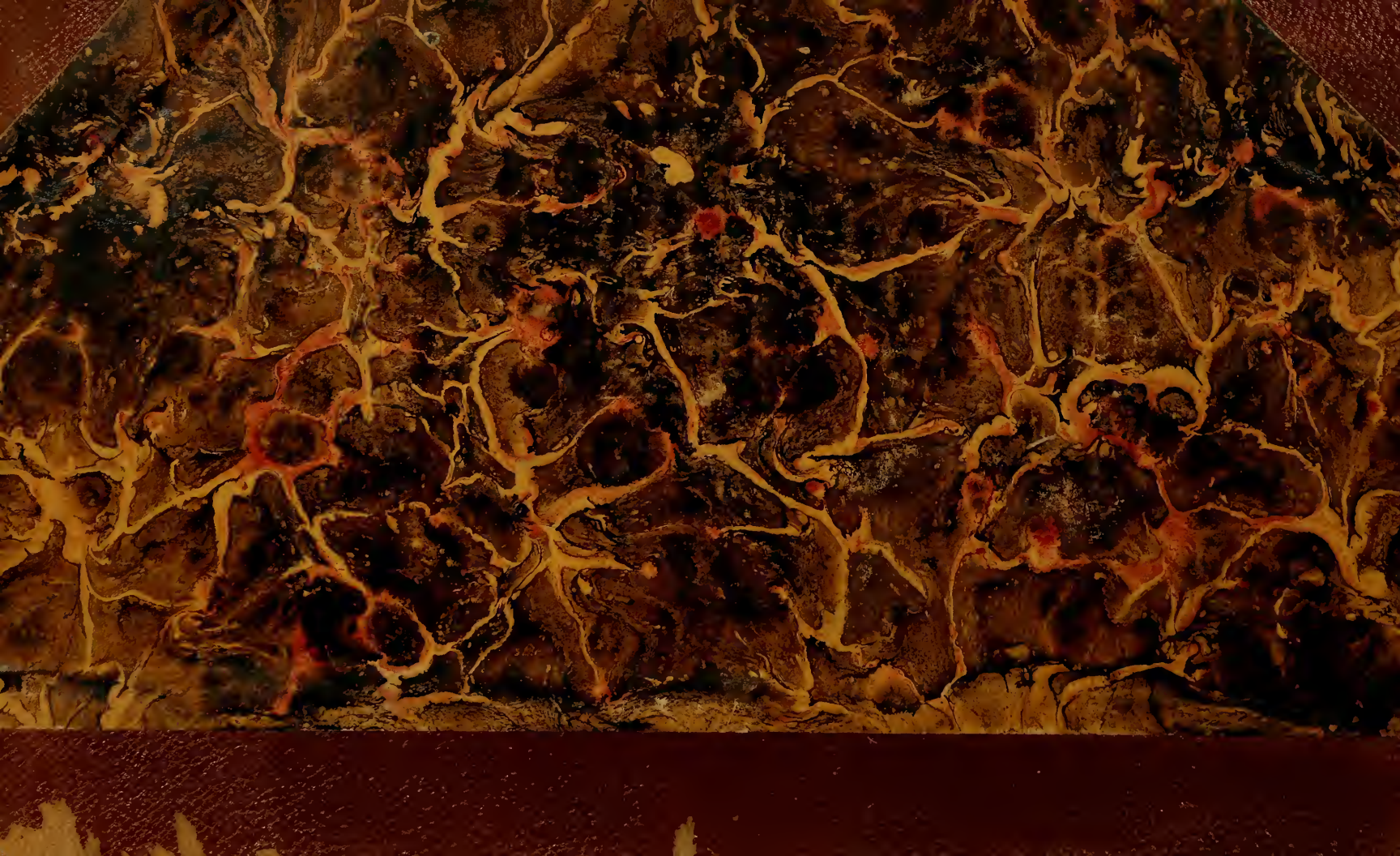

Dr. B. JOY JEFFRIES.



28.A 5

DIE

KRANKHEITEN DES AUGES,

für praktische Ärzte

geschildert

von

Dr. Ferd. Arlt,
o. ö. Professor der Augenheilkunde an der Universität zu Wien.

I. Band.

1 — 3.

Die Krankheiten der Binde- und Hornhaut.

Mit einer lithographirten Tafel.

Fünfter unveränderter Abdruck.

Prag, 1860. — 63

Verlag von **F. A. Credner,**
k. k. Hof-Buch- und Kunsthändler.

BOSTON MEDICAL
MAR 26 1917
LIBRARY

Druck der k. k. Hofbuchdruckerei von Gottlieb Haase Söhne in Prag, 1860.

Die

Krankheiten der Binde- und Hornhaut,

für

praktische Ärzte

geschildert

von

Dr. Ferd. Arlt,
o. ö. Professor der Augenheilkunde an der Universität zu Wien.

Mit einer lithographirten Tafel.

Fünfter unveränderter Abdruck.

Prag, 1860.

Verlag von **F. A. Credner,**
k. k. Hof-Buch- und Kunsthändler.

Vorrede

über den Zweck und die Anlage dieses Werkes.

Ich schrieb für *praktische Ärzte*, zum ersten Unterrichte, zum Nachschlagen am Krankenbette.

Der praktische Arzt hat die Aufgabe, die krankhaften Veränderungen und Verrichtungen der einzelnen Organe zu erkennen, mit möglichster Wahrscheinlichkeit oder Gewissheit die nach dem jeweiligen Befunde zu erwartenden weitern Veränderungen voraus zu bestimmen, und die Verhältnisse oder die Mittel anzugeben, welche, wo möglich, einen günstigen Ausgang herbeizuführen vermögen.

Der sicherste Weg zur Erlangung der hiezu nöthigen Kenntnisse ist, bei gehöriger Vorbildung in den physikalischen Wissenschaften, die eigene Beobachtung am Krankenbette. Doch würde

die Summe der eigenen Erfahrungen *allein* viel zu gering ausfallen, wollte man nicht zur Belehrung, zur Aneignung fremder Erfahrungen greifen.

Die Mittheilung bringt aber den Übelstand mit sich, dass wir gewisse Reihen krankhafter Erscheinungen (dem Raume und der Zeit nach) unter gemeinschaftliche Namen zusammenfassen, dass wir uns durch Abstraction gewisse Begriffe bilden müssen, welche demjenigen, der sie nicht durch eigene sorgfältige und vielfache Beobachtung erworben, oder doch geläutert hat, mehr weniger unklar, unrichtig und irreleitend bleiben. So sprechen wir von Krankheit überhaupt, von Fieber, Entzündung, Typhus u. dgl.; wir sind nicht im Stande, jemanden durch Worte allein genaue Begriffe davon beizubringen; nur wer möglichst viele und gute Beobachtungen am Krankenbette gemacht hat, wird den möglichst richtigen und klaren Begriff von dem besitzen, was mit diesen Worten bezeichnet sein soll. — Ein weiterer Nachtheil, der mit der Belehrung durch Andere selbst am Krankenbette verbunden ist, ist der, dass, indem der Lehrer dem Schüler gewisse Gruppen und Reihen abnormer Erscheinungen als Krankheiten und Krankheitsprocesse vorführen muss, Lehrer und Schüler nur zu leicht sich gewöhnen, von dieser oder jener Krankheit so zu sprechen, als ob diese etwas Selbstständiges wäre, indess man doch jederzeit dessen eingedenk bleiben sollte, dass man es immer und überall nur mit krankhaften Veränderungen und Erscheinungen eines oder mehrerer Organe zu thun hat. —

Wir werden der Ontologie, wie man diese Art, in der Medicin vorzugehen, zu benennen beliebte, *nie* ganz entgehen, so lange Lehrer und Lernende sich der Sprache als Mittels zur Mittheilung bedienen werden. Die Schriften jener, welche gegen die verpönte Ontologie zu Felde ziehen, liefern die besten Beweise dafür. Im günstigsten Falle zergliedert man die gangbaren Begriffe, indem man die einzelnen Veränderungen und Erscheinungen einer genauern Betrachtung unterwirft, und so an das Concrete des Abstracten erinnert; am Ende aber bildet man doch wieder allgemeine Begriffe, und — schafft allenfalls dafür neue Namen. Man spricht heute noch so gut von Pneumonie, wie vor 50 Jahren; nur der Begriff ist ein anderer geworden, und der Name ist hier zufällig derselbe geblieben. Wenn ich aber von Pneumonie, deren Behandlung, deren Ausgängen, Arten etc. spreche, so bin ich nicht weniger Ontolog, als der Auctor, der vor 50 Jahren darüber geschrieben, und meine Ontologie ist nur in so fern eine bessere, als ich mir bei dem Worte Pneumonie genauer und richtiger alle jene krankhaften Veränderungen und Erscheinungen (neben und nach einander) gegenwärtig halte, welche das als pneumonisch bezeichnete Organ darbietet und darbieten kann.

Indem ich nun daran ging, das, was mir über die krankhaften Veränderungen und Erscheinungen des Auges bekannt ist, behufs der Belehrung niederzuschreiben, suchte ich die nöthige Übersicht zunächst durch Einhaltung der *anatomischen Ordnung*

zu erzielen, und die Nomenclatur vorzüglich *nach dem Sitze der Krankheit* festzustellen. So entstand die Haupteintheilung in Krankheiten der Binde-, Horn-, Regenbogenhaut, Linse u. s. w. — Da jedoch in sehr vielen Fällen nicht ein anatomisch gegebenes Gebilde allein, sondern mehrere zugleich leidend gefunden werden, so musste sofort unterschieden werden, ob in solchen Fällen mehrere Gebilde schon von vorn hinein gleichzeitig erkrankt seien, oder ob die Totalaffection nur durch consecutives Erkranken des zweiten und dritten Gebildes zu Stande gekommen sei. In letzterem Falle galt der Grundsatz: a potiori fit denominatio; in ersterem mussten Doppel- oder allgemeine Bezeichnungen (z. B. Keratoiritis, Mikrophthalmus, Scorbut, Krebs des Auges u. dgl.) gewählt, und zur Besprechung allgemeiner Zustände eigene Capitel offen gelassen werden. — Man kann den bisherigen Lehr- und Handbüchern vor allen den Vorwurf machen, dass sie, irgend einem künstlichen Systeme folgend, sehr oft das Zusammengehörende unnatürlich trennten, dagegen die heterogensten Zustände und Processe zusammenstellten. Ich will zum Belege für diesen Ausspruch nur an die Lehre von den sogenannten Nachkrankheiten der Entzündungen, an die Capitel Adiaphanosen, Hydropsien, Atrophien u. dergl. erinnern. Durch solche Systeme wird dem Lernenden das Verständniss der Krankheiten erschwert, und er wird unvermerkt angeleitet, jede Krankheit als etwas Selbstständiges zu betrachten, in jedem Organe gleichsam Repräsentanten für die eine oder die andere Krankheitsfamilie zu rekrutiren. Auf diesem Wege entstand mancher Name und Begriff

dem System zu lieb, wurde mancher Zustand isolirt als Krankheit hingestellt, dessen Verständniss dem Leser entgeht, so lange er ihn nicht selbst am Krankenbette in seiner Entstehung und Entwicklung beobachtet und erfasst hat. Man denke nur an die Lehre vom Staphyloma corneae, von Xerophthalmus u. dgl.

Von den Beobachtungen, die mir zu Gebote stehen, ausgehend, ordnete ich dieselben sodann *nach gewissen constanten Charakteren*, die natürlich nicht in dem *örtlichen Befunde* allein, sondern in dem umsichtigen Auffassen *aller abnormen Erscheinungen im Gesammtorganismus* gegeben und zu suchen waren. Dabei stellte sich vor allem heraus, dass gewisse Gruppen und Reihen abnormer Erscheinungen, welche vermög ihres constanten Neben- und Nacheinanderseins als in innigem Nexus stehend betrachtet werden müssen, an dem Auge oder dessen Nebenorganen einzig und allein vorkommen, in andern Fällen dagegen zugleich in andern Organen oder im Gesammtorganismus beobachtet werden, mit andern Worten: es ergab sich, dass gewisse Krankheiten des Auges als *rein örtliche*, andere dagegen als *allgemeine* (Theilerscheinung oder Folge allgemeiner Krankheiten) zu betrachten seien. Dieses in die Aufgabe des Arztes (Prognosis und Therapie) so tief eingreifende Verhältniss musste nächst dem *Sitze der Affection* vor allem berücksichtigt, in den Begriff der Krankheit mit aufgenommen, und wo möglich auch durch den Namen angedeutet werden. Nächst den Amaurosen stellte sich dieses Bedürfniss vorzüglich bei jenen Fällen heraus, welche mit vorwaltend *ent-*

zündlichen Erscheinungen verlaufen. Hier genügte es nicht, sie einfach dem Sitze nach als Conjunctivitis, Keratitis, Iritis u. s. w. vorzuführen; hier machte sich vor allen das *causale Moment* (äussere oder innere Krankheitsursache) geltend, und drängte zur Sonderung und Gruppirung der Formen, wenigstens in so weit, als aus den örtlichen Erscheinungen selbst (dem Raum und der Zeit nach aufgefasst) mit mehr weniger Sicherheit auf das causale Moment zurück geschlossen werden kann, die Form der Entzündung, ihr Entstehen, ihr Verlauf und ihr Vorkommen, wenn nicht positiv, so doch negativ (durch Ausschliessung) Schlüsse auf das causale Moment erlaubt. Es konnte hier, wenn dem praktischen Arzte mit der Diagnosis auch schon die Hauptmomente zur Prognosis und Therapie geboten sein sollten, wenn die Terminologie nicht ihren Hauptzweck verfehlen, und wenn nicht wesentlich verschiedene Zustände unter *Einem* Namen zusammengefasst werden sollten, durchaus nicht genügen, nach *Velpeau's* Vorgange etwa bloss von Conjunctivitis im Allgemeinen oder von Iritis als stets einer und derselben Krankheit zu sprechen. *Walther* hat zu diesem Vorschlage treffend bemerkt, dass man dann consequenter Weise gegen jede Conjunctivitis nichts anzuwenden hätte, als etwa eine Lösung von Nitras argenti oder eine Salbe mit rothem Präcipitat, und bezüglich der Iritis wurde, was das Einseitige dieses Vorganges am besten zeigt, gerathen, alle Mittel als unnütz zu betrachten, nur Belladonna gleichsam als Specificum zu geben, die Iritis möge nun durch eine Verletzung, oder durch Syphilis oder irgendwie bedingt sein. — Die Beschaffenheit des Exsudates

allein, so wichtig auch deren Beachtung, konnte ebenso wie irgend ein anderes Merkmal der Entzündung schon aus dem Grunde nicht als Eintheilungsmoment für die entzündlichen Krankheiten angenommen werden, weil dieselbe sogar in einem und demselben Krankheitsfalle nicht constant ist, und wir die chemische Beschaffenheit desselben nicht eruiren können, um die Bedingungen zu dessen Metamorphosen näher angeben zu können.

Vermög dieser Grundsätze gruppirten sich somit die sämmtlichen Beobachtungen nach dem ausschliesslich oder vorwaltend und primär ergriffenen Gebilde in Krankheiten der Binde-, Horn-, Regenbogen-, Aderhaut u. s. w., die Krankheiten der einzelnen Gebilde in solche, welche mit mehr oder weniger oder gar keinen entzündlichen Zufällen auftreten und verlaufen (ein strenger Unterschied zwischen entzündlich und nicht entzündlich lässt sich am Ende nicht durchführen), und in solche, die als rein örtliche Leiden, oder als Theilerscheinung allgemeinen Erkranktseins zu betrachten sind. In der Anwendung am Krankenbette wird auch dieses System, wie jedes andere, seine Mängel und Schwierigkeiten zeigen; man wird gar oft nicht im Stande sein zu bestimmen, welches Gebilde in vorliegendem Falle das primär und vorwaltend leidende sei; man wird gar oft sich begnügen müssen, irgend eine Krankheit bloss als Entzündung der Iris, als Congestion der Chorioidea, als Leiden der Netzhaut u. s. w. im allgemeinen zu bezeichnen, ohne die nächste oder die entfernteren Ursachen andeuten zu können; — dem kann überhaupt durch kein System, durch keine Art von

Terminologie abgeholfen werden, und die grössten Fehler sind namentlich auf Kliniken dadurch begangen worden, dass man glaubte, jeder specielle Fall müsse in eine oder die andere Rubrik des Systemes, dem man eben huldigte, eingepasst werden. In jedem Systeme müssen ferner die einzelnen Zustände oder Erscheinungen weit mehr differenzirt angegeben werden, als diess in der Wirklichkeit im Allgemeinen vorkommt, d. h. es kann die Schilderung der einzelnen Krankheiten nur nach den exquisiteren Fällen entworfen werden. So theilen wir z. B. die Entzündungen der Bindehaut ab: in Katarrh, Blennorrhöe, Trachom, scrofulöse Bindehautentzündung u. s. w. Geben wir uns nun nicht einer cruden Ontologie hin, betrachten wir diese Krankheiten nicht als Parasiten, sondern gleichsam als verschiedene Richtungen, nach denen hin der normale Zustand zum abnormen wird: so werden wir nicht übersehen, dass diese Richtungen bald mehr, bald weniger deutlich ausgesprochen sein, und dass wir Fälle zu Gesicht bekommen können, bei denen sich in dem Momente der Beobachtung noch nicht bestimmen lässt, ob diese Art des Erkranktseins die eine oder die andere Richtung einschlagen werde. Die Berücksichtigung der ätiologischen Momente kann, wo der Befund am Auge zweideutig oder ganz unbestimmt ist, wohl mehr weniger Wahrscheinlichkeit für das eine oder das andere, niemals aber für sich allein den Ausschlag geben.

Die Überzeugung, dass ein richtiges Verständniss der Krankheiten eines Organes nur bei möglichst genauer Kenntniss der Anatomie

und Physiologie derselben möglich ist, bestimmte mich, jedem Capitel eine kurze Übersicht unserer anatomischen und physiologischen Kenntnisse des betreffenden Organes vorauszuschicken. Diese Trennung der Anatomie schien einerseits durch das heftweise Erscheinen des Ganzen geboten zu sein, und dürfte andrerseits dem praktischen Arzte manchen Vortheil gewähren, den ihm die systematischen Abhandlungen über Anatomie und Physiologie des Auges in verschiedenen Lehr- und Handbüchern nicht darbieten. Mein erster Versuch dieser Art *) scheint wenigstens Beifall gefunden zu haben, da seitdem mehre ähnliche Bearbeitungen, zum Theil auch Copien dieses Gegenstandes erschienen sind.

Rücksichtlich der *Terminologie* habe ich keinen Ruhm darin gesucht, neue Namen einzuführen; ich wollte meinen Lesern das Verständniss anderer, namentlich älterer Auctoren nicht erschweren, noch die Zahl der auf Hypothesen gestützten Namen vermehren. Nur wo mir eine oder die andere bisher übliche Bezeichnung irrige Nebenbegriffe anzudeuten schien, erlaubte ich mir eine Änderung. So wählte ich z. B. den Ausdruck Keratoektasie für den Namen Staphyloma pellucidum, da dieser Zustand der Cornea mit jenem, den man ursprünglich Staphyloma genannt hat, nicht die entfernteste Analogie und, ausser der Bildung einer Vorragung, nicht ein einziges Merkmal gemein hat. Andere Namen, wie: Taraxis, Chemosis, Ophthalmia interna, Panophthalmitis u. dgl.

*) Physiologische und pathologisch-anatomische Bemerkungen über die Bindehaut, Prager medicinische Vierteljahrschrift. 12. Band, S. 70.

mussten nach dem obersten Grundsatze (Basirung auf Anatomie) theils aufgegeben, theils auf ihre eigentliche Bedeutung zurückgeführt werden.

Von der *numerischen Methode* habe ich absichtlich keinen Gebrauch gemacht. Die bisher gelieferten Proben erschienen mir eben nicht sehr aufmunternd. Soll diese in der Idee allerdings vortreffliche Methode für die Wissenschaft von Nutzen sein, so müsste entweder *ein* Arzt in einem gewissen grösseren Bezirke *alle* Fälle von Augenkrankheiten, welche daselbst vorkommen, zu beobachten Gelegenheit haben, oder es müssten mehrere Ärzte, welche auf gleicher Bildungsstufe stehen, und eine durchaus gleiche Terminologie in Anwendung bringen, sich zur Verzeichnung sämmtlicher Fälle vereinen, und selbst dann würden die Resultate eben nur für diese Gegend und für diesen Zeitraum gelten, wo die Beobachtungen angestellt wurden. Zahlenverhältnisse, in einem Spitale aufgenommen, müssen aus leicht begreiflichen Gründen sehr wesentlich von jenen differiren, welche sich dem Privatarzte ergeben, und auch dieser bekommt eine Menge Augenleiden, die unter dem Volke vorkommen, nicht zu Gesichte. Es darf uns demnach nicht Wunder nehmen, wenn z. B. hier ein Arzt, der seine Angaben auf Beobachtungen im Spitale stützte, behauptet, der Augenkatarrh sei eine viel seltenere Erscheinung, als gewöhnlich angenommen werde, und dort wieder ein anderer sagt, dieses Leiden sei so häufig, dass man nicht viele Menschen finden werde, welche nicht ein oder mehrere Male daran gelitten haben.

Dagegen habe ich keinen Anstand genommen, so oft es nöthig schien, einzelne Beobachtungen und Krankengeschichten in den Context aufzunehmen. Ich halte sie für das beste Mittel zur Erläuterung des im Allgemeinen Gesagten, und zur Controlle der Theorie; sie bieten die Thatsachen, welche der Auctor zur Bildung seiner Ansichten benützte, und machen es noch dem späten Leser möglich, die Wahrhaftigkeit einzelner Angaben sowohl als des Auctors überhaupt zu beurtheilen; sie vor allem haben bleibenden Werth, denn die Theorie unterliegt einem steten Wechsel. J. N. Fischer's „klinischer Unterricht" und W. Makenzie's „praktische Abhandlung über die Krankheiten des Auges" waren mir beim Eintritte in das praktische ärztliche Leben durch ihre instructiven Krankengeschichten gleichsam lebendige Consulenten, bei denen ich mich über analoge Fälle am leichtesten Rathes erholen konnte. Desshalb wird man mir auch wohl keinen Vorwurf daraus machen, dass ich hie und da seltene und gute Beobachtungen von Andern entlehnte.

Endlich glaubte ich da und dort in die Erörterung von Streitfragen näher eingehen zu müssen, als es vielleicht in ein Lehrbuch gehört, wie z. B. bei den Krankheiten der Bindehaut über die Contagiosität der Blennorrhöe, bei den Krankheiten der Hornhaut über Staphylom u. dgl. m. Ich hielt es nicht für genügend, dem Leser meine Ansichten einfach als Theoreme hinzustellen; er sollte zum Nachdenken und Selbstforschen angeregt, er sollte in Stand gesetzt werden, mich zu controlliren, wie ich zu dieser

oder jener Ansicht über die eine oder die andere Krankheit oder Krankheitserscheinung gekommen bin, und ob ich mir dabei nicht etwa Fehler im Beobachten oder Fehler im Folgern der Schlüsse zu Schulden kommen liess. Wenn ich mir dabei mitunter kritische Bemerkungen über andere Ansichten erlaubte, und dabei die Namen einzelner Vertreter nannte, so wolle der Leser in letzterem nicht persönliche Angriffe erkennen, und nicht übersehen, dass ich mir's im Allgemeinen zum Grundsatze gemacht habe, so viel als möglich und nöthig überall die Quellen anzuführen, auf welche meine Angaben und Behauptungen gestützt sind. Tritt Jemand *meinen* Ansichten entgegen, so ist es mir lieber, er nennt mich als Vertreter derselben, und gibt somit dem Leser Gelegenheit, das Original nachzuschlagen, als er fertigt diese Ansichten, aus dem Zusammenhange herausgerissen und mannigfach entstellt, mit ein paar vornehm verachtenden Worten ab.

Prag, im December 1850. **Dr. Arlt.**

Abermals hat sich die Auflage des ersten Bandes vergriffen. Um den vielseitigen Nachfragen entsprechen zu können, liess die Verlagshandlung einen fünften Abdruck veranstalten, der ganz unverändert und gleichlautend mit der ersten Auflage ist.

BOSTON MEDICAL
MAR 26 1917
LIBRARY

I. Buch.

Die Bindehaut, Tunica conjunctiva.

A. Anatomische und physiologische Bemerkungen.

Bindehaut nennen wir jene Membran, welche, als Fortsetzung der allgemeinen Bedeckung, die innere Fläche der Lider und den freien Theil des Augapfels überzieht, und in dieser Ausbreitung die Eigenschaften der Schleimhäute vollständig oder theilweise darbietet.

In früherer Zeit wurde auch die Scheidenhaut des Augapfels, Tunica vaginalis bulbi, als mit dem Stroma conjunctivae innigst zusammenhängend, darunter mit inbegriffen, und noch jetzt nimmt man häufig den vordersten Theil der Tunica vaginalis zur Conjunctiva. Dieser geht zwar mit der Bindehaut eine immer engere Verbindung ein, je näher beide der Cornea kommen, und verschmilzt endlich mit derselben am Rande der Cornea gänzlich; dessen ungeachtet aber ist es naturgemässer, beide Membranen als verschieden zu betrachten, so weit sie sich mit dem Messer ungezwungen trennen lassen.

Der Flächenraum, den die Bindehaut einnimmt, ist grösser, als man gemeinhin dafürhält. Der Durchmesser vom Rande der Cornea bis zum freien Lidrande nach oben und nach unten beträgt beim Erwachsenen etwas über, der nach den beiden Winkeln hin etwas unter 1 Zoll. Man begreift dieses Verhältniss bei der geringen Breite der Lidknorpel nur dann, wenn man bedenkt, dass die Bindehaut in jenem Theile, welcher den Übergang von den Lidern auf den Augapfel vermittelt, mehr weniger

beträchtliche Falten bildet. Am stärksten tritt diese Faltung im innern Winkel hervor, bekannt als *halbmondförmige Falte;* diese verliert sich, immer schmäler werdend, allmälig gegen den äusseren Winkel hin, wo die Bindehaut hinter der äussern Commissur statt der Faltung buchtige oder blindsackige Erweiterungen bildet, welche sich selbst im Cadaver nicht leicht ausbreiten lassen. An flachliegenden Augen stülpen sich dieselben bisweilen bei stärkerem Abziehen des obern Augenlides nach aussen hervor, und können — freilich nur auf kurze Zeit — dem Anfänger leicht für etwas Abnormes imponiren.

An dem untern Lide hält es in der Regel nicht schwer, die Bindehaut in ihrer ganzen Ausbreitung zu Gesichte zu bekommen, bei flach liegenden Augen, indem man das untere Lid stark abzieht und dann gegen den Orbitalrand ausdrückt, bei tief liegenden, indem man das Lid abzieht, und dann den Bulbus stark nach unten rollen lässt. An dem obern Lide hingegen bekommt man den Übergangstheil der Bindehaut sehr selten zu Gesichte, am wenigsten, indem man, wie gewöhnlich gerathen wird, das obere Lid einfach umstülpt, eher noch, wenn man das Lid stark gegen den Augenbrauenbogen hebt und abzieht, und die Pupille abwärts richten lässt.

In dieser Ausdehnung bietet die Bindehaut mehrere Verschiedenheiten der Structur dar, nach welchen wir folgende Partien unterscheiden:

1. Der *Tarsaltheil,* vom freien oder Cilienrande des Knorpels an bis etwa $\frac{3}{4}'''$ über den Orbitalrand des Knorpels hinaus, zeigt alle Elemente der Schleimhäute: *α.* eine dünne Lage von Epithelium aus cylindrischen Zellen; *β.* darunter Papillarkörper, bestehend aus grösstentheils reihenweise angeordneten fadenförmigen Papillen, welche der Bindehaut ihr ganz feinkörniges oder sammetartiges Aussehen geben *), welches unter der Loupe so erscheint, als ob die Bindehaut mit einer unzähligen Masse glatter, glänzender Hügel besäet wäre, zwischen welchen feine Gefässchen verlaufen; *γ.* endlich als Grundlage vielfach durchschlungene Bindegewebsfasern, mittelst welcher diese Partie aufs innigste mit dem Knorpel verbunden ist.

Diese Partie wird von äusserst zahlreichen Gefässchen und Nerven durchzogen. Erstere geben ihr, so weit die Meibom'schen Drüsen reichen, welche deutlich durch dieselbe durchscheinen, ein blassrothes Aussehen **); letztere sind Zweige des N. trigeminus, und bedingen die grosse Empfindlichkeit dieser Partie.

*) Die Papillen fangen erst $\frac{1}{2}$ Linie hinter der innern Lefze des Lidrandes an, und erstrecken sich am untern Lide etwa $\frac{1}{2}'''$, am obern etwas über $1'''$ über den Orbitalrand des Tarsus hinaus, und sind in letzterer Gegend am mächtigsten.

**) Gegen die Winkel hin, besonders am obern Lide, erscheinen die feinen Wärzchen der Bindehaut immer nicht nur etwas grösser, stärker entwickelt, sondern auch röther, selbst bläulich roth.

2. Im *Übergangstheile* treffen wir keinen Papillarkörper mehr, wohl aber (nach Krause) gehäufte Schleimdrüschen, theils einfach, theils traubig verbunden *). Das zellige Stroma der Conjunctiva ist weit lockerer, und hängt mit der Fascia tarso-orbitalis, welche vom Orbitalrande des Knorpels zu der Fascia vaginalis bulbi übergeht, durch grobmaschiges, zu serösem und blutigem Ergusse sehr geneigtes Bindegewebe zusammen. Diese Partie erscheint im normalen Zustande durchaus blass, nur von einzelnen stärkeren Gefässen durchzogen. Die Schleimfollikel sieht man entweder gar nicht, oder als senfkorngrosse, krystallhelle oder mattgelbliche Bläschen. Sie treten bei congestiven und entzündlichen Zuständen der Bindehaut deutlicher hervor. Die Übergangsfalte, als deutliche Fortsetzung der halbmondförmigen Falte, erscheint bei älteren Individuen als ein etwas gelblicher und gelockerter, bandähnlicher Streifen.

Der Übergangstheil ist wenig empfindlich, wenigstens können fremde Körper sehr lange in demselben haften, ohne dass der Kranke von ihrer Gegenwart weiss. Beim Katarrh und bei der Blennorrhöe wird dieser Theil jedesmal und gleich von Anfang an ergriffen.

Es geschieht bei Hervortreibung des Bulbus aus der Orbita (Exophthalmus) z. B. durch Markschwammablagerung, dass die Lider umstülpt und die Bindehaut in ihrer ganzen Ausdehnung bloss gelegt wird. Solche Fälle sind es, welche den Unterschied zwischen dem Tarsal- und Übergangstheil recht deutlich hervorstehen lassen. Jener zeigt stets ein fein warziges, sammetartiges und stärker geröthetes Aussehen, während dieser bei der enormen Ausdehnung und Spannung der *ganzen* Bindehaut eben so glat erscheint als der Scleraltheil.

Ich besitze ein Präparat, an welchem in Folge syphilitischer Geschwüre und Narben fast rings um die Orbita die Cutis so von den Lidern abgezogen ist, dass die ganze Conjunctiva vollständig auswärts gewendet und ausgeglättet erscheint. Die Grenze zwischen Cutis und Conjunctiva ist nur durch einen leichten Wulst und einige Cilien angedeutet; der Tarsaltheil ist sammt den Tarsis auf einen sehr schmalen Streifen reducirt; der ganz ausgeglättete Übergangstheil zeigt eine Menge kleiner Grübchen, von denen ich nicht mit Bestimmtheit sagen kann, ob sie durch Verlust der Follikel entstanden, oder ob sie als enorm erweiterte Mündungen der Follikel zu betrachten sind.

3. Der *Scleraltheil* unterscheidet sich vom Übergangstheile nur durch die Abwesenheit der Schleimfollikel, und durch den Mangel sichtbarer Gefässe (im normalen Zustande).

*) „In fast allen Schleimbänten findet man Bläschen oder Zellen von 0,012 – 0,03‴ Durchmesser, welche bald wasserhell, bald mit einem körnigen Inhalt erfüllt sind. Schleimhäute, welche man für ganz drüsenlos hält, sind stellenweise mit solchen Bläschen besetzt, aber sowohl ihr Sitz als ihre Zahl sind unbeständig; sie sind bald einzeln zerstreut, bald haufenweise zusammengeordnet, und scheinen zu verschiedenen Zeiten und an verschiedenen Orten zu entstehen und wieder zu vergehen. Sie sind rund oder oval, vollkommen geschlossen, aus einer structurlosen Haut gebildet, und so in der Dicke der Schleimhaut vergraben, dass sie diese weder hügelförmig erheben, noch in der Tunica nervea merkliche Eindrücke zurücklassen.“ *Henle*, allgemeine Anatomie, Leipzig, 1841 S. 891.

Die Äderchen, welche man an jedem Auge von den Insertionsstellen der geraden Augenmuskeln her gegen die Cornea verlaufen sieht, gehören nicht der Bindehaut, sondern der Tunica vaginalis bulbi, oder vielmehr, sie verlaufen unter dieser Tunica zum vordersten Theile der Sclera, wo sie sich spalten, und theils die Selera durchbohren, theils in den vordersten Theil der Conjunctiva bulbi (Limbus) und in die Cornea treten. Sie erscheinen je weiter gegen die Peripherie hin, desto mehr bläulich, weil die Tunica vaginalis dorthin immer mächtiger wird; sie lassen sich nicht verschieben, wenn man die Bindehaut allein oder diese sammt der Tunica vaginalis (was nur gegen die Peripherie hin möglich ist) über der Sclera verschiebt. Es sind diess die vordern Ciliararterien und die sie begleitenden Venen. Bei etwas glotzenden Augen kann man durch momentanen Druck mittelst des Fingers auf den Lidrand den Blutstrom in ihnen unterbrechen, worauf sie sich, je nachdem sie Arterien oder Venen sind, von der Peripherie her oder umgekehrt füllen. Die Venen zeigen einen mehr geraden, die Arterien einen geschlängelten Verlauf.

Die der Conjunctiva sclerae angehörenden Gefässe werden nur bei Reizung der Bindehaut durch fremde Körper und bei Entzündung derselben, am deutlichsten bei heftigeren Augenkatarrhen und Blennorrhöen niedern Grades sichtbar; man kann sie genau *aus der Übergangsfalte* bis gegen die Cornea hin und umgekehrt verfolgen; sie zeigen immer eine scharlachrothe Färbung, und einen stark geschlängelten, zickzackartigen Verlauf.

Das Epithelium erweist sich im Scleraltheile unzweifelhaft als Pflasterepithel; das Stroma der Bindehaut ist sehr locker, daher zu serösen und blutigen Infiltrationen sehr geneigt, über der Tunica vaginalis (gegen die Peripherie hin) leicht verschiebbar, sehr dünn und beinahe vollkommen durchsichtig. Je näher gegen die Cornea, desto minder locker wird der Zusammenhang der Bindehaut mit der Tunica vaginalis und sclerotica. Am Rande der Cornea selbst hängt die Bindehaut fest mit dieser zusammen, bis endlich bloss ein in mehreren Schichten aufliegendes Pflasterepithel, gleichsam als Fortsetzung der Bindehaut über die Hornhaut, übrig bleibt.

4. Der *Epithelialüberzug der Cornea* besteht aus regelmässig gekernten Pflasterepithelien, welche in den obersten Schichten platt und sechseckig, in den tiefern kleiner und polyedrisch sind, und zunächst den Hornhautfasern eigentlich nur den Umriss des Kernes unterscheiden lassen. Dieser vollkommen durchsichtige Überzug wird bald nach dem Tode trüb, und lässt sich in Form einer dünnen, leicht zerreiblichen membranartigen Schicht ablösen; die Cornea erscheint sodann wieder spiegelglatt, wie im Leben.

Die oberste Lage dieser Epithelialschicht löst sich (nach Martini*) wahrscheinlich

*) Von dem Einflusse der Secretionsflüssigkeiten auf den menschlichen Körper etc. 2. Theil 1. Hälfte, Belle-Vue bei Constanz 1843.

in der Thränenfeuchtigkeit auf und wird abgespült, wodurch die Cornea fortwährend ihren Glanz, ihre Glätte bewahrt. In manchen Krankheiten scheinen einzelne Zellen verloren zu gehen, auszufallen, wodurch die Cornea das Aussehen erhält, als wäre sie mit Nadeln gestochen worden; in anderen geht das Epithelium in grösserer Ausdehnung und Tiefe verloren, und zwar in Folge mechanischer oder chemischer Zerstörung, oder in Folge flüssiger Ergüsse unter dasselbe; in andern erscheint dasselbe übermässig angehäuft und in den Thränen unlöslich.

Bindehautstroma, als Grundlage dieses Epitheliums, lässt sich auf dem mittlern Theile der Cornea durchaus nicht nachweisen, wohl aber noch auf dem Rande dieses durchsichtigen Gebildes, besonders von oben und von unten her.

Wird die Bindehaut etwa in der Gegend der Augenmuskelsehnen ringsum durchschnitten, und sodann vorsichtig gegen die Cornea hin lospräparirt, so kann man sie als Membran bei den meisten Augen am obern Rande $^2/_3$—$^3/_4$‴, am untern $^1/_3$—$^1/_2$‴, zu beiden Seiten $^1/_4$—$^1/_3$‴ weit von der Hornhaut loslösen, so dass der blos von Epithel bedeckte Theil der Cornea nicht rund, sondern eiförmig erscheint.

Wir nennen diesen Theil der Bindehaut *Limbus conjunctivae corneae*, Bindehautsaum; er ist von den Anatomen als Conjunctivalwulst der Cornea, Annulus conjunctivae, jedoch nicht ganz naturgetreu, beschrieben worden. Er spielt in der Lehre von den Krankheiten der Binde- und Hornhaut eine sehr wichtige Rolle. Bei älteren Individuen findet man diesen von wahrer Bindehaut gebildeten Saum der Hornhaut, welcher oben einen breiteren, unten einen schmäleren Meniscus darstellt, durchaus mächtiger, breiter, deutlicher ausgesprochen, in viel geringerem Grade durchscheinend, bisweilen ganz undurchsichtig, weisslichgrau; ebenso bei Augen, die viel an congestiven oder entzündlichen Zuständen (zumal der Bindehaut) gelitten haben; er ist, wie wir sehen werden, von dem, was man Arcus senilis nennt, wohl zu unterscheiden.

Bei normaler Spannung der einhüllenden Membranen des Bulbus gibt sich die Demarcationslinie zwischen dem von Epithelium und dem von Conjunctiva bedeckten Corncalfelde durch eine leichte Erhabenheit kund, welche um so deutlicher in die Erscheinung tritt, je mehr der von der Bindehaut bedeckte Randtheil deprimirt erscheint. Schabt man von einem Auge erst die Epithelialschichte der Cornea sorgfältig ab, und präparirt man dann auf die oben angegebene Weise die Bindehaut so weit als möglich von dem Rande der Cornea weg, so tritt diese Depression des von der Bindehaut eingesäumten Randtheiles der Cornea erst recht deutlich hervor.

Dieser Bindehautsaum ist sehr gefässreich; in ihm stossen die feinsten Endigungen der Bindehautgefässe mit den zahlreichen Ästchen zusammen, welche die vordern Ciliararterien zu diesem Gebilde liefern. Unter ihm und durch ihn hindurch treten die feinsten Ästchen der Ciliararterien in die Cornea, Gefässe, welche im normalen Zustande kein rothes Blut führen, daher nicht sichtbar sind.

Wenn irgendwo, so sieht man an dieser und der nächst angrenzenden Partie der Bindehaut und dem unterliegenden Bindegewebe, dass es sogenannte Vasa serosa geben muss; denn kaum hat ein fremder Körper die Cornea verletzt, kaum ist ein Staubkörnchen zwischen das obere Lid und die Cornea gelangt; und schon sieht man eine Unzahl der feinsten Äderchen rings um die Cornea von Blut strotzen, von denen man wenig Minuten vorher keine Spur bemerkte. — Dieser Bindehautsaum ist einer beträchtlichen Anschwellung fähig, nicht nur durch Blutüberfüllung, sondern auch durch Erguss von serösem oder faserstoffigem Exsudate (in umschriebener oder diffuser Form). Er ist es, auf welchem nicht nur vesiculöse und pustulöse Eruptionen, analog denen auf der Haut, am häufigsten vorkommen, sondern auch die angeborenen Warzen der Bindehaut, welche an die Bedeutung der Bindehaut — Einstülpung der allgemeinen Bedeckungen — mehr als alles andere erinnern.

Die *Function* der Bindehaut besteht in der Befeuchtung und in der Vermittlung der Beweglichkeit des Augapfels. Sie liefert ohne Zweifel einen grossen Theil jener Flüssigkeit, welche das Auge feucht erhält. Wenn man eine Partie des umstülpten obern Lides sorgfältig abtrocknet, wird sie doch fast augenblicklich wieder feucht. Degeneration oder Exstirpation der Thränendrüse führt weder beim Menschen noch bei Thieren zur Vertrocknung der Bindehaut; diese liefert dann — nach Martini — noch immer eine kochsalzhaltige Flüssigkeit. Die obersten Schichten ihres Epitheliums lösen sich fortwährend in der Thränenflüssigkeit auf. Diese Auflösung scheint unerlässliche Bedingung zur Erhaltung der Durchsichtigkeit des Hornhautüberzuges zu sein. *)

Ihr *Blut* erhält die Bindehaut grösstentheils aus Zweigen der Arteria ophthalmica von der Carotis interna, zum Theil jedoch, besonders im Tarsaltheile, auch aus der Carotis externa durch die Art. angularis, temporalis und infraorbitalis. Die Art. tarsea superior et inferior und die Art. lacrymalis bilden das Gefässnetz, welches man bei katarrhalischen Augenentzündungen von der Peripherie gegen die Cornea hin immer schütterer und feiner werden sieht; die Art. musculares und ciliares anticae, welche unter der Scheidehaut des Augapfels liegen, und daher bläulich erscheinen, anastomosiren mit jenem oberflächlichen Netze in der Nähe der Cornea.

Die *Venen* führen vom innern Theile aus in die Vena facialis anterior (profunda et superficialis), vom äussern Theile in die Venae temporales. Die *Saugadern* laufen an den Venen gegen den Unterkiefer herab, und

*) Die Flüssigkeit, welche die freie Oberfläche des Augapfels feucht und glänzend erhält, ist ein Gemisch aus dem Secrete der Thränendrüse und der Bindehaut, und — nach Martini — aus dem Attritus dieser letztern, den aufgelösten Epithelien. Sie besteht — nach Vauquelin — aus ohngefähr 99 Procent Wasser und 1 Procent fester Substanz; letztere enthält Schleim, Kochsalz, kaustisches Natron und Kalk- und Natronphosphat. Der Schleim und die phosphorsauren Salze dürften dem aufgelösten Epithelium, das Kochsalz und das kaustische Natron der eigentlichen Thränenflüssigkeit zukommen. Sie zeigt demnach eine schwache alkalische Reaction.

treten in die obern Halsdrüsen. Auf einen hohen Grad von Resorptionskraft deutet der Umstand, dass Extr. belladonnae oder hyosciami, auf die Conjunctiva gebracht, sehr bald seine Wirkung auf die Iris äussert.

Die *Nerven*, welche im Tarsaltheile äusserst zahlreich ausgebreitet sind, und in der ganzen Bindehaut der Empfindung, Absonderung und Ernährung vorstehen, sind Zweige vom N. trigeminus, und zwar vom Ramus ophthalmicus: Zweigchen des N. supraorbitalis, supra- et infratrochlearis uud lacrymalis, und vom Ramus maxillaris superior: Zweigchen des N. subcutaneus malae und infraorbitalis. Die Exstirpation des Ganglion cervicale supremum oder die Durchschneidung des N. trigeminus diesseits des Ganglion Gasseri, und die darauf folgende Entzündung und Verschwärung der Binde- und Hornhaut haben den Einfluss dieser Nerven auf die Ernährung und Absonderung der Bindehaut zur Evidenz nachgewiesen. Die Lichtscheue, der Thränenfluss und die häufige oder selbst anhaltende Contraction des vom N. facialis versorgten Musc. orbicularis palpebrarum, welche durch Reize auf die Bindehaut oder Entzündung derselben hervorgerufen werden, zeugen von der nahen Beziehung, in welcher die Nerven der Bindehaut zu den Ciliarnerven, zum Thränendrüsen- und Antlitznerven stehen, worauf wir später zu sprechen kommen werden.

B. Krankheiten der Bindehaut.

Die Bindehaut finden wir sehr häufig in krankem Zustande, und zwar meistens unter Erscheinungen, welche im Allgemeinen mit dem Namen Entzündung bezeichnet werden. Nennen wir die hieher gehörigen Zustände überhaupt Conjunctivitis, und berücksichtigen wir die bedeutenden Verschiedenheiten, welche die hieher gehörigen Fälle in Bezug auf das Ensemble der Erscheinungen, Sitz und Ausdehnung der Affection, Verlauf und Ausgänge, Vorkommen und ursächliche Momente darbieten, so können wir sie am natürlichsten etwa in folgende Gruppen absondern: Conjunctivitis catarrhalis, blennorrhoica, membranacea, scrophulosa, trachomatosa, und Exantheme der Bindehaut (im engeren Sinne des Wortes), denen sich jene entzündlichen Zustände anschliessen, welche durch mechanisch-chemische Verletzungen der Bindehaut bedingt werden. Es soll jedoch mit dieser, die Übersicht im Allgemeinen und die Orientirung in speciellen Fällen bezweckenden Eintheilung weder eine haarscharfe Absonderung, noch eine gegenseitige Ausschliessung der einzelnen Formen unter einander aufgestellt, noch endlich das gemeint sein, dass jeder specielle Fall

gerade in eine oder die andere dieser Rubriken, wenn man so sagen darf, eingereiht werden müsse. Die Schilderung der einzelnen Gruppen und die Beobachtung am Krankenbette wird diess am besten erläutern.

I. Bindehautkatarrh, Conjunctivitis catarrhalis.

Als *Augenkatarrh* bezeichnen wir jene Entzündung, welche mit *vermehrter Gefässinjection*, mit leichter *Schwellung und Lockerung des Gewebes* der Bindehaut, und mit *Ausscheidung* eines *veränderten* eiweiss- oder schleimähnlichen *Secretes* an die freie Oberfläche verläuft. Die Röthe, Lockerung und Schwellung ergreift stets die Bindehaut vom Lidrande bis in die Übergangsfalte *in ihrer ganzen Ausdehnung*, und zwar am obern und untern Lide *zu gleicher Zeit* und *in gleichem Grade*, bei höheren Graden auch die Conjunct. bulbi.

Symptome. A. Die *Röthe* erscheint in frischen Fällen hell, scharlach- oder gelblichroth, im Tharsaltheile dicht, im Übergangstheile schütter netzförmig, an der geschwellten halbmondförmigen Falte gleichmässig (fleischroth), in der Übergangsfalte bisweilen ecchymotisch. Später wird die Röthe dunkler, mehr gleichförmig, mehr auf den Tarsaltheil, namentlich gegen die Winkel hin concentrirt (daher ophthalmia angularis bei älteren Auctoren), die Übergangsfalte schmutzig- oder röthlichgelb.

Die *Schwellung* des Übergangstheiles sieht man am deutlichsten an der halbmondförmigen und an der Übergangsfalte, welche letztere in Form eines dunkel- oder gelblichrothen lockeren Bandes den Bulbus umgibt. Die Schwellung der Schleimfollikel in Form äusserst feiner, krystallheller oder blassgelblich-durchsichtiger Bläschen im Tarsal-, vorzüglich aber im Übergangstheile ist ein minder constantes Symptom; sie sitzen im Parenchym, ragen nur wenig über die Oberfläche empor, und verschwinden im Tarsaltheile sehr bald. Sie kommt dem Katarrh nicht ausschliesslich zu. *) Die Schwellung des Papillarkörpers ist nie beträchtlich; nur nach längerer Dauer gibt sie dieser Partie ein feinkörniges oder filziges Aussehen mit gleichmässiger dunkler Röthe. Erst dann geht das *Durchscheinen der Meibom'schen Drüsen* verloren. Nach monate-, jahrelanger Dauer kann die Bindehaut des Lides stellenweise oder durchaus ein leicht sehnenartiges Aussehen bekommen, so als ob sie mit einer dünnen Lage Milch überzogen wäre.

*) Verschwärung dieser Follikel konnte ich trotz aller Aufmerksamkeit auf diese Erscheinung niemals wahrnehmen. Ähnliche staubkörnchengrosse Erhebungen auf der Conjunctiva palp. sind vielleicht durch Erguss von Serum unter das Epithelium bedingt, da sie sehr bald wieder verschwinden.

Das *Secret*, anfangs sparsamer, später reichlicher, erscheint in Form lichtgrauer oder graugelber Flocken oder eiweissähnlicher Fäden, welche sich gern in den Übergangsfalten verbergen, oder in wasserklarer Flüssigkeit schwimmen. Die consistenteren Bestandtheile legen sich gern an die Winkel besonders an die Karunkel und an die Cilien an, und vertrocknen an der Luft zu gelblichen, spröden Krusten, besonders während des Schlafes — daher das *Verklebtsein der Cilien und Lider* beim Erwachen. Reichlicher ausgeschieden, und die Lidspalte überströmend, erweicht es die Epidermis der Lidränder — *Excoriationen* — nicht sowohl durch eine gewisse Schärfe, wie allgemein angegeben wird, als vielmehr durch die beständige Benetzung. Es reagirt nicht stärker alkalisch, als die Thränenflüssigkeit im normalen Zustande, und enthält nur mehr Epithelien, theils aufgelöst, theils unzerstört (einfach abgestossen), Schleim- und Fettkugeln (letztere wohl von den stärker absondernden Meibom'schen Drüsen). Auf eine gesunde Bindehaut übertragen, ruft es nicht eine gleiche Reihe von Krankheitserscheinungen hervor, ist also nicht ansteckend. So fand ich es wenigstens in einigen, freilich nicht genug zahlreichen Fällen, welche ich zu Impfversuchen benützte. Andere, später anzuführende Thatsachen machen es jedoch sehr wahrscheinlich, dass auch ganz einfache Katarrhe durch Überpflanzung vervielfältigt werden können, wenigstens unter gewissen besonderen Verhältnissen.

Die *Bindehaut des Augapfels* kann auf doppelte Weise in Mitleidenschaft gezogen werden, theilweise nämlich, oder durchaus. Im erstern Falle bildet sich unweit der Cornea gegen den äussern Winkel hin eine partielle starke Gefässeinspritzung sowohl *in* als *unter* der Bindehaut, und an der Spitze derselben eine Pustel mit consecutiver Geschwürbildung, mit Auflockerung und Anschwellung der umgebenden Bindehautpartie. Diese Form hat man desswegen *Ophthalmia catarrhalis pustularis* genannt. Wird hingegen die Bindehaut des Augapfels durchgängig ergriffen, so sieht man mehr weniger zahlreiche Gefässe aus dem Übergangstheile gegen die Cornea hin verlaufen, und bei höheren Graden zu einem grobmaschigen Netze sich ausbreiten. Diese Gefässe erscheinen auffallend hochroth, erweitert, zickzackähnlich verlaufend, gegen die Cornea hin nicht selten mit kleinen Ecchymosen umgeben, und in dem Maasse, als die Bindehaut serös geschwellt ist, leicht verschiebbar. Hiedurch sowohl, als durch ihre Farbe unterscheiden sie sich sogleich von den unter der Tunica vaginalis bulbi verlaufenden vorderen Ciliargefässen, welche bei derlei heftigen Augenkatarrhen gleichfalls stärker injicirt erscheinen, und bisweilen selbst einen rosenrothen Saum um die Cornea herum bilden

(da sie mit den Conjunctivagefässen nahe an der Cornea anastomosiren). Solche Formen hat man *Ophthalmia catarrhalis* genannt, zum Unterschiede von der auf den Tarsal- und Übergangstheil beschränkten, dem einfachen Augenkatarrh. Fälle dieser Art, wenn sie mit Ecchymosen und starker seröser Schwellung auftreten, wurden wohl auch als *rothlaufartige Bindehautentzündung* beschrieben.

Die *seröse Schwellung des Übergangs- und des Scleraltheiles* und submucösen Zellstoffes erreicht bisweilen, namentlich bei älteren Individuen und nach plötzlicher Verkältung (scharfem Wind, kalten Umschlägen), einen so hohen Grad, dass die Conjunctiva bulbi schlaffe, gelbliche Wülste oder einen förmlichen Wall um die Cornea herum bildet. (*Oedema calidum auct.*). In solchen Fällen ist dann auch *ödematöse Schwellung der Cutis* an den Lidern, mindestens längs der Ränder, vorhanden.

Mit dieser Schwellung der Conjunctiva bulbi kommt in seltenen Fällen *partielle Erweichung* der Bindehaut vor. Es bilden sich nahe an der Cornea hirse- bis hanfkorngrosse weisse Stellen, an denen das Epithelium abgestossen zu sein scheint; die Umgebung derselben ist etwas stärker geröthet und geschwellt; zur Eiterbildung auf denselben kommt es nicht; sie verzögern die Heilung, ohne anderweitige nachtheilige Folgen zu haben.

Die *Hornhaut* wird beim Augenkatarrh in der Regel nicht betheiligt; nur bei ältern Leuten erfolgt gern Verlust des Epitheliums derselben, und zwar nächst dem Limbus conjunctivae, und in Folge dessen oberflächliche Verschwärung der Hornhautfasern, welche dann wohl auch den centralen Theil in Form einer Sichel oder eines Reifens umkreist. Durchbohrung sämmtlicher Faserlagen sah ich niemals eintreten.

B. Unter den *subjectiven Erscheinungen* des Augenkatarrhs steht das Gefühl von *Druck,* als ob Staub oder Sand unter dem obern Lide läge, obenan. Es kommt besonders in der ersten Zeit, bei noch nicht chronisch gewordenem Leiden vor. Da fremde Körper übrigens alle Erscheinungen des Katarrhs hervorrufen können, nehme der Arzt in allen Fällen, wo der Kranke dieses Gefühl angibt, eine genaue Besichtigung der Bindehaut vor, und halte diese Erscheinung erst dann für ein Symptom eines einfachen Katarrhes, wenn er sich von dem Nichtvorhandensein einer solchen mechanischen Ursache überzeugt hat. (Vergl. über fremde Körper.) Nach längerer Dauer pflegt mehr das Gefühl von *Jucken*, *Beissen*, *Brennen* u. dgl. vorhanden zu sein. Es kommen auch Fälle vor, wo der Kranke über gar keinen Schmerz oder lästiges Gefühl klagt, oder blos über *Trockenheit der Augen* und *Schwere der Lider* (Abends oder Morgens beim Erwachen).

Ohngefähr dasselbe Verhältniss findet statt in Bezug auf *Lichtscheue* und *Thränenfluss;* künstliches Licht belästigt derlei Augen weit mehr, als das Tageslicht (wegen der freien, strahlenden Wärme).

Alle diese Sensationsanomalien treten in den *Abendstunden stärker* hervor, häufig auch schon Nachmittags. *) Sie können auch fehlen.

Der *farbige Dunstkreis,* welchen derlei Kranke gewöhnlich um die Kerzenflamme sehen, scheint so wie das *zeitweilige Trübsehen* durch dünnne Schleimschichten auf der Hornhaut bedingt zu sein, wenn nicht durch Störung in dem Epithelialleben des Hornhautüberzuges.

Vorkommen und Ursachen. Der Augenkatarrh kommt bald als substantives, bald als consecutives Leiden vor; in andern Fällen stellt er gleichsam nur eine Theilerscheinung, nur die Theilnahme der Schleimhaut des Auges an gleicher Erkrankung der Schleimhäute der Respirationsorgane etc. dar.

In letzterer Eigenschaft erscheint er bei vielen Blutkrankheiten, Typhus, Masern, Scharlach, beim acuten Luftröhren- und Nasenkatarrh in Folge von Verkältung bei Entzündung der Tonsillen, während des Zahnens, bei Hydrocephalus acutus etc. Nach Professor Fischers Beobachtung wird der Augenkatarrh wenn auch nicht geradezu erzeugt, so doch begünstigt und unterhalten durch abnormen Zustand der Verdauungsorgane; er macht insbesondere aufmerksam auf den Genuss von Branntwein, von sehr fetten oder stark gesalzenen Nahrungsmitteln.

Als *consecutive* Erscheinung finden wir den Augenkatarrh bei behinderter Durchgängigkeit des Thränennasencanales, bei Entzündung der Augenliderdrüsen (sowohl der im Tarsus eingeschlossenen, als der um die Haarzwiebeln gelagerten), bei mechanischer Reizung der Bindehaut durch fremde Körper **), beim Trachoma zur Zeit frischer Infiltration, bei Hornhautentzündungen mit Geschwürsbildung, bei congestiven und entzündlichen Zuständen der Chorioidea. Bei *Greisen* finden wir sehr oft einen dem katarrhalischen sehr nahe oder gleichkommenden Zustand von Röthe, Lockerung und abnormer Secretion der Bindehaut. Er kommt mit einem gewissen Grade von Erschlaffung der Haut und der Muskeln vor, am Auge namentlich mit starker Runzelung der Haut und verminderter Energie des Augenlidschliessers, daher sich der Rand des untern Lides

*) Beer meinte, diese Verschlimmerung hängt mit der erhöhten Turgescenz aller Schleimhäute während der Verdauung zusammen. Dass eine solche Verschlimmerung eintritt, und zwar auch dann, wenn der Kranke sich keinem künstlichem Lichte aussetzt, ist Thatsache der Beobachtung.

**) Ein katarrhalischer Zustand der Bindehaut wird oft begünstigt und unterhalten durch Chalazien, besonders wenn sie nach innen aufgebrochen sind; bei ältern Leuten sind häufig Concremente, gelbliche harte Körner in den Meibom'schen Drüsen, die Ursache langwieriger katarrhalischer Zufälle.

gern senkt, oder auch mehr oder weniger auswärts umstülpt. Er scheint auf Atomie der Bindehaut und ihrer Gefässe zu beruhen; die Hyperämie ist eine passive (*Ophthalmia senilis* auctorum.)

Als *substantives* Leiden erscheint der Augenkatarrh theils allein, theils neben andern entzündlichen Affectionen des Auges bei Individuen *jeden Alters* und *jeder Constitution* in Folge *unreiner*, zumal mit animalischen Ausdünstungen überfüllter *Luft*, und in Folge *plötzlich unterdrückter Transpiration.* Zu gewissen Zeiten, die jedoch nicht an den Stand der Erde zur Sonne gebunden sind, wie manche glauben, erscheint er *epidemisch;* es erkranken dann Individuen unter den verschiedensten Verhältnissen. Der Umstand, dass dann in manchen Familien die meisten oder sämmtliche Mitglieder ergriffen werden, erregt mindestens gegründeten *Verdacht auf Contagiosität*, wenn auch diese bisher nicht direct (durch Impfungen) nachgewiesen werden konnte. Die Veränderungen der Atmosphäre, welche das Entstehen der Katarrhe überhaupt begünstigen, kennen wir nicht.

Den *Katarrh mit Pustelbildung* auf der Sclera, gegen den äussern Winkel hin, sah ich beinahe nur bei jungen Leuten (am häufigsten zwischen dem 15. und 25. Jahre) vorkommen. Ich kenne Leute, welche durch mehrere Jahre hindurch jeden Frühling oder Herbst von dieser Form befallen wurden, bald auf dem einen, bald auf dem andern Auge. Bei den meisten waren anderweitige Manifestationen von Scrophulosis zugegen, oder früher da gewesen.

Vorhersage. Der Augenkatarrh setzt weniger Exsudat ins Parenchym, als vielmehr an die freie Oberfläche. Daher erleidet die Bindehaut nur bei längerer Dauer eine bleibende Veränderung, die oben erwähnte oberflächliche Schrumpfung, welche aber weiter keinen Nachtheil bringt. Die wichtigste Veränderung ist eine gewisse Erschlaffung des Gewebes und Erweiterung der Blut efässe; sie begünstigen das Fortbestehen der lästigen Secretion. Katarrhalisch afficirte Augen sind aber für äussere Schädlichkeiten weit empfänglicher, und so kommt es, dass sie leicht einerseits von acuter Bindehautblenorrhöe (siehe diese) befallen werden, dass der Katarrh, wie man gewöhnlich sagt, unter ungünstigen Verhältnissen in acute Bindehautblennorrhöe übergeht, und dass zum Katarrh andererseits gern Entzündung der Horn- oder Regenbogenhaut oder beider zugleich hinzutritt. Letzteres erfolgt insbesondere häufig, wenn Verkältung durch scharfen Wind, Zugluft, kalte Umschläge, unzeitig oder

unzweckmässig angewendete Augenwässer auf ein solches Auge einwirken *).

Durch die Excoriationen kann der langwierige Katarrh zu Blepharophimosis, durch die Hornhautgeschwüre bei alten Leuten zu peripherischen Trübungen führen. Professor Fischer behauptet, in Folge langwieriger Katarrhe wahre Gesichtsschwäche, — Amblyopia — beobachtet zu haben.

Der substantive Augenkatarrh ist leicht zu heilen, in 6—10 Tagen, wenn nur die erregenden und ähnlich wirkenden Schädlichkeiten beseitigt werden können; er schwindet dann auch wohl von selbst.

Als Theilausdruck allgemeinen Schleimhautleidens hat er eine sehr untergeordnete Bedeutung, und wird an sich wohl nicht leicht ärztliche Obsorge erheischen.

Beim consecutiven hängt die Prognose von der Möglichkeit ab, das Gründübel zu heilen. Er nimmt hier gewöhnlich einen chronischen Verlauf an, oder kehrt doch, wenn auch für eine Zeit beseitigt, über kurz oder lang wieder zurück.

Doch hinterlässt auch der ganz einfache Augenkatarrh längere Zeit

*) Diese Behauptung folgt aus einer Menge verlässlicher Beobachtungen. Ich will in aller Kürze nur einige erwähnen. Ein Bäcker erkrankte im Sommer 1846 — zu welcher Zeit mir ungewöhnlich viele Augenkatarrhe vorkamen — zuerst auf dem linken, und nach einigen Tagen auf dem rechten Auge. Seiner Angabe nach war die Krankheit beiderseits eine Ophthalmia catarrhalis mässigen Grades gewesen, wie ich sie auch noch auf dem linken Auge vorfand. Er liess mich wegen des rechten Auges rufen, an welchem ich die Zeichen einer Keratoiritis fand. Er hatte sich auf dieses Auge durch 2 Tage kalte Umschläge gegeben, nicht weil es heftiger erkrankt war, sondern weil er diese nicht zugleich auf beide Augen geben konnte, ohne in seiner Beschäftigung unterbrochen zu werden. Fast zu derselben Zeit rief mich ein Beamter, der, wie mir sein Ordinarius sagte, schon früher an einem Augenkatarrh gelitten hatte und jetzt ganz auf dieselbe Weise erkrankt zu sein angab. Es waren beide Augen zugleich und in gleichem Grade ergriffen worden. Er hatte sich auf das rechte ein Stückchen rohes Fleisch über die Lider gebunden — auf den Rath eines Laien — und mit dem andern fortgearbeitet. Am andern Tage wurde er durch Trübsehen und heftige Schmerzen auf diesem Auge erschreckt. Ich fand Keratitis (die Cornea durchaus leicht getrübt und gelockert, wie mit Nadeln gestochen, ringsherum eine starke Rosenröthe, heftige Lichtscheue, keine schleimige Secretion, wie auf dem andern Auge). Im November 1849, wo mir sowohl im Spital als in meiner Privatpraxis das häufigere Vorkommen von Augenkatarrhen auffiel, war ein Müllergesell an einer Entzündung des rechten Auges erkrankt, welche, seinen Angaben zufolge, höchst wahrscheinlich nichts anderes war, als eine Ophthalmia catarrhalis Er war in das Spital der Barmherzigen Brüder gegangen, wo man ihm anfangs einfache, später eiskalte Umschläge gegeben hatte. Nach 14tägiger energischer Anwendung von diesen Umschlägen und von Abführmitteln wurde er auf die Augenklinik gebracht. Die Hornhaut war in ihrer untern Hälfte eitrig infiltrirt, nach unten und aussen mit einem hanfkorngrossen Geschwüre versehen, mehr als die Hälfte der vordern Kammer mit einem eiterähnlichen Exsudate angefüllt, die Iris entfärbt und aufgelockert. — Ich, nach meinen Erfahrungen, begreife nicht, wie *Ruete* die Anwendung kalter Umschläge bei Augenkatarrhen so unbedingt empfehlen konnte. Dr. von *Hasner* meint, „das häufige (?) Entstehen der Iris beim Katarrh in den meisten (!) Fällen durch die Fortpflanzung der Hyperämie auf die Hornhaut, den Ciliarkörper und die Iris“ erklären zu können, weil er in keinem Falle die geringste Spur von Rheumatismus nachweisen konnte. Aber *wie* diese Fortpflanzung geschehe, das zu beantworten bleibt er natürlich schuldig. Er will „die Fortwanderung des Processes auf die Iris deutlich genug beobachtet haben.“

eine gewisse Empfindlichkeit gegen grelles Licht, scharfe Luft, Anstrengung bei Kerzenlicht, und eben desshalb zu Recidiven.*)

Behandlung. Diese ist verschieden, je nachdem wir die Bindehaut im Zustande der Reizung (activen Hyperämie, Congestion) oder der Erschlaffung (passiven Hyperämie) finden. Der erstere Zustand pflegt nur einige Tage (3—5) vorhanden zu sein, und gibt sich durch lebhafte Röthe, Thränenfluss und Lichtscheue und drückenden Schmerz unter dem obern Lide kund. In diesem Stadium wende man keine örtlichen Mittel an, nur bei starker ödematöser Schwellung der Lider oder der Conjunctiva bulbi trockene warme Tücher. Allgemeine Blutentziehungen sind nie, örtliche wohl nur selten angezeigt.

Ist gleichzeitig Nasen- oder Luftröhrenkatarrh da, so halte man den Kranken in gleichmässiger Temperatur, gebe reichlich Wasser oder Thee zu trinken, und wirke bei trockener Haut durch kleine Gaben Brechweinstein oder Brechwurzel auf die Transpiration.

Wo keine Anzeige vorhanden, auf die Haut zu wirken, hingegen Stuhlverstopfung mit oder ohne erhöhten Blutandrang zum Kopfe besteht, reiche man kühlende Abführmittel, namentlich Mittelsalze.

Die Augen schütze man vor Rauch, Staub, scharfer Luft, Anstrengung bei Kerzenlicht, welche sich übrigens gewöhnlich von selbst verbietet, überhaupt vor reizenden Einflüssen. Selten wird es nöthig sein, den Kranken das Zimmer oder selbst das Bett hüten zu lassen; selten wird eine Beschränkung in den Nahrungsmitteln, etwa mit Ausnahme von Bier- oder Weingenuss, erforderlich sein.

Sind Lichtscheue und Thränenfluss sehr heftig, wie diess gewöhnlich bei scrophulösen Individuen der Fall ist, so müssen erst diese Zufälle gemildert werden, was nebst dem bereits Angegebenen in der Regel durch Einreibungen von Unguentum cinereum mit Extr. belladonnae bald erreicht wird. Man gibt 5—10 Gran Extr. bellad. auf 1 Drachme und lässt die Salbe alle 3—4 Stunden bohnengross an die Stirn und Schläfe aufstreichen, so dass die Stirn immer fett bleibt. Darüber kommt ein einfacher Papierschirm.**)

Ist das Stadium der Erschlaffung eingetreten, dann sind adstrin-

*) Von einer besondern Modification des Katarrhes, welche sich durch Bildung eigenthümlicher, fischrogen- oder froschlaichähnlicher Exsudate unter dem Epithelium der Bindehaut auszeichnet, und welche ich bisher nur in geschlossenen Körperschaften unter dem Einflusse unreiner, gesperrter, durch Überfüllung mit Menschen verderbter Luft beobachtet habe, kann füglich erst im V. Abschnitte, bei der Lehre vom Trachoma die Rede sein.

**) Ein Viertelbogen Papier wird so zusammengelegt, dass er etwas länger und breiter als die Stirn ist, um mittelst eines durchgezogenen Bindefadens so befestigt zu werden, dass er die Stirn und die Schläfen bedeckt, und etwa 1 Zoll über die Augenbrauen herabreicht.

girende Augenwässer angezeigt. Für einfache frische Fälle sind am wirksamsten Lösungen von Silbersalpeter oder von Sublimat. Argenti nitrici gr. I—IV in aq. dest. uncia, D. in vitro charta nigra obducto, S. Täglich 1—2mal einige Tropfen in's Auge zu träufeln.*) Die Sublimatlösung nach *Conradi* enthält $^1/_4$ Gran Ätzsublimat in 2 Unzen Aq. destill. mit $^1/_2$ Drachme Quittenschleim und 6—8 Tropfen Laudan. liquid. Sydenh. Eine kleine Dosis davon wird erwärmt (ungefähr wie frisch gemolkene Milch), und damit werden die Lidränder 2—3mal des Tages gehörig benetzt, mittelst der Finger oder mittelst eines Leinwandfleckchens. Zu bemerken ist, dass in Fällen, wo deutliche abendliche Verschlimmerung auftritt, die Anwendung von Collyrien zu *dieser* Zeit sehr oft nicht gut vertragen wird, die Zufälle steigert. Andere Ärzte empfehlen eine Lösung von 4—8 Gran Alumen crudum, andere die von 6—10 Gran Sulfas zinci in 4 Unzen destillirten Wassers mit oder ohne Opiumtinctur.

Hat der Katarrh über die Zeit gedauert, in welcher er von selbst zu heilen pflegt, ist die Schleimhaut mehr gelockert und dunkler geröthet, die Secretion reichlicher und consistenter, Excoriationen veranlassend: dann sind stärkere Collyrien nöthig. Für solche Fälle können insbesondere empfohlen werden: Lapid. divini gr. XVI, Aq. dest. unc. IV, Tinct. anodyn. dr. I, aceti litharg. gutt. IV **); oder Collyrii adstr. lutei, aquae dest. āā unc. II. ***) M. D. S. wie die Aqua Conradi zu gebrauchen, oder eine stärkere Lösung von Argent. nitricum. Solche Kranke mögen wohl scharfen Wind und Regenwetter vermeiden, übrigens aber sehr fleissig sich in freier reiner Luft bewegen. Das Verweilen in Räumen, wo viele Menschen beisammen sind, wirkt auf katarrhalisch afficirte Augen in der Regel auffallend nachtheilig.

Manche Individuen vertragen durchaus keine Augenwässer, dagegen recht gut Augensalben. Abgesehen von jenen acuten Fällen, wo heftige Lichtscheue und starker Thränenfluss oder Ödem der Lider und der Conjunctiva bulbi noch jede Art von Collyrium verbieten, sind es insbesondere jene chronischen Formen, welche von einem krankhaften Zustande der Augenliderdrüsen unterhalten werden, welche den Gebrauch von

*) Diess geschieht am besten mittelst eines Federkieles; dieser wird oben und unten etwas abgeschnitten, mit dem dickern Ende in die Flüssigkeit eingetaucht, dann das dünnere mit dem Zeigefinger bedeckt, und letzterer, so wie die Flüssigkeit abtropfen soll, entfernt. (Heber.)

**) Lapis divinus St. *Yvessi*: Cupri sulphurici, cali nitrici, alumin. crudi āā unica mit $^1/_2$ Drachme Camphora rasa; *Beer's* Präparat enthält Aerugo statt Cuprum sulphur.

***) Collyr. adstr. luteum (Aqua Horsti): Salis ammon. gr. XV, Sulfat. zinci dr. dimid., solutis in aq. dest. comm. unciis V adde Camphorae in uncia una alkoholis grav. specif. 0,850 solutae gr. IX, Croci austr. gr. duo. Mixta diger in calore Reaum. 30°—35° ad perfectam croci extract. Refriger. filtr. et exhib. usui.

Augensalben erheischen. Hier können empfohlen werden: eine Salbe aus ½—2 Gran weissem und die aus eben so viel rothem Präcipitat auf 1 Drachme Fett, abends an die Lidränder, später an die innere Fläche der Lider erbsengross eingestrichen; ist das Auge noch zu empfindlich dagegen, so streiche man sie, aus 2 — 4 Gran auf 1 Drachme bereitet, an die äussere Fläche der Lider. Bei stärkerer Erschlaffung und reichlicher Secretion fand ich folgende Mischung sehr vortheilhaft: Hydr. praec. rubri gr. II — IV, Lapid. divini alkoholis. gr. IV — VIII, Laud. liq. Syd. gtt. X—XV auf 1 Drachme Fett, bei ophthalmia senilis noch mit ½ Gran Campher versetzt, den man übrigens auch der einfachen rothen Präcipitatsalbe beimischen kann.

Der Katarrh mit Pustelbildung an der Conjunctiva bulbi erfordert keine abweichende Behandlungsart, ausser dass man, da man es gewöhnlich mit sogenannten vollsaftigen, torpiden Individuen zu thun hat, die Cur mit etwas stärkeren Abführmitteln, Senna oder Jalappa, beginnt, und sobald die Pustel geborsten, täglich 1—2mal reines Laudan. Sydenh. aufträufelt. In einigen Fällen musste das Geschwür mit Cuprum sulphuricum oder mit Lapis infernalis touchirt werden, um die Heilung zu beschleunigen.

Gegen die grosse Empfindlichkeit der Augen, welche bis weilen noch längere Zeit zurückbleibt, sind zu empfehlen: die Aqua opii*) oder verdünnte Aqua laurocerasi zur mehrmaligen lauwarmen Bähung der Lider, die Tinctura Galbani, mittelst eines mehrfach zusammengelegten Leinwandfleckes lauwarm auf die geschlossenen Lider zu legen.

Gegen das zurückbleibende lästige Gefühl von Trockenheit und Schwere, namentlich früh beim Erwachen: Bestreichen der Lidränder mit Speichel oder abends vorher mit Mandelöl, mit einer schwachen weissen Präcipitatsalbe. *Fischer* behauptet in einigen Fällen gegen dieses lästige Übel nur die Quellen von Teplitz wirksam gefunden zu haben.

Ich habe vorzüglich nur solche Mittel aufgeführt, deren Wirksamkeit ich durch vielfache Anwendung zu erproben Gelegenheit hatte. Erst vor Kurzem behandelte ich eine Schauspielerin an einem Katarrh des rechten Auges, mit dunkelrother, sammetartiger Bindehaut der Lider, reichlichem, gelblich grauen und ziemlich dicken Secrete, starken Excoriationen und äussest lästigem Jucken und Beissen. Zugleich war die Schleimhaut der rechten Seite der Nase stark aufgelockert und dunkelroth, und sonderte eine sehr consistente, eiterähnliche, zu harten Krusten vertrocknende Flüssigkeit reichlich ab. Der Zustand der Nasenschleimhaut besserte sich und heilte endlich ganz nach Anwendung einer starken weissen Präcipitatsalbe. Das Augenleiden besserte sich auf eines und das andere der oben angeführten Mittel, kehrte aber immer von Zeit zu Zeit wieder. Auch Touchirungen der Bindehaut mit Cuprum sulphuricum hatten keinen blei-

*) Opii puri unc. jj, aq. comm. libr. j, abstrahantur illico in retorta vitrea lege artis unc. vjjj.

benden Erfolg. Ich löste nun einen Skrupel Borax in einer Unze Aqua opii und Aqua destill. comm.. zu lauwarmen Bähungen der Lider, und in Zeit von 14 Tagen war das Übel bleibend behoben, das uns über $^3/_4$ Jahre gequält hatte. Es waren eben keine Veränderungen in den Gesundheits- oder äussern Verhältnissen der Kranken eingetreten, denen ich die Heilung hätte zuschreiben können.

Ich will demnach nicht gesagt haben, dass man, auch bei richtig gestellter Diagnosis, immer mit diesen Mitteln ausreichen werde. Noch weniger aber mag ich jenen beipflichten, welche aus dem Umstande, dass man von den verschiedenen Auctoren so verschiedene und so viele Mittel empfohlen findet, schliessen dürfe, sie nützen alle nichts, die Krankheit heile am Ende von selbst. Ich habe absichtlich hierüber controllirende Beobachtungen angestellt, unter möglichst gleichen Verhältnissen, auch bei demselben Individuum nur an einem der gleich erkrankten Augen, und habe die Überzeugung gewonnen, dass eines und das andere Mittel, gehörig angewandt, die Krankheit schneller behebt, ja auch dass die Krankheit Monate lang fortbesteht, trotz Entfernung äusserer Schädlichkeiten, wenn man auf das erkrankte Gebilde nicht die geeigneten Mittel anwendet. Ehe man aber über die Wirksamkeit eines Mittels sich ein Urtheil erlaubt, muss man überzeugt sein: *a*) dass man dasselbe wirklich für *den* Zustand verordnet, für den es empfohlen wurde, *b*) dass nicht äussere oder innere (im Organismus oder am Auge selbst vorhandene) Verhältnisse die Wirksamkeit des Mittels vereiteln*), und *c*) dass der Kranke das Mittel auch wirklich so anwendet, wie es angewandt werden soll; gar oft findet man, dass es der Patient mit der ärztlichen Anordnung eben nicht so genau genommen.

*Makenzie***) bemerkt über die Behandlung der katarrhalischen Ophthalmie S. 325: „Die katarrhalische Ophthalmie weicht leicht einer sehr einfachen Behandlung, die hauptsächlich örtlicher und stimulirender Art ist. Ich erstaunte zuerst über die Wahrheit dieser Thatsache, als ich im Jahre 1817 zu Wien Zeuge war, mit welchem glücklichen Erfolge Prof. *Beer* die Krankheit behandelte. Diese Resultate meiner eigenen Praxis haben in mir die Überzeugung befestigt, — dass eine örtliche stimulirende Behandlung die zuverlässigste sei.“ „Die Empfindung, als ob Sand im Auge sei, wird durch Anwendung des salpetersauren Silbers (2—4 Gran auf eine Unze täglich einmal einen grossen Tropfen einzuträufeln) jederzeit gemildert und die Entzündung gedämpft. Ich habe manchmal andere Ärzte in bedenkliche Unruhe versetzt, wenn ich vorschlug, auf die Oberfläche eines so äusserst vasculösen Auges eine Auflösung von Höllenstein zu träufeln, und es hat mir nicht wenig Vergnügen gewährt, sie in Erstaunen zu finden, wenn den folgenden Tag nach Anwendung dieses Mittels alle Symptome sich sehr gebessert hatten. — Ich habe viele hundert Fälle nach dem oben auseinander gesetzten Plane und immer mit demselben Erfolge behandelt.“ Makenzie erklärt sich gegen die Anwendung des essigsauren Bleies und des schwefelsauren Zinkes. — Mit Makenzie und Beer stimmen so ziemlich die meisten Auctoren überein. Dagegen entlehne ich

*) Ein Apothekergehülfe litt seit mehreren Monaten an Zufällen des linken Auges, wie sie ein Katarrh zu erregen pflegt. Er hatte verschiedene Mittel gebraucht, und war endlich auf die Vermuthung gekommen, ein etwa hirsekorngrosses, hartes Wärzchen im innern Drittel des obern Lides, zwischen der äussern und innern Lefze des Randes, möge die Ursache sein; ich möchte dieses entfernen. Ich widersprach dem, fand aber bald, dass er Recht hatte; nach Abtragung dieses Wärzchens wichen jene Zufälle von selbst. Seitdem sind mir noch zwei Fälle dieser Krankheit vorgekommen, worauf ich bei den Krankheiten der Lider zu sprechen kommen werde.

**) Praktische Abhandlung über die Krankheiten des Auges, Weimar 1832.

aus Dr. Hasner's Buche *) folgende Stelle, Seite 37: „Wir warnen vor der Anwendung reizender adstringirender Collyrien, welche so gern die Hyperämie der Scleralconjunctiva steigern und zur Iritis Veranlassung geben. Zur Heilung dieser Krankheit genügte uns fast in allen Fällen die Entfernung der schädlichen Potenzen, ein geregeltes augendiätetisches Verhalten, Vermeidung von übermässigem Lichtreiz, von Anstrengung der Augen. Bei stärkerer Hyperämie haben wir nebstdem ein leichtes antiphlogistisches Salz als Purgirmittel angewendet." — Die Erfahrung wird dem Leser am besten zeigen, wer *viel* und *gut* beobachtet, wer die Wahrheit gesprochen.

II. Blennorrhoische Bindehautentzündung, Conjunctivitis blennorrhoica, Bindehautblennorrhöe.

So nennen wir jene Entzündung der Bindehaut, welche nicht nur mit reichlicherer Ausscheidung *schleimig-eitrigen Secretes* an die *freie Oberfläche*, wovon sie ihren Namen erhielt, sondern auch mit *Erguss serös-plastischen Exsudates in das Parenchym* der Bindehaut, namentlich in den Tarsal- und Übergangstheil verläuft.

Sie befällt jederzeit die *Bindehaut in ihrer ganzen Ausdehnung*, und zwar *am obern und untern Lide zugleich* und in *demselben Grade*; nur die Conjunctiva bulbi kann, bei niederen Graden, sehr wenig betheiligt sein. Das überall *gleichmässige und gleichzeitige Erkranken des Papillarkörpers* und die *Ausscheidung des schleimig-eitrigen Secretes* an die Oberfläche charakterisiren eigentlich diese Krankheit, und bald ist die eine bald die andere dieser Erscheinungen die vorwaltende. Das *Secret ist ansteckend.*

Symptome. Die Erscheinungen, von denen diese *tiefere* Erkrankung des Bindehautgewebes begleitet wird, sind verschieden je nach dem rascheren oder langsameren Verlaufe des Processes, und je nach dem Grade von Heftigkeit, den sie erreicht hat oder zu erreichen droht. **)

1. Reihe. Fassen wir zuerst jene Fälle in ein Schema zusammen, welche gleich von Anfang einen sehr *raschen Verlauf* und die Tendenz, den höchsten Grad zu erreichen, darbieten.

A. Im *1. Grade* lässt sich die Krankheit vom Katarrh, als dessen Potenzirung sie in vielen Beziehungen betrachtet werden kann, nur dann unterscheiden, wenn abgesehen von ätiologischen Momenten (constatirter Impfung, massenweisem Vorkommen) folgende Erscheinungen ausgeprägt sind:

*) Entwurf einer anatom. Begründung der Augenkrankheiten, Prag 1847.

**) Die Umstände, welche auf den Verlauf und die Steigerung der Krankheit Einfluss nehmen, können füglich erst in dem Absatze über *Vorkommen und Ursachen* erörtert werden.

a) wenn die *Bindehaut der Lider* nicht bloss gelockert und geschwellt (im Tarsaltheile feinkörnig, im Übergangstheile wulstig), sondern auch (wenigstens über dem Tarsus) *gleichmässig geröthet* (hoch- oder dunkelroth) ist, so dass die Meibom'schen Drüsen nicht mehr durchscheinen. — Ist dabei auch die Augapfelbindehaut von mehr weniger zahlreichen, hochrothen, aus der Übergangsfalte gegen die Cornea hin verlaufenden und sich allmählig verlierenden, leicht verschiebbaren Gefässen durchzogen, oder selbst serös infiltrirt, ergibt sich aus dem Befunde selbst oder aus anamnestischen Momenten, dass dieser Zustand erst seit kurzem besteht, so hat man Ursache, denselben als Beginn einer Blennorrhöe zu betrachten.

b) Sollte aber *die Secretion* nicht bloss vermehrt und verändert sein, nicht bloss in reichlicher wasserklarer Flüssigkeit mit gelblichen Flocken bestehen, sondern trüb, *molken- oder fleischwasserähnlich* sein (mit consistenteren gelblichen Flocken oder Fäden), so kann man sicher sein, dass man es mit einer Blennorrhöe zu thun haben wird, welche um so gewisser bald in den 2. Grad übergeht, wenn bereits auch die Lider über dem Tarsus angelaufen, wärmer oder selbst geröthet sind (acutes Ödem).

Bei der Mehrzahl der sporadisch auftretenden Blennorrhöen ist dieser Zustand von so kurzer Dauer (12—36 Stunden), dass der Arzt im Allgemeinen ihn selten zu Gesichte bekommt

Im 2. *Grade* ist die Schwellung der *hoch- oder dunkelroth getünchten Bindehaut* vom Lidrande bis in die halbmondförmige und Übergangsfalte schon beträchtlich, so dass nicht nur die Meibom'schen Drüsen nicht mehr durchscheinen, sondern auch die *innere Lidkante nicht mehr scharf* erscheint, und die *Aufsaugung der Thränen* wegen Wegdrängung der Thränenpunkte und Schwellung der halbmondförmigen Falte *behindert* ist. Die *Schwellung* ist besonders *im Übergangstheile auffallend.* Derselbe erscheint glatt, hell- oder dunkelroth, wulstig, weich und sulzartig, oder derb und prall *); die hell- oder dunkelrothe halbmondförmige Falte ragt bisweilen zwischen den Lidern hervor, und die ziegel-, fleisch- oder bläulichrothe Übergangsfalte läuft wie ein Gürtel um den untern Umfang des Bulbus. — Die *Bindehaut der Sclera* erscheint schon deutlich serös infiltrirt, von zahlreichen, ziegel- oder scharlachrothen, mehr weniger dicht verzweigten und leicht verschiebbaren Gefässen (wenigstens an der

*) Die Wülste oder Falten, welche der Übergangstheil bildet, werden bei etwas langsamerem Verlaufe manchmal uneben angetroffen, durch etwas erhabene, etwas lichtere, fast durchscheinend aussehende Hügel, welche vielleicht geschwellte Follikel, vielleicht auch partielle Erhebungen des Epitheliums durch serösen Erguss sind.

Peripherie) durchzogen, oft auch stellenweise ecchymotisch. Das *Secret* ist bereits *trüb*, anfangs dünn, lichtgraulich, molkenähnlich oder gelblich-röthlich, mit consistenteren gelben Flocken, später dicker, weissgelb, in manchen Fällen als zäher Schleim den Bulbus überziehend, in andern als rahmähnliche Flüssigkeit aus der Lidspalte vorquellend, die Haut excoriirend. Die *Geschwulst der Lider* ist in der Regel schon so stark, dass die Lidspalte wenig oder gar nicht geöffnet werden kann, und selbst die Falte der Haut des obern Lides bisweilen verstrichen ist, rosen- oder violettroth (die Röthe nimmt gegen die Peripherie hin ab), weich, nur bei tieferem Drucke empfindlich, wärmer anzufühlen.

NB. In manchen Fällen ist die innere Fläche der Lider mit einer dünnen Schichte *croupösen*, sehr bald zerfliessenden *Exsudates* bedeckt, welches gewöhnlich nur bei Blennorrhöen des 3. Grades, doch auch da nicht constant beobachtet wird. Ich sah in einigen solchen Fällen Rückbildung und Genesung eintreten, ohne dass es zu den Zufällen des 3. Grades kam. Ebenso zeigt die Hornhaut bisweilen auch schon beim 2. Grade der Krankheit einen erhöhten Glanz.

Ist die Blennorrhöe zum *3. Grade* gestiegen, so sind alle *Erscheinungen des 2. Grades*, nur *gesteigert*, vorhanden, und dazu kommt noch *Geschwulst der Conjunctiva bulbi*. — Die *Lider* können wegen der Geschwulst selten mehr umstülpt, oder auch nur so weit abgezogen werden, dass man ihre Bindehaut ganz zu Gesichte bekäme. Die Geschwulst pflegt die Höhe des Augenbrauenbogens zu übersteigen und über das Wangenbein hinabzureichen; sie ist vom innern bis zum äussern Winkel gleichmässig (weil secundär zur Entzündung der Bindehaut), und unterscheidet sich schon hiedurch von der durch andere Affectionen bedingten. — Das *Secret*, durchaus trüb und mehr gleichmässig, eiterähnlich oder jauchig, bald dicker, bald dünner, ist reichlich, häufig so, dass es stromweise über die Wange herabfliesst. — Die *Geschwulst der Conjunctiva bulbi* ist entweder gleichmässig, und umgibt die Hornhaut als ein gespannter, derber, ziegel- oder blaurother *Wall*, oder ungleichmässig, in Form von schlaffen, blasenähnlichen Wülsten, welche bisweilen die Cornea theilweise, selten gänzlich bedecken. Sie schreitet von der Übergangsfalte gegen die Cornea hin vor, und ist durch seröse Infiltration des submucösen Bindegewebes bedingt *).

*) In manchen Fällen sieht man beim Beginn des 3. Grades, selten früher, nahe an der Cornea, und zwar fast immer gegen einen oder gegen beide Winkel hin dreieckige weisse Stellen entstehen, welche gegen die intensivere Röthe ringsherum abstechen. Sie haben weder diagnostische noch prognostische Bedeutung, indem sie allmälig spurlos verschwinden. Form und Lage deuten darauf hin, dass der Druck der Lider zu ihrer Bildung beiträgt. Wir haben bei der Ophthalmia catarrhalis von einer ähnlichen Erscheinung gesprochen.

Die *Cornea* zeigt bei diesem Grade meistens einen *erhöhten* Glanz und wird später sehr häufig gefährdet, entweder durch Entzündung und Verschwärung (in Folge des Druckes durch die Geschwulst der Lider und des Bindehautwalles), oder durch partiellen Epithelialverlust und seichte Geschwüre (Resorptionsgeschwüre); seltener geschieht es, dass sich Pannus auf derselben entwickelt. — Tritt Entzündung der Cornea ein, so bekommt dieselbe durchaus oder theilweise ein mattes, lichtgraues oder graulichweisses Ansehen, wird endlich in dieser Partie weissgelb und zerfliesst (verschwärt), oder schwillt an und berstet in wenig Stunden oder Tagen. Die Zerstörung reicht nie bis in die Sclera hinein. Die Entwicklung des Pannus (Ausscheidung von Exsudat und Gefässentwicklung unter dem Epithelium der Cornea) erfolgt ebenfalls sehr rasch, bisweilen selbst binnen 12 Stunden, indem sich gleichsam der gelockerte, geschwellte und gefässreiche Limbus conjunctivae corneae von oben her ausbreitet, und einen mehr weniger weit herabreichenden Überzug der Cornea bildet.

Das *croupöse Exsudat* auf der Bindehaut der Lider, dessen wir schon beim 2. Grade erwähnten, fehlt bei heftigen Fällen des 3. Grades selten. Wo es vorhanden ist, hat man Grund, Entzündung und Verschwärung der Cornea zu befürchten. Entfernt man dasselbe durch Aufspritzen von Wasser oder durch Abstreifen mit einem Tuche, Spatel u. dgl., so *blutet die Bindehaut*, eine Erscheinung, die bisweilen auch spontan und ohne deutlich croupöses Exsudat eintritt, und an und für sich ohne Bedeutung für die Prognosis ist.

Die Blennorrhöe des 3. Grades gehört vermög ihrer Heftigkeit unter jene Augenkrankheiten, welche *Fieber* erregen, ausgenommen bei sehr torpiden Individuen und minder stürmischem Verlaufe der Krankheit.

B. Die *subjectiven Erscheinungen* sind *beim 1. Grade* im Ganzen dieselben. *wie beim Katarrh*, von welchem sich, wie gesagt, die Krankheit so zu sagen nur durch das tiefere Erkranktsein des Bindehautparenchyms unterscheidet.

Beim 2. Grade fehlen *heftige Lichscheue* und starke, reissende, drückende oder stechende *Schmerzen* nur bei etwas langsamerem Verlaufe oder bei sehr torpiden Individuen, bei welchen diese Erscheinungen auch im 3. Grade und unter ganz acutem Verlaufe häufig in auffallend niedrigem Grade auftreten, wohl auch fehlen.

Bei praller, hochrother und heisser Geschwulst der Lider und des Bindehautwalles um die Cornea haben die Kranken in der Regel fürchterliche Schmerzen zu ertragen, zu welchen noch, wenn die Geschwulst

den Bulbus drückt, lästige *Lichterscheinungen* kommen, die Qual des Übels zu vollenden.

Ich habe diese Krankheit, welche von den mildesten bis zu den heftigsten Formen so verschiedene Erscheinungen darbietet, und doch, wie die allmäligen Übergänge zeigen, immer einen und denselben Process darstellt, nach Graden geschildert, nicht etwa, um hiedurch strenge Grenzen zwischen den einzelnen Formen zu ziehen, welche in der Natur nicht vorkommen, sondern nur, um es mir bei der Beschreibung möglich zu machen, die Aufmerksamkeit auf die *relative* Heftigkeit der einzelnen Erscheinungen zu lenken. Nicht die Gegenwart des einen oder des andern Symptoms an und für sich entscheidet, wenn man frägt, ob die Krankheit eine Blennorrhöe und wie heftig diese sei, sondern ein gewisses Verhältniss mehrerer Symptome *neben* und *nach einander*.

Würde dieser Satz immer fest im Auge behalten, die acute Bindehautblenorrhöe, diese so gefährliche Krankheit des Auges, würde nicht so oft mit andern ähnlichen Entzündungsformen verwechselt werden. Es wird nicht überflüssig sein, durch einige Beispiele anschaulich zu machen, wie wichtig die Festhaltung obigen Satzes für die Diagnosis, und mithin auch für die Prognosis und Therapie ist.

Ein junger Mann wird von einem Arzte in's Spital angewiesen „mit acuter Bindehautblennorrhöe." Das obere Lid des linken Auges ist so stark geschwollen, dass die Geschwulst die Höhe des Augenbrauenbogens überragt, und die Falte des obern Lides verstrichen ist; das untere Lid ist wenig geschwollen, im innern Winkel ist eine mässige Menge Schleim angesammelt, die Cilien sind in Büschel verklebt; der Kranke klagt über heftige Schmerzen und Lichtscheue; beim Öffnen der Lidspalte entleert sich eine wasserklare Flüssigkeit. Es ist der 3. Tag der Krankheit. Bei so starker Geschwulst der Lider und am 3. Tage noch kein gleichmässig schleimig-eitriges, mindestens trübes Secret; das kann keine Blennorrhöe sein. Die Lider werden auseinander gezogen, der Kranke jammert dabei vor Schmerz; die Bindehaut im Tarsaltheile injicirt, im Übergangs- und in der äusseren Hälfte des Scleraltheiles stark ödematös. Letztere Erscheinung fordert zur Betastung des obern Lides gegen den äussern Winkel hin auf; nahe der äussern Commissur fühlt man eine erbsengrosse Stelle hart, äussest empfindlich, die Haut darüber etwas mehr geröthet. Wir verordnen warme Umschläge; nach einigen Tagen bricht der Abscess nach aussen auf, der Kranke ist in kurzer Zeit von — einem Gerstenkorn geheilt.

Ein Doctor der Medicin ruft mich zu seinem 4jährigen Knaben, der schon einigemale an scrofulöser Augenentzündung gelitten hatte. Seit 5 Tagen klagt der Knabe wieder über das linke Auge, ist lichtscheu und hält es verdeckt. Heute, nach besonders heftigen Schmerzen, sieht der Vater das Auge an, findet die Geschwulst des obern Lides so stark, dass es über das untere herabragt, und zu seinem grössten Schrecken die Lidspalte voll eitriger Flüssigkeit. Auf den ersten Anblick glaube ich ebenfalls eine Blennorrhöe vor mir zu haben; ich öffne die Lidspalte, um die Hornhaut zu sehen, der Knabe schreit vor Schmerz. Es entleert sich der Eiter und etwas blutige Flüssigkeit, aber die Hornhaut ist rein, und die Conjunctiva bildet keinen Wall um die Cornea, sie ist nur etwas stärker injicirt; die Bindehaut des untern Lides ausser netzförmiger Röthe normal, die Meibom'schen Drüsen deutlich durchscheinend. — Das ist also bestimmt keine Bindehautblennorrhöe. Beim Betasten des obern Lides fühlt man in der Gegend des obern Randes des Knorpels eine etwa erbsengrosse, härtere und sehr empfindliche

Stelle. Ich ziehe das Lid etwas vom Bulbus ab, und sehe nun die Stelle, wo ein *Gerstenkorn* sich nach innen entleert hat.

Eine Dienstmagd wird von einem Augenarzte wegen Bindehautblennorrhöe des linken Auges auf die Augenklinik angewiesen. Die Geschwulst der Lider ist so, wie bei einer Blennorrhöe 3. Grades. Es ist der 3. Tag der Krankheit. Beim Öffnen der Lider kein Schmerz: die Conjunctiva bulbi bildet rings um die Cornea einen blassrothen Wall, welcher aber in der innern Hälfte des Bulbus stärker ist, und die Cornea nicht ganz erreicht; heftige Kopfschmerzen, mässige Lichtscheu, reichlicher Thränenfluss; im innern Winkel und an den Cilien zäher gelblicher Schleim; die Bindehaut des untern Lides über dem Tarsus gleichmässig hellroth; der Übergangstheil kann der Geschwulst wegen nicht besichtigt werden. So heftige Erscheinungen und noch wasserklares Secret (trotz der ziemlich reichlichen Schleimflocken) am 3. Tage — man betastet genau die Gegend des Thränensackes und überzeugt sich: die Affection der Lider und des Bulbus ist consecutiv zu einer *Thränensackentzündung*.

Und so können Rothlauf der Lider, Verletzungen der Bindehaut, Entzündung der Chorioidea u. s. w. mehr weniger für Blennorrhöe imponiren.

Schubert Johanna, 27 Jahre alt, kam am 10. October 1848 in die Anstalt. Die Lider des linken Auges mässig geschwollen (die Falte des obern Lides nicht verstrichen), leicht geröthet, die Cilien durch Schleim zu Büscheln verklebt, die Conjunctiva bulbi zu einem gleichförmigen $^3/_4$—$^5/_4$‴ hohen blassrothen Walle rings um die Cornea erhoben, auf dieser nach unten und aussen ein leichtes Resorptionsgeschwür; die Bindehaut im Tarsal- und Übergangstheile dicht netzförmig und hoch geröthet, wenig gelockert, nicht mit Schleimflocken besetzt, nur über der Karunkel etwas gelblicher Schleim; brennende und drückende Schmerzen im Auge und in der entsprechenden Kopfhälfte. Die Anamnesis gab über diesen sonderbaren Befund Aufschluss. Die Kranke hatte vor 5 Tagen einen drückenden Schmerz im linken Auge bekommen (sie handelt mit Holzkohlen), und den Tag darauf das Auge mit Seifenwasser ausgewaschen; nun wurde das Auge röther, die Lider schwollen an, und die entsprechende Kopfhälfte schmerzte heftig. Sofort wendete die Kranke ein Collyrium aus Cuprum sulfuricum und nachher kalte Umschläge an, und da das Leiden ärger wurde, brachte man sie auf die Augenkrankenabtheilung. Wir hatten es offenbar mit einer durch chemisch wirkende Schädlichkeiten bedingten oder doch gesteigerten Bindehautentzündung zu thun. Der Verlauf bestätigte diese Ansicht.

Auf die Ähnlichkeit mit Fällen von Trachoma acutum können wir erst später zu sprechen kommen.

2. *Reihe.* In einer zweiten Reihe von Fällen, welche wir gleichfalls als Blennorrhöen bezeichnen müssen, finden wir mehr einen *schleppenden* (chronischen) *Verlauf* und *nicht die Tendenz zur Ophthalmoblennorrhöe* von vorn herein, insofern als die Krankheit hauptsächlich auf die Bindehaut der Lider beschränkt bleibt (*Blepharoblenorrhöe*), und eine Steigerung nur durch die Einwirkung neuer Schädlichkeiten nach bereits erfolgtem Ausbruche der Krankheit eintritt. Während in der ersten Reihe die Ausscheidung schleimig-eitriger Flüssigkeit an die Oberfläche vorwaltet,

und die Infiltration der Gewebe im Allgemeinen mehr eine seröse ist, finden wir in der zweiten Reihe die *Schleim- oder Eitersecretion spärlicher, relativ zur Schwellung der Bindehaut, diese hingegen mehr von plastischem* (faserstoffigem) *Exsudat durchsetzt* und desshalb *wuchernd*, die sogenannten Granulationen bildend*).

Der *1. Grad*, oder wenn man will, das 1. Stadium, lässt sich wesentlich von einer Ophthalmia catarrhalis nicht unterscheiden, wenn nicht *anamnestische Momente* (vorzüglich das massenweise Auftreten der Krankheit) oder das *Missverhältniss zwischen den objectiven und subjectiven Symptomen*, das rasch eingetretene *sammetartige hoch- oder dunkelrothe Aussehen des Tarsaltheiles* und die *stärkere Schwellung und intensivere Röthe der halbmondförmigen und der Übergangsfalte* gegründeten Verdacht erregen, dass man es mit einer beginnenden Blennorrhöe dieser Art zu thun haben werde. Dieser Zustand kann mehrere Tage andauern, ohne dass sich das befallene Individuum für krank hält, zumal wenn es das Verklebtsein der Augen nach dem Schlafe wenig beachtet.

Aufmerksame Kranke klagen beim Beginn der Krankheit über das Gefühl der Trockenheit oder Rauhigkeit, später über Drücken oder Brennen, das Auge sieht wie verweint aus, und geht, wie man zu sagen pflegt, leicht über, nöthigt zum öftern Auswischen.

Untersucht man so eine Bindehaut, gut abgetrocknet, mit der Loupe, so sieht man in der ersten Zeit wohl noch eine dicht netzförmige, bald aber mehr eine gleichmässige oder vielmehr aus lauter Punkten oder Gruppen von Punkten bestehende Röthe. Die Anordnung dieser Punkte erinnert auf den ersten Blick an den warzigen Bau der Bindehaut unter dem Mikroskope betrachtet, wie ihn unter Andern Eble (Über den Bau der Bindehaut, Wien 1828) auf der 1. Tafel Fig. 4 unübertrefflich abgebildet hat. — In manchen Fällen sieht man einzelne glänzende, bläschenähnliche Hügel, deren Deutung — ob Erhebungen durch Serum, ob geschwellte Follikel — mir noch problematisch ist. Sie sind jedenfalls nichts Charakteristisches, da sie auch bei einfachen acuten Katarrhen beobachtet werden.

Im *2. Grade* (Stadium) ist die Krankheit schon deutlich charakterisirt. Die auffallendsten und constantesten Symptome sind: die Schwellung, *Infiltration der Bindehaut* in ihrer ganzen Ausdehnung, vom Lidrande bis in die halbmondförmige Übergangsfalte, ihre *gleichmässige ziegel-, fleisch- oder dunkelrothe Färbung*, so dass vom Durchscheinen der Meibom'schen Drüsen — ausser etwa in einem linearen Streifen längs

*) Je nachdem man bald das eine, bald das andere dieser 3 Momente mehr in's Auge fasste, hat man die hieher gehörigen Fälle — im Gegensatze zu der 1. Reihe, der acuten Bindehautblennorrhöe — bald als chronische Bindehautblennorrhöe, bald als Blepharoblennorrhöe, bald auch als granulöse Bindehautentzündung bezeichnet. Von andern Standpunkten aus hat man für die hieher gehörigen Fälle den Namen ophthalmia militaris aegyptiaca u. dgl. gebraucht.

des Lidrandes — keine Spur vorhanden ist, und *das gleichmässige* oder doch nur sehr wenig verschiedene (in anatomischen Verhältnissen begründete) *Auftreten dieser Veränderung auf dem obern und untern Lide zugleich;* mehr variabel ist schon die *Alienation der Secretion.*

So weit im gesunden Zustande der Pupillarkörper reicht, also am untern etwa $^1/_2$‴, am obern gegen 1‴ über den Orbitalrand des Tarsus hinaus erscheint die deutlich infiltrirte, geschwellte, verdickte Bindehaut mit *dicht aneinander gedrängten*, ziemlich *gleich hohen* und *gleich grossen Wärzchen* besetzt, welche je nach der verschiedenen Dauer bald feiner (staubähnlich) und weicher, bald gröber und derber sind, mit der Zeit jedoch an Grösse mehr ungleich werden. Sind sie sehr weich, ziegel-, fleisch- oder bläulichroth, so bluten sie leicht bei Berührung, (nachdrücklicherem Abtrocknen, Bestreichen mit Cuprum sulfuricum); nach monatelangem Bestehen werden sie, falls keine Rückbildung (Heilung) eintritt, an der Oberfläche blässer, durch den gegenseitigen Druck fast *palissadenähnlich* aneinander gedrängt, wohl auch an der anfangs glatten und rundlichen Oberfläche durch den Druck des Bulbus etwas abgeplattet, eckig, hahnenkammähnlich und knorpelhart. *Nie kann man eine deutliche Basis solcher Wärzchen unterscheiden*, und beim starken Abziehen des untern oder beim Umstülpen des obern Lides erscheinen sie wie *durch Einrisse oder Schrunden getrennt.* Die stärkste Tendenz zur Wucherung zeigt sich immer gegen den Orbitalrand hin und etwas hinter demselben, besonders am obern Lide, wo die mit Exsudat durchsetzten und überdeckten Papillen in späterer Zeit manchmal zu einer oder zu zwei darmähnlichen (erst rothen, dann grauen) Wülsten verschmolzen sind.

Indem man sich gewöhnte, so zu sagen jede Unebenheit, jede Erhöhung auf der Bindehaut mit dem übrigens sehr schlecht gewählten Worte Granulation zu bezeichnen, und sofort es nicht der Mühe werth fand, die Bedeutung dieses Wortes zu erfassen, d. h. in jedem speciellen Falle sich Rechenschaft zu geben, wodurch denn eigentlich solche Erhöhungen bedingt seien, warf man die verschiedensten Zustände zusammen und brachte, je mehr man sich an die einseitig aufgefasste Erscheinung hielt, desto mehr Verwirrung in die Lehre von den Bindehauterkrankungen. Vier verschiedene Zustände sind es vorzüglich, welche uns als einander mehr weniger ähnliche Erhöhungen auf der Bindehaut des Tarsal- und Übergangtheiles erscheinen, und wovon 2 als Vergrösserung normaler Elemente der Bindehaut, 2 als Neubildungen (katexochen) zu betrachten sind. Zu den ersteren gehören: *a*) die vergrösserten *geschwellten Follikel*, welche vorzugsweise im Übergangstheil vorkommen, nie eine bedeutende Grösse zeigen, stets mehr durchscheinend und nur wenig emporragend sind, und bei den verschiedensten Zuständen der Bindehaut (mit Hyperämie und seröser Schwellung) auftreten können. Wir haben ihrer bereits mehrmal Erwähnung gethan, und werden ihnen auch bei der Conjunctivitis scrofulosa wieder begegnen. *b*) Die *vergrösserten Pupillen* des

Tarsaltheiles der Bindehaut, die wir so eben als der Bindehautblennorrhöe vorzüglich zukommend bezeichneten und beschrieben. Sie kommen aber auch, wenn gleich mehr sammetartig, feinzottig oder feinkörnig bei länger dauernden (chronischen) katarrhalischen Zuständen der Bindehaut, und mehr als secundäre, keineswegs constante oder wesentliche Erscheinung bei jener Krankheit vor, die wir weiterhin als Trachoma beschreiben werden.

Als reine Neubildungen beobachtet man *c*) ganz kleine, höchstens mohnkorngrosse fast krystallhelle *Bläschen*, bedingt durch serösen Erguss unter das Epithelium bei acuten Processen, und desshalb niemals lange (mehrere Tage) bestehend, theils über den Tarsus, theil im Übergangstheile, wohl auch nächst dem Limbus conjunctivae cornea und auf der Cornea selbst vorkommend. *d*) Erguss von *eiweiss-faserstoffigem Blastem in Form rundlicher Körner*, theils unter das Epithelium, theils in das Parenchym der Bindehaut oder selbst in die tiefen Gebilde. Wir können diese Erscheinung erst bei der Lehre von Trachoma, bei welcher Krankheit diese Neubildung das primäre, constante und maassgebende Phänomen ist, einer genauen Besprechung in Bezug auf sein Auftreten, Vorkommen und Umwandeln unterziehen, und erwähnen hier nur, dass solche Bildungen, wenn auch nur als untergeordnete und secundäre Erscheinung, nicht nur bei unserer zweiten Reihe von Blennorrhöen, sondern auch, wie uns zuverlässige Beobachtungen belehrten, bei Fällen der ersten Reihe, bei acuten (selbst bei durch Impfung mit Trippersecret entstandenen) Schleimflüssen der Bindehaut beobachtet werden können.

Bisweilen schon bald nach dem Eintritte, in der Regel aber est nach längerem (Wochen — Monate) Bestehen des 2. Grades dieser Blennorrhöe, aber auch nach unvollständiger Lösung von höchst acut aufgetretenen (sogenannten Tripper-) Blennorrhöen findet man ein lichtgraues, beinahe durchscheinendes Exsudat in Form von rundlichen, glatten Hügelchen, theils auf den Papillen, theils unter dem Epithelium des Übergangstheiles abgelagert, bald mehr bald weniger von Gefässchen überschlängelt. Oft, wo ich bloss einfache Vergrösserung der Papillen vor mir zu haben glaubte, zeigte mir die Loupe, dass hie und da auf den etwas stärker vorragenden Papillen diese Neubildung begann. Eben dieses genauere Betrachten mit einer möglichst scharfen Loupe überzeugte mich, dass die Bildung von lichteren, fischrogen- oder froschlaichähnlichen Bläschen oder Hügelchen an und für sich nicht, wie ich früher glaubte, dem Trachoma eigenthümlich sei, sondern, dass man bei der Frage, ob man eine blennorrhoische oder eine trachomatöse Conjunctiva vor sich habe, noch auf andere Momente Rücksicht nehmen müsse. Von diesen wurden einige bereits angedeutet; die vollständige Diagnostik kann erst bei der Lehre vom Trachoma gegeben werden.

An der *halbmondförmigen und Übergangsfalte* erscheint die Wulstung oder Verdickung der Bindehaut nicht warzig, sondern gleichmässig, beinahe glatt, nur nach längerem Bestehen bisweilen etwas uneben (durch stellenweise etwas mehr gehäuftes grauliches Exsudat), übrigens ebenfalls durchaus fleisch- oder dunkelroth; die Übergangsfalte läuft wie ein wulstiges Band um den untern Umfang des Bulbus. Man kann in ihr nicht leicht einzelne Gefässe unterscheiden; nur in der *Scleralbindehaut* sind gewöhnlich sehr zahlreiche Gefässe, in der ersten Zeit wohl auch Ec-

chymosen oder ein rosenrother Saum um die Cornea herum vorhanden. In minder heftigen Fällen oder nach längerer Dauer reicht die Gefässeinspritzung der Scleralbindehaut nicht bis in den Limbus conjunctivae hinein.

In der ersten Zeit schwimmt das Auge in *Thränen* — man sieht oft deutlich, dass der Lidrand wegen Schwellung des Papillarkörpers sich nicht an den Bulbus anschmiegen kann, — und in dem klaren *Secrete* schwimmen mehr weniger zahlreiche gelbliche Flocken. In andern Fällen ist das Secret durchaus trüb, molkenähnlich, mit dickeren Flocken. Nach längerem Bestande findet man mehr ein dickes, schleimig-eitrig aussehendes, oder auch in Fäden gewalztes Secret, welches oft erst nach künstlicher Entfaltung des Wülste bildenden Übergangstheiles sichtbar wird, oder sich in den Schrunden und Furchen, zwischen den hypertrophischen Papillen verbirgt. Die Secretion wird in dem Maasse sparsamer, als die Wucherungen des Papillarkörpers blässer und derber werden. Bei trockenem heiterem Wetter ist die Secretion geringer, der Kranke fühlt sich wohler, durch Secret, Lichtscheu und verschiedene Sensationsanomalien weniger belästigt als in feuchter, namentlich aber in gesperrter, durch Zusammenwohnen Vieler verunreinigter Luft.

Die *ödematöse Schwellung und blasse Röthe der Lider* (nur über dem Tarsus), welche hier nie einen sehr hohen Grad erreicht, besteht nur die ersten 6—10 Tage, falls die Krankheit sich nicht (unter ungünstigen äussern Verhältnissen) zum 3. Grade steigert. Die Lidspalte erscheint dann auch nicht sowohl in Folge der Lichtscheu etwas weniger geöffnet, als vielmehr durch eine gewisse Schwere (vermöge der Bindehautwucherung des obern Lides.)

In welcher Weise endlich auch die *Cornea* betheiligt werden könne, ohne dass die Krankheit sich zur eigentlichen Ophthalmoblennorrhöe gesteigert haben muss, werden wir bei den „Ausgängen" dieser Krankheit anführen.

Die *Steigerung zum 3. Grade* ist bei diesen Fällen, die gleich von vorn hinein sich mehr durch Infiltration der Bindehaut als durch reichliche Secretion und Ödem der Lider auszeichnen, im Allgemeinen selten, und erfolgt in der Regel nur dann, wenn nach erfolgtem Ausbruche der Krankheit noch namhafte schädliche Einflüsse auf das Auge einwirken. Ist aber die Krankheit zur Ophthalmoblennorrhöe gestiegen, so stimmen solche Fälle der 2. Reihe ganz mit denen der 1. Reihe überein, es lässt sich kein einziges erhebliches Unterscheidungsmerkmal mehr angeben. *)

*) In die Erörterung der Frage, ob die in die 2. Reihe gestellten Fälle von denen der 1. Reihe nicht etwa wesentlich verschieden seien, können wir erst später eingehen.

Auf die Gefahr hin, weitschweifig zu erscheinen, will ich, um nur meinen Lesern ein möglichst klares Bild von dem Ensemble der Erscheinungen vorzuführen, die Schilderung einiger Fälle, so viel als möglich naturgetreu wieder gegeben, aus meinem Tagebuche hier einschalten. Sie können in so fern als Repräsentanten von mehr als 500 Fällen, welche ich beobachtete, betrachtet werden, als sie keine absichtlich ausgewählten, sondern mehr zufällig herausgegriffen sind.

L. Andrioli, Gemeiner des Infanterieregiments Haugwitz, gross, von kräftigem und gesundem Aussehen, schwarzem Haar, lichtgrauer Iris, mit ziemlich flachliegenden Augen, angeblich seit 2 Monaten krank, kam am 20. September 1850 (als sogenannt recidiv aus dem Filialspitale) in das Artilleriespital am Hradschin. Sehr wenig Lichtscheue, sehr wenig Thränenfluss, keine Schmerzen, kein Ödem der Lider, keine Ansammlung von Schleim im innern Augenwinkel, nur zwischen den Falten des Übergangstheiles gelbliche Flocken und Fäden. Beide Augen in gleichem Grade erkrankt, die Veränderungen am obern und untern Lide nicht mehr von einander verschieden, als es eben in der Verschiedenheit der anatomischen Verhältnisse bedingt ist. Die Lidbindehaut ist bis in den Übergangstheil gleichmässig hochroth und geschwollen, über dem Tarsus feinkörnig, Körnchen an Körnchen gedrängt. Wird das obere Lid umstülpt und sorgfältig und wiederholt abgewischt, so erscheint die Bindehaut dennoch fortwährend glänzend, glatt, mit einer Unzahl glatter Hügelchen besetzt. Vermeidet man bei Anwendung einer Loupe das Spiegeln der eben zu betrachtenden Partie, so sieht man ein lichtgraues Gitterwerk, ähnlich den feinsten Blattrippen eines Eichenblattes (getrocknet und durch Nadelstiche des Parenchyms beraubt), mit dazwischen eingelagerten, etwas hervorragenden Gruppen von rothen Pünktchen und Fleckchen. Nur gegen den Lidrand hin sieht man senkrecht auf denselben auslaufende rothe Streifchen. Bei Betrachtung des Übergangstheiles am untern Lide sieht man die 2 Wülste nächst dem Tarsus uneben durch minder dicht an einander gedrängte, ganz flache, unter der Loupe graue und etwas durchscheinende, körnchenähnliche Erhabenheiten; die Übergangsfalte selbst ist gleich der halbmondförmigen glatt und eben, ohne einzelne Exsudatkörner, ohne einzelne Gefässe, bläulichroth. Die Conjunctiva bulbi ist durchaus netzförmig geröthet, die Äderchen scharlachroth, sehr leicht verschiebbar, bis in den limbus conjunctivae corneae hinein eingespitzt, die Bindehaut dazwischen gelblich; die vordern Ciliaraterien sind wenig injicirt, bilden wenigstens keinen rosenrothen Saum um die Cornea. Die Hornhaut normal.

M. Stabe, Gemeiner vom Dom Miguel Infanterie-Regimente, von gesundem Aussehen, bereits Ende Juni erkrankt, dann in das Spital der Reconvalescenten transferirt, wurde vor vier Tagen, wie man sagte, recidiv, und bot am 20. September 1850 folgende Erscheinungen dar. Heftige Lichtscheu, starke, drückende Schmerzen, leichtes Ödem der Lider (die Lidspalte wird geschlossen gehalten, obwohl die Falte des obern Lides nicht verstrichen ist), die Cilien durch Schleim in Büschel verklebt, reichliche Absonderung wasserklarer Flüssigkeit mit einzelnen gelblichen Flocken, die Ränder der Lider etwas geröthet mit Spuren von Exeoriationen. Die Bindehaut am obern und untern Lide beider Augen gleichmässig ergriffen, durchaus hellroth, geschwellt, dicker, grob sammetartig oder feinkörnig, von Thränen überfluthet auch nach mehrmaligem Abwischen (am obern Lide) stets feucht und glänzend, hie und da nebstdem mit feinen, staubähnlichen, glatten Erhebungen besetzt. Unter der Loupe sieht die Bindehaut lichtgrau aus mit dazwischen eingesprengten hochrothen Punkten und Gruppen von solchen

Punkten; nur gegen den Lidrand hin kann man mit der Loupe noch einzelne Gefässreiserchen unterscheiden; gegen den Orbitalrand des Tarsus hin ist die Wucherung der Bindehaut etwas stärker. Der Übergangstheil des untern Lides bildet 4 Wülste, davon die erstern 3 mit einzelnen, leichten, flachen, nur ein wenig lichteren Erhöhungen durchsetzt, die halbmondförmige und Übergangsfalte hochroth und eben. Die Conjunctiva bulbi mässig serös infiltrirt, von einzelnen Gefässen durchzogen; um die Cornea ein schmaler, rosenrother Gefässsaum. Cornea und Iris normal, die Pupille enger. Vom 20. Juli, also aus der Zeit der ersten Invasion, finde ich folgende Beschreibung in meinen Notizen. Der Mann, 24 Jahre alt, von gesundem Aussehen, bietet bloss solche Erscheinungen dar, wie man sie bei gewöhnlichen Augenkatarrhen findet. Keine Lichtscheue, in den innern Winkeln etwas gelblicher Schleim, zwischen den Falten des Übergangstheiles einige Schleimfäden. Die Bindehaut des obern und untern Lides beider Augen blassroth, wenig gelockert, über dem Tarsus fein sammetartig, die Meibom'schen Drüsen sichtbar, die Übergangs- und halbmondförmige Falte leicht geschwellt. Dieser Fall wurde damals unter die Katarrhe gerechnet; er wäre, gleich beiläufig 20 andern, gar nicht in's Spital gekommen, wenn nicht angeordnet gewesen wäre, jeden der sogenannten Ophthalmia militaris Verdächtigen sogleich unter besondere Obhut zu stellen.

Johann Hoffmann, von Prinz Emil Infanterie, kam am 24. Juli 1850 in's Spital, nachdem er bereits im Mai erkrankt war. Aufnahme des Befundes am 20. September: Der Mann ist gross, hat eine kräftige Muskulatur, gesundes Aussehen, und fühlte sich weder vor noch nach dem Ausbruche der Augenkrankheit irgendwie unwohl. Er hat blonde Haare, blaue Iris, die Augen weder flach noch tief liegend. Keine Lichtscheue; beim Anblick der Augen fällt nur die Vergrösserung der halbmondförmigen Falte auf; auf der Karunkel ein wenig Schleim. Das obere und untere Lid beider Augen in gleichem Grade erkrankt; die Bindehaut vom Lidrande bis in den Übergangstheil geschwellt und hochroth, über dem Tarsus feinwarzig (durchaus gleich grosse Wärzchen), unter der Loupe (die etwa 4½mal vergrössert) sieht man lauter kleine Wärzchen, die bei schief auffallendem Lichte glänzen, bei gerader Ansicht als aus rothen Punkten bestehend erscheinen, und durch gelblichgraue, lichte Streifen getrennt sind. Am untern Übergangstheile sieht man grössere Erhabenheiten, graulich, etwas durchscheinend, hie und da von Gefässchen übersehlängelt, welche erst unter der Loupe deutlich werden, mit ziemlich deutlich umschriebener Basis; über dem Tarsus fehlen dieselben. Zwischen den Falten des Übergangstheiles consistentere, gelbe Flocken.

Ich benützte diesen Mann, der in seiner Muttersprache mit mir reden konnte und Bildung genug zu haben schien, seinen Angaben Glauben zu schenken, zur Erhebung anamnestischer Momente. Er war bereits Ende Mai erkrankt, und zwar binnen 2 Tagen auf beiden Augen, in einem Dorfe (mehrere Meilen von Prag), wo 72 Mann lagen. Hievon sollen 7—8 augenkrank geworden sein. Er war mit noch 8 Andern in einem Hause einquartirt, wovon nebst ihm noch 2 erkrankten, und beschuldigte als Ursache den Umstand, dass sie bei grosser Hitze auf einem 1 Stunde entfernten Ackerfelde exerciren mussten, und starkem Staube ausgesetzt waren. Sie schliefen übrigens alle 9 auf einem Boden unmittelbar unter einem Ziegeldache, wo die Hitze sehr gross und kein Luftzug war. Von den Dorfbewohnern war ihm nicht bekannt, dass Jemand erkrankt wäre; auch soll Niemand mit einem ähnlichen Augenleiden behaftet unter sie gekommen sein. Ein Kamerad von ihm, ebenfalls noch im Spitale, bestätigte diese Angaben.

Johann Muntian, von Dom Miguel Infanterie, klein, schwarzes Haar, lichtbraune Iris, nicht sehr muskulös, ziemlich blass aussehend, doch seiner Aussage nach sonst gesund. Die Lidspalte etwas weniger geöffnet, wässeriges Aussehen der Augen, ganz leichtes Ödem der Lider, Abstehen der Lidränder vom Bulbus (wegen Schwellung der Bindehaut), Schleim im innern und äussern Winkel und zwischen den Cilien. Beide Augen am obern und untern Lide in gleichem Grade ergriffen. Das Secret, welches beim Abziehen der untern Lider zwischen denselben und den Bulbis erscheint, ist molkenartig trüb mit einzelnen zäheren gelbgrauen Flocken, welche sich bisweilen auch auf die Cornea legen. Die Bindehaut von der innern Lefze des Lidrandes bis in die Übergangsfalte hochroth, über den Tarsus feinkörnig, wie bestaubt, unter der Loupe glatt, glänzend, lichtgrau mit Gruppen rother Punkte dazwischen; auch gegen die innere Lefze des Lidrandes hin kann man keine Gefässchen unterscheiden. Nach längerer Umstülpung des obern Lides und wiederholtem Abtrocknen (durch 8—10 Minuten) blieb die Bindehaut immer gleich feucht, und bildeten sich feine, zähe, eiweissähnliche, nur sehr schwer mit dem Nagel abstreifbare Fäden. Der Mann, im Juni erkrankt, war mehrere Wochen im Filialspitale gewesen, und nach erneuerter Heftigkeit des Übels den 19. September wieder in's Garnisonsspital am Hradschin gekommen.

Johann Ferensuk, von Dom Miguel Infanterie, mit lichtbraunem Haar und blauer Iris und sonst von gesundem Aussehen, kam Anfangs Juli in's Spital; am 16. Juli notirte ich folgenden Befund. Die Lider von aussen normal; fast gar keine Lichtscheue; die Bindehaut vom Lidrande bis in die halbmondförmige und Übergangsfalte blassroth, geschwellt, feinwarzig; zahlreiche Wärzchen bieten an der Spitze ein gelbliches Aussehen dar, und verleihen der Bindehaut (des obern Lides) ein gelblich punktirtes Aussehen; die Meibom'schen Drüsen nicht mehr durchscheinend, die halbmondförmige Falte mässig gelockert und geschwellt, und gleich der Übergangsfalte glatt und eben; die Conjunctiva bulbi fast gar nicht geröthet; die Secretion besteht in wenig seröser Flüssigkeit mit gelblichen Flocken im innern Winkel. — Dieser Zustand wurde als 1. Grad des fraglichen Übels bezeichnet. — Befund am 21. Juli. Die Krankheit hat allmälig zugenommen, und zwar auf beiden Augen gleich. Die Cutis der obern Lider ist bis zu den Augenbrauen, die der untern bis über die Wangen herab geschwollen, blassroth, weich, wärmer, die Falte des obern Lides ist jedoch nicht verstrichen; die Lidspalte wird besonders wegen der heftigen Lichtscheue nur von Zeit zu Zeit ein wenig geöffnet; am innern und äussern Winkel und längs des untern Lidrandes sind ziemlich starke Excoriationen vorhanden. Die Bindehaut stark geschwellt, vom Lidrande an bis in die Übergangsfalte hellroth, im Tarsaltheile sammetartig, mit einer ganz dünnen Schichte graulichen Exsudates belegt, welches sich nur theilweise abstreifen lässt; der flüssige Theil des Secretes eiterähnlich, ziemlich reichlich; die halbmondförmige Falte sehr stark geschwollen, besonders am linken Auge. Die Conjunctiva bulbi sehr stark injicirt und gelockert, auf dem linken Auge einen flachen Wall um die Cornea bildend. Am 24. Juli fand ich bereits in der linken Cornea einen hanfkorngrossen Durchbruch, die Iris vorgefallen, die vordere Kammer aufgehoben. — Blennorrhöe 3. Grades.

Johann Renne, von derselben Compagnie, war einer der wenigen, die nur auf Einem Auge erkrankten. Das rechte obere Lid war am 16. Juli mässig geschwollen, die Lidränder etwas excoriirt, die Lichtscheu mässig; die Conjunctiva durchaus erkrankt, blassroth, über den Tarsus nur wenig sammetartig, die Meibom'schen Drüsen nicht durchscheinend, der Übergangstheil nicht stark gewulstet, so auch die mässig

stark injicirte Conjunctiva bulbi. Mässig reichliches wässeriges Secret mit einzelnen gelben Flocken. — Bis zum 21. Juli war die Krankheit (unter Anwendung örtlicher Blutentziehungen, Eisumschläge, Einspritzungen von Nitras argenti, nebst sehr fleissiger Reinigung des Auges und Anwendung von Purganzen) so weit gestiegen, dass ich die Cornea bereits erweicht und eitrig infiltrirt fand. Die Geschwulst des obern Lides war bereits wieder geringer, als 2 Tage vorher. — Dies war eigentlich der einzige Fall, der mit totaler Zerstörung der Hornhaut verlief, unter etwa 120 Soldaten, die ich im Artilleriespitale am Hradschin zu sehen Gelegenheit hatte. Das linke Auge blieb gesund.

Verlauf und Ausgänge. Die Blennorrhöe durchläuft, wie zum Theil aus dem Vorhergehenden erhellt, nicht immer alle 3 Grade; sie kann mit dem zweiten eben so gut rückgängig werden, wie nach dem ersten. Wovon diess abhänge, welche Umstände hierauf Einfluss nehmen, wird aus dem weitern Verfolge dieser Abhandlung ersichtlich werden. Ist der Grund der Steigerung zum 3. Grade schon gleichsam mit dem Entstehen der Krankheit selbst gegeben (z. B. durch Übertragung von eiterähnlichem Secrete eines blennorhoischen Auges), so durchläuft sie den 2. und vorzüglich den 1. Grad so schnell, dass der Arzt selbst schon 24 Stunden nach dem Beginn der Krankheit den 3. Grad völlig ausgebildet finden, und das Auge in 36—48 Stunden (vom Beginn) unrettbar verloren sein kann. durch Zerstörung der Hornhaut.

Bleibt die Krankheit auf den 1. Grad beschränkt, so nimmt sie einen langsamen Verlauf (sich selbst überlassen), wird häufig für Katarrh angesehen und behandelt, häufiger gar keiner ärztlichen Behandlung unterworfen. Als solche kommt sie wohl häufig bei Neugebornen vor, doch auch bei Erwachsenen, wo sie nicht selten eine Menge von Individuen befallen hat,*) ehe der Arzt eines (etwa wegen grösserer Hartnäckigkeit oder wegen Steigerung zu höhern Graden) zur Behandlung bekommt. Sie kann unter günstigen Verhältnissen *von selbst heilen*, unter minder günstigen *zu leichter Hypertrophie des Pupillarkörpers*, Erschlaffung des Übergangstheiles und mässiger Schleimsecretion führen, und durch Einwirkung äusserer Schädlichkeiten (unreiner Luft, Verkältung) zur *Blennorrhöe 2. oder 3. Grades* gesteigert werden.

Erreicht die Blennorhöe den 2. Grad, so geschieht diess in der Regel schon unter so heftigen objectiven und subjectiven Erscheinungen, dass die Kranken bestimmt werden, ärztliche Hülfe zu suchen. Diese Steigerung entsteht entweder in Folge von Misshandlung des 1. Grades,

*) Die Herren Militärärzte, welche beim Ausbruche dieser Krankheit unter den Truppen ganze Bataillons visitirten, wissen dies wohl am besten.

oder in Folge heftigerer äusserer (innerer?) Schädlichkeiten gleich von vorn hinein.

Gerade in den milderen, nicht gleich zum Übergange in den 3. Grad strebenden Fällen zeigt die Krankheit *wenig Neigung zur spontanen Heilung*, im Gegentheile entschiedene Tendenz *zur Wucherung des Papillarkörpers*, und zu bald sparsamer, bald reichlicherer *Secretion schleimig-eitriger Flüssigkeit*, so wie zu hartnäckiger, *Monate, Jahre langer Dauer*, nachdem an die Stelle der ödematösen Geschwulst der Lider eine mehr weniger beträchtliche Verdickung und selbst Vergrösserung der Lider getreten ist.

Solche wahrhaft *chronische Blennorrhöen* können durch Einwirkung äusserer Schädlichkeiten jeden Augenblick zum 3. Grade gesteigert werden, ausserdem aber zu mannigfaltigen Structurveränderungen der Bindehaut und der benachbarten Gebilde führen.

Das in die Bindehaut, namentlich in und auf die Papillen abgelagerte Exsudat organisirt sich, wenn es nicht resorbirt und somit *die Bindehaut wieder normal geworden ist*, allmählig mehr und mehr, nachdem das normale Gewebe durch den Druck des Infiltrates mehr weniger verdrängt worden, und so tritt an die Stelle des normalen Bindegewebes in grösserer oder geringerer Ausdehnung und Tiefe ein *Narbengewebe*. Dieses erscheint glatt, sehnenartig-glänzend, silber- oder bläulichweiss, flächen- oder streifenartig ausgebreitet. Bedeutende Schrumpfung der Bindehaut in Folge dieses Processes tritt jedoch nicht ein, auch nicht nach mehrjährigem Bestehen dieser Infiltration des Papillarkörpers (ich kenne Fälle von mehr als 5jähriger Dauer), ausser nach unzweckmässiger Anwendung von Ätzmitteln behufs der Zerstörung dieser sogenannten Granulationen.*)

Die Exsudatablagerung findet nur in der Bindehaut, besonders im Papillarkörper statt, ebenso die consecutive Schrumpfung. Verschrumpfung des Knorpels erfolgt daher niemals, eher eine leichte Vergrösserung, und die Krankheit führt demgemäss nie zur Einwärtswendung des Lidrandes (Trichiasis und Entropium), hingegen durch starke Wucherung der Bindehaut leicht zur *Auswärtsstülpung des Lides*, Ectropium, bald des obern, bald des untern, nicht leicht beider zugleich, und dann besonders werden die Wucherungen gern hart und trocken. Bei Kindern scheint diese Art Ectropium, nach meinen Erfahrungen, leichter zu entstehen.

*) Schon aus diesem Grunde allein sollte man diesen unpassenden Namen aufgeben, da derselbe immer zu dem gewohnten Schlendrian Veranlassung geben wird, den hypertrophischen Papillarkörper so wie wuchernde Geschwursgranulation zu behandeln.

In andern Fällen wird das Lid nicht nur dicker, sondern auch breiter (von oben nach unten), besonders das obere, und hängt dann vermöge seiner Schwere tiefer herab, stellt den sogenannten *Vorfall des obern Lides*, Ptosis palp. superioris dar.

In Folge der lang andauernden vermehrten Secretion kann sich, wie beim Katarrh, durch Excoriationen *Blepharophimosis* bilden.

In seltenen Fällen entsteht consecutive ein chronisch verlaufender *blennorrhoischer Zustand des Thränenschlauches*; häufiger kommt aber das umgekehrte Verhältniss vor, nämlich dass nach lange bestehendem blennorrhoischem Zustande des Thränenschlauches sich ein chronisch-blennorrhoischer Zustand der Bindehaut entwickelt.

Die *Hornhaut* wird in jenen Fällen, wo die Zufälle des 3. Grades nicht auftreten, nur wenig gefährdet, in der ersten Zeit durch *kleine und mehr oberflächliche Geschwüre*, nach monatlanger Dauer und öfterer Verschlimmerung der entzündlichen Zufälle durch *Pannus*, obwohl dieser unter die seltenern Nachkrankheiten der Blennorrhöe überhaupt gehört.

Aus den vielen Fällen von Blennorrhöe, welche uns im Jahre 1848 das Findelhaus lieferte, und wovon viele der ersten, die meisten aber der zweiten Eingangs geschilderten Reihe angehörten, will ich, bevor ich diese Endemie ausführlicher bespreche (siehe weiter unten), wenigstens einen Fall herausheben.

Jos. Spolterbach, 8 Jahre alt, Findling, erkrankte einige Tage vor seiner Aufnahme auf die Augenkrankenabtheilung des allgemeinen Krankenhauses am 9. April 1848 auf dem rechten Auge. Der Knabe, für sein Alter gehörig entwickelt, von gesundem Aussehen, gut genährt, mit schwarzbraunem Haar und blaugrauer Iris, weiss über das Frühere nichts Verlässliches anzugeben. Die Lider des rechten Auges stark geschwollen, blassroth, wärmer; die Cilien durch wässrige Flüssigkeit zu Büscheln verklebt, der Lidrand etwas stärker geröthet. Die Bindehaut, etwa $^3/_4$ Linien hinter der innern Lefze des Lidrandes angefangen, über den Tarsus und im Übergangstheile gleichmässig hochgeröthet, mit vielen einzelnen bläschenartigen Erhabenheiten besetzt, welche auf der Übergangs- und halbmondförmigen Falte fehlen; die Meibom'schen Drüsen nicht sichtbar, ausser längs des Lidrandes in der oben angegebenen Breite von $^1/_2$—$^3/_4$ Linien. Die Conjunctiva sclerae von einzelnen hochrothen, leicht verschiebbaren Gefässen durchzogen, doch nicht geschwollen, die Cornea rein, die Secretion mässig, das Secret serös mit einzelnen Schleimflocken. Am linken Auge die Lider nicht geschwollen, bloss die Lidränder etwas angelaufen und geröthet, die Cilien durch Schleim in Büschel verklebt, die Conjunctiva im Tarsal- und Übergangstheile mässig injicirt, nur wenig gelockert, die Conjunctiva sclerae und die übrigen Gebilde normal. Brennende Schmerzen im rechten Auge, mässige Lichtscheu*). Am 16. April war

*) Ich behandelte damals absichtlich bloss mit kalten Umschlägen und leichten Abführmitteln bei grösster Sorge für Reinigung der Augen. Da diess einer der ersten Fälle war, so machten mich die bläschenartigen Erhabenheiten auf der Conjunctiva stutzig ob ich es nicht etwa mit Trachomen zu thun habe, um so mehr, da fast nur seröse Secretion der Bindehaut vorhanden war. Ich wurde indess bald durch diesen Fall und noch mehr durch das

die Geschwulst der Lider fast verschwunden, die Cilien durch vertrockneten Schleim verklebt, die Secretion unbedeutend, schleimig, die Bindehaut dagegen noch stark infiltrirt, und besonders gegen den Übergangstheil hin mit stärkeren Wärzchen besetzt. Am 19. waren plötzlich wieder die Lider stark geschwollen, die Geschwulst hellroth, die Conjunctiva zeigte eine stärkere Entwicklung des Papillarkörpers, das Secret war nicht nur reichlicher, sondern auch molkig trüb. Dasselbe Krankheitsbild entwickelte sich nun auch auf dem linken Auge. Am 25. April war die linke Cornea noch rein, die rechte aber nach unten etwa 1‴ oberhalb des Randes im Umfange eines Hanfkornes getrübt, eitrig infiltrirt. Es entstand ein Geschwürchen, welches am 29. bereits ganz reine Ränder zeigte, trotzdem aber doch zum Durchbruche der Cornea führte. Der Knabe musste, nachdem die Secretion längst wieder serös geworden und der Irisvorfall fest überhäutet war, dennoch wegen der Infiltration des Papillarkörpers bis Mitte Juni im Spital behalten werden.

Rud. Limbek, 21 Jahre alt, Corporal von Dom Miguel Infanterie, stark blond, von gesundem, blühendem Aussehen, erkrankte bereits den 1. Mai 1850. Am 15. Juli notirte ich folgenden Befund. Ausdruck mässiger Lichtscheu, ziemlich reichlicher Thränenfluss, sparsame Schleimflocken; die Bindehaut in ihrer ganzen Ausdehnung ergriffen, und zwar auf beiden Augen; vom Lidrande bis an die Übergangsfalte gleichmässig hellroth und stark geschwellt, über den Tarsis feinkörnig, feinwarzig, im Übergangstheile wulstig, uneben (mit einzelnen, gleichsam eingesprengten, lichteren, graulichen Erhöhungen, deren Basis nicht deutlich begrenzt erscheint), die halmondförmigen Falten stark geschwollen und dunkelroth; die Conjunctiva bulbi von zahlreichen Gefässen durchzogen, die vorderen Ciliargefässe stark injicirt, rings um die Cornea einen rosenrothen Saum bildend. Der Limbus conjunctivae deutlich geschwellt, mit kleinen, staubähnlichen lichten Körnchen besetzt und von zahlreichen Gefässen durchzogen, oben gegen $^3/_4$‴, unten gegen $^1/_2$‴ breit. Der durchsichtige Theil der Cornea theils mit kleinen halbdurchsichtigen, bläschenähnlichen Erhabenheiten besetzt, theils mit kleinen Grübchen versehen, und desshalb das Sehen etwas getrübt; auf der rechten Cornea ist der durchsichtige Theil der Cornea ganz normal. Am 24. Juli war (nach Einreibungen von weissem Präcipitat mit Extr. bellad. an die Stirn und Schläfe) die Besserung der Zufälle am Bulbus auffallend, die Lichtscheu schon sehr gering, der Thränenfluss mässig, die Infiltration der Conjunctiva palpebr. fast gleich. Als ich — nach meiner Rückkehr von Wien — am 20. September das Spital wieder besuchte, war der Mann bereits geheilt entlassen.

Fälle, welche die *Zeichen des 3. Grades* darbieten, was, wie gesagt, bald in sehr kurzer Zeit, bald nach längerem Bestande des 1. oder 2. Grades geschieht, nehmen durchgehends einen acuten und in der Regel äusserst gefährlichen Verlauf.

Die Gefahr liegt in dem *Ergriffenwerden der Cornea*; auf diese ist also vor allem die Aufmerksamkeit zu richten. Die Hornhaut wird nicht leicht ergriffen, bevor nicht die übrigen Krankheitserscheinungen ihren

rasche Nachfolgen von nahe an 50 Fällen (lauter restituirten Findlingen aus einem und demselben Gebäude) vollkommen überzeugt, dass ich es mit Blennorrhöe, nicht mit Trachom zu thun hatte; einige spätere Fälle zeigten sehr reichliches, schleimig-eitriges, selbst croupöses Exsudat.

Höhepunkt erreicht haben. Wenn die Geschwulst des obern Lides bereits zu sinken beginnt, die Haut leichte Runzeln bekommt, und die Schmerzen anfangen nachzulassen: dann wird man durch die Affection der Hornhaut aus dem Wahne, das Ärgste glücklich überstanden zu haben, aufgeschreckt. Vor dem Ablaufe dieses Zeitpunktes und vor genauer Besichtigung der Cornea stelle man also nie eine günstige Prognose. Binnen wenig Stunden kann man die Hornhaut ganz rein — und getrübt oder schon in Verschwärung begriffen finden. Die Erweichung, eitrige Infiltration und Zerstörung der Cornea betrifft gewöhnlich einen sehr grossen Theil, oft die ganze Cornea, bei Neugeborenen am häufigsten die Mitte. Die Zerstörung trifft die oberen Faserschichten der Cornea in grösserer Ausdehnung als die tiefern, führt jedoch nur in äusserst seltenen Fällen nicht zur Durchbohrung der letztern und zur Berstung der Descemet'schen Haut, mithin zum Ausflusse des Humor aqueus, Prolapsus iridis u. s. w.

Aus dem Umstande, dass im Verlaufe heftiger Bindehautblennorrhöen so häufig *Hornhautgeschwüre* und *Excoriationen an der Cutis* der Lider entstehen, hat man geschlossen, dass die *Schärfe des Secretes* die Ursache dieser Erscheinungen sei, ja man hat sogar die Behauptung aufgestellt, dass die Blennorrhöe aufhören würde gefährlich zu sein, wenn man ein Mittel hätte, die Hornhaut vor der Berührung mit jener Flüssigkeit zu schützen.

Zuvörderst muss bemerkt werden, dass Jene, welche diese Behauptung aufgestellt haben, es unterlassen hatten, diese Flüssigkeit auf ihre chemische Reaction zu untersuchen. Sie hatten sich wohl vorzüglich auf das gleichzeitige Vorkommen der Excoriationen an den Lidrändern gestützt. Allein zu diesen möchte wohl die beständige Benetzung der Haut weit mehr beitragen, als die Schärfe des Secretes. Anhaltende Benetzung der Epidermie mit einer indifferenten Flüssigkeit reicht am Ende auch hin, diese zu erweichen. Höhere Temperatur, und wenn auch nur schwach alkalische Reaction, oder die Gegenwart von Neutralsalzen wird natürlich diese Wirkung befördern. Daher kommen auch bei einfachen katarrhalischen und scrophulösen Bindehautentzündungen solche und oft noch ausgedehntere Excoriationen vor, und doch hat Niemand behauptet, dass bei diesen das Secret der Cornea ätze. — Vor Kurzem kam ein übrigens ganz gesunder Mann auf die Augenklinik; es war ihm vor 3 Wochen ein Steinsplitter in's rechte Auge geflogen und hatte die Hornhaut durchbohrt. Ein kleiner Theil der Iris war vorgelagert, die übrige Iris grünlich, die Pupille eng und verzogen, rings um die Hornhaut dunkle Rosenröthe, die Bindehaut über dem Tarsus dicht-, im Übergangstheile schütter-netzförmig geröthet, reichliche Absonderung einer ganz wasserklaren, die gewöhnliche Reaction der Thränen zeigenden Flüssigkeit — und doch war das untere Lied in seiner ganzen Länge auf 3‴ breit, gerade so weit, als die benetzten Wimpern des obern Lides über das untere herabreichten, sehr stark excoriirt. — Auch bei Blennorrhöen des 2. Grades kommen eben so in- und extensive Excoriationen vor, und dennoch bleibt die Cornea unversehrt. Diese wird erst dann ergriffen, wenn die Entzündung von den Lidern auf den Bulbus übergegangen, wenn die Blennorrhöe, wie man sagt, zur Ophthalmoblennorrhöe geworden ist.

Der Trübung und Verschwärung der Cornea geht ein erhöhter Glanz derselben voraus. Auch nachdem sie trüb geworden, sieht man ihre Oberfläche noch eben und glatt, mindestens ohne Grübchen. In manchen Fällen sieht man die Trübung wieder verschwinden, ohne dass es zu einem Substanzverluste der Cornea, ja auch nur ihres Epitheliums kommt. In einigen Fällen, wo das von acuter Blennorrhöe ergriffene Auge an einer Hornhautnarbe (aus früherer Zeit) litt, sah ich (beim Eintritte des 3. Grades) mehrere Gefässchen in der Hornhaut sichtbar werden, welche zu der Narbe verliefen. — Ganz anders verhält sich die Cornea, wenn wirklich ätzende Substanzen, Mineralsäuren, flüssige Alkalien u. dgl. mit ihr in Berührung gekommen sind. In den gelindesten Fällen wird wenigstens das Epithelium zerstört und abgestossen.

Man nehme das Secret von einem blennorrhoischen Auge, dessen Hornhaut eben in Verschwärung begriffen ist, und bringe es auf die Hornhaut eines Kaninchens: es wird sich keine Spur von Ätzung zeigen. *Prininger* hat blennorrhoisches Secret in die Augen von Amaurotischen gebracht; es erfolgte wohl später eine Blennorrhöe, keineswegs aber augenblicklich in einigen Stunden eine Veränderung der Cornea. Tripperkranke bringen das Secret von den Genitalien an die Augen; es ensteht eine Blennorrhöe der Bindehaut, welche zur Verschwärung der Cornea führt, aber nur, nachdem die Blennorrhöe den 3. Grad erreicht hat; es ist nicht ein einziger Fall bekannt, wo die Hornhaut gleich von vorn herein angegriffen worden wäre. Wir kennen keine scharfe Flüssigkeit, kein Ätzmittel, welches, mit einem organischen Gebilde in Berührung gebracht, dasselbe mehrere Tage unversehrt liesse, und erst dann zerstörte.

Ferner müsste man annehmen, dass das blennorrhoische Secret seine ätzende Eigenschaft plötzlich verliere, während es alle seine physicalischen Eigenschaften, die Ansteckungskraft nicht ausgenommen, beibehält. Wäre die Zerstörung der Hornhaut Folge der Ätzung durch das Secret, dann wäre nicht einzusehen, warum nicht in allen Fällen die *ganze* Cornea zerstört wird, warum sich das Secret sehr oft gerade nur eine *kleine* Stelle zur Zerstörung aussucht, und zwar bis auf die Descemet'sche Haut, indess doch die *ganze* Oberfläche der Hornhaut demselben ausgesetzt ist. Nun diese eine Stelle einmal durchbrochen ist, bleibt die übrige Cornea unversehrt; nicht einmal von den Geschwürsrändern aus, wo doch das schützende Epithelium fehlt, sieht man bisweilen weiter eine Zerstörung eintreten, trotzdem, dass das Secret noch eben so reichlich, noch eben so gefärbt, eben so dick- oder dünnflüssig ist, wie zu Anfang jener Zerstörung, und trotzdem, dass das Secret aus *dieser* Periode durch Übertragung auf ein gesundes Auge eine *ebenso heftige* Blennorrhöe hervorzurufen vermag, wie das vom Beginne der Verschwärung.

Wir können demnach die Verschwärung der Cornea nicht als Folge der ätzenden Eigenschaft des Secretes betrachten; sie ist vielmehr durch das Übergreifen der Entzündung auf der Hornhaut bedingt. Offenbar wird jede rapide Zerstörung der Cornea, welche die Ophthalmoblennorrhöe zu den traurigsten Augenübeln stempelt, durch gehemmten Rückfluss des Blutes von derselben verursacht. Die Cornea erhält einen grossen, wenn nicht den grössten Theil ihres Blutes aus jenen Zweigen der vordern Ciliararterien, welche durch und unter dem Limbus conjunctivae corneae verlaufen. Hält man sich die anatomischen Verhältnisse gegenwärtig, und bedenkt man, wie gross der Druck sein muss, den nicht nur die Lider, namentlich das untere (welches gewöhnlich von dem obern bedeckt wird), sondern insbesondere der Bindehautwall (die bis zur innersten Grenze des Limbus conjunctivae infiltrirte Conjunctiva bulbi) auf die

Tunica vaginalis bulbi (die darin und darunter verlaufenden Ciliargefässe) ausüben, so müsste man sich sogar wundern, wenn unter solchen Umständen in der Cornea sich keine Stasis entwickeln sollte. Wir können demnach den Vergleich dieser Art von Hornhautzerstörung mit dem brandigen Absterben anderer Organe nur für einen treffenden, bezeichnenden erklären. Die untere Partie der Cornea wird häufiger von dieser Verschwärung ergriffen; die ihr entsprechenden Gefässe haben aber auch häufiger einen grösseren Druck zu erleiden, als die am übrigen Umfange der Cornea befindlichen. Mit dem Durchbruche der Cornea und dem Ausflusse des Humor aqueus kann die Spannung bedeutend gemindert oder ganz behoben, die Circulation in der Cornea bedeutend freier werden, mithin die Entzündung und Verschwärung der Cornea auf eine kleine Partie beschränkt werden. Hierauf können natürlich noch andere Umstände Einfluss nehmen, wie wir bei der Lehre von den Hornhautgeschwüren sehen werden. Ich habe zwar die von mehreren Praktikern vorgeschlagene Punction der Cornea hier noch nicht geübt; sie dürfte aber, zu rechter Zeit vorgenommen, von grossem Nutzen sein. Aus diesem Grunde erweisen sich auch — meines Erachtens — Excisionen aus dem Bindehautwalle so nützlich, wenn sie nur zu *rechter* Zeit und *gehörig* vorgenommen werden.

Hiemit soll keineswegs gesagt sein, die Cornea werde einzig und allein nur auf *diese* Weise gefährdet. In minder acut verlaufenden Fällen sieht man nicht selten Hornhautgeschwüre noch auf ganz andere Art entstehen, entweder halbmondförmig längs des Randes, innerhalb des Limbus conjunctivae, oder rundlich und gleichfalls mehr im peripherischen Theile. Diese entstehen, indem an irgend einer hirse- bis linsengrossen Stelle die Cornea trüb, graulich-gelb und undurchsichtig, sofort erweicht und in Eiter verwandelt wird. Die auf diese Weise entstandenen Geschwüre nehmen keinen so zerstörenden Charakter an, greifen namentlich nicht so weit und so rasch in die Breite, eher noch in die Tiefe, und führen demnach wohl oft zu Hornhautnarben, seltener zu Irisvorfällen, und noch seltener zu wesentlicher Beeinträchtigung des Sehvermögens.

Eben so soll mit obigem Nachweise keineswegs gerathen sein, die fleissige Reinigung der Augen von dem blennorrhoischen Secrete zu vernachlässigen, so wenig man rathen könnte, irgend eine andere, dem Auge fremde Substanz zwischen den Lidern zurückzulassen. Aber ich sorge für die Abspülung dieses Secretes, nicht weil ich diess für hinreichend halte, der Zerstörung der Hornhaut vorzubeugen, sondern weil ich ein blennorrhoisches Auge auch vor grellem Lichte, Rauch, Staub, unreiner Luft und dgl. zu schützen Ursache habe.

Diese Hornhautgeschwüre haben das Eigenthümliche, dass *nie eine Eitersenkung* zwischen den Faserschichten der Cornea, ein Unguis, dabei auftritt. (Vergl. Krankheiten der Cornea.)

Hingegen gesellt sich, wenn die Verschwärung bis auf die tiefern Schichten gedrungen, nicht selten *Iritis* dazu, gleichviel, ob bereits Durchbruch erfolgt ist, oder nicht.*)

*) Der Grund hievon liegt vielleicht darin, dass die tieferen, nächst der Descemet'schen Haut liegenden Gefässchen der Cornea von jenen Zweigchen der vordern Ciliararterien kommen, welche durch die Sclera zur Iris treten.

Diese kündigt sich durch das Auftauchen heftiger Schmerzen nach dem Verlaufe der sensitiven Zweige des N. trigeminus, stärkere Lichtscheue und reichlicheren Thränenfluss an. Wird ein grosser oder der grösste Theil der Hornhaut erhalten und mit der Zeit wieder durchsichtig, so findet man die Pupille verengert und mehr oder weniger vollständig durch Exsudat verdeckt, wenn nicht etwa der ganze Pupillarrand in die Hornhautnarbe hineingezogen erscheint.

Die übrigen Gebilde des Bulbus nehmen selbst bei der heftigsten Bindehautblennorrhöe nicht an der Entzündung Theil.

Hornhautgeschwüre können endlich im Verlaufe der Blennorrhöe, und zwar nicht bloss im 3., sondern auch beim 2. Grade entstehen durch partiellen Verlust des Epitheliums und consecutive Zerstörung (Erweichung?) der Hornhautfasern; es sind diess die sogenannten *Resorptionsgeschwüre*. Sie zeigen weder einen grauen Grund, noch eitrig infiltrirte Ränder, können daher der Beobachtung leicht entgehen, wenn man das Auge nicht spiegeln lässt. Sie sind in der Regel klein, $^1/_2$—1 Linie im Durchmesser, und führen äusserst selten zur Durchbohrung der Hornhaut.

Die weitern Veränderungen und *Folgen der Hornhautgeschwüre* werden füglich erst bei der Lehre von den Krankheiten der Hornhaut besprochen werden können, da sie dieselben sein können, wie nach anderweitig entstandenen Hornhautgeschwüren.

So wie die Blennorrhöe gradatim bis zur grössten Höhe steigt, so erfolgt auch die Rückbildung in Abstufungen, die Hornhaut mag nun beschädigt worden sein, oder nicht. Blieb diese unversehrt, so kann auch eine sehr heftige Form in 4 Wochen ganz beendigt sein, da die Blennorrhöe 3. Grades lange nicht die Neigung zum Übergange in die chronische Form, zur Wucherung des Papillarkörpers zeigt, wie insbesondere die des 2. Grades. Relativ selten findet man an Augen, welche solche Veränderungen der Hornhaut darbieten, wie sie nur in Folge des 3. Grades vorkommen können, jene Nachkrankheiten, welche wir beim 2. Grade beschrieben haben. Doch ist die Behauptung, dass die eigentlichen Blennorrhöen, z. B. die durch Übertragung mit Tripperschleim entstandenen, keine sogenannten Granulationen hinterlassen, ganz gewiss irrig. Ich habe in constatirten Fällen dieser Art nicht nur Hypertrophie des Papillarkörpers, sondern auch sogenannte graue Granulationen selbst im Übergangstheile beobachtet.

Häufiger hingegen kommen hier einige andere vor, welche nur als Folgen des 3. Grades beobachtet werden. a) *Wucherung der Scleralbindehaut*, derart, dass diese in Form schlaffer, fleischrother Wülste die

Cornea zum Theil oder gänzlich verdeckt, und die Lider aus einander drängt, oder umstülpt (als *exophthalmia fungosa* beschrieben). Es ist vorgekommen, dass man solche Fälle mit Carcinoma bulbi verwechselte, und die Ausrottung des ganz gesunden Augapfels vornahm, weil man unterlassen hatte, sich mittelst einer Sonde von dem Zustande der Cornea zu überzeugen. b) Wucherung der Bindehaut in Form eines *Flügelfelles.* (Siehe die Abhandlung über dieses.) c) *Wucherung der halbmondförmigen Falte* oder lappenartige Verlängerung der Übergangsfalte.

Manche Auctoren führen unter den Nachkrankheiten der acuten Bindehautblennorrhöe 3. Grades noch *vermehrte Ansammlung des Humor aqueus* (Hydrops camerae) und *Verflüssigung und Vermehrung des Glaskörpers* (Hydrops corporis vitrei, hydrops oculi posterior) oder beides zugleich (Hydrophthalmus mixtus, Buphthalmus), so wie andererseits *Schwund des Augapfels* ohne vorausgegangene Verschwärung der Cornea (Atrophia bulbi) an; aus eigener Beobachtung kenne ich diese Zustände als unmittelbare Folgen der Bindehautblennorrhöe nicht.

Vorkommen und Ursachen. Die Bindehautblennorrhöe kommt am häufigsten vor bei *Neugeborenen* und bei Erwachsenen des *Jünglings-* und *Mannesalters*, besonders bei *Soldaten* und *Findelhausammen.* Der Grund hievon liegt nicht in einer besondern Disposition, sondern in den Verhältnissen, unter denen diese Individuen leben, wie wir weiter unten sehen werden.

Die Blennorrhöe, als eine durch äussere Einflüsse hervorgerufene Krankheit, verschont, wo diese einwirken, kein Alter, kein Geschlecht, keine Constitution u. s. w. Sie wird nur selten — siehe weiter unten — als Ausdruck eines Allgemeinleidens zu betrachten sein, und nur insofern könnte man von einer gewissen *Disposition* dazu sprechen, als uns die Erfahrung zeigt, dass äussere Einflüsse bei gewissen Individualitäten zur Blennorrhöe führen, die bei andern nur Katarrh erregen. Einen solchen Einfluss der Individualität sehen wir zwar bei Neugeborenen, bei scrofulösen Kindern, bei schlecht genährten, durch langwierige Schleimflüsse und profuse Eiterungen herabgekommenen Individuen, bei alten Leuten mit Erschlaffung der Haut und der Schleimhäute sich geltend machen: wir sind jedoch nicht im Stande, die besondern Merkmale solcher Individualitäten, das Eigenthümliche dieser Disposition, näher zu bezeichnen.

Die Blennorrhöe erscheint theils *sporadisch*, bei einzelnen Individuen und zu unbestimmten Zeiten, theils *massenweise*, zu gewissen Zeiten häufiger, besonders aber in geschlossenen Körperschaften in rascher Auf-

einanderfolge. — Den näheren Erörterungen hierüber müssen wir eine genauere Betrachtung des blennorrhoischen Secretes vorausschicken.

Das *Secret* einer blennorrhoischen Bindehaut ist in Bezug auf seine Menge und sonstigen Eigenschaften nicht immer eines und dasselbe. Bei den Fällen der 1. Reihe ist es nur relativ kurze Zeit nach dem Beginn wasserklar mit consistenteren, gelblich grauen Flocken; so wie die übrigen Erscheinungen heftiger werden, erscheint das Secret durchaus trüb, graulich-gelblich, röthlich, dünn, mit consistenteren Flocken, molkenfleischwasser-ähnlich oder gleichmässig dicker, rahmähnlich, grünlich gelb. Letztere Eigenschaft zeigt es in der Regel dann, wenn auch die übrigen Erscheinungen für den höchsten Grad der Entzündung sprechen. Doch finden in dieser Beziehung sehr viele Ausnahmen statt, und es wäre durchaus gefehlt, die Consistenz und überhaupt das Aussehen des Secretes allein als Massstab für die Heftigkeit der Entzündung aufzustellen. Bei Neugeborenen ist das Secret im Allgemeinen reichlicher und consistenter, als bei Erwachsenen; es quillt da, auch wenn der Bulbus nicht ergriffen und die Geschwulst der Lider nicht gerade sehr gross ist, sehr oft als eine dicke, eiterähnliche Masse hervor, sobald man die Lidspalte öffnet, und kann wegen seiner Consistenz gewöhnlich nur durch Auftröpfeln oder Einspritzen lauen Wassers vollständig entfernt werden. Auch bei Erwachsenen steht seine Menge und Consistenz nicht immer in geradem Verhältnisse zur Heftigkeit und Gefährlichkeit der Krankheit.

So wie die übrigen Krankheitserscheinungen ihren höchsten Grad erreicht haben, ist in jedem einzelnen Falle auch das Secret am reichlichsten und dicksten: von da an bleibt es mehrere Tage unverändert, wenn auch die übrigen Zufälle, namentlich die subjectiven, und die Geschwulst der Lider schon bedeutend nachgelassen haben. Sodann wird es wieder sparsamer und dünner, wie gewöhnlich bei Blennorhöen des 2. Grades, endlich scheidet es sich wieder in einen wasserklaren Theil und mehr weniger dicke Flocken.

So lange das Secret trüb ist, zeigt es stets eine Menge von Eiterkugeln und Eiterkörperchen *); rothes Lakmuspapier färbt es schneller

*) „Die nähere Untersuchung des Entzündungsproductes stellt dasselbe in die Classe der croupösen Exsudate als blassgelbes oder weissgraues, opakes, auf der Oberfläche der Bindehaut erstarrendes Product, welches in Eiter zerfällt, und dadurch die Gewebe in einen Schmelzungsprocess zu versetzen (?) im Stande ist. Mikroskopische Untersuchung: bei dem zu einer Membran erstarrten, der Bindehaut fest anklebenden Exsudate, auf welches kein Wasser eingewirkt hatte — geronnener Faserstoff als Stroma, in welchem die Eiterzellen sitzen; bei der Exsudatschichte, welche nach der Einwirkung der Douche abgezogen wurde - Faserstroma, Kernzellen mit 1 — 3 Kernen, nackte grosse Kerne und Epithelialzellen; nach der Einwirkung einer Höllensteinlösung von 2 Gran auf 1 Unze — eine verschieden gefaltete, aus Faserstoff und Exsudatkernen bestehende Membran: bei dem zerflossenen

und stärker blau, als das wasserklare Secret. Auf die Cutis gebracht, bringt es gar keine Veränderung hervor. Auf eine gesunde Bindehaut übertragen, bewirkt es zwar anfangs keine Veränderung, aber nach Verlauf von $^1/_2$ bis 4 Tagen dieselben krankhaften Erscheinungen, welche das Auge darbot, von dem der Impfstoff genommen wurde. Das *blennorrhoische Secret ist also ansteckend*, und zwar *durch unmittelbare Übertragung*, durch Betastung.

Diesen Satz, der sich im Allgemeinen schon aus einer Menge von Beobachtungen ergeben hatte, hat *Piringer* durch eine Reihe von sinnreichen Versuchen zur Evidenz nachgewiesen. Nach ihm bewirkt das rein seröse, wasserklare Secret von Blennorrhöe des 1. Grades, so wie die wasserklare Flüssigkeit chronisch gewordener Blennorrhöen gar keine Ansteckung. — Das molkige oder fleischwasserähnliche Secret des 1., so wie auch des schwach ausgebildeten 2. Grades, welches nur wenig Spuren eines wahren Schleimes (wenig Eiterkugeln) zeigt, bewirkt nur eine Blennorrhöe des 1. Grades, und diese bleibt in der Regel bei diesem Grade stehen, wenn sie nicht durch äussere Einflüsse gesteigert wird. Dasselbe gilt von dem dünnen Secrete chronischer Blennorrhöen. — Hingegen bewirkt das schleimige Secret einer Blennorrhöe des 2. Grades so gut stets eine Blennorrhöe, die zum 3. Grade steigt, wie das dicke, eiterähnliche Secret des 2. oder 3. Grades. Eine solche Blennorrhöe verläuft immer sehr acut, erreicht den 2. oder den 3. Grad sehr schnell.

Die *Ansteckungskraft kann gemindert, selbst aufgehoben* werden durch starke Verdünnung mit Wasser, durch Verstockung und lange Aufbewahrung. — Der Schleim einer acuten Blennorrhöe 3. Grades verliert seine Kraft selbst durch 50—100malige Verdünnung nicht. — Ein Leinwandläppchen, mit Schleim besudelt, und an der Luft getrocknet, kann ohne Anstand von nicht blennorrhoischen Augenkranken zum Abwischen der Augen verwendet werden, wenn der getrocknete Schleim bereits über 36 Stunden alt ist. So wie Impfstoff aufbewahrt, steckt er nach 60 Stunden noch an, nach längerer Zeit nicht mehr. — Hieraus ergibt sich, wie und wann Waschweiber durch die Wäsche, Leute durch den gemeinsamen Gebrauch von Schwämmen, Waschschüsseln und Handtüchern angesteckt werden können, und warum bei der Unreinlichkeit der ärmeren Leute und bei der grossen Zahl von Tripperkranken — das blennorrhoische Secret der Genitalien verhält sich auf gleiche Weise — dennoch die Blennorrhöe des Auges nicht noch häufiger vorkommt, als dies der Fall ist. Hieraus ergibt sich auch die Nutzlosigkeit mancher Massregeln, welche man behufs der Verhütung der Weiterverbreitung des Übels vorgeschlagen und wirklich ausgeführt hat, das Verbrennen der Kleider, Aufreissen des Fussbodens, Ausweissen der Zimmer u. dgl.

Je höher der Grad der den Impfstoff liefernden Blennorrhöe ist, je acuter sie verläuft, desto schneller folgt auf die Impfung der Ausbruch der Blennorrhöe, von Blennorrhöe des 3. Grades schon in 6 — 12 Stunden, von Blennorrhöhe des 2. Grades in 12 — 24, längstens 36 Stunden. Das frische molkige Secret einer Blennorrhöe des 1. Grades wirkt meistens erst nach 60 — 70 Stunden, das frische schleimige Secret einer

Exsudate — Eiterzellen; in dem 1—2 Minuten alten Exsudate findet man längliche, spindelförmige Kerne, welche sogar in einigen Fällen zu sehr kurzen, dünnen, scharf contourirten Fasern ausgezogen erscheinen.“ Dr. Bednař über die Blennorrhoea neonatorum in der Zeitschrift der Gesellschaft der Wiener Ärzte, 5. Jahrg. 2. Heft, S. 138.

chronischen Blennorrhöe in 72 — 96 Stunden. Schneller wirkt übrigens das Secret aus dem Stadium der Zunahme, des Steigens der Blennorrhöe, langsamer das von einer bereits in der Abnahme oder Rückbildung begriffenen. Später erfolgt der Ausbruch, wenn das Secret einige Zeit der Luft ausgesetzt, noch später, wenn es bereits eingetrocknet war.

Bei reizbaren Individuen erfolgt der Ausbruch früher. Ganz gesunde oder bloss katarrhalisch erkrankte Bindehäute erkranken viel schneller, leichter, und zum Theil auch viel heftiger, als solche, welche durch chronische Entzündung bereits organische Veränderungen erlitten haben. — Gesteigert wird die Empfänglichkeit der Augen für das Contagium durch den Aufenthalt in gesperrter, unreiner, mit animalischen Dünsten geschwängerter Luft.

So gut als ein Handtuch, das Waschwasser u. dgl. *kann auch die Luft zum Träger des Contagiums werden.* Das blennorrhoische Secret imprägnirt die Luft durch Verdünstung, durch Suspension feiner Partikelchen desselben in der Luft. *So wie aber starke Verdünnung dieses Secretes mit Wasser hinreicht, die Ansteckungskraft desselben zu mildern oder ganz aufzuheben, so wirkt auch nur eine stark imprägnirte Luft ansteckend, und eine minder imprägnirte Luft nur dann, wenn sie bereits katarrhalisch afficirte Augen trifft oder auf gesunde Augen längere Zeit einwirkt.* — Die Ansteckung durch die Luft, welche durch eine Menge Beobachtungen nicht nur wahrscheinlich gemacht, sondern bestimmt nachgewiesen ist, geschieht also hier keineswegs so, wie bei jenen Krankheiten, welche ein sogenanntes *flüchtiges Contagium* entwickeln, wie die Blattern, die Masern, der Scharlach, der Typhus u dgl. Die Festhaltung dieses Unterschiedes ist natürlich von grösster Wichtigkeit in Bezug auf die Prophylaxis, in Bezug auf medicinisch-polizeiliche Massregeln.

Soll die Luft hinreichend imprägnirt werden, so ist nothwendig, dass in einem relativ engen Raume viele an Bindehautblennorrhöe Erkrankte sich befinden, dass die Luft wenig erneuert wird, und dass die Temperatur derselben einen gewissen Grad von Höhe erreicht. Feuchtigkeit der Luft begünstigt diese Weiterverbreitung wesentlich, und es dürfte nach den Thatsachen, die zu diesem Postulate drängen, nicht mehr als Hypothese zu betrachten sein, wenn die Wasserdünste, die feinen Bläschen, welche bekanntlich unsere Atmosphäre durchtränken, für die Träger des Contagiums durch die Luft erklärt werden.

Gegen die Annahme eines flüchtigen Contagiums (im gewöhnlichen und eigentlichen Sinne des Wortes) hat bereits *Piringer* schlagende Beweise angeführt. *a)* In Spitälern wurde von einem hochgradig blennorrhoischen, und daher im Bette liegenden Kranken noch nie ein anderer Kranker angesteckt; wenn ja einmal ein Kranker neben einem Blennorrhoischen diese Krankheit bekam, so liess sich wenigstens die Nichtübertragung niemals nachweisen, war im Gegentheil die Übertragung nachweisbar oder

doch sehr wahrscheinlich. So im Spital zu Gratz, wo Piringer zur Zeit der Epidemie 1838 unter 17 Augenkranken stets 8—11 meistens hochgradige Blennorrhöen liegen hatte; so im Jahre 1841 und 1848 zu Prag, wo auf der Klinik und Abtheilung für Augenkranke ein ähnliches Verhältniss stattfand, als das Findelhaus eine Menge Ammen mit acuter Bindehautblennorrhöe in die Anstalt lieferte. — Im Jahre 1842 entstand bei einem Kranken, dem der Assistent Dr. Seikora ein Flügelfell abgetragen hatte, 3 Tage nach der Operation eine acute Bindehautblennorrhöe. Durch 3 Betten getrennt von diesem lag ein Kranker mit acuter Bindehautblennorrhöe. Es entstand eine kleine Debatte zwischen uns, welche damit endete, dass ich nachwies, die Wärterin habe — aus Bequemlichkeit denselben hölzern Napf, der für den Blennorrhoischen zu den Eisumschlägen verwendet worden war, nachher für den Operirten gebraucht. *b) Piringer* fand, dass ein zum Einstreichen von Laudanum in ein blennorrhoisches Auge gebrauchter Pinsel die Krankheit nicht überpflanzte, wenn er nur einfach mit Löschpapier abgewischt wurde, während er häufig Ansteckung bewirkte, wenn man diese Abstreifung des Schleimes unterlassen hatte. — *c)* Es ist auffallend, dass in Spitälern und Findelhäusern Ärzte und Wärterinnen frei bleiben, wenn nicht unmittelbare Übertragung oder sehr langes Verweilen in den überfüllten Zimmern statt findet. Eben so bleiben bekanntlich unter dem Militär die Officiere, Ärzte und Krankenwärter frei, ausser sie stecken sich durch nachweisbare Unvorsichtigkeit oder übermässig langes Verweilen in inficirter Luft an. — *d)* Die Krankheit wird nie durch Gesunde in fremde Wohnungen verschleppt, was bei den flüchtig-contagiösen Krankheiten nachgewiesen ist. — *e)* Bloss an die Haut, selbst an die Lider (und das reichlich) gebracht, bewirkt auch das eiterähnliche Secret keine Ansteckung, was bei nur einiger Flüchtigkeit des Contagiums der Fall sein müsste. — *f)* Endlich verlaufen alle Krankheiten, welche ein wichtiges Contagium erzeugen, stets mit heftigem Fieber, welches der Entwicklung der charakteristischen Zufälle vorausgeht. Die Blennorrhöe erregt erst nachträglich und nur dann Fieber, wenn sie sehr heftig und das Individuum sehr reizbar ist. Was man zur Vertheidigung der Lehre von einem flüchtigen Contagium dieser Krankheit angeführt hat, ist theils unwahr, z. B. dass man beim Eintritt zu solchen Kranken ein eigenthümliches Jucken in den Augen verspüre, theils falsch gedeutet, wie z. B. dass die Blennorrhöen sich verschlimmern, wenn mehrere solche Kranke in ein Zimmer gelegt werden, oder dass auch andere Bindehautkrankheiten bei längerem Verweilen unter Blennorrhoischen gern den blennorrhoischen Charakter annehmen.

In Bezug auf die materielle Übertragung verhält sich das *blennorrhoische Secret von den Genitalien* ganz so, wie das einer blennorrhoischen Bindehaut. Tripperschleim auf die Bindehaut gebracht, ruft ganz dieselben Erscheinungen hervor. Diess ist durch directe Versuche, namentlich von Piringer, nachgewiesen worden, abgesehen von zahlreichen (zufälligen) Beobachtungen.

Die acute Bindehautblennorrhöe kommt (abgesehen von Neugeborenen und vom sogenannten epidemischen Auftreten — wovon später —) beinahe nur bei Leuten vor, welche bereits mannbar sind; bei Leuten, die über 50 Jahre alt sind, ist die sporadische Blennorrhöe eine Selten-

heit. Es konnte ferner selbst dem oberflächlichsten Beobachter kaum entgehen, dass diese Art blennorhoisch Erkrankter fast durchgehends an Blennorrhöe der Genitalien eben gelitten haben oder noch litten. Diese Thatsachen waren so auffallend, dass sie die Ärzte auf einen ursächlichen Zusammenhang dieser Umstände aufmerksam machen mussten. Aber nur wenige gingen auf den Gegenstand tiefer ein, und viele begnügten sich gar bald mit der Annahme eines *Consensus* zwischen der Schleimhaut der Genitalien und der Bindehaut. Andere machten sich die Erklärung dadurch leicht, dass sie, eben so willkürlich, von einer Übertragung des Tripperstoffes mittelst des Blutes, von sogenannter *Metastasis* sprachen. Hingegen gingen auch manche von jenen, welche in der materiellen Übertragung, in der *Verunreinigung der Augen mit dem Secrete der Genitalien* das richtige Verhältniss beider Affectionen zu einander erkannt hatten, in so fern zu weit, als sie jede Bindehautblennorrhöe, welche sie kurz nach oder während eines Trippers beobachteten, schon ohne weiteres in ursächlichen Zusammenhang mit diesem brachten, nicht bedenkend, *dass ja Tripperkranke so gut wie Nichttripperkranke durch andere äussere Einflüsse eine Bindehautblennorrhöe bekommen können*, weil man sonst annehmen müsste, dass der Genitalienschleimfluss vor dem Bindehautschleimflusse schütze.

Unter mehr als 200 Fällen von acuter Bindehautblennorrhöe (bei Erwachsenen, jedoch ohne Einschluss des Militärs, *) worunter 30 sporadische, konnte ich keinen für consensuell oder metastatisch erklären Die Beweise, welche die Auctoren für dieses ursächliche Verhältniss anführen, sind durchaus nicht genügend.

Feldmann (Walther und Ammons Journal für Chirurgie und Augenheilkunde. N. F. 3. J.) beruft sich gegen Riecord auf die Behauptung Trousseau's, dass Individuen, bei denen Hautwunden früher sehr leicht heilten, nachdem sie an Wunden gelitten, deren Heilung nothwendig an langwierige Eiterung gebunden war, hiedurch eine solche Vulnerabilität der Haut erhalten, dass von nun an selbst kleinere Verletzungen nicht mehr ohne Eiterung heilen. Auf analoge Weise könne es auch geschehen, dass in Folge eines Trippers eine solche Umwandlung des Blutes eintrete, dass wenn durch irgend eine Ursache ein Augenkatarrh hervorgerufen wird, dieser sodann als Blennorrhöe verläuft.

Hecker (Erfahrungen im Gebiete der Chirurgie und Augenheilkunde, Erlangen 1845) nimmt sowohl die metastatische als die consensuelle Form an. Beide sollen sich rücksichtlich der Heftigkeit und schnellen Entwickelung von einander wenig unterscheiden. Er meint, wenn bei einem Tripperkranken z. B. durch Verkältung ein Augenkatarrh entstehe, so nehme dieser eine eigenthümliche specifische Richtung, ohngefähr

*) Die beim Militär beobachteten Fälle werden später besonders besprochen.

so, wie bei einem scrophulösen Individuum ein gewöhnlicher Augenkatarrh auch einen eigenthümlichen Charakter annehme. Es sei durch zahlreiche Beobachtungen erwiesen, dass nicht in allen Fällen von Augentripper unmittelbare Übertragung des Secretes von den Genitalien auf die Augen statt finde, sondern in vielen Fällen müsse diese (consensuelle) Entstehungsweise angenommen werden. Immer seien hier beide Augen ergriffen, einige Subjecte bekommen erfahrungsgemäss bei jedem Tripper die Augenentzündung und können diess selbst mit Sicherheit voraussagen, und nicht selten entstehe gleichzeitig mit der Augenentzündung eine (gleichfalls consensuelle) Gelenksentzündung, welche beide in unverkennbarer Wechselwirkung stehen und bei gehöriger Berücksichtigung des Harnröhrenleidens schnell und sicher gehoben werden können. — Ich gestehe, dass ich den Behauptungen Hecker's Glauben schenken würde, wenn er nicht offenbar Falsches als Thatsache angeführt hätte, namentlich: „durch Besudlung des Menschenauges mit Tripperschleim entsteht gewöhnlich nur eine unbedeutende, mehr auf die Schleimhaut der Lider beschränkte Entzündung.“ Diese von Beer und Walther aufgestellte Behauptung ist längst durch verlässliche Beobachtungen und, was mehr sagen will, durch directe Versuche widerlegt. Das gleichzeitige Auftreten der Entzündung an beiden Augen nimmt Hecker ebenfalls nicht so genau, denn er sagt später: „nicht selten wandert der Krankheitsprocess von einem Auge zu dem andern in 12—24 Stunden.“

In derselben Lage sind wir zu *Walther* (System der Chirurgie, 1848, 3. Band S. 190). „Die Übertragung des Trippersecretes pflegt nur eine geringe schnell vorübergehende Entzündung der Conjunctiva bulbi (Taraxis) zu erzeugen; der Augentripper (jede durch Suppression, Consensus oder Metastasis erzeugte Bindehautblennorrhöe) sei sogleich in seinem ersten Entstehungsmomente Ophthalmopyorrhöe, ohne vorausgegangenes blepharopyorrhoisches Stadium.“ Man trete unbefangen zum Krankenbette, oder, wenn das nicht genügend erscheint, man impfe mit Tripperschleim (in pannöse oder amaurotische Augen), und man wird sehen, was man von solchen Angaben zu halten hat. Man versuche nur, ob man im Stande sei, aus der Blennorrhöe eines Neugeborenen jederzeit und mit Sicherheit anzugeben, ob die Mutter an einem Scheidentripper (syphilitisch) leide, oder nicht; denn *das* müsste man, wenn Walthers Behauptung wahr wäre, offenbar im Stande sein.

Hingegen sind folgende Thatsachen wohl zu berücksichtigen: *a)* Gar oft besteht noch ein leichter Ausfluss aus den Genitalien, wo man denselben schon für beendigt hält, und gerade wenn der Ausfluss nicht mehr reichlich ist, vernachlässigt der Kranke die Reinigung der Finger leichter als vordem. *b)* Man beobachtet den Augentripper (nach Piringer u. A.) häufiger bei Männern, eben weil hier die Reinigung umständlicher ist, und weil hier öfter Veranlassung zur Besudlung der Finger gegeben wird. Freudenmädchen werden viel seltener von acuter Bindehautblennorrhöe ergriffen als mit der Gefahr eines Scheidenschleimflusses Unbekannte. *c)* Meistens wird zuerst das rechte Auge ergriffen, und, wird der Kranke vor Übertragung gewarnt, so bleibt die Blennorrhöe auf ein Auge beschränkt, was bei der Annahme von Consensus oder Metastasis nicht wohl begreiflich wäre.

Man würde sehr irren, wenn man nur bei jenen, die selbst an Blennorrhöe der Genitalien leiden, diese als Ursache der Augenblennorrhöe ansehen wollte. Nicht selten geschieht die Übertragung von den

Genitalien des einen Individuums auf die Augen eines zweiten mittelst des Waschwassers, des gemeinschaftlichen Gebrauches eines Handtuches, desselben Bettes u. dgl.

Eine Dienstmagd wusch sich mit dem Wasser, mit welchem blennorrhoische Augen gereinigt worden waren. (Piringer.) Ammen im Findelhaus thun dieses bisweilen absichtlich, um wegen „böser Augen" aus der Anstalt entlassen zu werden. Diess gestanden mir mehrere nachträglich ein. — Ein Kanonier kam mit einem Tripper in seine Heimat; sein Bruder schlief mit ihm, und bekam eine Bindehautblennorrhöe, dann der 2. Bruder, endlich auch die Mutter. (Piringer.)

Eben so braucht wohl nicht erst hervorgehohen zu werden, dass bei Frauen nicht jede Vaginalblennorrhöe eine Ansteckung voraussetzt, dass bei manchen kurz vor oder nach der Periode ein schleimiger Ausfluss besteht u. s. w. Durch Verunreinigung mit diesem Ausflusse kann eine Bindehautblennorrhöe hervorgerufen werden — wie ich in zwei Fällen bestimmt erfahren habe — ohne dass zur Zeit, wo die Augenkrankheit ausbricht, 2—4 Tage später, ein Ausfluss aus den Genitalien mehr besteht, ohne dass die betreffende Person die darauf gestellte Frage bejahet, im Gegentheile sie vielleicht entschieden zurückweist.

Fälle dieser Art müssen wohl jeden Arzt zur grössten Vor- und Umsicht bestimmen, wenn es sich um Erforschung der Ursache einer sporadischen Bindehautblennorrhöe handelt. Zum Glück liegt hier rücksichtlich der Prognosis und Therapie weniger an der Constatirung der Ursache, die man gar oft nicht erfährt, als an den örtlichen Erscheinungen, was allerdings nicht der Fall sein würde, wenn die Lehre von der Metastasis des Trippers wahr wäre; denn dann hätte man, wie auch ihre Anhänger rathen, nichts Eiligeres zu thun, als den Genitalientripper wieder in Fluss zu bringen. Dann würde man aber auch meistens sagen können: Deliberante Roma — Sagunthus perit.

Mitunter, wenn auch selten, kommen Fälle acuter Blennorrhöe vor, wo man durchaus nicht im Stande ist, eine Ansteckung von andern Augen oder von den Genitalien nachzuweisen, wo nicht der mindeste Anlass zu einem Verdachte hierauf vorhanden ist, im Gegentheile, wo man annehmen muss, dass sich *die Blennorrhöe spontan und primär entwickelt habe.* Dieselben Umstände, welche die katarrhalische Bindehautentzündung erregen, scheinen auch die blennorrhoische Entzündung hervorrufen zu können, sobald sie heftiger einwirken, und das Individuum hiezu disponirt ist. Zwischen heftigem Katarrh und gelinder Blennorrhöe, Blennorrhöe des 1. Grades, kann ohnehin erst dann streng unterschieden werden, wenn das Secret trüb geworden ist, oder der Papillarkörper deutlich

infiltrirt erscheint. Das trübe Aussehen des Secretes fehlt aber auch wieder zu Ende der Blennorrhöe, selbst der heftigsten. Es liegt demnach nichts Widersinniges in der Behauptung, dass Katarrhe durch äussere Einflüsse zu Blennorrhöen gesteigert werden können, dass zwischen Katarrh und Blennorrhöe unter gewissen Umständen nur ein Gradunterschied vorhanden sei.

Es ist Thatsache der Beobachtung, dass die *Bindehautblennorrhöen zu gewissen Zeiten häufiger vorkommen und gefährlicher verlaufen*, und dass man weder für die eine noch für die andere Erscheinung irgend einen hinreichenden Grund auffinden kann. Man sucht diesen in *atmosphärischen*, jedoch nicht näher gekannten Veränderungen. Mehr als alles andere, mehr weniger Hypothetische dürfte der hygrometrische Zustand der Atmosphäre zu beachten sein. Wenigstens deuten eine Menge Erscheinungen darauf hin, dass ein grosser Wassergehalt der Atmosphäre die Weiterverbreitung des Übels begünstigt.

„In Ägypten, wenigstens zu Cairo, herrscht das Leiden immer fort, im Juli und August häufiger, aber in manchen Jahren nur wenig und mehr unter der ärmeren Classe, in manchen Jahren dagegen so, dass arm und reich, jung und alt ergriffen wird. In solchen Zeitperioden bemerkt man, dass die meisten Erkrankungen an jenen Individuen vorkommen, die einen geschlossenen Verein bilden, zahlreich beisammen wohnen, namentlich unter Soldaten.“ *Piringer*. (S. 30.) — Derselbe bemerkt hierüber ferner: „In den Wintermonaten 1838 kamen zu Graz sowohl unter den Erwachsenen, als unter den Neugeborenen fast gar keine Blennorrhöen vor, obgleich das Findelhaus sehr mit Kindern und Ammen angefüllt war, und wegen strenger Kälte nicht so gut gelüftet werden konnte. Die einzigen wenigen Blennorrhöen zeigten sich nur an den Kindern blennorrhoischer Mütter. Kaum trat im März Thauwetter, unstäte Witterung, viele Winde, häufiges Schwanken in der Quecksilbersäule ein, so wurde das für die blennorrhoischen Kinder bestimmte Zimmer bald überfüllt, obwohl die Zahl der Gebärenden jetzt viel geringer war, und die Zimmer fleissig gelüftet werden konnten. Gleichzeitig gab es in der Privatpraxis sehr viele blennorrhoische Neugeborene, und unter den Kindern bis zum 10. Jahre herrschten ungewöhnlich viele Blennorrhöen des 1. und 2. Grades, die sich bei einigen auch zum 3. Grade steigerten.“ — *Guillie* (Bibliothèque ophthalm. Paris 1820. Tom. I.*), welcher sich durch Einimpfung blennorrhoischen Secretes bei 4 amaurotischen Kindern (mit gesunder Bindehaut) von der Ansteckungskraft desselben überzeugt hat, erzählt folgende Thatsache: „Das französische Sklavenschiff Rôdeur verliess Hâvre am 24. Jänner 1819, um nach der Küste von Afrika zu segeln, erreichte seine Bestimmung den 14. März, und warf Bonny gegenüber die Anker aus. Die Schiffsmannschaft, aus 22 Köpfen bestehend, war die ganze Reise über und während ihres Aufenthaltes zu Bonny bis zum 6. April gesund. Keine Spur von Ophthalmie war unter den Bewohnern der Küste zu bemerken gewesen, und erst nachdem der Rôdeur 15 Tage lang unter Segel war und beinahe den Äquator erreicht hatte,

*) Mak enzie l. c. S. 311.

brachen die ersten Symptome dieser fürchterlichen Krankheit aus. — Man machte zuerst die Bemerkung, dass die Neger, 160 an der Zahl und zusammengedrängt im Schiffsraume (Schiff von 200 Tonnen) und zwischen den Verdecken, von einer beträchtlichen Röthe in den Augen befallen seien, welche sich rasch von einem Auge aufs andere verbreitete. Anfangs schenkte die Schiffsmannschaft dieser Erscheinung geringe Aufmerksamkeit, in der Meinung, dass der Mangel an frischer Luft im Schiffraume und die spärlichen Wasserrationen daran Schuld seien; denn bereits war die Ration für den Tag auf 8 Unzen beschränkt, und etwas später kam auf den Mann täglich nur ein halbes Glas. Man hielt es für hinlänglich, ein Augenwasser aus einem Aufgusse von Fliederblüthen anzuwenden, und nach dem Rathe eines Mannes, der den Schiffsarzt machte, die Neger der Reihe nach auf's Verdeck zu bringen. Diese *heilsame* Massregel musste aber bald aufgegeben werden, denn die unglücklichen Afrikaner stürzten sich aus Herzensangst über das Schreckliche ihrer Lage und aus Schmerz über ihre verlorene Freiheit einander umarmend, über Bord. — Die Krankheit, welche sich unter den Negern ebenso fürchterlich als rasch verbreitet hatte, fing *jetzt* an, selbst die Schiffsmannschaft zu bedrohen. Der erste von der Mannschaft, den die Krankheit ergriff, war ein Matrose, welcher unter dem Verdeck, *dicht an der vergitterten Abtheilung* schlief, welche mit dem Schiffsraume in Verbindung stand. Den folgenden Tag ergriff die Ophthalmie einen jungen Burschen, und von hier an *innerhalb 3 Tagen* war der Capitän und fast die ganze Schiffsmannschaft afficirt. — Des Morgens beim Erwachen empfanden die Patienten ein schwaches Prickeln und Jucken in den Lidrändern, welche roth und angeschwollen wurden. Den folgenden Tag hatte die Geschwulst der Augenlider zugenommen und war mit starkem Schmerz verbunden. Um denselben zu mindern, wurden Breiumschläge von Reis so heiss aufgelegt, als man dieselben vertragen konnte. Am 3. Tage der Krankheit stellte sich ein Ausfluss von gelblichem Eiter ein, welcher anfangs ziemlich dünn war, aber nachher zähe und grünlich wurde. Er war dabei so reichlich, dass die Patienten ihre Augen nur alle Viertelstunden öffnen konnten, wo er sich in Tropfen ergoss. Vom Beginn dieser Krankheit an fand beträchtliche Empfindlichkeit gegen das Licht und Thränenfluss statt. Als endlich der Reis verbraucht war, wurden gekochte Nudeln zu Breiumschlägen benutzt. Den 5. Tag bekamen einige Patienten Blasenpflaster auf den Nacken; da aber die Canthariden bald erschöpft waren, so versuchte man sie damit zu ersetzen, dass man mit Senf verschärfte Fussbäder anwendete, und die geschwollenen Augenlider heissen Wasserdämpfen aussetzte. — Der Schmerz nahm von Tag zu Tag zu, wie auch die Zahl derjenigen, welche ihr Gesicht verloren, so dass die Schiffsmannschaft, ausser der Furcht eines Aufstandes unter den Negern, noch die schreckliche Anwartschaft hatte, nicht im Stande zu sein, das Schiff bis zu den Caraibischen Inseln zu führen. Ein einziger Matrose war der Contagion entgangen, und auf ihm beruhte die Hoffnung Aller. Der Rôdeur war bereits mit einem spanischen Schiffe, dem Leon, zusammengetroffen, dessen ganze Mannschaft so sehr an derselben Krankheit litt, dass sie das Schiff nicht mehr zu führen vermochte, sondern die Hilfe des Rôdeur ansprach. Die Matrosen des Rôdeur konnten indessen wegen der Neger ihr eigenes Schiff nicht verlassen, und hatten auch keinen Raum, die Mannschaft des Leon aufzunehmen. Die Schwierigkeit, so viele Patienten in einem so engen Raume zu verpflegen, und der Mangel an Proviant wie an Medicamenten liess die Überlebenden diejenigen beneiden, welche starben. — Einige Matrosen tröpfelten Branntwein zwischen ihre Augenlider und spürten davon einige Erleichterung. Den

12. Tag kamen die Matrosen, die sich etwas erleichtert fühlten, auf das Verdeck, um den andern beizustehen. Manche waren dreimal von der Krankheit befallen worden. — Als das Schiff Quadeloupe am 21. Juni erreichte, befand sich die Schiffsmannschaft in einem traurigen Zustande; aber bald nachher wurde sie durch den Genuss frischer Lebensmittel und durch ein einfaches Waschmittel von süssem Wasser und Citronensaft, was eine Negerin angerathen hatte, auffallend besser. Nachdem sie 3 Tage gestanden waren, wurde der einzige Mann, welcher unterwegs frei geblieben war, nun auch von denselben Symptomen befallen, und die Ophthalmie hatte denselben Verlauf, wie am Bord des Schiffes. — Von den Negern blieben 39 gänzlich blind, 12 von ihnen hatten jeder ein Auge verloren, und 14 hatten mehr oder weniger beträchtliche Flecken auf der Cornea. Von der Schiffsmannschaft verloren 12 ihr Gesicht, von 5 verlor jeder ein Auge; 4 derselben hatten beträchtliche Flecken und Adhäsionen der Cornea mit der Iris."

Eine Epidemie in der Erziehungsanstalt für Soldatenkinder zu Chelsea im Jahre 1804 beschreibt Patrick Macgregor.*) — „Zu Anfang April wurden zwei Brüder mit entzündeten Augen in die Krankenanstalt gebracht; die Entzündung war aber so unbedeutend, dass ihre Aufnahme nicht nöthig war. Sie wurden desshalb ausser der Anstalt behandelt, und durch die gewöhnlichen Mittel binnen 8—10 Tagen hergestellt. Zu Ende dieses Monats wurden 6 Knaben zu mir gebracht; drei derselben hatten die Krankheit in einem heftigen Grade, und wurden in die Anstalt aufgenommen, die 3 andern erhielten die Anweisung täglich zu erscheinen, um ärztliche Hilfe zu erhalten. — Im Mai wurden nicht weniger als 44 Knaben und 5 Mädchen, mit Ophthalmia behaftet, in die Anstalt gebracht. Die schlimmsten wurden aufgenommen, aber für alle war nicht Raum, und selbst einige von den aufgenommenen mussten unter andern Patienten unterbracht werden. — Am Morgen des 4. Tages nach ihrer Aufnahme wurden 2 Knaben in demselben Krankensaale, die an andern Krankheiten litten, von Entzündung der Augen ergriffen, und im Verlaufe dieser Woche bekam auch die Wärterin die Krankheit, und zwar in einem so heftigen Grade, dass sie mehrere Tage lang des Gesichtes beraubt und 3 Wochen lang unfähig war, die Geschäfte ihrer Stelle zu besorgen. Etwa um dieselbe Zeit bekam ihr Sohn, ein 12jähriger Knabe, welcher die Wartung der Kranken besorgt hatte, und einige Tage nachher ihre beiden jüngern Kinder, wie auch mehrere andere Patienten in demselben Krankensaale die erwähnte Augenkrankheit. — Im Juni wurden 58 Knaben und 32 Mädchen ergriffen. Es wurde im Allgemeinen die Bemerkung gemacht, dass bei ihnen die Krankheit heftiger sei als bei jenen, welche im Mai erkrankt gewesen waren. Im Verlaufe dieses Monats bekam auch die Wärterin des Mädchenspitals die Krankheit, und ihr Ehemann, ein pensionirter Bewohner des Chelsea-Hospitals, der täglich seine Frau besuchte, wurde auch, nebst 2 zuweilen diensthuenden Wärterinnen von der Krankheit ergriffen. Bei näherer Untersuchung fand sich, dass der eben erwähnte Pensionär um diese Zeit im Chelsea-Hospital die einzige an Ophthalmie leidende Person gewesen sei. — Die Frau eines Feldofficiers war um diese Zeit im Military-Asylum zum Besuche. Sie hatte einen Sohn von 5—6 Jahren, welcher mit den andern Kindern zu spielen pflegte. Er zog sich die Ophthalmie zu, und 4 oder 5 Tage nach dem Ausbruche derselben wurde auch seine Schwester, ein 2jähriges Kind, ja einige Tage später sogar die Mutter selbst davon ergriffen. — Diese Umstände

*) Makenzie c. l. S. 343

erregten Aufsehen, und es wurden jetzt mit besonderer Aufmerksamkeit diejenigen, welche einige Symptome der Krankheit hatten, sogleich von den andern Patienten getrennt, und auch die andern Mittel benützt, welche gewöhnlich angewendet werden, um den Fortschritt einer Contagion zu hemmen. — Im Juli verbreitete sich die Ophthalmie noch immer, und mehrere derjenigen Kinder, welche die Krankheit gehabt hatten und genesen waren, bekamen sie zum 2. Male. 65 Knaben und 30 Mädchen wurden diesen Monat von der Krankheit befallen. Sie schienen die Krankheit heftiger zu haben, und wurden auch nicht so leicht hergestellt, als jene, welche in den vorhergehenden Monaten afficirt gewesen waren, obschon die Behandlung bei allen dieselbe blieb. Die Witterung war jetzt weit wärmer, als im Juni. — Im August bekamen 69 Knaben und 21 Mädchen die Krankheit; ein Knabe und ein Mädchen von ihrer eigenen Mutter aus Schottland gebracht, langten eines Abends zu Ende dieses Monats im Asylum an, und wurden sogleich aufgenommen. Die Kinder wurden von der Wärterin ohne mein Vorwissen in einen Saal gebracht, in welchem sich Patienten befanden, die an Ophthalmie litten. Als ich die Krankenanstalt am nächsten Vormittag besuchte, liess ich die Kinder sogleich in einen andern Saal bringen, und dennoch hatten beide Kinder am 3. Morgen nach ihrer Ankunft Symptome der Ophthalmie, die in keiner Hinsicht von jenen verschieden waren, welche bei den andern Patienten beobachtet wurden. — Alle Knaben von 5—6½ Jahren bilden eine einzige Gesellschaft. Es wurde die Bemerkung gemacht, dass im vergangenen und gegenwärtigen Monate fast die ganze Gesellschaft die Ophthalmie bekam. Der Fortschritt der Krankheit konnte in den Schlafsälen dieser Knaben in der Ordnung der Betten, von einem zum andern, nachgewiesen werden, bis endlich fast alle afficirt waren. Die zwei Wärterinen dieser Gesellschaft schliefen immer in ihren Sälen und waren die einzigen der Anstalt (diejenigen im Krankenhaus ausgenommen), welche an der Krankheit litten. Gegen die Mitte dieses Monats bekam auch ich die Ophthalmie, und obgleich die entzündlichen Symptome in 10 Tagen sich gaben, so erholte ich mich von ihren Wirkungen doch erst nach 5—6 Wochen. — Im September bekamen 16 Knaben und 4 Mädchen die Krankheit; im October 16 Knaben und 7 Mädchen; im November 9 Knaben und 6 Mädchen, und vom 22. November bis Ende December sind nur 2 Fälle vorgekommen, und zwar bei 2 Brüdern, die zusammen geschlafen, und im Monat August die Krankheit in einem heftigen Grade gehabt hatten." — P. Macgregor hebt zum Schlusse noch hervor, dass die Krankheit ziemlich einen Monat unter den Knaben geherrscht hatte, ehe die Mädchen von ihr afficirt wurden, dass alle Erwachsene, die sich nicht mit den Patienten vermischten, von der Krankheit frei blieben, während diejenigen, welche mit den Patienten in Verbindung standen, sämmtlich von der Ophthalmie ergriffen wurden, mit alleiniger Ausnahme des Assistenzwundarztes. „Es schien auch, als ob eine innigere Verbindung mit der afficirten Person als bei den meisten andern contagiösen Krankheiten zur Mittheilung erforderlich sei. Diess lässt sich von den Dienstboten des Krankenhauses und von den beiden Wärterinen folgern, welche die kleinen Knaben warteten, und die Sache zu leichtsinnig nahmen, wogegen die andern Dienstboten der Anstalt verschont blieben." „Die Krankheit war weit heftiger in ihren Anfällen und von längerer Dauer bei heisser und schwüler, als bei kalter oder gemässigter Witterung." „Man hat Grund, anzunehmen, dass sie am meisten contagiös im Anfangsstadium gewesen sei, wo nicht nur eine active Entzündung, sondern auch ein beträchtlicher, purulenter Ausfluss vorhanden war."

BOSTON MEDICAL LIBRARY MAR 26 1917

Was die *Blennorrhöe bei Neugeborenen* betrifft, so müssen die Fälle, welche in der *Privatpraxis* vorkommen, getrennt betrachtet werden von jenen in *Findelhäusern*.

Man hat im Allgemeinen eine Menge Umstände als Ursache der Blennorrhoea neonatorum angeführt. — *a*) *Grelles Licht.* Es ist schwer zu begreifen, warum hier das Licht gerade nur auf die Bindehaut, und nicht auf die Netzhaut schädlich einwirken soll, da es bekannt ist, dass die Sehkraft in Folge solcher Blennorrhöen niemals leidet, wenn nicht durch Hornhaut- oder Kapseltrübungen. *) — *b*) *Verkältung* wird nur zu häufig als Ursache angegeben, wenn man es unterlässt, nach andern zu forschen, oder wenn man solche nicht sogleich auffindet. Man hat sogar das Tragen der Kinder zur Taufe beschuldigen wollen, und doch ist die Krankheit in Ländern, wo diess nicht geschieht, erwiesenermassen nicht seltener. Wir wollen nicht in Abrede stellen, dass hie und da ein Kind aus dieser Ursache eine mehr weniger heftige Bindehautentzündung bekomme; nur sei man mit dieser Ursache nicht so allgemein bei der Hand, wie es manche thun. — *c*) *Unreine Luft* mag wohl mitunter Ursache sein, doch gewiss nicht so allgemein, als man glaubt. Die Krankheit müsste sonst bei armen Leuten weit häufiger vorkommen, als bei wohlhabenden, was eben nicht der Fall ist. So viel aber ist gewiss, dass unreine Luft die einmal ausgebrochene Krankheit steigert und bösartiger macht. — *d*) Jener *Einfluss der Luft,* den wir den *epidemischen* nennen, kann nicht geläugnet werden. Es ist Thatsache, dass zu gewissen Zeiten sowohl in als ausser den Findelhäusern häufiger solche Blennorrhöen vorkommen. Dieser Einfluss dürfte sich jedoch weniger in der ursprünglichen Erzeugung als vorzüglich durch Verschlimmerung der leichteren Grade dieser Krankheit geltend machen, welche als solche selten zur Kenntniss der Arzte gelangen. — *e*) Sichergestellt ist die *Ansteckung durch blennorrhoischen Schleim* beim Durchgange des Kopfes durch die Geburtswege, wobei man denn natürlich nicht immer gleich an Syphilis denken wird. Die Constatirung dieser Ursache ist nicht immer wohl zulässig, und erheischt grosse Vorsicht von Seite des Arztes. Man hat Grund, diese Ursache zu vermuthen, wenn die Blennorrhöe des Auges in Bezug auf die Zeit des Ausbruches sich so verhält, wie der nach einem unreinen Beischlafe entstandene Tripper, wenn die Bindehautblennorrhöe zwischen dem 2. und 5. Tage nach der Geburt auftritt. Doch ist zu

*) Chelius, Augenheilkunde I. B. S. 121 meint, dass auch bei Erwachsenen durch starke Einwirkung des Lichtes nicht selten „Blepharophthalmie" erregt werde. Dieser Ausdruck ist so vag, dass es unmöglich ist, sich auf eine Widerlegung dieser Behauptung einzulassen. Er beweist mindestens für die in Rede stehende Frage gar nichts.

bemerken, dass der erste Beginn leicht übersehen wird, zumal wenn das ansteckende Secret sehr mild war, und dass solche Fälle oft erst später durch obgenannte (*a—d*) ungünstige Einflüsse einen die Aufmerksamkeit oder Besorgniss der Umgebung erregenden Grad von Heftigkeit erlangen, daher sehr leicht dafür imponiren, als wären sie durch starkes Licht, Zugluft u. dgl. hervorgerufen worden, erst am 10., 14. Tage oder noch später entstanden. Bei Schwangern mit Blennorrhoea vaginae kann man mit grösster Wahrscheinlichkeit voraussagen, das Kind werde an Bindehautblennorrhöe erkranken; wie es komme, dass dennoch manche Kinder von solchen Müttern ganz gesund bleiben, ist schwer zu erklären. Vielleicht hat die schnellere oder langsamere Geburt hierauf den meisten Einfluss. Wir bemerken übrigens dasselbe Verhältniss, wenn mehrere Männer kurz nach einander den Coitus mit einer an Blennorrhoea vaginae leidenden Person pflegen. — *f*) Dr. *Em. Mildner* (im 13. Bd. der Prager medicinischen Vierteljahrschrift) hat meines Wissens zuerst darauf aufmerksam gemacht, dass bisher gewöhnlich unter dem Namen Blennorrhoea neonatorum eine Menge von Augenentzündungen zusammengefasst wurden, die davon ganz verschieden sind, und, was nicht minder wichtig ist, dass diese Entzündung der Bindehaut gar oft nur als *Reflex gewisser Allgemeinleiden* auf's Auge, oder als *Theilnahme der Bindehaut an allgemeinen katarrhalischen und croupösen Entzündungen anderer Schleimhautpartien* zu betrachten sei.

Dr. Mildner fand im hiesigen Findelhause unter 300 augenkranken Neugeborenen 112 mit Katarrh der Luftwege oder des Darmcanales, 94 mit croupösen Affectionen der Mund- und Rachenschleimhaut, 6 mit Ödem der Unterextremitäten, 5 mit Zellgewebssclerosis, 9 mit wanderndem Rothlauf, 3 mit Nagelgefässentzündung, 7 mit Entwicklung acuter Abscesse in verschiedenen Gegenden. Von diesen 300 Augenkranken sind 37 gestorben. — Er betrachtet die Bindehautblennorrhöe bei Neugeborenen mit überwiegender Wahrscheinlichkeit als *Localkrankheit*, wenn die Mutter gesund ist, und das Kind lebenskräftig und gesund aussieht, wenn eine der obgenannten schädlichen Potenzen local einwirkte, die Ophthalmie nur an Einem Auge auftrat oder doch viel früher begann, besonders aber keine Symptome einer Allgemeinkrankheit, namentlich keine katarrhalischen oder croupösen Processe auf andern Schleimhäuten vorhanden sind. — Eine solche Blennorrhöe beginnt immer (primär) in der Bindehaut, erzeugt selten Ulcerationen der Hornhaut, und das gewöhnlich nur partielle, und nur unter fortwährender Einwirkung ungünstiger Einflüsse bedeutendere Zerstörungen; sie wird nur bei grosser Heftigkeit von fieberhaften Allgemeinsymptomen begleitet; ihre Dauer ist (relativ) kurz; die Heilung kann mit rein örtlichen Mitteln, und zwar oft binnen wenig Tagen erzielt werden. — Stammt dagegen das Kind von einer kranken Mütter, ist es schlecht genährt, leidet es bereits an katarrhalischen oder croupösen Processen anderer Schleimhäute, ist kein local einwirkendes Moment nachweisbar, beginnt die Ophthalmie an beiden Augen gleichzeitig und mit gleicher Intensität und ist gleich

anfangs Fieber vorhanden oder selbst vorausgegangen: so wird man selten einen Fehlschluss machen, wenn man die Blennorrhöe für den *Ausdruck eines Allgemeinleidens* hält. — Verlauf, Dauer und Prognosis dieser Art unterliegen so vielen Verschiedenheiten, dass sich keine allgemeinen Anhaltspunkte angeben lassen. Die zu Grunde liegende fehlerhafte Blutmischung bezeichnet Dr. Mildner theils als *Albuminosis*, krankhaftes Überwiegen des Eiweissstoffes, welches besonders durch das Einathmen sauerstoffarmer Luft, daher durch Zusammenhäufen vieler Menschen in Einem Locale begünstigt werde, theils als *Pyämie*, welche bei Neugeborenen häufig durch Entzündung der Nabelgefässe eingeleitet wird. — Diese wären demnach beim Auftreten der Blennorrhoea neonatorum vor allem als letzte Ursachen scharf ins Auge zu fassen, und zwar auch dann, wenn die Blennorrhöe als ein örtliches Leiden begonnen, im weitern Verlaufe einen schlimmen Charakter annimmt.

In *Findelhäusern* kommt die Krankheit ungleich häufiger vor, als bei einer gleich grossen Anzahl ausserhalb solcher Anstalten Geborener, und sie verläuft hier im Allgemeinen bei weitem heftiger und bösartiger. Wenn man auch annimmt, was *Piringer* behauptet, das die Kinder der Erstgebärenden im Allgemeinen leichter an Blennorrhöen erkranken, und dass die Kinder syphilitischer Mütter selten von der Blennorrhöe verschont bleiben, so muss es doch gewiss ausser diesen, allerdings in Gebärhäusern öfters vorkommenden Umständen, und ausser den oben erwähnten äussern und innern Ursachen der Bindehautblennorrhöe noch andere Verhältnisse geben, welche die Erkrankung so häufig und so bösartig machen. Hieher sind zu rechnen: vor allem das *Zusammengedrängtsein vieler Individuen* in Einem Hause, in Einem Zimmer, welches sich in solchen Anstalten oft nicht vermeiden lässt, oft genug aber mehr als nöthig erhöht wird. Man denke sich nur Ein Zimmer, wenn auch sehr geräumig, mit 10—12 Ammen, jede mit einem, viele auch mit zwei Kindern. Wenn auch keines der Kinder bereits blennorrhoisch erkrankt wäre: schon die erhöhte Ausdünstung der Wöchnerinnen, der Lochialfluss, die Excremente der Kinder müssen die Luft verunreinigen; nehmen wir nun noch hinzu *die geringe Reinlichkeitsliebe* solcher Leute von Haus aus, und die *Unlust*, mit welcher viele die Kleinen, grossentheils nicht ihre eigenen, pflegen; und man wird es begreiflich finden, wie schwer es für das Wartpersonale und für die inspicirenden Ärzte wird, den gehörigen Grad von Reinlichkeit zu erhalten. Alle diese Umstände müssen um so nachtheiliger wirken, wenn unter diesen Kindern sich auch nur einige blennorrhoische befinden; wie aber erst dann, wenn man alle blennorrhoischen Kinder in ein sogenanntes *„Augenkrankenzimmer“* legt!

Die Zahl der Individuen mit acuter Bindehautblennorrhöe, welche ich theils im allgemeinen Krankenhause (vom April 1840 bis April 1842, und vom Anfang October

1846 bis Ende 1849), theils in der Stadt genauer zu beobachten Gelegenheit hatte, beträgt 281.

Hierunter waren 107 Ammen, 4 Wärterinen und 52 fünf- bis eilfjährige Kinder aus der Findelhausanstalt, 70 sporadische Fälle bei Erwachsenen, 45 Neugeborene (aus der Stadt und Umgebung) und 3 scrophulöse Kinder von 2—5 Jahren.

Diese Krankheit, welche *im hiesigen Findelhause* so zu sagen nie ausgeht, kam besonders im Jahre 1841 und 1846 *unter den Ammen*, im Jahre 1848 unter den grössern *Kindern in der Findelanstalt* auffallend häufig vor.

A. Vom October 1838 bis Juli 1839 waren 11 Ammen auf die Augenklinik gebracht worden, 4 mit Blennorrhöe, welche rasch den 3. Grad erreichte, 7 mit Blennorrhöe des 1. Grades, von Professor *Fischer* gewöhnlich Ophthalmia catarrhalis in puerperis genannt, und in seinem Lehrbuche*) Seite 92 beschrieben. Die Frage, ob sie nicht etwa mit dem Secrete von den Augen der Kinder an ihre Augen gekommen wären, verneinten Alle. *Eine* beschuldigte starke Zugluft als Ursache; diese fieberte gleich zu Anfang der Krankheit, und litt auch an Nasenkatarrh. Die meisten und heftigsten Fälle kamen Ende Februar, im März und Anfang April vor.

Vom October 1839 bis Juli 1840 kamen 19 leichter und 2 schwerer erkrankte Ammen ins Spital. Davon hatten 14 in eigens dazu bestimmten Zimmern augenkranke Kinder gesäugt, 7 behaupteten, nicht in die Nähe solche Kinder gekommen zu sein; einige hievon beschuldigten Zugluft (auf den Gängen) als Ursache. Der Ausbruch der Krankheit war 14 Tage bis 3 Monate nach der Entbindung erfolgt. Nur 1 erkrankte Ende November, 1 im December, 6 im Jäner, 4 im Februar, 1 im März, 2 im April, 5 im Mai und 1 im Juni.

Im Schuljahr 1841 stieg die Zahl rasch auf 55, bei 30 in der mildern, bei 25 in der heftigern oder heftigsten Form. Im October erkrankten 2 (mit sogenannten Puerperalkatarrh), im November 9 (davon 7 an Blennorrhöe höheren Grades), im December 8 (davon 5 heftiger), im Jänner 8 (davon 3 heftiger), im Februar 7 (davon 2 heftiger), im März 5 (davon 1 heftiger), im April 5 (davon 1 heftiger), im Juni 2 (1 heftiger), im Juli 1 (heftiger), im August 4 (3 heftiger), im September 4 (1 heftiger), und von da an bis Ende April 1842 Niemand. Die heftigsten Formen traten im November auf, zu welcher Zeit auch 4 anderweitig entstandene Blennorrhöen in die Anstalt kamen. Mehr als 30 waren in den für blennorrhoische Kinder bestimmten Zimmern der Findelhausanstalt als Ammen verwendet, einige in wenig Tagen, andere 2—6 Wochen nach ihrem Aufenthalte daselbst ergriffen worden. Drei gestanden, sich absichtlich mit dem Wasser gewaschen zu haben, mit welchem die Augen der Kinder gereinigt worden waren, um „böse Augen“ zu bekommen und desshalb aus der Anstalt entlassen zu werden; sie büssten leider mit dem Verluste eines, die eine auch mit dem Verluste beider Augen. Andere hatten sich ihre Augen mit dem Leinwandflecke gerieben, der zum Abwischen der blennorrhoischen Augen des Kindes benützt worden war. Mehrere hatten den Ausbruch des Übels bemerkt, kurz nachdem sie heftig geweint, einige nachdem es (bei stürmischem Wetter) in den Zimmern geraucht, mehrere nachdem sie sich (auf den Gängen) heftiger Zugluft ausgesetzt hatten. Vier meinten sich dadurch angesteckt zu haben, dass sie das augenkranke Kind des Nachts zu sich in's Bett ge-

*) Lehrbuch der Entzündung und organischen Krankheiten des menschlichen Auges, Prag 1846, bei Borrosch und Andre.

nommen hatten. Die Mehrzahl wusste keine Veranlassung anzugeben, und diess war auch bei vielen der Fall, welche weder in dem Augenkrankenzimmer verwendet worden waren, noch in andern Zimmern blennorrhoische Kinder zu säugen gehabt hatten. Die Zahl der blenorrhoischen Kinder war nämlich so gross, dass fast in jedem Zimmer der Anstalt einige belassen werden mussten.

Die Findelanstalt, im 2. Stocke des Gebärhauses auf dem sogenannten „Windberge" gelegen, bot damals mehrere *Übelstände* (in Bezug auf die Blennorrhöe) dar, welche im Frühling 1841 von einer Commission erhoben wurden, und hier nicht unerwähnt bleiben dürfen. Bei der alljährlich wachsenden Zahl der daselbst Aufzunehmenden war zunächst nicht genug Raum vorhanden, so dass die Zimmer mit Ammen und Kindern überfüllt werden mussten. Die Augenkranken wurden in drei Zimmern untergebracht, wovon 2 untereinander, und das 3. mit einem für Syphilitische bestimmten communicirten. Zu je zweien führte nur Ein Zugang vom Corridor. In dem 1. Zimmer waren 9 Kinder mit 6 Ammen, in dem zweiten 8 Kinder mit 6 Ammen, in dem dritten 11 Kinder mit 6 Ammen, in dem vierten 2 Kinder mit 1 Amme und 4 grössere (restituirte) Findlinge. Zur Zeit des grössten Andranges stieg die Zahl der blennorrhoischen Kinder in den beiden ersten, eigentlich nur Einen Raum bildenden Zimmern auf 24, in dem 3. auf 16 Kinder, nebst den erforderlichen Ammen. Die Verdunkelung wurde mittelst Fensterläden und Vorhängen, die Lüftung mittelst Öffnen der Fenster (im Winter nur der kleinern Flügel) vorgenommen. Die Ammen bedienten sich eines Waschbeckens und Handtuches gemeinschaftlich. Für sämmtliche blennorrhoische Kinder war nur eine Wärterin bestimmt, und ausser dem Primärarzte und dem Hauschirurgen, welcher nebstdem andere, viel Zeit raubende Geschäfte zu besorgen hatte, kein Arzt vorhanden.

Diesen Übelständen wurde sofort möglichst abgeholfen, und namentlich ein eigener Arzt dem Primarius zur Aushilfe beigegeben. Seitdem ist die Blennorrhöe unter den Ammen wohl zu verschiedenen Zeiten wieder häufiger und heftiger aufgetreten, aber nie mehr in dem Grade, wie 1841. Man ersieht diess aus der nachfolgenden Tabelle, welche ich nach den Protokollen der Klinik und Abtheilung für Augenkranke und nach den Monatsberichten der Findelanstalt entworfen habe, nachdem mir der Herr Primarius Dr. *Böhm* und der Herr Director Dr. *Riedl* die Einsicht in dieselben bereitwilligst gestatteten.

Jahr	Monat.	Zahl d. Kinder überhaupt: Zu Ende des vorhergehenden Monats	Dazu gekommen (während d. Monats)	Entlassen (während d. Monats)	Gestorben (während d. Monats)	Zahl d. blenn. Kinder: Zu Ende des vorhergehenden Monats	Dazu gekommen	Gestorb. während d. Blennorrhoe	Ammen: Zahl derselben überhaupt	erkrankten im Monate	hievon wurden transferirt	entlassen	Aus der Findelanstalt kamen auf die Augenklinik u. Abtheil.: Ammen	Wärterinnen	Findlinge	Jahressumme der in's Spital transferirten Ammen
1840	Jäner	73	135	129	18	19	9	4	42	7	7	—	6	—	1	
	Februar	61	152	146	9	9	13	—	35	4	4	—	4	—	—	
	März	58	170	154	9	14	10	3	32	2	2	—	1	—	—	
	April	55	179	175	18	15	12	2	26	2	2	—	2	—	—	
	Mai	41	156	139	14	17	6	—	25	6	6	—	5	—	—	
	Juni	44	166	161	11	19	9	1	24	5	4	1	1	—	—	38
	Juli	38	166	156	15	17	7	1	19	1	1	—	1	—	—	
	August	33	156	147	6	13	8	—	25	3	3	—	3	—	—	
	September	36	166	127	8	15	18	—	40	2	2	—	1	—	—	
	October	67	137	117	13	21	6	4	39	4	4	—	2	—	—	
	November	74	161	142	15	21	12	1	43	8	8	—	8	—	—	
	December	77	182	162	25	23	15	9	43	4	4	—	4	—	—	
1841	Jäner	72	188	173	27	20	12	4	37	11	11	—	11	—	—	
	Februar	60	173	134	28	27	12	5	42	6	6	—	6	—	—	
	März	71	188	186	31	29	14	7	22	7	7	—	7	—	—	
	April	42	166	146	22	17	18	4	22	4	4	—	4	—	—	
	Mai	39	172	143	20	18	22	7	23	2	2	—	3	—	—	
	Juni	48	185	175	17	14	15	5	22	2	2	—	2	—	—	
	Juli	41	142	139	8	18	14	—	21	—	—	—	1	—	—	42
	August	36	153	150	8	19	10	4	18	5	5	—	4	—	—	
	September	31	140	127	12	14	11	1	19	3	3	—	4	—	—	
	October	32	152	152	7	14	6	1	17	—	—	—	—	—	—	
	November	25	150	138	4	10	7	—	19	—	—	—	—	—	—	
	December	33	162	147	14	9	11	—	21	—	—	—	—	—	—	
1842	Jäner	34	206	165	20	12	18	2	38	—	—	—	—	—	—	
	Februar	55	238	193	32	19	35	3	44	—	—	—	—	—	—	
	März	68	213	194	34	28	26	7	43	—	—	—	—	—	—	
	April	53	177	183	16	35	25	4	26	—	—	—	—	—	—	
	Mai	31	178	166	17	20	21	2	24	1	1	—	1	—	—	
	Juni	26	155	141	9	17	18	1	30	—	—	—	—	—	—	
	Juli	31	171	167	6	16	17	—	23	—	—	—	—	—	—	3
	August	29	182	171	3	10	22	1	26	—	—	—	—	—	—	
	September	37	158	153	10	14	19	—	25	2	2	—	2	—	—	
	October	32	203	191	19	8	20	2	18	—	—	—	—	—	—	
	November	25	180	158	17	4	15	2	20	—	—	—	—	—	—	
	December	30	186	164	22	4	15	—	18	—	—	—	—	—	—	
1843	Jäner	20	223	203	19	3	21	1	16	—	—	—	—	—	—	
	Februar	31	217	204	14	5	9	1	16	—	—	—	—	—	—	
	März	30	200	166	23	3	21	—	19	1	1	—	1	—	—	
	April	42	229	194	19	7	25	3	26	—	—	—	—	—	—	
	Mai	58	189	182	24	7	14	—	19	—	—	—	—	—	—	
	Juni	41	194	182	11	8	14	—	20	—	—	—	—	1	—	
	Juli	42	154	146	17	9	9	—	23	—	—	—	—	—	—	2
	August	33	148	143	5	8	8	—	20	1	1	—	1	—	—	
	September	33	162	150	6	11	9	—	23	—	—	—	—	—	—	
	October	39	157	148	9	13	10	1	20	—	—	—	—	—	—	
	November	39	147	143	10	2	16	—	20	—	—	—	—	—	—	
	December	33	157	143	11	10	13	—	22	—	—	—	—	—	—	
1844	Jäner	26	159	149	10	10	11	—	22	—	—	—	—	—	—	
	Februar	26	152	134	11	10	13		28	1	1	—	1	1	—	
	März	34	174	153	16	10	28	—	28	1	1	—	—	—	—	
	April	39	197	167	21	13	15	—	38	—	—	—	—	—	—	
	Mai	48	199	179	19	17	12	4	38	—	—	—	—	—	—	
	Juni	49	200	181	15	20	18	—	41	—	—	—	—	—	—	
	Juli	53	159	183	17	21	16	2	37	1	1	—	1	—	—	2
	August	42	171	157	6	23	21	—	35	—	—	—	—	—	—	
	September	47	179	164	8	22	21	—	45	—	—	—	—	—	—	
	October	54	175	181	7	24	8	1	28	—	—	—	—	—	—	
	November	41	184	169	10	16	14	2	34	—	—	—	—	1	—	
	December	46	199	168	29	17	18	7	41	—	—	—	—	—	—	

Jahr	Monat	Zahl d. Kinder überhaupt: Zu Ende des vorhergehenden Monats	Dazu gekommen (während d. Monats)	Entlassen (während d. Monats)	Gestorben (während d. Monats)	Zahl d. blenn. Kinder: Zu Ende des vorhergehenden Monats	Dazu gekommen	Gestorb. während d. Blennorrhöe	Ammen: Zahl derselben überhaupt	erkrankten im Monate	hievon wurden transferirt	entlassen	Aus der Findelanstalt kamen auf die Augenklinik u. Abtheil.: Ammen	Wärterinnen	Findlinge	Jahressumme der in's Spital transferirten Ammen
1845	Jäner	48	219	186	28	23	21	4	41	1	1	—	1	—	—	
	Februar	53	209	178	30	28	20	9	43	—	—	—	—	—	—	
	März	54	223	170	38	27	16		51	1	1	—	1	—	—	
	April	69	214	200	31	24	24		36	1	1	—	1	—	—	
	Mai	52	230	184	34	22	18		42	—	—	—	—	—	—	
	Juni	64	200	163	33	12	28	Von nun an sind die	47	1	1	—	1	—	—	9
	Juli	68	223	207	25	24	17		42	—	—	—	—	—	—	
	August	59	179	169	15	26	15		36	—	—	—	—	—	—	
	September	54	185	157	22	25	7		34	1	1	—	1	—	—	
	October	60	225	207	24	18	12		28	—	—	—	—	—	—	
	November	54	184	174	17	19	15		27	2	2	—	2	—	—	
	December	57	188	150	30	21	15		30	3	3	—	3	—	—	
1846	Jäner	55	189	165	34	20	8		29	3	2	1	2	—	—	
	Februar	45	214	159	42	22	14		35	—	—	—	—	—	—	
	März	58	255	211	39	19	16		40	2	2	—	2	—	—	
	April	63	235	183	34	18	12		42	2	—	2	—	—	—	
	Mai	77	238	216	39	21	14		38	2	2	—	2	—	1	
	Juni	60	207	178	25	18	16	während der Bindehautblennorrhöe	45	6	4	2	4	—	—	
	Juli	64	222	187	22	23	16		46	3	3	—	3	—	1	26
	August	77	195	199	17	26	9		38	7	7	—	7	—	1	
	September	56	170	155	10	23	12		31	—	—	—	—	—	1	
	October	61	195	171	14	15	20		31	1	1	—	1	—	—	
	November	71	215	206	10	17	18		29	2	2	—	2	—	1	
	December	70	209	183	14	19	16		37	3	3	—	3	1	—	
1847	Jäner	72	211	202	7	26	18		35	1	1	—	1	—	—	
	Februar	64	241	202	19	23	6		39	—	—	—	—	—	—	
	März	83	210	204	35	19	17		32	1	—	1	1	—	—	
	April	54	240	174	39	15	26		43	—	—	—	—	—	1	
	Mai	81	250	210	38	27	21		35	—	—	—	—	1	—	
	Juni	83	218	186	30	24	26		40	4	4	—	3	—	—	
	Juli	85	207	157	32	27	16		43	4	1	1	1	—	—	19
	August	103	183	160	18	27	18		45	6	5	1	5	—	—	
	September	108	190	168	22	30	38		54	4	5	1	5	1	—	
	October	108	216	183	29	47	17		49	3	3	—	2	—	—	
	November	112	226	202	27	32	11	Verstorbenen in den	37	—	—	—	1	—	1	
	December	—	—	—	—	—	—		—	—	—	—	—	—	1	
1848	Jäner	129	219	209	23	37	25		41	1	1	—	—	—	5	
	Februar	116	230	182	35	32	22		37	2	2	—	2	1	1	
	März	129	240	186	39	30	41		44	4	4	—	2	—	3	
	April	144	214	195	36	47	49		39	3	3	—	3	—	11	
	Mai	127	229	209	37	40	35		31	1	1	—	1	—	4	
	Juni	110	190	119	32	38	20		43	3	3	—	1	—	1	
	Juli	149	184	173	58	30	45	Rapporten nicht mehr	27	2	2	—	2	—	8	16
	August	102	139	126	28	34	37		39	4	4	—	3	—	13	
	September	87	184	167	18	37	23		36	2	2	—	2	—	—	
	October	86	179	181	18	31	15		21	1	—	1	—	—	—	
	November	66	182	185	15	12	7		10	—	—	—	—	—	—	
	December	48	241	201	18	4	31		16	—	—	—	—	—	—	
1849	Jäner	70	238	210	27	12	27		19	1	1	—	1	—	—	
	Februar	71	215	196	20	16	34		17	—	—	—	—	—	—	
	März	70	222	193	32	21	32		15	—	—	—	—	—	—	
	April	66	205	167	31	19	29		19	—	—	—	—	—	—	
	Mai	73	232	208	39	19	32		15	—	—	—	—	—	—	
	Juni	58	222	174	32	11	24		22	—	—	—	—	—	—	
	Juli	74	213	202	26	11	23	gesondert aufgezählt.	18	—	—	—	—	—	—	1
	August	59	162	154	16	13	19		19	—	—	—	—	—	—	
	September	51	184	266	17	14	18		21	1	—	—	—	—	—	
	October	52	203	173	30	12	21		19	—	—	1	—	—	—	
	November	52	230	188	33	16	20		18	—	—	—	—	—	—	
	December	—	—	—	—	—	—		—	—	—	—	—	—	—	

Dieses Vorkommen der Bindehautblenorrhöe unter den Ammen der Findelanstalt gibt in mehrfacher Beziehung Aufschluss über diese Krankheit.

1. Eine Quelle derselben liegt in der *unmittelbaren Übertragung des Secretes durch Betastung*, mittelst der Finger, eines Tuches, des hinreichend gesättigten Waschwassers u. dgl. Diese Verbreitungsweise liess sich bei einigen constatiren, bei vielen mit überwiegender Wahrscheinlichkeit supponiren (bei jenen, welche die Krankheit vom Weinen, vom Rauche, vom Schlafen mit dem Kinde herleiten); allein sie war bei einer sehr grossen Zahl ganz gewiss nicht vorhanden.

2. Das Ergriffenwerden so vieler Individuen in Einem Raume, ohne dass eine Übertragung durch Betastung stattgefunden hatte, führt natürlich zu der Annahme einer *Ansteckung durch die Luft*. Ein flüchtiges Contagium entwickelt diese Krankheit ganz gewiss nicht, wenigstens nicht so wie Masern, Scharlach, Blattern u. dgl. Die Annahme einer besondern Verderbniss der Luft als Folge des Zusammenwohnens Vieler in einem Locale genügt auch nicht. Hingegen deuten alle Umstände darauf hin, dass die *Suspension des eitrigen Secrets in der Luft* es ist, welche die Ansteckung in distans bewirkt. Nur wo die Luft *wenig erneuert*, zugleich in eine *höhere Temperatur* versetzt, und wo so viel *Secret zur Verdunstung* vorhanden ist, kann die Luft so mit demselben imprägnirt werden, dass sie zum Träger des Contagiums wird. So erklärt sich das häufigere Vorkommen bei strenger Kälte und in den heissen windstillen Sommertagen; so erklärt sich, warum erst längeres Verweilen in derart imprägnirter Luft ansteckt; so erklärt sich, warum die Ammen nicht mehr erkranken, seitdem die Blennorrhöe den Neugeborenen durch Anwendung der ektrotischen Methode minder langwierig und minder ergiebig an Secret geworden ist;*) so erklärt sich endlich, warum dem Umsichgreifen der Krankheit am sichersten ein Ziel gesetzt wird, wenn man die Blennorrhoischen unter andere Augenkranke oder Gesunde vertheilt. Wo nicht viel Secret zur Verdunstung vorhanden ist, da kann die Luft nicht leicht bis zu jenem Grade gesättigt werden, dass sie dem gesunden Auge ein gehörig concentrirtes Contagium zuführen könnte. Starke Verdünnung mit Wasser reicht ja auch hin, die Ansteckungskraft des eitrigen Secretes aufzuheben, oder doch so zu schwächen, dass es nur eine ganz gelinde, dem Katarrh mehr weniger nahe stehende Entzündung zu erzielen vermag. — Hier drängt sich natürlich die Frage auf, ob bloss das blennorrhoische Secret der Bindehaut geeignet sei, durch Suspension in der Luft gesunden Augen gefährlich zu werden, oder ob auch ähnliche Secrete von andern Schleimhäuten, namentlich von den weiblichen Genitalien nach dem Puerperium, eine gleiche Wirkung hervorzubringen vermögen. Scheint auch das häufigere Vorkommen der Bindehautblennorrhöe zu Zeiten, wo Puerperalfieber herrschen, zur Bejahung dieser Frage einzuladen, so ist man doch bei den gegenwärtig vorliegenden Prämissen noch nicht zu einem solchen Schlusse berechtigt.

3. Die Ansteckung in distans, welche unbedingt zugegeben werden muss, und nur durch Sättigung der Luft mit dem verdünsteten Secrete erklärt werden kann, reicht aber noch keineswegs hin, über das Vorkommen aller, nicht durch Betastung entstandenen Fälle während jener Zeit Aufschluss zu geben. Wir bekamen viele Ammen aus

*) Ich bin überzeugt, dass die seit 1848 auf meine Empfehlung eingeführte Abortivmethode nach Chassaignac und Bednar die Ursache ist, dass 1849 so wenig Ammen erkrankten. Vergl. Dr. Grün in der Prager medicinischen Vierteljahrschrift B. XXII. S. 25 und B. XXIII. S. 141, und Dr. Olar B. XXV, S. 112.

der Findelanstalt, welche nicht im Augenkrankenzimmer gewesen, viele, welche nicht einmal in die Nähe blennorrhoischer Kinder gekommen waren, noch an Blennorrhoea vaginae gelitten hatten. Wir sind genöthigt, noch eine besondere *Disposition in der Luft oder tellurische Einflüsse* anzunehmen, wenn gleich wir dieselben näher zu bezeichnen nicht im Stande sind. Alle Welt gibt zu, dass Entzündungen gewisser Schleimhautpartien zu gewissen Zeiten auffallend häufig und heftig vorkommen, und man war noch nicht im Stande, die atmosphärisch-tellurischen Veränderungen, auf die man zuletzt hingewiesen wird, näher zu bezeichnen. Ich will nur auf die Influenza hindeuten, deren Verhältniss zum gewöhnlichen Katarrh der Luftwege vor allen an das Verhältniss zwischen der Bindehautblennorrhöe und dem Augenkatarrh erinnert. Dass aber

4. die Bindehautblennorrhöe in Beziehung auf atmosphärisch-tellurische Einflüsse mit dem Augenkatarrh ganz gleiche Bedeutung habe, nur heftigere Formen darbiete: das sahen wir eben an den Ammen, welche aus der Findelanstalt in's Spital gebracht wurden. Bei den sogenannten Puerperalkatarrhen konnte gar oft nicht bestimmt werden, ob die Krankheit auf dieser Stufe stehen bleiben, oder aber zur Blennorrhöe des 3. oder mindestens des 2. Grades steigen werde. Oft von ganz gleichen Formen war die eine binnen wenig (5—12) Tagen geheilt, die einfache Versetzung aus der Findel- in die Augenheilanstalt (wo in einem Saale auch 15—18 Personen, aber mit verschiedenen Augenkrankheiten zusammen wohnten) hatte zur Heilung der Krankheit hingereicht, indess bei andern (auch wenn kein Verdacht auf Ansteckung durch Betastung vorhanden war) das Übel unaufhaltsam bis zum 3. Grade stieg, oder doch in einiger Zeit die bekannte Wucherung des Papillarkörpers und schleimig-eitriges (zur Impfung geeignetes) Secret zeigte. Man hatte die Nützlichkeit dieser einfachen Entfernung aus der Findelanstalt sehr bald erkannt, und desshalb auch einige leichtere Fälle geradezu in ihre Heimat entlassen. Von diesen nun kam eine Amme, welche bereits 8 Tage zu Hause gewesen war, und in dieser Zeit nur an den Erscheinungen eines einfachen Augenkatarrhs gelitten hatten, mit einer heftigen Bindehautblennorrhöe auf die Augenklinik, nachdem sie 2 Tage vorher bei stürmischem Wetter eine Fussreise gemacht hatte (Mai 1841).

B. Noch mehr bestärkt in diesen Ansichten wurden wir durch die Bindehautblennorrhöe, welche im Jahre 1848 *unter den restituirten Findlingen* herrschte. (Vergl. obige Tabelle.)

Findlinge, welche verschiedenen Parteien auf dem Lande zur Verpflegung überlassen worden waren, werden aus verschiedenen Ursachen der Findelanstalt zurückgegeben, namentlich in jenem Alter, wo die Anstalt die geringste Vergütung für dieselben leistet, also besonders zwischen dem 5. und 10. Jahre, und zwar mehr Knaben als Mädchen, welche letztere man in Haushaltungen eher verwenden, nutzbar machen kann. Die Zahl dieser restituirten Kinder in der Findelanstalt kann demnach leicht auf 20—30 männliche und 10 — 20 weibliche Individuen steigen. Von diesen Findlingen nun, welchen in der Anstalt einige Zimmer zugewiesen sind, kamen im Jahre 1848 allein 46 mit acuter Bindehautblennorrhöe in die Augenheilanstalt. Die Zahl der Erkrankten war aber weit grösser, wie ich mich bei der im Sommer 1848 abgehaltenen Commission überzeugte; denn nur die heftiger erkrankten waren in's Spital übersetzt worden.

Die Blennorrhöe unter den restituirten Findlingen verlief im Allgemeinen viel milder als bei den Ammen. Nur bei 3 von jenen 46 Erkrankten entstand Hornhaut-Entzündung mit Verschwärung, und nur 1 Auge hievon erblindete. Die Krankheit blieb bei

den meisten auf den 2., bei sehr vielen auf den 1. Grad beschränkt, und die Steigerung zum 3. Grade erfolgte meistens erst nach längerem Bestehen des 1. und 2. Grades. Sie charakterisirte sich mehr durch Schwellung der Lidbindehaut, als durch reichliche Secretion, und führte desshalb in einigen Fällen zu Ektropium. Der Verlauf war demnach minder gefährlich als hartnäckig; nur wenige der Kranken konnten schon nach einigen Tagen entlassen werden, wie diess bei den leicht erkrankten Ammen sehr häufig der Fall gewesen war; viele mussten bloss wegen Hartnäckigkeit der Wucherungen des Papillarkörpers und der schleimig-eitrigen Secretion 4—5 Monate im Spitale zurückbehalten werden.

Wenn man auch annimmt, der Keim zu diesen zahlreichen Erkrankungen sei durch einen oder einige Findlinge in die Anstalt gebracht worden, welche von der in der ersten Kindheit überstandenen Blennorrhöe vielleicht niemals völlig befreit, oder später zufällig daran erkrankt gewesen waren; wenn man auch annimmt, dass das Übel sich von einem Kinde auf das andere verbreitet habe, sei es durch Betastung oder durch die imprägnirte Luft (die Kinder schliefen zu 6—8—10 in kleinen Zimmern eines wegen Platzmangel gemietheten Privatgebäudes), so bleibt es doch noch immer unerklärt, warum die Krankheit gerade in diesem Jahre eine solche Ausbreitung gewann, wie nie zuvor, niemals nachher. Wie viel aber die Ansteckung durch tastbare Gegenstände und noch mehr durch die Luft in den Wohn- und Schlafzimmern zur Verbreitung der Krankheit beigetragen hatte, das zeigte der Erfolg der Massregeln, welche die Commission in dieser Beziehung anordnete, und welche vorzüglich die Sonderung der Gesunden von den Kranken, fortwährende Sorge für Erneuerung der Luft und eine gehörige Dislocation und ärztliche Pflege auch jener bezweckten, deren Übersetzung in's Spital nicht für nothwendig befunden wurde. (Anwendung von Cuprum sulfur. in Substanz, von Argent. nitricum in mehr weniger concentrirter Lösung.)

C. Sporadische Fälle bei Erwachsenen kamen mir theils im Spitale, theils in der Privatpraxis 70 vor, 29 bei männlichen, 41 bei weiblichen Individuen. (Ich zähle nur die acuten Fälle und nur jene, welche wegen der Blennorrhöe selbst, nicht wegen der einen oder der andern Nachkrankheiten, z. B. Staphyloma corneae, cataracta centralis u. dgl. zur Behandlung kommen.)*)

a) Von den 29 Männern litten 16, von den 41 Weibern 14 zur Zeit der Entstehung der Augenblennorrhöe an *Blennorhöe der Genitalien* in verschiedenen Stadien. Das Übel befiel in den meisten Fällen nur Ein Auge, wenn der Kranke gleich in den ersten Tagen in ärztliche Behandlung gekommen war; es trat 20mal zuerst am rechten, 10mal zuerst am linken Auge auf; nur in 6 Fällen wurde auch das 2. Auge ergriffen. Nur wenige wussten sich zu erinnern, dass sie bei dieser oder jener Gelegenheit mit dem Secrete der Genitalien an die Augen gekommen sein könnten. Viele, von den weiblichen Individuen die meisten, läugneten ganz dreist jede Affection der Genitalien; wo sich die Untersuchung der Genitalien nicht wohl vornehmen liess, wurde die Wäsche

*) Dr. von Hasner, welcher seine Beobachtungen ebenfalls grösstentheils im hiesigen Spital machte, vom Juli 1841 bis October 1846, bezeichnet das Verhältniss der weiblichen Individuen mit Bindehautblennorrhöe zu den männlichen mit den Zahlen 6 : 1 (98 : 15), ohne hervorzuheben, dass dieses Verhältniss in unserer Anstalt durch besondere Umstände bestimmt werde, nämlich dadurch, dass das Spital die meisten Blennorrhoischen aus dem Findelhause erhält (in jenem Zeitraume, laut obiger Tabelle mindestens 30), und dass übrigens von den Handwerkern, welche Zünfte bilden, fast nur die Schlosser und Tischler in's Spital, die übrigen aber zu den „Barmherzigen" gebracht werden.

besichtigt, und diese gab uns oft ganz unzweideutige Beweise, dass eine Blennorrhöe der Genitalien vorhanden war. Aus dem Status praesens jedoch, und auch aus dem Verlaufe liess sich *niemals* bestimmen, ob die Bindehautblennorrhöe durch Übertragung von den Genitalien oder auf irgend eine andere Art entstanden war.

b) Bei 6 Individuen (2 männlichen, 4 weiblichen) hatte *Ansteckung von andern Kranken* bestimmt oder höchst wahrscheinlich statt gefunden. Ein Knabe von 8 Jahren kam mit seinem Vater, welchem beide Hornhäute in Folge von Blennorrhöe (aus nicht ermittelbarer Ursache) zerstört waren, 1840 (Juni) in's Spital, und ein Knabe von 14 Jahren, dessen älterer Bruder an einem Tripper litt, bekam im Juni 1849 eine Blennorrhöe 3. Grades, nachdem auch mehrere Geschwister an Blennorrhöe 1. Grades erkrankt gewesen waren. Die Frau eines Schlossers, welche ein an Blennorrhöe erkranktes Kind säugte, erkrankte kurz nach einander auf dem rechten und linken Auge, und 3 Dienstmädchen waren in Verkehr mit Personen gestanden, welche, der Beschreibung nach, an chronischer Bindehautblennorrhöe litten. So war z. B. die eine auf Besuch zu ihren Verwandten nach Hause gegangen, welche sämmtlich schon länger an Röthe und vermehrter Absonderung der Augen litten, und war schon den 2. Tag, nachdem sie mit ihnen gemeinschaftlich ein Handtuch gebraucht hatte, von Drücken und Schneiden und heftigem Thränen der Augen, und den 4. Tag von allen Symptomen einer Blennorrhöe befallen worden, welche jedoch im Ganzen einen milden und kurzen Verlauf (3 Wochen) machte.

c) Bei 40 Individuen, 4 männlichen und 6 weiblichen, musste *Verkältung* als alleinige, oder doch wesentlich beitragende Ursache angenommen werden. Ich will 2 Fälle dieser Art etwas genauer anführen. S. E., 34 Jahre alt, verheirathet, kam am 11. October 1847 auf die Augenkrankenabtheilung. Die Lider beider Augen geschwollen, doch die Falte des obern Lides nicht verstrichen, die Lidränder gleichmässig geröthet, die Cilien durch Schleim in Büschel verklebt. Die Bindehaut der untern Lider gleichmässig hochroth, leicht geschwollen, feinkörnig, im Übergangstheile wulstig; auch der Raum zwischen der äussern und innern Lefze (Kante) des Lidrandes hochroth und fein granulirt; die Bindehaut über dem Tarsus überdiess mit einer dünnen, florähnlichen Lage weisslich grauen Exsudates bedeckt; die Bindehaut des obern Lides, so weit man sie untersuchen kann, von derselben Beschaffenheit. Die Conjunctiva bulbi zu einem schlaffen, blassrothen Walle rings um die Hornhaut erhoben. Die Hornhaut des linken Auges nach innen von einem hanfkorngrossen Geschwüre eingenommen, dessen Mitte weissgrau und etwas hervorgetrieben erscheint; die vordere Kammer aufgehoben. Die rechte Hornhaut nach innen und unten, $\frac{1}{2}$‴ vom Rande entfernt, gleichfalls ein durchbohrendes Geschwür darbietend, die Öffnung durch die Iris verlegt, die vordere Kammer nur etwas kleiner. Mässig reichliches molkenartiges Secret mit dicken gelben Flocken. — Die Kranke hat vor 2 Jahren einen Rheumatismus im Kniegelenk überstanden; die Fragen nach verschiedenen Affectionen, welche auf das Augenleiden Bezug haben konnten, beantwortete sie verneinend; man überzeugte sich, dass keine Blennorrhöe der Genitalien vorhanden war; sie war mit keinem Augenkranken in Berührung gekommen. Sie war als Wäscherin häufig dem Einflusse der feuchten und ziehenden Luft ausgesetzt. Vor 10 Tagen trat ohne Veranlassung ein Gefühl von Druck im äussern Winkel des rechten Auges ein, dann Empfindlichkeit gegen das Licht und etwas Röthe; früh war dasselbe durch Schleim verklebt. Da auch Kopfschmerzen hinzutraten, räucherte sie Tücher mit Flussrauch und band sie über die leidende Seite.

Die Zufälle wurden ärger; dessen ungeachtet beschäftigte sich die Kranke den 3. Tag mit Wäsche und Fussboden-Waschen, wobei sie starker Zugluft ausgesetzt war. Die Menstruen, welche sonst immer regelmässig durch 8 Tage flossen, und jetzt ungefähr um dieselbe Zeit eingetreten waren, wo das Auge zu leiden anfing, wurden von diesem Tage an sparsamer, und hörten schon den 5. Tag ganz auf. Am 4. Tage hatten sich die Zufälle am rechten Auge verschlimmert, und am 5. erkrankte auch das linke Auge, auf beiden gesellte sich alsbald starke Geschwulst der Lider, Ausfluss einer eiterähnlichen Flüssigkeit und zuletzt Unmöglichkeit, Gegenstände wahrzunehmen, hinzu. Wir fanden beiderseits eine Blennorrhöe 3. Grades. — Z. J., Kellner, 24 Jahre alt, erkrankte am 26. Jäner 1842 auf dem linken Auge; er empfand leichte drückende Schmerzen, und bemerkte, dass es thränte. Denselben Tag Abends musste er sehr häufig bald in einen mit Menschen überfüllten und hell beleuchteten Saal, bald in's Freie. In der Nacht schwoll das Auge an, die Schmerzen wurden heftiger, das Thränen reichlicher. Am 27. überschlug er kaltes Wasser, jedoch nur kurze Zeit, da Geschwulst und Schmerzen dabei ärger wurden. Abends gesellte sich Fieber dazu. Am 28. verordnete ein Arzt ein gelbes Augenwasser; das Übel wurde ärger, der Ausfluss aus dem Auge reichlich, weisslich. Am 29. fanden wir die Lider gleichmässig ödematös bis zur Höhe des Augenbrauenbogens geschwollen, etwas empfindlich, wärmer, gegen den Rand violett; die Lidspalte konnte spontan nicht geöffnet werden, die Cilien waren in Büschel verklebt; die Conjunctiva palpebr. bläulichroth, geschwollen, die Übergangsfalte wulstig; die Conjunctiva bulbi bildete einen 3‴ hohen Wall rings um die Cornea; diese rein und glänzend; auf der Bindehaut zahlreiche Flocken, zum Theil in einer molkenähnlichen Flüssigkeit schwimmend. Brennende Schmerzen im Auge, Lichtscheue, abendliche Exacerbation, mässiges Fieber. — Der Kranke ist von zarter Constitution; er soll im 18. und 19. Jahre an Lungenentzündung, im 21. an Bluthusten gelitten haben. Nebstdem litt er zu verschiedenen Zeiten an reissenden Schmerzen in verschiedenen Partien, zur Zeit, als das Auge erkrankte, in der Gegend des rechten Musculus sternocleidomastoideus, so dass er den Kopf schief halten musste. Er gestand offen, wohl in früherer Zeit an Tripper gelitten zu haben, jetzt aber seit mehr als einem Jahre sei er ganz gesund, auch mit Niemandem, von dem er sich hätte anstecken können, in Berührung gekommen; er sei bloss in Folge der Verkältung erkrankt, und zwar so bedeutend, weil er sich, bereits erkrankt, nicht habe schonen können. Da wir keine Ursache hatten, gegen die Angaben des Kranken Zweifel zu hegen, auch keine Spur von Tripper fanden, setzten wir 10 Blutegel an die Schläfe und gaben 4 Gran Tart. stibiatus in 3 Unzen Aq. dest., alle 10 Minuten 1 Esslöffel, fleissige Reinigung des Auges mit lauem Wasser, strenge Diät, gleichmässige Temperatur. Es erfolgte 4mal Erbrechen und einigemal Stuhl. Am 30. war die Geschwulst der Lider um die Hälfte kleiner, das Secret weniger reichlich, der Puls normal. Unter Fortsetzung des Tart. stib. r. d. bis zum 2. Februar gingen alle Symptome gleichmässig zurück, nur die Schwellung der Conjunctiva, namentlich des Papillarkörpers blieb bis gegen Ende Februar. Am 4. Februar Abends traten, ohne dass man eine Veranlassung eruiren konnte, heftige Schmerzen, vom Auge sich über den Kopf verbreitend, ein, verloren sich jedoch nach Anwendung eines Blasenpflasters auf den Nacken und eines Abführmittels, und am 22. Februar stellte sich, gleichfalls ohne bekannt gewordene Ursache, eine heftige Angina tonsillaris mit Fieberbewegungen ein, wesshalb der Kranke erst am 2. März als völlig gesund erklärt werden konnte.

d) Von den 24 Fällen, wo durchaus nichts über die Ursache ermittelt werden konnte, kommen die meisten auf die Jahre 1847 und 1848. Von den 7 Männern hievon war der jüngste 20, der älteste 40 Jahre alt, jener ein Schullehrergehilfe, dieser ein Bauer (Vater des eben erwähnten 8jährigen Knaben). Unter den andern 5 waren 4 Taglöhner und ein Pferdeknecht, von 24—30 Jahren. Unter den 17 weiblichen Individuen mit gänzlich zweifelhafter oder unbekannter Ursache war ein 11jähriges Mädchen mit Blennorrhöe mildern Verlaufes (seit 6 Wochen) auf beiden Augen, und eine 12jährige Taglöhnerstochter mit hochgradiger Blennorrhöe des rechten Auges, dann eine ledige Taglöhnerin von 46 Jahren mit hochgradiger Blennorrhöe (seit 14 Tagen), und eine 36jährige ledige Person, welche bereits mehrere Wochen lang wegen eines Vitium org. cerebri auf der Internabtheilung behandelt und daselbst auf dem linken Auge an einer Blennorrhöe höhern Grades erkrankt war. Unter den übrigen 13 waren 7 ledige dienstlose Mädchen, 2 Nähterinnen, 1 Nadelstechers-, 1 Schmiedstochter und eine Fabriksarbeiterin, alle im Alter von 18—27 Jahren, endlich ein Ziegeldeckerseheweib, letztere zur Zeit der Aufnahme bereits 14 Tage krank.

Dreimal wurde ich zu Kindern (Mädchen von 2—5 Jahren gerufen), welche an acuter Bindehautblennorrhöe erkrankt waren, ohne dass man eine äussere Ursache, am wenigsten Ansteckung, supponiren konnte. Es waren blonde Kinder mit dünnem Knochenbau, zarter Haut, leichten gerötheten Wangen, lebhaftem Wesen. Das Leiden war mehr eine heftige Blepharoblennorrhöe, und zwar beider Augen; in allen diesen Fällen war die Conjunct. palp. mit einer mächtigen croupösen Exsudatschichte belegt, welche sich bei zweien erst nach einigen Tagen durch Erweichung und Zerfliessung ablöste. Trotzdem die Geschwulst der Lider gross und das Secret dann reichlich und dickflüssig war, blieb doch in allen Fällen die Conjunctiva bulbi von Geschwulst und somit auch die Cornea von Entzündung frei; die Kranken genasen bei fleissiger Reinigung der Augen unter Anwendung gelinder Abführmittel und Einreibungen von Unguentum cinereum mit etwas Extr. belladonnae an Stirn und Schläfe.

Unstreitig in der grössten Ausbreitung und Heftigkeit ist die Bindehautblennorrhöe *unter dem Militär in den stehenden Heeren des jetzigen Jahrhunderts* vorgekommen.

Nach dem Berichte *Larrey's*, *) obersten Militärarztes des *französischen Heeres*, entwickelte sich diese Augenentzündung, welche in Ägypten einheimisch ist, bald nach der Landung der Truppen daselbst (2. Juli 1798), und verbreitete sich so schnell unter denselben, dass schon in den letzten Monaten dieses und in den ersten des folgenden Jahres fast alle Soldaten (das ganze Heer bestand aus etwa 32000 Mann) davon ergriffen waren. Nach *Assalini*, einem der ausgezeichnetsten Ärzte bei dieser Expedition, wurden jedoch diejenigen Truppen, welche längs den Ufern des Nils aufgestellt waren, ferner jene, die im Delta verblieben, dann die Division Desaix, welche den Nil in Oberägypten besetzt hielt, und besonders die Sappeurs, welche man bei dem Bau der fliegenden Brücke zwischen Gizeh und der Insel Raoudah verwendete, vorzüglich mitgenommen. Larrey leitet die ungeheuer schnelle Ausbreitung dieser Entzündung, oder, besser gesagt, das schnelle Ergriffenwerden fast aller Soldaten, von den beschwerlichen Märschen

*) Die geschichtlichen Bemerkungen sind entlehnt aus B. Eble's Monographie über die sogenannte contagiose oder ägyptische Augenentzündung, Stuttgart 1839, bei Imle und Liesching.

her, welche die Truppen in jener Zeit mitten durch dürre, wasserleere Sandwüsten machen, und sich hier nun auf einmal erst der glühenden Tageshitze, dann der feuchten Kälte in der Nacht Preis geben mussten, ohne sich dagegen schützen zu können. In dem folgenden Feldzuge, 1800, hatten Ruhe, die nöthige Vorsicht auf den Märschen und die Acclimatisirung das Übel fast unmerklich gemacht. Als aber die Armee im Anfang des Jahres 1801 gegen die bei Abukir gelandeten Engländer marschiren musste, und am 21. März die Schlacht bei Alexandrien geliefert hatte, bewirkten diese Umstände, dann die Hitze, die beschwerlichen Schanzarbeiten und die kalten Nächte den abermaligen Ausbruch des Übels, welches jetzt die schwächsten Individuen, z. B. Blessirte und solche, die schon einmal daran gelitten hatten, befiel. Ein grosser Theil der Truppen, welche in den feuchten Gegenden campiren mussten, wurden augenkrank, und in $2\frac{1}{2}$ Monaten wurden mehr als 3000 Mann in's Spital geschickt. Die Krankheit wurde von Larrey, Assalini und den andern Ärzten als katarrhalische Ophthalmie (Fluxion catarrhale) behandelt, und scheint nur in sehr wenig Fällen schlimme Folgen hinterlassen zu haben. Nachdem der Rest der Armee (13000 Mann) nach Frankreich zurückgekehrt war, nahm diese Augenentzündung bedeutend ab, und es ist seitdem in den verschiedenen Armeen Frankreichs nie mehr eine solche Augenentzündungsepidemie vorgekommen.

Dagegen wurde die *italienische Armee*, welche einen Theil des grossen französischen Heeres bildete, seit dem Jahre 1805 bis zu ihrer Auflösung 1815 von diesem furchtbaren Übel in verschiedenen Garnisonen häufig, und zwar jederzeit epidemisch heimgesucht. Zuerst trat die Krankheit bei der italienischen Legion, dem nachmaligen 6. Infanterieregiment, welche 1803 die Insel Elba gemeinschaftlich mit dem früher in Syrien gestandenen 6. französischen Regimente besetzte, auf. Weil nun, wie *Laverini* berichtet, unter dem letzten Regimente, welches schon in Syrien Augenkranke dieser Art gehabt haben soll, auch während seines Aufenthaltes auf Elba immer solche Augenkranke vorkamen, und seitdem die Augenkrankheit auch unter dem 6. ital. Regimente um sich griff, so behaupteten *Omodei* u. A., die Krankheit sei aus dem Orient aus Ägypten eingeschleppt worden. Omodei und die Anhänger seiner Ansicht behaupten, dass diese Krankheit durch 3 Bataillons des 6. italienischen Regiments, welche 1808 nach Spanien geschickt wurden, nach Spanien, durch die übrigen Bataillons aber von Elba aus 1810 nach Mantua und 1811 nach Ancona verpflanzt, und so auch den übrigen hier befindlichen Truppenabtheilungen mitgetheilt worden. Indessen herrschte nach *Assalini* die Krankheit schon im Mai 1791 unter einigen Bataillons modenesischer Truppen, welche nach Reggio geschickt wurden, und beschränkte sich auch später keineswegs auf das 6. italienische Regiment und die mit ihm in Berührung gekommenen andern Regimenter, sondern es befiel 1808 auch das 1. leichte italienische Infanterieregiment zu Vicenza so stark, dass, nach Assalini, 600 Mann erkrankten, nach Cimba 1809 die italienischen Garde-Grenadiere auf ihrem Marsche nach Ungarn, nachdem sie schon 2 Jahre früher in Mailand viele derlei Augenkranke hatten, und 1809 die Zöglinge der Militärschule zu Mailand, welche Assalini speziell untersuchen musste. Am heftigsten wüthete die Krankeit in Ancona. Zuerst brach die Epidemie 1811 in dem 6. Regimente aus, und erreichte 1812 eine solche Stärke und Bösartigkeit, dass von 1500 Soldaten 97 auf einem und 49 auf beiden Augen erblindeten. Auch 1813 dauerte das Übel noch fort, so dass in diesem Jahre noch 65 Mann das Augenlicht verloren. In allen diesen Epidemien unter den italienischen Truppen zeigte sich übrigens sehr

auffallend, dass die Infanterie vorzugsweise vor der Cavallerie, und dass die Rekruten am häufigsten ergriffen wurden. Bis 1817 kam in Oberitalien unter dem Militär weiter keine Epidemie vor; Ende dieses und Anfangs des folgenden Jahres erschien die Krankheit in dem Militärspitale zu Livorno, und von da bis 1824 hörte sie daselbst nie ganz auf, doch nahm ihre Verbreitung von Zeit zu Zeit ab.

Die *englische Armee*, welche 1800 bei Abukir landete, wurde nach Larrey's Angabe, gleichzeitig mit den Franzosen und auch eben so häufig von dieser Augenkrankheit befallen. Auch ergriff das Übel die Bemannung einzelner vor Anker liegender Kriegsschiffe in Masse, und brach nach der 1803 erfolgten Räumung Ägyptens durch die nach Malta, Sicilien, Gibraltar und England zurückkehrenden Truppen unter der Garnison dieser Orte wieder aus. In Gibraltar, dessen Garnison eine Zeit lang fast ganz aus Regimentern bestand, welche in Ägypten gewesen waren, und mehr oder weniger an der Augenentzündung gelitten hatten, herrschte dieselbe sehr häufig, und ergriff später nicht nur die übrigen Regimenter, welche den ägyptischen Feldzug nicht mitgemacht hatten, sondern auch die Civilbewohner von Gibraltar. Nach *J. Vetch* stimmten alle englischen Militärärzte darin überein, dass alle Regimenter der englischen Armee, welche mit jenen in Garnison zu liegen kamen, die an dieser Krankheit in Ägypten oder auf dem mittelländischen Meere gelitten hatten, von derselben heimgesucht wurden; doch gesteht er selbst ein, dass jene Soldaten seines (52. Infanterie-) Regiments, bei welchem die Krankheit zuerst erschien, früher an derselben in Irland bereits gelitten, und sie von da unter die Freiwilligen der irländischen Miliz, welche zu diesem Regimente gestossen waren, verpflanzt hatten. Vom 2. Bataillon dieses Regimentes, welches aus mehr als 700 Mann bestand, sind vom August 1805 bis August 1806 allein 663 mit dieser Krankheit in's Spital aufgenommen worden, und hievon 40 auf einem, 50 auf beiden Augen erblindet. Nach *Adams* hat diese Augenkrankheit seit der Zeit, als die brittische Armee in Ägypten war, in England unter den Regimentern die schrecklichsten Verheerungen angerichtet. In dem 52. Regimente sollen vom Juli 1805 bis Mai 1806 im Ganzen 1341 Mann augenkrank geworden sein, und das Übel bis zum December desselben Jahres mit gleicher Heftigkeit fortgedauert haben, ja das Regiment noch in den Jahren 1809 und 1810 nicht ganz davon befreit gewesen sein. In Malta erlosch die Krankheit erst 1805, und in Sicilien, wo sie 1806 nach der Landung der Engländer ausgebrochen war, dauerte sie fast stationär fort bis zum Abzug der Truppen. Später hat sich die Krankheit vorzüglich unter den in Frankreich stehenden Truppen häufig gezeigt. Im Jahre 1815 wurden 300—400 Mann von einem Garde-Regiment bei Waterloo augenkrank; in andern Regimentern herrschte das Übel nur etwas gelinder; aber zu Cambrai, wo die Engländer ein Spital errichtet hatten, belief sich die Zahl solcher Augenkranken täglich auf 150—250 Mann, so dass kein Mann der in dieser Stadt einquartirten Coldstream-Garden verschont blieb. Unter dem Civile jedoch verbreitete sich die Krankheit nicht. In dem Militär-Asyl, einer Anstalt für Soldatenwaisen, welche gewöhnlich 1200 bis 1400 Kinder enthält, kamen vom Jahre 1804, wo die Krankheit zum ersten Male beobachtet wurde, bis zum Jahre 1811 beinahe 1500 Krankheitsfälle, die Recidiven mitgerechnet, vor. Doch war das Übel nicht so bösartig, als unter den Soldaten. Im Jahre 1818 gab es mehr als 500 blinde Invaliden in England.

Was das *österreichische Militär* betrifft, so liegt, nach Eble, bis zum Jahre 1822 nicht eine einzige Thatsache vor, woraus man auf eine unter denselben epidemisch

herrschende Augenlidblennorrhöe schliessen könnte. Im Jahre 1822—1823 trat dieselbe zu Klagenfurt im 13. Infanterieregimente auf, welches 1814 aus den Überresten der ehemaligen französisch-italienischen 1., 2., 4. und 6. leichten Infanterieregimenter gebildet worden war, und in welchem sich bei seiner Zusammensetzung mehrere Individuen befanden, die theils wirklich unter der Armee in Ägypten gedient hatten und daselbst sogar augenkrank gewesen waren, theils die Epidemie zu Ancona mitgemacht, oder auf Elba, Palma nouva, in Spanien, Sicilien, Mantua und zu Vicenza dieselbe oder eine ähnliche Augenkrankheit überstanden hatten; es sollen sogar einige derselben noch augenkrank zum Regiment gekommen sein. Diese Umstände zusammen genommen gaben Veranlassung zu der Behauptung, die im Jahre 1822 epidemisch ausgebrochene Augenkrankheit stamme aus Ägypten. Diese Behauptung erhielt neue Stärke durch den Umstand, dass dieses Regiment schon 1815 zu Brünn und 1816 zu Klagenfurt viele Augenkranke hatte, worunter selbst 3 Unterärzte, und dass überhaupt dieses Übel bis zum Jahre 1822 niemals ganz getilgt wurde. Das Regiment verlor vom Jahre 1815 bis 1822 im Ganzen 52 Mann durch theilweise oder gänzliche Erblindung. Im Frühjahr 1822 steigerte sich die Krankheit, begünstigt durch die strengen Waffenübungen, die ausserordentlich heisse und sehr oft plötzlich wechselnde Witterung, so wie durch die häufigen Orkane. Im April erkrankten plötzlich 12 Mann, und nun nahm die Zahl bis Ende August immer mehr zu, dann bis Ende December wieder ab, so dass von 402 Augenkranken nur noch 27 Mann verblieben. Als man aber auf Veranlassung des hiezu eigens nach Klagenfurt abgeschickten Dr. *Wernek* im Jänner 1853 das ganze Regiment in seinen verschiedenen Stationen, so wie auch die Knaben des dortigen Militärerziehungshauses einer genauen Untersuchung unterzog, erwies sich die Zahl der Kranken als 492, wozu im Februar weitere 131, im März 30, im April 102, im Mai 113, im Juni 59, im Juli 19, im August 5 und im September 10 kamen, so dass seit Anfang 1823 zusammen 961, und während der ganzen Epidemie 1300 Individuen, worunter über 200 mit acuter Blennorrhöe, erkrankt waren. Dennoch war der Ausgang überhaupt günstig zu nennen, besonders von dem Augenblicke an, als man die Krankheit zweckmässiger behandelte und für ansteckend betrachtete. Die Zahl der ganz und theilweise Erblindeten war 76, und davon fallen 72 ganz allein in die Zeit vor dem Jäner 1823. — Nach einer 10jährigen Pause, während welcher die ganze österreichische Armee von jeder epidemischen Augenentzündung frei blieb, brach an demselben Orte und fast unter gleichen atmosphärisch-tellurischen und Militärdienstes-Verhältnissen (1832) eine der eben beschriebenen an Stärke nicht viel nachstehende, aber doch nicht so bösartige Epidemie aus. Diesmal waren es nicht Italiener, sondern das 2. Bataillon vom Peterwardeiner und das 1. und 2. Bataillon vom Grasdiner Grenzregiment und 1 Bataillon des 7. Infanterieregimentes, welche in und um Klagenfurt kasernirten. Die Erziehungsknaben blieben diesmal verschont. Man war durchaus nicht im Stande, einen ursächlichen Zusammenhang der jetzigen mit der früheren Epidemie nachzuweisen. Diesmal, wo man die früheren Erfahrungen verständig benützte, erblindete von 946 Augenkranken, worunter gegen 100 acute Blennorrhöen, kein einziger ganz, 2 nur einerseits, und 5 wurden wegen unheilbarer Nachkrankheiten für dienstuntauglich erklärt. Vom 2. Bataillon des Peterwardeiner Grenzregimentes, also von 1238 Mann, erkrankten 920, vom Gradiscaner Regiment nur 13, vom Bataillon des 7. Infanterieregiments ebenfalls nur 13 Mann. Die Epidemie dauerte vom Juli bis December, und erreichte ihre grösste Höhe am 3. October. Das hauptsächlich ergriffene

Bataillon lag in der Waisenhauskaserne, und die Epidemie begann, nachdem kurz vorher die Kaserne gereinigt und geweisst worden war, was bei sehr ungünstiger Witterung geschah. Im Juli und August überschritt die Krankheit nie den niedern Grad, wurde daher auch für eine gewöhnliche katarrhalische gehalten und als solche behandelt. Erst im September erreichte das Übel mit steigender Extensität auch eine immer grössere Intensität, nämlich den 2. und in ein paar Fällen den 3. Grad.

Die grösste Ausbreitung erlangte die Krankheit unter den *preussischen Truppen* vom Jahre 1813 bis 1820. Unter dem Armeecorps, mit welchem General York die ans Russland fliehenden Franzosen verfolgte, nahm die früher herrschende Nervenfieber-Epidemie im Frühjahre 1813 bedeutend ab; dagegen zeigten sich die ersten Spuren einer Augenentzündung in den verschiedenen Truppenabtheilungen, vorzüglich bei der Infanterie des 3. Armeecorps, welches die Franzosen bis Magdeburg verfolgt hatte. Dr. *Krantz* zählte bei dem 1. ostpreussischen Infanterieregiment von seinem Marsche aus Königsberg bis zur Schlacht bei Leipzig an 700 Augenkranke (*katarrhalische!*), welche sämmtlich ohne üble Folgen wieder hergestellt wurden. Vom Infanterieregiment Kolberg, welches ebenfalls bei mancherlei Mängeln und Noth den grössten Mühseligkeiten ausgesetzt war, wurden 1813 im Mai 250 Mann von einer (katarrhalischen) Augenentzündung befallen, und auch diese sollen alle beim Regimente glücklich behandelt und geheilt worden sein. Nicht minder erfreuliche Berichte erhielt man vom 2. Ostpreussischen Grenadierbataillon, welches vom 1. Mai bis Ende August desselben Jahres 185, vom 13. Infanterieregimente, welches in diesem Jahre 267, dann vom 1. Landwehr-Infanterieregimente, welches binnen Jahresfrist 1500, und vom 1. ostpreussischen Infanterieregimente, welches während der Belagerung von Torgau an 200 derlei Augenkranke hatte. Fast auf gleiche Art lauten die Berichte von den übrigen Infanterieabtheilungen; nur bei dem 6. Reserve-Infanterieregimente, welches bei den Belagerungen von Stettin, Torgau und Wittenberg verwendet und ebenfalls von dieser Krankheit epidemisch heimgesucht wurde, steigerte sich dieselbe öfters bis zur Ophthalmoconjunctivitis (Chemosis und Phlegmone), wurde aber doch, bis auf sehr wenige Fälle, eben so leicht und vollständig wie bei den andern Regimentern bezwungen. Die sämmtlichen Cavallerieregimenter blieben fortan von der Epidemie verschont, und die katarrhalische Augenentzündung kam bei ihnen höchstens sporadisch, und da verhältnissmässig selten vor. Die preussischen Militärärzte dieser Zeit machen auf ein gewisses Wechselverhältniss der Augenepidemie mit der Typhusepidemie unter den Truppen aufmerksam. Mit dem Herbste 1813 zeigte sich diese Augenkrankheit bald bei einzelnen Individuen, bald bei mehreren zugleich, und vorzugsweise bei einer beträchtlichen Anzahl von Individuen bestimmter Truppengattungen in sehr heftigem Grade und mit nicht selten sehr unglücklichen Ausgängen, daher man sie denn auch Ophthalmia maligna vel perniciosa nannte. Als solche trat dieselbe vorzüglich auf, nachdem die Armee während des Waffenstillstandes die Gegenden von Dresden, Torgau, Wittenberg und Magdeburg eingenommen hatte. In den Jahren 1814 und 1815 mehrte sich die Zahl der perniciösen Augenentzündungen am stärksten bei den Infanterieabtheilungen, namentlich bei dem 1. und 3. Bataillon des 5. ostpreussischen Landwehrregiments, beim 16. Infanterieregiment, welche beide früher immer verschont geblieben, ferner in dem Füselirbataillon des 1. westpreussischen Infanterieregiments zu Kosel. Als die preussische Armee in Eilmärschen nach Frankreich rücken musste, liess sie in Münster. Mainz. Koblenz. Düsseldorf. Wesel. Aachen. Lüttich. Namur und Mastricht

viele Blennorrhoische zurück, welche in die Behandlung von *Gräfe* kamen. Nach der Schlacht bei Waterloo schien die Krankheit als Seuche unter der preussischen Armee ihre grösste Höhe erreicht zu haben. Mit dem eintretenden 2. Frieden und der kalten Jahreszeit nahm das Übel bedeutend ab, zeigte sich jedoch unter einzelnen Truppenkörpern noch immer vorherrschend, und wüthete namentlich 1818 am vorherrschendsten im 2. Garderegiment zu Berlin selbst. Ungeachtet sich die Anzahl der von 1813—1817 von dieser Augenentzündung Befallenen nicht genau bestimmen lässt, lässt sich jedoch annehmen, dass sie 20.000 bis 25.000 betrug. Hievon sind ungefähr 150 ganz und 250 halb blind geworden. Merkwürdig ist, dass die fliehenden Franzosen nur vom Typhus, nicht aber von der Augeneutzündung heimgesucht wurden, und ferner dass, nach Dr. *Baltz*, die Krankheit unter den Soldaten zuerst in den östlichen Gegenden, namentlich in Königsberg, Danzig und Breslau, welche zu Sammelplätzen des Heeres dienten, zum Vorschein kam. Auch wurden vorzüglich die Rekruten, besonders jene der Landwehr- und der Reserveregimenter und die Reservelazarethe in Pommern und Brandenburg davon heimgesucht. So wie die Sammel- und Einübungsplätze nach dem Innern des Landes hin sich mehrten, und wie die schon formirten Truppentheile von Ostpreussen und Schlesien sich der Oder und Elbe näherten, so vermehrte sich auch unter ihnen die Zahl der Augenkranken, welche übrigens bei den Belagerungstruppen am grössten war, wogegen die Artillerie meist verschont blieb. Im Jahre 1818 erschien das Übel mit seiner alten Bösartigkeit unter den preussischen Besatzungstruppen von Mainz, während die Österreicher gänzlich davon frei blieben. Es ergriff zuerst das 34. Infanterieregiment, welches aus Schlesien nach Mainz gekommen war, dann auch die andern preussischen Regimenter daselbst. Die Augenkrankheit entwickelte sich im Juni und Juli, wurde im August und September höchst bösartig, zeigte diesen Charakter im October und November nicht mehr so allgemein, legte ihn im December, Jäner und Februar 1819 gänzlich ab, und gab so Hoffnung, den gelindesten Grad anzunehmen. Aber bald stieg sie wieder zum 2. und 3. Grade, und übte ihre ganze Bösartigkeit vorzüglich an den während des Winters eingetroffenen Rekruten, welche sie fast ohne Ausnahme ergriff. Als im März und April 1819 das Übel immer mehr wuchs, wurde *Rust* nach Mainz geschickt. Damals war bereits der 3. Theil von dem preussischen Antheil der Besatzung ergriffen, also 1146 Mann: am letzten April belief sich die ganze Zahl der Augenkranken auf 329, am 9. Mai auf 529. Rust ordnete sehr gut combinirte, sowohl auf Zerstörung des Contagiums, als auf Verhinderung seiner Wiedererzeugung, Fortpflanzung und Übertragung abzweckende, medizinisch-polizeiliche Massregeln an, und regelte die Behandlung durch eine eigene ärztliche Instruction. Im Juni wuchsen 201, im Juli 63, im August 54, im September noch 53 Augenkranke zu. Mit der Zahl des Zuwachses verminderte sich auch die Intensität, so dass die letzten Zuwächse schon binnen einigen Tagen das Spital wieder verlassen konnten. Im October war die Epidemie als beendigt anzusehen. Die Gesammtzahl aller von dieser Epidemie ergriffen gewesenen Soldaten belief sich sonach auf 1798 Mann, worunter jedoch 250 Recidive. Überdiess waren 1 Regimentsarzt, 2 Lazarethchirurgen und 12 Krankenwärter erkrankt. Zu den 11 gänzlich Erblindeten und 38 mit mehr weniger Störung des Gesichtes davon Gekommenen waren seit der Ankunft Rust's nur 8 unglücklich endende Fälle, worunter 2 mit bedeutenden Fehlern auf beiden Augen, hinzugekommen. — Nach Baltz hat man die Gesammtzahl der vom Jahre 1813—1821 von dieser Augenentzündung ergriffenen

preussischen Soldaten auf 30.000 und die der Erblindeten auf 1100 gesetzt; erstere scheint ihm zu hoch, letztere zu niedrig angesetzt zu sein.

Die Schilderung des Auftretens dieser Krankheit unter den schwedischen, neapolitanischen, russischen und belgischen Truppen etc. kann füglich übergangen werden, da sie zur Erörterung der hier in Rede stehenden Fragen kaum neue Belege liefern dürfte.

Die Schilderung der Augenentzündung unter dem Militär, wie sie uns die verschiedenen Auctoren überliefert und zum Theil durch Abbildungen *) dargestellt haben, beweist, dass diese Entzündung theils als Katarrh, theils als Blennorrhöe niedern und höhern Grades angesprochen werden muss, und mit der katarrhalischen und blennorrhoischen Entzündung, wie wir sie in Findelhäusern beobachten, in allen wesentlichen Zufällen übereinstimmt. **) Der Name *ophthalmia militaris* ist demnach ganz zu verwerfen. Dasselbe gilt von dem Ausdrucke *Ophthalmia aegyptiaca*, welcher seit *Omodei* gang und gäbe geworden ist. Abgesehen davon, dass sich ein objectiver Unterschied zwischen einer durch Impfung von Blennorrhoea neonatorum oder Tripperschleim erzeugten Blennorrhoea conjunctivae und einer sogenannten Ophthalmia aegyptiaca durchaus nicht nachweisen lässt, konnte auch der vermeintliche ägyptische Ursprung bei verschiedenen Epidemien gar nicht nachgewiesen werden, es waren im Gegentheile Momente genug vorhanden, welche die spontane Entwicklung der Krankheit als Ophthalmia catarrhalis und deren Steigerung zur Blennorrhoea leicht begreiflich machen, und diess rasche Umsichgreifen derselben einzig und allein erklären. Epidemien von Augenentzündungen — und epidemisch können nur Bindehautentzündungen auftreten — wurden übrigens schon im 17. und 18. Jahrhunderte beobachtet und beschrieben (z. B. 1565 in Holland, 1699 und 1701 in Schlesien, 1703 zu Rom, 1712 zu Ferrara, 1761 unter den Soldaten in Westphalen, 1777 in Wien), wenn auch zu unvollständig, als dass sich aus der Beschreibung selbst der Identitätsbeweis herstellen liesse; Epidemien einfach katarrhalischer Augenentzündung kommen auch heut zu Tage an verschiedenen Orten vor; die Steigerung solcher Fälle zu Blennorrhöen möglich zu finden braucht man in der That nicht die Zuflucht zu einem aus Ägypten stammenden Stoffe zu nehmen, man sieht sie oft genug erfolgen auch bei

*) J. B. *Müller*, „Erfahrungen über die contagiöse Augenentzündung, Mainz 1821“ und „die neuesten Resultate über die ansteckende Augenliderkrankheit am Niederrhein, Leipzig 1823;“ *Eble*, „Bau und Krankheiten der Bindehaut, Wien 1828“ und „Die contagiöse oder ägyptische Augenentzündung, Stuttgart 1839;“ *Gräfe*, „Die epidemische contagiöse Augenblennorrhöe Ägyptens, Berlin 1823“ u. A. m.

**) In wie fern auch Fälle, welche als Trachoma anzusprechen sind, mit in jene Schilderungen einbezogen wurden, soll später, wo vom Trachoma die Rede sein wird, erörtert werden.

sporadischen Fällen, sobald nur einzelne der Übelstände einwirken, denen das Militär, namentlich die Infanterie, in dem ersten Viertel dieses Jahrhunderts so reichlich ausgesetzt war.

Mit meiner Arbeit über die Krankheiten der Bindehaut beinahe zum Abschluss gekommen, erhielt ich endlich auch Gelegenheit, die sogenannte *Ophthalmia militaris contagiosa* seu *aegyptiaca* selbst in grossen Massen zu beobachten. Nachdem mir Anfang Juni 1850 auffallend viele Leute aus der Stadt mit Ophthalmia catarrhalis zugekommen waren, so dass ich auch meine Schüler auf diesen Umstand aufmerksam zu machen veranlasst war, sagte mir Anfang Juli der Stabsarzt Dr. *Metzler* von Andelberg, dass nun seit einigen Wochen auch in der Prager Garnison die bereits seit mehren Monaten in Galizien herrschende Augenkrankheit sich zu zeigen anfange, und zwar bei dem ungarischen Regimente *Dom Miguel*, welches in der Karolinenthaler Kaserne auf einem Dachboden einquartirt war. Durch die Güte des Regimentsarztes Dr. *Bleyle* erhielt ich Gelegenheit, die im Artilleriespital am Hradschin unterbrachten Augenkranken so oft und so viel ich wollte zu untersuchen und zu beobachten. Eine Menge Umstände jedoch — worunter Mangel an der nöthigen Zeit und Unkenntniss der ungarischen, walachischen etc. Sprache nicht die geringsten — machten es mir unmöglich, die Krankheit in ihrem ganzen Auftreten und in allen ihren Beziehungen zu den äussern Verhältnissen so zu beobachten, dass ich eine streng wissenschaftliche und umfassendere Schilderung dieser Epidemie — wenn man so sagen darf — zu liefern im Stande wäre. Es möge hier vorläufig genügen, dass ich hier in Prag im Ganzen etwa 130 Fälle von verschiedener Heftigkeit und Dauer zu sehen bekam, in Salzburg 15, und in Wien beiläufig 370 (229 in der Rennwegkaserne durch die Güte der Herren Doctoren *Opitz* und *Löw*, 140 im Josephinum durch die Güte des Hrn. Stabsarztes Dr. *Brum* und der Herren Doctoren *Kolarschik* und *Gernath*). Nebstdem sah ich Leute, grösstentheils Invaliden, welche in den letzten 3 Jahren in Italien (Florenz), in Ungarn (Temešvar), in Galizien (Černovic, Lemberg, Krakau), in Mähren (Olmütz) und in Böhmen (Königgrätz) erkrankt waren.

Ich gewann zunächst die Überzeugung, dass an diesen Orten ganz dieselbe Ophthalmie herrscht oder herrschte, welche nebst vielen Andern *Müller* in Mainz, *Eble* in Wien, *Wernek* und von *Rosas* in Klagenfurt beobachtet und beschrieben haben, und dass diese Ophthalmie von jener, welche ich 1848 unter den restituirten Findlingen gesehen, in keinem wesentlichen Punkte differirt.

1. Es kamen, wenigstens zu Anfang hier in Prag, zahlreiche Fälle vor, welche man, hätte man sie isolirt im Civile gesehen, ganz gewiss nur für Ophthalmia catarrhalis erklärt haben würde. Mehrere davon blieben als solche stehen, und konnten nach mehreren Tagen für geheilt erklärt werden.

2. In der Mehrzahl der Fälle waren die Erscheinungen vorhanden, welche ich oben als den ersten oder den zweiten Grad der Blennorrhöe minder schnellen Verlaufes (Blepharoblennorrhöen) bezeichnend, angeführt habe. Im Allgemeinen war die Infiltration der Augenlidbindehaut vor der Production schleimig-eitriger Flüssigkeit an der freien Oberfläche vorherrschend; doch fehlte es nicht an Fällen, wo das Secret nicht nur sehr reichlich, sondern auch durchaus trüb, molken- oder fleischwasserähnlich erschien.

3. Die Infiltration der Bindehaut gab sich in solchen Fällen nicht nur durch

gleichmässige hohe oder dunkle Röthe und Undurchsichtigkeit der Bindehaut, sondern auch durch deutliche Schwellung derselben kund. Bald sah man den Tarsaltheil sammetartig, wie mit dicht an einander gedrängten Staubkörnchen besäet, bald fein-, bald grobkörnig, die einzelnen Erhabenheiten dicht an einander gedrängt, hoch- oder dunkelroth, von ziemlich gleicher Grösse. Der Übergangstheil erschien entweder einfach, wulstig und glatt (ohne körnige Erhabenheiten), oder er war durch Einsprengung lichtgrauer Körner zugleich etwas uneben.

4. Das Vorkommen lichtgrauer oder gelblicher bläschen- oder körnchenähnlicher Exsudate, sogenannter grauer Granulationen, welche nicht als einfach vergrösserte Papillen, sondern als selbstständige Ablagerungen auf oder neben die Papillen betrachtet werden mussten, war, ohne Zuziehung einer Loupe, nur als relativ seltene Erscheinung zu betrachten. In der Rennwegkaserne, wo ich in Bezug auf dieses Symptom eine Zählung vornahm, fand ich dasselbe nur bei 25 von 228 Kranken. — Unter der Loupe betrachtet, zeigten die etwas mehr vergrösserten Papillen gleichsam die Anfänge solcher Neubildungen, massenhaft auf die Papillen aufgelagertes Exsudat. Oft schienen mehrere Papillen durch solche Exsudate in Eins verschmolzen zu sein. Eine solche Verschmelzung war oft schon mit freiem Auge über dem Orbitalrande des Knorpels zu erkennen, wodurch 1—2 graue Wülste entstanden. Man erinnere sich der S. 28 mitgetheilten Krankheitsgeschichten.)

5. Viele Fälle, welche heute noch als Ophthalmia catarrhalis gelten konnten, zeigten nach 2—3 oder mehr Tagen die Erscheinungen, welche das tiefere Erkranktsein der Bindehaut nicht mehr verkennen liessen. In *einem* solchen Falle entwickelten sich unter unsern Augen in 5—6 Tagen die Erscheinungen einer exquisiten Blennorrhöe (3. Grades) auf beiden Augen.

6. Die Steigerung zum 3. Grade war im Allgemeinen sehr selten; ich sah in Prag nur 3, in Wien nur 5 heftigere Fälle. Unter den Invaliden, die ich in Prag sah, waren 8, welche nach den Veränderungen der Cornea und nach ihren Beschreibungen zu schliessen, die Krankheit im 3. Grade überstanden haben mussten.

7. Auf 100 Kranke kamen nur 2—3, welche zur Zeit, wo ich sie sah, bloss auf einem Auge erkrankt waren; bei den übrigen waren beide Augen zugleich, oder binnen wenigen Tagen ergriffen worden.

8. Alle boten daher nicht nur an dem obern und untern Lide, sondern auch auf beiden Augen im Ganzen dieselben Erscheinungen (bis auf die Hornhaut) und in demselben Grade dar.

9. In keinem einzigen Falle, auch nicht bei den Invaliden, wovon einige bereits vor 2½ Jahren erkrankt waren, sah ich Verschrumpfung der Bindehaut — ausser nach intensiven Ätzungen mit Lapis infernalis — niemals eine Spur von Verschrumpfung oder Verbildung des Knorpels, oder eine Einwärtswendung der Wimpern oder des ganzen Lidrandes. Ich sah hier aber auch kein Ectropium, wie ich es unter den restituirten Findlingen doch 2mal zu Gesicht bekommen hatte. Von den Invaliden litten 2 an Pannus.

10. Der Grund, dass ich unter den 500 Fällen in Prag und Wien so selten die Erscheinungen der Ophthalmoblennorrhöe, und im Ganzen darunter nur 4 Augen unrettbar (durch Verschwärung der Cornea) verloren zu sehen bekam, liegt wohl nicht so sehr in dem mildern Auftreten der Krankheit an und für sich, als vielmehr in den zeitig genug eingeleiteten entsprechenden Sanitäts-Massregeln, im Verein mit einer im

Allgemeinen sehr zweckmässigen Behandlung. Man liess es, wenn man so sagen darf, gar nicht zur höhern Potenzirung des Contagiums kommen. Die weitern Sätze werden diesen Ausspruch rechtfertigen, wenn wir uns gegenwärtig halten, dass wir uns unter Krankheit nicht überhaupt etwas zu denken haben, das gleichsam als etwas Selbstständiges seinen Sitz da oder dort im Organismus aufschlägt, sondern nur eine Reihe zusammenhängender abnormer Erscheinungen, deren Auftreten entweder in der ursprünglichen Form und Mischung der organischen Materie selbst, oder in der Einwirkung abnormer äusserer Verhältnisse, oder in beiden zugleich gegeben ist, und deren Weiterentwicklung nebst ihren ursächlichen Momenten überdiess noch von den bereits hiedurch eingeleiteten Veränderungen eines oder mehrer Organe abhängt.

11. Die Augenkrankheit unter den Soldaten musste als durch äussere Momente bedingt und zwar als bloss auf das Auge beschränkt, als ein rein örtliches Leiden bezeichnet werden. Ich sah Leute von allen Nationen von den verschiedensten Körperconstitutionen u. s. w. ergriffen. Ich konnte keinen Unterschied finden in Bezug auf die Farbe des Haares oder der Iris, in Bezug auf die Beschaffenheit der Haut; auch Individuen mit deutlichen Attributen der Scrofulosis litten nicht an heftigeren Zufällen, als andere kerngesund aussehende. Die Leute, wenn nicht von heftigen Schmerzen oder von der Furcht vor Erblindung gequält, befanden sich körperlich ganz wohl; diejenigen, welche ich genauer um ihr gegenwärtiges und früheres Befinden befragen konnte, sprachen nie von Störungen der Gesundheit im Allgemeinen, welche mit dem Augenleiden auch nur im Entferntesten hätten in ursächlichen Zusammenhang gebracht werden können. Auch von katarrhalischen Affectionen anderer Schleimhautpartien, namentlich des Tractus respiratorius, war im Allgemeinen keine Rede. Ein gleiches Verhältniss hatte ich 1848 unter den restituirten Findlingen beobachtet. *)

12. Eine besondere Beschaffenheit der Atmosphäre als begünstigendes Moment zur Hervorrufung dieser Krankheit ist möglich, selbst wahrscheinlich, jedoch nicht nachweisbar. Wir dürfen sie daher bei dem gegenwärtigen Standpunkte unseres Wissens weder negiren, noch in den Vordergrund stellen. Vor allem darf der Umstand nicht übersehen werden, dass die Krankheit mitten in dichtbevölkerten Städten unter den Soldaten auftrat, ohne dass das Civile in einer auch nur proportionirten Anzahl erkrankte. Man kann diese Krankheit daher keineswegs eine epidemische, streng ge-

*) Wenn Dr. *Gulz*, der uns in seiner Monographie über die sogenannte ägyptische Augenentzündung, Wien 1850 (Keck & Sohn), eine so treffliche Abhandlung über diese Krankheit geliefert, dass, wenigstens was die beiden ersten Abschnitte (Katarrh und Blennorrhöe) betrifft, ihm wohl jeder Sachverständige darüber die vollste Anerkennung zollen wird, sich veranlasst sieht, eine besondere Dyskrasie, eine allgemeine Krankheit als Ursache des massenweisen Auftretens der Ophthalmie unter dem Militär anzunehmen, und somit diese Ophthalmie in 3 Formen zu scheiden, wovon die im 3. Abschnitte besprochene, das Trachoma, von den beiden ersten — Katarrh und Blennorrhöe — keineswegs graduell, sondern wesentlich verschieden sein soll, so kann ich ihm in dieser Hinsicht durchaus nicht beistimmen. Meines Erachtens sind wir nicht berechtigt, eine Dyskrasie anzunehmen, welche sich einzig und allein an der Bindehaut und sonst nirgends am ganzen Körper offenbart. Wir sind nicht berechtigt anzunehmen, dass Jemand, der sich ein paar Stunden in einer mit „Trachomatöseu“ angefüllten, schlecht gelüfteten Localität aufhält und nun eine Ophthalmie bekommt, die sich von der bei den bereits Erkrankten nicht unterscheiden lässt, plötzlich auch die Dyskrasie eingeimpft erhalten habe. Oder soll man in allen solchen Fällen — und deren sind eine Masse constatirt — annehmen, sie haben jene Dyskrasie latent in sich getragen? Freilich gibt es da einen Ausweg, man sagt: derart entstandene Fälle seien nur Katarrh oder Blennorrhöe. Dann möchte ich aber doch lieber sagen: die Fälle, welche den Stoff hiezu lieferten, waren wohl auch nur Katarrhe und Blennorrhöen mit dem vorwaltenden Symptome der sogenannten Granulation.

nommen auch nicht eine endemische nennen. — Zwar ist es Thatsache, dass entzündliche Affectionen der Schleimhäute und katarrhalische Erscheinungen der Bindehaut insbesondere zu gewissen Zeiten auffallend häufig vorkommen, so dass man am Ende auf atmosphärische Abnormitäten als bedingende Momente nothwendig hingewiesen wird, doch würde man gewiss sehr fehlen, wenn man diesem unbekannten Etwas alles in die Schuhe schieben, es als den allgemeinen Sündenbock hinstellen wollte. Wir müssen das epidemische Auftreten von Bindehautkatarrhen zugeben, weil es Thatsache der unmittelbaren Beobachtung ist; die Steigerung katarrhalischer Bindehautentzündungen zu Blennorrhöen und deren massenhaftes Auftreten jedoch ist zunächst durch das Hinzukommen anderer Momente bedingt.

13. Der Soldat lebt unter mancherlei Einflüssen, welche seine Augen, in specie die Bindehaut um so mehr zu reizen im Stande sind, je weniger er daran gewöhnt ist. Es dürfte vielleicht nicht so viel Gewicht auf ungewohnte, den Rückfluss des Blutes vom Kopfe behindernde Kleidung, nicht so viel Gewicht auf den Einfluss grellen Lichtes, als vielmehr auf den *Staub*, den *Rauch* und die verschiedenen *scharfen Dünste*, so wie auf den oft *grellen Temperaturwechsel* zu legen sein, welchem der Soldat theils beim Exerciren, theils beim Kasernenleben, theils beim Beziehen mancher Wachtposten ausgesetzt ist. Diese Umstände vermögen schon an und für sich, wie factisch erwiesen, Bindehautkatarrhe zu erregen, sie vermögen, wie nicht minder constatirt, das einmal ausgebrochene Leiden zu steigern. Bindehautkatarrhe, auf diese Weise entstanden, kommen unter dem Militär wohl eben so häufig, wenn nicht öfter vor, wie unter dem Civile. Sie imponiren aber nicht als Epi- oder Endemie, so lange sie vereinzelt dastehen, so lange nicht noch Umstände hinzugekommen sind, welche das massenweise Auftreten bedingen.

14. Die Bedingungen zum massenweisen Auftreten sind aber gegeben, wenn, vorläufig abgesehen von dem Einflusse, welchen vielleicht eine specielle Luftconstitution gibt, die *Soldaten ungewöhnlich zahlreich zusammengedrängt* werden, und das Übel sich *durch Übertragung* weiter verbreitet. Mit der Zusammendrängung ist schon die stärkere und leichtere Einwirkung der unter 12 angeführten Schädlichkeiten im Allgemeinen gegeben; für sich allein würde dieser Umstand das so häufige Erkranken nicht erklären, wenn wir nicht, durch andere Umstände belehrt, die Überzeugung gewonnen hätten, dass das Übel unter den bestimmten Verhältnissen ein contagiöses sei.

15. Ich war zwar nicht in der Lage, beim Militär mich direct von der Contagiosität dieses Leidens zu überzeugen, bin aber von dieser vollkommen überzeugt durch folgende Thatsachen: *a*) Dass nicht nur die κατ' εξοχην sogenannte acute Bindehautblennorrhöe, sondern auch das Secret der chronischen, wie sie unter dem Civile mitunter vorkommt, ansteckend sei, darüber kann nach den Versuchen von Jäger, Piringer u. A. kein Zweifel mehr obwalten; ich habe mich selbst durch Impfungen überzeugt. — *b*) Die unter den Findlingen 1848 herrschende Bindehautkrankheit, welche ich anfangs für Trachoma zu halten geneigt war, später aber nothwendig als Blennorrhöe mildern, im Allgemeinen mehr durch Infiltration der Lidbindehaut als durch reichliches Secret charakterisirten Verlaufes anerkennen musste, war offenbar ansteckend, und sie war, nach allen Erscheinungen zu schliessen, in keinem wesentlichen Punkte von dieser Ophthalmia militaris verschieden. — *c*) Unter den Leuten, welche sich im Juni 1850 in auffallender Zahl mit Ophthalmia catarrhalis bei mir Rathes erholten, war auch ein Einnehmer von der Kettenbrücke. Die Zufälle waren so heftig,

dass ich ihm rieth, zunächst einige Tage zu Hause zu bleiben, fleissig Bitterwasser zu trinken, und ein entsprechendes Verhalten zu beobachten; nach Besänftigung der Zufälle — in 4—5 Tagen — gab ich ihm ein Collyrium aus 1—2 Gran Nitras argenti auf 1 Unze. Der Zustand besserte sich mehr und mehr, und nach 10—12 Tagen erschien er nicht mehr bei der Ordination. Ich hielt ihn für geheilt. Nach ohngefähr 14 Tagen kam er wieder, mit dem Bilde einer Blennorrhöe 2. Grades. Die Bindehaut war durchaus hochroth, stark geschwellt, grobsammetartig, im Übergangstheile wulstig, die Secretion reichlich, etwas trüb mit zahlreichen gelben Flocken, am linken Auge auch die Conjunctiva bulbi deutlich serös geschwellt. Er schrieb diese Verschlimmerung dem Umstande zu, dass er, noch nicht völlig geheilt, seinem Amte wieder vorgestanden, und dass ihm der Wind vielleicht den Kalkstaub (von einem Baue in der Nähe) in die Augen getrieben habe. Ich stellte ihm nun die Gefahr vor, und besuchte ihn in seiner Wohnung. Dort fand ich seine Frau bereits an demselben Übel erkrankt, und ebenso sein 3—4jähriges Kind, nur dass bei diesen beiden das Secret bloss wässrig mit gelben Flocken und die Conjunctiva bulbi bloss leicht injicirt war. Sie wussten nicht, wie sie zu diesem, seit einigen Tagen allmälig entstandenen Übel gekommen waren, und genasen unter derselben Behandlung, wie der Mann, ohne dass die Erscheinungen früher ärger wurden. — *d*) Im Winter 1850 herrschte dasselbe Übel unter den Militär-Erziehungsknaben am Slup (in dem Thale, welches den Wyšehrad von Prag trennt). Kunde davon erhielt ich durch 2 Knaben, welche des Augenleidens wegen von ihren Angehörigen nach Hause genommen und zu mir gebracht worden waren. Die Erscheinungen waren dieselben, wie ich sie später so oft unter dem Militär sah, als 2. Grad des Übels mit trübem Secrete. Es sollen damals über 20 Knaben solche „böse Augen" gehabt haben. Bevor ich mir Gelegenheit verschafft, die Anstalt selbst zu besuchen, waren leider die Kinder schon zu den Fasehingsferien nach Hause entlassen worden, und, wie man mir sagte, das Übel bereits grösstentheils behoben. Nur 2 Zurückgebliebene zeigten noch die bekannte feinkörnige und wulstige Beschaffenheit der Bindehaut. Von den oben genannten beiden Knaben nun machte ich die Angehörigen auf die Gefahr der Ansteckung aufmerksam. In dem einem Hause wurde alles befolgt, in dem andern liess man einen Bruder in demselben Zimmer schlafen, und nach wenig Tagen kam dieser, und etwas später auch die Schwester mit demselben Übel behaftet zu mir. — *e*) Unter den Invaliden, welche mich wegen verschiedenen Nachkrankheiten an der Cornea consulirten, waren mehrere, welche wegen Blessuren, Wechselfieber u. dgl. in's Spital gekommen, in sogenannte Augenkrankenzimmer gelegt worden, und nach kürzerem oder längerem Aufenthalte daselbst von demselben Übel wie ihre Kameraden ergriffen worden waren, ohne über das Wie und Warum irgend Rechenschaft geben zu können. Von einem Artilleriecorporal, welcher mit einem partiellen Hornhautstaphylome des rechten und völliger Genesung des linken Auges (nach 3monatlicher Dauer) davon gekommen war, erhielt ich folgende Angaben. Seine Compagnie, aus 180 Mann bestehend, war am 29. September 1849 zusammengesetzt, und mit einer Division von Rainer-Infanterie (über 500 Mann) in einer Kasemattenkaserne einquartirt worden. Dieses Locale war zwar geräumig, aber sehr feucht und kalt, und konnten bei der später eintretenden strengen Kälte die Fenster sehr wenig geöffnet werden. Die ganze Compagnie hatte nur einen Ausgang aus den Zimmern. Nach und nach erkrankte wenigstens die halbe Compagnie an den Augen, aber nur 20—30 Mann so stark, dass sie in's Spital gebracht werden mussten. Von der Infanterie sollen nur

wenige erkrankt sein. Dieser Corporal selbst hatte das Übel in einem sehr hohen Grade, die Lider zwar nicht gar stark geschwollen, aber sehr roth, beständiger Ausfluss von wässriger Flüssigkeit und Eiter, fürchterliche Schmerzen, besonders Brennen, so dass er durch 5 — 6 Wochen Tag und Nacht nicht geschlafen zu haben versichert. Um die Ursachen des Augenleidens befragt, wusste er ausser den oben erwähnten Umständen nichts anzugeben, und bemerkte, es sei möglich, das dasselbe durch einen eben auf diese Art an den Augen leidenden Kanonier eingeschleppt worden sei, welcher mit Transport aus Galizien angekommen und unter sie eingereiht worden sei, wenigstens seien in der nächsten Umgebung dieses Mannes die ersten Erkrankungen vorgekommen. — *f*) Alle Thatsachen, welche sowohl bei dem gegenwärtig als bei dem seit Anfang dieses Jahrhunderts an verschiedenen Orten massenweise aufgetretenen Augenübel in Bezug auf Contagiosität und Nichtcontagiosität angeführt worden sind, finden ihre einfache Erklärung in dem, dass man zugibt, auch dieses Übel sei ansteckend, und zwar nicht bloss durch Contact, sondern auch in distans, letzteres jedoch nur dann, wenn gewisse Bedingungen hiezu vorhanden sind. Ich muss hier, um unnöthige Wiederholung zu vermeiden, auf das zurückweisen, was ich S. 40 über das blennorrhoische Secret überhaupt, und S. 54 über meine Beobachtungen im hiesigen Gebär- und Findelhause bereits angeführt habe, und hebe nur noch hervor, dass man, um die graduelle Verschiedenheit der einzelnen Fälle sowohl als der einzelnen Epidemien (ich bediene mich dieses Wortes nur der Kürze wegen) zu begreifen, aller jener Umstände eingedenk bleiben muss, welche, wenn ich so sagen darf, auf die Potenzirung des Contagiums erfahrungsgemäss Einfluss nehmen. Ich sehe in Bezug auf die Weiterverbreitung dieser Bindehautentzündung unter dem Militär die grösste Analogie dieses Processes mit dem Hospitalbrande und mit dem Puerperalfieber. — Diese Augenkrankheit kommt unter der Infanterie nur desshalb ungleich häufiger vor, weil bei dieser die Momente theils zur Entstehung, theils zur Verbreitung in distans am häufigsten gegeben sind, vor allem in der massenhaften Zusammenhäufung. Lassen wir andere Truppenkörper in gleiche Verhältnisse treten, und sie sind weder durch ihre Kleidung noch durch ihre Nahrung u. dgl. geschützt. — Anfüllung der Luft mit Wasserdünsten, sei sie nun allgemein in dem Zustande der Atmosphäre, oder durch Beziehen feuchterer Gegenden und Wohnungen, oder endlich durch Zusammenleben in relativ engen und wenig gelüfteten Localitäten gegeben, begünstigt die Verbreitung in distans mehr als alles Andere. So sehen wir die Franzosen in Ägypten an den Niederungen des Nils, im Delta, die Sappeurs (beim Brückenschlagen) vorzüglich leiden, so die Engländer in ihren Schiffräumen, so die Preussen am meisten an der Elbe, am Niederrhein u. s. w. So sehen wir die Krankheit in- und extensiver sich entfalten, wenn die Atmosphäre schwül ist, wenn Gewitter im Anzuge sind. So sehen wir strenge Kälte der Krankheit Einhalt legen, falls die Truppen nicht in enge, wenig gelüftete Räume zusammengedrängt werden. Je mehr die Luft, die den Mann umgibt, mit Wasserdünsten gefüllt ist, welche in Form der kleinen Bläschen in derselben schweben, je mehr Partikelchen des Secretes von der erkrankten Bindehaut mit diesen Bläschen in der Luft suspendirt sind, eine desto kürzere Zeit des Verweilens in solcher Luft reicht hin, die Krankheit an gesunden und um so leichter an gereizten Augen hervorzurufen. Je heftiger die Blennorhöe, deren Secret zur Imprägnirung der Luft dient, desto leichter die Infection und desto heftiger die dadurch hervorgerufene Krankheit. — *g*) Und so begreifen wir endlich auch, wie alle sanitäts-polizeilichen Massregeln, welche sich bei

den verschiedenen Epidemien (sit venia verbo) heilsam erwiesen, endlich darauf hinauslaufen, dass sie, nebst der unmittelbaren Übertragung durch tastbare Gegenstände, die Imprägnirung der Luft mit dem Secrete solcher Augen möglichst verhindern. Man hebe, sobald sich die ersten Erkrankungen in einem Truppenkörper zeigen, alle Leute, die auch nur katarrhalische Erscheinungen darbieten, aus den gesunden heraus; man prüfe die Quartiere, in welchen die ersten Erkrankungen vorkamen, in Bezug auf die hier wichtigen Momente, und dringe auf die gehörige Abstellung der Übelstände; man sondere die leichter Erkrankten von den schweren Fällen, und sorge in dem Masse, als das Secret reichlicher und mehr eiterähnlich ist, um so mehr für relativ grosse Localitäten zur Unterbringung derselben; und endlich, man lasse in den Krankenzimmern lieber Licht und frische Luft, als Finsterniss und allerhand Dünste herrschen; und ich zweifle nicht, dass man auch künftighin dasselbe günstige Resultat überall erreichen wird, welches diessmal hier in Prag und in Wien erreicht wurde.

16. Schliesslich will ich noch bemerken, dass ich mich mit der in neuester Zeit geltend gemachten Ansicht, diese Krankheit sei „Trachoma oder granulöse Ophthalmie" zu nennen, durchaus nicht einverstanden erklären kann, einmal, weil ich zwischen dieser Krankheit und dem, was man allgemein Blennorrhöe zu nennen übereingekommen ist, durchaus keinen wesentlichen Unterschied finden konnte, und dann, weil ich, auf den Sprachgebrauch, wenigstens auf *Celsus* und *Rosas* gestützt,*) den Namen Trachoma für eine ganz andere Reihe krankhafter Veränderungen und Erscheinungen gewählt habe. Sorgfältige Beobachtung und Vergleichung jener Bindehautkrankheiten, welche mit sogenannten Granulationen verlaufen, und von meinem Lehrer Professor *Fischer* und Andern im Allgemeinen nur als Blennorrhöen (acuten oder chronischen Verlaufes) bezeichnet wurden, hatte mich bereits im Jahre 1844 zu der Überzeugung gebracht, dass hier zwei ganz verschiedene Krankheiten zusammen geworfen wurden, verschieden in Bezug auf die ätiologischen Momente, verschieden in Betracht des jeweiligen Ensemble und der Reihenfolge der Erscheinungen, verschieden endlich in Bezug auf die Folgen für die der Bindehaut benachbarten Gebilde, und somit auch verschieden in Bezug auf Prognosis und Therapie im weitesten Sinne des Wortes. Professor *Fischer* nahm in sein zu Ende 1845 erschienenes Lehrbuch wohl die beiden Namen Trachoma und Blennorrhöe auf, ohne jedoch die Unterscheidungsmerkmale genauer anzugeben. Nun schrieb Dr. *Hasner* von Artha, welcher mich jene Unterscheidung am Krankenbette (während meiner Supplirung als Primärarzt im Herbste 1844) praktisch durchführen gesehen hatte, 1846 seinen „Entwurf zur anatomischen Begründung der Angenkrankheiten", und stellte darin die Behauptung auf, die sogenannte Ophthalmia militaris seu aegyptiaca sei nichts Anderes, als Trachoma. Da ich bis dahin ebensowenig wie er Gelegenheit gehabt hatte, das fragliche Übel unter dem Militär selbst zu beobachten, so begnügte ich mich, jenen Aufsatz über Trachoma zu veröffentlichen, es der Zukunft überlassend, ob mir Gelegenheit würde, mich mit eigenen Augen zu überzeugen. Diese hatte ich nun, und ich würde über diesen Punkt weiter kein Wort verloren haben, wenn nicht, wie ich aus den in Wien erschienenen Schriften ersehe, Hasner's Ansicht**) — obwohl stark modificirt — adoptirt worden, und somit

*) Siehe meinen Aufsatz über Trachoma in der Prager medicinischen Vierteljahrschrift, 1848, 1S. B. S. 41 etc.

**) Hasner hat uns nicht gesagt, was er unter Granulationen verstehe. Er lässt dieselben auch aus andern pathologischen Processen entstehen, erklärt sie aber doch für ein substantives Erkranken, soll wohl heissen: für eine

wieder die alte Begriffsverwirrung in dieses Feld gezogen worden wäre. Nach meinen Ansichten über Terminologie thut man sehr unrecht, wenn mann diese Krankheit unter dem Militär „granulöse Ophthalmie oder Trachoma“ nennt. Mir ist der Name für irgend eine Krankheit das Mittel, eine gewisse Reihe krankhafter Veränderungen und Erscheinungen zu bezeichnen, welche neben und nach einander vorkommen und in einem gewissen Verhältnisse zum Organismus und zu den Aussendingen stehen, und deren nothwendiger (sich gegenwärtig bedingender) Zusammenhang entweder bereits als solcher erkannt und in einzelnen Fällen nachweisbar ist, oder doch aus dem mehr weniger constanten Vorkommen neben und nach einander postulirt werden muss. Soll der Ausdruck „granulöse Ophthalmie, Trachoma“ bloss anzeigen, dass bei der in Rede stehenden Ophthalmie die Bildung sogenannter Granulationen ein hervorragendes — denn constant ist es offenbar nicht — Symptom sei, will man jeden Complex von Erscheinungen, bei welchen dieses zweideutige Symptom auftreten kann, Granulationsprocess oder Trachoma nennen, so habe ich nichts einzuwenden, als dass man eben nur ein Symptom, nicht aber eine Krankheit damit bezeichnet. Man stellt sich dann auf denselben Standpunkt, wie jene, welche den Ausdruck „Diarrhöe, Erbrechen, Hornhautfleck“ u. dergl. als Krankheitsnamen gelten lassen wollen. Man wende nicht ein, dass ich in denselben Fehler verfalle, wenn ich diese Krankheit „Blennorrhöe“ nenne. Uns ist der Ausdruck „Blennorrhöe,“ wenn gleich in Ermangelung eines bessern, das Wesen vielleicht näher bezeichnenden, nur von *einer* Erscheinung entlehnt, gleich vielen andern, durch den Sprachgebrauch sanctionirten, z. B. Typhus, Scharlach, Brechruhr u. dgl. nicht mehr die blosse Bezeichnung eines Symptomes, sondern einer Reihe von neben und nach einander bestehenden Erscheinungen, geknüpft an bestimmte, nur nach dem Grade und der raschern oder langsamern Aufeinanderfolge verschiedene Veränderungen der Bindehaut und ihrer Nachbarorgane, welche, einmal vorhanden, nur auf eine bestimmte Reihe ätiologischer Momente zurück - und auf eine bestimmte Reihe nachfolgender Veränderungen und Erscheinungen weiter schliessen lassen. Und *das* ist ja am Ende die Aufgabe der Terminologie. Bedient man sich aber des Ausdruckes „Trachoma“ zur Bezeichnung der unter dem Militär herrschenden Ophthalmie, so gebe man entweder zu, dass man damit nur ein Symptom bezeichnen will, welches bei dieser Krankheit nebst andern auch vorkommt, aber auch bei andern, vermög des Vorkommens, der Ursachen, der consecutiven Veränderungen etc. als von dieser ganz verschiedenen Krankheiten vorkommen kann, oder man wähle dann für diese, und zwar für jene Krankheit einen andern Namen, welche ich nach *Celsus* und *Rosas* als selbstständig und von der Blennorrhöe verschieden nachgewiesen habe, und auf welche ich im Verlaufe dieser Abhandlnng noch ausführlich zu sprechen kommen werde. — Wenn man, wie diess in Wien geschehen, sagt, diese Krankheit unter dem Militär erscheine theils als Katarrh, theils als Trachoma, theils als Blennorrhöe, so sinken diese Namen zur blossen Symptombezeichnung herab. Es kommt mir gerade so vor, als wenn man zur Zeit einer Epidemie die leichteren und schwereren Fälle als

eigenthümliche, selbstständige Krankheit. Ihm ist es über jeden Zweifel erhaben, dass die Krankheit epidemisch, endemisch und sporadisch auftreten könne — was versteht er wohl unter Epidemie? — Über die Contagiosität dagegen konnte er zu keinem bestimmten Resultate kommen, gibt dieselbe jedoch, um nicht in Widerspruch zu gerathen, halb und halb zu, nnd erwähnt dann noch einer besondern Körperbeschaffenheit, selbst einer besondern Blutbeschaffenheit als disponirender Ursache. Diejenigen, welche dies fragliche Übel jetzt beim Militär beobachteten, werden am besten beurtheilen, was von diesen Angaben zu halten ist.

verschiedene Krankheiten aufstellen, z. B. bei einer Ruhrepidemie von Diarrhöen und Dysenterien sprechen wollte. Eine solche Auffassung kann nicht ohne wichtige Consequenzen bleiben, weder für die Wissenschaft, noch für die Praxis. Hier sehe ich ein Individuum mit den sogenannten Granulationen der Bindehaut Monate, Jahre lang unter den Mitgliedern einer zahlreichen Familie leben, entweder ohne Ahnung von demselben, oder mit bald mehr bald weniger entzündeten Augen, am Ende wohl auch (durch Pannus u. dergl.) erblinden, und keines der im nächsten Verkehr mit ihm stehenden Individuen erkrankt an denselben Zufällen; dort trägt auch ein oder das andere Individuum die sogenannten Granulationen mit bald mehr bald weniger entzündlichen Zufällen der Bindehaut an sich, und kaum ist es in einen Verein von Individuen eingetreten, so bekommen schon mehrere derselben die nämlichen Erscheinungen. Was nützt mir's, den granulösen Zustand der Bindehaut zu kennen, wenn ich mir nicht Rechenschaft zu geben weiss, warum in dem einen Falle Ansteckung erfolgt, in dem andern nicht, und warum auch Augen, die keine Granulationen darbieten, anstecken können.

Die **Prognosis** ist verschieden, je nach dem Grade und Stadium, so wie nach dem rascheren oder langsameren Auftreten der Krankheit, und nach deren sporadischem oder massenweisem Vorkommen; bei Kindern ist vor allem darauf Rücksicht zu nehmen, ob das Leiden local oder als Ausdruck eines Allgemeinleidens zu betrachten ist. — Dass äussere Verhältnisse, insbesondere die Möglichkeit für reine Luft zu sorgen, und die Kranken zu dislociren, sehr wohl zu berücksichtigen sind, ergibt sich aus dem über die Ätiologie Bemerkten. — Kennt man die Quelle der durch Betastung entstandenen Blennorrhöe, dann kann man sich bei der Prognosis zum Theil auch nach der Qualität des Impfstoffes richten.

Wo die Krankheit nur den 2. Grad erreicht, bloss als Blepharoblennorrhöe verläuft, ist für das Sehvermögen wenig, oder nichts zu fürchten; solche Fälle sind eher hartnäckig, als gefährlich. — Croupöses Exsudat auf der Bindehaut der Lider deutet beim 3. Grade der Krankheit immer auf grosse Gefahr für die Hornhaut. — Spontane Blutungen an und für sich haben weder eine günstige noch eine ungünstige Bedeutung. — Starkes Überragen des Bindehautwalles über die Cornea oder grosse Derbheit desselben, lässt Zerstörung derselben durch Druck befürchten.

Die verschiedenen Ausgänge haben wir bereits bei der Schilderung der einzelnen Grade kennen gelernt, theils werden wir sie bei der Lehre von den Krankheiten der Hornhaut noch näher besprechen. — Wo die Hornhaut nicht ergriffen wird, wo keine Geschwüre auf derselben entstehen, gefährdet die Krankheit das Sehvermögen nicht.

Die Dauer der Krankheit ist sehr verschieden; Fälle des 1. Grades können in 5—8 Tagen geheilt sein; Fälle des 2. Grades können in 2—3 Wochen verschwinden, aber auch eben so viele Monate — Jahre dauern;

Fälle des 3. Grades werden in der Regel nur durch Krankheiten der Cornea langwierig, seltener durch Wucherung des Papillarkörpers.

Die **Behandlung** erfordert:

1. Berücksichtigung der ätiologischen Momente.

a) Im Allgemeinen sind *schädliche Einflüsse* möglichst zu beseitigen; grelles Licht, Zugluft, Rauch, Staub, Verunreinigung der Luft durch Zusammenhäufen vieler Kranken, Trocknen der Wäsche im Zimmer u. dgl., damit die Krankheit nicht gesteigert werde. Neugeborene sollen gar nicht, oder nicht viel gebadet werden. Die schwer Erkrankten sind von den leicht Erkrankten und Reconvalescenten zu sondern. Die *Augen sind fleissig von dem Secrete zu reinigen*, alle $^1/_4$—$^1/_2$ Stunden, je nach der Reichlichkeit und Consistenz desselben. Bleibt es zwischen den Lidern zurück, so wirkt es reizend, steigernd auf die Krankheit der Bindehaut. Das Reinigen geschieht durch Einträufeln oder Einspritzen lauen Wassers; letzteres muss sehr vorsichtig geschehen, am besten mit der Mildner'schen Glasspritze, welche einen vorn abgerundeten und am Halse leicht gekrümmten Schnabel hat.

b) Die *Weiterverbreitung* ist möglichst zu verhüten, sowohl die durch Betastung, als die durch die Luft. Es ist weit mehr Gewicht zu legen auf die *fleissige Erneuerung der Luft*, als — wie man gewöhnlich thut — auf die Verdunklung des Zimmers; die *Temperatur* ist eher etwas niedriger, als höher zu halten. — Der Kranke und die Wärtersleute müssen auf die *ansteckende Beschaffenheit* aufmerksam gemacht werden, welche so lange fortdauert, als das Secret noch trüb, schleim- oder eiterähnlich ist. — Bei reichlichem Secret kann es geschehen, dass dasselbe unvermerkt über den Nasenrücken fliesst, zumal während des Schlafes.

c) *Dem zu besorgenden Ausbruche* der Krankheit ist möglichst *vorzubeugen*, bei Kindern blennorrhoischer Mütter durch augenblickliche Ausspülung der Augen mit lauem Wasser, nach zufälliger Impfung durch energische Anwendung eiskalter Umschläge. Nach *Piringers* Versuchen kann der Ausbruch der Blennorrhöe hiedurch sicher verhindert werden, auch wenn zur Impfung das Secret einer höchstgradigen Blennorrhöe verwendet wurde, sobald nur *bald* nach der Impfung energisch kalte Umschläge angewendet werden.

2. *Berücksichtigung des Grades* der Krankheit, ihres mehr acuten oder mehr chronischen *Verlaufes und* des *Stadiums*, so wie einzelner *besonderer Zufälle* und *Ausgänge* (symptomatische Behandlung).

a) Mittel, um die Entzündung zu dämpfen:

α. Ein *Aderlass* kann nöthig werden nur bei erwachsenen und

kräftigen Individuen, wenn die Entzündung rasch zunimmt, oder bereits den 3. Grad erreicht hat und Fieber erregt, mit intensiver Röthe, hoher Temperatur, Prallheit und Empfindlichkeit der Lidgeschwulst und des Bindehautwalles, und mit heftigen anhaltenden Kopfschmerzen verläuft (synochöser Charakter). Die Menge des Blutes: 8—12 Unzen; zu wiederholen: wenn diese Erscheinungen zwar nachgelassen, aber bald wiederkehren. Der Aderlass hat nur symptomatischen Werth; nie glaube man, durch die Reichlichkeit oder Häufigkeit desselben der Blennorrhöe Meister werden zu können. Man bedenke stets, dass, wenn die Krankheit trotz des Aderlasses zu Hornhautgeschwüren führt, die Verschwärung um so rascher und ausgedehnter, und die Heilung um so langsamer erfolgt, je mehr man den Kranken durch zu reichliche Antiphlogose herunter gebracht hat.

β. Unter den *örtlichen Blutentziehungen* ersetzen Blutegel bei Neugeborenen die Stelle des Aderlasses, sind also nur bei kräftigen Kindern anzulegen, zu 1 höchstens 2 Stück, ohngefähr 1 Zoll vom Auge entfernt, über dem Jochbogen. Auch bei Erwachsenen sind sie an die Schläfegegend und so weit als möglich vom Auge entfernt anzulegen, und zwar mindestens 6 Stück, sonst nützen sie nichts. Sie passen nach vorausgeschicktem Aderlass, oder, wo dieser nicht nothwendig erschien, wenn die entzündlichen Zufälle rasch zuzunehmen drohen, oder wenn bei schon ausgebildeter Blennorrhöe des 2. oder 3. Grades die Geschwulst der Lider derb, heiss, hellroth, empfindlich, das Auge sehr lichtscheu, die Schmerzen im Auge und Kopfe heftig sind. Ihre Wirkung fand ich in vielen Fällen auffallend, nicht nur in Bezug auf Erleichterung des Kranken, sondern auch in Bezug auf die Verminderung der Augenlidgeschwulst. — Keinen Nutzen sah ich in dieser Beziehung von *Scarificationen der Bindehaut*, öfters dagegen eclatanten Erfolg vom *Ausschneiden kleiner Stückchen aus dem Bindehautwalle*, wenn sich's darum handelte, die Cornea von dem Drucke zu befreien, welchen der Bindehautwall auf diese und deren Rand ausübt.

*Martini**) hat dieses Mittel verworfen, weil er seiner Theorie zufolge befürchtete, das scharfe Secret der Bindehaut könne dann um so leichter auf die tiefern Gewebe zersetzend einwirken. Ich fand, dass die dadurch gesetzten Wunden im Gegentheile sehr rasch heilen, in 24—48 Stunden. Auch die Furcht vor nachfolgender Verkürzung der Bindehaut wird durch die Erfahrung widerlegt; ohnehin ist ja die zu einem Wall erhobene Bindehaut so ausgedehnt, dass ein 2 Linien breiter Streifen, aus der gedehnten Bindehaut ausgeschnitten, gewiss nicht ½ Linie der normalen Bindehaut beträgt.

*) Über den Einfluss der Secretionsflüssigkeiten.

γ. *Knappe Diät* ist bei den Blennorrhöen der 1. Reihe nothwendig, so lange die entzündlichen Zufälle noch steigen und in hohem Grade anhalten; doch hüte man sich, die Reproduction zu weit herabzudrücken, aus demselben Grunde, der unter α. angegeben wurde. Bei nicht stürmischem Auftreten der Krankheit ist eine merkliche Beschränkung in der Nahrung ganz überflüssig.

δ. Derselbe Gesichtspunkt gilt für den Gebrauch von *Abführmitteln*, Ein wohlthätiger Einfluss derselben auf das entzündete Auge überhaupt kann nicht in Abrede gestellt werden. Es liegen zahlreiche und unzweifelhafte Beobachtungen hierüber vor. Doch wird man nie eine Bindehautblennorrhöe durch Purgirmittel allein heilen.

ε. *Brechmittel* und *schweisstreibende Mittel* werden insbesondere in solchen Fällen, wo Verkältung zur Entstehung beigetragen hat, von Anfang zu versuchen sein, ohne dass man indess darüber die rechte Zeit zu wirksameren Mitteln zu versäumen hat. Von allgemeinen Bädern sah ich keinen Nutzen, sie können leicht schaden, besonders bei Neugeborenen. Professor *Fischer* *) sah guten Erfolg von Spiritusbädern nach Dzondi.

ζ. Die *energische Anwendung eiskalter Umschläge*, so lange die entzündlichen Zufälle der Bindehaut und der Lider zunehmen, gehört zu den wichtigsten, wirksamsten Mitteln. Wo die Anzeige zu Blutentziehungen vorhanden ist, müssen diese voraus geschickt werden.

Man nimmt 4—6fach zusammengelegte Leinwandflecke, so gross, dass sie ein wenig über den Augenhöhlenrand hinausragen; vom Eise genommen, müssen sie so weit ausgedrückt werden, dass sie nicht triefen. Sie sollen das Auge nicht drücken, aber überall gut anliegen. Sie müssen, je nach der Wärmeentwicklung, selbst alle 3—5 Minuten gewechselt werden, und zwar Tag und Nacht. Wo man sie nicht *gehörig* geben kann, fange man lieber gar nicht damit an. Wo die Cutis gegen die fortwährende Benetzung sehr empfindlich ist, schütze man sie durch ein Stückchen Wachstaffet. Mit dem Nachlass der Wärmeentwicklung werden diese Umschläge dem Kranken gewöhnlich lästig, wenigstens nicht mehr angenehm; dann sind sie wegzulassen. Bei Neugeborenen genügt kaltes Wasser; doch dürfte auch dieses, nach meinen Erfahrungen zu schliessen, bei Kindern in der Regel entbehrt werden können. Hat man kein Eis, so setze man zu 1 Pfund Wasser ½ Drachme Bleizucker oder ½ Unze Bleiessig, oder gebe Aqua Goulardi. *Lerche* hat eine Mischung aus 1 Theil Branntwein, 1 Theil Essig und 12 Theilen Wasser empfohlen, besonders für jene Kranken, welche Eis- oder einfache Wasserumschläge nicht gut vertragen.

η. *Hautreize* sind unnütze Plagen für den Kranken, sowohl beim acuten, als beim chronischen Verlaufe.

*) Lerbuch der Entzündungen und organischen Krankheiten, S. 130.

Es ist unbegreiflich, wie Ärzte bei dieser Krankheit noch Vesicantien an den Nacken oder hinter die Ohren legen können; sie nehmen auf die Blennorrhöe nicht den geringsten Einfluss. Ebenso weiss man nicht, was man zu dem Rathe jener sagen soll, welche auf die äussere Fläche der Lider ein Vesicans legen, oder durch Anwendung des Höllensteines daselbst einen Brandschorf erzeugen. Nützen etwa solche Mittel beim Harnröhren- oder Scheidentripper?

ϑ. Einreibungen von Unguentum cinereum an die Stirn und Schläfe erweisen sich in gelinderen Fällen bei Neugeborenen sowohl als bei Erwachsenen sehr wohlthätig, allein oder mit Opium oder Extr. belladonnae, je nachdem Lichtscheu und erhöhte Empfindlichkeit oder Schmerzen nervöser Art da sind. Im 2. Stadium und bei mehr torpidem Auftreten nimmt man lieber eine Salbe aus 3—6 Gran weissem Präcipitat auf 1 Drachme Fett. Diese Salbe, etwas schwächer, wird auch mit gutem Erfolg an die Lider äusserlich 2—5mal täglich aufgestrichen, wenn die Krankheit mit starker Wucherung der Bindehaut und reichlicher dicker Secretion mehr chronisch verläuft.*)

b) Mittel gegen die nervösen Schmerzen. Die heftigen Schmerzen, welche die acute Bindehautblennorrhöe begleiten, sind nicht immer durch die Entzündung der Bindehaut oder — bei tiefer dringenden Hornhautgeschwüren — der Iris bedingt. Bei reizbaren Individuen treten nicht selten äusserst heftige Schmerzen im Auge und der entsprechenden Kopfhälfte ein; sie sind nicht anhaltend, kommen mehr anfallsweise, besonders in der Nacht; sie dauern fort, auch nachdem die Heftigkeit der Entzündung gebrochen ist, werden durch Anlegung von Blutegeln und Eisumschlägen nicht gemildert, oft im Gegentheile gesteigert. Am hilfreichsten erwies sich mir das von *Fischer*, *Gobée* und A. empfohlene Pulver aus 2 Gran Sulfas chinini mit $^1/_2$ Gran Opium, nächst dem: Pulvis Doveri oder Einreibungen von Ung. cinereum mit Opium (6—10 Gran auf 1 Drachme) oder Mandelöl mit Morphium aceticum (4—6 Gran auf 1 Drachme); bisweilen sind trockene warme Tücher an die entsprechende Kopfhälfte von guter Wirkung. *Rust* und *Müller* haben die China in Pulverform, alle 2 Stunden $^1/_2$ Drachme, als das wirksamste Mittel empfohlen.

c) Mittel gegen die Wucherung des Papillarkörpers, der Übergangsfalte und der Scleralbindehaut, welche nach gebrochener Heftigkeit der

*) Das Aufstreichen von Unguent. cinereum mit 2—4 Gran extract. hyosciami an die Stirn und Schläfe, alle 2—3 Stunden wiederholt, scheint mir bei den Fällen von Blennorrhoea neonatorum, welche ich in der Privatpraxis zu behandeln hatte, nächst dem fleissigen Reinigen der Augen mit lauem Wasser und der Sorge für reine Luft das wirksamste Mittel zu sein. Erst dann, wenn die Geschwulst der Lider zu sinken begann, habe ich eine Lösung von $^1/_2$—2 Gran Argent. nitricum in 1 Unze Wasser oder stark verdünnte Opiumtinctur eingeträufelt, innerlich nichts, ausser ein leichtes Abführmittel verordnet, und ich habe in der That nicht Ursache, mit den Resultaten unzufrieden zu sein. Ich werde bei den Hornhautkrankheiten auf diesen Gegenstand zurückkommen.

Entzündung gern zurückbleiben. Oben an steht die Tinctura opii crocata, welche schon sehr bald nach dem Eintritte des 2. Stadiums angewandt werden kann, anfangs verdünnt, später rein. Ihr zunächst stehen Einreibungen der Salbe aus weissem Präcipitat (3—6 Gran auf 1 Drachme) an die äussere Fläche der Lider, oder, halb so stark, an die innere Fläche. Sind einzelne Wucherungen so gross, dass man sie mit der Scheere abtragen kann, so zögere man nicht, es zu thun, zumal wenn sie nicht bald dem Bestreichen mit Laudanum weichen. Sind sie nicht so gross, locker, leicht blutend, so touchire man sie mit Cuprum sulfuricum oder mit einer Pasta aus Lapis infernalis und Gummi arabicum (z. B. 1 Scrupel Argent. nitricum und 2 Scrupel Gummi mit Aq. dest. angemacht und in Stängelform gebracht); oder nach *Demarres* Vorschlag Argentum nitricum mit Kali nitricum (in verschiedenen Proportionen) zusammengeschmolzen; sind sie härter, so nehme man Lapis infernalis in Substanz, doch ohne zu tief einzuwirken.

d) Die Behandlung der verschiedenen Hornhautgeschwüre und ihrer Folgen, so wie auch des Pannus folgt bei der Lehre von den Krankheiten der Cornea.

3. Nebst dieser, im Allgemeinen den Symptomen angepassten Behandlung sind noch mehrere sogenannte *specifische* Methoden vorgeschlagen worden. Hieher gehören:

a) Die *Touchirung mit Lapis infernalis in Substanz*, zuerst von englischen Ärzten, dann aber besonders von den Niederländern *Kerst* und *Gobée* empfohlen, und zwar nicht nur bei chronischen, sondern auch bei ganz acuten und bei den heftigsten Fällen. Selten wird ein Aderlass vorausgeschickt, noch seltener Blutegel. Beim 2. Grade touchirt man bloss die Bindehaut der Lider, beim 3. auch die des Bulbus, bis ein weisser Brandschorf entsteht; dann wird Milch eingeträufelt, bei heftiger Geschwulst ein Aderlass gemacht, bei heftigen Schmerzen Chinin mit Opium verabreicht. Der Schorf löst sich in 1—2 Tagen, und die Touchirung wird dann wiederholt, wenn nicht die Geschwulst der Bindehaut und die Secretion merklich abgenommen haben. Selten ist eine dritte Touchirung nothwendig. Nach gebrochener Heftigkeit der Entzündung wird die Gouthrièsche Salbe eingestrichen, aus 2—6 Gran Argent. nitricum auf 1 Drachme Fett.

Ich habe diese Methode in 6 Fällen 3. Grades angewandt; bei 4 Individuen war der Erfolg überraschend, namentlich in Bezug auf das schnelle Sinken der Lidgeschwulst und Nachlassen der Kopfschmerzen; bei 2 traten aber so gut wie bei der symptomatischen Behandlung Hornhautgeschwüre ein. Für die Privatpraxis dürfte diese

Methode am wenigsten passen, da sie einen so energischen Eingriff erheischt, ohne völlige Sicherheit zu gewähren.

b) *Auflösungen von Lapis infernalis* in verschiedener Stärke wurden von verschiedenen Auctoren, namentlich von Engländern als specifisch empfohlen. In neuester Zeit legte *Chassaignac* *) besonders Gewicht darauf, dass *vor* der Anwendung der Silberlösung das croupöse Exsudat, welches die Bindehaut in allen Fällen überziehen soll, durch kräftiges Aufspritzen *kalten Wassers mittelst eines Douche-Apparates* zu entfernen sei. *Bednař* **) in Wien überzeugte sich, dass warmes Wasser dieselben Dienste leiste, ja zu diesem Zwecke noch besser sei, und *Grün* ***) in Prag führte statt des Doucheapparates die *Mildner*'sche Glasspritze ein. Je heftiger der Fall, desto stärker muss die Silberlösung sein, 5—10 Gran Argent. nitricum auf 1 Unze Aquae dest.; Primarius *Böhm* lässt selbst 15 Gran auf 1 Unze zu diesen Einspritzungen nehmen, und zwar bei Neugeborenen. Wesentlich nothwendig ist, dass die Bindehaut vor der Anwendung der Silberlösung genau gereinigt werde, und dass, wenn die Bindehaut nach der Anwendung der Silberlösung abermals einen grauen Überzug zeigt, dieser neuerdings mittelst eines kräftigen Wasserstrahles oder selbst mittelst einer Pincette entfernt werde. Dieses Manöver wird 2—3mal in 24 Stunden wiederholt.

Die Resultate, welche *Bednař* im Wiener und *Grün* im Prager Findelhause mit dieser Methode erzielten, lauten überraschend günstig. Nach den wenigen Fällen, welche *ich* bisher auf diese Weise zu behandeln Gelegenheit hatte, muss ich annehmen, dass man bei *Erwachsenen* mit dieser Methode auch kein günstigeres Verhältniss erzielen werde, als bei der sogenannten symptomatischen Behandlung.

c) *Varlez's* Methode†), eine filtrirte Lösung von 1 Scrupel bis 1 Drachme *Chlorkalk* auf 1 Unze Aq. destill. zwei- bis dreimal des Tages einzuträufeln, scheint wenig Aufnahme gefunden zu haben. *Ammon* empfahl ½ Drachme Chlorkalk auf 6 Unzen Wasser, später Chlorwasser mit Belladonnaextract in destillirtem Wasser vorzüglich bei Blennorhoea neonatorum ††).

d) *Hanke* †††) rühmt vorzüglich das *Jod* als gegen die Wucherung und Secretion der Bindehaut wirksam. Er wendet verschiedene Jodpräparate theils zu Fomentationen der Lider, theils zu Injectionen zwischen die Lider, theils auch innerlich an. — Ich habe diese Methode so genau als möglich nach *Hanke's* Angabe in 4 Fällen angewendet, bin jedoch eben nicht zu weiteren Versuchen aufgemuntert worden. Bloss die von *Hanke* empfohlenen Einspritzungen von 1—2 Gran Zincum muriat. in einem Infusum

*) Gazette médio. 1847 N. 35. Prag. Vjschr. 18. B. Analekten.

**) Zeitschr. d. Gesellschaft d. Ärzte in Wien, 5. Jahrg. 2. Heft. S. 138. Prag. Vjschr. 21. B., Analekten, S. 88.

***) Die Abortivmethode bei Ophth. neonat., Prager Vjschr. 22. B., Originalaufs. S. 25, u. 23. B. Orig. S. 111.

†) Gerson und Julius Magazin, 1828, S. 132.

††) v. Walther's und Ammon's Journal. I. B. 1. St.

†††) Die contagiöse Augenblennorrhöe, Leipzig, 1840.

herbae hyosciami schienen mir eine wohlthätige Wirkung durch Beschränkung der Secretion zu üben.

e) Vom Einblasen *fein gepulverten Calomels* nach *Dupuytren's* und *Fricke's* Vorgang, so wie von dem von *Mayor* in Lausanne (wohl mehr für chronische Fälle) empfohlenen Einführen eines mit Calomelpulver gepuderten Baumwollbäuschchens zwischen den Bulbus und die Lider erhielt ich nicht den gerühmten Erfolg, von ersterem in zwei Fällen sogar entschiedenen Nachtheil, starke partielle Enzündung der Conjunctiva bulbi da, wo sich zufällig etwas Pulver angehäuft hatte.

f) Nicht glücklicher war ich mit dem Einstreuen von 1 — 2 Gran feingepulvertem Plumbum aceticum neutrum, welches Dr. *Buys* in Bruges und *Cunier* in neuester Zeit so bewährt gefunden haben wollen. Ich habe es gleichfalls nur bei chronischen Fällen (eigentlich bei Trachoma) gegen die sogenannten Bindehautgranulationen versucht. Ich sah bei einem Soldaten, dem dieses Pulver in Mainz aufgestreut worden war, dasselbe nach 4 Monaten noch an der Bindehaut des obern Lides haften, ohne dass desshalb die Granulationen beseitigt werden.

Eine für alle Fälle und für jeden Zeitraum passende specifische Methode haben wir bisher trotz den Lobpreisungen so Vieler, nicht erhalten, und — wir werden sie auch nie erhalten. Das schlendrianmässige Handhaben der einen oder der andern Methode, wie sich ein solches namentlich da gern einschleicht, wo Kranke in grossen Massen zu behandeln sind, wird immer möglichst zu vermeiden sein. Vergessen wir nie, dass wir es nicht mit einem Parasiten, mit der personificirten Krankheit, zu thun haben, den wir gleichsam ausrotten müssen, sondern mit einem Organe, dessen Structur und Function in Folge abnormer äusserer — vielleicht auch innerer — Einflüsse verändert sind, und dass auf das hiedurch veränderte Sein dieses Organes nicht bloss äussere, sondern auch innere, im Organismus selbst gelegene Momente einen sehr wichtigen Einfluss nehmen können, welche bei der Prognosis und Therapie — der Aufgabe des Arztes — sehr zu berücksichtigen sind.

III. Conjunctivitis membranacea.

Diese Form von Entzündung der Bindehaut steht — morphologisch betrachtet — der Conjunctivitis blennorrhoica seu pyorrhoica in so fern sehr nahe, als sie gleichfalls faserstoffiges Exsudat nicht nur in's Parenchym, sondern vorwaltend an die freie Oberfläche setzt, unterscheidet sich jedoch von dieser dadurch, dass dieses Exsudat an der Oberfläche nicht bald in Eiter übergeht, sondern in Form einer Membran gerinnt, und selbst Verwachsung der Conjunctiva bulbi mit der Conjunctiva palpebrarum herbeiführen kann. Ich hatte noch nicht Gelegenheit, diese wenig-

stens in ihrer exquisiten, durch den höchsten Grad von Plasticität des Exsudates ausgezeichneten Form deutlich von der Blennorrhöe verschiedene Krankheit hinreichend oft zu beobachten, um selbständig eine Schilderung derselben entwerfen zu können. Bei Kindern, sowohl bei neugeborenen, als bei mehrjährigen, habe ich Fälle beobachtet, welche man zwar noch als Blennorrhöe gelten lassen konnte, welche aber doch vorwaltend durch die Bildung eines sehr plastischen Exsudates an der freien Oberfläche der Bindehaut ausgezeichnet waren. Ich möchte auch hier, wie bei allen andern Entzündungsformen der Bindehaut, welche wir gleichsam als verschiedene Species hinstellen, in Erinnerung gebracht wissen, dass nur extreme Fälle sich auf den ersten Blick als der einen oder der andern Reihe (Species) angehörend kundgeben, dagegen überall Fälle vorkommen, bei denen man nur unter Berücksichtigung *aller* Momente (auch der anamnestischen) mit mehr weniger Wahrscheinlichkeit, oft aber auch gar nicht, sich für das eine oder für das andere entscheiden kann. — Folgender Fall, den uns Dr. *Bouisson* in Cunier's Annales d'oculist. T. XVII. S. 100 mitgetheilt hat, möge als Repräsentant exquisiter Fälle von Conjunctivitis membranacea dienen. — Ein Mann von 46 Jahren kam Ende November 1845 in's Spital zu Montpellier. Man fand nicht nur die Conjunctiva palpebr. et bulbi heftig entzündet, sondern auch das den Bulbus umgebende Zellgewebe der Orbita, indem der Bulbus etwas nach vorn gedrängt erschien, und das obere Lid stark anspannte. Zugleich war die chemotisch angeschwollene Conjunctiva bulbi in Form hochrother Wülste zwischen den Lidern vorgetrieben, und ergoss sich eine reichliche Menge eitrigschleimiger Flüssigkeit aus der Lidspalte; von der Cornea konnte man wegen der Grösse der Geschwulst nichts wahrnehmen. Dabei heftiger Schmerz und Gefühl von Pulsation im Auge, Kopfschmerzen, Fieber, gänzliche Schlaflosigkeit. Dieses Übel war in Folge von Verkältung entstanden, und scheint Anfangs für eine acute Bindehautblennorrhöe gehalten worden zu sein. Trotz einem reichlichen Aderlasse, 20 Blutegeln an die Schläfe, und Einreibungen von Ung. cinereum mit Bellad. an die Umgebung des Auges stieg die Entzündung noch immer. Den 30. wurden die Blutegel wiederholt, Pillen aus Calomel mit Opium verordnet und, da die Conjunct. bulbi sehr stark geschwollen war, eine Partie derselben ausgeschnitten. Hierauf wurde die Absonderung etwas sparsamer, aber eine graue Exsudatschichte überzog nun die Bindahaut, und wurde immer dicker. Den 31. wurde wegen der beträchtlichen Spannung der Lider die Lidspalte erweitert, was dem Kranken Erleichterung verschaffte. Allmälig verdickte sich jene grauliche Membran so, dass sie B.

für abgestorbene Bindehaut hielt und dieselbe mit einer Pincette anzog, um sie zu entfernen. Sie folgte dem Zuge leicht, und bot zur nicht geringen Überraschung des Arztes die Merkmale einer mit Eiter infiltrirten Pseudomembran dar; die Bindehaut darunter erschien roth, sehr gefässreich und empfindlich. Tags darauf, den 3. December, hatte sich wieder eine ähnliche Membran gebildet, welche am 4. abermals abgezogen wurde. Sie bot das Aussehen einer fest gewordenen Fibrin dar, und war in den Maschen der untern Fläche mit Eiter infiltrirt; nach ihrer Entfernung, welche sich ohne Schmerz und leicht bewerkstelligen liess, blutete die Bindehaut ein wenig. Ins Wasser gelegt, um den Eiter abzuspülen, nahm sie ein filziges und gefranztes Aussehen an. Am Auge bildete sich alsbald wieder eine Pseudomembran, so wie auch die Stelle am Nacken, welche einige Tage vorher mittelst eines Vesicators entblösst worden war, mit sehr dicken plastischen Gerinseln bedeckt erschien. Am 5. December drohte auch das rechte Auge von demselben Processe ergriffen zu werden, was jedoch durch ein Collyrium aus Nitras argenti verhindert wurde; als man vom linken Auge die Pseudomembran zum 3. Male ablöste, zeigte sich die Cornea theilweise durch Eiterung zerstört. Das Calomel musste ausgesetzt werden, da bereits Salivation eingetreten war. Es bildete sich nun keine Pseudomembran mehr, und der Bulbus schrumpfte unter reichlicher schleimigeitriger Absonderung mehr und mehr zusammen, nachdem sich ein grosser Theil seines Inhaltes entleert hatte. Die Bindehaut der Lider war verdickt, stark gewulstet, und veranlasste ein Ektropium, das nach ungefähr 1 Monat von selbst zurückging. Ende Jäner verliess der Mann das Spital. Später sah B. denselben zu wiederholten Malen. Die Bindehaut war nun trocken, gleichsam in Cutis umgewandelt, und mit einer leichten Schichte kleienartiger Schüppchen bedeckt. (Xerophthalmus.) — Dr. *Guersant* fils veröffentlichte in der Gaz. des hôpit. 1845. Nr. 41 eine Beobachtung, welche, wenn auch unvollständig, doch in mehrfacher Beziehung höchst interessant, und über die Bildung faserstoffigen Exsudates auf der Conjunctiva Aufschluss gebend erscheint. Ein Mädchen von 3 Jahren wurde in das Kinderspital zu Paris aufgenommen. Sie bot eine in ihren äussern Erscheinungen nur wenig heftige Ophthalmie dar. Obwohl die Lider nur wenig geschwollen, und nur ein leichter Ausfluss eiterförmigen Secretes vorhanden war, nahm man doch eine zweimalige Cauterisation der Palpebralbindehaut vor. Während dem, den 2. oder 3. Tag nach der Aufnahme des Kindes, zeigten sich die Prodrome von Scarlatina, und das Kind erlag nach einigen Tagen dieser Affection in einem Zustande von Schwäche und äusserster Nieder-

geschlagenheit. Die Untersuchung des Rachens hatte keine Zeichen von Angina membranacea geboten; die Sprache war etwas behindert gewesen; das einzige beunruhigende Zeichen war der Zustand allgemeiner Schwäche gewesen. Die Autopsie aber zeigte auf den Tonsillen eine Lage eines graulichen Breies, welche auch die ganze hintere Partie des Gaumensegels bedeckte, und von da in die Choannen, vielleicht auch noch weiter vorwärts, was man nicht untersuchen konnte, sich erstreckte. Eine Pseudomembran bedeckte die Bindehaut sowohl an den Lidern als auch auf dem ganzen Bulbus. Dieselbe war sehr dick, wenigstens $1\frac{1}{2}$ Millimeter, und konnte mit einer Pincette fast in ihrer ganzen Ausdehnung, ohne einzureissen, abgezogen werden. G. behauptet, dass diese Membran nicht als Product der Cauterisation betrachtet werden könne; dass sich diese, nach seinen Erfahrungen, ganz anders verhalten, lange nicht eine so hohe Consistenz und Cohäsion darbieten. Guersant der Vater versicherte, dass er während seiner langjährigen Praxis in mehreren (5—6) Fällen die Bildung solcher Pseudomembranen auf der Conjunctiva bei Kindern auch ohne jene Affection der Rachenschleimhaut beobachtet habe. Jene Pseudomembran, in Weingeist aufbewahrt, zeigt ohngefähr 1 Millim. Dicke, eine gelblichweisse Farbe, und die Form eines eingestülpten Blindsackes, welche gegeben ist, wenn man sich denkt, dass die Membran nicht nur die Bindehaut in ihrer ganzen Ausdehnung, sondern auch die Cornea als ein dunkler und dichter Schleier überzog.

Die Conjunctivis membranacea scheint zuerst von Prof. Fr. Jäger als eine besondere Form der Bindehautentzündung unterschieden worden zu sein (Babor. disser. tatio inaug. de conjunctivide membranacea, Viennae 1835). Einzelne Beobachtungen finden sich bei: Joann. *Seikora*, dissertatio inauguralis medica de Xerophthalmo, Pragae 1842; *Rigler*, Augenkrankheiten des Orients, in der Zeitschrift der Gesellschaft der Wiener Ärzte, 1849, Märzheft S. 726; D. *Pilz*, Prager medicinische Vierteljahrschrift, 1850, 27. Band, S. 14; D. *Gulz*, die sogenannte ägyptische Augenentzündung, Wien 1850, S. 34 u. m. A.

IV. Conjunctivitis scrofulosa.

Die *scrofulöse Bindehautentzündung* charakterisirt sich im Allgemeinen durch *umschriebene Exsudation unter das Epithelium* der Conjunctiva sclerae oder der Cornea in Form von Bläschen, Pusteln oder Knötchen, und durch *Gefässentwicklung in der Conjunctiva bulbi*, welche dieser Exsudation in Bezug auf Sitz und Ausdehnung entspricht, also eigentlich *partiell* ist und nur bei zahlreicher Eruption ausgebreitet, selbst allgemein wird.

Sie kommt vorzüglich im *Kindes- und Knabenalter*, ziemlich häufig im Jünglingsalter, seltener in spätern Jahren vor. Sie zeigt entschiedene Tendenz zur *Eiter- und Geschwürbildung.* Die *Reactionserscheinungen* (Röthe, Schmerz, Lichtscheu) *stehen in keinem Verhältnisse zur Productbildung*, sind bald ungemein heftig, bald auffallend gering und in ersterem Falle offenbar *des Morgens heftiger*, als Abends.

Sie zeigt überdiess die Charaktere scrofulöser Entzündungen überhaupt; ein von äussern (unmittelbar auf's Auge wirkenden) Schädlichkeiten mehr weniger *unabhängiges Auftreten* und *häufiges Recidiviren*, *hartnäckige Dauer* der einzeln Anfälle, *Überspringen von einem Auge zum andern*, und *Wechseln mit andern scrofulösen Affectionen.*

Symptome. *Sitz* der Entzündung ist die Bindehaut des Augapfels, und zwar vorzüglich der *Bindehautsaum der Hornhaut;* selten erfolgt die Exsudation diesseits, in der *Scleralbindehaut*, häufig dagegen jenseits im Bereiche der durchsichtigen *Hornhaut*, deren Epithelium, wie man hier deutlich sieht, als Fortsetzung der Bindehaut auf die Hornhaut zu betrachten ist *). — Gewöhnlich erscheint die Exsudation nur an *Einer Stelle;* seltener erscheinen mehrere Bläschen oder Pusteln zugleich, und nur ausnahmsweise geschieht die Exsudation so, dass der ganze Bindehautsaum infiltrirt oder der ganze Epithelialüberzug der Cornea dadurch emporgehoben und uneben (hügelig) erscheint.

Das *Exsudat* ist niemals wasserklar, und bildet entweder grauliche halbdurchsichtige *Bläschen* auf der Cornea, welche allmälig verschwinden, oder in kurzer Zeit bersten und *seichte Geschwürchen mit graulichem oder fast reinem Grunde* hinterlassen, — oder es bildet gelbliche, oft sehr wenig erhabene *Pusteln*, welche bisweilen nicht aufbrechen, gewöhnlich aber früher oder später tiefere *Geschwüre mit eitrig infiltrirtem Grunde und Rande* zur Folge haben, und welche im Bereiche der Sclera so gut, wie in dem der Cornea vorzukommen pflegen, — oder endlich das Exsudat ist consistenter, und erscheint in Form von *Knötchen* auf der Cornea, von *wulstigen Erhabenheiten* auf dem Rande derselben, oder in Form eines staubähnlichen, graulichen, von zahlreichen Gefässen durchsetzten Überzuges der ganzen Hornhaut, als sogenannter *Pannus scrofulosus.*

*) Man hat die Krankheit, wenn die Eruption über der Sclera erfolgt: Conjunctivitis, wenn über der Cornea: Keratitis genannt, und beide getrennt abgehandelt. Die Exsudation findet indess so oft zu gleicher Zeit oder kurz nach einander auf der Cornea und über der Sclera statt, dass eine solche Trennung ganz unnatürlich erscheint. Der Krankheitsprocess erscheint als ein der Conjunctiva angehöriger, und die Affection der Cornea als eine secundäre; diese als eine „superficielle" zu bezeichnen, und demgemäss der „parenchymatösen" gewissermassen entgegen zu setzen, ist unrichtig, weil der Process oft sehr tief eingreift, selbst das ganze Parenchym der Cornea zerstören kann.

Die *Gefässeinspritzung* ist partiell, *bündelförmig*, wenn die Exsudation partiell ist; sie verbreitet sich mehr weniger auf die ganze Conjunctiva bulbi, wenn mehr weniger ausgebreitete Bläschen-, Pustel- oder Knötchen-Eruption statt findet. Zur Zeit und kurz *vor* der ersten Exsudation erscheinen gewöhnlich nur die entsprechenden vordern Ciliararterien stärker injicirt, und man sieht desshalb nicht selten eine hiedurch bedingte Rosenröthe rings oder zum Theil um den Rand der Cornea herum; die Gefässe der Bindehaut, die eigentlich das bilden, was die Auctoren als charakteristisch (bündelförmig) beschrieben haben, erscheinen gewöhnlich erst einige Zeit nach schon erfolgter Exsudation. Sie laufen wie Besenrüthchen aus der Übergangsfalte gegen die Exsudate hin, selbst wenn diese auf der Hornhaut sitzen. Auf der Cornea verlaufen sie bisweilen in Form eines Bändchens, vom Limbus conjunctivae aus gegen die Mitte, indem sie ein grauliches oder gelbliches Exsudatkügelchen gleichsam vor sich her drängen, und eine gerade Linie oder einen Bogen, wie ein Hufeisen, beschreiben, Formen, welche Prof. *Fischer* als *scrofulöses Gefässbändchen* und Pseudogefässbändchen zu bezeichnen pflegte. Ihre Bahn bleibt noch lange, nachdem dieses Exsudatknötchen verschwunden ist, als linearer graulich weisser Streifen auf der Cornea zurück.

Die *Bindehaut der Lider* kann bei der Conjunctivitis scrofulosa sich ganz *normal* verhalten; in der Regel findet man sie jedoch im Tarsaltheile netz- oder selbst gleichförmig geröthet, wohl auch serös geschwellt, und mit äusserst feinen, krystallhellen Bläschen (serösen Erguss? geschwellten Follikeln?) durchsetzt, letzteres besonders im Übergangstheile. Nach lange dauernden oder nach wiederholten Anfällen kann die Bindehaut, wenigstens über den Tarsis, ganz dieselbe Beschaffenheit zeigen, welche wir beim chronischen Katarrh geschildert haben.

Veränderung der Secretion der Bindehaut kommt der Conjunctivitis scrofulosa als solcher nicht zu; hingegen findet *vermehrte Thränenabsonderung* und hiemit parallel gehende *Lichtscheu* sehr häufig statt. Ist die Lichtscheu heftig, dann pflegen auch die *Lider krampfhaft* geschlossen zu werden, dann klagen die Kranken auch gewöhnlich über heftige, die Augen von Zeit zu Zeit durchzuckende, *flüchtige Stiche*, selbst in der Nacht.

Diese Zufälle (Thränen, Lichtscheu, Augenlidkrampf und Schmerzen) stehen *nicht in geradem Verhältnisse zur In- und Extensität der Affection des Bulbus*, fehlen oft, wo letztere einen hohen Grad erreicht hat, sind oft unglaublich gross, wo man die partielle Entzündung am Bulbus kaum auffinden kann, und unterscheiden sich von den gleichnamigen

Erscheinungen bei andern Bindehautentzündungen durch ihre *morgendliche Exacerbation* und *abendliche Re- oder Intermission.*

Neben den Symptomen der Conjunctivitis scrof. können zugleich die des Augenkatarrhes vorhanden sein. Dann ist letzterer gewöhnlich das zuerst auftretende Übel, seltener das hinzutretende; letzteres geschieht besonders dann, wenn am Bulbus Geschwürbildung entstanden ist.

Vorkommen und Ursachen. Diese Form von Entzündung kommt so häufig mit anderweitigen Erscheinungen von Scrofulosis (Tuberculosis) vor, dass man alle Ursache hat, dieselbe als Theilerscheinung dieses Allgemeinleidens zu betrachten. Bisweilen bildet sie *das erste Glied in der Reihe* jener Erscheinungen, deren Grund man allgemein in jener, leider nicht näher gekannten Blutmischung sucht, welche die scrofulöse genannt wird.

Die Scrofulosis ist entweder als Anlage ererbt oder angeboren, oder sie ist erworben, durch mancherlei schädliche Einflüsse nach der Geburt hervorgebracht *). Verschiedene äussere Einflüsse sind im Stande, die fehlerhafte Blutmischung früher und stärker, als es unter andern Verhältnissen geschehen würde, durch mancherlei krankhafte Processe in die Erscheinung treten zu machen. Dieselben Schädlichkeiten sind im Stande, die fehlerhafte Blutmischung bei ganz gesunden Kindern zu erzeugen, so wie wir täglich unter Vermeidung dieser Schädlichkeiten die bereits erworbene, ja selbst die bestimmt ererbte oder angeborene krankhafte Diathesis auf Jahre oder für immer zurücktreten und verschwinden sehen.

Zu diesen Schädlichkeiten gehören laut Erfahrung vor allen: 1.

*) Diese Anschauungsweise hat besonders in neuerer Zeit manchen Widerspruch gefunden. Einige meinen, man solle überhaupt gar nicht von Scrofulosis und scrofulösen Krankheitsformen als Ergebniss einer besondern Blutmischung sprechen, weil wir nicht wissen, worin diese bestehe. Wir werden diese Meinung beipflichten, sobald man überhaupt nicht mehr von fehlerhafter Blutmischung als Grundursache gewisser Krankheiten, z. B. des Typhus, des Scorbutes, der Tuberculosis u. dgl. sprechen wird. Eine gewisse Reihe von krankhaften Erscheinungen, als deren Grund wir bei dem gegenwärtigen Standpunkte der Wissenschaft eine fehlerhafte Mischung des Blutes zu bezeichnen angewiesen sind, nennen wir Scrofulosis, Tuberculosis, Syphilis, Krebs u. s. w., gleichwie wir eine gewisse Reihe von Erscheinungen als elektrische, magnetische u. s. w. bezeichnen, ohne am Ende den letzten Grund dieser Erscheinungen anders als mit dem Namen Elektricität, Galvanismus u. s. w. angeben zu können. — Andere erklären sich dagegen, dass man sagt, gewisse Krankheiten oder Anlagen hiezu seien erblich. Die Erscheinungen, welche zur Annahme dieser Erblichkeit geführt haben, liessen sich ganz einfach und einzig und allein aus der Einwirkung der Aussendinge auf den menschlichen Organismus erklären. Diess heisst ohngefähr so viel, als sagen: Jedes Ding ist das, was es ist, nur durch das, was ausser ihm ist, was auf dasselbe einwirkt. Es wird hiebei Wirkung ohne Gegenwirkung als möglich supponirt. Gibt man aber zu, dass die Materie, welche bei der Zeugung den Stoff zur Weiterbildung, zum künftigen Organismus gibt, nicht stets eine und dieselbe sei, dann muss man auch zugeben, dass sie gegen das, was ausser ihr ist, verschieden reagiren werde, und dass ihr späteres Sein, ihre materielle Beschaffenheit (ihre Anlagen, ihre Kräfte) als Product aus 2 Factoren, dem Urstoffe und den äussern Einflüssen, zu betrachten sei. Zeigt dieses Product krankhafte Erscheinungen, so kann die Ursache in dem einen Factor so gut wie in dem andern zu suchen sein.

Ungesunde, insbesondere feuchte und dumpfige Luft in den Wohnzimmern, wenn die Wände feucht sind, wie so häufig in neugebauten, zu früh bezogenen Häusern, oder in den gegen Norden gelegenen, oft halb unterirdischen Stuben armer Stadtbewohner oder in Zimmern, welche mit Menschen überfüllt sind und wenig gelüftet werden, zumal wenn zugleich darin gekocht, gewaschen und Wäsche getrocknet wird, und wenn die Kinder wenig Gelegenheit haben, sich im *Freien zu bewegen.* — 2. *Schlechte Nahrung, Unordnung im Essen.* Nicht so sehr an und für sich, als vielmehr in Verbindung mit Mangel an frischer Luft und freier Bewegung, wirken schwer verdauliche Speisen nachtheilig auf die Blutbereitung, und auch die besten Nahrungsmittel führen zu schlechter Blutbildung, wenn die Kinder überfüttert werden, und so oft, als es ihnen eben einfällt, Ess- oder Naschwaaren bekommen. — 3. *Harte Behandlung*, so wie vorzeitige und *übermässige Anstrengung der Geisteskräfte* scheinen nicht ohne begünstigenden Einfluss auf die Entwicklung der Scrofulosis zu sein. — 4. Nach *schweren Krankheiten*, namentlich nach Blattern, Masern, Scharlach u. dgl. bemerkt man häufig die Zeichen der Scrofulosis bei früher anscheinend ganz gesunden Kindern.

Das scrofulöse Allgemeinleiden gibt sich durch verschiedene Erscheinungen kund. Man unterscheidet gewöhnlich den sogenannten *torpiden* und den *erethischen* scrofulösen *Habitus*. In der Wirklichkeit kommt der eine wie der andere selten so rein ausgeprägt vor, wie sie die abstracte Schilderung darstellt; von einem Extrem zum andern gibt es allmälige Übergänge. Als Attribute des *erethischen* bezeichnet man: schlanken Körperbau, dünne Knochen, langen Hals, schmalen Brustkorb, dünne zarte Haut mit leicht gerötheten Wangen, lebhaftes Temperament, frühe Entwicklung der geistigen Anlagen. Den *torpiden* charakterisiren: ein mehr schwerfälliger Körperbau mit kurzem Halse und grossem Unterleibe, blasse, mehr aufgedunsene als gut genährte Haut und Muskulatur, dicke, wulstige, häufig excoriirte Nasenflügel und Oberlippe, Anschwellung der Halsdrüsen, verschiedene chronische Hautausschläge, schwerfälliger Gang, träges Temperament, geringe oder verspätete Entwicklung der geistigen Anlagen.

Bei solchen Individuen nun entwickeln sich, theils auf äussere Veranlassungen, theils ohne solche, Bindehautentzündungen mit den oben beschriebenen Merkmalen, und zwar bei den erethisch-scrofulösen gewöhnlich mit Bläschenbildung, heftiger Lichtscheue und starkem Thränenflusse, selbst mit Augenliderkrampfe, bei den torpiden hingegen mehr mit Pu-

stelbildung und relativ geringen oder gar keinem der oben genannten Zufälle.

Den Anstoss zu solchen Entzündungen pflegen zu geben: 1. acute oder chronische Hautausschläge, Masern, Scharlach, Milchschorf u. dgl. — 2. Katarrhalische Augenentzündungen, oder vielmehr die Veranlassungen zu diesen; bei scrofulösen Individuen verläuft der Katarrh gewöhnlich nicht wie bei andern, sondern combinirt sich meistens mit der als Conjunctivitis scrofulosa geschilderten Form. — 3. Verletzungen der Augen; ein Staubkorn, das in's Auge geräth, ein leichter Stoss mit dem Finger u. dgl. reicht oft hin, diese Form hervorzurufen. — 4. Starke Anstrengung der Augen, zumal bei künstlichem Lichte, bewirkt oft dasselbe. — 5. Sehr häufig entsteht sie ohne äussere Veranlassung, vorzüglich zur Zeit des Zahnens, zur Zeit der Pubertät. — 6. Unverkennbar ist der Einfluss der *Jahreszeiten;* am häufigsten kommt diese Form im Spätherbste und zeitig im Frühlinge vor; besonders wenn die *Witterung feucht* und *stürmisch* ist.

Sie befällt selten beide Augen zugleich, gewöhnlich eines nach dem andern, wechselt oft, indem sie auf dem schon für genesen gehaltenen Auge mit erneuerter Heftigkeit ausbricht, und kehrt oft durch viele Jahre um dieselbe Zeit wieder. — Sie wechselt bisweilen mit andern scrofulösen Affectionen, namentlich mit Ohrenflüssen, Beinhautentzündung und Hautausschlägen, am Auge selbst mit Augenliderdrüsenentzündung und sogenannten Gerstenkörnern, kommt übrigens auch mit diesen und andern acuten Eruptionen, namentlich mit Schwellung der Oberlippe und Nasenkatarrh zugleich vor. — Den Ausbruch der Augenkrankheit kündigen, namentlich bei reizbaren, schlecht genährten Kindern, nicht selten Fiebererscheinungen an, und diese dauern dann mehr oder weniger lange fort. Die Kinder sind besonders in der Nacht unruhig, schreien oft aus dem Schlafe auf, zeigen verminderte Esslust, vermehrten Durst, erhöhte Temperatur, sehr frequenten Puls, Stuhlverstopfung, trüben Urin u. dergl. — Sie erscheint am häufigsten in der Zeit zwischen dem 1. und 2. Zahnen (inclusive), häufig um die Zeit der Pubertät, und da ist sie gewöhnlich am hartnäckigsten und gefährlichsten, seltener im Mannes- und höhern Alter. Sie ist überhaupt eine der häufigsten Augenkrankheiten.

Verlauf und Ausgänge. Beim ersten Beginn, bevor man noch deutliche Exsudate an der Conjunctiva bulbi wahrzunehmen vermag, bemerkt man stärkere Turgescenz und lebhafte Röthe der Bindehaut über den Meibom'schen Drüsen. Gehört das Individuum zu den reizbaren, oder tritt die Conjunctivitis zugleich mit Hautausschlägen (chronischen

oder acuten) auf, *so kündigt die Krankheit ihren Ausbruch zugleich durch heftige Lichtscheue und reichlichen Thränenfluss, häufig auch durch mehr weniger anhaltenden Augenliderkrampf* und flüchtige Stiche im Auge an.

Diese Erscheinungen stehen, wie schon bemerkt wurde, in keinem geraden Verhältnisse zur Heftigkeit der Affection des Bulbus, im Gegentheile: gerade bei dem heftigsten Blepharospasmus pflegt der Bulbus sehr wenig zu leiden. Sie sind nichts anderes, als Folgen des Reflexes, welchen die Reizung der im Tarsaltheile verzweigten sensitiven Äste des Trigeminus auf die Ciliar- und den Thränendrüsennerven und auf den Nervus facialis ausüben. — Man hat diese Erscheinungen bald von Mitleidenschaft der Sclera und Retina, bald von gleichzeitiger Entzündung des Corpus ciliare herzuleiten versucht. Die beste Widerlegung finden diese Hypothesen darin, dass ein Staubkörnchen, an die innere Fläche der Lidknorpel gerathen, dieselben Erscheinungen augenblicklich hervorruft, und, bald entiernt, eben so schnell wieder verschwinden lässt, so wie ferner darin, dass die Conjunctivitis scrofulosa, auch wenn diese Erscheinungen im höchsten Grade und selbst Monate lang vorhanden waren, dem Sehvermögen niemals Gefahr bringt, ausser durch Trübungen der Hornhaut in Folge von Exsudation auf derselben. Wenn wir aber bei Ophthalmia catarrhalis, und noch mehr, wenn wir bei Blennorrhoea acuta, wo doch die Bindehaut des Tarsaltheiles noch mehr leidet, diese Erscheinungen lange nicht in so hohem, nicht in entsprechendem Grade auftreten sehen, so dürfen wir nicht übersehen, dass wir hier Individuen vor uns haben, bei denen das Nervensystem, namentlich im Bereiche des Sympathicus, noch auf andere Reize krankhaft erhöht reagirt. Unter den vielen Erscheinungen, welche auf diese krankhafte Reizbarkeit hindeuten, will ich nur an die bei scrofulösen Kindern so häufig vorkommende Erweiterung der Pupille erinnern, welche man gewöhnlich dem Wurmreize zuschreibt, wenn auch Jahre lang keine Spur von Entheluinthen in den Excrementen bemerkbar wird. Schon das Typische in dem Auftreten — die ganz gewiss nicht von der Dämpfung des Lichtes allein abhängige abendliche Remission — hätte den Fingerzeig geben sollen, da man es hier nicht mit einer rein durch Entzündung, sondern durch Affection des vegetativen Nervensyslems bedingten Erscheinung zu thun habe' abgesehen von der Wirkung der Heilmittel — auf welche wir weiter unten zu sprechen kommen werden.

Es geschiebt, dass man Tage-, ja Wochen-lang die Augen nicht zu sehen bekommt, wenn man nicht zum gewaltsamen Öffnen der Lider sich entschliessen will. Man vermeide dieses, wo man nicht Ursache hat, zu vermuthen, es möchte dem Kinde ein fremder Körper zwischen die Lider gerathen sein. So lange der Rand des obern Lides nicht geschwollen und geröthet erscheint, und in der Lidspalte sich nicht ein schleimigeitriges Secret ansammelt, kann man sicher sein, dass sich keine grösseren Hornhautgeschwüre entwickelt haben, mithin dem Sehvermögen noch kein Nachtheil erwachsen ist. Wo aber diese Erscheinungen eingetreten sind, ist die Untersuchung des Auges, selbst wenn sie einige Gewalt erforderte, dringend nothwendig, nicht nur wegen der Prognosis, sondern auch, um sich vor Verwechslung mit andern Zu-

ständen, namentlich mit acuter Bindehautblennorrhöe oder einem nach innen aufgebrochenen Gerstenkorn zu sichern.

Die passendste Zeit zur Untersuchung sehr lichtscheuer Augen ist gegen die Abenddämmerung. Solche Kinder fürchten sich in der Regel sehr vor der Berührung, ja schon vor der Besichtigung ihrer Augen. Man thue gar nicht, als ob man ihr Auge untersuchen wolle, unterrede sich anscheinend mit der Mutter oder einem der Geschwister, nehme eine der Spielsachen in die Hand u. dgl. So bekommt man bei Benützung eines günstigen Augenblickes am ehesten Gelegenheit, das Auge des Kindes zu sehen. Zureden nützt nichts; gutmüthige Kinder bemühen sich oft auf eine Mitleid erregende Art vergebens, sich absichtlich in's Auge sehen zu lassen; furchtsame oder verwöhnte gerathen in den Zustand der grössten Aufregung, wenn man gleich brevi manu über sie herfällt, auch nachher noch, so oft man nur in's Zimmer tritt, so oft sie nur vom Arzte hören. Ich bin zu Kindern gerufen worden, deren Ältern mich gleich im voraus baten, ich möchte nur nichts merken lassen, dass ich der Doctor sei. Hat man sich das Zutrauen des Kindes auf obige oder ähnliche Weise gewonnen, dann ist die genauere Untersuchung selten schwierig. Wo nicht Gefahr im Verzuge, warte man lieber einige Tage zu. Später, wenn im Verlaufe der Behandlung grössere, durchbohrende Hornhautgeschwüre entstehen, kommt es dem Arzte gar sehr zu Gute, das Kind ohne gewaltsames Sträuben untersuchen zu können. Schreitet man hiezu, so thue man es in einer solchen Lage des Kindes, dass man wo möglich gleich beim ersten Emporziehen des obern Lides die Hornhaut mit Einem Blicke übersehen könne. Nie ziehe man beide Augenlider gleichzeitig ab, aus einander, am wenigsten dann, wenn im äussern Winkel Excoriationen vorhanden sind. Dass man bei kleineren Kindern auf unvermuthete Wendungen des Kopfes, bei grösseren auf unwillkürliches Abwehren mit den Händen, und dadurch mögliches Anstossen des Auges an die Finger gefasst sein müsse, braucht wohl nur für den Anfänger in der Praxis bemerkt zu werden.

Die Conjunctivitis scrofulosa ist bald ganz ohne, bald wieder von der grössten Gefahr für das Sehvermögen. Diess hängt ab: von dem Sitze des Exsudates, von dessen Beschaffenheit und von den hiedurch bedingten Folgezuständen; nebstdem sind die Körperbeschaffenheit des Kranken und die Verhältnisse, unter denen er lebte oder leben muss, jederzeit mit in Anschlag zu bringen. — Erfolgt die Exsudatablagerung bloss über der Sclera oder knapp am Rande der Cornea, im Limbus conjunct. corneae, so ist das Sehvermögen niemals gefährdet, das Exsudat mag wie immer beschaffen sein. Geschah die Exsudatablagerung im centralen Theile der Cornea, gegenüber der Pupille oder nahe daran, dann sind temporäre oder stationäre Störungen des Gesichtes, in argen Fällen selbst gänzlicher Verlust des Sehorganes zu fürchten. — Erscheint das Exsudat auf der Cornealoberfläche diffus, in Form zahlreicher Körnchen, von Gefässen durchsetzt, als *Pannus scrofulosus*, so ist die Krankheit nicht so sehr gefährlich, als langwierig. Eine stationäre Beeinträchtigung des Gesichtes ist hiebei nur nach längerer Dauer zu besorgen, und zwar,

wenn entweder die Cornea an Elasticität und Resistenz verloren und desshalb eine stärkere Wölbung angenommen hat, was fälschlich als Hydrops camerae bezeichnet wurde, oder wenn das zwischen die Cornea und deren Epithelialüberzug abgelagerte Exsudat bereits so fest (organisirt) geworden ist, dass es nicht mehr durch Resorption eliminirt werden kann (Vergl. Lehre von den Hornhautkrankheiten.) — Erscheint die Conjunctivitis als sogenanntes *scrofulöses Gefässbändchen*, so bringt sie dem Gesichte nur in so fern Gefahr, als sie eine bandartige Trübung zurücklässt, welche in der Regel sehr hartnäckig ist, viele Monate, selbst Jahre lang fortbesteht. Völlig stationär ist jedoch eine solche Trübung nicht. — Erscheint die Conjunctivitis mit Bläschen- oder Pustelbildung, so hängt die Bedeutsamkeit derselben von dem Umstande ab, ob sie zur *Geschwürsbildung* auf der Cornea führt, oder nicht. Je deutlicher das Exsudat über die Umgebung sich erhebt, desto sicherer kommt es zur Schmelzung, zur Geschwürsbildung. Je staturirter, je mehr gelb (eiterähnlich) das Exsudat aussieht, desto leichter führt es zu tiefer und ausgebreiteter Zerstörung der Hornhautfasern. Daher wird die *Conjunctivitis mit Bläschenbildung* im Allgemeinen für weniger gefährlich geschildert, als die *mit Pustelbildung*. Bisweilen findet man bloss einen kleinen, grau- oder weissgelben Punkt auf der mittlern Partie der Cornea, vielleicht in einer Zeit, wo die partielle Gefässeinspritzung, die bei seinem Entstehen vorhanden war, bereits wieder verschwunden ist; derselbe führt weder zu tieferem, noch zu ausgebreitetem Substanzverluste, und doch hinterlässt er eine Trübung, welche Monate — Jahrelang fortbestehen kann. Die *Trübungen*, welche zurückbleiben, nachdem die Bläschen oder Pusteln, ohne zu bersten, resorbirt worden sind, pflegen nur transitorisch zu sein.

Wenn das Exsudat zur *Geschwürsbildung* Veranlassung gegeben hat, dann können die Folgen sehr verschieden sein. War das Exsudat wenig saturirt (Bläschenform), so führt es in der Regel nur zu *seichtem und wenig ausgebreitetem Substanzverluste*. Solche Geschwürchen können leicht übersehen werden, weil ihr Grund wenig oder gar nicht getrübt erscheint. Erst mit der Zeit, wenn die zum Ersatze ausgeschwitzte Substanz fester zu werden beginnt, pflegen solche Stellen trüb zu werden; es entwickelt sich eine Narbe, halbdurchsichtig, graulich oder milchblau, mit verwaschenen Rändern. Es sind mir Kinder vorgeführt worden, bei denen die vorausgegangene Entzündung, Bläschen- und Geschwürsbildung nicht beachtet, oder fast vergessen worden war, und wo die auf diese Weise sich kundgebende Heilung für eine besondere neue Krankheit, für das Wachsen eines Fleckes auf dem Auge gehalten wurde. Selten

führen solche Geschwüre (nach Bläschenbildung) zu *tieferem Substanzverluste* oder gar zur *Durchbohrung der Hornhaut.* Die Folgen der tiefern Hornhautgeschwüre werden wir bei den Krankheiten der Hornhaut näher angeben.

Hornhautgeschwüre mit deutlich grauem oder gelbem Grunde, in der Regel die Folge von Pustelbildung bei dieser Ophthalmie, zeigen weit mehr Tendenz, sowohl sich auszubreiten, als auch die Hornhaut zu durchbohren. Die Zerstörung der Hornhaut gewinnt aber hier nicht bloss durch eitrige Infiltration der Ränder an Ausdehnung, sondern bisweilen auch dadurch, dass der Eiter sich zwischen den Faserschichten der Hornhaut senkt, und in Gestalt der Lunula am Nagel in der untersten Partie der Cornea ansammelt, was man *Unguis* genannt hat. In glücklichen Fällen wird ein solcher Congestionsabcess durch Resorption entfernt; in andern erfolgt Erweichung und Zerstörung der untern Hornhautpartie. — Bei grösseren und tieferen Eiterherden in der Cornea tritt bisweilen Iritis mit Exsudatbildung in der vordern Kammer (*Hypopium*) hinzu. Wenn die Symptome der Iritis, wie gewöhnlich, nicht deutlich ausgesprochen sind, oder wenn der Zustand der Iris, wegen Trübung der Cornea nicht sicher beurtheilt werden kann, ist es schwer, Hypopium von Unguis zu unterscheiden. Die Anhaltspunkte für die Diagnosis können erst später angegeben werden. — Auf welche Weise derlei Geschwüre die Veranlassung zu grossen Hornhautnarben, Hornhautfisteln, Staphylomen u. s. w., so wie zu Entzündung und Zerstörung des ganzen Augapfels führen können, lässt sich ebenfalls erst später erörtern. — Eben so kann auf andere, mehr indirect bedingte Nachübel vorläufig nur nominell hingedeutet werden. Hieher gehören: Einwärtsstülpung des Lidrandes in Folge anhaltenden Augenlidkrampfes (sehr selten), Verwachsung der Cutis des obern Lides mit der des untern vom äussern Winkel her (Blepharophimosis) in Folge anhaltender Benetzung durch die Thränen (Excoricationen), Schielen, Kurzsichtigkeit, Schwäche der Retina (in Folge dessen, dass der Kranke sich gewöhnt, nur Eines Auges sich zu bedienen), Verkrümmung der Wirbelsäule (in Folge der wegen Lichtscheue fehlerhaften Haltung des Kopfes) u. dgl.

Bei der Stellung der **Prognosis** sind überdiess sowohl die *äussern* als die *innern Verhältnisse des Kranken,* und die Möglichkeit oder Unmöglichkeit, hierauf günstig einzuwirken, wohl in Anschlag zu bringen. Wo das scrofulöse Allgemeinleiden ererbt oder angeboren, oder wo es durch unabänderliche Schädlichkeiten erworben ist und fort genährt wird, da sind nicht nur die einzelnen Anfälle der Conjunctivitis hartnäckig,

sondern kehren auch häufig bald auf dem einen, bald auf dem andern Auge zurück, namentlich im Frühlinge und Herbste. Durchaus hartnäckiger und gewöhnlich auch gefährlicher sind jene Anfälle, welche um die Zeit eintreten, wo das Individuum mannbar werden soll, oder einige Jahre später. Weibliche Individuen derart bekommen ihre Menstruation gewöhnlich sehr spät, um's 17. — 20. Jahr herum, und sehr unregelmässig. Je mehr die Attribute des sogenannten torpiden Habitus ausgeprägt sind, desto langwieriger pflegt der Verlauf, desto schwieriger die Cur zu sein; den günstigsten Einfluss pflegt auf das Ausbleiben der Recidive der Eintritt gewisser Lebensepochen zu nehmen, der Zahnwechsel um's 7. Jahr, der Eintritt der Pubertät, die erste Schwangerschaft. — Auf gleiche Weise überraschend wirkt oft der gänzliche Wechsel der Lebensweise und Lebensverhältnisse, die Übersiedlung in eine andere Gegend, der Besuch eines Badeortes, längerer Aufenthalt auf dem Lande u. dgl.

Die **Behandlung** muss eben so gut auf das *allgemeine* als auf das *örtliche* Leiden gerichtet werden, sonst würde gar oft nicht nur eine Recidive nach der andern erscheinen, sondern auch der einzelne Anfall sehr in die Länge gezogen und gesteigert werden. Sie erfordert zunächst:

A) Besondere Rücksicht auf die oben erwähnten *disponirenden und excitirenden Momente*, die Krankheit mag nun erblich, angeboren oder erworben sein.

1. *Sorge für gesunde Luft.* In feuchten, dumpfigen, überfüllten, zumal gegen Norden gelegenen, Jahr aus Jahr ein den Sonnenstrahlen entzogenen Zimmern wird man nicht leicht einen Anfall scrofulöser Augenentzündung schnell und sicher beheben, geschweige denn das Übel von Grund aus heilen. Wo es die Umstände nicht erlauben, eine bessere Wohnung zu beziehen, oder einige Monate auf dem Lande zuzubringen, lasse man so viel als möglich die Zimmer lüften, und die Kinder in's Freie bringen, wenn nicht gerade nasskaltes oder stürmisches Wetter ist. Einem Kinde wegen einfacher Conjunctivitis scrofulosa den Genuss der frischen Luft zu versagen, ist mindestens unnöthig.

2. *Sorge für zweckmässige Nahrung.* Diese bestehe, im Allgemeinen gesagt, in einfachen und leicht verdaulichen Speisen.

Sauere, sehr fette, sehr gewürzte Speisen und Zuckerwerk müssen vermieden werden, ebenso Hülsenfrüchte; Gemüse (ausgenommen die gelben Rüben und die grünen Ebsen gekocht oder gedünstet, Spinat und Spargel), so wie Erdäpfel und Brod dürfen nur in geringer Menge gegeben werden, besonders wenn das Kind wenig Be-

wegung im Freien machen kann. Obst reiche man nur in ganz ausgereiftem Zustande, saure Äpfel, Johannes- und Stachelbeeren, Birnen, Nüsse, Kastanien, Mandeln u. dgl. lieber gar nicht. Die Entzündung am Auge ist keineswegs der Art, dass man Ursache hätte, den Genuss von Fleischspeisen zu untersagen. Den sogenannten Erethischen sagt im Allgemeinen eine reizlose, kühlende, mehr aus Vegetabilien bestehende Kost zu, während Torpide mehr animalische Kost, selbst mit Zusatz von etwas Gewürz, besser vertragen. Zum Getränke in der Regel Wasser, für schlecht genährte, jedoch nicht zu reizbare Kinder etwas Bier, wenn sonst keine Gegenanzeige vorhanden ist.

Eine Hauptsache ist *strenge Ordnung.* Nichts stört die Verdauung und Chylusbildung mehr, als das fortwährende Vollstopfen mit Ess- und Naschwaaren. Lieber lasse man die verwöhnten Kinder durch einige Tage trotz der Augenentzündung weinen; diess schadet ihnen lange nicht so sehr, als die alte Unart; in wenig Tagen sind sie anders gewöhnt, wenn man sich's nur angelegen sein lässt.

3. Wohl zu berücksichtigen sind ferner der Einfluss des *Lichtes*, der *Wärme* und der *Reinlichkeit.* In Bezug auf das Licht, dessen wohlthätigen Einfluss auf die Vegetation wohl Niemand verkennt, soll hier nur bemerkt werden, dass man dem Streben solcher Kranken, sich dem Lichte zu entziehen, nur bis zu einem gewissen Grade nachgeben darf; sonst wird die Lichtscheue nur um so heftiger und hartnäckiger. Insbesondere schadet es, derart entzündete Augen zu verbinden. Das Auge wird unter dem von Thränen durchfeuchteten Verbande förmlich gebrüht und dem Lichte noch mehr entwöhnt; eine häufige Folge des Verbindens ist das Schielen, oder auch die Gewohnheit, sich nur *eines* Auges zum genaueren Sehen zu bedienen. — In Bezug auf die Pflege der Reinlichkeit muss bemerkt werden, dass Bäder nicht gut vertragen werden, so lange die Augen noch lichtscheu sind; später können sie, nach allgemeinen Regeln, bald mit Malz, bald mit Steinsalz oder andern Mitteln versetzt, bald auch einfach und zwar warm oder kalt verordnet, von entschiedenem Nutzen gegen das Allgemeinleiden sein.

4. *Geistige Anstrengung* und *moralische Behandlung* sind nicht ausser Acht zu lassen. Kinder mit solchen Augenentzündungen werden, weil man ihnen des Augenleidens wegen alles gewährt, gern so verzogen, dass sie die Tyrannen ihrer Umgebung spielen. Andererseits ist man oft hart gegen sie, indem man sie zum Lernen anhält, ehe noch die übermässige Empfindlichkeit gegen das Licht ganz beseitigt, und ehe heilbare Hornhautflecke geheilt sind. Die Folgen davon sind Kurzsichtigkeit, Schielen, baldige Recidive der Entzündung.

5. Dass *äussere Schädlichkeiten*, welche im Allgemeinen zu katarrhalischen Bindehautentzündungen Anlass geben, bei Kindern mit scrofulöser

Augenentzündung oder besonderer Neigung hiezu insbesondere zu meiden sind, braucht wohl kaum erst erörtert zu werden.

B) Würdigung der Erscheinungen am Auge selbst.

1. Ist *Lichtscheu und Thränenfluss in hohem Grade* vorhanden, oder sogar *Augenliderkrampf*, so müssen diese Zufälle vor allem gemildert werden. Ist dabei das Kind ohne Fieber, und keine Diarrhöe, im Gegentheile, wie gewöhnlich, Stuhlverstopfung vorhanden, so beginne man die Cur mit einem *Abführmittel*, bei reizbaren Individuen mit einem eccoproticum, bei torpiden mit einem drasticum, bei letzteren wohl auch mit einem *Brechmittel*. Diese Mittel sind auch, falls keine Gegenanzeige vorhanden, im weitern Verlaufe der Behandlung von Zeit zu Zeit zu wiederholen. *Blutentziehungen*, selbst örtliche, sind mindestens überflüssig, bei Kindern geradezu schädlich.

Als die *wirksamsten Mittel gegen Lichtscheue und Augenlidkrampf* kann ich nach vielfältiger Erfahrung empfehlen:

a) Einreiben oder vielmehr Aufstreichen einer *Salbe aus 4—6 Gran Präcipitatus albus und 6—12 Gran Extractum belladonnae* mit 1 Drachme Fett gut verrieben, an die Stirn und Schläfe, von den Augenbrauen bis zum Kopfhaar, alle 2—4 Stunden erneuert, so dass die Haut immer gehörig fett bleibt. Das Abwischen verhindert man durch einen einfachen Papierschirm. *) Ist das Präparat gut, und wird es fleissig aufgestrichen, so bewirkt es binnen wenig Tagen einen pustulösen Ausschlag auf der Stirn; dann ist es wegzulassen, ingleichen, wenn die Pupille anfängt, weiter zu werden. Hiemit ist auch die Lichtscheu, sehr oft auch grösstentheils die Entzündung behoben. Wirkt es nach 8—10tägigem Gebrauche nicht, so bestehe man nicht länger darauf, und wähle andere Mittel.

b) Nächstdem erwiesen sich mir besonders wirksam *Einreibungen der Autenrieth'schen Salbe zwischen die Schulterblätter*, $^1/_2$ Drachme Tartarus stibiatus auf 2 Drachmen Fett, und, um den Schmerz zu mildern und minder grosse Pusteln hervorzurufen, mit 1 Scrupel Pulv. corticis mezerei versetzt. Bei fieberhafter Aufregung dürfen sie gar nicht, bei reizbaren Individuen müssen sie sehr vorsichtig angewendet werden; bei Kindern unter 5—6 Jahren werden sie nicht leicht nothwendig. Man setze sie nicht zu lange fort, damit keine zu tiefen Geschwüre oder Intoxi-

*) Augenschirme aus Kartenpapier oder aus Taffet über Draht gespannt werden von den Kindern nicht wohl vertragen. Ich lasse ein Blatt weisses oder wenn man will grünes Papier so zusammenlegen, dass es etwas breiter wird, als die Stirn, und etwa so lang, als der Abstand von einem Ohr zum andern. Dieses wird mittelst eines oben durchlaufenden Fadens so um den Kopf befestigt, dass es etwas über die Augen herabragt.

cationserscheinungen eintreten. Ich würde einem so unliebsamen Mittel nicht das Wort führen, wenn ich nicht durch bestimmte Thatsachen von seiner Wirksamkeit überzeugt worden wäre.

c) Ein vorzügliches Mittel besitzen wir in dem *Conium maculatum* (*Cicuta virosa*). Dasselbe wird innerlich verabreicht, als Pulvis herbae zu 2—5 Gran, oder als Extractum zu $^1/_2$—1 Gran, oder als Alkaloid, Coniin zu $^1/_{10}$—$^1/_8$ Gran täglich 2—3mal, bei anhaltendem Augenlidkrampfe am besten in allmälig gesteigerter Gabe. Man beginnt z. B. mit 1 Gran Extr. conii, gibt den 2. Tag 2, den 3. Tag 3mal 1 solches Pulver, den 4. Tag nichts, den 5. Tag 3, den 6. Tag 4, den 7. Tag 5 Stück, den 8. Tag nichts, den 9. Tag 5 u. s. w. Man wird nicht leicht nöthig haben, und es wäre auch nicht gerathen, auf mehr als 8 Gran in 24 Stunden zu steigen. Bei Säurebildung in den ersten Wegen verbinde man es zweckmässig mit *Magnesia carbonica* oder mit *Baryta muriatica*. Die Anwendung dieses letzteren Mittels erheischt jedoch, wie bekannt, grosse Vorsicht. Eine zweckmässige Formel ist z. B. Barytae muriaticae, Extracti conii maculati a ā a scrupulum, solve in aquae dest. vel aquae cinnamoni et Syr. cort. aurant. ā ā a unica dimidia, täglich 2—3mal 20—30 Tropfen, allmälig steigend zu nehmen. Ein verlässlicheres Präparat ist das *Coniin*. Coniin grana duo, solve in spiritus vini scrupulo et aquae dest. unc. quatuor täglich 2—3mal 20—40 Tropfen, allmälig steigend; oder: Coniini $^1/_{10}$ Gran mit Eleosacch. cort. aurant. Charta cerata, täglich 1—2mal.

d) Man wird nicht leicht nöthig haben, nach andern Mitteln sich umzusehen; dennoch wird es gut sein, deren mehrere zu kennen. Fomente mit einer Lösung aus $^1/_2$ — 1 Drachme *Borax* und eben so viel *Aqua laurocerasi* in 7 Unzen dest. Wassers täglich 2 — 3mal durch $^1/_2$ Stunde lauwarm angewandt leisteten mir in den paar Fällen, wo ich sie verordnete, ganz gute Dienste. Prof. *Fischer* (klin. Unterr. S. 273 und Lehrbuch S. 213) sah gute Wirkung von der *Tinctura bignoniae*, mit 2 — 3 Theilen Wasser verdünnt, täglich 2 — 3mal lau in's Auge geträufelt. Derselbe empfiehlt auch die *Tinctura Galbani*, mittelst eines Leinwandbäuschchens einige Male des Tages durch einige Minuten lauwarm über die Lider zu legen, oder innerlich einige Tropfen der *Tinctura Fabae Ignatii* oder der *Tinctura Rhois toxicodendri* in Zuckerwasser zu verabreichen. *Cunier* (Annales d'Ocul. T. 1o. p. 62) rühmt die *Blausäure*, namentlich ein Collyrium aus 3 Unzen Aqua belladonnae dest. mit $^1/_2$ Drachme Acidum hydrocian. medicin. (Acidi prussici puri pars 1 in aq. part. 8) zu Einträuflungen oder zu Waschungen und Bähungen der Lider, letztere alle 20 — 30 Minuten vorzunehmen, oder 6 Gran *Cyanuretum potassae* in 2 Unzen Aq. belladonnae. *Déval* (Ann. d'Oc. T. 13. p. 71) lässt nach *Demours* das Kerbelkraut (*Chaerophyllum sativum* Lam.) durch 10 Minuten kochen und die Nacht hindurch in Form von Cataplasmen auf die Lider anwenden. sodann das Auge oft mit einer concentrirten Abkochung desselben waschen. Vom Einblasen oder Einstreuen des *Kalomelpulvers* nach Fricke u. A. bin ich durch einige

Fälle, wo es sich über der Conjunctiva bulbi in Klümpchen angesammelt und partielle Entzündung erregt hatte, abgeschreckt worden. — Zu *Jüngken's* Methode, die lichtscheuen Kinder gewaltsam *starkem Tageslichte* auszusetzen, oder mit dem Kopfe momentan in ein *Gefäss voll kalten Wassers* einzutauchen, konnte ich mich bisher eben so wenig entschliessen, wie zu *Ruete's* Verfahren, *kalte Umschläge anzuwenden*; am wenigsten scheinen mir diese Behandlungsweisen für die Privatpraxis zu passen. Kalte Umschläge ordiniren sich hierorts die Laien von selbst, und man kann so zu sagen täglich beobachten, wie viel damit Unheil gestiftet wird, auch in Fällen, wo sie nach *Ruete* angezeigt wären.

2. Ist die Heftigkeit der Lichtscheue gebrochen, dann kommt es auf den *Zustand der Cornea an*, welche Behandlung einzuleiten ist.

a) Bei den sogenannten *scrofulösen Gefässbändchen*, welche Form nur mit sehr geringer oder gar keiner Lichtscheu verläuft, besteht die örtliche Behandlung in der Einreibung einer Salbe aus 3—6 Gran weissem Präcipitat auf 1 Drachme Fett, 3—4mal in 24 Stunden, an die äussere Fläche der Lider. Ist das Kind nicht verständig genug, nachher mit geschlossenen Augen $^1/_2$—1 Stunde liegen zu bleiben, so wähle man die Zeit des Schlafes hiezu.

b) Beim *Pannus scrofulosus* sind Einträuflungen von lauwarmer Aqua Conradi, von Laudanum liq. Sydenh., in hartnäckigen Fällen von Collyrium adstr. luteum, die wirksamsten der örtlichen Mittel.

c) Jene seltene Form, welche mit der Bildung eines gelblich- oder graulich-sulzigen Exsudates in Form von *Knötchen oder Wülsten im Limbus conjunct.* corneae auftritt (Vergl. Prager Vjschr. 12. Band, Seite 73), und sehr langsam verläuft, erfordert das Bestreichen mit Laudanum Syd., Cuprum sulfur. oder gummirtem Lapis.

d) Bei der Bildung kleiner *Bläschen oder Pusteln* ist oft schon das leichte Abführmittel oder die Mercurialsalbe an die Stirn und Schläfe hinreichend, die Rückbildung einzuleiten; nach gemilderter Lichtscheue mag man eine schwache Lösung von Sublimat, von Nitras argenti oder Laudanum einträufeln; in der Regel aber ist dann der rothe Präcipitat, 1—2 Gran auf 1 Drachme, vor dem Einschlafen an die Lidränder eingerieben, das beste Mittel, die Resorption zu beschleunigen. — Sind die Bläschen oder Pusteln etwas grösser, namentlich erhabener, so erfolgt die Abstossung des überkleidenden Epitheliums, und somit die Umwandlung in ein *Geschwür* bald früher, bald später von selbst. Ich habe das Betupfen solcher Pusteln mit einem zugespitzten Lapis inf. in zahlreichen Fällen angewendet, kann ihm aber nicht das günstige Zeugniss geben, das ihm gegeben worden ist. Einreibungen von Unguentum cinereum oder von einer etwas stärkern weissen Präcipitatsalbe an die Stirn und Schläfe

und Verabreichung gelinderer oder stärkerer Abführmittel, je nachdem die einen oder die andern *sonst* zulässig oder angezeigt waren, schienen mir noch am ehesten geeignet, der Vergrösserung solcher Exsudationen Schranken zu setzen. Auch den Einträuflungen von verschieden starken Lösungen des Argentum nitricum, des Sublimates, des Cadmium sulfuricum u. s. w. kann ich in dieser Beziehung durchaus nicht das Wort reden.

e) *Seichte Geschwürchen* mit reinem oder nur wenig trübem Grunde erfordern in der Regel keine andere Behandlung, als die eben angegebene. Greifen sie aber *weit um sich oder in die Ttefe*, oder bleiben sie Tage-, Wochenlang stationär, dann ist zu unterscheiden, ob diess unter Fortbestehen oder Steigerung der Gefässeinspritzung, des Thränenflusses und der Lichtscheu, oder aber unter Nachlass oder völliger Abwesenheit dieser Erscheinungen geschieht, mit andern Worten, ob ihre Zunahme, ihr Bestand mit *entzündlichen* Zufällen, oder mit einem sogenannten *torpiden* Zustande des Auges und Gesammtorganismus einhergeht. Im erstern Falle sind Abführmittel zu reichen, die Nahrung einzuschränken, Mercurialeinreibungen an die Umgebungen der Augen vorzunehmen; im letzteren Falle ist durch örtliche Reizmittel, durch kräftige Kost, durch tonische und erregende Arzneimittel der zur Narbenbildung nöthige Grad von Reaction anzustreben. — Unter die örtlichen Reizmittel gehören *α*) trockene warme Tücher oder Kräutersäckchen (Flor. chamomillae, flor. sambuci aa unc. dimid., farin. fabarum vel secalin. unciam, in doppelte feine Leinwand eingenäht und gut durchsteppt), wenn bei eitriger Infiltration ödematöse Schwellung der Bindehaut oder der Lider auftritt; *β*) Einträuflungen von verdünntem oder selbst reinem Laudanum liq. Syd., 1—2mal in 24 Stunden, oder von einer Lösung aus 1—5 Gran Nitras argenti in 1 Unze Wasser, oder von 2—4 Gran Lapis divinus mit $^1/_2$—1 Scrupel Tinctura opii simpl. in 1 Unze Wasser; *γ*) selten wird man in die Lage kommen, ein Geschwür wegen Mangel an Reaction mit Tinctura jodinae oder mit Lapis infernalis in Substanz betupfen zu müssen; mit letzterem sei man, besonders in der Privatpraxis, namentlich als Anfänger, nicht zu schnell bei der Hand.

f) Sind die Hornhautfasern bis auf die tiefsten oder bis auf die Descemet'sche Haut zerstört, und diese in Form eines durchsichtigen Bläschens vorgetrieben, *Keratokele*, oder ist bereits völliger *Durchbruch der Cornea*, einfach oder mit *Vertreibung der Iris* erfolgt, dann ist nebst dem unter *e*) auseinander gesetzten Verfahren noch ruhige Lage des Kranken, mindestens Vermeidung jeder stärkeren Muskelanstrengung und heftigern Bewegung nothwendig, um so strenger, je mehr dadurch Gefahr

zur Verziehung oder gar Schliessung der Pupille gesetzt ist, und sich Staphyloma partiale oder totale zu entwickeln droht. Die Begründung dieser Vorsichtsmaassregel, so wie die weitere Behandlung des Irisvorfalles und der Folgezustände können füglich erst bei der Lehre von den Hornhautkrankheiten gegeben werden.

C) Auswahl der Arzneimittel, welche theils zur Beseitigung des einzelnen Anfalles von Conjunctivitis, theils zur Verbesserung des constitutionellen Übels innerlich zu geben sind.

Der angehende Praktiker findet eine Menge Mittel gegen die Scrofulosis empfohlen. Es würde voreilig sein, daraus den Schluss zu ziehen, dass eigentlich keines etwas tauge. Allerdings besitzen wir kein Mittel, das in allen Fällen hilft, aber es gibt Mittel von ausgezeichnetem, erprobtem Nutzen. Die Kunst des Arztes besteht hier im Individualisiren und in der gehörigen Beharrlichkeit. Eigene sorgfältige Beobachtung am Krankenbette muss hier das Meiste thun; die Erfahrung Anderer kann nur die allgemeinsten Anhaltspunkte geben. Wenn irgendwo, so scheint es hier nothwendig, vor dem Schlendrian so mancher Ärzte zu warnen, welche, so oft ihnen ein Kind mit scrofulöser Augenentzündung vorkommt, nach gewohnter Weise das Mittel verschreiben, das in ihrer Feder steckt, ohne Wahl, selbst ohne Rücksicht auf die Dosis. Kinder, zum Skelett abgemagert, werden ohne weiters mit Abführmitteln oder Vesicantien hinter den Ohren tractirt, während Andere nichts zu kennen scheinen, als irgend ein Collyrium, dessen Formel ihnen noch von der Schule her geläufig ist.

1. *Salzige Abführmittel* bekommen den scrofulösen Kindern im Allgemeinen nicht gut; man sei also damit eben so vorsichtig, wie mit Blutentziehungen. Für Reizbare passen: ein leichter Aufguss von Senna,*) Aqua laxativa Viennensis, für kleinere Kinder Hydromel infantum, Syrup. cichorei cum rheo, für Torpide ein stärkeres Infusum sennae oder Electuarium lenitivum, Kalomel mit Jalappa in Zwischenräumen von einigen Tagen. Abführmittel sind besonders bei torpiden Individuen, namentlich wenn *chronische Hautausschläge* im Gesichte oder am Kopfe vorhanden sind, von Zeit zu Zeit etwas stärker anzuwenden. Bei Crusta lactea habe ich den Thee aus Herba jaceae mit Milch, und damit es die Kinder leichter nehmen, mit ein wenig Caffee, oder, wo ich zugleich purgiren wollte, mit Sennesblättern, oft mit augenscheinlich gutem Erfolge angewandt. — Bei Zeichen von *Magensäure* verbinde man mit dem Abführtränkchen Bicarbonas sodae, Lapis cancrorum, oder Magnesia, oder reiche diese Mittel, falls die Kinder sie nehmen, in Pulverform, allein oder mit Rheum.

*) Um das Leibschneiden, welches sie verursachen, zu vermeiden, lasse man die mittelst Alkohol entharzten Blätter nehmen. Sehr gut genommen und vertragen werden sie auch, wenn man sie nach Beseitigung der Stiele mit dem Caffee infundirt, den man zum Frühstück gibt.

2. *Brechmittel* zu Anfang der Cur, wohl auch später immer nach einigen Tagen wiederholt, fand ich oft von entschieden guter Wirkung bei torpiden Individuen, namentlich wenn grosse Hornhautpusteln oder Geschwüre mit gelben, wulstigen, oder von zahlreichen Gefässen überzogenen Rändern — jedoch ohne Durchbruch oder Gefahr hiezu — oder wenn Eiter zwischen den Hornhautfasern oder in der vordern Augenkammer angesammelt war. — *Tartarus stibiatus* r. d. passt besenders, sobald es die Verdauungsorgane zulassen, bei frequentem Pulse und leicht erregbarem Blutandrange zum Kopfe. Den *Aethiops antimonialis* habe ich (nach *von Walthers* Rath bei schlecht genährten torpiden Individuen, besonders wenn gleichzeitig chronische Hautausschläge vorhanden sind) theils allein, theils mit Conium, Magnesia oder Rheum verabreicht; ich sah zwar niemals eine eclatante Wirkung, glaube jedoch die Beobachtungen noch weiter fortsetzen zu müssen. Aethiops mineralis, Pulvis Plumeri, so wie überhaupt stärkere Mercurialpräparate, bei Scrofulösen durch längere Zeit anzuwenden, halte ich wenigstens bei Conjunctivitis scrof. nicht für angezeigt.

3. Die Hauptrolle bei der arzneilichen Behandlung spielen die *tonischen Mittel*, deren viele als *Specifica* empfohlen wurden. Hieher gehören der *Eichelcaffee*, die grünen Schalen und Blätter von *Nux juglans regia*, der *Calamus aromaticus* u. dgl. Die *China*, welche von Kindern am besten als Infusum oder Extractum frigide paratum vertragen wird; das *Chinin*, bei Kindern zu 1, bei Erwachsenen zu 2 Gran 2—3mal des Tages verabreicht, hat *Makenzie* als ein vorzügliches Mittel empfohlen, wenn nach Vorausschickung eines Abführ- oder Brechmittels Lichtscheu und Thränenfluss noch heftig sind, der Puls jedoch nicht sehr rasch ist, in welchem Falle kleine Gaben von Brechweinstein angewendet werden sollen. Das *Eisen*, am besten als *Ferrum carbonicum sacharatum* allein oder, wenn es gelind eröffnend wirken soll, mit Rheum; letztere Eigenschaft hat auch die Verbindung von weinsteinsaurem Eisen und Kali (Ferri tartrici, Kali tartrici et Elaeosacch. aurant. aa Drachmam D. in dos. aeq. XII, täglich 2—3 Stück). Das *Jod*, Jodkali, Jodeisen, bei möglichster Vermeidung stärkmehlhaltiger Nahrungsmittel in entsprechender Gabe angewandt, ist unstreitig eines der wirksamsten Mittel gegen Scrofulosis im Allgemeinen. Es eignet sich mehr für torpide Individuen, und kann meistens erst nach behohenem Anfalle, oder bei sehr schleppendem Verlaufe der Conjunctiwitis angewendet werden. Dasselbe gilt von der Adelheidsquelle und dem Haller Wasser. Ein unschätzhares Mittel bei erethischen (atrophischen) scrofulösen Individuen ist der *Leberthran*. Er

kann ohneweiters schon während des Anfalles der entzündlichen Zufälle am Auge in Anwendung gezogen werden. Man gibt ihn täglich zweimal zu 1 Kaffee - Kinder - Esslöffel, zur Milderung des unangenehmen Geschmackes mit etwas Syrupus emulsivus oder mit etwas Citronensaft. Kinder, welche ihn nicht nehmen wollten, Kinder, welche bei äusserster Abmagerung zugleich an erschöpfendem Durchfalle litten, liess ich vor dem Schlafengehen am ganzen Körper damit einreiben und in ein Leintuch einwickeln; es gibt wenig Mittel, von denen ich so entschieden gute Wirkung gesehen, wie von diesen Einreibungen. Ob die *Baryta muriatica* wirklich die Heilkräfte habe, die man ihr gegen die Scrofulosis zugeschrieben, muss ich nach meinen Erfahrungen noch dahin gestellt sein lassen. Ich reichte sie selten allein, meistens in Verbindung mit der *Cicuta*, deren bereits oben Erwähnung geschah, oder mit Eisen (Terrae ponderosae salit. et ferri muriat. aa dr. semis, Aq. dest. com. et Syr, aurant. aa unciam, M. D. S. Täglich 2—3mal $^1/_2$—1 Kaffeelöfel voll zu nehmen).

4. Zum Schlusse erwähnen wir noch der *Gegenreize*, Vesicantien, Fontanelle, Haarseile. Erstere fand ich meist unnütz, letztere beide geradezu schädlich. Wann Gegenreize anzuwenden sind, und dass hiezu die Authenrieth'sche Salbe wohl das beste Mittel, wurde bereits erörtert.

V. Conjunctivitis trachomatosa, Trachoma s. asperitudo conjunctivae.

Die *trachomatöse Bindehautentzündung* charakterisirt sich durch Ablagerung eines *sulzigen Exsudates* in Form isolirter, *selbstständiger Körner* oder Hügel, nicht bloss *unter das Epithelium der Bindehaut der Lider* und (bei höhern Graden) *selbst des Bulbus*, sondern auch *in das Parenchym der Bindehaut und in die tiefern Gebilde* (Knorpel und Zellstoff), und durch *Einleitung von Schrumpfung der infiltrirten Gewebe.*

Sie besteht nicht in primärer Erkrankung des Papillarkörpers, geht nicht nothwendig und nicht gleich von Anfang mit Schwellung der ganzen Bindehaut und Ausscheidung flüssigen Exsudates an die freie Oberfläche einher, und ist *nicht ansteckend*, wie die Blennorrhöe, mit der sie bisher so häufig verwechselt oder für gleichbedeutend gehalten wurde. Die Ursache der Ablagerung jener umschriebenen, gelblichen, sulzigen Exsudate unter das unversehrte Epithelium und in die tiefern Gebilde muss zuletzt *in einem Allgemeinleiden*, in Krankheit des ganzen Organismus gesucht

werden. Das Vorhandensein vermehrter und unveränderter Secretion ist hier nicht wesentlich, und findet nur unter besondern Verhältnissen statt.

Eine gewisse Rauhigkeit oder vielmehr *Unebenheit der Lidbindehaut*, welche eben durch den Namen angedeutet wird, bleibt immer eine hervorstehende Erscheinung dieser Krankheit in allen ihren Formen und Stadien, wenn sie auch derselben nicht ausschliesslich zukommt. Diese Rauhigkeit ist bedingt durch die Exsudate, welche in Bezug auf ihre *Form* (*Kugelform*) und ihren *Sitz* (*unabhängig von einem bestimmten Elemente* der Bindehaut, Papillarkörper oder Schleimfollikel) eine gewisse *Selbstständigkeit* darbieten, und durch die *Veränderungen*, welche die davon infiltrirten Gebilde durch diese Exsudate und deren Metamorphosen erleiden.

Die Ausscheidung der Exsudate kann *ohne merkliche Röthe, Schwellung und Secretionsveränderung der Bindehaut* vor sich gehen; sie beginnt in der Regel *am untern Lide*, und kann von da *auf das obere*, zuletzt auch *auf die Conjunctiva bulbi* und *auf die Cornea* übergehen. Die Krankheit ist an *keinen bestimmten Verlauf* gebunden, kann *Jahre lang dauern*, von Zeit zu Zeit *frische Nachschübe* bildend. Sie combinirt sich häufig mit den Zufällen der Conjunctivitis scrofulosa, häufiger noch mit denen der Conjunctivitis catarrhalis, und schliesst die Erscheinungen der Blennorrhöe nur in so fern aus, als diese durch rasche Entwicklung und Heftigkeit des entzündlichen Processes Resorption der das Trachom charakterisirenden Exsudate herbeiführen.

Die **Symptome** sind verschieden, je nachdem die Exsudate bloss an der Oberfläche der Bindehaut, unter dem Epithelium — *aufgelagert* — oder auch zugleich im Parenchym — *infiltrirt* — erscheinen, ferner je nachdem die Exsudate *rasch, unter heftigen Reactionserscheinungen* oder *allmälig und unvermerkt* abgelagert werden, endlich je nach den *Metamorphosen*, welche die Exsudate selbst und die davon infiltrirten Gewebe bereits erlitten haben.

1. *Grad. Auflagerung.* Auf der Bindehaut im Tarsal- und im Übergangstheile, bisweilen auch an der Peripherie des Scleraltheiles sieht man mohn- bis hirsekorngrosse, grauliche oder gelbliche, glatte, etwas durchsichtige, hügelartige oder halbkugliche Erhabenheiten mit deutlich begrenzter rundlicher Basis emporragen. — Diese Exsudathügel erscheinen zuerst im Tarsaltheile der Bindehaut, mit Ausnahme eines ohngefähr 1 Linie breiten Streifens längs der innern Lefze des Lidrandes, welcher nur selten, und zwar erst nach Monate langer Dauer hie und da von einem solchen Korne eingenommen erscheint. Alsbald treten sie im

Übergangstheile auf, dessen lockeres Bindegewebe ihrer Ausbreitung viel günstiger zu sein scheint. Oft, wo die über dem Tarsus sitzenden sehr klein und flach, oder aber bereits wieder verschwunden sind, ist der Übergangstheil bis zur Sclera hin mit zahlreichen, weit grösseren, aber auch in der Regel blässeren und etwas tiefer eingesenkten Körnern besetzt. Doch gibt es auch Fälle, wo der Übergangstheil beinahe oder ganz verschont bleibt, selbst nach langer Dauer, (bei der Infiltration); worauf wir später zu sprechen kommen werden. — Niemals, sie mögen noch so gedrängt an einander sitzen, verlieren sie die rundliche Form des Scheitels; sie werden nie eckig, nie palissaden- oder hahnenkammähnlich angeordnet; im Übergangstheile jedoch verschmelzen sie durch Aneinanderstossen gern zu 2—3 Wülsten mit transversalen Einschnürungen, nachdem sie oft lange reihenweise an einander gestellt, gleich Perlenschnüren bestanden haben. — Solche Ablagerungen können nicht nur an der halbmondförmigen Falte und an der Thränenkarunkel, sondern auch an der Scleralbindehaut vorkommen, und zwar in letzterer anfangs einzeln und fast krystallhell, später confluent, drüsenartig und gelblich-sulzig, wie gekochter Sago*).

Geschieht der Erguss des dieselben bildenden Blastems unter das Epithelium *allmälig*, so erscheint die Bindehaut zwischen diesen isolirt stehenden Hügeln selbst über dem Tarsus nur wenig injicirt und noch so durchscheinend, wie im normalen Zustande, nur gleichsam etwas schlaffer und mehr gelblich, oder blass gelblichroth, und von veränderter oder vermehrter Secretion ist dann gewöhnlich keine Spur vorhanden. Sehr oft wissen die Kranken gar nicht, dass sie ein Augenleiden an sich tragen; man bekommt daher die Krankheit in dieser Form nur selten zu Gesichte.

Zu 2 Mädchen von 8 bis 10 Jahren (beide aus wohlhabenden Familien) wurde ich gerufen, weil sie, wie die Ältern sagten, sich ein häufiges Zwinkern angewöhnt hatten, und selbes nicht lassen wollten; ein Mädchen von 9 Jahren kam mit ihrer augenkranken Pflegemutter zu mir, und ich wurde nur nebenbei befragt, wie es komme, dass die Augen des Mädchens, wenn sie weine, immer längere Zeit roth bleiben; von 3 im Jünglingsalter stehenden Individuen consultirten mich 2 wegen Kurzsichtigkeit, und 1 befragte mich wegen Drücken in den Augen nach längerem Lesen oder Schrei-

*) Diese auf- oder oberflächlich eingelagerten, sulzigen Exsudate müssen unterschieden werden nicht nur von jenen winzigen, fast nur staubkorngrossen, durchsichtigen Erhebungen des Epitheliums im Tarsaltheile, welche nach 2—3 Tagen wieder verschwinden, sondern auch von den ebenfalls krystallhellen oder mattgrauen, höchstens mohnsamengrossen Erhabenheiten im Übergangstheile, welche durch Schwellung der Follikel bedingt sind. Wir haben von beiden bereits in den früheren Abschnitten gesprochen.

ben. Alle, bis auf das 9jährige Mädchen, boten diese Erscheinung nur an den untern Lidern dar.

In andern Fällen bietet die Bindehaut der Lider nebst diesen Exsudaten noch die Zeichen der katarrhalischen Entzündung dar, namentlich die Schleimsecretion und Hyperämie, und der Kranke klagt über das Gefühl eines fremden Körpers unter dem obern Lide, auch wenn dieses sowohl im Tarsal- als im Übergangstheile von solchen Auflagerungen noch ganz frei ist. Die Zufälle, welche wir dem Katarrh (sensu stricto) zuschreiben, können beseitigt werden, sobald der Kranke aus der gesperrten unreinen Luft entfernt wird, und etwa noch ein adstringirendes Collyrium anwendet: jene Exsudate aber bestehen fort (wochenlang), und geben der Bindehaut ein lockeres, unebenes, gelblichrothes Aussehen. — Von Aussen erscheinen die Lider ein wenig angelaufen, die Lidspalte wird nicht gehörig geöffnet, das Auge ist empfindlicher gegen grelles Licht, gegen scharfe Luft, Staub, Rauch, Anstrengung der Sehkraft u. dgl., die Lider können nach dem Schlafe schwerer geöffnet werden, auch wenn sie nicht gerade verklebt sind, und ermüden besonders bei künstlicher Beleuchtung so, als ob man nicht ausgeschlafen hätte.

Geschieht hingegen die *Ausscheidung rasch*, so erscheint die Bindehaut durchaus serös geschwellt und mehr weniger hyperämisch, mit den genannten Körnern besetzt, und von Thränen überfluthet, in welchen hie und da Schleimflocken schwimmen. Die seröse Schwellung ist natürlich im Übergangstheile am stärksten; in heftigeren Fällen schwillt auch die Conjunctiva bulbi und die Cutis der Lider stärker an (ödematös). Dabei ist der Kranke sehr lichtscheu, und wird gewöhnlich von heftigen, drückenden oder reissenden und stechenden Schmerzen gequält.— Ist das umgebende Gewebe stark hyperämisch, dann sieht man ganz feine Gefässreiserchen von demselben auf diese Exsudathügel emporsteigen, und ihnen eine röthlichgelbe Farbe verleihen; der Scheitel derselben bleibt jedoch immer noch durchscheinend, opalartig glänzend: mittelst der Loupe sieht man um die noch immer deutliche Basis herum nicht selten kleine Ecchymosen. — Diese Hyperämie tritt von Zeit zu Zeit, wenn frische Nachschübe erfolgen oder die Bindehaut sonst gereizt wird, stärker auf; man bemerkt sie aber auch oft, wenn Resorption jener Exsudate statt findet. Bei längerer Dauer macht sie den Papillarkörper über den Tarsus intensiv roth, fein zottig oder fein warzig, selbst deutlich hypertrophisch, ein Zustand, der noch fortbestehen kann, nachdem jene Exsudatkörner grösstentheils oder ganz verschwunden sind, oder bloss noch im Übergangstheile oder am obern Lide aufgefunden werden können. Mit diesem Zustande der

Hyperämie und der Schwellung des Papillarkörpers ist dann auch Vermehrung und Veränderung der Secretion, wie beim Katarrh, vorhanden.

Ich war lange der Ansicht, dass der bisher geschilderte Befund stets nur als erster Grad des Trachoma zu betrachten sei, indem ich oft genug darauf die weitern Veränderungen der Bindehaut und Nachbargebilde eintreten sah, welche mit jenen zusammengenommen uns eben den Begriff dieser Krankheit geben, und indem ich auch in zahlreichen Fällen auf jene ursächlichen Momente zurückgeführt wurde, welche das weiter vorgeschrittene Übel voraussetzt. Allein unbefangen und sorgfältig fortgesetzte Beobachtungen überzeugten mich, dass man auch hier, wie überall, sich nicht an eine Erscheinung allein halten dürfe, dass es kein an und für sich pathognomonisches Symptom gebe, kurz, dass diese sulzigen, rundlichen Exsudate nicht bloss bei der in Rede stehenden Krankheit (Trachoma) vorkommen, sondern auch als Theilerscheinung, wenn gleich ungleich seltener und nur unter gewissen Verhältnissen, bei Katarrh und bei der Blennorrhöe niedern Grades und langsameren Verlaufes. Hatten mich früher einzelne Fälle auf die Vermuthung geführt, es können wohl auch bei rein örtlichen Krankheiten, beim Katarrh und bei der Blennorrhöe unter gewissen Verhältnissen ganz gleiche Exsudate auftreten, so wurde ich endlich durch die Beobachtung der sogenannten Ophthalmia militaris (vergl. S. 70) und durch nachfolgende Beobachtung über dieses Verhältniss aufgeklärt.

Aus dem hiesigen Waisenhause zu Sct. Johann, welches ohngefähr 80 Knaben im Alter von 6—13 Jahren versorgt, wurden mir vom Med. ordinarius des Hauses, Dr. *Junyk*, seit dem Sommer 1849 mehrere Zöglinge zugeschickt, welche auf beiden Augen jenen Zustand darboten, den ich oben als Trachoma 1. Grades mit katarrhalischen Zufällen beschrieben habe. Der Umstand, das bis Mitte Jänner 1850 bereits 5 derart erkrankte Knaben mich besuchten, bestimmte mich, das ganze Institut zu untersuchen. Ich fand Anfang Februar unter 78 Zöglingen, welche eben zu Hause waren, nur 39 ganz gesund; von den erkrankten zeigten 9 bloss eine mehr weniger dicht netzförmige Injection und Lockerung oder leichte Schwellung der Bindehaut über dem Tarsus und im Übergangstheile, und nur geringe, eiweiss- oder schleimähnliche Secretion (in Form eines halbdurchsichtigen Fadens oder einer blassgelblichen Flocke), ohne dass sie übrigens von Lichtscheu, Thränenfluss, Druck unter dem obern Lide u. dgl. merklich belästigt wurden. Bei den übrigen (30) sassen theils über dem Tarsus (mit Ausschluss eines etwa 1 Linie breiten Saumes längs der innern Lefze), theils im Übergangstheile und besonders in der Übergangsfalte, bei vielen aber auch in der Conjunctiva bulbi (nächst der Concavität der halbmondförmigen Falte und im oberen Umfange der Scleralbindehaut) gelbliche, sulzige, halbdurchsichtige, glatte Körnchen oder Hügel, welche in der Übergangsfalte häufig zu länglichen, darmähnlichen Wülsten verschmolzen waren. Diese Hügel konnten weder für hypertrophische Papillen, noch für geschwellte Follikel gehalten werden, weil sie auch an der Conjunctiva bulbi beobachtet wurden. Sie erschienen in allen Fällen über dem Tarsus viel kleiner, als im Übergangstheile. Die Bindehaut selbst war in mehreren Fällen auffallend blass (bei schwächlicheren, schlechter aussehenden Kindern), in andern dicht netzförmig und hell geröthet, in den meisten gelblich roth, und im Allgemeinen etwas schlaffer und lockerer aussehend, wenigstens im Übergangstheile; rücksichtlich der Secretion und der Sensationsanomalien verhielten sich diese Fälle im Allgemeinen nicht anders, als die, welche den Zustand eines einfachen Katarrhes darboten. Nur eine geringe Zahl der

Kinder war für augenkrank gehalten worden; man war daher nicht wenig überrascht, dass ich so viele für krank erklärte. Es konnten mir daher auch über die Dauer, Entstehung und Ausbreitung des Übels keine Aufschlüsse gegeben werden. — Die Kinder wohnen seit dem Herbste 1849 im Piaristenkloster, nachdem das für sie bestimmte, viel gesünder gelegene, mit einem grossen Hofraume und Garten versehene und geräumige Zimmer enthaltende Waisenhaus anfangs zu einem Choleraspital, später zu einer Militärkaserne bestimmt worden ist. Die im Piaristenkloster ihnen zugewiesenen Zimmer sind niedrig, relativ klein, für Licht und frische Luft wenig zugänglich; auch bei offenen Fenstern (in den Frühlings- und Sommermonaten) kann mir die Luft darin noch immer dunstig und dumpfig vor.

Zunächst drang sich die Frage auf, ob das Übel ansteckend sei, oder ob so viele individuen zugleich (oder doch kurz nach einander) nur desshalb ergriffen worden waren, weil sie alle denselben schädlichen Einflüssen ausgesetzt waren. Stellte sich das Übel als ansteckend heraus, so war zu ermitteln, ob das Contagium von aussen eingeschleppt oder in der Anstalt selbst sich entwickelt hatte. Leider war ich nicht in der Lage, alle nothwendigen Erhebungen zur Beantwortung dieser Fragen pflegen zu können. So viel aber kann ich in Bezug auf die Contagiosität mit Bestimmtheit versichern, dass von dem Lehr- und Dienstpersonale des Institutes Niemand erkrankte (und die Lehrer waren doch viele Stunden des Tages, 4—5, in den gedrängt vollen Lehrsälen), dass auch von Verschleppung der Krankheit durch die Kinder zu ihren Ältern oder Geschwistern trotz der öfter stattfindenden Besuche kein Fall ausfindig gemacht werden konnte, dass trotz der Einführung von Vorsichtsmaassregeln, welche geeignet waren, die Ansteckung durch Übertragung (Betastung) zu verhüten, dennoch in den nächsten 6 Wochen noch viele Knaben (zusammen über 50) erkrankten, und dass mehrere Impfungen, welche ich mit dem schleimigen Secrete vornahm, keinen Ausbruch der Krankheit bewirkten. — Musste nun der Grund des Übels mit grösster Wahrscheinlichkeit nicht in Ansteckung, sondern in Einwirkung schädlicher Einflüsse gesucht werden, welchen diese Kinder sämmtlich ausgesetzt waren, und welchen nur die geringere Zahl widerstand, so frug sich's, ob diese Einflüsse sich nur bei jenen geltend machen konnten, welche schon eine krankhafte Disposition in sich trugen, oder auch bei ganz gesunden Kindern, und ob diese Einflüsse auf die ganze Consituation einwirkten, oder aber ob sie bloss die Augen, die Bindehaut trafen*). — Eine genaue Untersuchung sämmtlicher (78) Zöglinge nach den Ferien (am 12. October) ergab folgenden Befund. Von 23 Neuaufgenommenen hatten nur 15 noch ganz gesunde Augen; bei 1 zeigte bloss das linke, bei 2 das rechte und linke Auge netzförmige Röthe und Lockerung der Bindehaut mit sparsamer Schleimsecretion, und bei 5 waren nebstdem an den untern Lidern staub- und mohnkorngrosse, gelbliche Hügelchen vorhanden, welche sich bei dem einen auch bereits an den obern Lidern zeigten. Von diesen 8 Knaben war nur der eine (und zwar der, welcher bereits oben und unten solche Exsudate darbot) erst 8 Tage, die andern aber 2 bis 8 Wochen in der

*) Zwischen Luft und Bindehaut findet ohne Zweifel eine Wechselwirkung statt, welche für die Vegetation der Bindehaut von grossem Einflusse ist. Die Qualität der Luft dürfte für die Function der *stets feuchten* Bindehaut eben so wenig gleichgültig sein, als für die Schleimhaut der Respirationsorgane. Übermässig langes Wachen führt zu stärkerer Injection der Bindehautgefässe; aber auch nach dem Schlafe sind dieselben mehr injicirt; werden viele Personen längere Zeit in einem engen Raume eingeschlossen, so wird die Bindehaut des Augapfels gleichfalls röther und schlaffer.

Anstalt; von den 15 Gesunden war nur Einer 14 Tage, die andern alle eine kürzere Zeit daselbst. Von den übrigen (55) Kindern, welche bereits länger (1—5 Jahre) in der Anstalt waren, konnten nur 5 für ganz gesund erklärt werden; 2 zeigten bloss netzförmige Injection, Lockerung und sparsame Schleimsecretion der Bindehaut; 48 boten nebstdem die Bildung jener Exsudate in den mannigfachsten Abstufungen (nach Grösse, Zahl und Ausbreitung) dar. — Als ich nun am 22. December d. J. wieder alle Kinder durchmustert, und den Befund mit der Beschreibung vom 12. October verglich, ergab sich, dass von jenen 23 Neulingen seitdem wieder 5 erkrankt waren, 1 mit einfach katarrhalischen Erscheinungen, 4 überdiess mit jenen kleinen solitären Exsudaten; dagegen waren von den früher Kranken 2 genesen, und 1 zeigte nun auch an den obern Lidern solche Körnchen. Der Zustand der ältern 55 Zöglinge war im December im Allgemeinen besser, als im October, wobei übrigens nicht unbemerkt bleiben darf, dass man in der Zwischenzeit alle mögliche Sorgfalt angewandt hatte, die Luft in den Zimmern rein zu erhalten, und die Kinder in's Freie zu schicken. Wir fanden namentlich bei allen die Injection und die Schleimproduction der Bindehaut viel geringer, bei vielen Fällen mit Granulationen letztere ganz fehlend; die 5 im October gesund Befundenen waren es noch, die 2 mit einfach katarrhalischen Erscheinungen waren jetzt ganz genesen, 7 mit leichter Exsudatbildung waren nun auch von dieser befreit, und bei 5 waren die Granulationen sparsamer und flacher (selbst nur als gelbe Flecke wahrnehmbar) geworden; nur bei 3 erschienen die Exsudate grösser, und bei 1 hatten sie sich auch an den obern Lidern stark entwickelt.

Zur Erläuterung möge die specielle Beschreibung einiger Fälle dienen. *Kallas* A., 1 Jahr in der Anstalt, von gesundem Aussehen, leidet seit unbestimmt langer Zeit an beiden Augen. Befund am 12. October. Die Bindehaut der Lider gelblich roth, gelockert, die Meibomschen Drüsen deutlich durchscheinend; etwa 1‴ hinter der innern Lefze des Lidrandes beginnen zahlreiche, kaum mohnkorngrosse, fischrogenähnliche Körnchen; der Tarsaltheil das obern Lides zeigt denselben Zustand, nur sind diese Körnchen gegen den Winkel und gegen den Orbitalrand des Tarsus hin gedrängter und grösser; der Übergangstheil frei von solchen Körnern, nur leicht geschwellt; keine Schleimsecretion (wenigstens nicht im Momente der Untersuchung), keine Klage über Drücken, Lichtscheu u. dgl. Unter der Loupe erschien die für das freie Auge gelblich röthliche Bindehaut mässig dicht injicirt, hie und da röthlich punktirt, und darauf opalartig glänzende, halbdurchsichtige, ganz glatte Hügelchen. Am 22. Dezember war der Befund im Ganzen derselbe, nur der Übergangstheil bereits auch mit solchen Körnchen besetzt. — *Hepner*, 2 Jahre in der Anstalt, hatte im Herbste 1849 dasselbe Leiden mit exquisit grossen Körnern gehabt, und mich desshalb durch einige Monate besucht, um mit Cuprum sulfuricum touchirt zu werden. Nachdem die Exsudate grösstentheils resorbirt waren, war er nicht mehr bei mir erschienen. Wir fanden am 12. October 1850 die Exsudate bis auf kleine lichte Stellen verschwunden, nur im Übergangstheile noch zahlreiche, hirschkorngrosse Körner, und am 22. December waren auch diese völlig verschwunden, die Bindehaut durchaus normal, nur etwas mehr gelblich uad schlaffer, als gewöhnlich. — *Martinovský*, 4 Jahre in der Anstalt. Am 12. October: Die Bindehaut schütter netzförmig injicirt, über dem Tarsus zerstreute und kleine, im Übergangstheile etwas grössere und mehr gedrängt stehende Körnchen; der Befund an den obern Lidern beinahe derselbe, nur die Exsudate kleiner und sparsamer; im obern Umfange der Conjunctiva bulbi zahlreiche, halbdurchsichtige gelbliche Hügel; zwischen den

Cilien einige Schleimkrusten. Am 22. December konnte der Knabe unter die Gesunden gezählt werden. — *Seidl*, 1 Jahr in der Anstalt, von blühend gesundem Aussehen. Am 12. October gleichfalls beide Augen ergriffen; zwischen den Cilien ein wenig Schleim, alle 4 Lider leidend, die obern jedoch relativ wenig; die Bindehaut überall vollkommen durchscheinend, schütter netzförmig geröthet, an den untern Lidern über dem Tarsus kleine und solitäre, im Übergangstheile und an der halbmondförmigen Falte hirschkorngrosse, gelbliche, sulzige, rosenkranzähnlich an einander gereihte Körner; an dem linken Auge auch auf der Conjunctiva bulbi einige solche Exsudate. Am 22. December waren auch an den obern Lidern namentlich gegen die Winkel hin ziemlich grosse Körner zu bemerken.

Alle Thatsachen, welche ich an den Zöglingen des Waisenhauses im Verlauf von fast $1\frac{1}{2}$ Jahren wahrgenommen, bringen mich zu dem Schlusse, bei diesen Kindern habe sich in Folge der Verhältnisse, unter denen sie leben, namentlich in Folge der gesperrten Luft eine eigenthümliche Vegetationsanomalie der Bindehaut erzeugt, welche jenem Zustande, den wir Katarrh nennen, noch am nächsten steht. Ich sah mehrmals in Fällen, wo anfangs nur rein katarrhalische Zufälle an der Bindehaut wahrgenommen worden waren, jene eigenthümliche Exsudate auftreten, und dabei die übrigen Zufälle fortbestehen oder auch mehr weniger zurücktreten. Ich möchte diesen Zustand nicht zu den Blennorrhöen rechnen; es fehlte das primäre Schwellen des Papillarkörpers, es fehlte die Production schleimig eitrigen Secretes, oder dieses war doch auffallend spärlich, es fehlte endlich die Contagiosität, oder musste wenigstens sehr in Zweifel gezogen werden. Ich kann diese Krankheit aber auch nicht als Trachoma bezeichnen, weil, ausser der Bildung jener eigenthümlichen Exsudate die übrigen Erscheinungen, welche zusammen genommen uns eben den Begriff des Trachoma geben, nicht vorhanden waren, und namentlich die consecutiven Zufälle in keinem Falle beobachtet wurden. Ich habe bei einigen Knaben hirse-, ja beinahe hanfkorngrosse Auflagerungen durch mehr als 6 Monate beobachtet, und demnach weder eine Infiltration des Knorpels, noch auch nur eine nachträgliche Schrumpfung der Bindehaut eintreten sehen. Ich habe in keinem einzigen der mitunter sehr heftigen Fälle den Bulbus auf andere Weise mitleiden sehen, als dass in der Sclerabindehaut sich einzelne derlei Exsudate zeigten. Ich fand durchaus keinen wesentlichen Unterschied am Auge; ob nun das Kind ganz gesund oder schwächlich oder manifest scrofulös aussah. Ja gerade zwei Kinder, die lange an Conjunctivitis scrofulosa litten, zeigten auch nach mehrmonatlichem Aufenthalte unter den übrigen Kindern keine Spur jener sogenannten Granulationen.

Ich betrachte demnach die Bildung dieser eigenthümlichen Exsudate als etwas Accessorisches, um so mehr, nachdem ich mich überzeugt habe, dass solche graue Granulationen, wie man sie auch genannt hat, auch bei Blennorrhöe auftreten können, und zwar nicht blos bei Blennorrhöen, welche unter dem Militär und andern geschlossenen Körperschaften massenweise auftreten, sondern auch bei isolirt vorkommenden, z. B. durch Impfung mit Triperschleim erzeugten Blennorrhöen. Nur durch diese Anschauungsweise glaube ich der Anforderung genügen zu können, dass man jede Krankheit und jedes Glied derselben nach allen Beziehungen auffasse, nicht aber *eine* Erscheinung allein aus der ganzen Reihe herausgreife, und sodann als Krankheit hinstelle. Wer aber jede Krankheit der Bindehaut, welche jene „grauen Granulationen" darbietet, ohne-

weiters Trachoma nennt, der hat einen andern Standpunkt gewählt; er nennt mit diesem Worte ein Symptom, nicht eine Krankheit.

Um in jedem speciellen Falle zu bestimmen, ob dieser Befund die Bedeutung eines *rein örtlichen*, bloss durch *äussere* Verhältnisse bedingten Leidens habe, oder aber als Ergebniss eines Allgemeinleidens, als erste Reihe jener Erscheinungen zu betrachten sei, welche wir als dem Trachoma zukommend noch weiterhin angeben werden, hat man jedesmal nebst dem örtlichen Befunde auch *alle* die Momente zu berücksichtigen, welche auf die Herbeiführung dieses Zustandes Einfluss genommen haben konnten, und welche wir theils im I. und II. Abschnitte angeführt haben, theils in diesem Abschnitte (über Verlauf — Ursachen und Vorkommen des Trachoms) noch anführen werden. Wir werden auch hier gar oft nicht im Stande sein, eine bestimmte Diagnosis zu stellen, wie wir bei Blennorrhöen minder heftigen Verlaufes gleichfalls oft nicht sogleich zu entscheiden vermögen, ob wir einen Katarrh oder eine Blennorrhöe vor uns haben (nach dem momentanen Befunde).

Anders verhält sich's, wenn die Krankheit bereits den 2. *Grad* erreicht hat. — Im *Stadium der Infiltration* der Exsudate in das Parenchym der Bindehaut und der unterliegenden Gebilde sind die Erscheinungen am Auge selbst schon so charakteristisch, dass gewöhnlich schon aus ihnen allein die Diagnosis „Trachoma" gestellt werden kann.

Nebst den Auflagerungen, welche wohl auch schon grösstentheils resorbirt sein können, sieht man entweder im Tarsal- oder im Übergangstheile, in der Regel aber in beiden zugleich ganz dieselben gelblichen, sulzigen, etwas durchsichtigen Körner tief eingebettet, und zwar stellenweise, einzeln oder gruppenweise (Aggregate von gelatinähnlichen Kugeln) oder durchaus als mehr gleichmässige, nur durch flache Erhebungen unebene sulzige Infiltration der ganzen Bindehaut, und dabei auch die Lidknorpel dicker, minder geschmeidig, derb und prall.

Untersucht man die Bindehaut zur Zeit der eben stattfindenden Ablagerung oder zur Zeit eines frischen Nachschubes von Exsudaten, was bei etwas *acuterem* Vorgange des Processes unter starker Hyperämie, Lichtscheu, Thränenfluss und heftigen Schmerzen geschieht, so erscheint der zwischen den Infiltraten befindliche Papillarkörkörper blutreich (hell- oder dunkelroth) und stark geschwellt, der Übergangstheil licht- oder schmutzig-roth, von den genannten Körnern durchsetzt, und in dem reichlichen wasserklaren Secrete schwimmen hie und da gelbliche Flocken. Tritt nun auch noch seröse Schwellung der Bindehaut des Augapfels und Ödem der Lider dazu, so könnte die Krankheit wohl mit einer Blennorrhöe des 2. oder 3. Grades verwechselt

werden; doch steht die Menge des consistenten Secretes hier in keinem Verhältnisse zur Schwellung der Bindehaut und der Lider, und die Beachtung der Entwicklung, des Verlaufes und des eigenthümlichen Verhaltens jener selbstständigen Exsudate vermag die Diagnosis zu sichern. Das eigenthümliche Verhalten der Exsudate liegt eben darin, dass sie auch im Tarsaltheile tief eingebettet, wenn nicht als gleichmässig tiefere Infiltration, und nicht, wie bei Blennorrhöen langsameren Verlaufes, als mächtiger aufgelagertes Exsudat auf den vergrösserten Papillen erscheinen.

Erfolgte diese Ablagerung *allmälig*, oder ist die damit auftretende Blutüberfüllung und seröse Schwellung bereits zurückgegangen, so findet man weiter keine oder nur sehr wenig Absonderung schleim- oder eiweiss-ähnlicher Materie, und die Bindehaut erlangt allmälig nicht nur ein zur Schwellung (Verdickung) auffallend blasses (gelblichtrothes), sondern auch ein relativ mehr trockenes Aussehen. Die den Tarsus überziehende Partie erscheint gewöhnlich durchaus graugelblich, aufgewulstet, wie sulzig, doch derb, anämisch, und auf dieser ziemlich gleichmässig verbreiteten Wulstung sieht man hie und da noch sagoähnliche Erhöhungen. In andern Fällen erscheinen nur einzelne Partien so verändert, und zwischen denselben sieht man Papillarkörper in hypertrophischem, hyperämischem und geschwelltem, oder auch in ziemlich normalem Zustande. Die Übergangsfalte ist blassroth oder gelblichroth, von sulzigen Körnern wie von gekochtem Sago durchsetzt, nach längerem Bestande des Übels oft in eine Art Wulst erhoben, welche bei starkem Abziehen des untern Lides frei emporragt, und auch durch die stärkste Ausdehnung sich nicht verschwinden machen (ausglätten) lässt. In solchen Fällen ist auch die Veränderung der Lidknorpel bereits deutlich ausgesprochen. Besonders ist es das obere Lid, welches dicker, minder geschmeidig und schwerer umstülpbar wird.

Mit dieser Infiltration der Bindehaut, des Knorpels und des submucösen Bindegewebes (im Übergangstheile) tritt nun in der Regel auch Exsudation an der Conjunctiva bulbi, namentlich am Limbus conjunctivae und von da auf der Cornea ein. Letztere ist unter dem Namen *Pannus* beschrieben worden. Die Bildung des Pannus erfolgt gleichfalls entweder allmälig, unvermerkt, oder stürmisch, unter heftigen Zufällen. Sie hat die grösste Ähnlichkeit mit dem Vorgange bei Conjunctivitis scrofulosa, welche in vielen Fällen auch schon früher, gleichsam als Vorläufer, intercurrirt. Es wird nämlich das Bindehautblättchen (die Epithelialschicht) der Cornea — gewöhnlich vom obern Rande her — trüb, mattgrau, succulent, und allmälig von Gefässen durchzogen, welche deutlich als Fortsetzungen der-

Gefässe der Conjunctiva bulbi, zum Theil auch der vordern Ciliargefässe erscheinen; weiterhin wird das Epithelium hie und da durch grauliche Exsudate in Form kleiner Hügelchen emporgehoben, die Oberfläche der Cornea deutlich uneben, wie mit Staub oder Gries bestreut. Dabei kann die Gefässentwicklung so reichlich sein, dass die Cornea, ja der ganze Bulbus wie mit einem rothen Tuche belegt aussieht (Pannus vasculosus s. tenuis). In andern Fällen wird die Cornea mit einer dicken Schichte graulichgelben Exsudates — stellenweise oder durchaus — und von mehr weniger zahlreichen Gefässen überzogen, so dass die tiefern Gebilde gar nicht mehr durchscheinen (Pannus carnosus s. crassus), und bleibt Wochen-, Monate-lang in diesem Zustande. Die Exsudate durchlaufen dann ähnliche Metamorphosen, wie die an den Lidern abgesetzten, worauf wir später zu sprechen kommen werden. Es geschieht aber auch, dass solche umschriebene Exsudate auf der Cornea sich ganz so verhalten, wie jene bei der Conjunctivitis scrofulosa, zur oberflächlichen oder tieferen Geschwürsbildung führen. Das Nähere hierüber kann erst bei der Schilderung des Verlaufes und der Ausgänge dieser Krankheit gegeben werden.

Der folgende Fall mag zur Erläuterung des acuten Auftretens tieferer Infiltration dienen. — F. E., 20 Jahre alt, Ladendienerin in einer Schnittwaarenhandlung, schlief in einer engen, finstern, mit Menschen überfüllten Wohnung der Judenstadt, war aber stets gesund und seit 3 Jahren regelmässig menstruirt. Sie ist kräftig gebaut, üppig genährt, mit lebhaft gerötheten Wangen. Vor 3 Monaten erkrankte sie an den Augen- ohne bekannte Ursache, ohne in die Nähe eines Augenkranken (mit Verdacht auf Ansteckung) gekommen zu sein, unter drückenden Schmerzen in beiden Augen, mit Lichtscheu, Thränenfluss und starker Röthe des Weissen im Auge; die ersten Erscheinungen waren constant am Morgen intensiver, und liessen von circa 3 Uhr Nachmittags in der Regel nach. Das Übel wechselte unter der Behandlung mit Blutegeln, Augensalben, Vesicantien und Purgirmitteln, wurde bald geringer, bald heftiger. Am 30. September kam die Kranke in's Spital. — Ausdruck heftiger Lichtscheu, so dass die genauere Untersuchung erst den 3. Tag vorgenommen werden konnte. Die Lidränder etwas angelaufen und geröthet, reichlicher Thränenfluss, keine Schleimansammlung. Die Bindehaut im Tarsal- und Übergangstheile des rechten Auges gleichmässig geröthet, in letzterem geschwellt, die Meibom'schen Drüsen nur gegen den Lidrand her etwas durchschimmernd; ohngefähr 1‴ hinter dem Lidrande und weiterhin bis in die Übergangsfalte sieht man in der stark gelockerten Bindehaut zahlreiche, mohn-, hirsenkorngrosse, sulzige, froschlaichähnliche, durchscheinende, hügelartige Auflagerungen, die Conjunctiva sclerae von der Peripherie her von zahlreichen Gefässen durchzogen (wovon einzelne wie Besenrüthchen zur Cornea streichen), aufgelockert, hie und da mit ähnlichen Exsudaten durchsetzt; der Limbus conjunctivae von oben und von innen her stark injicirt, infiltrirt, wie bestaubt; im Bereiche der durchsichtigen Hornhaut einige punktförmige, gelblichgraue, ganz wenig erhabene Exsudate, zu welchen sich

einige Gefässchen vom benachbarten Limbus conjunctivae erstrecken. Brennende und reissende Schmerzen in den Augen. — Mässige Verdunklung, Infus. sennae c. sale amaro, 6 Gran weissen Präcipitates mit 10 Gran Extr. bellad. auf 1 Drachme Fett alle 3 Stunden an die Stirn und Schläfe aufzustreichen, die Nahrung auf Suppe und Obstspeise beschränkt. — Bis zum 6. October war die Lichtscheu grösstentheils behoben, am 10. konnten die Auflagerungen der Bindehaut bereits mit Cuprum sulphuricum touchirt werden, nachdem die Schwellung des Limbus conjunctivae zurückgegangen und die Exsudate auf der Cornea grössentheils resorbirt waren. Am 21. waren auch die Exsudate im Tarsal- und Übergangstheile schon bedeutend kleiner, und am 26. befand sich die Kranke bereits so wohl, dass wir keinen Anstand nahmen, sie zu entlassen. Das linke Auge hatte ausser Hyperämie der Bindehaut keine merklichen krankhaften Erscheinungen dargeboten. — Am 20. November kam die Kranke wieder in die Anstalt. Angeblich nach Verkühlung hatten sich brennende und stechende Schmerzen in den Augen und heftige Lichtscheu eingestellt; diese Symptome waren auch diesmal des Morgens viel heftiger gewesen. Wir fanden das obere Lid des rechten Auges stark geschwollen, den Augenbrauenbogen etwas überragend, blassroth, weich, nicht besonders empfindlich, noch wärmer; das untere Lid minder stark geschwollen; Ausdruck der heftigsten Lichtscheue, beim gewaltsamen Öffnen der Lidspalte entleert sich ein Strom heisser, wasserklarer Flüssigkeit. Die Bindehaut über dem Tarsus des untern Lides nicht netzförmig geröthet, gelockert und geschwellt; hie und da sieht man gegen den Rand her die Meibom'schen Drüsen durchschimmern; weiterhin sieht man hirsekorngrosse, gelbe, von Gefässchen überschlängelte Körnchen auf der Bindehaut sitzen, am zahlreichsten in dem stark geschwellten Übergangstheile. Die Bindehaut des obern Lides, so weit sie besichtigt werden konnte, ebenso beschaffen. Die Conjunctiva bulbi grobmaschig injicirt, in einzelnen Fällen mit mohnkorngrossen, blassgelblichen, halbdurchsichtigen Bläschen versehen, besonders nach oben und innen. Der Limbus conjunctivae von oben her stärker injicirt; im Bereiche der durchsichtigen Cornea mehrere gelblichweise, hirsekorngrosse, ein wenig erhabene Flecken (flache Pusteln). — Am linken Auge die Cornea und Conjunctiva bulbi frei, die Bindehaut der Lider fast eben so beschaffen, wie auf dem rechten Auge. Dumpfer Kopfschmerz, glühend heisse und rothe Wangen, beschleunigter Puls, zeitweise Schwindel. — Behandlung wie beim 1. Anfalle; gar keine Linderung. Am 25. Eintritt der Menstruation, hierauf Linderung der Kopf- und Augenschmerzen und der qualvollen Lichtscheue. Vom 29. an wurde $^1/_8$ Gran Coniin täglich 2mal verabreicht, musste jedoch bald mit einem kühlenden Abführmittel vertauscht werden. Die Exsudate auf der Cornea erweichten, und es entstanden kleine Geschwürchen mit zahlreicher Gefässentwicklung; die Lichtscheu dauerte in gleichem Grade fort, mit unbedeutenden Schwankungen. Am 12. December setzten wir 8 blutige Schröpfköpfe in die Kreuz- und Lendengegend, und rieben die Brechweinsteinsalbe mit Scidelbast zwischen die Schulterblätter ein, während innerlich Decoct. graminis mit Kali tartaricum fortgesetzt wurde. Vom 16. an besserte sich der Zustand täglich mehr und mehr; nicht nur Lichtscheu und Schmerzen wurden geringer, sondern auch die Exsudate in der Conjunctiva nahmen merklich ab. Jetzt erst konnten wir die Bindehaut in ihrer ganzen Ausbreitung untersuchen. Die beinahe farblosen Exsudatkörnchen in der Conjunctiva bulbi waren grösstentheils verschwunden; wurde das obere Lid stark aufwärts gezogen, und zugleich der Bulbus abwärts gerollt, so bemerkte man eine gegen 2 Linien breite und an $^3/_4$ Linien dicke Wulst, die geschwellte und von zahl-

reichen, hirsekorngrossen, gelblichen, salzigen Exsudatkugeln durchsetzte Übergangsfalte, welche den Bulbus oben gürtelförmig umfasste. Unter Fortsetzung der Medicin wurde durch mehrere Tage die Salbe von weissem Präcipitat und Extr. bellad. an die Stirn eingerieben, und täglich ein Tropfen laudanum liq. in's Auge geträufelt. Dabei verlor sich die Lichtscheu gänzlich, die Lockerung und der Gefässreichthum der Bindehaut nahmen zusehends ab, die seichten Hornhautgeschwüre wurden reiner. Vom 3. Jäner konnten bereits die Touchirungen der Lidbindehaut und jenes wulstigen Gürtels am obern Umfange der Sclera vorgenommen werden. Die Verabreichung von Medicamenten erschien weiter nicht nothwendig, die Kranke wurde so viel als möglich in's Freie geschickt; am 5. Februar konnte sie entlassen werden. Die rechte Hornhaut bot nun an der Stelle der früheren Exsudate und Geschwürchen leichte Trübungen, die Conjunctiva palpebr. nur im Übergangstheile leichte Schwellung mit kleinen Resten der körnigen Exsudate dar. Das linke Auge hatte keine örtliche Behandlung erfordert. Die Exsudatkörner im Tarsal- und Übergangstheile waren hier allmälig verschwunden, die Conjunctiva bulbi und die Cornea nie afficirt worden. Von Schleimsecretion war während der ganzen Krankheit äusserst wenig zu bemerken, nur Verklebung der Cilien in Büschel war durch längere Zeit vorhanden gewesen.

In wie fern der jeweilige Symptomencomplex durch die Metamorphosen, welche die Exsudate selbst und die davon infiltrirten Gebilde erleiden, und welche oft an dem einen Lide oder auch nur an einem Theile eines Lides bereits eingetreten sind, während an andern Partien noch frische Infiltration statt findet, mit der Zeit verändert wird, kann erst im nächsten Absatze auseinander gesetzt werden.

Verlauf und Ausgänge. Die Krankheit zeigt *im Allgemeinen einen chronischen Verlauf*, selbst wenn sie unter acuten Zufällen aufgetreten ist; sie dauert Monate-, in der Regel Jahre-lang, und setzt auch der rationellsten Behandlung nicht selten die grösste Hartnäckigkeit entgegen, sei es nun dadurch, dass *von Zeit zu Zeit wieder frische Exsudate nachkommen*, oder dadurch, dass die Resorption der vorhandenen nicht vor sich gehen will. Sie führt sehr häufig zu mehr weniger beträchtlicher Beeinträchtigung des Sehvermögens, selten jedoch zu gänzlichem (und unheilbarem) Verluste desselben.

Die Krankheit entwickelt sich oft, nachdem die Erscheinungen der Conjunctivitis scrofulosa längere Zeit oder zu wiederholten Malen vorausgegangen sind, seltener nach Blepharadenitis. Die entzündlichen Zufälle, welche die raschere und namentlich die tiefere Infiltration begleiten, zeichnen sich häufig durch enorme Lichtscheu und Thränenabsonderung, durch morgendliche Exacerbation, nicht selten mit Bläschen- oder Pusteleruption auf der Cornea oder deren Limbus aus. Diese Erscheinungen treten oft *ohne* äussere Veranlassung auf, machen bei der sorgfältigsten Pflege und Behandlung bald auf dem einen, bald auf dem andern Auge

Recidive, am häufigsten im Spätherbste oder zeitig im Frühlinge, und dauern mit einer Hartnäckigkeit an, die den Kranken, wie den Arzt muthlos machen kann. Solchen Anfällen geht manchmal ohne alle andere Ursache Fieber voraus. Der *1. Grad lässt vollständige Heilung zu*, von selbst oder durch Unterstützung von Seite der Kunst. Die Exsudate werden allmälig resorbirt. Die Körner werden flacher, und es erscheint dann an der Stelle des gelben Hügels (über dem Tarsus) bloss ein gelblicher lichter Fleck, bisweilen selbst eine lichte Vertiefung, welche allmälig kleiner wird, wohl auch ein schiefergraues Pünktchen (durch einige Zeit) hinterlässt. Allmälig wird dann auch die umgebende Bindehaut wieder blässer und durchscheinend, endlich durchaus normal. — *Piringer* *), welcher diesen Zustand der Bindehaut ganz naturgetreu beschrieben hat, sah denselben durch 5 Jahre an einem 15jährigen scrofulösen Militärerziehungsknaben unverändert fortbestehen. — Vereiterung oder Verjauchung dieser Exsudathügel sah ich nie eintreten; nur in *einem* Falle erfolgte eine Art Zerfallen des Exsudates, jedoch ohne consecutive Geschwürsbildung in der Bindehaut.

J. B., 36 Jahre alt, Schneider, früher Soldat, kam am 5. November 1849 wegen Entzündung des rechten Auges auf die Augenklinik. Beide Augenlider geschwollen, die Geschwulst blassroth, wenig empfindlich, wenig wärmer, höher als der Augenbrauenbogen. Die Lidspalte kann kaum auf 1 Linie weit geöffnet werden; die Cilien durch etwas gelblich-schleimiges Secret und Thränen in Büschel verklebt, in dem reichlichen, wasserklaren Secrete der Bindehaut (Thränen?) schwimmen einzelne gelbliche Flocken. Die Bindehaut über dem Tarsus leicht geschwellt, netzförmig injicirt, durchscheinend (die Meibom'schen Drüsen sichtbar), dagegen im Übergangstheile stark geschwollen, wulstig, gleichmässig geröthet, hie und da ecchymotisch, mit zahlreichen Erhabenheiten bezetzt, welche sich zum Theil in den Tarsaltheil herein erstrecken. Diese Erhabenheiten oder Körner sind mohn-, hirsekorngross, durchscheinend, gelblich grau, einige davon gelblich weiss und matt, wie erweichter Tuberkel; die meisten dieser Körner sitzen gleichsam im Parenchym, ragen wenig über die Oberfläche der gelockerten und gewulsteten Bindehaut empor. Die Conjunctiva bulbi stark geschwollen, einen gegen 1 Linie hohen schlaffen Wall um die Cornea bildend, gelblich blassroth (serös infiltrirt und von zahlreichen Gefässen durchzogen), auf dem Rande der Cornea (limbus conjunctivae) als weisslicher Reifen noch fest anliegend. Die Cornea und die übrigen Gebilde des Auges normal. Mässige Lichtscheu, Gefühl und Druck unter den Lidern, zeitweise Stechen im Auge, über Tag fehlend oder nur gering, Abends und in der Nacht ziemlich stark vorhanden. — Das linke Auge wird als gesund bezeichnet, doch findet man seine Bindehaut etwas mehr injicirt, den Übergangstheil mit zahlreichen, mohnkorngrossen, graugelben, glatten, etwas durchscheinenden Körnchen besetzt, am untern Lide zahlreicher und mächtiger, als am obern, übrigens

*) Die Blennorrhöe am Menschenauge, Gratz 1851, S. 278.

durchaus keine Abnormität an diesem Auge. — Der Kranke gibt an, er sei vor 8 Jahren an Tuberculosis pulmonum erkrankt, und nach 3wöchentlicher Behandlung ziemlich gesund aus dem Militärspital entlassen worden. Vor 3 Jahren erkrankte er an Hämoptoë, und in der letzten Zeit wurde er in der Stadt an Husten und Brustschmerzen ärztlich behandelt. Er ist schlecht genährt, die Haut blass, die Muskulatur schlaff, in der Spitze der rechten Lunge etwas gedämpfter Percussionsschall. — Vor 3 Jahren nun traten zum ersten Male Zeichen eines Augenleidens auf, wie bei einem Augenkatarrh, verloren sich jedoch bald wieder von selbst, und der Mann hielt seitdem seine Augen nicht für krank, obwohl er zu verschiedenen Zeiten ein leichtes Drücken unter dem obern Lide und manchmal etwas Verklebtsein der Cilien beim Erwachen bemerkte. Als Ursache der gegenwärtigen Entzündung des rechten Auges, welche vor 6 Tagen begann, bezeichnet der Kranke eine Reise bei starkem Winde, welche er vor 8 Tagen zu Fuss gemacht hatte. — Den Befund des rechten und linken Anges zusammen haltend, und die sonstigen positiven und negativen Angaben des Kranken und seinen allgemeinen Zustand berücksichtigend, konnten wir diese Affection als Trachoma bezeichnen, wenn gleich wir keine völlige Sicherheit hatten, ob die auf beiden Augen bestehenden Exsudate nicht etwa bloss als Folge von äusseren Schädlichkeiten, das ganze Leiden mithin als ein rein örtliches (katarrhalisches, mit dieser eigenthümlichen Modification) zu betrachten seien. Die heftigen Zufälle am rechten Auge konnten sofort als Folge der Verkältung, aber auch als Zeichen frischer Infiltration zu betrachten sein. Wir entschieden uns für letzteres, weil diese Zufälle bloss auf dem rechten Auge auftraten, und weil relativ zu ihnen die Production schleimigen Secretes sehr gering war. Durch die Aufnahme in's Spital war mehreren Anzeigen entsprochen; wir legten 8 Blutegel an die rechte Schläfe, reichten ein Purganz aus Senna und Glaubersalz, und machten Einreibungen von Ung. ciner. auf die Stirn und Schläfe. Die meisten Exsudatkörner wurden weiss, erweichten und zerfielen in eine schleimige Masse, wie Tuberkel ohne Geschwürbildung, die übrigen schwanden durch allmälige Resorption. Nachdem die Geschwulst der Lider und der Conjunctiva bulbi binnen 4 Tagen zurückgetreten war, wurde Laudan. liq. Syd. eingeträufelt, und vom 8. Tage der Behandlung an die Bindehaut der Lider, und diess auch auf dem linken Auge, mit Cuprum sulfuricum touchirt. Diese Touchirungen wurden nach dem 15. Tage, an welchem der Mann die Anstallt verliess, in Zwischenräumen von einigen Tagen fortgesetzt, und in Zeit von 6 Wochen war die Bindehaut zum normalen Zustande zurückgeführt. — Es muss noch bemerkt werden, dass nachträglich auch die Frau dieses Mannes unsere Hilfe in Anspruch nahm. Sie hatte in der letzten Zeit beim Nähen öfters ein lästiges Drücken in ihren Augen empfunden, jedoch niemals entzündliche Zufälle an denselben bemerkt. Das Leiden auf dem linken Auge ihres Mannes hatte sie auf die Vermuthung geführt, ob sie nicht ebenfalls an ihren Augen denselben Zustand habe. Sie bot auf beiden Augen denselben Befund dar, wie der Mann auf dem linken, und wurde durch die Touchirungen mit Cuprum sulfur. in Zeit von 7 Wochen geheilt. Es liess sich auch bei ihr das Leiden nicht mit Gewissheit als Trachoma erklären; wenn Jemand behauptet hätte, dass gleiche Vorkommen bei beiden deute auf Ansteckung oder auf gemeinschaftliche Einwirkung äusserer Schädlichkeiten, etwa feuchter, gesperrter Luft u. dgl., so hätten wir ihn nicht widerlegen können; das aber muss auf der andern Seite auch angeführt werden, dass sie an deutlich nachweisbarer Tuberculosis pulmonum litt und sehr schlecht aussah, obwol die Leute gerade nicht unter den schlechtesten Verhältnissen lebten. Sei dem

nun, wie immer, ich wollte hier nur auf eine eigenthümliche Metamorphose jener Exsudate aufmerksam gemacht haben.

Unter dem fortwährenden Einflusse ungünstiger Umstände allmälig oder nach Einwirkung heftig excitirender Momente auch plötzlich geht die Krankheit *in den 2. Grad* über. Dann ist völlige Heilung in dem Maasse weniger möglich, als die Infiltration tiefer eingedrungen ist, und weiter um sich gegriffen hat, oder als sie länger fortbestanden und *verschiedene consecutive Zustände* eingeleitet hat.

Die tiefere Ablagerung dieser körnigen Exsudate scheint gar nicht erfolgen zu können, ohne dass die davon infiltrirten Gewebe blutreicher, und namentlich von Serum durchfeuchtet und erweicht werden. Mehrere Erscheinungen deuten darauf hin, dass durch diese infiltrirten Exsudate das Gewebe nicht nur der Bindehaut, sondern auch des submucösen Zellstoffes und der Lidknorpel sammt den Meimbomschen Drüsen allmälig verdrängt werde, und dass die Exsudate endlich selbst zum Theil resorbirt, zum Theil in Fasergewebe umgewandelt werden, welches nach und nach bis zu einem gewissen Grade schrumpft, und der verkürzten Bindehaut durchaus oder stellenweise ein sehnenartiges Aussehen gibt.

Waren die Ablagerungen im Tarsaltheile sehr mächtig, dazwischen jedoch noch immer Papillarkörper frei geblieben, so erhält die Bindehaut nach dieser Umwandlung ein unebenes und gefleckte Aussehen, durch sehnenartige Streifen und dazwischen befindliche erhabene oder vertiefte dunkelrothe Stellen. Die erhabenen sind entweder hypertrophischer oder hyperämischer, mässig geschwellter Papillarkörper, welcher allmälig zur Normalität zurückkehren kann, oder aber es sind Reste der auf und in die Bindehaut abgelagerten Exsudate, welche durch Absonderung des übermässig angehäuften Epitheliums, durch Aufsaugung der flüssigen Theile und Umwandlung derselben in Fasergewebe (Exsudatfaser, Bindegewebsfaser) ihre Form eingebüsst haben, unregelmässig zackig, blass, grau und gelblich, hie und da ecchymotisch gesprenkelt aussehen (im Bereiche des Knorpels), und nach unsanfter Berührung oder nach Umstülpung des Lides wohl auch ein wenig Blut ergiessen. — Die Vertiefungen zwischen den genannten sehnigen Streifen scheinen dadurch bedingt zu sein, dass einzelne der tiefer eingebetteten Körner abgestossen oder resorbirt wurden. Niemals sah ich an demselben eine Blutung, niemals eine Secretion wie bei Geschwüren. Solche Grübchen erscheinen fein punktirt, fein warzig, und werden allmälig von einer feinen, glatten Membran ausgekleidet, die noch lange Zeit etwas deprimirt bleibt. — Da sehr häufig an einer Stelle noch frische Exsudation geschieht, während an andern bereits Abstossung, Resorption und Schrupfung eingetreten ist, so bemerkt man oft dunkelrothe, erhabene oder vertiefte Stellen wie Inseln zwischen sehnenartig glänzenden Streifen oder Elekken, und daneben noch hie und da fischrogen- oder froschlaichähnliche Körner zugleich auf demselben Lide. — Die Bildung solcher sehnigen Streifen oder Flecke ist keine Erscheinung, welche in allen Fällen eintreten muss. Auch nach ziemlich reichlicher Durchsetzung der Bindehaut und der tiefern Gebilde mit solchen Exsudaten kann der Process ohne bedeutende bleibende Structurveränderung rückgängig werden. Die

Bindehaut bleibt dann während und oft noch lange nach der Beseitigung jener Exsudate in einem Zustande von Wulstung, dunkler Röthe und Absonderung mehr weniger reichlichen und consistenten Schleimes, und nur die Vergleichung des Zustandes beider Lider vermag in der Regel da, wo die eigenthümlichen Exsudate bereits verschwunden und nicht durch sehnige Streifen versehen sind, die Diagnosis zu sichern, da der Process, wie wir weiterhin sehen werden, wenigstes beim chronischen Verlaufe, niemals beide Lider zugleich und in gleichem Grade ergreift.

Dichte *sehnige Streifen* entstehen nur im Bereiche des Knorpels, viel häufiger und mächtiger am obern als am untern Lide. Der mächtigste läuft gewöhnlich ohngefähr 1 Linie hinter der innern Lefze des Lides, und ist von dieser durch einen dunkelrothen, feinwarzigen Saum getrennt. Diese Erscheinung fällt zusammen mit der oben angeführten Thatsache, dass die Infiltration der genannten Körner den Lidrand fast niemals erreicht, sondern erst ohngefähr 1 Linie hinter demselben bemerkt wird. Von diesem Streifen rückwärts, gegen den Übergangstheil hin, erscheint dann, nachdem die Exsudate in Fasergewebe umgewandelt sind, die Bindehaut entweder von einzelnen, netzartig angeordneten sehnigen Streifen durchsetzt, oder durchaus glatt, blutarm, nur von einzelnen, tiefer gelegenen Gefässen durchzogen, bläulichweiss glänzend (wie mit einer dünnen Schichte Milch überzogen), ohne Spur von Papillarkörpern, ohne Spur von Schleimfollikeln, und in ihrer Flächenausbreitung mehr weniger verkleinert. Auch die Meibom'schen Drüsen gehen nach und nach verloren.

Im Jahre 1848 starb J. S., welchen wir auf der Augenkrankenabtheilung in den Jahren 1846 und 1847 zu wiederholten Malen mit Trachoma cum panno behandelt hatten, endlich im allgemeinen Krankenhause an Tuberculosis pulmonum. Auf dem rechten Auge war die Cornea und die angrenzende Partie der Scleralbindehaut xerotisch; aus Rücksicht auf die Glaubensgenossen des Todten konnte ich bloss die Tarsi der obern Lider extirpiren. Die Conjunctivalfläche der Tarsi erschien glatt, glänzend, hie und da mit kleinen Grübchen besetzt. Die hintere Hälfte der Tarsi war dünner, während die vordere fast die normale Dicke hatte; in jener war die Bindehaut sammt dem Tarsus in ein festes, glänzendes, weisses Narbengewebe umgewandelt, welches auf der dem Bulbus zugekehrten Fläche deutlich einige strahlige und unregelmässig verzweigte ästige Ausläufer besass, und ein Netz bildete, welches zwischen sich die obbemerkten Grübchen erkennen liess. Hier war von einer Meibom'schen Drüse keine Spur zu sehen. Die vordere (untere) Hälfte zeigte bis zum Rande noch deutlich das Fasergewebe der Augenlidknorpel; die in ihm sitzenden Meibom'schen Drüsen fehlten an zahlreichen Stellen, nur hie und da waren noch einige erhalten, welche beim Drucke eine spiralförmig gewundene, weissliche Schmeermasse austreten liessen. Keine reichte über die Mitte des Knorpels hinaus. Die innere Kante des Lidrandes war weniger scharf, hie und da ganz verwischt.

Dieser Ausgang an und für sich, wenn nicht zugleich einer oder

der andere von den übrigen Folgezuständen (die wir eben anführen wollen) mit vorhanden ist, kann als ein relativ günstiger betrachtet werden. Die also veränderte Bindehaut scheint die Fähigkeit zu Recidiven verloren zu haben, und dennoch die wesentlichen Eigenschaften zu ihrer Function wieder zu besitzen. Der folgende Fall scheint mir vor vielen andern diess insbesondere darzuthun.

B. Z. kam in ihrem 18. Jahre, den 10. Jäner 1839, auf die Augenklinik mit chronischer Bindehautblennorrhöe, wie wir damals, unter Prof. Fischer, die Krankheit nannten. (Ich will zunächst einen getreuen Auszug aus der damals abgefassten Krankengeschichte liefern, und erst dann den weitern Verlauf und Befund angeben.) Sie hatte in Gemeinschaft mit vielen Andern ein feuchtes, in einer sumpfigen Gegend gelegenes Zimmer bewohnt, und als Kind lange an Kopfgrind und Anschwellungen der Lymphdrüsen des Halses gelitten. Die Katamenien traten im 16. Jahre ein, flossen aber unregelmässig, setzten mehrmals durch viele Monate aus; dabei hatte sie häufig an Kopfschmerzen, Herzklopfen und stechenden Schmerzen in den Waden gelitten, war bei jeder körperlichen Anstrengung sehr leicht ermüdet, und hatte, so wie auch itzt, in der Regel blass ausgesehen. Das Augenleiden begann in ihrem 14. Jahre auf dem rechten Auge mit Thränenfluss und Lichtscheu; dazu kam das Gefühl von Druck unter dem obern Lide, Verklebtsein der Lider beim Erwachen, und abendliche Verschlimmerung. Dieser Zustand dauerte durch etwa ein halbes Jahr, bald mit Verschlimmerung, bald mit Nachlass der genannten Zufälle, wobei jedoch das Weisse des Auges beständig, obgleich nicht in gleichem Grade, roth gewesen sein, und das Sehvermögen nach und nach abgenommen haben soll, so dass endlich die Kranke nur noch grössere Gegenstände, und zwar wie durch einen dichten Nebel wahrnehmen, weder lesen noch nähen konnte. Nach $^1/_2$ Jahre wurde das linke Auge auf dieselbe Weise ergriffen. Es intercurrirten häufige Nasenkatarrhe. Als das Übel unter Anwendung verschiedener Mittel über 1 Jahr gedauert hatte, wurde sie im Jahre 1838 auf die Augenklinik aufgenommen, wo man wegen Einwärtswendung der Cilien zuerst am rechten, bald aber auch am linken obern Lide die Abtragung des Lidrandes nach *Heister* vornahm, und sodann eine Salbe aus weissem Präcipitat an die innere Fläche der Lider einstrich. Nach 20wöchentlicher Behandlung wurde sie entlassen. Nachdem sie sich längere Zeit für geheilt gehalten hatte, wurde sie, ihrer Beschreibung nach, wieder häufig von Katarrhen der Augen und der Nase befallen. Während der jedesmaligen Dauer solcher Entzündungen soll jedoch das Weisse des Auges immer roth, in der Zwischenzeit nur von einzelnen Gefässen durchzogen gewesen sein. Nach der mehrmaligen Wiederkehr solcher Entzündungen bemerkte sie abermals am rechten Auge allmälige Abnahme des Gesichtes, welche sich Anfangs December 1838 auch auf dem linke Auge einstellte; auch sah sie jetzt manche Gegenstände doppelt. Anfang Jäner setzte sie sich bei schwitzendem Körper starker Zugluft aus; bald darauf wurden die entzündlichen Erscheinungen an den Augen heftiger; dazu kamen stechende, aussetzende Schmerzen in der Umgebung des rechten Auges und heftige Lichtscheu. — Befund am 10. Jäner 1839. An beiden obern Lidern fehlt der Rand — in Folge der Operation; an beiden untern ist die innere Kante abgerundet. Die Bindehaut des rechten untern Lides gleichförmig dunkelroth, geschwellt, über dem Tarsus sammetartig, die des linken untern

Lides gleichförmig blassroth; der Übergangstheil beiderseits eingeschrumpft; die Bindehaut der obern Lider dunkelroth, sammetartig, gegen den obern Rand des Tarsus und im Übergangstheile mit zahlreichen körnigen Exsudaten besetzt, der Knorpel schmäler (von oben nach unten) und dicker, wulstig. Die rechte Hornhaut von aussen her getrübt, wie mit Staub bestreut und von einzelnen Gefässchen durchzogen; die angrenzende Partie der Scleralbindehaut aufgelockert, von zahlreichen Gefässen durchsetzt, welche einzelne Ästchen auf die Cornea abgeben, und deutliche Falten bilden, wenn die Kranke dieses Auge nach aussen wendet; nach innen sitzt in der Hornhaut am Rande ein rundlicher, undurchsichtiger Fleck (Narbe). Die linke Hornhaut in der Mitte leicht getrübt in Folge oberflächlicher Geschwürchen; am innern Rande derselben ein sehnenartig glänzender, undurchsichtiger Fleck, zu welchem einige erweiterte Gefässe aus der Scleralbindehat verlaufen; mit diesem Auge allein werden einzelne Gegenstände doppelt gesehen. — Im Verlaufe der Behandlung intercurrirten mehrmals Verschlimmerungen der entzündlichen Zufälle am Auge, einige Male mit der Eruption eines Bläschens am Rande der Cornea und partieller Gefässentwicklung, so dass das Einstreichen der weissen Präcipitalsalbe zeitweise ausgesetzt werden musste. Ferner mussten mehrmals aus den untern Lidern einzelne Cilien, welche sich gegen den Bulbus gekehrt hatten, ausgezogen werden. Nach und nach wurde die Bindehaut blässer; man sah aber, dass sie einschrumpfte und stellenweise ein glattes, sehnenartig glänzendes Aussehen bekam. Am 16. Juni 1839 glaubte man die Kranke als geheilt entlassen zu können. Allein schon am 25. August kehrte sie in die Anstalt zurück unter der Diagnosis; Blennorrhoea chronica oc. utr. cum panno. oc. sin. et intercurrente catarrho. Ihr Zustand scheint diessmal nicht nur sehr hartnäckig, sondern auch mit der Zeit schlimmer geworden zu sein; denn als ich Anfang April 1840 als Assistent in die Anstalt kam, war auf beiden Augen ein sehr dicker Pannus vorhanden, wie ich ihn seither nie mehr in solcher Ausdehnung zu sehen bekam. Auf der einen wie auf der andern Cornea lag eine dicke, gegen 1 Linie hohe Exsudatschichte, von sehr zahlreichen Gefässen durchzogen, hie und da gleichsam speckig. Das Exsudat erstreckte sich nach oben noch über die Cornea hinaus, unten jedoch blieb ein kleiner Theil Cornea noch sichtbar, obgleich auch getrübt und von Gefässen überzogen. — Die Fruchtlosigkeit der bisherigen Behandlung — Einstreichen einer weissen Präcipitalsalbe und Einträufeln von Laudanum liq. Sydenh. — bald einsehend, entschloss ich mich, diesen Überzug der Hornhäute mit Lapis infernalis in Substanz zu entfernen. Das Mittel wurde in Zwischenräumen von 2 — 3 Tagen sehr gut vertragen; Exsudate und Gefässe schwanden bis auf eine leichte Trübung, gegen welche Laudanum eingeträufelt wurde. Aber nach einigen Wochen erfolgte eine Recidive der Art, dass jene Entartung noch ärger war. Nach fruchtlosen Einträufelungen von Solutio sulfatis zinci wurde der Lapis infernalis abermals angewandt, bis die Hornhaut sichtbar wurde, dann aber Solutio argenti nitrici — 2—4 Gran auf 1 Unze — durch mehre Wochen fortgesetzt. Bei einem ziemlich guten Zustande der Augen musste die Kranke am 10. August wegen einer Intermittens zu den Internisten transferirt werden; nach ihrer Genesung hievon, am 18. August, wurden Tonica angewendet und die Kranke fleissig in's Freie geschickt. Den 4. October konnte sie als geheilt entlassen werden. An den Lidern zeigte sich keine Spur von Granulationen, auch nicht im Übergangstheile; die Bindehaut war im Ganzen mässig geschrumpft, überall glatt, stellenweise sehnenartig glänzend. Wegen Neigung des untern Lidrandes zur Einwärtswendung war beiderseits die

Ausscheidung einer Hautfalte gemacht worden. — Am 23. November 1840 kam die Kranke abermals in die Anstalt. An der Bindehaut war nichts Abnormes, ausser einer eigenthümlich schwärzlichen (bleigrauen) Farbe über der Sclera, welche dieselbe in Folge der langen Anwendung der Lapislösung angenommen hatte. Aber die Kranke konnte das rechte Auge nicht schliessen. Es war Lagophthalmus eingetreten, theils in Folge der Abtragung des Lidrandes, theils in Folge der Schrumpfung des Knorpels und der Bindehaut; in einem geringen Grade war dieses Übel auch auf dem linken Auge vorhanden. Die Augen wurden durch Licht, scharfe Luft, Staub u. dgl. sehr belästigt, so dass sie ihrer Arbeit als Dienstmädchen bei einem Bauer nicht wohl vorstehen konnte. Der Versuch, am linken obern Lide Cilien durch Transplantation einzuheilen, blieb ohne Erfolg. Ich schob nun eine Hornplatte unter das rechte obere Lid, und führte parallel dem Lidrande und 2 Linien von demselben entfernt einen Schnitt durch die Cutis und alle Gebilde darunter, die Conjunctiva mit begriffen. Der Schnitt begann am äussern Orbitalrande über den Knochen, und endete am innern Ende des Tarsus; in diese horizontale Spalte pflanzte ich ein entsprechendes Hautstück, welches aus der Wangenhaut gebildet und an der Basis umgebogen wurde, mittelst der umschlungenen Naht. Die Einheilung desselben gelang, nur an der Spitze (nach innen) starb ein kleiner Theil ab. Der Lagophthalmus war dadurch gehoben und blieb es, obwohl in der Folge (nach einigen Jahren) das eingepflanzte Hautstück in Form einer dicken Wulst etwas vorsprang. Die Kranke ist nun seit ihrer Entlassung am 24. März 1841 ganz gesund geblieben. Erst im Jahre 1850 kam sie wieder in die Anstalt, wegen Einwärtswendung einiger Cilien der untern Lider, welche die Ätzung mit Schwefelsäure erheischte. Beide Hornhäute sind fast ganz rein, die Kranke kann wieder nähen, lesen u. dgl. Ihre Bindehäute sehen wie gegerbt aus, glatt, feucht, glänzend, blass; die Übergangsfalten fehlen, die Conjunctiva bulbi bildet bei stärkeren Bewegungen des Bulbus leicht Falten.

Der *Übergangstheil* wird in Folge des Processes eigenthümlich glatt, minder durchsichtig, in ein dichtfasriges, fibroides Gewebe verwandelt. Zunächst sieht man die Übergangsfalte verstrichen; weiterhin entstehen, wenn man das untere Lid abwärts zieht, während man den Kranken aufwärts blicken lässt, senkrecht (von oben nach unten) verlaufende Fältchen; in einem noch höhern Grade der Schrumpfung fehlt der ganze Übergangs-, und im höchsten Grade auch der Scleraltheil der Bindehaut. Auf diese Weise führt die Krankheit zu dem Zustande, welchen *von Ammon Symblepharon posterius* genannt hat, und, wenn wegen gänzlicher Verschrumpfung (gleichsam Verzehrung) der Bindehaut der Lidrand mit dem Cornealrande unmittelbar verbunden erscheint, und desshalb der Augapfel von den Lidern nicht mehr bedeckt werden kann, zu dem Zustande, den man *Legophthalmus* nennt.

Es gibt Fälle, in welchen die Infiltration und consecutive Schrumpfung mehr oder ganz allein im Tarsaltheile und Tarsus mit den Meibomschen Drüsen, und andere, in welchen sie vorzugsweise im Übergangstheile der Bindehaut in die Erscheinung

tritt; in der Regel tritt die Schrumpfung in beiden Theilen zugleich oder kurz nach einander und in ziemlich gleichem Grade auf.

Dieses Verdrängtwerden des normalen Bindegewebes durch das infiltrirte Exsudat, und das nothwendig darauf folgende Umgewandeltwerden der Bindehaut in eine einfache Zellenmembran, welche mit der Zeit mehr und mehr in sich zusammenschrumpft, kann endlich auch zur Störung der *Thränenabsonderung* führen. Abgesehen davon, dass die Ausführungsgänge der Thränendrüse verengert und endlich verschlossen werden müssen, wenn dieser Process die betreffende Partie der Bindehaut des obern Lides ergreift, kann auch die grossentheils oder durchaus in ihrer Structur veränderte Bindehaut ihren Beitrag zur Thränenflüssigkeit nicht mehr liefern, und das gleichfalls veränderte Epithel an ihrer Oberfläche löst sich nicht mehr in der allenfalls noch vorhandenen Thränenflüssigkeit auf, sondern erscheint trocken, anfangs fettglänzend, später ganz matt, rauh, und mit trockenen Schüppchen belegt. Mit einem Worte: es entwickelt sich partieller oder totaler *Xerophthalmus*. Während der partielle Xerophthalmus auch in Folge anderer Krankheitsprocesse beobachtet wird, namentlich bei Hornhautstaphylomen, sah ich den totalen mit Ausnahme einiger seltenen Fälle, wo wahrscheinlich Conjunctivitis membranacea vorangegangen war, nur in Folge von Trachoma mit allgemeiner Schrumpfung der Bindehaut, also mit Symblepharon totale und Lagophthalmus.

J. P., 19 Jahre alt, Schlossergesell, klein und schwächlich gebaut, von einem tuberculosen Vater abstammend, und selbst die Attribute der Scrofulosis darbietend, leidet seit drei Jahren an den Augen. Als Ursache bezeichnet er Sand, der ihm vom Winde in's rechte Auge getrieben worden sei. — Als besonders hervorstechende Erscheinungen werden Lichtscheu und Thränenfluss und heftige stechende Schmerzen, welche besonders in den Morgenstunden stark auftraten, bezeichnet. Das Übel war bald besser, bald schlimmer gewesen; nach ungefähr $1\frac{1}{2}$ Jahren fand sich ein Arzt bestimmt, am rechten untern Lide einen Theil des Haarzwiebelbodens abzutragen. Aber auch nachher war er von seinem Übel nicht befreit, bis es ihn, Anfang Jäner 1845, zwang, in's allgemeine Krankenhaus zu gehen. Ich notirte damals folgenden Status praesens*): „An seinen Augen sieht man den Process der Schrumpfung der Conjunctiva ganz so, und zwar in verschiedenen Stufen, wie ich ihn in dem Aufsatze über Trichiasis und Entropium (7. Band S. 46) geschildert habe. Das linke Auge scheint dem Ansehen nach ganz gesund zu sein, aber die innere Fläche des untern Lides erscheint glatt, milchweiss, serös glänzend, gegen den Lidrand und gegen den äussern Winkel hin noch wie eine Mucosa aussehend, fein warzig, dunkelroth und aufgelockert; die Übergangsfalte und die halbmondförmige Falte geschwunden; am obern Lide sieht man (innen) einige sehnige Streifen, ziemlich parallel dem Lidrande, durch einige

*) Siehe meinen Aufsatz über das Flügelfell, in der Prager Vierteljahrschrift, 8. Bd., S. 90.

Zwischenstreifen unregelmässig verbunden, und dazwischen, wie Inseln, einige dunkelrothe Stellen, davon 3 deutlich vertieft, im Grunde glatt: der Knorpel von oben nach unten höchstens $2\frac{1}{2}'''$ breit, minder geschmeidig als im normalen Zustande. Am rechten Auge wurde wegen partieller Trichiasis bereits ein Theil des untern Lidrandes abgetragen. Die Bindehaut ist hier so stark geschrumpft, dass sie als glatte, sehnenartige Membran beinahe unmittelbar von der Narbe am Lidrande auf den Bulbus übergeht, besonders in der Mitte des Lides; auch am obern Lide ist die Schrumpfung so bedeutend, dass gegen den innern Winkel hin eine vom Lide auf den Bulbus gehende Falte entsteht, sobald man das Lid ein wenig aufwärts zieht; der Knorpel ist sehr schmal und muldenförmig gerollt, von dichten, glänzenden, weissen Streifen an der Innenfläche durchzogen, am Rande wulstig; die mittlere Partie des Lidrandes einwärts gewendet, so dass die Wimpern den Bulbus berühren. Im innern Winkel ist die Scleralbindehaut ganz so beschaffen, wie bei einem gewöhnlichen Flügelfelle, und zwar von der Hornhaut an bis zu der ganz zerstrichenen halbmondförmigen Falte (oder vielmehr bis zur Karunkel hin), nämlich etwas verdickt und sehnenartig glänzend. Auf der Hornhaut sieht man gegen den innern Winkel hin eine flache Narbe, rundlich, von etwa $1\frac{1}{2}'''$ im Durchmesser, ziemlich tief in die Hornhautsubstanz hineinragend. Die genannte Entartung der Bindehaut erstreckt sich noch auf einen Theil dieser Narbe; lässt man den Kranken nach innen oder schief nach unten und innen, oder aber schief nach oben und innen sehen, so sieht man, dass die verdickte, sehnenartige Bindehaut auf dem innern Theile der Narbe nicht so fest aufsitzt, indem sie Falten bildet. Der Streifen, an welchem die entartete Bindehaut so locker auf der Cornea sitzt, ist etwas über $\frac{1}{2}'''$ breit. Auf ähnliche Art ist die verdickte und sehnenartige Bindehaut, welche sich von der Mitte des untern Lides auf den Bulbus fortsetzt, von dem untern Theile des Hornhautrandes losgelöst (darüber in Falten verschiebbar), nur bemerkt man hier keine Narbe in der Bindehaut. Der übrige Umfang der Cornea, mit einem leichten Pannus überzogen, wurde ganz rein, nachdem die einwärts gewendeten Wimpern waren abgetragen worden." — Der Kranke wurde am 13. März 1845 in einem leidlichen Zustande seiner Augen entlassen, und betrieb wieder seine Profession. Am 21. November 1848 starb derselbe auf der Abtheilung für Brustkranke an Tuberculosis (acute Infiltration in den Lungen mit Cavernenbildung und im Darmkanale mit Geschwürsbildung). Das rechte Auge, welches ich sammt der Thränendrüse und dem Thränensacke aufbewahre, bietet nun die Erscheinungen eines vollständig ausgebildeten Xerophthalmus dar. An dem untern Lide fehlen die Cilien im mittlern Theile — da wo früher ein Arzt den Haarzwiebelboden abgetragen hatte; am obern Lide fehlen sie in den äussern 2 Dritteln — da, wo auf der Klinik dieselbe Operation gemacht worden war. Die noch übrigen Cilien stehen äusserst verworren, nach den verschiedensten Richtungen hin. Am obern Lide ist der Knorpel kaum noch 2 Linien breit, am untern ist er auf einen etwa $\frac{1}{2}'''$ breiten Saum geschwunden. Die Bindehaut geht am untern Lide fast unmittelbar vom Rande des Lides auf den Bulbus über, am obern überzieht sie den Knorpel in einem etwas über 1 Linie breiten Streifen (rückwärts vom Lidrande), und hängt dann ebenfalls mit dem Bulbus zusammen. Von der halbmondförmigen Falte ist keine Spur vorhanden, auch die Thränenpunkte und die Thränenkarunkel lassen sich nicht mehr auffinden. Die Bindehaut selbst erscheint ganz trocken, grau, nur wenig durchscheinend, fein runzlich und mit kleinen Schüppchen bedeckt. Sie lässt sich von der Sclera und selbst von der Cornea bis zum Umfange der obge-

nannten Narbe als eine zähe Membran lospräpariren. Die Peripherie der Cornea darunter erscheint fast normal, nur etwas weniger durchsichtig. — Der Thränensack ist zu einem übergrossen durchscheinenden Säckchen ausgedehnt, mit Flüssigkeit gefüllt, seine Mündung in den Thränennasenkanal obliterirt. Die Thränendrüse ist kaum als solche zu erkennen, hat nur $^1/_3$ der normalen Grösse, und ist in eine fettähnliche Masse umgewandelt. (Weiter wurde das Präparat, um es für weitere Demonstrationen zu erhalten, nicht untersucht.) An dem linken Auge kann man an der nur wenig kleinern Thränendrüse deutlich die einzelnen Acini unterscheiden. Der Tarsus des obern Lides ist 3‴ breit, innen ganz glatt, sehnig glänzend; nach aussen hin sieht man einige vertiefte Pünktchen, welche mir die Mündungen der Thränengänge zu sein schienen; von den Meibom'schen Drüsen sieht man nur am Rande kurze Spuren. Der Knorpel ist in eine fibroide Platte umgewandelt.

Die Infiltration und nachträgliche Schrumpfung des Knorpels, deren wir bereits mehrmals erwähnt haben, führt sehr häufig zur Einwärtswendung der Cilien als *Distichiasis* oder als *Trichiasis*, oder des ganzen Lidrandes, als *Entropium*. *)

In Folge der Infiltration allein schon, oft ehe es noch zu merklicher Schrumpfung der Bindehaut und des Knorpels gekommen ist, bemerkt man, dass mehr weniger Wimpern den Lidrand in abnormer Richtung durchbohren, mehr gegen die innere Kante hin hervorsprossen, und so gleichsam eine 2. Reihe von Cilien — *Distichiasis* — bilden. Diese, in abnormer Richtung und an abnormer Stelle wachsenden Cilien sind gewöhnlich dünner und blässer, als die in der äussern Kante sitzenden, und deuten hiedurch sowohl als durch ihre Verkrümmung auf Erkrankung des Haarzwiebelbodens hin.

Zur Einwärtswendung der an normaler Stelle hervorsprossenden Cilien — *Trichiasis* — oder endlich selbst der Cutis des Lidrandes — *Entropium* — tragen mehrere Umstände bei. Wir haben bemerkt, dass die Bindehaut längs des Lidrandes, ohngefähr 1‴ breit, von den genannten sulzigen Exsudaten frei zu bleiben pflegt. Hat aber die Krankheit den 2. Grad erreicht, so erscheint dieser Saum geschwellt, fein warzig, dunkelroth, daher die innere Kante des Lidrandes minder scharf, gleichsam abgerundet; so wie aber diese Hypertrophie des Papillarkörpers endlich zurückgeht, schrumpft auch diese Partie zusammen, und die innere Lidkante geht verloren, erscheint wie abgeschliffen. Die Folge davon ist, dass die äussere Kante mit den Cilien ihre Lage zum Bulbus ändert, und dass letztere allmälig dem Bulbus zugewendet werden, längs des ganzen Lidrandes oder an einem grösseren Theile desselben. — Hat der Knorpel bedeutend gelitten, so schrumpft er von oben nach unten,

*) Vergl. meinen Aufsatz hierüber in der Prager Vierteljahrschrift, 1845, 3. Heft.

wird schmäler, und zugleich muldenförmig gekrümmt. Diess begünstigt nun die Einwärtswendung des Lidrandes noch mehr. Dazu kommt noch, dass an solchen Augen die innere Portion des musculus orbicularis palp. (Musc. Albini) in Folge der häufigen, selbst krampfhaften Schliessung der Lidspalte bei den von Zeit zu Zeit heftiger auftretenden entzündlichen Zufällen in einen Zustand habitueller Contraction geräth, und den Lidrand auch wenn die innere Kante nicht abgerundet wäre, einwärts drängt, so wie endlich die *Blepharophimosis,* welche als Folge der Excoriationen bei den einzelnen entzündlichen Anfällen sehr häufig zu diesen Übeln hinzutritt, und schon an und für sich geeignet ist, Entropium zu bewirken, bei inveterirten Trachomen selten fehlt.

Die gegen den Bulbus gerichteten Cilien reizen denselben fortwährend, unterhalten und steigern die Entzündung der Bindehaut und gefährden das Gesicht durch ihre Wirkung auf die Cornea. Sie erregen oder steigern den schon vorhandenen *Pannus;* noch mehr aber schaden sie dadurch, dass sie *Verschwärung der Cornea,* theilweis oder durchaus, und deren weitere Folgen einleiten; in seltenen Fällen bildet sich, gleichsam zum Schutze der Cornea, eine Art *Schwiele oder Verdickung des Epithelialüberzuges,* welche so aussieht, als ob man ein Stückchen Papier oder ein dünnes, fettglänzendes oder trocknes Häutchen auf einen Theil der Cornea angeklebt hätte, ein wenig erhaben ist, und scharf begrenzte Ränder zeigt. Solche schwielige Partien können auch im Bereiche der Scleralbindehaut entstehen, wenn diese lange einen solchen mechanischen Reiz, Druck oder Reibung zu ertragen hat. Sie werden mit der Zeit ganz trocken (partieller Xerophthalmus), auch wenn sonst der ganze Bulbus gehörig feucht und glänzend erscheint.

Jene Form des Pannus, welche einzig und allein Folge der mechanischen Reizung ist, und eigentlich als *Keratitis traumatica* bezeichnet werden muss, lässt sich in der Regel leicht von dem eigentlichen Pannus, welcher die Bedeutung der Conjunctivitis scrofulosa oder des Trachoma hat, unterscheiden. Der Pannus (als Theilerscheinung des Trachoma) entwickelt sich immer vom Limbus conjunctivae aus, und charakterisirt sich durch Auflagerung von Exsudaten auf die Cornea; er ist nie auf die Cornea allein beschränkt, sondern erscheint nur als Fortsetzung der Entzündung von der Conjunctiva bulbi auf das Bindehautblättchen der Cornea, welches — physiologisch, sowohl als pathologisch — nur als Fortsetzung der Scleralbindehaut auf die Cornea zu betrachten ist. Jene Keralitis hingegen, welche einzig und allein durch einwärts gewendete Wimpern erregt wird, zeigt nicht Auflagerung, sondern Infiltration des Exsudates in das Cornealgewebe selbst; die Gefässe, welche man dabei bemerkt, kommen gleichsam *unter* dem Limbus conjunctivae hervor, oder gehen unter demselben weg zu den Zweigen der vordern Ciliargefässe. Haben solche Trübungen längere Zeit bestanden, so widerstehen sie lange oder für immer jeder Behandlung.

Der Pannus ist, wie bereis erwähnt wurde, nur als Fortsetzung des Krankheitsprocesses von den Lidern auf den Bulbus, in specie auf die Cornea, zu betrachten. Dieselbe Affection, wie auf der Cornea, kann immer auch in der Conjunctiva sclerae nachgewiesen werden, namentlich unter dem obern Lide, wo die Bindehaut dann gelblich, uneben und von zahlreichen Gefässen durchzogen erscheint. Geschieht die Exsudatablagerung rascher, und unter zahlreicher Gefässentwicklung, so wird die Substanz der Cornea serös durchfeuchtet und erweicht; sie verliert ihre Elasticität, gibt dem Drange des Humor aqueus nach, und wölbt sich stärker nach vorn. So entsteht jener Folgezustand, welchen man, wie von selbst einleuchtet, ganz unrichtig Wassersucht der Augenkammer genannt hat (Hydrops anterior oder Hydrops camerae). Der Name *Keratektasia ex panno* dürfte die Natur dieses Übels besser bezeichnen. Derselbe entsteht häufiger bei Pannus vasculosus als bei Pannus crassus.

Der Pannus erscheint sehr häufig im Gefolge des Trachoma. Er entwickelt sich beinahe immer von oben her. Es lag demnach sehr nahe, die Ursache desselben in den sogenannten Granulationen, in der Reizung der Hornhaut durch dieselben zu suchen, und ihn desshalb als traumatisch zu bezeichnen. Das mechanische Moment mag vielleicht einigen Einfluss auf die Entstehung, wenigstens auf die Unterhaltung dieses Zustandes üben, gewiss aber einen sehr untergeordneten. Er kommt nicht bloss da vor, wo solche Granulationen, einwärts gewendete Cilien u. dgl. vorhanden sind, sondern auch bei bereits glatt gewordener Bindehaut; er steht in keinem geraden Verhältnisse zu der Grösse, Härte und Dauer der sogenannten Granulationen; er tritt bald ganz allmälig, bald aber auch rasch, gleichzeitig mit andern entzündlichen Erscheinungen auf, welche jede frische, durch äussere oder innere Ursachen erregte Infiltration begleiten, und welche die Auctoren als scrofulöse, katarrhalische oder katarrhalisch-rheumatische Ophthalmien bezeichnet haben. *) Ich sah dieselben mehrmals ohne alle äussere Veranlassung in der grössten Heftigkeit, selbst mit fieberhafter Aufregung des Gesammtorganismus auftreten, **) und dabei den Pannus selbst in 24 Stunden über die Hälfte, über die ganze Cornea sich ausbreiten. Vom Limbus conjunctivae corneae, welcher bekanntlich oben an $^3/_4$''' breit ist, geschieht an der Spitze der allmälig vorrückenden Gefässe-Ablagerung organisationsfähigen Blastems unter das Epithelium der Cornea. Sehr häufig sieht man die Cornea mit ähnlichen Bläschen oder vielmehr Körnern bedeckt, wie die trachomatöse Conjunctiva palpebrarum; in andern Fällen, namentlich bei stürmischer Ausscheidung, berstet das Epithelium, und es kommt zur oberflächlichen Geschwürsbildung. Bei Trichiasis und Entropium, wo erwiesener Massen die

*) *Piringer* l. c. S. 161. „Auf unserer Abtheilung war mehrmals ein Schustergesell mit einer katarrhalisch-rheumatischen Augenentzündung, bei deren Abnahme sich jederzeit ein leichter, bald wieder schwindender Pannus eingestellt hatte. Diessjährig sahen wir bei demselben im Laufe eines solchen Entzündunganfalles in der Tiefe der nur wenig katarrhös ergriffenen, blassrothen und kaum aufgelockerten Bindehaut des linken Auges drei solche Bläschen" — wie beim Trachom — „entstehen und verschwinden. Es folgte aber keine Blennorrhöe, wohl aber kam wieder ein Pannus nach."

**) Vergl. *Fischer* klin. Unterricht, S. 60.

Cilien und der Lidrand die Cornea anhaltend reiben und drücken, sehen wir endlich ganz andere Folgen auf der Cornea auftreten, wie bereits S. 129 angegeben wurde. Wäre der Pannus Folge des Druckes, der Reibung der Cornea durch die Granulationen, dann liesse sich in der That das Auftreten des sogenannten Hydrops camerae nicht begreifen.

Wenn der Pannus nicht zur Ausdehnung der Cornea führt, so lässt er eine Restitutio ad integrum zu, vorausgesetzt, dass er einerseits nicht zu tieferer Geschwürsbildung, anderseits nicht zur *Umwandlung des Exsudates in stationäres Narben- oder Fasergewebe* geführt hat. Nach längerem Bestande organisirt sich nämlich das Exsudat, und schrumpft zu einem dünnen, halbdurchsichtigen, sehnenartig glänzenden, unveränderlichen Überzuge, welchen schon *Piringer* als unheilbar erkannt, und Pannus siccus genannt hat. Zum Glück reicht derselbe selten bis vor die Pupille herab.

Dieselbe Form, welche wir als *Conjunctivitis scrofulosa* beschrieben haben, pflegt nicht selten dem Auftreten des Trachoma vorauszugehen, und noch häufiger während der verschiedenen Grade und Stadien desselben zu intercurriren. Oft lange, nachdem der grösste Theil des Exsudates und der Gefässe von der Oberfläche der Cornea verschwunden sind, sieht man leichte Abschliffe, sogenannte *Resorptionsgeschwüre* fortbestehen, welche oft nur beim Spiegeln der Cornea wahrnehmbar werden, sich äusserst langsam ausfüllen, und oberflächliche Trübungen für lange oder für immer zurücklassen. In andern Fällen führt die rasche Schmelzung dieser umschriebenen Exsudate ganz auf dieselbe Weise, wie bei der Conjunctivitis scrofulosa, zu tieferen, selbst durchbohrenden Geschwüren und deren Folgezuständen.

Auf andere, als die bisher besprochene Weise, bringt das Trachoma an und für sich dem Auge keine Gefahr.

Zerstörung der Cornea durch Malacie oder eitrige Infiltration wie bei der acuten Bindehautblennorrhöe habe ich auch bei den heftigsten Fällen nicht beobachtet. Schwächung der Sehkraft durch Beeinträchtigung der Ernährung des Auges, veränderte Pigmentalablagerung u. s. w., wie Dr. Hasner angibt, ist weder durch untrügliche Zeichen an Lebenden, noch durch Sectionen nachgewiesen.

Die Krankheit beginnt im untern Lide. Man trifft sehr oft Kranke, bei denen bloss das untere Lid leidet, das obere (bis etwa auf leichte Hyperämie und Schwellung der Bindehaut) ganz gesund befunden wird, hingegen wohl nie einen Fall, wo bei Auflagerung oder Infiltration an dem obern Lide das untere normal gefunden würde. Die Krankheit geht aber auch am untern Lide früher zurück, und scheint überhaupt, nach den consecutiven Veränderungen zu schliessen, hier öfters sich mehr in

oberflächlicher Exsudation zu erschöpfen, als in die Tiefe zu greifen. In der Mehrzahl inveterirter Fälle, die dem Arzte zu Gesichte kommen, sind die Körner am untern Lide bereits geschwunden, die Bindehaut erscheint dann über dem schmalen Knorpel entweder gleichmässig dunkelroth und sammtartig aufgelockert, allenfalls gegen die Winkel hin noch mit einem oder dem andern blassen Korne versehen, oder stellenweise wie mit Milch überzogen, und der Übergangstheil ist verstrichen, wenn nicht schon Symblepharon posterius beginnt. In solchen Fällen kann man leicht glauben, man habe einen chronischen Katarrh vor sich, wenn man das obere Lid nicht umstülpt, und auch hier seine Aufmerksamkeit vorzüglich auf den Übergangstheil richtet, denn auch hier können die genannten Körner über dem Tarsus bereits geschwunden sein, während sie im Übergangstheile noch fortbestehen.

Nur in Fällen, welche mehr acut aufgetreten zu sein scheinen, findet man die genannten Körner und die dadurch eingeleiteten Veränderungen am obern und untern Lide so ziemlich auf gleicher Entwicklungsstufe.

Niemals, die Körner mögen noch so gross und zahlreich sein, entsteht in Folge dieser Krankheit Ektropium, sehr leicht dagegen, wenn spontane Schrumpfung eintritt, Trichiasis oder Entropium, häufig Symblepharon posterius, in seltenen Fällen selbst Xerophthalmus.

Dieses verschiedene Verhalten in Bezug auf Verlauf und Ausgänge bietet eines der wesentlichsten Unterscheidungsmerkmale dieser Krankheit von der Blennorrhöe, mit welcher sie so häufig zusammengeworfen wurde.

Vorkommen und Ursachen. Das Vorkommen des Trachoma, dieser zusammenhängenden Reihe krankhafter Erscheinungen, welche wir in den vorhergehenden beiden Absätzen beschrieben haben, steht in einem so auffallenden Verhältnisse zu dem Vorkommen der Scrofulosis und Tuberculosis, dass eine innigere Beziehung zu diesem Allgemeinleiden nicht in Abrede gestellt werden kann.

Es soll hiemit nicht gesagt sein, dass solche Exsudate, wie wir sie so eben kennen gelernt, unmittelbar das Ergebniss einer fehlerhaften Blutmischung seien; es soll nicht gesagt sein, dass diese Exsudate selbst vielleicht scrofulöse oder tuberculöse Ablagerungen in der Bindehaut seien, denn sie kommen erwiesener Maassen auch bei solchen Individuen vor, bei denen sich nie, weder zur Zeit, noch vor, noch nach dem Auftreten des Augenleidens eine solche Dyskrasie anderweitig nachweisen lässt, und wir sind weder mit freiem Auge, noch mit der Loupe oder mit dem Mikroskope im Stande, in der Form, Structur, oder den Metamorphosen einen namhaften Unterschied dieser sogenannten Granulation anzugeben, gleichviel ob sie bei innerlich gesunden Individuen (bei Katarrh und Blennorrhöe) oder bei ausgesprochenem Allgemeinleiden

vorkommen. Aber der Grund, dass diese anfänglich so wie beim Katarrh und der Blennorrhöe nur oberflächlich abgelagerten Exsudate endlich auch das Parenchym der Bindehaut, den Knorpel, den submucösen Zellstoff und die Cornea einnehmen, liegt eben in dem Umstande, dass die Augenentzündung zuletzt durch ein Allgemeinleiden bedingt ist Und eben das auf diese Weise zu Stande gekommene entzündliche Bindehautleiden mit diesen körnigen Exsudaten und seinem immer eigenthümlicher gestalteten Verlaufe, je weiter es gediehen ist, haben wir, um es als von andern ähnlichen wesentlich verschieden zu bezeichnen, Trachoma genannt. Will man aber den Ausdruck Trachoma überall in Anwendung bringen, wo man die in Rede stehenden Exsudate vorfindet, dann unterscheide man nur, ob das Übel bloss durch äussere Momente (unreine Luft, Contagium etc.) allein, oder durch innere Ursachen vorwaltend bedingt sei; man bediene sich dann etwa, um diesen für den Arzt gewiss wichtigsten Unterschied anzudeuten, allenfalls der Ausdrücke: Trachoma catarrhale, blennorrhoicum, scrofulosum, und füge noch hinzu, dass die erstern beiden erfahrungsgemäss jene Metamorphosen nicht herbeiführen, welche das letztere bei langer Dauer fast constant nach sich zieht.

Das Trachoma entwickelt sich beim Vorhandensein dieser Anlage spontan, in Folge des Allgemeinleidens allein, oder auf verschiedene äussere Veranlassungen, welche theils auf das Auge, theils auf den Gesammtorganismus nachtheilig einwirken.

Bisweilen geben traumatische Eingriffe den Anstoss zur Entwicklung desselben, häufiger Verkältung, am häufigsten unreine Luft, der Aufenthalt in feuchten, dumpfigen, wenig gelüfteten, mit Menschen überfüllten Localitäten, dürftige und schlechte Nahrung, kümmerliche Lebensverhältnisse überhaupt. Die Krankheit kommt unverkennbar unter Leuten, die in dürftigen Umständen leben, bei weitem häufiger vor, als bei wohlhabenden, obwohl auch diese nicht davon verschont bleiben, sobald sie Einflüssen ausgesetzt werden, welche die Constitution des Körpers herunterbringen.

Rücksichtlich des Alters fällt die Zeit der Entstehung am häufigsten mit den Jahren des Mannbarwerdens zusammen, und zwar vor dem Zustandekommen desselben. Bei Kindern unter 5 Jahren kommt es — nach meinen bisherigen Beobachtungen — gar nicht, und von da bis zum 12. Jahre auch nur ausnahmsweise vor. Im Mannes- und Greisenalter entwickelt es sich sehr selten; bei Individuen dieses Alters datirt es meistens aus einer früheren Periode; doch kommen mitunter Fälle vor, wo das erste Auftreten in die Zeit der Involution (der klimakterischen Jahre) fällt. — Es liegen mir mehrere Beobachtungen vor, aus denen ich, theils nach den consecutiven Veränderungen am Auge, theils nach den Angaben der betreffenden Kranken annehmen muss, dass diese in den Jünglingsjahren an Trachoma litten, denn durch 15—20 Jahre von dem-

selben wenigstens scheinbar geheilt, i. e. von entzündlichen Zufällen verschont blieben, und erst zur Zeit der Involution neuerdings von solchen Zufällen, namentlich von Ablagerung auf der Cornea (Pannus) befallen wurden. Es kehrten Leute, welche in der hiesigen Klinik vor 15—20 Jahren an sogenannter chron. Blennorrhöe (*Fischer*) behandelt und nach Abtragung des Haarzwiebelbodens (wegen Trichiasis oder Entropium) geheilt entlassen worden waren, und sich Jahre lang wohl befunden hatten, in ihrem spätern Alter mit Trachoma cum panno in die Anstalt zurück.

Es erscheint entweder auf beiden Augen zugleich, und schreitet auch auf beiden in ziemlich gleichem Grade vorwärts, oder es befällt das 2. Auge erst nach längerer Dauer auf dem erst ergriffenen. Nur selten bleibt es Monate lang auf *ein* Auge beschränkt, und niemals noch kam mir ein Fall von weit gediehenem Trachom (mit Schrumpfung) des einen Auges bei noch ganz frei gebliebener Bindehaut des andern Auges vor.

Bei mehr als zwei Dritteln der Kranken, welche ich an Trachoma zu behandeln hatte, und von denen mir genaue Erhebungen vorliegen, bot entweder der Status praesens oder die Anamnesis unzweideutige Merkmale der Scrofulosis dar. Bei vielen der Erwachsenen liess sich Tuberculosis pulmonum mit grösster Wahrscheinlichkeit, bei mehreren mit Bestimmtheit nachweisen. Aber auch die übrigen zeigten fast durchgehends eine blasse und aufgedunsene, oder erdfahle und welke Haut, geringe und schlaffe Muskulatur, Trägheit in den Bewegungen des Körpers, Trägheit in den Verrichtungen des Unterleibes. Bei der Mehrzahl der weiblichen Individuen war die Menstruation ungewöhnlich spät, meistens erst nach dem 17. Jahre, eingetreten, und erfolgte sofort sparsam oder unregelmässig. Nur eine sehr geringe Zahl konnte für relativ gesund erklärt werden.

Es findet bei dieser Krankheit, wenigstens im Stadium der Infiltration und noch mehr in dem der Schrumpfung, ein gleiches Verhältniss statt, wie bei der Conjunctivitis serofulosa, bei der Iritis syphilitica u. s. w. Es gibt Formen, welche so charakteristisch sind, dass man nur das Auge zu sehen braucht, um zu wissen, was für einem Individuum es gehört, dass man aus den Produkten am Auge mit Sicherheit auf das bedingende Allgemeinleiden zurückschliessen kann. Ist aber umgekehrt das Augenleiden weder in Bezug auf den Befund, noch in Bezug auf den bisherigen Verlauf und die Entstehungsweise so charakterisirt, dass man Grund hat, auf das fragliche Allgemeinleiden als bedingendes Moment zurückzuschliessen, dann können gleichzeitig vorhandene oder vorhergegangene sonstige Merkmale der Serofulosis oder Tuberculosis wohl mehr weniger Verdacht auf einen ursächlichen Zusammenhang zwischen dem örtlichen und diesem allgemeinen Leiden erregen, nie aber für sich allein den Ausschlag geben.

Bisher habe ich zwar nur fünfmal Gelegenheit gehabt, Individuen

zu seciren. an denen ich im Leben Trachoma diagnosticirt hatte, aber alle zeigten Tuberculosis pulmonum, oder waren geradezu in Folge dieses Leidens gestorben.

Zu diesen gehören der oben erwähnte J. Peter (S. 126) und J. S. (S. 122). Aus dem Jahre 1844 bewahre ich ein Präparat von Xerophthalmus als Ausgang von Trachoma; es stammt von einem Manne, bei welchem nebst andern auch obsolete Lungentuberculosis gefunden worden war. — A. Jelinek, 45 Jahre alt, Taglöhnerin aus Košíř, starb am 15. Mai 1846 an Tuberculosis pulm. Ich hatte sie nur einige Tage vor dem Tode gesehen, und aus den consecutiven Veränderungen am linken Auge geschlossen, dass der partielle Xerophthalmus des rechten Auges nichts anderes, als das Ergebniss von Trachoma sein könne. — An Tuberculosis starb auch der Buchbinderssohn Dvorský (in der Stadt), bei welchem ich im Jahre 1842 wegen Pannus als Folge mehrjährigen Trachomas die Einimpfung der acuten Bindehautblennorrhöe unternommen, jedoch nur vorübergehende Besserung erzielt hatte. Seine Mutter und seine Schwester litten gleichfalls an Trachoma; bei ersterer waren, als ich sie in Behandlung nahm, Bindehaut und Lidknorpel bereits so weit geschrumpft, dass nach und nach an sämmtlichen Lidern der Haarzwiebelboden hatte abgetragen werden müssen (theils von Herrn Dr. Ryba, theils von mir), letztere genas unter Touchirungen mit Cuprum sulfuricum und entsprechender Allgemeinbehandlung (welch letztere namentlich Eisen- und Chinapräparate erforderte) in Zeit von 4—5 Jahren, und befindet sich jetzt im Allgemeinen so wohl, dass, wer ihr jahrelanges Kranksein nicht selbst beobachtet, kaum glauben würde, sie sei früher scrofulös (tuberculös) gewesen, und nur die sehnigen Streifen der verkürzten Bindehaut und die Verschmälerung der Lidknorpel verräth dem Sachkundigen das vorausgegangene örtliche Uebel.

Hat man Gelegenheit, Leute mit Trachoma zu Hause, als Familienmitglieder zu beobachten, so wird man nicht selten überrascht durch die Bemerkung, dass mehrere Mitglieder der Familie an Trachoma leiden, oft ohne es zu wissen, und es kommen Fälle vor, welche man weder durch Supponirung eines Contagiums, noch durch die Annahme, dass dieses Übel durch gemeinschaftliche äussere Schädlichkeiten erzeugt oder unterhalten worden sei, erklären kann, im Gegentheile, man wird zur Annahme einer innern Disposition gedrängt, welche selbst als ererbt oder angeboren betrachtet werden muss.

So litt in der Familie Dworsky auch der Vater, ein Buchbinder, an den Augen, aber das Uebel gab sich hier nur als chronischer Katarrh kund, und obwohl ich den Mann durch mehr als 6 Jahre beobachtete, konnte ich doch nie solche Exsudate, wie beim Trachoma, und noch weniger die consecutiven Erscheinungen wahrnehmen. — Eine Frau von 30 und etlichen Jahren, welche seit beiläufig 20 Jahren zu verschiedenen Malen durch Zufälle belästigt wurde, wie sie die Leute gewöhnlich bei katarrhalischer Bindehautentzündung angeben, consultirte mich vor 4 Jahren wege dieses Übels. Ich fand Trachoma, die Bindehaut bereits merklich geschrumpft. Nach einiger Zeit brachte sie mir ihre 11½jährige Tochter, welche öfters an Conjunctivitis scrofulosa leidet. Diese bot an den untern Lidern das Stadium der tiefern, an den obern

das der oberflächlichen und solitären Exsudatablagerung dar. Mit den Entzündungszufällen am Auge, welche sich deutlich als Conjunctivitis scrofulosa erwiesen, und oft von sehr heftiger und hartnäckiger Lichtscheu begleitet waren, traten gewöhnlich starke Anschwellung der Oberlippe, Excoriationen an den Nasenlöchern und stärkere Anschwellung der Lymphdrüsen am Halse ein. Die 2. Tochter dieser Frau kam in späterer Zeit einmal mit der älteren Schwester zu mir, „weil ihre Augen auch etwas roth wären", mit oberflächlichen Exsudaten an den untern Lidern; weiterhin wurde mir die dritte Tochter wegen einer Struma vorgeführt, und endlich auch die jüngste, 6 Jahre alt, beide mit geringer oberflächlicher Ablagerung. Die Mutter war erstaunt, dass ich auch diese beiden für augenkrank erklärte. Der Vater ist gesund, ebenso der Dienstbote, welchem die Kinder, da die Mutter wenig zu Hause ist, den ganzen Tag überlassen sind. — In andern Fällen leidet ein und das andere Glied der Familie an Trachoma, andere dagegen an andern krankhaften Erscheinungen, welche wir als Ausdruck der Scrofulosis zu betrachten berechtigt sind. — Eine Jüdin vom Lande litt seit einer langen Reihe von Jahren an ihren Augen; beim Herrannahen der klimakterischen Jahre wurde sie häufiger von entzündlichen Zufällen belästigt. Allmälig war Schrumpfung der Bindehaut und der Knorpel eingetreten, und mussten die Cilien von Zeit zu Zeit ausgezogen, endlich sammt den Zwiebeln entfernt werden. Vor 3 Jahren brachte sie ihre 17jährige Tochter wegen hartnäckiger Blepharadenitis und theilweiser Madarosis zu mir, und nach einiger Zeit ihren 15jährigen Sohn, welcher bereits seit 2 Jahren bei einem Kaufmann in der Lehre stand, und nun wegen beginnendem Pannus (Trachoma im Stadium der tiefern Infiltration und theilweise Schrumpfung) sich gleichfalls längerer Behandlung unterziehen musste. — Von 3 Schwestern aus der Gegend von Pilsen kam die eine vor 2, die andere vor 1 Jahre mit Trachoma und consecutiver Trichiasis in's allgemeine Krankenhaus. Die Eltern sind längst todt; die jüngste Schwester, 20 Jahre alt, diente bereits seit ihrem 14. Jahre in Marienbad; erst dort erkrankten ihre Augen, und zwar fand ich bei ihr dasselbe Leiden, wie bei ihren beiden ältern, ihr übrigens so ähnlichen Schwestern, dass ich sie anfangs mit der einen verwechselte. Sie war seit ihrem 14. Jahre mit ihre Schwester nicht in Berührung gekommen, und versicherte, auch in Marienbad mit Niemanden zusammen gekommen zu sein, von dem sie sich etwa hätte anstecken können.

Bei Leuten aus der ärmern Classe, wo das Trachoma ungleich häufiger beobachtet wird, kann man leicht auf die Vermuthung kommen, ob nicht Unreinlichkeit, dürftige Nahrung, Kummer und Elend die Ursachen seien, dass diese Kranken im Allgemeinen so schlecht aussehen. Ich habe indessen die Krankheit auch oft bei wohlhabenden Leuten gefunden, die in durchaus günstigen Verhältnissen lebten, und diese insbesondere waren es, welche mich aufmerksam machten, dass ein von äussern Verhältnissen mehr weniger unabhängiges, ein constitutionelles Leiden als letzte Ursache dieser Augenkrankheit angenommen werden müsse. Die ungünstigen äusseren Verhältnisse, welche die Armuth mit sich bringt, wirken theils direct auf die Bindehaut (unreine Luft u. dgl.), theils indirect, durch ihren Einfluss auf die ganze Constitution.

Den Antheil, welchen das innere, constitutionelle Leiden an der Erzeugung dieses Augenübels hat, finden wir bereits von sehr vielen Beobachtern anerkannt, und mehr weniger deutlich bezeichnet. So finden wir bei *Celsus* *) folgende denkwürdige Stelle: „Haec autem (asperitudo) inflammationem oculorum fere sequitur, interdum major, interdum levior; nonnunquam etiam ex asperitudine lippitudo fit; deinde asperitudinem ipsam auget fitque ea in aliis brevis, in aliis longa, et quae vix unquam finiatur. *In hoc genere valetudinis quidam crassas durasque palpebras et ficulneo folio et asperato specillo, et interdum scalpello eradunt, versasque quotidie medicamentis suffricant. Quae neque nisi in magna vetustaque asperitudine, neque saepe facienda sunt. Nam melius eodem ratione victus et idoneis medicamentis pervenitur.*“ Diese Stelle enthält unsere Lehre vom Trachoma gleichsam in nuce. Wer nur einige Übersicht über die Krankheiten hat, welche am Auge vorkommen, kann nicht verkennen, dass die Palpebrae durae, crassae et intus asperae nichts anders bedeuten können, als Trachom im Stadium der tiefern Infiltration. Auch das Verhalten der Krankheit in Bezug auf die entzündlichen Zufälle ist in dieser Stelle genau so angedeutet, wie wir es heute bei den Fällen finden, die wir als Trachoma bezeichnen. Und bei dieser Krankheit wird nun gewarnt, sich zu viel auf örtliche Mittel zu stützen; es wird die Diät (im weitern Sinne des Wortes) und die Verabreichung passender Arzneimittel als wichtiger, zweckmässiger erklärt, der Einfluss, den ein Allgemeinleiden auf das örtliche Übel übt, bestimmt anerkannt. Kann man nicht läugnen, dass Celsus die Krankheit in Bezug auf ihre Erscheinungen und auf ihren Verlauf der Hauptsache nach richtig, ich möchte sagen classisch, gezeichnet habe, so darf man wohl auch annehmen, dass seine Worte über die Therapie auf richtige Beobachtungen gestützt seien; und könnte man auch die Worte „ratione victus“ anderweitig deuten, die Worte „idoneis medicamentis“ können nur auf ein inneres Leiden als Ursache dieses Augenübels bezogen werden. *Rosas* **) unterscheidet das secundäre Trachom von dem primären, und bezeichnet letzteres als ein kachektisches Leiden, welches, sobald es bei kachektischen Individuen vorkomme, leicht wiederkehre, so lange, als der allgemeine krankhafte Zustand fortbestehe.

Wer durch eine Reihe von Jahren Gelegenheit hatte, verschiedene Augenkrankheiten zu beobachten, der wird finden, dass das, was die

*) De re medica, l. VI.

**) Handbuch der Augenheilkunde, Wien 1830. II. S. 300.

Auctoren Pannus genannt haben, im Allgemeinen am häufigsten als Symptom, als Theilerscheinung des Trachoma vorkommt, und dass somit, wenn dieselben von Allgemeinleiden als Ursache des Pannus sprechen, diese Behauptung vorzugsweise auf das Trachom zu beziehen ist. *)

Bei der **Prognosis** kommen jederzeit alle die Momente zur Berücksichtigung und Combination, welche wir in Bezug auf den Grad, den Verlauf und die Ausgänge, so wie auf die disponirenden, excitirenden und unterhaltenden Verhältnisse besprochen haben. Bei keiner andern Krankheit der Bindehaut wird es in der Regel so schwer sein, sich über die wahrscheinliche Dauer auszusprechen, wie hier, wo man gar oft, wenn die Beseitigung der entzündlichen Zufälle und der Exsudate an den Lidern, auf der Cornea, nach Wochen-, Monate-langer Behandlung gelungen ist, trotz der sorgfältigen Regelung und Überwachung der diätetischen Verhältnisse plötzlich durch einen frischen Nachschub (an den Lidern, auf der Cornea) auf den alten Standpunkt zurückgeworfen wird. Ist man nun selbst unter den günstigsten äussern Verhältnissen vor Rückfällen nicht sicher, so ist man es im Allgemeinen um so weniger, wenn, wie das am häufigsten der Fall ist, es absolut unmöglich ist, die Diät — im weitern Sinne des Wortes — gehörig zu reguliren. Leute, die mit ganz glatter Binde- und Hornhaut aus der Behandlung entlassen wurden, kehren nicht selten über kurz oder lang mit dem frühern Zustande, oder, wenn die geschrumpfte und verkürzte (grösstentheils oder ganz in Narbengewebe verwandelte) Bindehaut zu neuen Ablagerungen gleichsam unfähig geworden ist, mit einem mehr weniger ausgebreiteten und mächtigen Pannus zurück. Nur mit dem Eintreten eines bessern Aussehens des Kranken, mit den Zeichen der Besserung oder Behebung des Allgemeinleidens kann man auf dauernde oder bleibende Beseitigung des örtlichen Übels rechnen. Andererseits ist nicht zu übersehen, dass der einmal eingeleitete örtliche Process, auch wenn die äussern und innern Verhältnisse des Kranken sich günstiger gestaltet haben, an und für sich von der Art ist, dass er Wochen, Monate zur Rückbildung erfordert, und dass sich diese Rückbildung nur gleichsam reguliren und befördern, keineswegs erzwingen, präcipitiren lässt. Bei der Stellung der Prognose, bei der Belehrung, dass diese Krankheit einer sorgfältigen Pflege und ärztlichen Behandlung bedürfe, wenn sie ohne Gefahr für das Auge ablaufen soll, vergesse der

*) Vergl. Walther Lehre von den Augenkrankheiten, 1819, II. S. 312, Andrae Augenheilkunde, 1846, II. S. 444. Fischer klin. Unterricht, 1832, S. 68, Piringer l. c. S. 124, Beer Lehre von den Augenkrankheiten, 1817, S. 631 u. m. A.

Arzt nie, dass es mitunter Fälle gibt, wo selbst der 2. Grad der Krankheit am Ende von selbst und ohne wesentliche bleibende Nachtheile verschwindet.

Behandlung. So wie man einen Kranken mit Trachoma in Behandlung nimmt, lenke man sein Augenmerk vor allem auf die *Verhältnisse, unter deren Einflusse derselbe lebt.* Welche Momente hier vorzüglich zu berücksichtigen seien, bedarf nach dem bisher Gesagten wohl keiner weitern Auseinandersetzung, und es möge hierüber nur noch das recapitulirt werden, was bei der Behandlung der Conjunctivitis scrofulosa in dieser Beziehung bemerkt wurde. Insbesondere aber will ich noch darauf aufmerksam machen, dass nächst der Regulirung der Diät im weitesten Sinne des Wortes, so weit sie nur zulässig ist, die *Aufheiterung des Gemüthes* eine Hauptsache für die Behandlung bildet. Diese Kranken, welche gewöhnlich erst nach Monate-, Jahre-langer Dauer zum Arzte kommen, und zwar erst dann, wenn sie durch wiederholte entzündliche Anfälle oder durch pannöse Trübung der Hornhaut in ihren Verrichtungen gehindert werden, oder wenn sie bereits nicht mehr ohne Führer herumgehen können, sind in der Regel theils äusserst kleinmüthig, theils in Folge von allerhand fruchtlosen Heilversuchen höchst unschlüssig und unbeständig. Man mache also einem solchen Kranken vor allem andern begreiflich, wie das Eine nicht minder als das Andere jeden Heilversuch paralysire, man fordere Zutrauen und Ausdauer auch für den Fall, dass die Cur länger dauern, die Heilung durch unverschuldete Rückfälle verzögert werden sollte.

Das zweite Moment der Behandlung bildet die genaue Berücksichtigung des *Allgemeinbefindens des Kranken*, welches dann theils für die Diät, theils für die zu verabreichenden Medicamente maassgebend sein wird, wenn irgend Abnormitäten vorhanden sind, welche auf das örtliche Leiden einen Einfluss nehmen können. Die allgemeine Behandlung wird sich nach dem, was über die Beziehung des Trachoma zum Gesammtorganismus und zu den Schädlichkeiten, welche diesen treffen, gesagt wurde, im Allgemeinen und im Besondern dem praktischen Arzte von selbst ergeben. Bald wird Entfernung aus ungünstigen Verhältnissen das Wirksamste sein, bald werden Purgantia oder Solventia speciellen Indicationen entsprechen, bald endlich die sogenannten Emenagoga oder Roborantia, namentlich Tonica am ehesten den Zustand des Gesammtorganismus zu verbessern die meiste Aussicht geben. (Vergl. das über die Behandlung der Scrofulosis S. 98—106 Gesagte.)

In Bezug auf *die örtlichen Erscheinungen* ist zu unterscheiden, ob entzündliche Zufälle als Begleiter frischer Infiltration oder als zufällige

Complicationen vorhanden sind. Erstere vertragen durchaus keine örtlichen Mittel, namentlich keinerlei Augenwässer. Am besten werden sie durch Darreichung entsprechender Abführmittel und durch Einreibungen von Mercurialsalben an die Stirne und Schläfe, der Lichtscheu entsprechend mit Extr. hyosciam. oder bellad. versetzt, beschwichtigt. Örtliche Blutentziehungen werden selten, allgemeine niemals nothwendig; kalte Umschläge habe ich nie versucht, wohl aber von Laien oft fruchtlos anwenden sehen. Diese Erscheinungen, namentlich Lichtscheu, Thränenfluss und Schmerzen im Auge und im ganzen Kopfe, sind bisweilen nicht nur äusserst heftig, sondern auch so hartnäckig, dass am Ende kein Mittel anschlägt, wie z. B. in dem Falle, den Professor *Fischer* in seinem Lehrbuche, Prag 1846 S. 141, beschrieben hat, oder der, den Eble (l. c. 1828) S. 82 anführt. Man hüte sich in solchen Fällen, das constitutionelle Leiden über dem örtlichen ausser Acht zu lassen, dieses auf Kosten des Gesammtorganismus durch stark eingreifende Mittel brechen zu wollen. — Man überzeuge sich überdiess jedesmal, ob solche heftige Zufälle nicht etwa durch die Einwärtswendung von Cilien, oder durch einen fremden Körper erregt und unterhalten werden, oder ob etwa eine Complication, z. B. Iritis vorhanden sei. — Sind diese heftigen Zufälle so weit gemildert, dass es möglich wird, das obere Lid zu umstülpen, so nehme man, wenn nicht etwa Hornhautgeschwüre mit heftig entzündlichem Charakter, oder frischer Durchbruch der Hornhaut und Irisvorfall vorhanden sind, keinen Anstand, die Körner mit einem Stück Lapis oder Cuprum sulfuricum zu touchiren, da die Erfahrung gezeigt hat, dass man dadurch den Rest jener Zufälle oft schnell beseitigt.

Beim Bestreichen der Exsudathügel auf und in der Bindehaut mit Lapis infernalis oder mit Cuprum sulfuricum darf man nie ausser Acht lassen, dass man nicht so sehr durch Ätzung zerstören, als vielmehr durch einen gewissen Grad von Reizung schnellere Resorption einleiten will. Ob man täglich touchiren soll, und wie stark, das kann immer nur nach der Wirkung der letzten Application des Mittels bestimmt werden. Das Auge muss sich von der jeweiligen Reizung stets wieder erholt haben, und es müssen während des Zeitraumes, wo die Touchirungen vorgenommen werden, die entzündlichen Zufälle, namentlich die Röthe, Lichtscheu u. dgl., von Zeit zu Zeit merklich abnehmen, sonst hat man Grund zu vermuthen, dass man zu stark oder zu oft touchirt. Nicht immer ist es nothwendig, die ganze Lidfläche zu touchiren; oft wird es gerathen sein, nur das eine Lid zu bestreichen. Es gibt Fälle, in welchen das Touchiren weder mit Lapis noch mit Cuprum, vertragen wird, und in

andern Fällen kann der Arzt nicht hinreichend oft zum Kranken kommen, um die Touchirungen vorzunehmen. In solchen Fällen lasse man eine Salbe aus 3—6 Gran weissem Präcipitat (auf 1 Drachme) an die äussere Fläche der Lider, oder eine aus 1—4 Gran (allmälig steigend) an deren innere Fläche einstreichen, was am besten mittelst des Fingers geschieht. Dieses Mittel führt jedoch im Allgemeinen langsamer zum Ziele, nützt wohl auch gar nichts, selbst bei gehöriger Anwendung. Etwa vorhandener Pannus contraindicirt diese Salbe keineswegs, wie man behauptet hat. Ich habe namentlich auf Professor Fischer's Klinik unläugbare Wirkung davon gesehen, bediene mich jedoch im Allgemeinen am liebsten des Cuprum, oder des mit Gummi arab. vermischten Lapis.

Der Nutzen dieser Behandlung der mit Exsudaten durchsetzten Bindehaut besteht darin, dass so rasch als möglich Resorption derselben (theilweise auch Zerstörung) eingeleitet, mithin (abgesehen von der Abwendung der Gefahren, welche der Cornea aus dem langen Bestehen der Krankheit erwachsen) die Verdrängung, die Atrophirung der Elemente der Bindehaut durch diese Neugebilde so viel und so zeitig als möglich verhütet, und hiermit die traurigen Folgen dieser Verschrumpfung der Bindehaut und des Knorpels (Trichiasis, Entropium, Xerophthalmus) möglichst abgehalten oder beschränkt werden.

Der *Pannus*, in der Regel das Übel, das den Kranken trieb, ärztliche Hilfe zu suchen, weicht im Allgemeinen mit den Exsudaten in der Lidbindehaut gleichen Schrittes zurück, besteht indess manchmal hartnäckig fort, oder entwickelt (verschlimmert) sich von neuem, auch wenn die Lider bereits glatt geworden sind. Ich habe bereits einen Fall angeführt, wo ich keinen Anstand nahm, die Exsudate auf der Cornea selbst mit dem Lapis zu ätzen und nachträglich Nitras argenti einzuträufeln. In der Regel reichen die Touchirungen der Lider hin, auch den Pannus schwinden zu machen. Einträuflungen von Laudanum liq. Sydenh., z. B. Abends, wenn man Morgens touchirt hat, pflegen die Heilung des Pannus sehr vortheilhaft zu unterstützen. Scarificationen der zur Cornea laufenden Gefässe hielt ich a priori für unnütz, und Circumcisionen der Cornea für zu wenig gleichgiltig, als dass ich mich dazu hätte entschliessen können, ohne vorher alles Andere versucht zu haben. Die Bindehaut schrumpft ohnehin leider nur zu oft; wie könnte man sich da ohne die grösste Noth entschliessen, Stücke aus der Bindehaut auszuschneiden oder durch Umkreisen der Cornea mit Lapis zu zerstören? Dagegen habe ich auf *Fr. Jägers* und besonders auf *Piringers* Versuche und genaue Angaben gestützt, mich nicht gescheut, die Heilung ver-

zweifelter Fälle von Pannus durch Impfung blennorrhoischen Secretes zu versuchen, und in den 3 Fällen, wo ich sie vorgenommen, nicht Ursache gehabt, dieses Mittel als zu riskant zu verwerfen. Man sei nur vorsichtig in Bezug auf die Wahl des Impfstoffes. (Vergl. S. 41, über die Eigenschaften des blenn. Secretes.) Die Impfung nützt nichts, wenn nicht eine Blennorrhöe höhern Grades hervorgerufen wird, doch würde es auch gefehlt sein, den Impfstoff von einer Blennorrhöe zu nehmen, die eben zum 3. Grade steigt, oder mit Zerstörung der Cornea verläuft.

Nachdem der Pannus der Hauptsache nach verschwunden ist, bleiben oft durch längere Zeit *leichte Trübungen* oder *kleine Tacetten* zurück, welche das Gesicht mehr weniger beeinträchtigen. Man lasse die Kranken so viel als möglich sich im Freien bewegen, wie überhaupt während der ganzen Cur, und setze entweder die zeitweiligen Einträufelungen von Laudanum liquid. Sydenh. oder Lapis inf. fort, oder lasse eine mässig starke weisse Präcipitatsalbe an die äussere Fläche der Lider einstreichen. — Entstehen im Verlaufe des Trachoma mit Pannusbildung tiefere oder selbst durchbohrende *Geschwüre der Hornhaut*, so ist der Fall nach den S. 103 gegebenen Momenten zu beurtheilen und zu behandeln.

Der sogenannte *Pannus siccus* widersteht selbst der Impfung. Die *callöse Verdickung* des Epitheliums nach anhaltender Reibung der Cornea habe ich in 2 Fällen durch Abtragung mit dem Staarmesser unschädlich zu machen gesucht; doch blieb die Stelle nachher trüb; hingegen hellte sich in *einem Falle* (der Zustand kommt eben nur sehr selten vor) eine derartige Trübung bedeutend auf, und dürfte vielleicht mit der Zeit ganz geschwunden sein unter dem fortgesetzten Gebrauche der weissen Präcipitatsalbe an die Lidränder.

Unheilbar ist die consecutive *Ausdehnung der Cornea*, sobald sie einigermassen beträchtlich geworden ist. In zwei solchen Fällen trat beim Einreiben von Veratrinsalbe (2—3 Gran auf eine Drachme) an die Stirn und Schläfe, in einigen andern beim Gebrauche der Jodkalisalbe (4—6 Gran) an derselben Stelle, und in *einem* Falle unter Anwendung der Magnetelektricität merkliche Abnahme der Cornealwölbung ein; doch sind meine diessfälligen Beobachtungen noch zu wenig zahlreich, als dass ich diese Veränderung geradezu jenen Mitteln zuschreiben dürfte, um so mehr, da diese mich in einigen andern Fällen im Stiche liessen. Fruchtlos dagegen erwies sich die Punction der Cornea, auch wenn ich sie mehrmal und in kurzen Zwischenräumen (2—3 Tagen) nach einander vornahm.

Die *Blepharophimosis*, welche in Folge von Excoriationen der Cutis vom äussern Augenwinkel her entsteht, unterhält durch den häufigern Augen-

lidschlag eine beständige Reizung der Bindehaut, macht das so nothwendige Umstülpen des obern Lides*) sehr schwierig oder unmöglich, und kann endlich, auch wenn Bindehaut und Knorpel nicht merklich oder gar nicht geschrumpft sind, zur Einwärtswendung der Wimpern, wenigstens im äussern Winkel führen. Sie lässt sich durch ein sehr einfaches operatives Verfahren beheben. Es handelt sich darum, die abnorme Verwachsung zu trennen und die Wiedervereinigung zu verhüten. Das Erstere erreicht man durch Einführen eines gekrümmten Spitzbistouri's zwischen den Bulbus und die äussere Commissur bis zum Orbitalrande hin (bei sehr unruhigen Kranken auf einer als Leiter vorgeschobenen Hohlsonde), Ausstechen in der Gegend des Orbitalrandes und Trennen der Verwachsung sammt der äussern Commissur beim Vorschieben des Messers Ist nun auf diese Weise sowohl am obern als am untern Lide eine

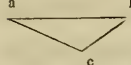

förmige Wunde gebildet, deren Spitze *a* nach innen, und deren Schenkelenden *b* und *c* nach aussen gerichtet sind, so dass die Wundfläche bei stark auseinander gezogenen Lidern etwa folgende Figur beschreibt

und die Blutung gestillt, so erreicht man den 2. Zweck durch Anlegung der blutigen Naht, derart, dass man, wo möglich, zuerst die Bindehaut in dem Punkte *a* fasst und mit *b* zusammen zu heften sucht, oder, wo diess nicht möglich, sich begnügt, blos *c* mit *d*, *e* mit *f*, *i* mit *k* und *g* mit *h* durch Hefte zu vereinen. Die Punkte *f* und *g* sind gewöhnlich so gelegen, dass man die Nadel durch die Bindehaut führen, mithin die Conjunctiva an die Cutis heften muss, was bekanntlich die Vereinigung per primam intentionem nicht hindert. Sollte diess auch nur an einem Schenkel, z. B. in *i k* und *g h* gelingen, so ist dem Wiedereintritte der Blepharophimosis hinlänglich vorgebeugt, wie ich nach zahlreichen Beobachtungen versichern kann.

Bei *Distichiasis*, *Trichiasis oder Entropium* hat die Ausdehnung

*) Wenn ich mich von dem Zustande der Bindehaut am obern Lid einmal überzeugt, und Touchirungen mit Cuprum sulf. für nothwendig erkannt habe, so umstülpe ich das obere Lid nicht zu jeder Touchirung, sondern nur von Zeit zu Zeit, um mich von dem Fortschritte der Heilung zu überzeugen. Ich ziehe nämlich, um zu touchiren, das obere Lid stark vom Bulbus ab, die Cutis über den Orbitalrand aufwärts rollend, und bringe das etwa 1 Zoll lange, 3—4 Linien breite und beiläufig 2 Linien dicke, vorn wohl abgerundete und geglättete Stück Kupfervitriol zwischen Bulbus und Cornea so bis zum Übergangstheile hinauf, dass ich es beim langsamen Hin- und Herbewegen immer gegen das Lid angedrückt halte. Auf diese Weise werden immer auch die Exsudate im Übergangstheile berührt. Will man sich dieses, allerdings einige Fertigkeit erfordernden Manövers nicht bedienen, und dennoch auch den Übergangstheil des obern Lides touchiren, so fahre man, wie im 12. Bande der Prager medic. Vjschr. angegeben, mit dem Ätzmittel zwischen dem Orbitalrande des umstülpten Lides und dem Bulbus 2—3mal von einem Winkel zum andern hin und her.

und der Grad des Übels, sein Vorkommen an dem obern oder untern Lide, und die Bereitwilligkeit des Kranken, sich dem einen oder dem andern Verfahren zu unterziehen, einen wichtigen Einfluss auf die Wahl dieses letztern; nicht minder ist auch der jeweilige Zustand der Bindehaut zu berücksichtigen. — Erscheint die Distichiasis oder Trichiasis partiell, nur auf wenige Cilien beschränkt, so ist wohl im Allgemeinen das öftere Ausziehen derselben mit der Beer'schen Cilienpincette das Beste, ausser der Kranke kann dasselbe nicht oft genug vornehmen lassen oder selbst vornehmen, oder will ein für alle Mal davon befreit sein. Dieses Ausziehen kann übrigens auch bei ausgedehnter abnormer Richtung der Cilien (aus was immer für Ursache) vorgenommen werden, sobald die Radicalhilfe verschmäht wird, oder noch nicht räthlich erscheint; man kann 20 und mehr Cilien in einer Sitzung ausziehen, ohne dass man sich vor zu heftiger Reizung zu fürchten braucht. Nach Monate-, Jahre-lang wiederholtem Ausziehen werden die nachwachsenden Cilien immer dünner und sparsamer, bleiben wohl auch ganz aus. — Das Abhalten der Cilien mittelst eines gut klebenden Goldschlägerhäutchens oder mittelst Collodium nützt bei dieser Art von Trichiasis und Entropium nichts. Wir werden später darauf zurückkommen. — Radicale Hilfe gewähren nur einige operative Eingriffe. Bevor man sich bei Distichiasis, Trichiasis oder Entropium, durch Trachoma bedingt, zu irgend einer Operation entschliesst, muss man den Zustand der Bindehaut und des Knorpels in Bezug auf die bereits eingetretene oder mit Grund noch zu fürchtende Schrumpfung und Verkürzung sehr genau prüfen. Hievon hängt zum Theil die Wahl der Methode, zum Theil auch die Art der Ausführung jeder einzelnen Methode ab. — Die hier anwendbaren Operationen haben den Zweck, entweder die Cilien sammt dem Haarzwiebelboden zu entfernen, oder ihnen sammt dem Lidrande eine andere Stellung zum Bulbus zu geben.

Die älteste Methode, schon von *Bartisch und Heister* geübt, besteht in der Abtragung des Haarzwiebelbodens sammt dem ganzen Lidrande, vom Thränenpunkte bis zur äussern Commissur. Sie setzt somit noch stärkere Verschmälerung des ohnehin geschrumpften Augenlides, führt nachträglich leicht zu Lagophthalmus, und befreit den Bulbus, auch wenn dieser Nachtheil nicht eintritt, von einem Reize, um ihn in der Regel einem andern, nicht minder gefährlichen auszusetzen. Diesen übt theils die scharfe Kante, welche die Narbe bildet, theils die Cutis, welche relativ zur Bindehaut viel zu lang, sich gern über den Lidrand gegen den Bulbus überschlägt, und überdiess noch in Folge der beständigen Befeuchtung excoriirt und mehr schmerzhaft wird. — *Beer und Fr. Jäger**) verschonten die Knorpel und die Conjunctiva bei der Abtragung

*) Hosp, diss. de diagnosi et cura radic. Trich., Distich. et Entropii, Viennae 1818.

des Haarzwiebelbodens, indem sie, den Bulbus gleichfalls durch eine unter das Lid geschobene Hornplatte schützend, einen etwa 1½—2 Linien breiten Hautstreifen vom Thränenpunkte bis zur äusseren Commissur mit einem Bauchscalpell umschrieben, und denselben, an dem einen Ende mit einer Pincette gefasst, sammt den Haarzwiebeln in rasch auf einander folgenden Messerzügen vom Knorpel lospräparirten. Hiedurch wurde zwar die Verschmälerung des Augenlides und die nachfolgende Einwärtswendung der Narbe vermieden, doch der untere Wundrand oft sehr ungleichmässig, leicht zackig, und die exacte Entfernung *aller* Haarzwiebeln äusserst schwierig. — *Flarer* in Pavia*) half diesen Übelständen dadurch ab, dass er, nach eingeführter Hornplatte, ein Spitzbistouri in den Lidrand einsticht (nahe am Thränenpunkte) und, den Mündungen der Meibom'schen Drüsen folgend, das etwa 1½ Linien tief eingesenkte Messer bis zum äussern Ende des Lidrandes führt. Er spaltet durch diesen Schnitt den Lidrand auf 1½ Linien tief in 2 Platten, deren innere die Conjunctiva und den Lidknorpel mit den Meibom'schen Drüsen, deren äussere die Cutis, die Fasern des Musc. Albini und die Cilien sammt ihren Zwiebeln in sich fasst. Nun führt er, gleich Jäger, einen Schnitt durch die äussere Platte, zu Anfang und zu Ende in den Lidrand ausmündend, fasst den Lappen an dem einen Ende mit der Pincette, und hebt ihn einfach ab, oder trennt, was wohl fast immer nöthig ist, die noch gebliebenen Verbindungen mit dem Messer oder mit der Scheere. — Ich habe dieses Verfahren, seit es mir bekannt geworden, immer dem Beer'schen unbedingt vorgezogen. Bisweilen wird es nothwendig, in Bezug auf die eine oder andere Cilie nach gestillter Blutung noch eine Nachlese zu halten; die allenfalls zurückgebliebenen Bulbi verrathen sich auch schon dem sanft über die Wunde hinstreifenden Finger. — *Fröbelius* in Petersburg**) verfuhr im Wesentlichen auf dieselbe Weise, nur führte er den ersten Schnitt weiter rückwärts, schon in der Conjunctiva, und den zweiten halbmondförmigen in der Mitte mehr aufwärts, so dass er ein 2—3 Linien breites Hautstück umschrieb, welches er dann vom Musc. orbicularis mittelst Pincette und Scalpell löste, worauf er dann, gegen den ersten Schnitt vorrückend, die Exstirpation der Bulbi nach Jäger's Manier vollendete. Sofort heftete er die Conjunctiva an die Cutis, und versichert, auf diese Weise dem Übelstande des Jäger'schen Verfahrens, nämlich der bisweilen nachfolgenden Einwärtswendung der scharfen Narbe, sicher vorgebeugt zu haben. — *Vacca Berlinghieri* führte vom Thränenpunkte bis zum äussern Ende des Knorpels einen Schnitt durch die Cutis, parallel dem Lidrande und etwa 2 Linien von demselbem entfernt und führte sodann vom innern und äussern Ende dieses Schnittes je einen senkrechten, also etwa 2 Linien langen Schnitt bis zum Lidrande; sodann drang er, diesen Lappen zurückschlagend, bis auf die Bulbi ein, exstirpirte jeden derselben, und brachte die Cutis wieder in ihre Lage zurück. Die ihrer Zwiebel beraubten Cilien wurden nach geschehener Vertheilung ausgezogen, wenn sie nicht von selbst ausfielen. Wie sinnreich auch dieses Verfahren, so scheint es doch eben eine nur gut ausgedachte, wohl aber schwerlich ausführbare Methode zu sein.

Alle diese Methoden haben leider den Nachtheil, dass sie das Auge des Schutzes und der Zierde berauben, welche die Cilien demselben bieten.

Das schon von *Celsus* geübte Ausschneiden einer Falte aus der Haut der Lider,

*) Zanerini, dissert. sopra Trichiasi, Pavia 1829.

**) Caspers Wochenschrift für die ges. Heilkde. 1845 N. 4.

so wie das Zerstören einer Partie derselben durch Schwefelsäure (nach *Callisen*, *Helling* u. A.) kann bei der durch Schrumpfung der Bindehaut und des Knorpels bedingten Einwärtswendung der Cilien im Allgemeinen nur einen sehr geringen und unbeständigen Nutzen gewähren, wenigstens an den obern Lidern, wo selbst der breiteste Substanzverlust in der Cutis den vermeintlichen Zweck, das Gleichgewicht in der Spannung zwischen Cutis und Conjunctiva wieder herzustellen, nicht verwirklichen würde. An den untern Lidern sah ich, wenn die Knorpel nicht bedeutend verbildet war, mehrmals guten und bleibenden Erfolg von dem einen wie von dem andern. — Bei starker Verbildung des Knorpels (am obern Lide) hat *Adams* dem *Crampton*'schen Verfahren,*) bei welchem der Augenlidrand nächst dem Thränenpunkte und nächst der äussern Commissur auf 2 Linien hoch senkrecht gespalten, das Mittelstück nach Aussen gebogen, und durch Heftpflaster bis zur Heilung jener Wunden in der gehörigen Lage erhalten werden soll, dadurch mehr Sicherheit des Erfolges zu geben gesucht, dass er jene senkrecht durch alle Schichten des Lides geführten Schnitte mittelst eines Querschnittes durch die Augenlidbindehaut bis tief in den Tarsus vereinigt, und so fort, um die Auswärtsrollung zu bewirken und zu erhalten, eine mehr weniger breite Falte aus der Haut des obern Lides ausschneidet. Ich kann aus eigener Erfahrung kein Urtheil über die Wirksamkeit dieses Verfahrens abgeben, da ich mich seit dem Jahre 1844 eines eigenen Verfahrens bediene, und noch nicht Ursache hatte, von demselben wieder abzugehen. Ich habe dasselbe als eine Modification der von *Jäsche* angegebenen Methode**) bereits in der Prager medicinischen Vierteljahrschrift, 1845, im 7. Bande beschrieben; es besteht in Folgendem. Nachdem man eine Hornplatte unter das obere Lid gebracht, und selbe einem Gehilfen übergeben hat, rollt man das obere Lid auf derselben aufwärts, so dass der Lidrand so weit als nöthig von der Platte absteht, sticht ein Spitzbistouri nächst dem Thränenpunkte mit auswärts gerichteter Schneide mitten zwischen der äussern und innern Lefze des Lidrandes (da, wo die Mündungen der Meibom'schen Drüsen erscheinen) auf $1\frac{1}{2}$ Linien Tiefe ein, und spaltet das Lid durch Fortführen des Messers auf *die* Art in eine innere und äussere Platte, wie oben bei der Flarer'schen Methode angegeben wurde. Alsdann führt man, die Haut des Lides über der Platte gehörig spannend, parallel dem Lidrande und etwa $1\frac{1}{2}$ höchstens 2 Linien über demselben, einen Schnitt durch die äussere Platte, welcher sowohl nach innen, als nach aussen um wenigstens eine Linie länger sein soll, als der am Lidrande geführte. Indem die zweite Wunde senkrecht auf die erste geführt wird, soll, wie bei Flarer's Verfahren, die äussere Platte, welche die Cutis, die Fasern des Orbicularis und die Cilien sammt ihren Zwiebeln zu enthalten hat, falls die Schnitte gehörig geführt sind, in eine förmliche Brücke verwandelt sein, welche nur zu beiden Seiten mit dem Lide noch verbunden ist. Wäre diess nicht der Fall, die Brücke, wenigstens in der Mitte, nicht verschiebbar, so führe man das Spitzbistouri durch die obere Wunde so ein, dass die Spitze in der untern zum Vorschein kommt, und bewerkstellige durch Fortschieben des Messers die Communication beider Wunden. Ist diess erreicht, so schreitet man zur Ausschneidung eines halbmondförmigen Hautstückes, dessen Breite verschieden gross zu sein hat, je nach dem Grade der Einwärtswendung des Lidrandes und je nachdem die Haut mehr weniger schlaff und ausgedehnt, gleich-

*) Essay of the Entropion, London 1805

**) Medic. Zeit. Russlands, 1841 N. 9.

sam überschüssig ist. Die Secante des Halbmonds bildet der oben genannte zweite Schnitt; die Bogenlinie beschreibt man als 3. Schnitt mit dem Messer, vom Anfange des 2. Schnittes ausgehend und am Ende desselben endend. Hierauf fasst man die Cutis an *einem* Ende mit der Pincette, und präparirt sie mit einer krummen Scheere oder mit dem Messer von M. orbicularis los. Sollte letzterer muthmasslicher Weise in Folge der habituellen Contraction zur Unterhaltung des Entropiums beitragen, stärker entwickelt sein, so durchschneide man die innern (gegen den Lidrand hin liegenden) Fasern desselben senkrecht, und schreite dann zur Anlegung der blutigen Naht, wobei dann das mittelste Heft zuerst anzulegen ist. Bei Ausschneidung einer Falte aus der ganzen Länge des Lides ist die Anlegung von 5 Heften nothwendig und hinreichend. So wie die Naht vollendet ist, klafft die erste Schnittwunde stark, und man sieht die Meibom'schen Drüsen im Knorpel bloss liegen, indem die äussere (obere) Pfatte des Lidrandes höher hinaufgerückt und so gestellt ist, dass die Cilien wagrecht oder selbst etwas aufwärts gerichtet stehen. Überschläge von kaltem Wasser werden mehr zur Linderung des brennenden Schmerzes als wegen zu besorgender heftiger Reaction gegeben. Nach 30—36 Stunden können und müssen die Hefte entfernt werden. Die Wunde am Lidrande bedeckt sich mit einer sehr plastischen, röthlichgelblichen Substanz, und heilt in 3—6 Tagen ohne Eiterung. Der schlimmste Zufall ist, dass, wenn man nicht sehr vorsichtig operirt, manchmal die Hautbrücke an einer oder der andern Stelle durch Eiterung zerstört wird; vielleicht auch dass manchmal die Ursache der Eiterung im Individuum selbst liegt. Es gehen dann die Cilien verloren, oder man muss nachträglich die Abtragung des Haarzwiebelbodens vornehmen. Wenn man die Narkotisirung durch Schwefeläther oder Chloroform vornimmt, ist die Operation einerseits leichter und genauer ausführbar, andererseits nicht so abschreckend für die Kranken, wie sie es sonst sein müsste. Ausser der Eiterung kann kein schlimmer Zufall eintreten, es müssten denn einige Cilien wieder in nachtheiliger Richtung nachwachsen, was indess fast immer durch die sich bildende Narbe später verhindert wird, oder es wendet sich der Lidrand wieder einwärts, und erfordert dann die Abtragung. Diejenigen, welche im Verlaufe der letzten 4 Jahre meine Klinik besuchten, werden mir bezeugen, dass ich genug befriedigende Resultate erhielt, um diese Methode auch ferner vor allen andern zu versuchen und zu üben.

Ich hatte erwähnt, dass man, bevor man zu einer oder der andern Operation schreitet, den Zustand der Bindehaut genau prüfen, und bedeutende Exsudate so gut als möglich früher zur Resorption zu bringen trachten solle, weil, wenn die Operation dem gegenwärtigen Zustande angepasst wird, später, wenn beträchtliche Schrumpfung nachfolgt, auch der günstigste Erfolg vereitelt werden kann. Ich hatte diese Warnung bereits in meinem oben citirten Aufsatze über Trichiasis und Entropium ausgesprochen, besonders für jene Fälle, wo man die Abtragung des Haarzwiebelbodens vornimmt, schon auch aus dem Grunde, weil sich dann das Lid schwer oder gar nicht umstülpen, mithin die Krankheit sich nicht in ihrem Heerde angreifen lässt. Dr. von Hasner hat darüber bemerkt, er habe auch nach abgetragenen Cilien die Lider sehr leicht umstülpt. Trotzdem kann ich nicht umhin, meinen Rath zu wiederholen, und gestehe offen, dass ich wenigstens nicht in allen Fällen im Stande war, derlei verstümmelte Lider zu umstülpen.

VI. Exantheme der Bindehaut.

Wenn schon die in den beiden vorhergehenden Abschnitten besprochenen Krankheiten mehr weniger Analogie mit jenen Erkrankungen der allgemeinen Bedeckungen, die wir exanthematische Processe nennen, darbieten, so ist diess noch viel mehr der Fall bei jenen, welche wir in diesem Abschnitte erörtern wollen, und bei denen wir keinen Anstand nehmen, sie geradezu als Exantheme der Bindehaut zu bezeichnen. Sie stellen, wenn man die Bindehaut als Fortsetzung, als Einstülpung der Cutis betrachten will, nur eine Theilerscheinung der allgemeinen Hautkrankheit dar. Es muss jedoch in Bezug auf die acuten Exantheme gleich in vorhinein bemerkt werden, dass nur jene Eruptionen auf der Binde- oder Hornhaut als Exantheme, als Theilerscheinung der Hautkrankheit betrachtet werden können, welche mit der Efflorescenz der Hautkrankheit zugleich auftreten, jene Eruptionen dagegen, welche z. B. bei Blattern im Stadium der Abtrocknung oder nach gänzlich vollendetem Krankheitsprocess der Cutis auf dem Auge vorkommen, eine ganz andere Bedeutung, namentlich die der Conjunctivis scrofulosa haben, da es bekannt ist, dass nach Scharlach, Masern, Blattern u. dgl. gar oft in verschiedenen Organen Manifestationen der Scrofulosis auftauchen, von denen man vor jenen Krankheiten keine Ahnung hatte.

Die **Blattern** (Variola, Variolosis) schlagen ihren Sitz nicht nur an der Cutis der Lider, nicht nur in dem Zwischenraume zwischen der äussern und innern Lefze des Lidrandes, besonders des untern, sondern auch an der Conjunctiva, und zwar nächst der innern Lefze des Lidrandes (etwa 1 Linie weit), oder nächst dem Limbus conjunctivae corneae oder auf der Cornea selbst auf. — *An dem Lidrande* werden sie leicht den Haarzwiebeln und den Meibom'schen Drüsen gefährlich, hinterlassen Madarosis (bleibenden Verlust einzelner Cilien), Distichiasis, partielle Trichiasis, Verwachsung einer oder der andern Mündung der Meibom'schen Drüsen, Stockung des Secretes in den letzteren, Bildung von harten, kalkartigen, die Bindehaut mehr weniger reizenden Concrementen, kleine röthliche Vertiefungen und Einkerbungen des Lidrandes (Narben), und somit gewöhnlich auf die eine oder die andere Weise einen gereizten Zustand des Auges, welcher dasselbe zu grösserer Anstrengung unfähig und überhaupt für äussere Schädlichkeiten empfänglicher macht. — Blattern *in der Gegend des Limbus conjunctivae* werden nur in dem Maasse gefährlich, als sie weiter in die Cornea hineingreifen. Ich sah sie in mehreren Fällen sehr zeitig bersten, durch baldigen Durchbruch des Epitheliums gleichsam

abortiv zu Grunde gehen. — Blattern *auf der Cornea selbst* sollen, wenn sie, ohne zu bersten grösser werden, mit einer Staarnadel oder mit einem fein zugespitzten Lapis infern. geöffnet werden, um der tiefern und weitern Infiltration der Cornea vorzubeugen. Die nach denselben entstehenden Geschwüre sind nach den bei der Lehre von den Krankheiten der Cornea gegebenen Momenten zu beurtheilen und zu behandeln.

Da mir nicht hinreichende Erfahrungen zu Gebote stehen, so nehme ich keinen Anstand, der Vollständigkeit wegen einige mir wahr und wichtig scheinende Thatsachen aus *Beer* L. c. II. S. 517 etc. zu entlehnen. „So lange bloss vermehrter Thränenfluss, aber keine merkliche Lichtscheu mit der variolösen Augenlidentzündung verbunden ist, darf man versichert sein, dass die Bindehaut des Augapfels von dem Reflexe der Entzündung noch völlig unangetastet ist; findet der Arzt aber Trockenheit des Auges und Lichtscheue, eine Empfindung, als ob Sand oder ein fremder Körper im Auge wäre, so muss er, so gut es sich thun lässt, mit möglichster Schonung die Augenlidspalte öffnen, um sich von dem Zustande des Bulbus zu überzeugen.“ „Die Pocken der Augenlider müssen, sobald sie vollgefüllt sind, mit einer Staarnadel geöffnet werden; die Lidränder müssen von dem Eiter und später von den Borken gereinigt und jedesmal gut abgetrocknet werden; dem Lichte und der trockenen, wo möglich warmen Luft, muss (während der Eiterung und Abtrocknung) freier Zutritt gestattet werden.“ *Beer* hat beobachtet, dass vorzüglich bei scrophulösen Kindern mit der Blatterneruption sich nicht selten eine Blepharo-, selbst Ophthalmoblennorrhöe entwickelt, welche fast immer mit Zerstörung der Cornea verläuft. — Auf das Mitleiden des Thränenschlauches bei der Blatternkrankheit werden wir später zu sprechen kommen. — Droht Blatterneruption auf dem Bulbus, namentlich auf der Cornea, so empfiehlt Beer kalte Umschläge auf das Auge. Trifft der Arzt bereits gefüllte Pusteln, so räth Beer sie mit einer Staarnadel oder Lanzette zu öffnen. Dieselben Mittel, welche man zur Verhütung von Blatternarben im Gesichte empfohlen hat, können auch an den Lidern versucht werden, als: Bestreichen derselben mit einer Mischung von gelbem Wachs und Baumöl; Auflegen eines Goldblättchens mittelst Gummiwassers, früh und Abends erneuert, vom 1. Tage der Eruption bis zum Eintritt des Eiterungsfiebers; Bestreichen mit Ung. hydr. cinereum; Auflegen des Emplastr. de Vigo (empl. ammon. cum hydrarg.) beim ersten Erscheinen des Exanthemes, wodurch alle damit bedeckten Pusteln in kleine Tuberkel verwandelt werden sollen, die durch Abschuppung schwinden. *Allé* (Öst. Wochenschr. 1842, N. 50) hat eine Mischung aus 10 Gran Campher mit 2 Drachmen Schwefeläther, mittelst Compresschen auf die Lider gelegt, bewährt gefunden.

Bei **Masern** und **Scharlach** participirt die Bindehaut an dem Leiden des Haut- und Schleimhautsystemes bald in Form von Hyperämie, bald in Form von Katarrh, seltener in Form von Katarrh mit ungewöhnlich starker Lichtscheu, starker Injection der vordern Ciliararterien (rosenrothem Gefässsaum um die Cornea), erhöhtem Glanz und nachfolgender Bläscheneruption auf der Cornea. (Acutes Ödem der Cornea, Keratitis serosa?). Dieses Augenleiden verdient daher im Allgemeinen keine besondere Berücksichtigung, ausser der nöthigen Temperirung des Lichtes

und Entfernung des Secretes mit lauem Wasser. Bei zu heftiger Lichtscheu werden Einreibungen von Unguent. cinereum mit Extr. bellad. an die Stirn und Schläfe Linderung verschaffen. Sind in Folge der kleinen, bald berstenden Wasserbläschen auf der Cornea Geschwürchen entstanden, so hat man sich nach den Regeln zu benehmen, welche weiter unten bei den Krankheiten der Cornea gegeben werden. Treten andere, als die genannten Erscheinungen auf, so sind sie gewiss nicht in dem exanthematischen Processe als solchem allein, sondern durch andere Verhältnisse bedingt. Diese müssen eruirt, und darnach Prognosis und Terapie eingerichtet werden. — Auf die *Malacia corneae*, welche sich bisweilen nach solchen Ophthalmien entwickelt, werden wir bei den Krankheiten der Cornea zu sprechen kommen.

Bei Leuten, die an **chronischen Hautausschlägen** litten, habe ich einige Male Bindehautentzündungen beobachtet, welche in Bezug auf die Form grosse Ähnlichkeit mit der Conjunctivis scrofulosa darboten, jedoch rücksichtlich des Verlaufes und des Vorkommens durchaus nicht für solche gehalten werden konnten, im Gegentheil als gleichbedeutend mit der Hautkrankheit betrachtet werden mussten. Leider ist die Zahl meiner Beobachtungen zu gering, und da einige in die erste Zeit meines ärztlichen Wirkens fallen, zum Theil auch zu wenig exact, als dass ich hierüber eine selbstständige Schilderung zu entwerfen vermöchte. Ich erwähne dieser Affection keineswegs, um die mit Recht aufgegebene Lehre von der Psorophthalmie, von den Augenentzündungen nach unterdrückten Hautausschlägen u. dgl. wieder aufzunehmen, sondern nur um anzudeuten, dass über das Vorkommen von Bläschen, Pusteln u. dgl. an der Conjunctiva bulbi, als in ursächlichem Zusammenhange mit Hautkrankheiten stehend, die Acten noch lange nicht als geschlossen betrachtet werden können.

Im Jahre 1840 kam ein 20jähriges Mädchen auf die Augenklinik, welche in ihrem 12. Jahre an einem Kopfausschlage gelitten hatte, übrigens aber gesund gewesen war, obwohl sie unter sehr ärmlichen Verhältnissen gelebt hatte. Im 16. Jahre, einige Monate nach ihrer ersten Entbindung, hatte sie sich durch Ansteckung die Krätze zugezogen, von welcher sie sich in einigen Tagen durch eine Salbe befreite und geheilt blieb. Im 20. Jahre erkrankte das rechte Auge; es zeigten sich einzelne Pusteln an den Augenlidern und deren Umgebung, welche allmälig in Krusten übergingen; dazu gesellte sich Druck unter dem obern Lide, reichlicher Thränenfluss, Verklebung der Lider beim Erwachen und starkes Jucken an den mit Pusteln besetzten Partien. Sie wurde, wie ich nachträglich aus dem Protokoll ersah, damals mit Ophthalmia impetinosa auf die Klinik genommen, und erst nach einer halbjährigen Behandlung mit Sublimatwaschungen und Schwefelpulvern geheilt entlassen. In ihrem 23. Jahre kam sie wieder auf die Augenklinik. Wir fanden die Lidränder des rechten Auges etwas angelaufen, stellenweise excoriirt, gegen den innern Winkel hin der Cilien verlustig, die

vorhandenen Cilien an der Basis mit kleinen, harten Krusten umgeben, die Haut des untern Lides verkürzt (ohne sichtbare Narbe), daher der Lidrand etwas auswärts gewendet (leichtes Ectropium), die Bindehaut gleichförmig geröthet, aufgelockert, sammetartig; die Conjunctiva im äussern Drittheil netzförmig injicirt, die Sclera darunter roseuroth, in der Bindehaut etwa 1 Linie nach aussen vom Hornhautrande eine gelbe, hirsekorngrosse Pustel, welche durch viele Tage unverändert fortbestand; nächst dem Augenbrauenbogen in der Schläfe zwei gelbliche, zugespitzte, mit einem rothen Hof umgebene, stark juckende Pusteln; eine solche auch am rechten Oberarme. Gefühl, als läge Sand unter dem obern Lide, mässige Lichtscheu, häufiges Thränen, festes Verkleben der Lider am Morgen. Es wurde ein Purgans und sodann täglich 2mal 5 Gran flor. sulfuris gegeben, örtlich Waschungen mit 1 Gran Sublimat und 1 Skrupel Laudan. liq. in 4 Unzen Wasser; die Kranke verliess nach 14 Tagen die Anstalt ganz gesund.

VII. Verletzungen der Bindehaut.

Die Bindehaut kann durch fremde Körper *mechanisch* oder *chemisch* verletzt werden. — Mechanisch wirkende Körper erregen entweder bloss die Zufälle der *Reizung*, Schmerz, Thränenfluss, Lichtscheue und Gefässinjection, oder *Entzündung*, also überdiess Lockerung des Gewebes und Exsudation mit oder ohne consecutive Wucherung oder Verschwärung der Bindehaut, oder endlich *Trennung des Zusammenhanges*, Blutung, Ecchymosen, Verschwärung oder abnorme Verwachsung. — Die chemisch wirkenden haben je nach dem Grade ihrer Einwirkung bald oberflächlichen, bald tiefern *Substanzverlust*, weiterhin Verschwärung, Schrumpfung und gegenseitige Verwachsung der sich berührenden Bindehautplatten zur Folge.

Die *gewöhnlichsten fremden Körper*, welche in's Auge zu gerathen pflegen, sind: kleine Stückchen von Steinen, Glas, Kohlen, Eisen, Stroh, Federn, Nägel, Holz oder Knochen, ferner Insecten (oder Theile davon), Wimper- oder Kopfhaare, Grannen, Samenhülsen, Tabak, Pfeffer, Schiesspulver, endlich Asche, Kalk oder Mörtel, Ätzkali, Lapis infernalis, siedendes Wasser, Mineralsäuren, glühende oder geschmolzene Metalle.

Die **Zufälle** nach der Einwirkung einer solchen Schädlichkeit sind in der Regel so heftig, dass der Kranke *bald* ärztliche Hilfe sucht, und die Ursache ausdrücklich bezeichnet. Dann ist nichts nöthig, als dass der Arzt weiss, wie er den fremden Körper aufzusuchen, zu entfernen, und die Folgen desselben zu behandeln hat. Es geschieht aber auch, dass diese heftigen Zufälle erregt werden, und der Kranke sich der Veranlassung dazu nicht im mindesten bewusst ist, oder dass der fremde Körper erst in sehr später Zeit Zufälle erregt, welche den Kranken be-

stimmen, ärztliche Hilfe zu suchen, nachdem er auf das Eindringen eines fremden Körpers ganz vergessen hat, oder gar nicht meint, dass zwischen diesem uud seinem gegenwärtigen Augenleiden ein ursächlicher Zusammenhang statt finden könne. Dieser letztere Fall kommt besonders dann vor, wenn der fremde Körper in den faltigen Übergangstheil gerathen ist. Er gibt dann entweder zu hartnäckiger Lichtscheu mit Augenlidkrampf, oder zu partieller Wucherung der Bindehaut und Einkapselung, oder bloss zu den Erscheinungen eines chronischen Augenkatarrhes Veranlassung. In allen diesen Fällen muss man oft die Gegenwart eines fremden Körpers als möglich voraussetzen, und genau untersuchen; und anderseits muss wieder in Erwägung gezogen werden, dass diese Zufälle oft noch fortdauern können, nachdem der fremde Körper längst durch Zufall entfernt wurde, und dass eine mechanische Verletzung nicht selten den ersten Anstoss zu einer Augenentzünduug gibt, welche in ihrem weitern Bestehen durch ein Allgemeinleiden bedingt wird, wie z. B. Conjunctivitis scrofulosa, Trachoma, Iritis syphilitica.

Wenn man *Verdacht auf die Gegenwart eines fremden Körpers* hat, so *untersuehe man die Bindehaut in ihrer ganzen Ausdehnung.* Augenlidkrampf oder sehr heftige Lichtscheu können vorher die Anwendung eiskalter Umschläge oder lauwarmer Fomente aus Infusum herbae hyosciami und Temperirung des Lichtes notbwendig machen. Nie setze man den Kranken gerade dem Licht gegenüber, sondern so, dass dieses von der Seite her einfällt. Man weiss ferner aus Erfahrung, dass der Kranke das eine Auge viel leichter offen halten und beliebig dirigiren kann, wenn er das andere mit der Hand oder mittelst einer Binde geschlossen hält. — Zuerst ziehe man das untere Lid abwärts, und mache den Übergangstheil dadurch vortreten, dass man das abgezogene Lid ein wenig gegen den untern Orbitalrand rückwärts drückt, und den Kranken nach oben sehen lässt. Bei etwas tiefer liegenden Augen wird der Übergangstheil leichter sichtbar, wenn man den Kranken bei fixirtem Lide das Auge stark abwärts rollen lässt. Indem man sofort den Kranken nach aussen blicken heisst, sei man zugleich auf die halbmondförmige Falte aufmerksam, hinter welcher sich bisweilen der fremde Körper verbirgt. — Am häufigsten jedoch sitzen kleine fremde Körper, die durch den Wind oder auf Eisenbahnen in die Augen getrieben werden, an der innern Fläche des obern Lides, etwa 1 Linie hinter der innern Lefze desselben. Man umstülpe daher das Lid, und benütze, um auch durchsichtige Theilchen, Kiesel- oder Glassplitterchen zu entdecken, das Spiegeln der Conjunctiva bei seitlich einfallendem Lichte, oder man fahre

sanft mit dem Finger über diese Stelle hin. Ist die Umstülpung nicht möglich, so kann man versuchen, den fremden Körper dadurch zu beseitigen, dass man das obere Lid über das untere herabzieht und schnell auslässt; nicht selten streifen die Cilien des untern Lides denselben ab. — Um fremde Körper im Übergangstheile des obern Lides zu erkennen, ziehe man dessen Haut stark gegen den Orbitalrand an, und lasse den Bulbus abwärts rollen, oder man fasse die Cilien des obern Lides mit Daumen und Zeigefinger, und ziehe sie ein wenig abwärts an und vom Augapfel ab, indem man den auf einem Stuhle sitzenden Kranken den Kopf stark zurückbeugen lässt. In manchen Fällen kann noch das Eingehen mit einer Knopfsonde oder mit einem Daviel'schen Löffel nöthig werden. Häufig fällt der fremde Körper bei diesen Manövern von selbst heraus, und man merkt diess wohl auch aus dem plötzlichen Verschwinden des Druckes, Stechens u. dgl.

Bleiben fremde Körper längere Zeit im Tarsaltheile sitzen, so werden sie gewöhnlich durch Eiterung flott gemacht, und durch das reichlichere Secret der Bindehaut fortgespült. Bisweilen geschieht es jedoch auch, dass die Entzündung ringsum zur Wucherung der Bindehaut oder zur förmlichen Einkapselung des fremden Körpers führt. Letztere beiden Folgen treten weit häufiger in dem lockeren und weniger empfindlichen Übergangstheile ein.

*Makenzie**) S. 186 erzählt Fälle von *Monteath*, einen, wo ein Strohhalm von $^1/_2$ Zoll Länge im Übergangstheile einen sogenannten Schwamm der Bindehaut von der Grösse einer Haselnuss hervorgerufen hatte, und erst nach wiederholter Exstirpation entdeckt wurde, und einen zweiten, wo ein Baumzweig von $^3/_4$ Zoll Länge und der Dicke eines Rabenfederkieles durch 5 Monate eine Entzündung unterhielt, die mit den verschiedensten Mitteln behandelt worden war. Der Kranke war beim Herabgehen von einem steilen Berge in ein Gesträuch gefallen; in dem Augenblicke hatte er die Empfindung gehabt, als ob irgend ein Theil seines Auges verletzt worden sei; das Auge war seitdem immer empfindlich geblieben. Monteath umstülpte endlich das obere Lid, und fand hoch oben im Übergangstheile einen schwammigen Zustand der Bindehaut; durch Untersuchung mit einer Sonde gewann er die Überzeugung von der Gegenwart des fremden Körpers. — Prof. *Fischer***) zog einer Frau ein langes, zusammengerolltes Hauthaar aus, welches in der Gegend des äussern Augenwinkels nur mit der Spitze aus der partiell angewulsteten Bindehaut hervorragte, und von welchem früher Niemand eine Ahnung gehabt hatte. Derselbe erzählt S. 10 folgenden Fall. Ein Forstmann kam auf die Klinik, weil er das rechte Auge, an dem er sonst keine Schmerzen hatte, nicht öffnen konnte; er stemmte sich gegen jeden Versuch, es zu öffnen, wegen heftiger Schmerzen. Es hatte ihn drei Wochen vorher ein Zweig ins Auge geschlagen,

*) Prakt. Abhandlung über die Krankheiten des Auges, Weimar 1822.

**) Lehrbuch der Entzündungen etc. Prag 1846, S. 9.

als er durch's Gestripp eilte. Als nun die Lider mit Gewalt geöffnet wurden, fiel ein ¼ Zoll langes, dürres Stück eines Fichtenzweiges, grösstentheils in Schleim gehüllt, aus dem sonst ganz gesunden (?) Auge. — Zweier Fälle, wo Krebsaugen unter das obere Lid geschoben und längst vergessen (oder vielmehr für wieder herausgefallen erachtet) worden waren, habe ich in der Prager Vierteljahrschrift im 12. Bande Seite 76 erwähnt.

Ist der fremde Körper vermöge seiner spitzigen Oberfläche oder vermög der Gewalt, mit welcher er namentlich die Conjunct. bulbi traf, in die Substanz der Bindehaut oder noch *tiefer eingedrungen*, so erregt er entweder Eiterung und Ausstossung, oder auch Einkapselung und Einheilung. *Makenzie* l. c. S. 187 erzählt, dass *Wardrop* ein Stückchen Basalt in einer Zellenmembran dicht an der Sclera eingeschlossen fand, welches bereits vor 10 Jahren eingedrungen war.

Sitzen fremde Körper derart, dass sie die *Cornea reiben oder drückene*, so führen sie entweder eine Art Hornhautschwiele herbei, oder eine pannöse Trübung (Keratitis superficialis), gewöhnlich aber Verschwärung und die traurigen Folgen der Hornhautgeschwüre. Diese treten insbesondere häufig ein, wenn Grannen oder die Spelzen von gewissen Getreidearten ins Auge gerathen, und gar nicht oder nur unvollständig entfernt werden. (Vergl. den Artikel Hornhautentzündung.)

Im Jahre 1845 wurde ich zu einem Mädchen von 4 Jahren gerufen, Niemand hatte eine Ahnung, dem Kinde könne Etwas in's Auge gefallen sein. Das Kind litt seit 3 Tagen an heftigem Blepharospasmus, und konnte nicht wohl näher untersucht werden; da es in der linken Achselgrube einige geschwollene Drüsen hatte, glaubte ich ein scrofulöses Augenleiden vor mir zu haben, und leitete demgemäss die Behandlung ein. Nach 3 Tagen nahm man einen andern Arzt, weil das Kind noch immer nicht besser werden wollte. Etwa ½ Jahr später bekam ich das Kind zufällig zu sehen, und bemerkte ein Staphylom, welches die untere Hälfte der Cornea einnahm. Jetzt erfuhr ich, dass ungefähr 14 Tage nach meinem Ausbleiben ein Stückchen Stroh aus dem Auge gekommen, welches dem Kinde wahrscheinlich in der Nacht in's Auge gerathen war.

Die Beschaffenheit der fremden Körper und ihr Sitz gibt im Allgemeinen an, *wie man sie zu entfernen habe.* — Bei oberflächlichen sitzenden reicht das Abstreifen mit dem Zipfel eines leinenen Tüchels oder mit einem Daviel'schen Löffel u. dgl. hin; in andern Fällen, namentlich bei Tabak oder Pfeffer ist das Einspritzen lauer Milch oder lauen Wassers das zweckmäsigste. — Feine Glassplitterchen bleiben am leichtesten an einem mit Leinwand umhüllten Griffel haften. — Tiefer sitzende und längere Körper müssen oft mit einer Pincette gefasst werden. Pulverkörner, Glassplitter u. dgl., wenn sie in die Conjunctiva bulbi eingedrungen, fasst man sammt einem möglichst kleinen Theile der Bindehaut mit der Pin-

cette und entfernt sie mittelst der Scheere. So kleine Substanzverluste werden von der nachgiebigen, durch Beiziehung der Wundränder verheilenden Bindehaut ohne Nachtheil ertragen; die Narbe wird unsichtbar, während z. B. eingeheilte Pulverkörner sehr entstellen.

Mit der Entfernung des fremden Körpers schwinden in der Regel auch die *Folgen*, die Zufälle der Reizung und Entzündung zum Verwundern schnell, und man hat im Allgemeinen dem Kranken nichts zu sagen. als dass er sich bis zur völligen Erholung des Auges vor Anstrengung desselben, Staub, Rauch, Zugluft u. dgl. hüte. War die Verletzung in- und extensiver, so bilden kalte Umschläge in frischen Fällen das souveraine Mittel, neben welchem nur ausnahmsweise die Vorausschickung einer örtlichen Blutentziehung und kühlender Abführmittel bei Ruhe des Körpers und beschränkter Kost nothwendig werden dürfte. Fand zugleich beträchtliche Quetschung statt, so setze man zu den kalten Umschlägen bald etwas Weingeist oder spir. roris marini, spir. serpylli u. dgl. zu, und bei grössern Blutaustretungen Tinctura arnicae. — Ist aber das Stadium der Reizung und Ausschwitzung vorüber, ist bereits Eiterung, schleimig-eitrige Secretion, dunklere Röthe und mehr Erschlaffung der Bindehaut eingetreten, dann dassen kalte Umschläge nicht mehr, und man hat den Fall nach den bei der Ophthalmia catarrhalis gegebenen Grundsätzen zu behandeln. — Partielle Wucherungen der Bindehaut werden mit der Scheere abgetragen, oder mit Lapis geätzt, wenn ihre Heilung mittelst Laudanumaufträuflungen nicht zu erreichen sein sollte.

Die Einwirkung *ätzender Stoffe* pflegt den Kranken in der Regel sogleich zur ärztlichen Hilfe zu treiben. Man überzeuge sich zunächst, ob nicht noch etwas davon zurückgeblieben sei und noch fortwirke. Kalk, Mörtel, Asche, Lapis u. dgl. müssen sogleich durch Einspritzen, Einträufein oder Einpinseln von Flüssigkeiten entfernt werden, welche sie nicht chemisch lösen, sondern wo möglich zersetzen oder mindestens einhüllen, wie Öl, zerlassene Butter, Rahm, Milch; ist nichts dergleichen bei der Hand, so suche man sie durch einen raschen Wasserstrahl rasch abzuspülen, ehe sie sich noch auflösen können.

Die darauf *folgende Entzündung* pflegt in der Regel sehr heftig zu sein, und erheischt strenge Antiphlogose. Nebstdem aber ist wohl zu berücksichtigen, ob nicht in Folge der Anätzung Verwachsung der Lider untereinander, *Anchyloblepharon*, oder der Lider mit dem Bulbus, *Symblepharon* (anterius), oder beides zugleich zu besorgen sei. Diess ist beinahe immer der Fall, wenn Mineralsäuren oder geschmolzene Metalle in's Auge gespritzt sind. Nebst der energischen Anwendung eiskalter

Umschläge ist dann das wiederholte Einträufeln schleimiger oder öliger Mittel und häufiges Abziehen der sich berührenden Flächen von einander nothwendig, leider aber oft genug erfolglos. Jeder Fall will hier individuell aufgefasst sein. Bisweilen kann die Unterhaltung eines künstlichen Ectropiums mittelst Heftpflasterstreifen oder mittelst auf die Haut gestrichenen Collodiums von Nutzen sein, bisweilen das Einlegen einer dünnen Schale von Wachs, wie ein künstliches Auge geformt. Jede Linie Raum, die man der um sich greifenden Verwachsung abtrotzt, ist Gewinn für die nachträglich vorzunehmenden Operationsweisen des Anchylo- und Symblepharon.

Ist bei *Verwachsung des Bulbus mit der innern Lidfläche* die Cornea ganz oder grösstentheils (wenigstens so weit, dass noch nöthigenfalls eine künstliche Pupille gebildet werden könnte) frei geblieben, und nimmt die Verwachsung nicht mehr als höchstens die Hälfte des obern oder des untern Lides ein, so kann man noch mit Aussicht auf günstigen Erfolg ein operatives Verfahren zur Behebung dieses Zustandes in Anwendung bringen. Das Schwierige der Aufgabe liegt nicht so sehr in der Trennung der Verwachsung, als vielmehr in der Verhütung der Wiederverwachsung.

Dr. *Gulz* hat meines Wissens zuerst darauf aufmerksam gemacht, dass es auch hier, wie bei ähnlichen chirurgischen Fällen, z. B. bei verwachsenen Fingern, vor allem darauf ankomme, die Wiederverwachsung von der Stelle aus, wo die beiden Wundflächen in einem Winkel zusammenstossen, dadurch zu verhindern, dass man jener Stelle früher einen Epithelialüberzug zu verschaffen sucht. Wenn demnach die Verwachsung bis zur Übergangsfalte rückwärts reicht, und nicht mit einer Sonde umgangen werden kann, so führe man einen dünnen Bleidraht mittelst einer krummen Nadel so durch die Basis (den hintersten oder tiefsten Theil) der Verwachsung zwischen Lid und Bulbus durch, dass derselbe ohngefähr in der Gegend und der Richtung der Übergangsfalte verläuft. Die beiden Enden des Bleifadens werden dann entweder auf die äussere Fläche des Lides geführt und angeklebt, oder auch früher einmal gekreuzt, so als ob man die Verwachsung abbinden wollte. Nun bleibt der Faden so lange (8—14 Tage) liegen, bis er sich sehr leicht hin und her bewegen und auch vor- und rückwärts schieben lässt, kurz bis man annehmen kann, dass der Kanal, in welchem er verläuft, callös, mit Epithelium überkleidet, in eine Art Fistelgang verwandelt sei. Man kann den Bleidraht so anfertigen lassen, dass ein Theil dünner, der andere allmälig dicker wird, und dass man durch Weiterziehen desselben jenen Kanal allmällig weiter und weiter macht. Erst dann darf man zur Tren-

nung der Verwachsung schreiten, und von der Anwendung der oben angegebenen Mittel Erfolg erwarten. — Ist die Verwachsung breiter (in der Richtung von einem Winkel zum andern), so dass die Durchführung des Fadens durch die ganze Länge der Basis unmöglich wird, so fasse man nur einen Theil derselben in die Ligatur, und nehme bei der 2. oder 3. Partie dasselbe Manöver vor. Ich habe in drei Fällen durch dieses Verfahren den günstigsten Erfolg erreicht, und würde dasselbe allen andern vorziehen.

Angedeutet, wenn man will, findet man dieses Verfahren in der Idee schon bei *Fabric von Hilden* (Observat. chirurg. Centur. VI. p. 503. Francofurti ad Moenum 1646), welcher bei Verwachsung der Augenlider unter einander einen seidenen Faden von einem Augenwinkel zum andern unter der Verwachsung durchführte, die Enden des Fadens sodann zusammen knüpfte, ein Gewicht daran hing, und binnen 8 Tagen die Verwachsung gehoben sah. — Nach *Ruete**) hat bereits *Himly* die Einführung eines Bleidrahtes oft mit dem günstigsten Erfolge angewendet; er drehte den Bleidraht täglich enger zusammen (die Schlinge verkleinernd), und liess denselben bis zur Durchschneidung der Adhäsionen liegen. — *Ammon* verfuhr bei kleineren Verwachsungen in dem mittlern Theile des Lides derart, dass er mittelst einer Scheere an jeder Seite der Verwachsung einen Schnitt führte, welcher den andern so traf, wie die beiden Schenkel eines V, und sodann die Wunde wie bei einem Coloboma oder wie bei einer Hasenscharte vereinigte, wobei das aus dem Lide excidirte Vförmige Stück auf dem Bulbus sitzen blieb. Nach geschehener Vereinigung der Wundränder unter einander soll das am Bulbus zurückgelassene Stück abgetragen werden. — *Dieffenbach* verfuhr derart, dass er zuerst die Verwachsung trennte, dann den der Cilien beraubten Lidrand (mittelst einer durch das Augenlid bis auf dessen Cutis gegen den Orbitalrand durchgeführten Schlinge) nach innen umklappte, und auf diese Art der Wundfläche am Bulbus die Cutis gegenüber zu stehen brachte, bis die Wundränder der Conjunctiva bulbi einander verwachsen waren. — *Cunier***) will einen Fall von Symblepharon, wo das obere Lid nach Verbrennung mit einem glühenden Eisen in grosser Ausdehnung mit dem Bulbus, zum Theil auch mit der Cornea verwachsen war, dadurch geheilt haben, dass er, nachdem er die Verwachsung mit dem Messer getrennt hatte, die Wundfläche des Lides und des Bulbus mit Lapis infernalis in Substanz, und die folgenden Tage abwechselnd, bald die erstere, bald die letztere, mit einer Lösung von 10 Gran Argent. nitricum in 1 Drachme Wasser bestrich.

Die Beseitigung des *Anchyloblepharon* ist wohl nur dann anzustreben, wenn der Bulbus noch zum Sehen geeignet ist oder doch gemacht werden kann (was durch umsichtige Untersuchung mit der Sonde und mittelst Sehversuchen nicht minder als durch genaue Erhebung der Anamnesis möglichst sicher zu stellen ist), oder wenn der Kranke die Einlegung eines künstlichen Auges wünscht, und Hoffnung ist, die Be-

*) Lehrbuch der Ophthalmologie, Braunschweig 1846, S. 395.

**) Annales d'oculist. B. XI. S. 270.

dingungen hiezu zu erreichen. Es versteht sich übrigens hier wie überall, dass die allgemeinen Bedingungen zu operativen Eingriffen gegeben sein müssen. Ist mit dem Anchyloblepharon nicht zugleich Symblepharon vorhanden, so wird die Trennung auf einer untergeschobenen Halbsonde oder mittelst eines Knopfbistouris nicht so schwierig sein, und die Wiederverwachsung dadurch am besten verhindert werden können, dass man an dem obern oder an dem untern, wo möglich an beiden Lidern zugleich die Conjunctiva an die Cutis durch feine Nähte anheftet, wenigstens gegen den äussern Winkel hin, und die Lider möglichst von einander entfernt zu halten sucht.

Nach diesen Regeln mag man beurtheilen, ob etwas, und was bei Fällen von Complication des Ankylo- und Symblepharon noch mit Wahrscheinlichkeit auf günstigen Erfolg zu thun sei.

VIII. Flügelfell, Pterygium.

So nennt man eine, durch Entzündung bedingte, partielle, dem Flügel einer Fliege nicht unähnliche Entartung der Conjunctiva bulbi, deren Basis gegen die Peripherie des Bulbus gerichtet ist, deren Spitze über den Limbus conjunctivae in die Cornea hineinreicht, und deren Ränder, wenigstens nahe an der Hornhaut, nicht nur scharf begrenzt, sondern auch deutlich umstülpt erscheinen. Es fällt in der Regel sogleich durch seinen Reichthum an erweiterten Blutgefässen auf, welche von der Peripherie convergirend gegen die Cornea verlaufen, und erst nach dem Erlöschen aller entzündlichen Thätigkeit in dieser Partie verschwinden. Je nach dem Blutreichthume und der Menge des in diesem Theile abgelagerten Exsudates hat man ein Pt. *tenue* und *crassum* s. carnosum unterschieden.

Sein *Sitz* entspricht im Allgemeinen der Richtung eines der geraden Augenmuskeln; am häufigsten kommt es im innern, seltener im äussern Winkel, noch seltener nach oben oder unten vor. — Die *Basis* des Flügelfelles liegt vom Rande der Hornhaut mehr weniger entfernt, je nach der Dauer und Ausbildung der Krankheit. Sie verliert sich bisweilen kaum $1\frac{1}{2}$ Linien von der Cornea entfernt allmälig in gesunde Bindehaut. Bei weiterer Entwicklung reicht es bis an die halbmondförmige oder Übergangsfalte, bei noch höherem Grade sieht man namentlich die erstere ganz verstrichen, selbst die Drüschen der Karunkel auf den

Bulbus herübergezerrt, und zuletzt wohl auch die ganze betreffende Partie des Übergangstheiles so geschrumpft, dass der Lidknorpel an den Bulbus angeheftet erscheint (Symblepharon posterius wie bei Trachoma). — Die *Ränder* des auf der Sclera befindlichen Theiles (Rumpfes) sind gewöhnlich ein wenig über die Umgebung erhaben, doch nicht immer scharf markirt; beide Erscheinungen treten gegen die Cornea hin immer deutlicher hervor, und in der Gegend des Limbus conj. erscheinen die Ränder in der Regel, wenigstens der eine, so stark umstülpt, dass man mit einer Sonde oder Borste $^1/_2$ — 1 Linie, selbst noch tiefer darunter eindringen kann. — Der *Hals* des Flügelfelles (über dem Hornhautrande), dessen Breite von der Breite der Entartung auf der Cornea abhängt, lässt sich in der Regel mit einer Blömerschen Pincette leicht von seiner Unterlage emporheben, und nach Abtragung desselben erscheint in der sonst unveränderten Cornea eine Art Furche oder Eindrückung. Er ist anfangs graulich und weich, bei älteren Pterygien weisslich, sehnenartig, glänzend und derb, nicht selten von knorpelähnlicher Beschaffenheit. Er zeigt, wenn er etwas breiter ist, centripetale Vertiefungen und Erhöhungen, Riefen, welche fächerartig gegen die Basis hin verlaufen und sich allmälig verflachen. — Die *Spitze* des Flügelfelles ist in der Regel nicht spitzig, wie man sie gewöhnlich abgebildet findet, sondern rundlich, oder vieleckig, zackig, und stellt mehr einen unregelmässigen, etwas erhabenen Fleck, bisweilen selbst von 2 Quadratlinien Umfang dar. Sie ist im Allgemeinen graulichweiss, bisweilen stellenweise mehr gesättigt und undurchsichtig, nächst dem Hornhautrande deutlich erhaben und begrenzt, im übrigen Umfange allmälig abgeflacht und in gesunde Substanz übergehend. — So lange das Flügelfell lebhaft geröthet erscheint, findet man auf der Cornea nächst der Spitze der Trübung oder auf derselben ein oder einige kleine, ziemlich reine *Geschwürchen*; sie werden oft erst dann sichtbar, wenn man das Spiegeln der Cornea benützt, und können Wochen-, Monate-lang in derselben Form und Lage beobachtet werden. Sind sie geheilt, so sieht man an ihrer Stelle entweder eine flache Narbe oder eine seichte Vertiefung mit glatter Oberfläche.

Die *Entwicklung* des Flügelfelles erfolgt vom Limbus conjunctivae aus; es vergrössert sich von hier allmälig gegen die Peripherie hin, und andererseits rückt die Spitze allmälig gegen das Centrum der Cornea vor. Mit Ausnahme der nach acuter Bindehautblennorrhöe entstandenen, immer sehr rasch entwickelten Flügelfelle findet man allgemein, dass nur lange bestehende Pterygien weit in die Cornea hineinragen. Der Process kann nicht nur die Mitte der Cornea erreichen, sondern auch dieselbe über-

schreiten. *) Das Flügelfell ist als eine Herbeiziehung oder Hereinzerrung der Bindehaut auf die Cornea zu betrachten, seine Entstehung setzt zunächst seichte Geschwürchen auf dem Rande der Cornea und Herbeiziehung des Limbus conjunctivae zur Vernarbung, weiterhin eine gesteigerte Nachgiebigkeit der Bindehaut (Erschlaffung), anhaltende und doch nie über einen gewissen Grad gesteigerte Reizung derselben, und dadurch bedingte Durchtränkung der Bindehaut mit Exsudat, Verdrängung ihres Gewebes und endliche Schrumpfung der also erkrankten Partie voraus.

Das Flügelfell kommt fast nur bei Leuten vor, welche bereits ein *höheres Alter* erreicht haben und vermög ihrer Beschäftigung häufig *mechanisch-chemisch wirkenden Schädlichkeiten* ausgesetzt sind. Aus dem Umstande, dass Flügelfelle meistens im innern Winkel, welcher solchen Einflüssen besonders zugängig ist, und grösstentheils nur bei Leuten vorkommen, welche dem Einfallen von Kalktheilchen, Steinsplitterchen, Staub u. dgl. ausgesetzt sind, zog bereits *Beer* den Schluss, dass die Entstehung des Flügelfelles hauptsächlich durch dieselbe bedingt werde, ohne übrigens anzugeben, wie diess geschehen möge. *Benedict* (Abhandlungen aus dem Gebiete der Augenheilkunde) beschuldigt nebstdem hauptsächlich scharfe, ammoniakalische Ausdünstungen, weil er dieses Leiden besonders bei Leuten, die sich viel mit der Pferdezucht abgeben, häufig beobachtet habe. Wenn *Jüngken* (Lehre von den Augenkrankheiten, Berlin 1832) katarrhalische Augenentzündungen mit *abdomineller* Complication als Ursache ansieht, und meint, das Flügelfell müsse eigentlich im Unterleibe curirt werden, so scheint diese Ansicht einzig und allein auf das vorzugsweise Vorkommen bei ältern Leuten und auf das Vorhandensein erweiterter Gefässe basirt zu sein. Ich habe zu den allgemeinen bekannten (oben genannten) Ursachen, welche auch mir ein sorgfältiges Examen in mehr als 50 Fällen nachwies, nur noch die Explosion und den Dampf von Schiesspulver, so wie das Einspritzen verdünnter Mineralsäuren ins Auge hinzuzufügen.

Unter 36 genauer aufgezeichneten Fällen war die Krankheit nur bei 3 Weibern und 2 Männern unmittelbare Folge von acuter Bindehautblennorrhöe mit Hornhautgeschwüren; von den übrigen 25 Männern und 6 Weibern war das jüngste Individuum 36, die meisten über 50 Jahre alt. Der Beschäftigung nach befanden sich darunter: 3 Maurer, 1 Töpfer, 1 bei einer Kalkbrennerei Beschäftigter, 1 Müller, 1 Strassenmeister, 1 Schneider, 1 Seiler, 3 auf Schüttböden mit Getreide Beschäftigte, 1 Bräuergesell, 1 Bürstenbinder, 2 Viehhirten, 1 Kutscher, 1 Jäger, 1 Bergmann und 13 Taglöhner. Die Entartung kam bei allen im innern Winkel vor, bei 10 Individuen

*) Vergl. meinen Aufsatz über Pterygium in der Prager medic. Vierteljahrschrift, 1845, VIII. B. S. 73.

bloss am rechten, bei 6 bloss am linken, bei 15 an beiden Augen; nur bei einem Taglöhner war zugleich am äussern Winkel des rechten Auges ein Flügelfell, während in jedem innern Winkel ein stärker entwickeltes sass. Von gleichzeitigen Krankheiten am Auge kamen vor: 12mal chronischer Katarrh oder Trachom (darunter 3mal mit Trichiasis oder Distichiasis an demselben oder an dem andern Auge), 7mal Cataracta (darunter 3mal mit hintern Synechien), 3mal mit Hornhautflecken ausser dem Bereiche des Flügelfells, 1mal Glaucom, 1mal Amblyopia congest. Bei vielen waren Augenentzündungen (nach ihrer Aussage) vorausgegangen, ohne dass die Patienten sie mit der in Rede stehenden Folgekrankheit in unmittelbaren Zusammenhang zu stellen wussten, da diese sich unbemerkt, ohne viel Schmerz und Röthe entwickelt hatte.

Als Folge acuter Bindehautblennorrhöe sieht man das Flügelfell nur dann, wenn Hornhautgeschwüre entstanden waren. Hier, wo die Ausbildung der äussern Umrisse viel rascher zu Stande gekommen ist, sieht man oft geradezu einen Theil der sonst nicht sehr veränderten Bindehaut in die Hornhautnarbe hineingezogen. Wenn ich recht beobachtet, so trägt zu dieser Herüberziehung der Bindehaut über den unzerstörten Hornhautrand vor allem der Umstand bei, dass die Bindehaut, nachdem sie früher wallartig geschwellt war, nun bei beginnender Hornhautvernarbung schlapp sich über den Cornealrand hereinschlägt und mit dem zur Deckung des Cornealsubstanzverlustes abgesetzten Exsudate wahrscheinlich desshalb verwächst, weil sie selbst noch an einer oder der andern Stelle des Epithels verlustig, excoriirt ist. Desshalb entstehen auch in Folge von Ophthalmoblennorrhöe relativ zu andern Stellen Flügelfelle am häufigsten nach oben, und ich habe einen Fall gesehen, wo die Conjunctiva bulbi mit einer Stelle des Obitalrandes des obern Knorpels (nach Touchirungen) verwachsen und gegen diese Stelle so hingezogen war, wie sonst gegen den Cornealrand.

Fragen wir uns, wie es komme, dass mechanisch-chemisch wirkende Schädlichkeiten es sind, welche als veranlassende Momente zur Bildung des Flügelfelles betrachtet werden müssen, so liegt die Annahme sehr nahe, dass oberflächliche Verletzung, Zerstörung des Epitheliums, seichte Geschwürsbildung die nächste Folge derselben sei, und dass auf diese Weise, wenn die Bindehaut etwas schlaffer ist, wenn sie, nächst dem Limbus conjunctivae excoriirt, sich über den angrenzenden, gleichfalls excoriirten Cornealtheil hereinlegt, Verwachsung der Bindehaut mit der Hornhaut eingeleitet werde. — Diess zugegeben, erklären sich die weiteren Folgen sehr einfach. Die wenn auch geringe Hereinzerrung der Bindehaut zur Cornea setzt an und für sich schon Reitzung der betreffenden Partie; wirken nun, wie in der Regel, noch fortwährend äussere Reize auf diese Partie ein, so geräth diese in Entzündung, wird gefässreicher, lockerer, von Exsudat durchtränkt. Das also veränderte Gewebe unterliegt nach Resorption der flüssigen Theile des Exsudates einer um so stärkeren Schrumpfung, je mehr es durch die Entzündung in ein Neugebilde verwandelt ist, je mehr das normale Gewebe verdrängt, durch Exsudat ersetzt worden ist. Ist auf diese Art nur die dem Hornhautrande nächste Partie verändert worden, so reicht diess hin, die entferntern Partien nach und nach in denselben Process zu ziehen, indem durch die Schrumpfung der zuerst ergriffenen Stelle, die nächst angrenzende von ihrer Unterlage gegen die früher erkrankte Stelle herübergezogen wird. Andererseits kann die Heilung der oberflächlichen Geschwürchen an der Cornea nicht leicht zu Stande kommen, theils weil die Reaction zu unbedeutend ist, theils weil wohl in den meisten Fällen immer wieder ähnliche schädliche Einflüsse einwirken, ohne heftigere Zufälle zu erregen.

Untersucht man abgetragene Flügelfelle mikroskopisch, so findet man, je nach dem Alter und der Consistenz derselben, nebst mehr weniger Bindegewebsfasern Exsudat auf verschiedenen Stufen der Organisation, bis zum förmlichen Faser- oder Narbengewebe, als welches sich übrigens wenigstens der Halstheil schon mit freiem Auge an seinem sehnigen Glanze und seiner Knorpelhärte oft deutlich erkennen lässt. Hält man bei Flügelfellen, welche bereits Ausglättung der halbmondförmigen Falte herbeigeführt haben, den Augenlidschlag einige Zeit ab, so werden die sehnenartigen Partien desselben mehr weniger trocken. — Breitet man ein Taschentuch über ein Bett oder Canapé, fasst es an einer Seite mit 2 Fingern, und zieht es dann in der Richtung der Ebene, in der es liegt, an, so entsteht eine fächerähnliche Faltung, welche die Form des Flügelfelles vollkommen repräsentirt.

Wenn bei vielen Entzündungen, namentlich bei der Conjunctivitis scrofulosa, Geschwürchen auf dem Hornhautrande vorkommen, und dennoch keine Flügelfelle entstehen, so darf man nicht vergessen, dass hier auch die übrigen Bedingungen nicht vorkommen, nämlich: dass der Substanzverlust nur oberflächlich und daher keine gehörige Reaction vorhanden ist, und dass die Scleralbindehaut theils wegen höhern Alters, theils wegen wiederholter Reizungszustände (in Folge der chemisch-mechanischen Schädlichkeiten, denen solche Leute in der Regel Jahre lang ausgesetzt waren) in einen Zustand von Erschlaffung (Faltung beim Einwärtswenden des Bulbus) und theilweiser Excoriation nächst dem Bulbus conjunctivae gerathen ist. Stärkere Anätzungen, oder tiefere Geschwüre geben aber desshalb keinen Anlass zur Bildung eines Flügelfelles, weil sie tiefer eindringen, mit heftigerer Reaction in der Umgebung verlaufen, und zur festen Verwachsung mit der Sclera oder mit dem Rande der Cornea führen, wodurch dem Verzerren der Bindehaut vorgebeugt wird. Die glaubwürdigsten Auctoren versichern, dass das Flügelfell, wenn es noch nicht zu weit gediehen, in der ferneren Entwicklung gehemmt (geheilt) werden könne, bald durch Scarificationen, bald durch Einträufeln von Laudanum, bald durch stark adstringirende oder ätzende Mittel. Die Wirkung kann wohl keine andere sein, als dass durch Erregung eines gehörigen Grades von Reaction rasche Vernarbung des Cornealgeschwüres herbeigeführt wird.

Das Flügelfell gehört *mehr unter die entstellenden als unter die gefährlichen Krankheiten* des Auges; doch ist es eben nicht ohne Gefahr für die Functionen desselben. Bisweilen heilt es von selbst, wahrscheinlich, wenn das Auge weiterhin den erregenden schädlichen Potenzen nicht mehr ausgesetzt wird. Das Geschwürchen auf der Hornhaut vernarbt, die flügelähnliche und mehr weniger entartete Falte der Bindehaut wird blass, gefässarm. Hat das Flügelfell eine beträchtliche Grösse erreicht und ist es sehr dick und blutreich, dann bietet auch die übrige Bindehaut die Zeichen der (katarrhalischen) Entzündung dar. Ist es bereits zur Verzerrung der halbmondförmigen Falte gekommen, dann wird auch die Aufsaugung der Thränen, und weiterhin selbst die freie Beweglichkeit des Bulbus mehr weniger behindert. — Dass das Flügelfell (mittelst der Geschwürchen) bis zur Mitte der Hornhaut und selbst darüber hinaus vorrücken kann, wurde bereits früher erwähnt. Hiemit droht es auch

dem Gesichte nachtheilig zu werden. Es versichern aber glaubwürdige Auctoren (Prof. *Fischer* in seinen Vorlesungen, und *Chelius**), dass bei Flügelfellen, welche noch nicht bis in die Gegend der Pupille reichen, das Gesicht oft merklich beeinträchtigt sei. Es lässt sich diese Beobachtung auf zweierlei Weise erklären: *a*) entweder haben diese Beobachter kleine Facetten an der Spitze des Flügelfelles übersehen, oder *b*) was mir wahrscheinlicher ist, das Flügelfell wirkt mittelst Druck auf die Cornea störend auf deren Wölbung ein. Wenn wan nämlich Flügelfelle mit etwas härterem Halse abträgt, so kann man sie auf der Cornea nächst dem Rande förmlich wie aus einer Grube herausheben; sie hängen nur am Umfange der Spitze fest mit der Cornea zusammen.

Die *Behandlung* des Flügelfelles richtet sich, abgesehen von der Abhaltung äusserer Schädlichkeiten, sofern solche möglich ist, vorzüglich nach dem Grade der Entartung. Sie ist nicht bloss aus kosmetischen, sondern auch aus prophylaktischen Rücksichten einzuleiten, wenn gleich in der Regel nur erstere es sind, die den Kranken zur ärztlichen Hilfe drängen. Bei noch wenig grossen und frischen Flügelfellen versuche man, durch *Betupfen der Spitze mit laudanum liquidum*, mit *Cuprum sulfur.* oder mit *Lapis infernalis* einen hinreichenden Grad von Reaction, Vernarbung einzuleiten. Wo diess erfolglos bleibt, wegen Verhältnissen des Kranken nicht anwendbar erscheint, oder wegen längeren Bestandes und grösserer Ausdehnung der Entartung nicht den gehörigen Erfolg (wenigstens in Bezug auf die Entstellung) verspricht, schreite man zur *Abtragung.*

Indem der Gehilfe das obere und das untere Lid gehörig fixirt, und der Kranke das Auge nach der entgegengesetzten Seite wendet, fasse man das Flügelfell über dem Rande der Cornea mit einer anatomischen, oder, was viel zweckmässiger, mit einer etwas stärkeren Blömer'schen Pincette, und ziehe den gefassten Theil etwas gegen sich an. Hierauf stosse man ein feines Spitzbistouri oder ein Staarmesser zwischen den Hals des Flügelfelles und die Cornea, und präparire, gegen das Centrum der Cornea hin, die Spitze (den Kopf) des Flügelfelles so rein als möglich von der Cornea los, was bisweilen in 1—2 Zügen gelingt. Sodann ziehe man den auf einer Seite frei gewordenen Hals etwas stärker gegen sich an, und trenne den entarteten Theil, den Rändern folgend, mit einer geraden oder nach der Fläche gekrümmten Scheere auf 1—2 Linien über den Hornhautrand hinaus (gegen die Peripherie hin) so knapp als möglich von der Sclera los, und vereine die beiden divergirenden Schnitte sodann

*) Handbuch der Augenheilkunde, Stuttgart 1839, S. 410.

durch 2 convergirende derart, dass die ganze Wundfläche ein Rhomboid darstellt, von welchem der eine spitzige Winkel gegen die Mitte, der andere gegen die Peripherie des Bulbus gerichtet ist. Für die Erreichung des Zweckes ist es nicht nothwendig, und in anderer Beziehung sogar nachtheilig, sehr grosse Flügelfelle bis zur Peripherie, z. B. bis zur halbmondförmigen Falte oder Karunkel hin abzutragen; nur von dem Rande der Cornea und von dem angrenzenden Theile der Sclera (bis auf wenigstens 1 Linie weit von der Cornea weg) muss alles Krankhafte sorgfältig entfernt werden, und wo diess nicht sogleich gelungen, muss man entweder noch mit Scheere oder Messer nachhelfen, oder nachträglich mit Lapis infernalis ätzen. Ist es gelungen, in der Gegend, wo der Limbus conjunctivae sein sollte, eine feste Verwachsung der Wundränder unter sich und mit der Sclera und Cornea zu bewirken, so hat man auch keine Recidive zu fürchten. — Die Weisung, die Wunde nicht dreieckig, sondern rhomboidal zu formen, beruht auf der Beobachtung, dass Substanzverluste der Scleralbindehaut durch Beiziehung von der Seite her gedeckt werden. Nach 2 — 3 Tagen erscheint die Wunde mit weissem plastischem Exsudate bedeckt, die angrenzende Bindehaut lebhaft injicirt und geschwellt. Allmälig zieht sich jene Exsudatmasse gleichsam auf das Centrum zurück, und die angrenzende Bindehaut rückt über die lebhaft gerötheten (fein granulirenden) Ränder gegen dasselbe vor: es entsteht eine strahlige Narbe, welche, wenn der Substanzverlust nicht zu gross war, immer weniger und weniger bemerkbar wird, doch nie ganz verschwindet. Hat man, nach obiger Angabe, die Sclera gehörig bloss gelegt, so erscheint die Narbe etwas vertieft, i. e. die Bindehaut an die Sclera angeheftet, und eine fernere Verzerrung der Bindehaut an dieser Stelle unmöglich. Hat man aber auch diese Vorsicht beobachtet, aber, wie gewöhnlich gerathen wird, der Wunde eine dreieckige Form gegeben, so ist nicht nur der Substanzverlust unnöthig grösser, sondern es bildet sich die Narbe auch derart, dass gleichsam ein zweites, wenn auch kürzeres, die Cornea nicht erreichendes Flügelfell (Pterygium secundarium) entsteht. Nachstehende Figuren werden die Sache besser erläutern, als Worte. Fig. 1 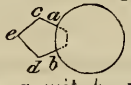 Fig. 2. 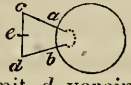 Wenn bei Fig. 1. Heilung eintritt, so wird *a* mit *b* und *c* mit *d* vereint, die Narbe mehr linear; wenn bei Fig. 2 Heilung eintritt, so wird zwar *a* mit *b* vereint, bei *c* und *d* aber entstehen spitze Winkel, indem die Linien *ac*, *bd*, *cd* mit ihrem mittleren Theile gegen das Centrum der Wundfläche vorrücken, und namentlich der Punkt *c* stark gegen die Cornea hingedrängt wird.

Die Figur bekommt vor noch erfolgter Vernarbung ohngefähr folgende Gestalt und nach derselben liegt *e* als Spitze eines einem Flügelfelle nicht unähnlichen Dreiecks nahe am Hornhautrande.

Sinnreich ist *Szokalsky's* Verfahren.*) Er nimmt einen seidenen Faden, und führt jedes Ende in eine besondere krumme Nadel, sticht die eine im innern Winkel am obern Rande des Flügelfelles ein, führt sie zwischen dem Flügelfelle und der Sclera abwärts, und unter dem untern Rande desselben aus. Die Spitze der Nadel wird mit der Pincette gefasst und aus der Wunde gezogen, so dass der doppelte Faden ungefähr 4 Zoll lang zum Vorschein kommt. Die 2. Nadel wird auf dieselbe Weise nächst dem Hornhautrande durchgeführt, und der hier ebenfalls doppelte Faden eben so lang durchgezogen. Durch Abschneiden der Nadeln zerfällt der Faden in 3 Theile. Mittelst des ersten wird durch Verknüpfung des obern und untern Endes die Basis, mittelst des 3. die Spitze zusammengeschnürt; der mittlere, welcher nach oben eine Schlinge bildet, wird langsam angezogen, und am untern Rande des Flügelfelles zugebunden, so dass durch diese Ligatur der zwischen der 1. und 3. Ligatur befindliche Theil des Flügelfelles von der Sclera abgeschnürt wird, und die gesunde Conjunctiva oberhalb des Flügelfelles mit der unterhalb desselben in Berührung kommt. Die Fäden dieser 3 Ligaturen werden unter dem Augenlide mit Heftpflaster befestigt, die Lider verklebt und kalte Umschläge gegeben. Nach 4 Tagen wird der Verband abgenommen, der zwischen den Ligaturen eingeschnürte Theil mit der Pincette gefasst, und aus dem Auge entfernt. Die Vernarbung soll in kurzer Zeit, und niemals sollen Recidiven erfolgen. — *Hasner* l. c. S. 78, die Thatsachen, welche für das Weiterschreiten des Flügelfelles und die ähnliche Gefährdung des Gesichtes sprechen, ignorirend, und dazu noch die ganz irrige Behauptung aufstellend, bei jeder Operatio pterygii „müsse ein beträchtliches Stück der gesunden Bindehaut entfernt werden," hat den originellen Rathschlag gegeben, *jedes* Pterygium ohne Unterschied sich selbst zu überlassen. Über den Werth solcher Vorschläge können nicht Worte, nur unparteiische Beobachtungen und Versuche am Krankenbette entscheiden. Ein *einziger* Fall von Heilung durch die Operation beweist mehr, als die sogenannte „tägliche Erfahrung" misslungener Fälle, sobald diese nicht *umständlich* angeführt werden.

Mit dem Flügelfelle nicht zu verwechseln ist der sogenannte *Fettfleck*, *Pinguecula*, *Pterygium pingue*. Man findet diese Erscheinung sehr häufig bei Leuten mittlern und höhern Alters ohne alle Beschwerden, ohne alle krankhafte Erscheinungen weder am Auge, noch sonst wo im Körper, ohne nachweisbare Veranlassung. Sie besteht in einem gelblichen, gewöhnlich dreieckigen, mit der Basis zur Cornea, mit der Spitze gegen den innern und äussern Winkel hin gerichteten Flecke, welcher gerade so aussieht, als ob die Bindehaut hier mit Fett unterpolstert wäre, und kommt stets nur in der Richtung der Lidspalte, gerade zu einer oder zu beiden Seiten der Hornhaut vor. Ausser der partiellen Entfärbung des Weissen des Auges bringt der Fettfleck niemals einen Nachtheil. Nach *Weller's* chemischer Untersuchung soll dieses Gebilde kein Fett, sondern Eiweissstoff und Gallerte enthalten. Es wird wohl kaum je ein Mensch so eitel sein, dass er sich zur Exstirpation dieses Fleckes entschlösse, und von andern Mitteln dürfte gar nichts zu erwarten sein.

*) Archiv für physiologische Heilkunde, von Roser und Wunderlich, 1845, N. 2.

IX. Partielle Wucherung der Bindehaut.

a) *Partielle Wucherungen*, analog den Wundgranulationen, bemerkt man am häufigsten im Tarsaltheile der Bindehaut, und zwar in Folge von Abscessen (Gerstenkörnern), welche sich nach innen (durch die Bindehaut) entleert haben. Oft findet man zwischen den warzen- oder polypenähnlichen dunkelrothen Auswüchsen mittelst einer Sonde noch den Eingang in die Abscesshöhle. An den Bestand dieser Granulationen (im eigentlichen Sinne des Wortes) knüpft sich in der Regel ein Zustand der Bindehaut, welcher dem als Katarrh beschriebenen mehr weniger nahe oder gleich kommt; diesen letzteren gründlich zu beseitigen, müssen jene Karunkeln abgetragen oder abgeätzt, und etwaige Reste des Hagel- oder Gerstenkorns nach den (weiter unten anzugebenden) Regeln beseitigt werden. Von ähnlichen Wucherungen als Hüllen fremder Körper in oder unter der Bindehaut haben wir bereits Seite 153 gesprochen.

b) In dem innern Augenwinkel habe ich bei 3 Individuen, einem Goldarbeiter von 42, einem Lederlakirer von 45, und einem Dienstmädchen von 20 und etlichen Jahren eine *eigenthümliche Form schwammiger Excrescenz* der Bindehaut gesehen. Bei dem Mädchen, welches ein Jahr vorher an einem äusserst heftigen (acuten) Gelenksrheumatismus gelitten hatte, übrigens aber stets gesund gewesen war, hatte sich im innern Winkel eine erbsengrosse Warze gebildet, welche mit einem sehr dünnen Stiele zwischen der Thränenkarunkel und der halbmondförmigen Falte fest sass, und sehr oft reichlich blutete. Nachdem ich den Stiel knapp an seinem Ursprunge mit einer Scheere durchschnitten hatte, musste ich den Stumpf wiederholt mit Lapis infernalis betupfen, um die Blutung zu stillen. Bei den zwei Männern war die ebenfalls auf einem dünnen, aber sehr kurzen Stiele sitzende Wucherung der Form nach blumenkohlähnlich, blassroth und feinwarzig, wie eine Walderdbeere, weder blutend noch schmerzend; nur nach der Abtragung erfolgte auffallend reichliche Blutung, so dass ich jedesmal Lapis oder Cuprum sulfur. anwenden musste. Überdiess hatten diese Fälle das Eigenthümliche, dass bei dem einen durch $1\frac{1}{2}$, bei dem andern durch zwei Jahre die Abtragung und die Ätzung der Basis von Zeit zu Zeit wiederholt werden musste, da immer wieder an irgend einer andern Stelle ein neuer Schwamm emporschoss und wucherte, bis endlich die ganze Partie vom Thränenpunkte bis zur albmondförmigen Falte und Thränenkarunkel in Folge der wiederholten

Touchirung ein glattes, gleichsam gegerbtes Aussehen bekam. Der Goldarbeiter ist jetzt gegen 2, der Lakirer über 4 Jahre geheilt geblieben.

c) *Der Markschwamm der Bindehaut* (den ich nach eigenen Beobachtungen wenig kenne) entsteht nach *Chelius* *) entweder unter der Form von blass- oder gelblichrothen, den gewöhnlichen Schleimpolypen ähnlichen Geschwülsten, welche einzeln oder zu mehreren von der Conjunctiva bulbi, vorzüglich an der untern Übergangsfalte sich entwickeln, verschiebbar und schmerzlos sind, und bei ihrer Vergrösserung sich über die ganze Bindehaut ausbreiten; oder es bildet sich ein rother oder bläulicher Fleck in der Conjunctiva, welcher sich zu einem Knötchen erhebt, und in kürzerer oder längerer Zeit sich zu einer weichen schwammigen Masse vergrössert; oder es entsteht in dem wuchernden Knötchen ein Geschwür, aus dem sich die fungöse Masse erhebt. — In dem einen wie in dem andern Falle vergrössert sich die Masse oft sehr rasch, und treten dann die Charaktere solcher Geschwülste und Geschwüre deutlicher hervor, während zu Anfang eine Unterscheidung von den sogenannten gutartigen Geschwülsten und Wucherungen oft nicht möglich ist.

Chelius erzählt S. 488 folgenden Fall. „Bei einem 50 Jahre alten, dem Anscheine nach völlig gesunden Manne entstanden auf beiden Augen bohnengrosse, in ihrer Beschaffenheit den Schleimpolypen vollkommen ähnliche, schmerzlose und bewegliche Geschwülste in der Conjunctiva sclerae, welche ausser einer höchst unbedeutenden Beschwerde bei den Bewegungen der Augenlider und des Augapfels mit gar keiner weitern Veränderung des Auges verbunden waren. Die Geschwülste wurden mittelst Pincette und Scheere vollständig exstirpirt, und die Wunden heilten schnell ohne irgend einen Zufall. — Nach einiger Zeit entstanden wieder ähnliche Geschwülste in der Conjunctiva, zugleich aber auch eine Anschwellung der linken Mandel und Beschwerde beim Schlingen. Nachdem diese wieder abgetragen waren, wurde der Kranke, da jetzt der bösartige Charakter des Übels sich offenbar zeigte, der Schmier- und Hungercur unterworfen, welche kräftig einwirkte, den Kranken in den höchsten Grad von Abmagerung versetzte, und die Anschwellung der Mandel völlig entfernte. Der Kranke erholte sich bald und gewann ein gutes Aussehen; es wurde ihm ein Haarseil in den Nacken gesetzt. Da das Wohlbefinden lange Zeit ganz ungestört blieb, und keine Spur der früheren Geschwülste sich zeigte, so liess der Kranke das Haarseil eingehen — und nun dauerte es nicht lange, so stellten sich ähnliche Anwüchse in beiden Nasenhöhlen ein, welche sich schnell vergrösserten, so dass ich eine Masse derselben mit der Polypenzange auszog, welche eine ganze hohle Hand füllte. Nach einiger Zeit entstand Auftreibung der Nasenwurzel, die Knochen wurden durchbrochen, und es entwickelte sich ein Schwammgewächs, welches die Grösse einer Faust erreichte, häufig blutete, und plötzlich unter den heftigsten Schmerzen sich abstiess. Der Krake erholte sich wieder, und es hatte den Anschein, als weun die eiternde Stelle sich vernarben

*) Handbuch der Augenheilkunde, Stuttgart 1839, II. B. S. 186.

wollte. Allein die Wucherung des Schwammgewächses begann wieder, und führte später den Tod durch Hirnaffection herbei.

X. Ergüsse unter der Bindehaut.

1. **Blutergüsse** (Apoplexie) unter die Conjunctiva, namentlich am Bulbus, kommen dem praktischen Arzte ziemlich häufig zu Gesichte wegen des Schreckens, in welchen sie den Betroffenen zu versetzen pflegen. Sie haben indessen in der Regel sehr wenig zu bedeuten, und erfordern an und für sich kaum jemals eine ärztliche Behandlung. Sie entstehen theils nach Schlägen auf die Augen und deren Umgebung, theils nach forcirtem Blutandrange und gehemmtem Rückflusse, wie z. B. beim Heben schwerer Lasten, beim Erbrechen, schwerer Stuhlentleerung, Niesen, Husten, besonders Keuchhusten u. dgl., theils auch ohne äussere Veranlassung, namentlich bei älteren Personen, und in Folge allgemeiner Bluterkrankung, beim Scorbut. Will man ihre Aufsaugung beschleunigen, oder den etwa misstrauischen Kranken von andern Mitteln abhalten, so gebe man Einreibungen von Tinct. arnicae mit Spir. roris marini an die äussere Fläche der Lider. Dem massenhaft angehäuften Blute durch einen Einschnitt in die Bindehaut einen Ausweg bahnen zu müssen, wird wohl selten angezeigt sein. Der Ecchymosen bei Entzündungen der Bindehaut wurde bereits oben erwähnt.

Lufterguss (Emphysem) unter der Bindehaut soll, als äusserst seltene Erscheinung, bei Knochenbrüchen, namentlich des sinus front. vorkommen. Sollte derselbe grosse Spannung verursachen, so mache man einen feinen Einstich, und lasse den Kranken das Schneuzen vermeiden.

Serumerguss (Ödem) kommt als selbstständige Krankheit wohl selten vor, meistens symptomatisch, und zwar bei *Hydrops* anasarca, mit Ödem der Lider zugleich, bei *Ophthalmia catarrhalis*, namentlich bei ältern Leuten, wo das Oedema conjunctivae bulbi bisweilen auffallend in den Vordergrund der Erscheinungen tritt, bei *Erysipelas* faciei et palpebr., bei rheumatischer *Horn-* und *Regenbogenhautentzündung*, insbesondere aber bei *Entzündungen mit Eiterbildung*, diese mag nun in den Lidern, im Thränensacke, in den Gebilden des Bulbus oder in den demselben benachbarten tiefern Organen ihren Sitz haben. Das Ödem der Conjunctiva bulbi erscheint in Form gleichmässiger, weicher, mehr weniger hoher durchscheinender und blasser Schwellung und Lockerung der Bindehaut, oder in Form blassgelber oder blassrother (von feinen Gefässchen überschlängelter)

Wülste zuerst an der Peripherie, dann auch nächst der Cornea — dem Sitze des Abscesses, wenn es durch einen solchen bedingt ist, im Allgemeinen immer zunächst, oder daselbst doch früher und stärker entwickelt. Es ist bisweilen das erste Symptom, welches den Arzt auf einen benachbarten Entzündungs- oder Eiterherd aufmerksam macht. Nach dem Schwinden desselben bleiben gern ecchymotische Stellen zurück. Es erfordert an und für sich keine Behandlung, nur verbietet es, es mag was immer für eine Bedeutung haben, jederzeit die Anwendung kalter Umschläge, und ebenso alle Arten von Augenwässern, Tropfen, Salben u. dgl. aufs Auge. Trockene warme Tücher, leicht über das Auge herabhängend, ohne es ganz zu verdecken oder zu drücken, sind im Allgemeinen das Mittel, welches die Gegenwart dieses Zufalles erheischt.

Eine Art *chronischer seröser Infiltration* der Bindehaut rings um die Hornhaut, als ein $1\frac{1}{2}$—2 Linien breiter flacher Wulst kommt bisweilen in Folge von Entzündung der vordern Partie der Selera vor, welche bald mit Keratitis, bald mit Iritis combinirt auftritt, und später besonders besprochen werden soll. Die Kunst scheint nichts beitragen zu können, diesen Zustand rückgängig zu machen.

Eiterergus (Abscesse) unter der Bindehaut habe ich einige Male bei scrofulösen Kindern gegen den äussern Augenwinkel hin gesehen, ohne ermitteln zu können, welche Erscheinungen vorausgegangen waren. Ich halte die Bildung solcher umschriebener Eiterherde für analog der Bildung von Gerstenkörnern in den Lidern, und glaube, das Makenzie, l. c. S. 189 solche Fälle vor sich gehabt habe, als er die Schilderung der „phlegmonösen Entzündung unter der Bindehaut" entwarf. Ich füge nur noch hinzu, dass der Eiter in einigen Tagen verschwand, ohne dass es zu irgend einem Durchbruche der Bindehaut kam, welche überhaupt wenig (nur durch Hyperämie) an dem Processe Antheil zu nehmen schien.

Cystenbildung unter der Conjunctiva bulbi gehört unter die seltensten Erscheinungen. Die Bildung *einfacher seröser Cysten* unter der Bindehaut habe ich in Folge von Stössen auf den Bulbus beobachtet.*) Einen Fall dieser Art, den ich im Jahre 1841 auf der Klinik beobachtete, hat Prof. Fischer in seinem Lehrbuche S. 23 beschrieben.

Eine Frau von 43 Jahren stiess sich mit einem Baumaste an das rechte Auge ($\frac{3}{4}$ Jahre vor ihrer Aufnahme), worauf sich Verlust des Gesichtes und heftige entzündliche Zufälle einstellten. Nach Verlauf einiger Tage sah sie wieder, jedoch doppelt. (Das linke Auge war von Jugend auf phthisisch.) Wir fanden unterhalb der Cornea

*) Vergl. Schön, pathologische Anatomie des Auges, Hamburg 1828, S. 166.

eine zuckererbsengrosse, weisslichgraue, elastische, verschiebbare, unschmerzhafte, von den Lidern nicht ganz bedeckbare, mit einer klaren, eiweissähnlichen Flüssigkeit gefüllte Blase, welche zwischen der Conjunctiva und der Sclera sass, und nach Aufschlitzung der erstern leicht angeschält werden konnte. Die Iris war nach oben und innen vom Ciliarbande in mehr als $^1/_4$ ihres Umfanges losgetrennt, und dieser Streifen so gelagert, dass neben der in einen schmalen Streifen verwandelten natürlichen Pupille noch eine grosse, dreieckige, künstliche Pupille (nach innen und oben) bestand, und nur durch letztere das Sehen vermittelt wurde. Theils nach diesem Befunde, theils nach den Angaben der Kranken musste man annehmen, dass der Stoss das untere Lid und durch dasselbe den Bulbus gerade da getroffen hatte, wo sich später jene Cyste entwickelte. — Auf welche Weise solche Cysten von der durch einen Riss der Sclera unter die Conjunctiva bulbi *vorgefallenen Krystalllinse* unterschieden werden können, kann erst bei den Krankheiten der Krystalllinse angegeben werden.

Spontan entwickelt sich unter der Conjunctiva bulbi der *Cysticercus cellulosae* (Finnenwurm). Ich fand in den zwei Fällen, die ich beobachtete, eine erbsengrosse Blase mit fast durchsichtigen Wandungen und fast wasserklarem Inhalte; an der Basis erschien die Hervorragung etwas eingeschnürt; die Cyste liess sich auf der Sclera hin und her schieben, und die sie bedeckende Bindehaut war von einzelnen Gefässen überzogen. Sicher stellen liess sich die Diagnosis erst nach dem Ausschälen der Cyste, aus dem Auffinden der eigenen Hülle, der Saugnapfe und des Hakenkranzes. Die Cyste hatte sich ohne bekannte Veranlassung unter geringen entzündlichen Zufällen entwickelt, und in Zeit von einigen Monaten die genannte Grösse erreicht. Eine besondere Disposition liess sich nicht nachweisen, die Individuen waren jugendlich, das eine 32, das andere 26 Jahre alt. *Sichel* (Gaz. d'Hop. 1845 N. 55) beobachtete einen Cysticercus subconjunctivalis bei einem $7^1/_2$ Jahre alten Knaben mit scrofulöser Anlage. *Baum* (Ammons Monatschr. 1838 H. 1) und *Höring* (ibid. 1839 H. 5) haben ähnliche Beobachtungen veröffentlicht.

In den Tropenländern hat man nicht selten Gelegenheit, Augenentzündungen zu beobachten, welche durch die Gegenwart von *Filaria medinensis unter der Conjunctiva* (im Übergangs- und Scleraltheile) erregt und unterhalten werden. (Vergl. *Mongin* in Richter's Chir. Bibl. I. B. S. 90, *Bajon* über die Krankh. auf der Insel Cayenne 1781, *Gärtner* in Schön's pathol. Anat. 1828, S. 226, *Larrey*, der die Filaria mehrmals in Ägypten beobachtete, u. m. A.)

XI. Warzen der Bindehaut.

Die hier zu besprechende, meines Erachtens stets angeborene Abnormität ist unter den verschiedensten Namen beschrieben worden, von

Himly *) als Chondroma conjunctivae, auch als Lipoma crinosum, von *Gräfe* **) als Trichosis bulbi, von *Makenzie* (Wardrop) einfach als Geschwülste oder Sarkome der Conjunctiva, von *Ryba* ***) als behaarte Muttermäler u. dgl. m. †) Man findet an der Conjunctiva bulbi dieselbe Missbildung, welche an der Cutis unter dem Namen Warze, Verruca bekannt ist. Ihr Sitz ist zum Theil auf der Cornea, zum Theil auf der Sclera, also eigentlich in der Gegend des Limbus conjunctivae, da, wo wir auch die an die Analogie der Conjunctiva mit der Cutis erinnernde Bläschen- und Pustelbildung am häufigsten bemerken. Unter 5 Fällen, wozu noch 2 an Thieraugen kommen, war der Sitz des Gewächses nur ein einziges Mal nicht gegen den äussern Winkel hin, sondern nach innen und unten. Die Haarbildung auf demselben wird entweder gleich in der ersten Jugend oder erst zur Zeit der Mannbarkeit bemerkt.

Anna Hrba, 24 Jahre alt, trägt am rechten Auge eine Warze, genau so beschaffen, wie die gewöhnlichen angeborenen Warzen z. B. in der Gesichtshaut vorkommen. Dieses Gebilde sitzt zum grössern Theile über der Sclera, zum Theile über der Cornea, gegen den äussern Winkel hin. Es ist von aussen nach innen etwa 5‴ lang, von oben nach unten fast 4‴ breit, an der erhabensten Stelle etwas über 2‴ hoch, von der Farbe der allgemeinem Bedeckung, mit vielen kurzen, braunen Härchen besetzt, gegen die Spitze hin trocken, beim Anfühlen derb, elastisch, nicht schmerzhaft, ein wenig verschiebbar. Auf der Cornea steiler, gegen den äusseren Winkel hin sich allmälig abflachend, geht es unmerklich in die Cornea und in die Conjunctiva bulbi über; aus letzterer sieht man, besonders vom äussern Winkel her, viele erweiterte Gefässe zu demselben hinstreichen. Beim Schliessen der Lider wird es nicht völlig bedeckt. Von der Hornhaut sind etwa $^3/_4$ frei, vollkommen durchsichtig, und normal gewölbt; sonst sind alle Theile des Auges gesund, das Sehvermögen etwas schwächer. Das Gewächs besteht von Geburt an, und soll in den letzten 6—7 Jahren merklich an Grösse zugenommen haben. — Ich nahm die Abtragung mittelst Pincette, Scalpell und Scheere vor; Blutung und Schmerz waren ziemlich stark; Sclera und Cornea zeigten sich darunter unversehrt; mit ersterer hing die Geschwulst durch kurzes und derbes Zellgewebe so fest zusammen, dass ich Mühe hatte, diese Membran rein zu präpariren; auf der letzteren war die Verbindung bloss an der Peripherie der Geschwulst inniger, sonst liess sich diese hier leicht ablösen, und die Cornea erschien darunter rein, durchsichtig, weder merklich vertieft, noch erhaben, und an der Trennungsfläche von der Warze mit zahlreichen Blutpunkten besetzt. Unter Anwendung von kalten Umschlägen bedeckte sich die Wundfläche mit einer weisslichen, dicken, eiterähnlichen

*) Die Krankheiten und Misshildungen des menschlichen Auges, Berlin 1832, B. II. S. 15 u. 19

**) Gräfe und Walther's Journal, 3. u. 4. B.

***) Ryba in Ammon's Monatschrift, I. B. G. H.

†) Vergl. meinen Aufsatz in der Prager Vierteljahrschrift, 1846, B. 12, S. 78; ferner *Dusensy* Dissertation über die Krankheiten der Hornhaut, Prag 1833; *Fronmüller* in Walter nnd Ammon's Journal, N. F. II. B. S. 180, und *Küchler* ibid. III. B. S. 58; *Pluskal* österreichische medicinische Wochensehrift, 1843, S. 48, und *Fischer* Lehrbuch, 1846, S. 303.

Masse, und nach einigen Tagen mit lebhaft rothen Granulationen; nach etwa 6 Tagen rückte die Conjunctiva bulbi von den Rändern her allmällig gegen das Centrum der Wunde, und umschnürte den 14. Tag die indess hoch emporwuchernden Granulationen, welche sofort mit Lapis infirnalis touchirt werden mussten. Die entblösste Stelle der Cornea wurde allmälig weisslich, sehnig glänzend, doch nicht kleiner. Die Kranke ging Ende der 4. Woche, noch vor gänzlicher Vernarbung, nach Hause. — Die abgetragene Warze, einer genauen Untersuchung unterworfen, zeigt alle 3 Schichten der allgemeinen Bedeckung, Epidermis, Corium und Panniculus adiposus, und ist zahlreich mit Haaren besetzt. Die Grösse dieser Warze war besonders durch reiche Fettablagerung in das grobmaschige Zellgewebe ihrer untersten Lagen gegen den äussern Augenwinkel hin bedingt. Ich bewahre dieselbe nebst einem von Dr. Ryba dem pathologisch-anatomischen Cabinete übergebenen Auge von einem Rinde mit einer ähnlichen Bildung auf.

Anhang.

XII. Krankheiten der Thränenkarunkel.

Die Thränenenkarunkel erscheint als ein röthlichgelbes feinkörniges Hügelchen auf dem innern Rande der halbmondförmigen Falte, umgeben von dem hufeisenförmigen Wall, welchen die Cutis bei ihrem Übergange in die Bindehaut zwischen den Thränenpunkten und dem Ligamentum palpebr. internum bildet. Sie besteht aus Talgdrüsen, welche durch lockeres Bindegewebe verbunden sind, und trägt an der Oberfläche feine, oft kaum bemerkbare Härchen. Die ziemlich regelmässig geordneten Drüsen sind (nach Huschke) kegelförmige, überall mit Acinis besetzte Körper, die an der Seite jedes Haares zu 2—4, mit ihrem acinösen Ausführungsgange allmälig zugespitzt nach der Oberfläche laufen, und sich in der Haarscheide öffnen. Das Secret ist talgartig, und bestimmt, das Überfliessen der Thränen über die umgebende Cutis zu verhindern.

Die Entzündung der Karunkel findet man unter dem Namen *Enkanthis inflam.* beschrieben. Ich habe nur Einen Fall beobachtet, den ich nach den Angaben der Auctoren für dieses Leiden halten konnte und musste. Ein ganz gesund aussehendes, jedoch von einer in hohem Grade scrofulösen Mutter geborenes Kind von $^3/_4$ Jahren bekam binnen 24 Stunden nach einem Spaziergange Röthe im innern Augenwinkel, Lichtscheu und Thränenfluss, und äusserte starken Schmerz. Den 3. Tag war das Auge (das linke) stark nach aussen gedrängt; im innern Winkel sah

man eine hellrothe, bohnen-, später haselnuss-grosse Anschwellung statt der halbmondförmigen Falte und Thränenkarunkel. Da ich an die Lehre von der *Enkanthis* nicht recht glaubte, weil ich in der Zeit von mehr als 6 Jahren nie etwas dergleichen gesehen hatte, so dachte ich an die Ablagerung von Krebsmaterie in dieser Gegend, und ordinirte nichts, ausser entsprechende Diät. Nach 5 Tagen ging die Geschwulst zurück; es schien an einer Stelle sich etwas Eiter entleert zu haben; der Augapfel kehrte in seine gehörige Lage zurück, und es blieb zuletzt keine Spur der Krankheit übrig.

Beer l. c. I. B. S. 377 sah diese Entzündung nach dem Eindringen fremder Körper, *Monteath* (bei Makenzie l. c. S. 198) in Folge einwärts gewendeter Wimpern, *Makenzie* nach Verkältung entstehen; *Benedikt* (Handb. Thl. I. S. 266) und *Weller* (Augenkrankh. 1830. S. 169) sahen sie überdies in Folge griesartiger Concremente der Karunkel selbst entstehen.

Als Ausgänge dieser Entzündung führen die Auctoren an: *a*) eitrigen Schwund, *Rhyas*, und *b*) bleibende Vergrösserung oder Wucherung, *Enkanthis*. Letztere soll dem Bestreichen mit Laudanum Sydenh. weichen, und ist wohl zu unterscheiden von der *medullaren* und *melanotischen Infiltration* dieses Gebildes, welche nicht so selten vorkommen sollen.

Überdiess ist zu bemerken, dass sich auf der Thränenkarunkel bisweilen stärkere und längere Wimperhaare entwickeln, welche die Bindehaut beständig reizen, und desshalb fleissig ausgezogen werden müssen, *Trichiasis s. Trichosis carunculae*, und dass sich in derselben, so wie in den Meibom'schen Drüsen nicht selten kalkige Concremente bilden, *lithiasis carunculae*, die man einfach anszuschälen hat. Auch *Filaria medinensis* und *Cysticercus* wurden in dieser Partie beobachtet.

II. Buch.

Die Hornhaut, Tunica cornea.

*A. Anatomisch-physiologische Bemerkungen.**)

Die Hornhaut bildet etwas mehr als den 6. Theil der heutigen Kapsel des Bulbus, und kann füglich mit einem Uhrglase verglichen werden. Ihre *vordere Fläche* ist spärlich gewölbt (nach einem Radius von 3,495‴ im Mittel), ihre *hintere* ausgehöhlt (nicht sphärisch, sondern parabolisch, nach einem Parameter von 5 — 6‴ — Krause). Die Basis der vordern Fläche ist nicht kreisrund, sondern oval, und misst von einer Seite zur andern 5‴, ($4^2/_3 - 5^1/_4$‴), von oben nach unten $4^1/_2$‴, ($4^1/_5 - 4^4/_5$‴); die Basis der hintern Fläche ist kreisrund, und misst 5—$5^1/_5$‴ im Durchmesser. Die *Dicke* der Hornhaut, zwischen 0,3—0,7‴, also im Mittel $^1/_2$‴, ist in der Mitte nicht dieselbe, wie gegen die Peripherie hin, und zwar bei Erwachsenen in der Mitte relativ geringer, beim Kinde dagegen relativ grösser als am Rande (Rosas), wo sie stets wenigstens $^1/_2$‴ beträgt.

Die Wichtigkeit der Kenntniss dieser Grösrenverhältnisse kann erst bei der Lehre von den Krankheiten der Linse, insbesondere bei der Lehre von der Operation des grauen Staares gehörig gewürdigt werden. Rücksichtlich der regelmässig sphärischen Wölbung der

*) Hiezu wurden vorzüglich benützt: *Rosas* Augenheilkunde, 1830, B. I., *Hyrtl* Anatomie, *Huschke* in Sömmering's Anatomie, Leipzig 1844, *Pappenheim* Gewebelehre des Auges, Breslau 1842 und *E. Brücke* Anatomische Beschreibung des menschlichen Augapfels, Berlin 1847.

Cornea soll hier nur in vorhinein bemerkt werden, dass uns die spiegelglatte Oberfläche der Cornea ein Mittel an die Hand gibt, jene zu beurtheilen. Die Cornea stellt nämlich einen Convexspiegel dar, welcher uns die vorgehaltenen Gegenstände in verkleinertem Maassstabe zeigt. Die Grösse des Spigelbildes auf der Cornea wird bei gleicher Grösse und gleicher Entfernung des leuchtenden Objectes, wozu man am besten die Rahmen eines Fensters wählt, offenbar von der grössern oder geringern Wölbung der vordern Fläche der Cornea abhängen, und zwar wird eine stärker gewölbte Cornea (ceteris paribus) ein kleineres Bild geben. Wir werden auf dieses diagnostische Hilfsmittel bei der Lehre von der Accomodation des Auges, von der Kurz- und Weitsichtigkeit zurückkommen, und erwähnen nur noch, dass uns die Abspiegelung der Fensterrahmen auf der Cornea zugleich das sicherste und bequemste Mittel bietet, die Regelmässigkeit der Cornealoberfläche, die Gegenwart kleiner Erhöhungen oder Vertiefungen zu erkennen und zu beurtheilen. Ich weiss, dass Fälle mit leichten Vertiefungen (Resorptionsgeschwürchen), oder mit leichter Erhebung des Centrums der Cornea (Keratokonus im ersten Beginn) für Schwäche der Sehkraft selbst, für Amblyopia amaurotica gehalten und behandelt wurden, welche mich das Prüfen des Spiegelbildes der Cornea sogleich als Cornealleiden erkennen liess.

Um sich von dem *Rande* der Cornea und seiner Vereinigung mit der Sclera eine richtige Vorstellung zu machen, denke man sich denselben beinahe parallel zur Sehachse abgeschnitten. (Vergl. Fig. 7 u. 8 der beigegeb. Tafel). Indem sich die etwas dünnere Sclera an diesen schiefen Rand anschmiegt, oder vielmehr, indem die Cornealfasern in dieser Gegend plötzlich ihre Natur ändern, in Scleralfasern übergehen, reichen die oberflächlichen Faserlagen der Sclera weiter nach vorn, als die tiefern. Dieses Übergreifen der Sclera über den Rand der Cornea hat im obern und im untern Umfange der Cornea eine grössere Ausdehnung, als zu beiden Seiten, gegen welche hin es allmälig geringer wird. Und hiemit erklärt sich die obige Angabe, dass nur die hintere Fläche der Cornea durch eine Kreislinie, die vordere dagegen durch eine (ziemlich) ovale Linie begrenzt sei. Denkt man sich die Scheibe oder Ebene, welche die Iris bildet, vergrössert, so würde sie von dem vordersten Theile der Sclera einen Reifen abschneiden, dessen äussere Fläche zu beiden Seiten mindestens eine halbe, oben nahezu eine ganze, unten etwa $^3/_4$ Linie breit sein würde. Bei Kindern tritt das Übergreifen der Sclera über die Cornea weniger (im horizontalen Durchmesser fast gar nicht), bei Greisen dagegen stärker hervor; bei Kindern erscheint daher auch die vordere Fläche der durchsichtigen Hornhaut beinahe kreisrund, bei Greisen stets eiförmig (das stumpfere Ende von innen, das minder stumpfe nach aussen).

Die Hornhaut besteht aus 2 Membranen, der *eigentlichen Hornhautsubstanz* und der *Descemet'schen Haut*, und hat sowohl an ihrer vordern als an ihrer hintern Fläche einen Epithelialüberzug. Den der vordern

Fläche haben wir gleichsam als Fortsetzung der Binde- über die Hornhaut bereits kennen gelernt; der der hintern Fläche besteht aus einer einfachen Lage dünnwandiger sechseckiger Pflasterzellen mit runden Kernen, und geht nach dem Tode sehr bald verloren.

Die *eigentliche Hornhautsubstanz* liegt zwischen dem sogenannten Bindehautblättchen und zwischen der Descemet'schen Haut. Sie besteht aus Bindegewebsfasern, welche sich netzförmig kreuzen, und mehr in die Breite als in die Tiefe verflechten, so dass man die Cornea leicht in Faserschichten oder Blätter zerlegen kann, welche deren Fläche parallel verlaufen. Die Primitivfasern (von 0,005 Millim. Breite und 0,003 Millim. Dicke) sind glatt, farblos und durchsichtig, und liegen in den einzelnen Bündeln regelmässig neben einander. Im Wasser werden sie opalartig getrübt, und schwellen rosenkranzähnlich an. Sie schliessen viel farblose, durchsichtige, wässrige Flüssigkeit zwischen sich ein, nach deren gewaltsamer Auspressung die Cornea welk, matt und undurchsichtig erscheint; sie wird aber wieder hell, wenn man sie in Wasser legt. Durch längeres Kochen löst sich das Hornhautgewebe in Chondrin (Knorpelleim), also nicht wie die Sclera und anderes Bindegewebe in Leim (Tischlerleim) auf; durch Mittel, welche Eiweiss und Gallerte gerinnen machen (Weingeist, Mineralsäuren, siedendes Wasser), verliert sie ihre Durchsichtigkeit. Das Gewebe der Hornhaut muss daher als ein eigenthümliches, von dem der Sclera in vielen Beziehungen verschiedenes bezeichnet werden. — Das Gewebe der Hornhaut geht unvermerkt in das der Sclera über. Die Faserbündel schieben sich gleichsam in einander. Die Verbindung der Sclera mit der Cornea ist eine unzertrennlich feste, und die Grenzlinie ist an der vordern Fläche nur durch die Durchsichtigkeit und Undurchsichtigkeit der Fasern angegeben. An der hintern Fläche dagegen befindet sich eine Furche, welche, indem sie durch die Descemet'sche Haut gedeckt wird, ein Kanälchen, den *Canalis Schlemmii* *) darstellt, bei Erhenkten oft mit Blut gefüllt, und ungefähr so geräumig sein soll, um eine dünne Borste aufzunehmen (Brücke). (?)

An die Hornhautsubstanz hinten angelagert, und mit ihr fest, wenn auch nicht unzertrennlich vereinigt, ist die *Descemet'sche Haut*, schon 1729 von *Duddel* zu London, später (1758) von *Descemet* und *Demours* beschrieben. Nach *Henle* hat sie mit der Linsenkapsel ganz gleiche physikalische Eigenschaften und wird als „Glashaut" beschrieben, weil sie

*) Der Canalis Schlemmii scheint eine Art Sinus venosus für die Cornea zu sein; Brücke gelang es, von demselben aus die Venen zu injiciren, welche die vordern Ciliararterien begleiten. l. c. S. 50

farblos und so gleichförmig durchsichtig ist, wie Glas. Sie lässt durchaus keine Faserung, höchstens eine leichte Streifung wahrnehmen *), kann vermög ihrer Brüchigkeit und festen Vereinigung mit der eigentlichen Cornea von dieser nur in kleinen Partien gelöst werden, und rollt sich sogleich wie Papier, welches lange zusammen gerollt war. Nur nach längerer Maceration der Cornea in Wasser wird ihre Verbindung mit dieser so gelockert, dass man sie in ihrer ganzen Ausdehnung ablösen kann. **) Sie selbst wird weder durch diese Maceration, noch durch Aufbewahrung in Weingeist oder in Säuren getrübt. Sie reicht etwas weiter rückwärts, als die Cornea, endet ringsum (*Henle*) mit einem zugeschärften Rande zwischen Cornea und Ligamentum ciliare da, wo von diesem die Iris nach dem Centrum hin abgeht, hängt mit jenem Ligamentum fest zusammen, und bedeckt somit den Canalis Schlemmii von innen her. Gefässe und Nerven sind in ihr ebenso wenig nachgewiesen, als deutliche Faserung. Sie ist, wie wir sehen werden, einer bedeutenden Ausdehnung fähig, wen diese allmälig erfolgt.

Huschke betrachtet diese Membran, welche nach *Henle* $^1/_{143}$‴, nach *Krause* $^1/_{250}$‴ dick ist, als Fortsetzung der Lamina fusca, etwa in der Art, wie man die Cornea als Fortsetzung der Sclera betrachten kann. „Untersucht man die Haut kurz vorher, ehe sie sich mit dem Ciliarband verbindet, so wird man sehen, dass sie die glasartige Beschaffenheit verliert, und die beginnende zellfaserige Textur nicht verkennen. Sie wird zugleich hier locker, dicker, und zieht man sie an, und hebt das Ligamentum pectinatum iridis mit ab, so kann man sie über den Boden der Scleroticalfurche weg verfolgen, und es werden Stücke von der innern Hautschicht der Sclerotica (Lamina fusca) mit abgelöst.“

Die Hornhaut ist farblos, vollkommen durchsichtig, sehr fest und dicht, biegsam und elastisch. Nach *Rosas* ist sie in spätern Jahren dichter, als bei Kindern, wo sie dafür, wenigstens in der Mitte, relativ dicker ist. Sie ist einer sehr starken momentanen Abplattung fähig, ohne zu bersten: diess beweisen jene Fälle, wo die Iris theilweise oder ringsum vom Ciliarbande losreisst, wenn ein Stoss die Hornhaut trifft. Eher berstet die Sclera an irgend einer Stelle ihres vordern Umfanges und lässt die Contenta des Bulbus, namentlich die Iris oder die Linse unter die Bindehaut austreten; Rupturen der Cornea gehören zu den grössten Seltenheiten.

*) Dr. *von Hessling* in Jena (Froriep's Notizen, 1848, N. 111) will in der Descemet'schen Haut des Ochsenauges deutliche Faserung gesehen haben, was auch *Pappenheim* und *Valentin* behaupten.

**) An einem Kaninchenauge, an welchem ich 10 Tage vorher die Discissio capsulae lentis per corneam gemacht hatte, und mässige Entzündung der Iris eingetreten war, blieb, als Prof. *Bochdalek* die Sclera in der Gegend der Insertionsstellen der M. recti durchschnitten hatte, und diese sammt der Cornea nun vorsichtig abzog, die ganze Descemet'che Haut in ihrer Verbindung mit dem Ligamentum ciliare zurück, offenbar weil ihre Verbindung mit der Cornea locker geworden war. Ich bewahre das Präparat in Weingeist.

Ein Fall dieser Art soll von St. *Yves* beschrieben worden sein; Dr. *Mildner* schildert einen Fall in der Prager Vierteljahrsschrift, 13. B. S. 65. Der Riss ging in beiden Fällen von der Descemet'schen Membran aus, und betraf jedenfalls nur die tiefern Schichten, wenn nicht vielleicht die Wasserhaut allein.

In den ersten Monaten des Fötuslebens ist die Hornhaut undurchsichtig, opalartig; eine solche Trübung bleibt bisweilen nach der Geburt Monate- Jahre-lang zurück. — Andrerseits tritt im höhern Alter, ausnahmsweise schon ums 40. Jahr herum, eine Trübung der Hornhaut ein, welche von eigentlich krankhaften Zuständen wohl unterschieden werden muss. Es ist diess der unter dem Namen *Greisbogen* (Gerontoxon, Arcus senilis) bekannte graue Streifen, welcher den Rand der Hornhaut in Form eines Regenbogens ganz oder zum Theil einnimmt, und worauf wir später zurückkommen werden.

Die Hornhaut besitzt bei ihrer bekannten geringen Empfindlichkeit dennoch nicht nur *Nerven*, welche *Bochdalek, Schlemm, Pappenheim* u. A. als Zweige der Ciliarnerven ziemlich weit über den Rand hinein verfolgt haben, sondern auch *Gefässe*, und zwar Vasa serosa, welche für gewöhnlich nur Blutplasma, bei congestiven und entzündlichen Zuständen aber auch Blutkügelchen führen. *Römer, Schröter, van der Kolk, Hyrtl* und *J. Müller* haben Blutgefässe der Cornea injicirt, und *Huschke* glaubt wenigstens beim Pferdeauge, durch vordere Ciliararterien Leimmasse in die Hornhautgefässe getrieben zu haben. — Beobachtungen am Krankenbette haben mich überzeugt, dass es eine *doppelte Lage von Blutgefässen* in der Cornea gibt, nämlich eine oberflächliche, nahe unter dem Epithelium der Cornea, und eine tiefere, nächst der Wasserhaut. — Die *oberflächlichen Gefässe* kommen ganz gewiss von den vordern Ciliar- und den Muskelästen der Arteria ophthalmica. Diese werden bekanntlich in der Gegend der Sehnen der geraden Augenmuskeln als bläulich rothe Äderchen auf der Sclera sichtbar, laufen geschlängelt gegen die Cornea hin und spalten sich hier in oberflächliche und tiefere Zweige. Die tiefern dringen 1—2‴ hinter der vordern Grenzlinie der Sclera, durch diese in die Tiefe zur Iris und zum Corpus ciliare. Sie sind nicht an allen Augen gleich mächtig und zahlreich, und werden manchmal, auch nachdem sie längere Zeit sehr stark ausgedehnt gewesen waren, wieder unsichtbar; rostfarbige oder schiefergraue Punkte, wie Stecknadelstiche bleiben dann als Spuren an den Durchbohrungsstellen der Sclera zurück. Die oberflächlichen lösen sich in jenes feine Gefässnetz auf, welches im vordersten Theile der Tunica vaginalis bulbi mit jenem Gefässnetze anastomosirt, welches die von der Arteria tarsea superior et inferior und Art.

lacrymalis kommenden Gefässchen der Conjunctiva bulbi bilden. Dieses Gefässnetz der vordern Ciliararterien ist im normalen Zustande nicht sichtbar, tritt aber oft wie mit einem Schlage, nach Einwirkung eines heftigen Reizes auf den Augapfel, noch deutlicher bei acuten Entzündungen der Cornea, Iris oder Chorioidea als die feinste Injection, als rosenrother Saum rings um die Cornea in die Erscheinung. Aus diesem Netze nun entwickeln sich ringsum zahlreiche Gefässreiserchen, welche theils in den Limbus conjunctivae corneae eintreten, theils unter demselben wie unter einem Gürtel in die Substanz der Cornea oberflächlich eindringen, und dort centripetal verlaufen. (Nach *Römer* theilt sich jedes solches Gefässreiserchen in der Cornea in 2—3 sehr feine Ästchen, deren Ende sich in der Mitte der Cornea deutlich in die Tiefe senken, und in deren Substanz verlieren.) — Die *tiefere Gefässlage* der Cornea erhält ihre Zweigchen wahrscheinlich aus dem Circulus arteriosus iridis major, also von den hintern langen Ciliararterien, und wohl zugleich auch viele von jenen Zweigchen der vordern Ciliargefässe, welche die Sclera nahe an der Cornea durchbohren; erstere dürften die Ciliarnerven, welche vom Ligamentum ciliare zur Cornea treten, in ihrem Laufe begleiten.

Man sieht häufig Zweigchen der vordern Ciliararterien so nahe am Rande der Cornea, kaum $^1/_2$‴ weit von der Grenzlinie der vordern Cornealfläche entfernt, sich durch die Sclera in die Tiefe senken, dass sie, ohne unter einem spitzigen Winkel rückwärts zu gehen — was jeder Wahrscheinlichkeit entbehrt — gar nicht zur Iris gelangen könnten. — Man kann die Gefässe, welche man am Krankenbette in der Cornea beobachtet, und deren mehr weniger tiefe Lage sich am besten nach ihrem Abstande vom Limbus conjunctive schätzen lässt, keineswegs sammt und sonders für neugebildete halten; man wird sich bald überzeugen, dass sich in sehr vielen Fällen das Dasein von blutführenden Gefässen nicht als Neubildung, wohl aber als Erweiterung schon bestehender Kanälchen deuten und begreifen lässt; man wird diese Deutung einzig und allein zulassen müssen, wenn man findet, dass der Verlauf solcher Gefässe ein bestimmter, centripetaler ist, wenn man sie in ganz durchsichtiger Substanz und zwar sehr bald — 2 bis 3 Tage — nach dem Beginn der Entzündung verlaufen sieht, wenn man sie an Augen findet, welche die Zeichen von Iris oder Chorioiditis, keineswegs aber deutliche (plastische) Exsudation in der Cornea darbieten. — Ich sah mehrere Male nach Beendigung des, noch ganz im Bereiche des durchsichtigen Theiles der Cornea geführten Hornhautschnittes (behufs der Extractio cataractae) eine leichte Blutung eintreten, welche, da auch die Iris nicht im mindesten verletzt worden war, sich nur dann begreifen liess, wenn man annahm, es seien mit dem Durchschneiden der Cornea zugleich Gefässchen durchschnitten worden, welche etwas Blut austreten lassen konnten. *) — Mit der Breite des für den Eintritt der Ciliararterien in die Cornea

*) Dr. *Pilz*, welcher zu der Zeit, wo ich diesem Gegenstande speciell meine Aufmerksamkeit widmete, mein Assistent war, und gemeinschaftlich mit mir Beobachtungen und Untersuchungen darüber anstellte, hat bereits im Jah 1845 im 20. Bande der Prager Vierteljahrschrift einen grossen Theil derselben veröffentlicht.

bestimmten Saumes der Sclera und Conjunctiva stimmt auch die Zahl und Mächtigkeit der vordern Ciliararterien überein. Die stärksten und zahlreichsten Ästchen derselben kommen von oben, wo jener Saum bekanntlich am breitesten ist; von der Sehne des M. rectus externus her kommt nur *eine* vordere Ciliararterie, und dem entsprechend ist auch jener Saum gegen den äussern Winkel hin am schmälsten. Wie die Iris ihre mächtigsten Blutgefässe (die hintern langen Chiliararterien) im horizontalen, so erhält die Cornea ihren Nahrungsstoff vorwaltend im verticalen Durchmesser ihrer Basis.

Was den Einfluss der Nerven auf das Leben der Cornea betrifft, so ist derselbe bekanntlich durch Fodera, Mayo, Magendie u. A. hinreichend nachgewiesen worden, und ich erlaube mir, die Resultate der Versuche, welche *Szokalsky* *) mit *Longet* und *Pappenheim* hierüber angestellt haben, in Kürze mitzutheilen. Nach Durchschneidung des Trigeminus diesseits des *Ganglion Gasseri* geht zunächst das Tastgefühl im Bereiche der durchschnittenen Nerven verloren, und es wird somit auch die Bindehaut unempfindlich. Die Pupille verengert sich stark, ohne ihre Veränderlichkeit bei verschiedenen Lichteindrücken einzubüssen. Einige Stunden nachher fängt die Pupille an, weiter zu werden, ohne ihre Beweglichkeit zu verlieren. Um dieselbe Zeit den 2. Tag fängt die Hornhaut an, undurchsichtig zu werden, und zwar zuerst in ihrer Mitte, ohne ihre Glätte an der Oberfläche zu verlieren. Die Cornea erscheint, wenn man sie jetzt anatomisch untersucht, an der Stelle der Trübung dicker, ohne dass man in derselben Spuren einer Neubildung nachweisen kann. — Lässt man das Thier länger leben, so merkt man, dass die Hornhauttrübung sich gleichmässig von der Mitte nach der Peripherie verbreitet. Am 8. oder 10. Tage ist sie milchweiss, und sieht wie angeschwollen (erhaben) aus. Anatomisch untersucht erscheint die Hornhaut jetzt noch mehr verdickt, und zwar nicht bloss wie früher durch wässerigen Erguss, sondern auch durch ein organisationsfähiges, körniges Exsudat. — Bleibt das Thier noch länger am Leben, so fängt die Cornea an, sich in der Mitte zu erweichen, das Bindehautblättchen fällt ab, und die Cornealsubstanz löst sich schichtenweise auf. Durchlöcherung der Cornea und Entleerung der Contenta des Bulbus sind die weitern Folgen. — Wenn man den Krankheitsprocess, welcher in der Hornhaut nach der Durchschneidung des N. trigeminus statt findet, in nähere Erwägung bringt, so sieht man, dass er sich wesentlich von dem Entzündungsprocesse unterscheidet. „In den zahlreichen Untersuchungen, welche ich mit Dr. *Pappenheim* gemacht habe, hat keiner von uns in der entarteten Hornhaut weder Entzündungskugeln noch Eiterkörperchen gefunden; der aus der Verwesung der Cornea hervorgegangene Detritus bestand aus dem körnigen Exsudat und den in kleinere Theilchen zerfallenen Hornhautfasern.“ Es muss übrigens noch bemerkt werden, dass, wenn die Durchschneidung zwischen dem Ganglion Gasseri und dem Gehirn vorgenommen wird, wohl das Tastgefühl verloren geht, die Hornhaut aber ihre Durchsichtigkeit behält, mithin die Trübung und Zerstörung der Cornea eigentlich von der Zerstörung des Ganglion Gasseri und des grossen sympathischen Nerven abhängt, welcher mit diesem Ganglion und mit dem Ramus ophthalmicus trigemini in nähere Verbindung tritt. Welchen Einfluss die Durchschneidung des Halstheiles des Sympath. magnus auf die Ernährung des Auges, in specie der Cornea nehme, hat bereits *Pourfour du Petit* 1712 durch Experimente an Hunden gezeigt.

*) Roser und Wunderlich Archiv, 5. Jahrgang S. 214.

Der *Stoffwechsel* in der Cornea muss ein sehr lebhafter sein, weil beträchtliche Wunden derselben in kurzer Zeit per primam intentionem heilen, weil selbst bedeutende Substanzverluste vollkommen (ohne bleibende Narben) gedeckt werden können, und weil ausgebreitete Exsudate in derselben von selbst (oder unter Anwendung reizender Mittel) zur Resorption gebracht werden. Diejenigen, welche der Cornea Blutgefässe (Vasa serosa) absprechen, suchen die Quelle ihrer Ernährung im Humor aqueus. Dieser kann aber zu diesem Zwecke nicht bestimmt sein, weil die Cornea von ihrer Durchsichtigkeit nichts verliert, wenn der Humor aqueus durch irgend eine Öffnung (Fistel) der Cornea Tage- Wochen-lang aussickert, oder wenn die Iris und die Cornea durch faserstoffiges Exsudat so mit einander verklebt sind, dass die Durchtränkung der Cornea mit Humor aqueus nichts weniger als wahrscheinlich ist.

Die *Function* der Cornea besteht vorzüglich in der Aufnahme und Brechung der Lichtstrahlen, welche unter einem kleineren Winkel als 48° auf ihre Oberfläche gelangen. Sie wirft jedoch nicht nur die unter einem grössern Winkel, sondern auch einen Theil der unter einem kleinern Winkel auffallenden Strahlen zurück, da sie gleich andern durchsichtigen Medien nicht absolut für alles Licht permeabel ist; hierauf beruht das Phänomen der Spiegelung der Cornea. — Wenn wir auch nicht im Stande sind, die Strahlenbrechung durch die Cornea und den Humor aqueus mathematisch nachzuweisen, da uns hiezu nicht nur mathematisch scharfe Angaben über die Krümmungshalbmesser der Cornealoberflächen und über die Dicke der Cornea, sondern auch über die Brechungsexponenten (Dichtigkeitsverhältnisse) dieser durchsichtigen Medien fehlen: so sind wir doch im Besitze positiver Thatsachen, welche beweisen, dass Cornea und Humor aqueus vereint die Lichtstrahlen convergent zum Achsenstrahle brechen, und dass namentlich die Krümmung (Wölbung) der Cornea für den Refractionszustand des Auges nichts weniger als gleichgiltig ist. Vorläufig möge es genügen, zu bemerken, dass Leute, denen die Krystalllinse mangelt (nach Staaroperationen — wo, wie wir nachweisen werden, von einer Regeneratio lentis keine Rede sein kann), mit freiem Auge noch so feine Gegenstände in verschiedenen Distanzen zu unterscheiden vermögen, dass eine Vereinigung der Lichtstrahlen auf der Netzhaut nothwendig vorausgesetzt werden muss.

Dr. *Meyer* *) fand an Ochsenaugen die Brennweite länger, wenn er Cornea und Humor aqueus entfernt hatte, und vindicirt der Cornea im Verein mit dem Humor

*) Prager medic. Vierteljahrschrift, 28. Band, ausserordentliche Beilage, S. 1.

aqueus als einen Sammelmeniscus einen wesentlichen Antheil an der Strahlenbrechung. Wenn dagegen Professor *Engel* *) die Linse als das einzige lichtbrechende Medium angesehen wissen will, so kann seinen Angaben schon darum kein Vertrauen geschenkt werden, weil er einen der wichtigsten Umstände ganz übersehen hat, nämlich dass die Linse im Auge nicht wie bei seinen Experimenten von Luft, sondern von Medien umgeben ist, welche die Brechung der Lichtstrahlen beim Ein- und Austritte aus der Linse wesentlich modificiren müssen. „Es beruht auf einem Irrthume, wenn man glaubt, die Krystalllinse müsse die stärkste Brechung einleiten, weil sie den höchsten absoluten Brechungscoëfficienten (= 1,47) hat. Sie wirkt vielmehr schwächer, als die Hornhaut, weil diese ihren absoluten (= 1,33), jene dagegen nur ihren verhältnissmässigen Brechungscoëfficienten (= 1,102) in Rechnung bringen kann.“ *Valentin.* **)

Wenn aber die Cornea als ein zur Strahlenbrechung wesentliches Organ des Auges erklärt, und ihr somit ein entschiedener Einfluss auf den Refractionszustand des Auges (Kurz- oder Weitsichtigkeit) vindicirt wird, so soll damit keineswegs behauptet sein, dass die momentanen Veränderungen, welche man mit dem Worte Accomodation des Auges anzudeuten pflegt, irgendwie in der Cornea zu suchen seien, im Gegentheil wir werden bei der Lehre von der Accomodation beweisen, dass die Cornea an dieser Function sich durchaus nicht betheilige, nicht betheiligen könne. — Nicht nur die Durchsichtigkeit, sondern auch die Glätte und der Glanz der Cornea setzen zunächst die normale Erzeugung des Epitheliums auf der Cornea und dessen beständige Auflösung in der Thränenflüssigkeit voraus. Hiezu ist vor allem die öftere Wiederholung des Augenlidschlages nothwendig, und das Mattwerden der Cornea der Sterbenden ist gewiss vor allem dem längeren Offenstehen der Augen zuzuschreiben. Die Annahme, dass die Cornea durch das Durchdringen des Humor aqueus feucht erhalten werde, lässt sich nicht rechtfertigen, am wenigsten durch die Erscheinungen, die man an todten Augen hiefür angeführt hat. Somit kann man auch nicht behaupten, dass die Cornea ihren Antheil zur Thränenfeuchtigkeit liefere. Hiemit soll übrigens nicht gesagt sein, dass die Cornea, wenn sie nicht von den Thränen befeuchtet würde, schon an und für sich trocken erscheinen müsste.

*) Prager medic. Vierteljahrschrift. 25 B. S. 167 u. f.

**) Lehrbuch der Physiologie, Braunschweig 1848, B. II. S. 105.

B. Krankheiten der Cornea.

I. Entzündung der Hornhaut. Keratitis.

Die Entzündung der Hornhaut kommt entweder *selbstständig* und *für sich allein*, oder *in Folge von Entzündungen anderer Gebilde* und gemeinschaftlich *neben diesen* vor.

Sie gibt sich im Allgemeinen kund: durch *Trübung* und *Lockerung* des Gewebes der Hornhaut, und durch *stärkere Injection der vordern Ciliararterien* (Bildung eines mehr weniger breiten und intensiven rothen Saumes um die Cornea).

Symptome, Verlauf, Ausgänge und Verhalten gegen die Therapie sind auch bei den *selbstständigen Formen* sehr verschieden, je nach den ursächlichen Momenten. Daher unterscheiden wir eine Keratitis scrofulosa, rheumatica und traumatica. — Von dem Antheile, welchen die Substanz der Cornea an den Entzündungen der Bindehaut nehmen kann, haben wir bereits im I. Buche gesprochen; ihre Mitleidenschaft bei Entzündung der tiefern Gebilde des Auges werden wir bei diesen kennen lernen.

1. Scrofulöse Hornhautentzündung, Keratitis scrofulosa.

Die scrofulöse Hornhautentzündung charakterisirt sich im Allgemeinen durch die Ablagerung plastischen, *nie zu Eiterung führenden Exsudates in die Substanz* der Cornea, mit mehr weniger deutlicher *Gefässentwicklung in derselben*, durch ihr *von äussern Schädlichkeiten zunächst unabhängiges* Auftreten, hartnäckiges Fortbestehen und Wiederkehren (Bedingtsein im Allgemeinleiden), und durch die Nothwendigkeit einer *allgemeinen Behandlung*. Sie ist vorzugsweise eine Krankheit des Jünglings- und Knabenalters.

Symptome. Die *Trübung* der Hornhaut erscheint gefleckt (wenigstens stellenweise gesättigter), wolkig (mit verwachsenen Rändern), weisslich- oder gelblichgrau und matt; nur selten und da nur auf kurze Zeit wird die Cornea durchaus und fast gleichförmig getrübt, gelblich weiss oder grau und undurchsichtig. — Die *Lockerung* des Gewebes gibt sich dadurch kund, dass die Cornea minder glatt und glänzend, wie mit äusserst zahlreichen und feinen Nadelstichen getupft erscheint, ohne jedoch irgend beträchtliche Erhabenheiten oder Vertiefungen (Geschwüre) zu zeigen; nur bei höheren Graden und nach längerer Dauer

wird der mittlere Theil der Cornea etwas prominenter. — Die *Gefässeinspritzung* betrifft nicht nur das capillare Netz rings um die Cornea und die Stämmchen der Ciliararterien, sondern auch die Gefässe im Bereiche der Cornea selbst, und zwar die *in* und *unter* dem Limbus conjunctivae verlaufenden, oft auch die *tiefern* (nächst der Descemet'schen Membran).

In manchen Fällen tritt die Exsudatablagerung, in andern die Gefässeinspritzung mehr in den Vordergrund des Eindruckes, den der erste Blick auf den Beobachter macht; aber nie fehlt die eine oder die andere dieser Erscheinungen gänzlich, wenn man die Krankheit in ihrem *ganzen* Verlaufe zu beobachten Gelegenheit hat. Es scheint demnach weder nothwendig, noch zweckmässig, diese Form mit *Fischer*, *Schindler* u. A. in Keratitis vasculosa und lymphatica zu trennen. So lange noch Lockerung der Cornea besteht, wird man auch die Gefässeinspritzung in derselben (oberflächlich oder tief) kaum jemals vermissen. Die Trübung (das Exsudat) besteht aber oft noch sehr lange (Monate — Jahre) fort, wenn der exsudative Process längst erloschen ist. Solche Fälle können aber, wenigstens vom prognostischen und therapeutischen Standpunkte aus, nicht mehr als Entzündungen betrachtet werden. — Man wird die Eigenthümlichkeit in den Erscheinungen dieser Form von Keratitis leicht begreifen, wenn man bedenkt, dass die Exsudation ursprünglich nicht diffus, sondern circumscript, in lauter kleinen Herden neben einander geschieht, daher nur bei grösserer Menge confluent wird, und dass bei einem exsudativen Processe, welcher Tage-, Monate-lang dauert, ohne das Gewebe der Cornea total zu verändern, die Erweiterung und Überfüllung der Gefässe kaum fehlen kann.

Diese Form kann mit bedeutender Exsudation auftreten, *ohne erhebliche nervöse Zufälle*, Schmerzen, Lichtscheu und Thränenfluss zu erregen *Trübung des Gesichtes* ist nicht selten die erste Erscheinung, die den Kranken zum Arzte treibt. Die Schmerzen bestehen meistens nur in leichtem Drücken oder Stechen. Wenn aber die Exsudation unter stärkerer Gefässeinspritzung rascher erfolgt, dann sind auch diese Zufälle ausserordentlich heftig, und der Kranke jammert vor *Schmerzen nicht nur im Auge*, sondern auch *in der entsprechenden Kopfhälfte*, und hält die (bisweilen leicht ödematösen und durch die beständige wässrige Secretion excoriirten) Lider wegen enormer *Lichtscheu* krampfhaft geschlossen. In der Mehrzahl solcher Fälle ist eine *Verschlimmerung dieser Zufälle in den Morgenstunden* manifest.

Verlauf und Ausgänge. Der Verlauf ist, auch wenn die Krankheit mit heftigen Reactionserscheinungen auftritt, immer ein äusserst langsamer, Wochen, ja viele Monate lang andauernd, continuirlich oder mit wechselnder Besserung und Verschlimmerung.

Zunächst zeigt sich bei erhöhtem Glanze der Cornea (Congestion?) eine mehr weniger intensive und ausgebreitete Röthe auf dem vordersten

Theile der Sclera (manchmal nur in der obern oder untern Hälfte); sofort erscheinen die unter dem Limbus conjunctivae zur Cornea tretenden Gefässchen injicirt, in der Regel bloss im obern Umfange der Hornhaut, selten bloss im untern, öfter an beiden zugleich. Man sieht an der ergriffenen Partie einen von äusserst dicht neben einander liegenden Gefässchen gebildeten Meniscus von $^1/_2$ — $^1/_3$‴ Breite, und darüber auch den Limbus conjunctivae selbst injicirt und etwas geschwellt. Die concave Seite jenes Meniscus erscheint, indem die centripetal verlaufenden Gefässchen alle in der Bogenlinie wie abgeschnitten endigen, scharf, begrenzt, die convexe stösst unmittelbar an das capillare Netz über der Sclera. Alsbald sieht man an den Spitzen der Gefässe ein lockeres graulichen Exsudat in Form kleiner Körnchen oder Fleckchen in die Substanz der Cornea abgelagert werden. Dieses wird allmälig oder plötzlich (über eine Nacht) mächtiger, und breitet sich, bald mit, bald ohne gleichzeitiges Vorrücken jener Gefässchen, bis in oder über das Centrum der Cornea aus. Zugleich entwickeln sich nun auch in der Tiefe der Cornea Gefässchen gleichfalls centripetal verlaufend, und manchmal so dicht an einander gedrängt, dass man glauben könnte, der dadurch bedingte tiefere Meniscus sei durch Blutaustritt in der Cornea nächst der Descemet'schen Haut bedingt. Bisweilen sieht man ein oder das andere tiefere Gefäss in noch ganz durchsichtiger Substanz verlaufen. Ihre tiefe Lage kann man am besten nächst oberflächlichen Gefässchen oder nächst dem Hornhautrande nach ihrem Abstande von jenen oder vom Limbus conjunctivae, besonders mit Hilfe einer scharfen Loupe, bemessen. In Fällen, die mit heftigen subjectiven Zufällen und stürmischer Gefässinjection verlaufen, rücken endlich die oberflächlichen und die tiefen Cornealgefässe von allen Seiten her, am weitesten jedoch von oben und von unten her gegen das Centrum der Cornea vor, und drängen, der Cornea das Aussehen eines rothen Tuches gebend, das Exsudat gleichsam vor sich her. Haben die Gefässe den centralen Theil der Cornea noch frei gelassen, und ist dieser stark von Exsudat durchsetzt und daher gelblichweiss und mehr weniger prominirend: so glaubt man jeden Augenblick, es müsse zur Verschwärung dieser Partie kommen, was ich indessen bei mehr als 100 Fällen (von Keratitis scrofulosa überhaupt) nur zwei Mal, und zwar bei sehr vernachlässigten und äusserst herabgekommenen Kranken eintreten sah.

Anfang October 1848 wurde ein 9jähriges, äusserst blass und abgemagert aussehendes Mädchen (mit dünnen Knochen und sehr aufgetriebenem Unterleibe) zu mir gebracht. Beide Augen boten das Bild einer Keratis scrofulosa dar, so ausgeprägt,

wie ich es bis dahin noch nie beobachtet hatte. Nebst der Rosenröthe auf dem vordern Theile der Sclera war die Cornea ringsum von äusserst zahlreichen Gefässen durchzogen, röthlich aussehend, in der Mitte dagegen graulich weiss und stärker vorragend, übrigens durchaus gelockert, wie mit Nadeln gestochen, matt und glanzlos. Ich ordinirte Einreibungen von weissem Präcipitat mit Extr. belladonnae an die Stirn und Schläfe (wie bei Conjunctivitis scrofulosa mit starker Lichtscheu), innerlich Magnesia mit Conium maculatum, entsprechende Diät. Am 12. October war der Zustand des rechten Auges besser, der des linken schlimmer. Die Cornea sah hier einem abgestutzten Kegel ähnlich. Die Abstutzungsfläche, i. e. der centrale Theil der Cornea, von ungefähr $1\frac{1}{2}'''$ Durchmesser, war seicht gewölbt, gelblich weiss, stark aufgelockert, wie zum Verschwären angeschickt; der Mantel (der peripherische Theil) stieg vom Rande ziemlich steil empor (der mittelste Theil der Cornea konnte gut 2''' über die Basis der Cornea emporgehoben sein), war ziemlich glatt, von zahlreichen Gefässen durchzogen, beinahe blutroth aussehend. Nebst obigen Mitteln Einreibungen des ganzen Körpers mit Oleum jecoris aselli. Am 16. October, der Zustand des rechten Auges viel besser, die Hornhaut gegen die Peripherie hin schon stellenweise durchsichtig; am linken Auge fast derselbe Zustand. Am 20. October. Rechts nur noch wenige Gefässe im Bereiche der Cornea, und das Exsudat viel sparsamer; links fast keine Änderung des Zustandes, nur weniger Gefässe. Die Salbe musste wegen Ekzem der Stirnhaut ausgesetzt werden; die Einreibungen von Oleum jecoris werden fortgesetzt, innerlich: Decoct. taraxaci ex unc. dimid. unc. quatuor, Melag. graminis et syr. cich. c. rheo a̅a unciam, extracti conii scrupulum, bicarb. sodae scr. duos. M. D. Alle 3 Stunden 1 Esslöffel. Am 28. October. Rechts auffallende Besserung; keine Lichtscheue; die Kranke erkennt einen kleinen Schlüssel, Kupfer- und Silbermünzen selbst am Gepräge; links ist der weisse Pfropf aus dem Centrum der Cornea gleichsam herausgefallen, die Öffnung durch die Iris verstopft, die Iris an die bereits halbdurchsichtige Peripherie der Cornea angelegt. Am 7. November war die rechte Hornhaut beinahe ganz rein, links dagegen eine centrale Grube, von etwa 1''' im Durchmesser, die Iris noch nicht ganz überhäutet, wesshalb Einträuflungen verdünnter Opiumtinctur ordinirt wurden. Weiterhin wurde die Kranke nicht mehr zu mir gebracht. *) Erst im Jahre 1850 kam der Vater mit diesem Kinde wieder zu mir. Ich erkannte dasselbe anfangs nicht, denn es hatte ein viel gesünderes Aussehen gewonnen, und, was mich am meisten überraschte, das linke Auge zeigte bloss eine kleine, halbdurchsichtige Narbe ohne Spur einer vordern Synechie. Hätte ich mir den Befund vom November 1848 nicht genau aufgeschrieben und aufgezeichnet gehabt; ich würde jetzt es für unmöglich halten, dass an dieser Stelle die Cornea durchbohrt und die Iris bloss gelegt gewesen war. Die Ursache, wesshalb das Kind neuerdings zu mir gebracht wurde, war eine Recidive am rechten Auge.

So wie der eigentlich exsudative Process aufhört; sieht man die Besserung damit eintreten, dass zunächst die oberflächlichen, der Cornealgefässe sparsamer werden, und hiemit auch der peripherische Theil der Cornea sich aufhält; im mittleren Theile dagegen bleibt die Cornea in der Regel am längsten getrübt. Das Zerfallen gleichmässig trüber Flecke in

*) Zarda, de Keratitide scrofulosa, Ticini regii 1824, erwähnt ähnliche Beobachtungen.

einzelne kleinere ist immer ein günstiges Zeichen. Mit dem Beginn dieser Resorption scheinen bisweilen in der Tiefe neue Gefässe aufzutauchen.

In andern Fällen findet nur geringe, bisweilen kaum merkliche Gefässentwicklung bei relativ reichlicher Exsudation statt; dann pflegen auch die übrigen Zufälle sehr gelind, der Verlauf aber um so hartnäckiger zu sein. Stets wird man auch hier die Injection in der Gegend des Limbus conjunctivae und ein oder dss andere tiefere Gefässchen mittelst der Loupe auffinden können, und die stärkere Injection der Ciliararterien über der Sclera, selbst ein rosenrother Gefässsaum, wird wenigstens nach etwas längerer Besichtigung des Auges bemerkbar werden. Die vorausgegangene Erweiterung der Ciliargefässe lässt sich oft lange nach dem Erlöschen des exsudativen Processes noch an rostfarbigen oder schiefergrauen Punkten in dem vordern Theile der Sclera erkennen. — Die Trübung wird, wenn sie auch einige Zeit beinahe gleichmässig gesättigt aussah, bald wieder wolkig und fleckig, *) und in manchen Fällen zeigen sich dann kreideähnliche Stellen, offenbar durch Verkalkung des Exsudates entstanden; diese widerstehen zwar der Resorption sehr lange, doch selten für immer. Nur dann, wenn solche Exsudate überhaupt sehr lange (viele Monate- Jahre-lang) fortbestanden, und die Hornhautfasern durch Druck in grösserer Ausdehnung zum Schwinden gebracht haben, bleibt die Hornhaut daselbst unheilbar getrübt. Sonst aber hellen sich derart getrübte Hornhäute zum Verwundern vollständig auf, und die Krankheit gehört somit im Allgemeinen unter die wenig gefährlichen. — Auch stärkere Wölbung der Cornea sieht man höchst selten, und bei weitem nicht so oft, wie nach Pannus zurückbleiben. Nur der Limbus conjunctivae bleibt oft zeitlebens als ein mehr weniger breiter und langer trüber Bogen oder vollständiger Kreis zurück, und in Fällen, wo diese Keratitis mit Iritis oder Scleritis zugleich verlief — worauf wir später zurückkommen werden — sehen wir eine mehr weniger breite, weiter gegen das Centrum der Cornea hineinragende Trübung (die sogenannte Sclerosirung der Cornea) zurückbleiben, jedoch an und für sich das Sehvermögen nicht beeinträchtigen.

Vorkommen und Ursachen. Diese Krankheit kommt im Allgemeinen eben nicht häufig vor. In der Art, wie sie eben geschildert wurde, erscheint sie nur bei scrofulösen (tuberculösen) Individuen.

*) Fr. *Jäger* (in Rohm's Dissertation de scrofuloseos ad oculum formis, Vindobonae 1838) erinnert an die Ähnlichkeit der Trübungen, welche der Randtheil der Cornea nach Rückgang der Gefässeinspritzung zeigt, mit dem aus Fibrillen zusammengesetzten Barte einer Schreibfeder; man sieht, wie das Exsudat längs der Wandungen der Gefäschen abgelagert wurde.

Sie erscheint am häufigsten um die Jahre der Pubertät, selten vor dem 12., selten nach dem 25. Jahre; niemals sah ich sie vor dem 6. Jahre auftreten; bei Weibern sah ich sie bei Annäherung der klimakterischen Jahre wiederkehren, wo sie um die Zeit der Pubertät schon vorhanden gewesen war.

Die davon befallenen Individuen, wenn sie nicht, wie in der Regel, deutliche Zeichen der Scrofulosis an sich tragen, sind im Allgemeinen schlecht genährt, haben eine schlaffe Musculatur, blasse, spröde und trockene Haut, und leiden an habitueller Trägheit der Leibesöffnung. Bei weiblichen Individuen sind gewöhnlich Störungen der Menstruation vorhanden. — Zur Section habe ich bisher nur *ein* Individuum bekommen, welches unzweifelhaft diese Form gehabt hatte; die Untersuchung der Lungen wies Tuberculosis nach.

Diese Krankheit befällt ihre Individuen bald ohne wahrnehmbare äussere Veranlassung, bald nach dieser oder nach jener Schädlichkeit, wofür u. A. in *Fischer's* klin. Unterrichte S. 307—321 die lehrreichsten Beispiele angeführt sind. Beinahe oder völlig schon beseitigt, kehrt sie bald auf demselben, bald auf dem andern Auge wieder. Meistens befällt sie beide Augen kurz nach einander, selten eins im Knaben-, das andere erst im Mannesalter u. s. w. — Unter den sogenannten äussern Veranlassungen nehmen jene den ersten Platz ein, welche das Auge mehr indirect treffen; wir müssten in dieser Beziehung nur die beim Trachom erörterten Momente wiederholen.

Prognosis. Diese ergibt sich im Allgemeinen aus der Würdigung der örtlichen Erscheinungen, mit Berücksichtigung dessen, was über den Verlauf, die Ausgänge und die ätiologischen Momente gesagt wurde. — Fälle mit vorwaltender Gefässeinspritzung nehmen im Allgemeinen einen minder schleppenden Verlauf. — Fälle, die um die Zeit der Pubertät oder später auftreten, sind im Allgemeinen hartnäckiger, als die im Knabenalter. — Nach eingetretener Schwangerschaft sah ich das Leiden von selbst zurückgehen, nachdem es Monate-lang der arzneilichen und diätetischen Behandlung widerstanden hatte. — Gleichzeitige Affection der Iris oder Sclera lässt rücksichtlich der Cornea unheilbare Trübung befürchten.

Behandlung. Das Leiden ist in zweifacher Beziehung aufzufassen, als Entzündung mit mehr weniger heftigen Reactionserscheinungen, und als Ausdruck eines im ganzen Organismus haftenden Übels.

Bei starkem Blutandrange zum Auge, Schmerzen, Lichtscheu und Thränenfluss beginne man die Behandlung mit einer örtlichen Blutentziehung an der Schläfe oder hinter dem Ohre und mit einem kühlenden

Abführmittel. Den bereits von Makenzie empfohlenen Tart. stibiatus, besonders in Verbindung mit Glaubersalz fand ich unter solchen Umständen auch hier besonders nützlich. Die antiphlogistische Behandlung ist zu wiederholen, so oft die Zeichen stärkeren Blutandranges neuerdings auftreten; nur vergesse man nicht, dass derlei Individuen die schwächende Behandlung nicht in *dem* Grade wie Andere vertragen, und die mehr chronische Affection vehement eingreifende Mittel gar nicht erfordert. Nur bei reichlichem Exsudate, wo Gefahr bleibender Trübung oder abnormer Wölbung der Cornea droht, mag man Calomel oder Sublimat mit Opium bis zu den Vorboten der Affection des Zahnfleisches reichen: je schlechter das Individuum aussieht, und insbesondere bei Frauenzimmern mit Menstruationsanomalien, hüte man sich vor innerlichem Mercurialgebrauch. Diese fordern im Gegentheile Mittel aus der Reihe der sogenannten Solventia und Tunica. Die Präparate von China, namentlich Extractum frig. par., und Sulfas chinini, von Ferrum, besonders Carbonas, Tartras und Melas ferri mit Rheum, Extractum conii macul., bei Menstruationsanomalien mit Aloë, Mirrha, Frond. sabinae u. dgl. verbunden, können in dieser Beziehung als wahre Antiphlogistica betrachtet werden. Bei ältern Individuen sind vorzüglich Solventia angezeigt, namentlich Mineralwässer: Kreuzbrunnen, Ragozi, Salzquelle, die kühlern Quellen von Karlsbad u. dgl. In Bezug auf die allgemeine Behandlung muss überhaupt auf das bei den Abschnitten über Conjunctivitis scrofulosa und Trachoma Gesagte zurückgewiesen werden. — Örtlich werden, sobald der eigentlich exsudative Process nachlässt, sehr bald Stimulantia vertragen, Einträuflungen von Laudanum liquidum, von Aqua Conradi, Cadmium sulfuricum; weiterhin der rothe Präcipitat, das Jodkali in Salbenform (letzteres besonders an die Stirn und Schläfen), die Elektricität.

Der Lehrer wird aus dieser Darstellung entnehmen, dass meine Angaben, auf sorgfältige und vielfache Beobachtungen gestützt, im Wesentlichen mit denen von *Flarer* (in Zardas oben citirter Dissertation, welche die erste Abhandlung über diese Form bildet), *Chelius* (l. c. I. B. S. 187), *Rosas* (S. 435), *Makenzie* (S. 407) und *Fischer* (klin. Unterr. S. 307) übereinstimmen. *Ammon* (bei Wendler) hat die Formen, welche zu kalkartigen Trübungen führen, Keratitis phosphotica, *Walther* jene, welche bei weiblichen Individuen mit Monstruationsanomalien auftritt, Keratitis amenorrhoica genannt. Andere haben jene Fälle, welche mit stärkerer Gefässeinspritzung verlaufen, als Pannus beschrieben, mithin ganz verschiedene Processe unter *einem* Namen zusammengefasst. Zur Erläuterung des Ganzen mögen hier noch einige meiner Beobachtungen einen Platz finden.

Ein Lehrergehilfe von 30 Jahren wurde im Schuljahre 1847 auf die Augenklinik aufgenommen, wegen einer Entzündung auf dem rechten Auge. Wir fanden rings um die Cornea einen gegen 1‴ breiten Gefässsaum, die Stämmchen der Ciliararterien etwas

erweitert, die Cornea im obern Drittel leicht getrübt, graulich, wolkig, an der Oberfläche fein gestichelt, nebstdem noch 2 grössere graue Fleckchen mit verwachsenen Rändern beinahe der Pupille gegenüber; das Sehvermögen getrübt, so dass er Buchstaben von $^5/_4$''' Höhe nur mühsam, von $^2/_4$''' Höhe gar nicht erkannte: Lichtscheu und Thränenfluss gering; die übrigen Gebilde des Auges normal. Der Kranke sah schlecht aus, hatte eine luride Gesichtsfarbe, trockene, spröde Haut, geringe Muskulatur. Er hatte das Sehvermögen des linken Auges — das weiter unten beschrieben werden soll — bereits durch eine Entzündung in seinem 8. Jahre verloren, lebte in dürftigen Verhältnissen, musste z. B. durch Abschreiben (in den Abendstunden bei Kerzenlicht) sich einen Theil seiner Lebensbedürfnisse decken, und wohnte seit einem Jahre in einer feuchten und kalten Stube. Schon im vorigen Winter hatte sich mehrere Male eine Entzündung beider Augen eingestellt, welche mit partieller Röthe und Pustelbildung nächst dem Cornealrande verlaufen war. Endlich war er durch eine mehrtägige Hämoptoë sehr herabgekommen, und bald nachher hatte das jetzige Übel begonnen, mit lebhaftem Brennen im innern Winkel des rechten Auges, mit zeitweiligen flüchtigen Stichen, und mit Lichtscheue, welche ihn besonders in den Morgenstunden belästigte; in der dritten Woche dieser Krankheit begann auch das Gesicht trüb zu werden, und in der 6. Woche kam er zu uns mit obigem Zustande. Obwohl nun das Übel dem Grade nach unbedeutend erschien, so zeigte es sich äusserst hartnäckig, und fing erst dann an, den örtlichen Mitteln (Einträuflungen von Aqua Conradi, rother Präcipitatsalbe, endlich Jodkalisalbe an Stirn und Schläfe) zu weichen, als der Kranke beim Gebrauche des Oleum jecoris aselli, bei einer nahrhaften Kost und fleissiger Bewegung im Freien ein auffallend besseres Aussehen bekam. Er konnte nach 10 Wochen entlassen werden, jedoch noch mit merklichen Trübungen im obern Segmente der Cornea. Im Jahre 1850 besuchte mich derselbe wieder, sich zu zeigen, wie gut er aussehe, und wie ungestört er nun sein Auge brauchen könne. Die damals auch durch Percussion nachweisbare Tuberculosis pulmonum scheint seitdem rückgängig geworden zu sein. — Das linke Auge befindet sich noch wie damals in folgendem Zustande. Es ist grösser als das rechte (in der Achse), birnförmig, härter anzufühlen; die Cornea ist rings um verdunkelt, von oben und von unten auf beinahe 2''' Breite, in der Mitte durchsichtig (der durchsichtige Theil 4''' lang, $1^1/_2$''' breit); der verdunkelte Theil der Cornea ist bläulich weiss, porzellainartig; durch den durchsichtigen Theil erkennt man die etwa $1^1/_2$''' hinter der Cornea gelegene gelbbräunliche Iris, in deren Pupille eine dünne Membrann ausgespannt erscheint. Die birnförmige Gestalt des Bulbus ist dadurch bedingt, dass die Basis der Cornea nach vorn gerückt ist, durch Ausdehnung des vordersten Theiles der Sclera, was man auch den Einmündungsstellen der erweiterten vordern Ciliararterien in der Sclera beurtheilen kann. — Aus diesem Befunde ergibt sich, dass dieser Kranke in seinem 8. Jahre dieselbe Krankheit, Keratitis scrofulosa, jedoch im Verein mit Scleritis und Iritis gehabt habe — was übrigens in der Abhandlung über die Krankheiten der Sclera seine volle Begründung erhalten wird — dass derselbe sodann von Augenentzündungen frei blieb, bis endlich missliche Verhältnisse neuerdings die Manifestation des Allgemeinleidens am Auge hervorriefen, erst als Conjunctivitis, dann als Keratitis scrofulosa. — B. Th., 26 Jahre alt, in früher Jugend scrofulös, später jedoch meistens gesund, kam Ende December 1847 auf die Klinik. Auf beiden Augen waren die Augenlidränder leicht geröthet und geschwellt, die untern gegen den äussern Winkel excoriirt, die Conjunctiva im Tarsaltheile netzförmig injicirt,

im Übergangstheile etwas gelockert, im Scleraltheile normal. Unter letzterem sieht man am linken Auge die stark injicirten, dunkelrothen, vordern Ciliargefässe gegen die Cornea hin verlaufen, und rings um diese dann einen $1\frac{1}{2}'''$ breiten rosenrothen Saum bilden. Oben und unten an der Cornea erscheint der Limbus conjunctivae stark injicirt, etwas geschwellt und gelockert, grauroth (durch Exsudat und äusserst zahlreiche Gefässchen); die unter dem Limbus verlaufenden (oberflächlichen) Gefässe der Cornea sind nach oben und aussen so gedrängt, dass sie dem freien Auge als ein blutrother Meniscus erscheinen; einzelne Gefässchen ziehen in der Oberfläche der Cornea gegen deren Mitte hin. Die Cornea ist (mit Ausnahme des 4. Theiles nach innen und unten) durchaus wollkig getrübt, lichtgrau, aufgelockert, fein punktirt, nach oben und aussen auch etwas prominent (geschwellt?); durch den nach innen und unten befindlichen durchsichtigen Theil der Cornea kann man sich überzeugen, dass die Iris nicht mitleidet. Geringe Schmerzen, geringe Lichtscheu, mässiger Thränenfluss, bedeutende Störung des Sehens. Die Kranke schreibt dieses Übel, welches vor 4 Wochen begonnen, dem Umstande zu, dass sie vor 8 Wochen eine feuchte Wohnung bezogen, in welcher sie sich auch sonst unwohl, wenn nicht gerade krank befand. Sie sieht blass und etwas gedunsen aus, zeigt eine dicke Oberlippe, breite Nasenflügel, schlaffe Muskulatur. Das Augenleiden begann mit drückenden Schmerzen im linken Auge, wozu sich später Röthe des Weissen und Thränen gesellten; nachdem diese Erscheinungen, welche immer des Morgens bis gegen die 9. Stunde heftiger gewesen, allmälig zugenommen hatten, bemerkte die Kranke zu Ende der 3. Woche, dass sie wenig sah, und suchte desshalb ärztliche Hilfe. Wir legten 8 Blutegel an die linke Schläfe, liessen alle 3 Stunden Ung. Cinereum an die Stirn und Schläfe aufstreichen, verabreichten ein Decoct. graminis mit kali tartr., tinct. rhei und malago gram., und erlaubten eine leichte Fleischkost. Nach einigen Tagen mussten abermals Blutegel gesetzt und ein infus. sennae gegeben werden. Hierauf ordinirten wir Pulver aus $\frac{1}{3}$ Gran Calomel, $\frac{1}{4}$ Gran Digitalis (pulv. fol.) und $\frac{2}{3}$ Gran Extr. conii macul. mit Magnesia, und entliessen die Kranke über dringendes Verlangen in bedeutend gebessertem Zustande, jedoch mit noch ziemlich starken Hornhauttrübungen. — Ein Zufall liess mich dieselbe etwa $\frac{1}{2}$ Jahr später wieder sehen; ich erkannte sie nicht sogleich: sie hatte, da sie nun in bessern Verhältnissen lebte, ein blühend gesundes Ausschen erlangt, und sah ganz gut; nur eine ganz kleine maculöse Trübung der Cornea nach oben und aussen, und einige schiefergraue Punkte in der Sclera (etwa $1\frac{1}{2}''$ von der Cornea weg) liessen mich das vorangegangene Leiden noch erkennen. — Kr. F., 8 Jahre alt, kam am 17. Jäner 1848 auf die Klinik. Links die Conjunctiva im Tarsaltheile netzförmig injicirt, sonst normal; die Cornea in ihrer ganzen Ausdehnung durch weisslich graue, wolkige Flecke getrübt, normal glänzend, normal gewölbt; man sieht die Pupille durchscheinen; die Ciliargefässe sind noch etwas ausgedehnt. Rechts sind die Lidränder leicht ödematös, die Conjunctiva tarsi netzförmig injicirt; die Conjunctiva bulbi zeigt nach innen und oben 3, nach unten und aussen 2 stärker injicirte, scharlachrothe, verschiebbare Gefässe; unter derselben sieht man eine Menge bläulich rother Gefässe von den Musc. rectis aus der Tiefe kommend, die sich gegen die Cornea hin verzweigen, und einen etwa $1\frac{1}{2}'''$ breiten, rosenrothen Saum bilden. In der Mitte der Cornea ein gelblich weisser, unregelmässiger und nicht scharf begrenzter Fleck, gegen $2'''$ im Durchmesser, die Cornea daselbst undurchsichtig, matt, gelockert, etwas prominirend (bei der Seitenansicht deutlich erkennbar); der peripherische Theil der Cornea, mit Ausnahme einer

Stelle nach innen und oben blutroth, wie von ausgetretenem Blute durchsetzt; die genauere Besichtigung zeigt, dass diese Färbung durch eine Menge feiner, dicht neben einander liegender Gefässchen bedingt ist, welche vom Rande der Cornea sich in deren Substanz gegen die Mitte hin verzweigen. Die Schmerzen nicht bedeutend, Morgens und Abends stärker; die Lichtscheu heftig, das Schvermögen besonders auf dem rechten Auge sehr getrübt. — Der Kranke ist körperlich wenig entwickelt, schlecht genährt, von torpid-scrofulösem Habitus. Das Augenleiden begann vor 10 Wochen (Anfang November 1847) links mit Schmerzen, Lichtscheu, Thränenfluss und allmäligem Trübsehen; 14 Tage später erkrankte das rechte Auge unter denselben Zufällen. Ein Arzt hatte ein Vesicans an die Schläfe, später an den Nacken, und ein Augenwasser verordnet; nach Anwendung des letzteren soll sich das Leiden auffallend verschlimmert haben. — Wir ordinirten Einreibungen von Ung. cinereum an die Stirn und Schläfen, Pulver wie im vorigen Falle, leichte Fleischkost. Nach einigen Tagen minderte sich die Röthe der Sclera, das Exsudat in der Cornea wurde jedoch mehr von Gefässen eingeengt; statt jener Pulver gaben wir tart. stib. d. refr., und gingen Anfang Februar zu einem Decoct. graminis mit Syr. cich. c. rheo, Ende Februar zum Jodkali (1 Dr. in 6 Unzen, täglich 2 Esslöffel) über. Allmälig begann die Aufhellung der Cornea unter Abnahme der Gefässe daselbst von der Peripherie her, was wir (vom 26. Februar an) durch Einreibungen einer Jodkalisalbe an die Stirn und Schläfe (5—7 Gran auf 1 Dr.) zu befördern suchten. Mitte März war die Peripherie der Hornhäute fast ganz rein, die Centra zeigten jedoch weissliche, kalkige Trübungen. Auch diese nahmen allmälig ab, und waren zur Zeit der Entlassung, welche den 18. Mai geschehen musste, bis auf ganz kleine, das Gesicht wenig störende Fleckchen geschwunden.

2. *Rheumatische Hornhautentzündung, Keratitis rheumatica.*

Soll *Verkältung* am Auge eine Entzündung der *Hornhaut* erregen — denn nur diess wollen wir durch den Beisatz „rheumatica“ bezeichnet wissen — so muss sie schon heftiger eingewirkt haben, und eben desshalb erscheint die Cornea selten ganz allein ergriffen. Es leidet fast immer die Conjunctiva, insbesondere aber die Tunica vaginalis bulbi, bei höheren Graden auch der vorderste Theil der Sclera, und noch häufiger die Iris mit.

Diess gibt uns Aufschluss, warum die Beschreibung dieser Form bei den verschiedenen Auctoren unter verschiedenen Namen (rheumatische, rheumatisch-katarrhalische oder katarrhalisch-rheumatische) Ophthalmie zu suchen ist, und warum dieselben von der Affection der Cornea oder der Iris nur nebenbei und als von etwas Accessorischem Erwähnung thun. Häufig sind wohl auch Fälle von acutem Auftreten des Trachoma und von Keratitis scrofulosa, wenn sie gerade mit Lichtscheu, Thränenfluss und reissenden oder stechenden Schmerzen höheren Grades verliefen, für Keratitis rheumatica oder Ophthalmia catarrhalis-rheumatica genommen worden, wie sich diess z. B. in den Schriften von *Fischer*, *Sichel* u. A. nachweisen lässt. Ich behielt aber den Ausdruck „rheumatisch“ bei, weil man ihn einmal für Krankheiten, die durch Verkältung entstehen, angenommen hat, und weil diese Ophthalmie mit jenen Affectionen andere

Organe, die man rheumatische nennt, in Bezug auf Symptome, Verlauf, Ausgänge und Therapie die grösste Ähnlichkeit zeigt.

Die hieher gehörigen Fälle zerfallen ohne Zwang in zwei Reihen oder Formen, die sich zu einander ohngefähr so verhalten, wie Katarrh und Blennorrhöe; eine strenge Sonderung ist nicht möglich. Zum Anhaltspunkte dient das Exsudat, welches bei der einen Form vorwaltend serös oder serös-albuminös, bei der andern vorwaltend faserstoffig ist und zur Eiterung führt.

Allgem. Charakter. Die durch Verkältung herbeigeführte und hiedurch einzig und allein (nicht gleichzeitig durch Allgemeinleiden) bedingte Hornhautentzündung tritt im gelinderen Grade mit *gleichmässig verbreiteter graulicher Trübung* der Hornhaut, im höhern Grade *mit Abscessbildung* in derselben auf. *Gefässentwicklung in der Cornea zeigt sich nie*, ausser bei längerem Bestande oder nach bereits erfolgtem Aufbruche des Abscesses. Sie ist immer von einiger *seröser Schwellung der Scleralbindehaut* begleitet, so wie auch von *heftigen subjectiven Erscheinungen*, Schmerz und Lichtscheu. Der mindere Grad gehört zu den leichtesten, in *kurzer Zeit vollständig heilbaren* Formen, da bloss vorwaltend seröses Exsudat ins Parenchym gesetzt wird; der höhere, mit eitrigem Exsudate auftretende Grad gehört *zu den gefährlichsten*, theils wegen Zerstörung der eitrig infiltrirten Hornhautpartie, theils wegen Eitersenkung, theils endlich wegen der fast constant hinzutretenden Iritis mit reichlichem Exsudaterguss in die vordere Kammer und in die Pupille. Der *Verlauf ist im Allgemeinen sehr acut* (wenn man die Folgen der Eiterung nicht mit einrechnet). *)

Symptome. *a*) Bei der *rheumatischen Hornhautentzündung mit vorwaltend serösem Exsudate* erscheint die *Trübung über die ganze Hornhaut* oder doch über den grössten Theil derselben ausgebreitet, fast *durchaus gleich gesättigt*, *lichtgrau*, *halbdurchsichtig*, wie ein angehauchtes Glas, die Cornea an der *Oberfläche matt und eben*, oder hie und da mit kleinen *Wasserbläschen* oder nach deren Berstung mit kleinen *Facetten* versehen; der *Limbus conjunctivae* von zahlreichen, hellrothen fast parallelen Gefässchen injicirt, welche sich meistens über den Cor-

*) Die hieher gehörigen Fälle in dieser Art auffassend, werden wir nicht genöthigt sein, zur Erklärung der Eigenthümlichkeiten in Bezug auf Symptome und Verlauf irgend etwas Specifisches, etwa eine besondere Blutmischung u. dgl. zu supponiren. Die besondere Veranlassung macht, dass mit der Cornea zugleich die Conjunctiva und die Tunica vaginalis bulbi mit erkrankt, dass serös albuminöses oder eitriges Exsudat und zwar sehr rasch ausgeschieden wird, und eben hieraus resultiren Erscheinungen, welche in exquisiten Fällen so einzig in ihrer Art sind, dass man aus ihnen wieder auf die Ursache zurück, und auf den weitern Verlauf vorwärts schliessen kann, während sie in andern Fällen dagegen sehr wenig Charakteristisches zeigen.

nealrand hinaus verfolgen lassen, *die Cornea selbst von jeder Gefässeinspritzung frei*, dagegen von einem *blass-rosenrothen Gefässsaume* rings über dem vordern Theile der Sclera (gewöhnlich über 1‴ breit) umgeben, die *Conjunctiva bulbi*, wenn nicht von scharlachrothen Gefässchen durchzogen, so doch *ödematös* gelockert oder geschwellt. Bei dieser anscheinend geringen Affection klagt der Kranke über *heftige Schmerzen* in der Umgebung des Auges, in der ganzen Kopfhälfte; er bezeichnet dieselben in der Regel von selbst als ziehend, reissend, aussetzend, *Abends und in der Nacht* gesteigert; ebenso pflegen *Lichtscheu und Thränenfluss* in auffallend hohem Grade vorhanden zu sein, und bei schneller auftretenden Fällen werden häufig auch *febrile Erscheinungen* wahrgenommen, namentlich in den ersten Tagen. Vermehrte Schleimsecretion der Bindehaut kommt dieser Form an und für sich nicht zu.

b) Der *rheum. Hornhautentzündung mit eitrigem Exsudate* gehen entweder die eben genannten Erscheinungen durch einige Zeit voraus, oder die Entzündung tritt sehr bald mit der Bildung eines *Abscesses in der Substanz der Hornhaut* auf. Man sieht dann im mittlern Theile der Cornea im Umfange eines Hanfkornes und darüber einen Eiterherd, diese Partie weissgelb, undurchsichtig, wohl auch prominirend, oder die vordern Blätter schon zerstört, den Abscess in ein *Geschwür* mit eitrig infiltrirtem Grunde und eben solchen Rändern verwandelt, oder endlich die Stelle des Abscesses grau, eingesunken, und den Eiter zwischen den Faserschichten der Cornea gesenkt, an der untersten Stelle in Form eines Mensicus oder unregelmässig begrenzten Klumpens angesammelt, *Congestionsabscess* (Unguis, Onyx). So lange nicht bereits Resorption (Reinigung des Geschwüres) und Wiederersatz des Substanzverlustes begonnen hat, sieht man *keine Gefässe im Bereiche der Cornea*; rings um die Cornea sieht man eine doppelte Gefässlage, eine tiefere, welche als *violett rother Saum* um die Cornea erscheint (Injection der Ciliaraterien) und eine oberflächliche, *scharlach- oder blutrothe*, welche der Conjunctiva angehört und bis zum concaven Rande des Limbus conjunctivae reicht; die *Conjunctiva* ist überhaupt *in ihrer ganzen Ausdehnung gelockert, geschwellt*, von *hoch- oder dunkelrothen Gefässen durchzogen*, an den Lidern gleichmässig roth und eine *schleimig-eitrige Flüssigkeit* absondernd. Fast immer erscheint auch die *Cutis längs des Lidrandes serös geschwellt* und *blass- oder bläulichroth*. *Schmerzen*, wie die bei *a*) beschriebenen, *Lichtscheu* und *Thränenfluss* sind von Anfang, zur Zeit der Exsudation, in sehr hohem, später oft in auffallend niedrigem Grade

vorhanden. Dasselbe gilt von der Beschleunigung des Pulses, der erhöhten Temperatur der Cutis, und den übrigen *febrilen Erscheinungen.*

Verlauf, Ausgänge, Prognose. Der Verlauf ist im Ganzen genommen ein sehr rascher; die Krankheit hat in wenig Tagen ihren Höhepunkt erreicht, und es hängt sodann von äussern Verhältnissen des (übrigens gesunden) Individuums ab, ob das Auge früher oder später der *Genesung* zugeführt wird. Hat man Gelegenheit, die Krankheit im Beginn zu beobachten, so kann man sie noch nicht mit Bestimmtheit als Keratitis diagnosticiren. Durch kürzere oder längere Zeit, selbst 5—6 Tage, sieht man nämlich noch keine Trübung, im Gegentheile bisweilen sogar einen erhöhten Glanz der Cornea, wohl aber jene lebhafte Rosenröthe über dem vordersten Theil der Sclera und jene fein in den Limbus conjunctivae hereinspritzenden Gefässchen, dabei Lichtscheue, Thränenfluss und Schmerzen im Auge und in der entsprechenden Kopfhälfte in auffallend hohem Grade. Da nun nach diesem Befunde eben so gut Iritis als Keratitis oder beides zugleich auftreten kann und aufzutreten pflegt, so begreift man leicht, warum ältere Auctoren denselben eigens als Ophthalmia rheumatica abhandelten, deren Sitz in die Sclera verlegten, und von Keratitis oder Iritis als etwas zufällig Hinzutretendem sprachen. Möglich, dass sie Fälle beobachteten, wo es nicht zur deutlichen Trübung der Cornea oder zu deutlichen Zeichen der Iritis kam. (*Ich* sah jederzeit das eine oder das andere nachkommen.)

Die Keratitis rheumatica mit lymphatisch-serösem Exsudate gehört, für sich allein, nicht unter die gefährlichen Krankheiten; sie bewirkt nur eine *leichte Trübung*, welche in der Regel von selbst verschwindet, oder mehr weniger zahlreiche und grosse *Facetten,* welche gleichfalls, freilich oft erst nach Wochen, von selbst heilen.

Die Hornhautentzündung mit Abscessbildung hingegen gehört zu den gefährlichsten Augenübeln. Sie zerstört die Faserschichten der Hornhaut in verschiedener Ausdehnung und Tiefe. Im günstigsten Falle bilden sich *oberflächliche* Narben, welche jedoch nur bei jugendlichen und sonst gesunden Individuen, und da nur so lange, als sie noch nicht zu fest geworden sind, eine Aufhellung durch Ersatz normaler Hornhautsubstanz zulassen. Der Hornhautabscess hat aber gewöhnlich auch *Eitersenkung* zwischen den Faserschichten zur Folge, und führt hiedurch nicht selten zu weit ausgedehnterer Zerstörung, als man befürchtet hatte. — Es ist ferner bekannt, dass er, wenn er in ein Geschwür übergegangen, gern tiefer dringt, und endlich *Blosslegung und Berstung der Descemet'schen Haut und deren Folgen* einleitet. — Aber auch schon *vor* einem solchen

Durchbruche, und selbst wenn es nicht zu diesem kommt, pflegt zugleich die *Iris in Entzündung* versetzt zu werden, sobald ein tieferer Eiterherd in der Hornhaut zu Stande kommt, und es erscheint dann in Folge dieser Iritis in der vordern Augenkammer ein gelbliches eiterähnliches Exsudat angesammelt — eine Erscheinung, welche man *Hypopium spurium* genannt hat, weil man glaubte, diese Flüssigkeit sei Eiter, welcher in die vordere Kammer gelange, wenn so ein Abscess nicht nach vorn, sondern rückwärts in das Kammerwasser sich entleere.

Ich konnte mich von *dieser* Entstehungsweise des sogenannten Hypopium niemals überzeugen, eben so wenig, als davon, dass der Eiter die Descemet'sche Haut rückwärts drängen, und also nur scheinbar in der vordern Kammer gelagert sein sollte (wie Dr. Pilz meint); wohl aber weiss ich aus genauen Beobachtungen, dass in Fällen, die sich auf *diese* Weise hätten erklären lassen, diese Annahme durch kein Zeichen begründet werden konnte, hingegen anderweitige Zeichen offenbar auf Iritis hinweisen. — Eben so wenig konnte ich mich jemals von der sogenannten *Eintrocknung eines Cornealabscesses* überzeugen, und glaube, man habe hievon dann gesprochen, wenn der Eiter allmälig resolbirt worden war, und einer dichten gelblichen Narbe Platz gemacht hatte. — Ich betrachte diese Iritis als Folge der Keratitis, weil ich sie auch bei Blennorrhöe mit tieferer Hornhauteiterung, und was noch klarer für diese Ansicht spricht, weil ich sie in Fällen beobachtete, wo die Hornhaut z. B. durch ein Stückchen Ätzkalk in Eiterung versetzt, die Iris ganz gewiss nicht verletzt worden war.

Als erstes Zeichen der *Resorption* und der *beginnenden Vernarbung* sieht man gewöhnlich zahlreiche oberflächlich, und einzelne tief in der Cornealsubstanz verlaufende Blutgefässe auftreten, welche häufig noch lange fortbestehen, nachdem rings um die Cornea alle abnorme Gefässinjection verschwunden ist. Die weitern Folgen dieser Hornhautabscesse werden wir in dem Abschnitte über die Hornhautgeschwüre näher erörtern.

Vorkommen und Ursachen. Diese Krankheit kommt eben nicht häufig vor, wenigstens ungleich seltener, als die durch atmosphärische Einflüsse bedingte Conjunctivitis. Sie setzt keine besondere Disposition voraus, wenn man auch zugeben muss, dass Individuen, die einmal daran gelitten, leichter als andere wieder davon befallen werden. Wenn sie im Kindesalter nie, im Knabenalter selten beobachtet wird, so liegt der Grund wohl darin, dass Individuen dieses Alters nie oder selten den betreffenden Gelegenheitsursachen ausgesetzt werden. Als Veranlassung bezeichnen die davon Befallenen in der Mehrzahl der Fälle Verkältung, namentlich schnelle Abkühlung, scharfen Wind oder Zugluft bei schwizzendem Kopfe. Insbesondere pflegen diese Schädlichkeiten dann zu jenem Zustande zu führen, wenn sie auf bereits katarrhalisch afficirte Augen

einwirken. Ingleichen entsteht diese Form gern, wenn auf derlei Augen kalte Umschläge, Augenwasser u. dgl. unzeitig und unzweckmässig angewendet werden. (Vergl. S. 13.) bei alten Leuten bedarf es im Allgemeinen eines weit geringeren Grades von Verkältung, diese Krankheit zu erregen, und bei *diesen* vor allen kommt es gern zur Abscessbildung. — Die Krankheit ergreift selten beide Augen zugleich, und wenn auch beide Augen ergriffen sind, so findet man das Leiden doch selten auf beiden Augen in gleichem Grade ausgesprochen.

Die **Behandlung** erfordert:

1. Strenge *Abhaltung der Gelegenheitsursache* und ähnlich wirkender Potenzen, so wie alles dessen, was bei acuten Augenentzündungen überberhaupt zu meiden ist, wie: grelles Licht, Anstrengung des andern Auges, erhitzende Getränke u. dgl. Der Kranke muss das Zimmer, wenn nicht selbst das Bett hüten.

2. *Antiphlogose.* Ein Aderlass ist bei einfacher Keratitis nicht nothwendig; Blutegel hingegen werden bei einigermassen starken Reactionserscheinungen nicht leicht umgangen werden können; dasselbe gilt von kühlenden, salzigen Abführmitteln.

3. Die nach hinreichender Blutentziehung noch vorhandenen Schmerzen werden am besten durch *trockene warme Tücher* (6—8fach zusammengelegte Leinenservietten) um die entsprechende Kopfhälfte (etwas über das Auge herabhängend) und reichliche Einreibungen von *Unguent. cinereum mit Opium* (5—8 Grad auf 1 Dr.) an die Stirn und Schläfe gemildert. Das Aufstreichen dieser Salbe soll *vor* dem Eintritte der abendlichen Exacerbation geschehen.

4. Nach gebrochener Heftigkeit der entzündlichen Zufälle *Diaphoretica*: tart. stibiatus r. d., Pulv. Doveri, infusum ipecac., spir. Mindereri, roob sambuci. *Hautreize* (Kren- oder Senfteige, Kantharidenpflaster am Nacken) können sodann viel zur Linderung der Kopfschmerzen beitragen, und letztere zeigen sich namentlich zur Abstumpfung der durch längere Zeit zurückbleibenden Empfindlichkeit der Augen gegen Licht und scharfe Luft sehr erspriesslich. *Bäder* sind erst beim Eintreten der Reconvalescenz zulässig, und besonders bei etwas mehr protrahirtem Verlaufe der gelindern Form (a) oder bei entschiedener Neigung zu Recidiven sehr wohlthätig.

5. Ist *viel Eiter* zwischen den Faserschichten der Hornhaut, oder *viel Exsudat* in der Augenkammer angesammelt, so sind Brechmittel am geeignetsten, die Resorption zu bethätigen, falls nicht die Entzündung noch so heftig ist, dass fortwährend noch reichliche Exsudation erfolgt.

Wo jedoch die Cornea nahe daran ist zu bersten, sind Brechmittel wegen der dadurch herbeigeführten Anstrengung gegenangezeigt. Von Dr. *Schmalz* wurde die Polygala senega (Decoct. ex dr. jj — dr. jjj) vorgeschlagen; sie wirkt jedenfalls nur sehr langsam. Mit Abführmitteln muss man in solchen Fällen, namentlich bei minder jugendlichen und kräftigen Individuen, vorsichtig sein.

6. Die künstliche Entleerung des in der Augenkammer reichlicher angesammelten Exsudates durch einen gegen 3‴ langen Einstich am untern Rande der Cornea, ist bisweilen das einzige Mittel, das Sehvermögen ganz oder doch zum Theil zu retten, oder doch den Kranken wenigstens von den wüthenden Kopfschmerzen zu befreien.

So sehr ich früher gegen diesen Eingriff war, so haben mich einige eclatante Erfolge nun von der Vortrefflichkeit desselben überzeugt; nur darf man, sobald das Exsudat mehr als $^1/_3$ der vordern Augenkammer ausfüllt, und den unter 5) angeführten Mitteln nicht in 2—3 Tagen zu weichen beginnt, nicht lange damit zögern, und muss die völlige Entleerung dadurch vermittelt werden, dass man entweder beim Herausziehen des lanzenförmigen Messers oder nachträglich die Wunde gehörig klaffen macht.

7. Mercurialmittel sind behufs der Resorption innerlich nicht anzuwenden, bei *a* nicht nothwendig, bei *b* leicht schädlich. Örtlich dagegen, an die Stirn und Schläfe erweisen sich Einreibungen von Ung. cinereum allein oder mit Opium oder Hyosciamus selbst während des exsudativen Processes als sehr willkommene Mittel zur Unterstützung der Cur.

8. Die fernere Behandlung des Abscesses oder Geschwüres der Hornhaut folgt in dem Abschnitte über „Hornhautgeschwüre und Hornhauttrübungen.“

9. Alle Mittel aufs Auge selbst sind schädlich, so lange noch entzündliche Reizung besteht und frische Exsudation geschieht; den Übergang zu der unter 8 angedeuteten Behandlung macht man am besten mit Einträuflungen von verdünnter Tinctura opii crocata, oder von Lapislösung.

Postmeister W., circa 50 Jahre alt, von sehr gesundem und kräftigen Aussehen, kam Ende Juni zu mir mit einer Entzündung des linken Auges. Der Rand des obern Lides war etwas ödematös angelaufen, die Conjunctiva palpebr. dicht netzförmig injicirt, die Conjunctiva bulbi von ziemlich zahlreichen, leicht verschiebbaren, hochrothen Gefässchen durchzogen, die vorderen Ciliararterien stark injicirt; rings um die Cornea einen gegen 2 Linien breiten, bläulichrothen Saum bildend, die Cornea und die Iris vollkommen normal, das Sehen ungetrübt, der Kranke nur durch Lichtscheu und Thränen, vorzüglich aber durch heftige, reissende Schmerzen in der Umgebung des Auges belästigt; im innern Winkel war ein Klümpchen gelblichen Secretes angelagert. Der Mann war sehr ängstlich, weil er bereits vor 2 Jahren auch eine Augenentzündung mit ähnlichen Erscheinungen gehabt, lange damit zugebracht, und doch noch einen bedeutenden Fleck (etwa eine linsengrosse, halbdurchsichtige Narbe) fast mitten auf

der Cornea davongetragen hatte; er war um so mehr besorgt, weil er schon zu verschiedenen Malen an Gichtanfällen gelitten hatte. Dieses letztere Leiden hatte ihn bestimmt nach Karlsbad zu gehen, und dort hatte ihn eben, als er mit der Cur ziemlich zu Ende war, die Augenentzündung befallen. Wenn ich nun auch seine Furcht in Bezug auf eine gichtische Affection des Auges nicht theilte, so konnte ich mich bei mir selbst doch nicht ganz beruhigen, weil ich nicht recht wusste, was jene starke Rosenröthe und die heftigen Schmerzen eigentlich bedeuten sollten. Hatte gleich die Krankheit mit den gewöhnlichen Erscheinungen einer Conjunctivitis catarrhalis begonnen, so war sie diess gegenwärtig offenbar nicht mehr. Ich hielt daher den Kranken streng im Zimmer, bei temperirtem Lichte, etwas restringirter Kost und völliger Ruhe, und ordinirte ein trockenes, gewärmtes Leintüchel über die entsprechende Kopfhälfte, und ein leichtes, kühlendes Abführmittel, nach 2 Tagen Einreibungen von Ung. cinereum mit Opium an die Schläfegegend, und den 3. Tag Kren (Meerrettig) mit Mehl und warmem Essig gemischt, handtellergross zwischen die Schulterblätter. Nachdem hierauf jene Zufälle merklich abgenommen, stellte sich den 6. Tag eine leichte Trübung der Cornea ein, wie wenn man ein Glas angehaucht hätte, und hiemit leichtes Trübsehen. Beides verlor sich nach 4 Tagen, und der Kranke war somit den 10. Tag der Behandlung reconvalescent. Jetzt verdiente wohl auch die Angabe des Kranken, dass er sich sein Übel durch die nächtliche Reise von Karlsbad hieher verschlimmert habe, mehr Berücksichtigung, als ich ihr Anfangs zu schenken geneigt gewesen war.

Ein Bäckergesell von 46 Jahren und gesundem Aussehen kam am 12. Mai 1850 auf die Klinik. Beide Augen werden wegen Empfindlichkeit gegen das Licht nur halb geöffnet; gegen den äussern Winkel hin leichte Excoriationen, im innern Winkel etwas Schleim. — Am *rechten* Auge die Conjunctiva palp. netzförmig blass geröthet, leicht geschwellt, die Meibom'schen Drüsen undeutlich durchscheinend; der Übergangstheil blassroth, wulstig, mit einigen Schleimfaden belegt; die Conjunctiva bulbi von sehr sparsamen und wenig ausgedehnten Gefässen durchzogen, serös infiltrirt, leicht in Falten verschiebbar. Die Cornea zeigt beinahe in der Mitte zwei etwa hirsekorngrosse, an der Oberfläche glatte und glänzende Flecke (Narben nach einer Entzündung im 5. Lebensjahre). Des Morgens sind die Lider verklebt; sonst ist dieses Auge normal. (Conjunctivitis catarrhalis — maculae corneae.) — Auf dem *linken* Auge bietet die Conjunctiva palp. dieselben Erscheinungen dar; die Conjunctiva bulbi ist von zahlreichen hochrothen Gefässen durchsetzt, bedeutend serös geschwellt; die Cornea beinahe durchaus leicht getrübt, graulich matt, minder glänzend, etwa 2‴ vom äussern Rande einwärts mit einem seichten graulichen Grübchen versehen; der Limbus conjunctivae ringsum fein injicirt, auf dem vordern Theile der Sclera ein rosenrother Gürtel. Das Sehvermögen bedeutend getrübt; Lichtscheu und Thränenfluss heftiger, als rechts, nebstdem drückende und reissende Schmerzen im Auge und dessen Umgebung. — Der Kranke soll in seinem 5. Jahre eine Augenentzündung mit heftiger Lichtscheu überstanden, und nach mehrmonatlicher Dauer einen Fleck auf dem rechten Auge behalten haben. Vor 10 Tagen bekam er drückende und brennende Schmerzen in beiden Augen, welche roth wurden, das Licht nicht gut vertrugen, und des Morgens verklebt waren. Zur Linderung wandte er kalte Umschläge an, wobei sich das Übel jedoch steigerte, und Trübung des Gesichtes (auf dem linken Auge) auftrat. — Wir setzten 8 Blutegel vor das linke Ohr und verabreichten ½ Gran Tart. stib. in 6 Unzen Eibischdecoct bei übrigens gehörigem Verhalten. Es erfolgte keine Erleichterung; wir setzten

zu derselben Medicin eine halbe Unze Glaubersalz, und liessen Ung. ciner. mit Opium (6 Gran auf eine Drachme) an die Umgebung aufstreichen. Schon den 5. Tag der Behandlung war die Gefässinjection sehr gering, das Cornealgeschwürchen ganz rein, die katarrhalischen Symptome ganz gewichen, und der Kranke genas binnen 12 Tagen bis auf eine leichte Facette der Cornea, deren Heilung der Kranke nicht abwartete.

Ein 38 Jahre alter, rüstig gebauter und gut genährter Müllerbursch, welcher früher nie krank gewesen zu sein versichert, erkrankte den 20. November 1849 auf dem rechten Auge, angeblich in Folge von Zugluft bei schwitzendem Körper. Er bemerkte des Morgens leichten Schmerz und bedeutende Röthe dieses Auges; da der Schmerz bald sehr heftig wurde, ging er in's Spital der Barmherzigen, wo man ihm bloss eiskaltes Wasser überschlug. Da er nebst Steigerung der übrigen Zufälle endlich auch Abnahme des Gesichtes bemerkte, kam er den 2. December auf die Klinik. — Hier fanden wir: die Lider normal, nur rechts die Hautvenen etwas ausgedehnt, die Conjunctiva im Tarsal- und Übergangstheile netzförmig injicirt, stark gelockert (die Meibom'schen Drüsen wenig durchscheinend), die Conjunctiva bulbi besonders in der untern Hälfte stark injicirt, serös infiltrirt, den Limbus conjunctivae ringsum von zahlreichen Gefässen eingespritzt und etwas geschwellt, den vordern Theil der Sclera violettroth, die Cornea getrübt und gelockert, wie mit Nadeln gestochen. Unterhalb der Mitte der Cornea sieht man einen hanfkorngrossen Substanzverlust, an welchen nach oben und aussen eine etwas seichtere, jedoch breitere Vertiefung der Cornea stösst. Während man durch die obere Hälfte der Cornea noch die Iris und die Pupille wahrnehmen kann, erscheint die untere Hälfte überdiess durch ein gelblich graues Exsudat getrübt. Die Iris ist entfärbt, gelblich röthlich, von der Pupille nur die Hälfte sichtbar, die untere Hälfte der Augenkammer mit einer eiterähnlichen Materie angefüllt. Die Lichtempfindung undeutlich, kein Schmerz, geringe Lichtscheu, mässige Thränensecretion mit etwas Schleim. — Wir stellten die Prognosis zweifelhaft und ordinirten ein Emeticum und Ung. cinereum an die Stirn und Schläfe. Da sich keine Besserung zeigte, öffnete ich am 4. December die vordere Kammer durch einen gegen 3‴ langen Einstich knapp am untern Rande der Cornea. Gleich nach der Operation entleerte sich nur wenig von der Flüssigkeit, und wie es schien, grösstentheils nur der zwischen den Faserschichten der Cornea angesammelte Theil, denn die Cornea wurde daselbst sogleich durchscheinend, und das Exsudat in der vordern Kammer verlor nicht seine convexe Oberfläche. Am 5. December jedoch war beinahe alles Exsudat bis auf eine geringe Spur aus der vordern Kammer verschwunden, und nur eine Art Pfropf in der Pupille zurück, welcher diese ausfüllte. Die Cornea war auffallend reiner, bis auf die Stelle des tiefern Geschwüres, dessen Grund und Ränder noch getrübt erschienen. Der heftige Schmerz, der bisher jede Nacht eingetreten war, war die letzte Nacht ausgeblieben, die Lichtempfindung deutlicher geworden. Den 6. December. Der obere und äussere Theil des Pupillenrandes hat sich von dem geschrumpften und weniger gelb aussehenden Exsudate zurückgezogen; der Kranke kann die Zahl der vorgehaltenen Finger richtig angeben. Die Injection der Ciliargefässe ist noch bedeutend, von neuer Exsudation jedoch nirgends eine Spur vorhanden. Einreibungen von Ung. ciner. wie früher, trockene, warme Tücher über das Auge leicht herabhängend, innerlich Decoct. graminis mit ½ Unze Kali tart. und Mclago graminis. Den 7. December. Die obere Hälfte der Cornea normal; man sieht die untere Hälfte der Iris mit einem leichten Grau belegt, den kleinen Kreis dunkler gefärbt. Vom 8. December an wurde folgende

Mixtur verordnet: Decocti rad. polyg. senegae ex dr. jj. unc. V, Kali tart., mucil. gummi arab. et melag. gramin. aa unc. β. Alle 3 Stunden 2 Esslöffel. Von nun an nahm die Injection allmälig so ab, dass wir am 17. December bereits Laud. liq. Sydenh. einträufeln konnten. Wir liessen nun den Kranken ohne Medicin, verabreichten ihm nahrhaftere Kost, und liessen ihn herumgehen. Den 29. December. Die Injection der Conjunctival- und Ciliargefässe sehr gering, das Hornhautgeschwür flach, ohne Gefässe, leicht getrübt, die übrige Cornea rein, die Iris der Farbe nach der andern gleich. Der Pupillarrand nach innen und unten durch hintere Synechien fixirt, nach oben und aussen mit Einträuflungen von Belladonna stark zurückweichend. Einträuflungen einer schwachen Lösung von Lapis infernalis. — Zustand bei der Entlassung am 11. Jäner. Der Kranke erkennt mit diesem Auge nicht nur grössere Gegenstände, sondern auch die Zeiger einer kleinen Taschenuhr, er kann selbst Druckschrift von 1‴ Höhe lesen, wenn die Pupille durch Belladonna erweitert wird. Die Iris ist nämlich in $^2/_5$ ihres Umfanges (nach innen und unten) fixirt, durch graubraune Fäden, welche von ihr zu einem mohnkorngrossen Exsudate auf der Kapsel verlaufen. Die Cornea zeigt an der Stelle des Geschwüres eine seichte, durchscheinende, noch nicht ausgeglättete Vertiefung, welche ringsum von einer sich allmälig verwischenden, bläulich grauen Trübung umgeben wird. Die Stelle des Einstiches ist nur undeutlich erkennbar. Man sieht nirgends Gefässe in der Cornea; der Zustand des Bulbus ist im Allgemeinen durchaus nicht gereizt.

Ein Fiacre von 54 Jahren, dem Branntweintrunke ergeben, früher angeblich niemals krank, bemerkte den vorletzten December 1848 drückende Schmerzen in den Augen und etwas Röthe derselben. Am Sylvesterabend musste er bei heftig entgegen wehendem kaltem Nordostwinde vor die Stadt fahren (nach Karolinenthal). Der Wind traf vorzüglich das linke Auge, er konnte dasselbe vor Schmerz nicht offen halten; von Zeit zu Zeit entleerte sich ein Strom von Thränen. Als er spät in der Nacht nach Hause kam, bemerkte er, dass ihm zwar nicht, wie er geglaubt hatte, etwas ins Auge gefallen, dasselbe jedoch geröthet sei. Er band es daher mit einem Tuche zu und legte sich nieder, konnte jedoch vor heftigen Schmerzen nicht schlafen. Trotzdem sass er am Neujahrstage wieder auf dem Bocke, musste jedoch, da die Schmerzen und die Lichtscheu unerträglich wurden, die folgenden 3 Tage zu Hause, theils im Stalle, theils in der Stube zubringen, und am 4. Jäner Abends ins Spital gehen. Wir fanden am 5. Jäner das linke obere Augenlid leicht ödematös geschwollen, an den Cilien und im äussern Winkel einen weisslichen Schaum, ziemlich reichlichen Thränenfluss, starke Lichtscheu. Die Conjunctiva bulbi stark netzförmig injicirt, leicht verschiebbar; darunter die Ciliargefässe blauroth, rings um die Cornea einen violettrothen Gürtel bildend, bis in den Limbus conjunctivae eingespritzt. Die Cornea nur in der Mitte deutlich getrübt, mitten in der trüben Stelle des Epitheliums verlustig (wie abgeschliffen). Die Iris leicht entfärbt, minder lebhaft beweglich, die Pupille enger, doch ohne Exsudat. Umflortes Sehen, Lichtscheu, Thränenfluss, über Tag zeitweilig-, in der Nacht anhaltend-stechende Schmerzen, welche sich über die entsprechende Kopfhälfte ausbreiten. Der Puls etwas beschleunigt, die Temperatur der Haut erhöht, die übrigen Functionen ungestört. Nebst entsprechender Regulirung der Diät und des Lichtes: Ruhe im Bett. 10 Blutegel an die linke Schläfe, Einreibungen von Ung. ciner. mit extr. opii aquos., darüber trockene warme Tücher, und infus. sennae cum sale Glaub. Den 6. Jänner. Das Geschwür auf der Cornea grösser, die Iris mehr beweglich, die

Pupille gleich contrahirt; die übrigen Erscheinungen unverändert. Den 7. Jäner. Die Schmerzen in der Nacht geringer, ebenso die Injection der Scleralbindehaut. Das Abführmittel bleibt weg. Vom 8. bis 14. Jäner keine merkliche Veränderung am Auge; Abnahme des Appetites. Den 15. Jäner. In der Nacht geringere Schmerzen, wenig Schlaf, über Tag nur Gefühl von Druck im Auge; die Conjunctiva bulbi gegen den äussern Winkel hin stärker serös infiltrirt, das Cornealgeschwür tiefer, breiter und trüber, die Iris in ihrer Bewegung freier. Infus. sennae c. sale Glaub., Ung. ciner. c. opio. Den 17. Jäner. Diarrhöe. Ein lauwarmes Bad. Den 18. Jäner. Im untern Umfange der Cornea erscheint eine Eitersenkung, mit horizontaler Begrenzung nach oben; wie der Kranke seine Lage wechselt, ändert sich bald auch die Lage dieser Flüssigkeit. Fortdauer der Diarrhöe. Ein warmes Bad. Den 19. Jäner. Im Bade war der Kranke ohnmächtig geworden, hierauf ein reichlicher Schweiss am ganzen Körper ausgebrochen. Der Kranke versichert, die erste Nacht gut geschlafen zu haben. Als er des Morgens aufstehen wollte, empfand er einen stechenden Schmerz im linken Kniegelenke, so dass er nicht gehen konnte. Das Auge fanden wir bedeutend besser, die Röthe der Conjunctiva und Sclera geringer, das Geschwür reiner, den Onyx jedoch unverändert. Das Kniegelenk war leicht geschwollen, besonders über dem untern Ende des innern Condylus femoris, bei Berührung schmerzhaft. Die Diarrhöe hat aufgehört. Blutegel an diese schmerzhafte Stelle, Einreibungen von Ung. cinereum, Umhüllung mit Cumpressen. Den 20. Jäner. Die Geschwulst am Knie grösser, jede Bewegung unmöglich. Abermals 8 Blutegel an die äussere Seite, und Einwicklung in Werg. Den 22. Jäner. Der Onyx ist breiter geworden, das Geschwür länger und tiefer, sein Grund ziemlich rein. Der Eiter zwischen den Hornhautfasern stellt einen Halbmond dar, und nimmt die innere Partie ein, da der Kranke nur auf der rechten Seite liegen kann; dass aber der Eiter wirklich nur in der Cornea sich befinde, lässt sich bei Besichtigung der vordern Kammer von oben und aussen her erkennen. Das Exsudat in der Kniegelenkskapsel vermindert, aber der ganze Unterschenkel bis zum Fussrücken geschwollen, an letzterem ödematös, an der Wade geröthet und derb anzufühlen. Der Puls beschleunigt, voll, die Zunge trocken, belegt, der Durst erhöht, Aufstossen, nach reichlicherem Trinken selbst Erbrechen, Meteorismus, Diarrhöe, mit vielen flüssigen Stühlen ohne Blut, ohne Schleimflocken. Mixt. gummosa mit extract. opii aquos. Den 24. Jäner. Des Nachts Deliriren, häufige Entleerungen, oft ohne dass es der Kranke meldet, dunkler, sparsamer Urin; früh ein starker Schüttelfrost, und im Allgemeinen ein Krankheitsbild von Pyämie, mit Metastase auf die Lunge, zwei Tage später auch mit Bildung von Eiterpusteln über die ganze Cutis. Im Auge füllte sich die vordere Kammer mehr als zur Hälfte mit Eiter, die Iris wurde entfärbt, die Cornea aufgelockert und getrübt, die Conjunctiva bulbi stark ödematös. Der Kranke starb auf der Internabtheilung, wohin wir ihn am 28. Jäner transferirt hatten. — *Sectionsbefund.* Auf der Cornea fehlt das Epithelium in der nächsten Umgebung des Geschwüres; dieses ist etwa 2‴ lang, 1½‴ breit, und reicht in der Mitte bis nahe an die Descemet'sche Haut; diese selbst ist unversehrt, nirgends durchbrochen. In der vordern Kammer theils flüssiges, theils festes Exsudat, letzteres sowohl an der Iris als an der Cornea locker haftend, und unter dem Mikroskope Eiterkugeln zeigend. Eine granliche Exsudatschichte soll auch auf der Zonula Zinii gelegen haben *). Die Kniegelenkskapsel mit Eiter gefüllt, in der Scheide des M. gastroknemius

*) Ich war zur Zeit dieser Section erkrankt, und kann demnach nur das mittheilen, was mir mein Assistent adnotirt hat.

namhafte Eiterablagerungen; im rechten Pleurasacke sulziges Exsudat, entsprechend dem untern Lungenlappen, der sich im Zustande schlaffer Hepatisation befand.

3. *Traumatische Entzündung der Hornhaut, Keratitis traumatica.*

Von einem Zusammenfassen der hieher gehörigen Fälle unter eine gemeinschaftliche Schilderung kann keine Rede sein, nachdem die Verletzung der Art und dem Grade nach unendliche Verschiedenheiten darbieten kann, und somit auch die Reaction als Folge derselben schon bei ein und derselben Individualität sehr variiren müsste. Dennoch lassen sich diese Fälle ohngefähr in zwei Reihen ordnen, je nachdem die Einwirkung des fremden Körpers blosse Ausschwitzung *plastischen Exsudates* zur Wiedervereinigung der Wunde oder zum Wiederersatz der Hornhautsubstanz herbeiführt, oder aber *Vereiterung* der betroffenen und angrenzenden Partie. Bloss objectiv aufgefasst, werden sich die hieher gehörigen Fälle von der Keratitis rheumatica nicht durchgehends unterscheiden lassen, wenn nicht etwa die Einwirkung eines fremden Körpers an besondern Merkmalen, z. B. linearem Verlaufe der Trennung des Zusammenhanges u. dgl. zu erkennen ist. Im Allgemeinen müssen demnach die anamnestischen Momente genau erhoben, und wo diese unglaubwürdig erscheinen (z. B. bei Simulanten, in gerichtlichen Fällen) der weitere Verlauf abgewartet werden. Die nähere Belehrung hierüber lässt sich erst in dem folgenden Abschnitte geben.

II. Verletzungen der Hornhaut.

1. *Durch mechanisch wirkende Schädlichkeiten.*

a) *Quetschung* der Hornhaut verursacht in der Regel eine heftige Entzündung derselben mit Abscessbildung und deren Folgen, der fremde Körper mag nun in die Substanz eingedrungen (gequetschte Wunde), oder sogleich abgeprallt sein.

b) *Kleinere fremde Körper* haften bisweilen *oberflächlich* an der Cornea, und erregen gewöhnlich so heftige Zufälle, dass der Betroffene so bald als möglich Hilfe sucht. Dennoch geschieht es, dass der fremde Körper Tage-, Wochen-lang sitzen bleibt, und erst später heftige Entzündung der Hornhaut, gewöhnlich mit Eiterbildung erregt.

So wird ein Fall von *Morgagni* erzählt, wo der Flügel eines kleinen Insektes in der Cornea zurückgeblieben war, und ein Geschwür erzeugte, welches augenblicklich besser wurde, als man die Ursache erkannt und entfernt hatte. Nach *Wenzl* blieb die

Hülse eines Samenkorns 4 Monate auf der Cornea eines Kindes sitzen, und wurde für eine Pustel gehalten. Es waren aber rings um die Cornea eine Menge varicöser Gefässe vorhanden, die wie die Radien eines Kreises nach allen Seiten verliefen. *Wenzl* überzeugte sich, dass die vermeintliche Pustel nichts anderes war, als die harte Schale eines Hirsekorns, welche auf der Cornea dergestalt sass, dass ihr scharfer Rand sich an die Cornea angelegt, ihre glatte, convexe Oberfläche wie eine Pustel ausgesehen hatte *). *Salomon* **) beschreibt einen Fall, wo ein feines Häutchen von Haferstroh beinahe ein Jahr auf der Cornea haftete, bis er es erkannte und entfernte.

c) Andere fremde Körper *dringen in die Substanz* mehr weniger tief ein, z. B. Funken glühenden Eisens, Stein- oder Glassplitterchen, Pulverkörner u. dgl. Dieselben erregen augenblicklich stärkere Injection der vordern Ciliararterien, Thränenfluss, Lichtscheu, Schmerz, selbst Augenlidkrampf. Eben dieses plötzliche Auftreten der Zufälle muss den Arzt auf die Vermuthung eines fremden Körpers führen, wenn nicht schon die Aussage des Kranken ihn darauf leiten sollte. — Wird die Ursache nicht bald erkannt und entfernt, so dauern nicht nur jene Zufälle fort, sondern es kommt auch zur Ausschwitzung plastischen und noch häufiger eitrigen Exsudates in die angrenzende Partie oder in die ganze Hornhaut. Die Eiterung führt entweder einfach zur Flottmachung und Abstossung des fremden Körpers, oder zur Senkung des Eiters zwischen die Faserschichten der Cornea, und falls sie tiefer greift, auch gern zu Iritis mit eitrigem Exsudat in der Augenkammer. Solche Fälle verhalten sich dann im Allgemeinen so wie die von Keratitis rheumat. mit Abscessbildung. Seltener geschieht es, dass der fremde Körper in eine Schicht plastischen Exsudates eingehüllt wird, fortan keine entzündlichen Zufälle erregt, und für immer sitzen bleibt, oder erst nach langer Zeit, wenn neuerdings Schädlichkeiten auf die Hornhaut einwirken, zur Entzündung mit Eiterung führt. Pulverkörner wachsen noch am ehesten ohne weitere Zufälle ein. — Wenn der fremde Körper bereits von selbst oder durch Eiterung entfernt, wenn er sehr klein oder durchsichtig, oder endlich, wenn er durch Exsudat und Gefässentwicklung verdeckt ist, dann kann die Diagnosis in Ermanglung verlässlicher Angaben von Seite des Kranken sehr schwierig, und oft nur mittelst Ausschliessung auf überwiegende Wahrscheinlichkeit gestellt werden. Hiebei ist nicht zu übersehen, das eine Verletzung des Auges z. B. bei scrofulösen Individuen nicht selten den ersten Anstoss zur Localisirung eines Allgemeinleidens abgibt, und dass bei ganz gesunden in Folge verkehrten Verhaltens nach einer Verletzung eine Hornhautent-

*) Makenzie l. c. S 294.

**) Ammon's Zeitschrift, II. S. 332.

zündung entstehen kann, welche nicht Folge der Verletzung; sondern von Verkühlung oder von Misshandlung mit allerhand widersinnigen Mitteln ist.

Kleine Körper, die *nicht zu tief eingedrungen sind*, lassen sich meistens mit dem Spatel des Daviel'schen Löffels oder mit der convexen Seite einer Rosas'schen Sichelnadel abstreifen; selten wird es nöthig, sie mit einer Staarnadel herauszugraben. Man hüte sich, die Reizung und Verletzung der Cornea unnöthig zu vermehren. — Man setze, wenn man keinen geeigneten Gehülfen zur Hand hat, den Kranken so, dass dessen Kopf eine feste Lehne finde, und das Licht so einfalle, dass es den Kranken möglichst wenig blendet, und das Spiegeln der Cornea die genaue Einsicht auf den betroffenen Fleck nicht hindert. Der Kranke schliesse mit der einen Hand das andere Auge, und werde angewiesen, mit der andern nicht nach der des Operateurs zu greifen. Je nachdem es bequemer ist, bald mit der rechten, bald mit der linken Hand, fasst nun der Operateur das Instrument, und versucht die Entfernung des fremden Körpers, indem er mittelst des Daumens einer- und mittelst des Zeigefingers andererseits die Lider auseinander zieht und leicht an den Bulbus andrückt. (Zieht man die Lider stark vom Bulbus ab, so wird derselbe sehr unruhig.) Hat man ein spitziges Instrument, so sei man auf unvermuthete Bewegungen des Bulbus um so mehr gefasst, als die Gefahr der Verwundung der Cornea grösser ist. Der braune Beschlag, welcher nach dem Eindringen von Eisenfunken zurückbleibt, soll abgekratzt werden, wenn es ohne Gefahr übermässiger Reizung geschehen kann. Leichter füllt sich das dadurch bewirkte Grübchen wieder aus, als ein solcher Beschlag verschwindet. Es versteht sich, dass man dabei auf die geringe Dicke der Hornhaut nicht zu vergessen hat. — Den Vorschlag, Eisensplitter mittelst eines starken Magnetes anzuziehen, oder mittelst gehörig verdünnter Essigsäure aufzulösen, wird man wohl selten in Anwendung zu bringen nöthig haben.

Ist der *fremde Körper tiefer eingedrungen*, oder läuft er schief zwischen den Hornhautfasern fort, wie z. B. Holz- oder Glassplitter, dann hat man zu berücksichtigen, ob man ihn noch fassen kann, oder nicht. Darnach wird man ihn entweder mit einer Pincette fassen, oder den Wundkanal mit einem Staarmesser erweitern. Man hat sich weniger zu scheuen, eine etwas grössere Schnittwunde zu machen, als durch vergebliche Versuche den spröden Körper abzubrechen oder noch tiefer hineinzutreiben, oder durch Zerrung und Zerreissung die Wunde zu vergrössern. Nicht gar zu fest sitzende Glassplitter lassen sich oft mittels eines mit Leinwand umhüllten Griffels abstreifen.

d. Wunden der Cornea, ohne Gegenwart fremder Körper, erregen verschiedene Zufälle, je nachdem sie rein geschnitten, oder zugleich gequetscht sind, wie die meisten Stich- und die Risswunden, und je nachdem sie durchbohrend sind, oder nicht, ersteres mit oder ohne Verlust des Humor aqueus, mit oder ohne Vorfall der Iris. — *Wunden mit Quetschung* der Ränder oder Erschütterung der ganzen Cornea führen sehr leicht zu mehr weniger ausgebreiteter Entzündung und Vereiterung. — *Reine Schnittwunden* bedingen diese Folgen nur dann, wenn sie kleine Lappen bilden, oder wenn die Vereinigung per primam intentionem durch schlechtes Verhalten gehindert wird, oder wenn das Individuum sonst krank ist, insbesondere, wenn es stark herabgekommen, an Lues gelitten und viel Merkur gebraucht, öftere Anfälle von Rothlauf gehabt hat, überhaupt zu Eiterung einfacher Hautwunden disponirt ist. Es versteht sich übrigens von selbst, dass auch die Grösse der Wunde und das ungestörte Anliegen der Wundränder an einander von grossem Einflusse ist, — *Durchdringende Hornhautwunden* setzen theilweisen oder gänzlichen Verlust des Kammerwassers, häufig auch Vorfall der Iris und dessen weitere Folgen. Wir werden darauf in dem Abschnitte über „Hornhautgeschwüre“ zurückkommen, und erwähnen nur in voraus, dass in Fällen durchdringender Hornhautwunden überhaupt ruhige Lage des Kranken die erste Bedingung zur Heilung ist. — Entsteht die Frage, was mit der vorgefallenen Iris zu geschehen habe, so muss man wissen, dass die Entfernung derselben aus der Hornhautöffnung nur dann wünschenswerth und zulässig erscheint, wenn sich letztere nachher durch Berührung der Wundränder völlig schliessen kann. Das Zurückgehen der Iris wird begünstigt: durch Abhaltung aller Muskelanstrengung, durch sanftes Hin- und Herstreichen mit dem Daumen über die geschlossenen Lider und dann rasches Öffnen der Lidspalte, durch Anwendung des Galvanismus nach *Schindler* (mittelst einer Pincette, deren einer Arm, von Silber, an den prolapsus, der andere, von Kupfer, an die Sclera angehalten wird), oder, bei mehr centralen Vorfällen durch Einträufelung von Belladonna. Wollte man die prolabirte Iris mit dem Daviel'schen Löffel zurückschieben, so müsste man wenigstens sehr vorsichtig zu Werke gehen. Wäre ein Theil der Iris fest eingeklemmt und nur sehr schwer oder gar nicht zurückschiebbar, so würde ich ihn lieber mit einer Scheere abschneiden, als reponiren oder mit Lapis infernalis ätzen.

2. *Durch chemisch wirkende Substanzen.*

Verbrühung der Hornhaut mit *siedendem Wasser* bewirkt, bei leichterem Grade, nur Trübung und Abstossung des Epitheliums, welches sich unter gelinden Zufällen bald wieder ersetzt. — Verbrühung mit *Mineralsäuren* oder geschmolzenen Metallen führt in der Regel nicht nur zu Verwachsung des Bulbus mit den Lidern (vergl. S. 155), sondern auch zu unheilbarer Trübung der etwa frei gebliebenen Cornea, und zwar mittelst Suppuration oder Sphacelus. — Gerieth *ungelöschter Kalk oder Mörtel* auf die Cornea, so kann man sicher sein, dass eine heftige suppurative Entzündung nachfolgt, und dass, auch wenn es nur zu oberflächlicher Verschwärung kommt, eine niemals völlig aufhellbare Narbe zurückbleibt. Greift aber die Verschwärung etwas tiefer, so tritt Iritis und Hypopium hinzu. Das Anschlagen von *Feuerflammen* an die offenen Augen versetzt nicht nur die Hornhaut, sondern gewöhnlich den ganzen Bulbus in suppurative Entzündung.

Rücksichtlich der *Folgezustände nach den verschiedenen mechanisch- oder chemisch wirkenden Schädlichkeiten* ist noch zu bemerken, dass, wenn fremde Körper nicht bei Zeiten entfernt werden, wenn die Verletzung mit einer gewissen Erschütterung erfolgte, die Wunde gerissen oder stark gequetscht ist, wenn nachher nicht bald entsprechende Hilfe geleistet wird, oder das Individuum überhaupt sehr vulnerabel ist: die Entzündung nicht nur die Cornea, sondern mehrere Gebilde, namentlich die Conjunctiva bulbi und die Iris, ja selbst die Chorioidea, den ganzen Bulbus ergreifen, die sogenannte Chemosis oder Panophthalmitis traumatica vorstellen kann.

Chemosis nannte man jede Entzündung am Augapfel, welche mit starker Infiltration der Conjunctiva bulbi, so dass dieselbe einen förmlichen Wall um die Cornea bildete, und mit hinzutretender Entzündung der Cornea, häufig auch der Iris verlief, und entschiedene Tendenz zur Vereiterung der Cornea zeigte. Nach dieser Anschauungsweise war die Bindehautblenorrhöe 3. Grades so gut eine Chemosis, wie die Keratitis rheumatica oder traumatica mit Eiterung. — *Panophthalmitis* nannte man die Augenentzündung dann, wenn nebst Entzündung der Cornea und Iris und der wallähnlichen Geschwulst der Conjunctiva auch heftigere Entzündung der Chorioidea mit plastischem oder eitrigem Exsudate auftrat, und wegen der damit verbundenen serösen Infiltration der Tunica vaginalis bulbi im hintern Umfange des Bulbus (analog der Schwellung der Conjunctiva im vordern Bereiche) der Augapfel unter heftigen Schmerzen und feurigen Erscheinungen aus der Orbita vorwärts gedrängt wurde.

Behandlung der consecutiven Zufälle. Ist der fremde Körper entfernt, oder war ein solcher gar nicht zurückgeblieben, dann hängt es

von den bereits eingetretenen oder mit Wahrscheinlichkeit zu erwartenden Zufällen ab, welche Behandlung einzuleiten sei. — Dauern Lichtscheu, Thränenfluss und Schmerzen nach Entfernung des fremden Körpers noch fort, so gebe man kalte Umschläge; steigen sie noch, so sind überdiess örtliche Blutentziehungen und starke salzige Abführmittel angezeigt; fängt die Conjunctiva bulbi noch vor dem Eintritte der Eiterung an zu schwellen, womit gewöhnlich auch Anschwellung und stärkere Wärme des obern Lides und heftige Schmerzen im Auge und der Umgebung verbunden sind, so kann bei kräftigen Individuen und raschem Steigen der Zufälle selbst ein Aderlass nöthig werden. — So wie aber Eiterung eingetreten ist, was gewöhnlich unter dunklerer Röthe und schleimig eitriger Absonderung der Bindehaut, so wie unter zeitweiligem Nachlasse der Schmerzen geschieht, dann sind weder allgemeine Blutentziehungen noch starke Purganzen, am wenigsten aber kalte Umschläge angezeigt; im Gegentheile, der Kranke fühlt sich nach vorausgeschickter örtlicher Blutentziehung, wo diese wegen starker Congestion nöthig erschien, bei Anwendung trockener warmer Tücher und Einreibungen von Ung. cinereum mit Opium an die Stirn und Schläfe wohler. — Dass übrigens Ruhe des Körpers und Gemüthes, restringirte Diät, so wie Abhaltung aller reizenden Einflüsse um so strenger zu beachten sind, je grösser die In- und Extensität der Verletzung, braucht wohl kaum erst näher erörtert zu werden.

Zur leichtern Orientirung mögen folgende Beispiele dienen. — Einem jungen Manne war, als er seinen Zögling mit einer dürren Ruthe züchtigte, ein Stückchen derselben ins rechte Auge gesprungen. Er empfand sogleich lebhaften Schmerz, als ob etwas im Auge läge, Lichtscheu und Thränenfluss und kam 3 Stunden darauf zu mir. Ich fand keinen fremden Körper, nur die Cornea oberflächlich verletzt, das Epithelium an einer hanfkorngrossen Stelle unterhalb der Pupille abgestreift, rings um die Hornhaut einen sehr stark injicirten Gefässsaum, die Pupille ausserordentlich eng. Unter Anwendung von kalten Umschlägen, Ruhe und etwas Bitterwasser war der Kranke den 4. Tag vollkommen genesen. — Eine Frau von 50 Jahren hatte sich, 4 Stunden bevor ich sie sah, an ein heisses Ofenthürl gestossen, derart, dass die Kante desselben mitten über den Nasenrücken und die rechte Cornea (bei offenem Auge) gegangen war. Ich fand, auf dem Nasenrücken einen röthlichen Streifen (1. Grad von Verbrennung), auf der Cornea vom innern bis zum äussern Rande einen etwa 1‴ breiten, weissgrauen, weder erhabenen, noch vertieften Streifen, die übrige Cornea rein, die Bindehaut nirgends verletzt, weder unter dem obern, noch unter dem untern Lide einen fremden Körper, dennoch das Auge ungemein lichtscheu, von Thränen überströmt, und anhaltend heftig schmerzend, die Lider leicht angelaufen. Ruhe, Eisumschläge, Diät, ein Eccoproticum. Den 3. Tag war die Trübung der Cornea verschwunden, das mittlerweile abgestossene Epithelium vollständig ersetzt, die Iris frei, aber dennoch Lichtscheu und Thränenfluss heftig. Den 5. Tag konnte die Verletzte wieder ausgehen. — Bei einem jungen Manne fanden wir 24 Stunden, nachdem ihm frisch angemachter Mauer-

kalk ins linke Auge gespritzt war, die Lider mässig geschwollen, die Conjunctiva palp. nächst dem Rande der Lider in einer Ausdehnung von 3‴ Länge und 1‴ Breite mit graulich weissem, fest aufsitzendem Exsudate überzogen, in der Umgebung gleichförmig hochroth und aufgelockert, die Conjunctiva bulbi dicht netzförmig, gegen den innern Winkel hin stellenweise ecchymotisch geröthet, und die Cornea in der untern Hälfte ihres Epithelialüberzuges beraubt. Der Fall wurde interessant dadurch, dass sich das Epithelium der Cornea binnen 24 Stunden bis auf eine hirsekorngrosse Stelle ersetzte. Schon den 6. Tag der Behandlung verlangte der Kranke entlassen zu werden, da die Trübung des Gesichtes schon den 4. Tag völlig verschwunden, und die Reactionserscheinungen von der Anätzung der Conjunctiva palpebr. bis auf ein Minimum herabgesunken waren. — Eine Dienstmagd, welche bereits mehrmals an Augenentzündungen und an Anschwellungen der Halsdrüsen gelitten hatte, wurde Anfang September 1846 von einer Kuh mit dem Schweife in das linke Auge geschlagen. Die nächsten Folgen waren brennender Schmerz, Röthe des Weissen, später Gefühl von Druck unter dem obern Lide, Lichtscheu und Thränenfluss. Dennoch blieb die Kranke bei ihrer Beschäftigung, und kam erst 7 Wochen später, als nämlich auch auf dem rechten Auge Röthe, Schmerz und Lichtscheu auftraten, auf die Klinik. Das rechte Auge bot das gewöhnliche Bild einer Ophthalmia catarrhalis pustularis dar, nebst mehrern Hornhautflecken als Folge vorausgegangener scrofulöser Bindehautentzündungen. Auf der linken Hornhaut bemerkte man nach unten und aussen einen erbsengrossen, schmutziggeblichen, undurchsichtigen Fleck. Auf den ersten Blick konnte man ihn für eine Pustel halten; bei näherer Untersuchung ergab sich, dass er durch Eindringen eines fremden Körpers und die dadurch gesetzte Reaction bedingt war. Mit dem Spatel des Daviel'schen Löffels wurde ein gelbliches, sprödes, etwas knirschendes Klümpchen entfernt, worauf ein hanfkorngrosses Grübchen mit grauem Grunde sichtbar wurde. Man hätte nun erwarten sollen, dass die Reaction abnehmen, und das Geschwür verheilen würde. Im Gegentheile, trotz energischer Antiphlogose kam es zum Durchbruche der Hornhaut an der verletzten Stelle. Leider entzog sich die Kranke der weitern Beobachtung, da indessen das rechte Auge, dessentwegen sie in's Spital gekommen war, vollkommen genesen war. — Ein achtjähriger Knabe hatte sich mit der Spitze eines Messers in's rechte Auge gestochen. Man hatte einige Stunden kalte Umschläge gegeben, und, da der Kleine weiter über nichts klagte, ihm erlaubt, vor's Thor zu gehen, wo er sich tüchtig herumtummelte, so dass er ganz erhitzt nach Hause kam. In der Nacht waren Schmerzen eingetreten. Als ich den 2. Tag Morgens gerufen wurde, fand ich eine etwa 1‴ lange Stichwunde unterhalb der Pupille, wahrscheinlich nicht durchdringend, weil weder Humor aqueus fehlte, noch die Iris gegen jene Stelle verzogen war. Das Auge war nur mässig lichtscheu, in der Umgebung der Wunde leicht geröthet. Ich verordnete Ruhe und kalte Umschläge, alle 5 Minuten zu wechseln, und stellte die Prognosis günstig. Der Knabe war zwar schwächlich und mager, hatte eine sogenannte Vogelbrust, sah jedoch übrigens gesund aus. Den 3. Tag fand ich die Cornea durchaus matt und trüb, in der Peripherie nur undeutlich durchscheinend, die Ciliargefässe stark, die Conjunctivalgefässe mässig injicirt, die Lider etwas angelaufen, Lichtscheu und Thränenfluss heftig. Ich liess die kalten Umschläge aussetzen, dafür Ung. ciner. mit Opium an die Stirn und Schläfe aufstreichen und gab ein Infusum sennae mit syr. cichorei c. rheo. Am 4. Tage keine Änderung; am 5. die Hornhaut in der Mitte heller, so dass der Kranke die Finger wieder zählen konnte;

an der Stelle der Verletzung klafft die Hornhaut, so dass man einen linearen Streifen der Iris bloss liegen sieht. Dieselbe Therapie. Am 6. Tage fand ich Alles verändert, die Hornhaut in voller Eiterung, nach unten und aussen bereits erweicht, wie in Fetzen zwischen den Lidern vorragend, starkes Ödem der Conjunctiva bulbi und der Lider. Man hatte wider mein Gebot den lebhaften Knaben nicht nur aufstehen, sondern auch auf den Gang gehen lassen. Von nun an trat unaufhaltsam Vereiterung der Cornea, Blosslegung der Iris und Verlust der Linse ein, und durch etwa 14 Tage ragte selbst eine Flocke Glaskörper vor, die sich durch Vereiterung abstiess. Die Verletzung hatte Anfang September statt gefunden; die Vernarbung mit mässiger Verminderung der Grösse des Bulbus war erst Ende October vollendet. — Prof. *Fischer* (Lehrbuch S. 45) beschreibt folgenden Fall als Chemosis. Ein 40jähriger Schnitter von starker Körperconstitution hatte sich zur Zeit der Ernte mit einer Kornähre das rechte Auge verletzt. Trotz Schmerz, Lichtscheu und Röthe arbeitete er nicht nur denselben und den folgenden, sondern, mit verbundenem Auge, auch den 3. Tag noch fort. Am 4. Tage musste er vor Schmerzen in dem Dorfe bleiben, wo man ihm ein Krebsauge unter das Augenlid schob, und mancherlei Hausmittel gebrauchen liess. Da die Zufälle täglich ärger wurden, ging der Kranke den 8. Tag nach Prag, wo das verletzte Auge den 28. Juli in folgendem Zustande gefunden wurde: die Lidränder stark angelaufen; unter der Mitte der Hornhaut ein Geschwür, dessen Umgebung, besonders nach unten, graulich weiss und aufgelockert; die übrige Hornhaut matt, grau getrübt, doch noch durchsichtig, besonders nach oben, von wo man erkennt, dass in der vordern Kammer eine gelbe, eiterähnliche Flüssigkeit bis zum Pupillenrande herauf angesammelt ist; die Pupille selbst und die Regenbogenhaut bieten keine merklichen Veränderungen dar; rings um die Hornhaut ist die Scleralbindehaut in einen hochrothen Wall erhoben, welcher in der untern Hälfte viel höher ist, als in der obern. Der Patient klagt nebst Blindheit des Auges über anhaltende, drückend-spannende, stechend-reissende Schmerzen im Auge und im Kopfe, welche ihn schon mehrere Nächte nicht schlafen liessen; er hat kein Verlangen nach Speisen, erhöhten Durst, frequenten Puls, Stuhlverstopfung. Ordination: ein Aderlass auf 12 Unzen, ein Purgans antiphlog., ruhige Lage, strenge Diät. Den 29. Juli. Nach dem Aderlass hat der Kranke fast die ganze Nacht geschlafen; es sind 2 Stühle erfolgt; der Eiter in der vordern Kammer hat auffallend abgenommen; übrigens keine Änderung. Mittags nahmen die Schmerzen im Auge und Kopfe wieder zu, und gegen Abend sah man wieder mehr Exsudat in der vordern Kammer; es wurde desshalb wieder ein Aderlass gemacht und das Purgans fortgesetzt. Darauf erfolgte eine ruhige Nacht, des Morgens 4 Stühle. Am 31. Juli. Des Niveau des Eiters wieder niedriger, als am 30., doch nicht so, wie am 29. Am 2. August wurde neuerdings zur Ader gelassen; die darauf folgende Erleichterung der Schmerzen war unbedeutend und der Eiter erreichte gegen Abend schon den Pupillarrand, wesswegen wir die Hornhaut an ihrem untersten Ende öffneten; der Eiter entleerte sich ganz, und der Schmerz im Auge und Kopfe verschwand augenblicklich. Am 3. August war der Kranke, der die Nacht sehr gut geschlafen hatte, ganz fieberlos. Am 5. August musste die Hornhaut neuerdings punktirt werden, um den wieder angesammelten Eiter zu entleeren. Vom 6. August an erfolgte keine solche Ansammlung mehr und bedeutende Besserung, so dass vom 7. August an bereits eine schwache Lösung von Lapis divinus cum laud. Sydenh. eingeträufelt werden konnte, der Zustand des Kranken bei nahrhafter Kost von Tag zu Tag besser wurde, und derselbe Ende August

mit gerettetem Sehvermögen entlassen werden konnte, da die Hornhautnarbe nicht im Bereiche der Pupille lag.

III. Malacie der Hornhaut

Auf diese seltene Affection hat meines Wissens zuerst Prof. *Fischer* in seinem Lehrbuche S. 275 aufmerksam gemacht. Er bezeichnet sie als Folge unterdrückter Masern, und erinnert an die Ähnlichkeit mit der Verschwärung der Cornea, welche nach Durchschneidung des Ganglion cervicale supremum oder des Trigeminus diesseits des Ganglion Gasseri bei Thieren beobachtet wird.*) Er beobachtete diese Form 3mal bei Kindern unter grosser Unruhe und Gehirnaffection nach einem heftigen Fieber, die Hornhaut wurde in Folge des gehemmten Nerveneinflusses auf die Ernährung ergriffen, bei normalen Augenlidern, auffallender Anästhesie der Augen und erweiterten Blutgefässen der Conjunct. bulbi trüb, vollkommen undurchsichtig, aufgelockert, weich, und in 24—48 Stunden durch Exulceration zerstört; die Kinder starben in kurzer Zeit nach dem Ausbruche des Übels an den Augen.

Da meine diessfälligen Beobachtungen gleichfalls nicht zahlreich sind, so ziehe ich es vor, statt einer allgemeinen Schilderung dieselben speciell anzuführen. — Dr. K. liess mich in ein Haus rufen, in welchem im August 1847 drei Kinder an Scarlatina erkrankt waren. Zwei derselben waren bereits reconvalescent, das dritte, ein Knabe von $4^1/_2$ Jahren, war vor 8 Tagen von Fieber und darauf von sehr reichlichem Exanthem befallen worden. Seit einigen Tagen hatte man ein leichtes Verklebtsein der Augen, seit gestern eine leichte Trübung der rechten Hornhaut bemerkt. Ich fand (am 8. Tage der Krankheit) den Knaben sehr abgemagert (seit etwa 3 Tagen), die Haut durchaus auffallend blass, brennend heiss, die Lippen trocken, rissig, den Athem übelriechend, die Stimme heiser, das Athmen beschleunigt, den Unterleib eingesunken, den Stuhlabgang häufig und sehr dünnflüssig; der Knabe lag wie betäubt, ohne Theilnahme, bei jeder Berührung ächzend, übrigens oft sich unruhig hin und her werfend. — Die rechte Hornhaut war durchaus gleichmässig getrübt, undurchsichtig, aufgelockert, erweicht; die linke Hornhaut matt, leicht getrübt, ohngefähr so wie bei einem Cadaver 36 Stunden nach dem Tode. Die Bindehaut war auf beiden Augen blass, nur im untern Theile über der Sclera von einigen Gefässchen mit einzelnen Ecchymosen versehen und

*) Vgl. Stilling über Spinalirration, Leipzig 1840, und Szokalski in Roser und Wunderlich's Archiv, 1846, S. 153.

etwas aufgelockert. Wir verabreichten eine Medicin mit Extr. chinae frig. par. Am 9. Tage erschien die linke Hornhaut eben so verändert, wie am 8. die rechte; der Zustand dieser war im Ganzen derselbe. Wegen profuser Diarrhöe wurde nebstdem Plumb. acet. verordnet. 10 Tag: rechts die Cornea in eine Masse wie Schmierkäse erweicht, in der Mitte bereits abgestossen, daher die unverletzte Descemet'sche Haut als durchsichtige, krystallhelle Blase in der Grösse einer Linse (Ervum lens) sichtbar; links die Hornhaut undurchsichtig, aufgelockert, doch noch ganz vorhanden. Die Injection der Conjunctiva bulbi noch immer auffallend gering. 11 Tag: die Descemet'sche Haut ist geborsten, etwas später die Linse abgegangen, eine klare durchsichtige Masse (Glaskörper) ragt aus der Öffnung hervor; das linke Auge heute so, wie gestern das rechte. Die Conjunctiva bulbi etwas mehr aufgelockert, doch nur sparsam von Gefässen durchzogen. Bis zum 14. Tage waren beide Hornhäute ganz abgestossen, die Conjunctiva bulbi zu einem flachen und leicht gerötheten Walle erhoben. Am 15. Tage zeigten sich Eiterablagerungen an der rechten Handwurzel, und am 17. Tage erfolgte nach einem mehrtägigen gänzlich soporösen Zustande der Tod. Die Section wurde nicht gestattet. — Am 18. October 1847 wurde ich zu einem Bäcker gerufen, dessen 7 Monate altes Kind vor 3 Wochen abgestillt, und wenige Tage darauf von Diarrhöe und Apthen befallen worden war. Dasselbe schien von Natur aus stark zu sein, sah aber jetzt ganz anämisch aus, wie aus weissem Wachs geformt, war trotz der sorgfältigen Einhüllung am ganzen Körper kühl, machte nur selten eine geringe Bewegung mit den Extremitäten, hielt die tief eingefallenen Augen halb geöffnet, lag ganz apathisch da, und gab nur manchmal einen leisen, kreischenden Laut von sich. Der behandelnde Arzt hatte die Ursache in unzweckmässiger Ernährung des Kindes erkannt, und bereits seit einigen Tagen geeignete Anordnung getroffen, um diesem Übelstande abzuhelfen. Seit 4 Tagen hatte man etwas Schleimabsonderung an den Augen, doch ohne erhebliche Röthe derselben bemerkt; Tags vorher waren dem Arzte kleine Flecke auf den Hornhäuten aufgefallen. Ich fand auf jeder Hornhaut ein Hanfkorn-, beinahe Linsen-grosses Geschwür, oder vielmehr die Hornhaut war in der Mitte in eine eiterähnliche Masse verwandelt und durchbrochen, denn die Iris war an die Cornea angelagert, der Humor aqueus also ausgeflossen. Diese Stelle war auf dem rechten Auge etwas unterhalb des Centrum der Cornea, auf dem linken etwas auswärts davon gelagert, beinahe cirkelrund, und von der umgebenden, übrigens vollkommen durchsichtigen und glatten Hornhautsubstanz scharf abgegrenzt. Die

Augen boten, indem der Lidschlag sehr selten und langsam erfolgte, ein eigenthümliches befremdendes Aussehen dar. Die Conjunctiva bulbi war nicht im mindesten von Gefässen durchzogen, die Ciliargefässchen nicht abnorm injicirt; die Lider weder geschwollen, noch geröthet; keine Spur von Lichtscheu oder Schmerz; man konnte die Augen ganz bequem untersuchen. Wir verordneten nebst der sorgfälltigsten Pflege Kukuruzwasser mit Milch zur Nahrung, und Extr. chinae frig. par. mit Acid. phosphor. in einer M. gummosa. Schon den 20. ging es dem Kinde im Allgemeinen auffallend besser. Die Diarrhöe war gering, der Mund reinigte sich; die Haut wurde wärmer und besser gefärbt, die Extremitäten mehr bewegt. Die Hornhautgeschwüre waren nicht nur nicht grösser, sondern auch reiner, die kleine Öffnung in der Descemet'schen Haut durch die Iris verlegt, die Augenkammer wieder hergestellt. Am 22. sah man deutlich, dass das Kind nun bei zweckmässiger Pflege und Nahrung gedieh; die Hornhautgeschwüre fingen an kleiner zu werden. Von nun an schritt die Besserung sichtlich vorwärts, und das Kind kam mit leichten Hornhautnarben davon. Anfangs Jäner 1851 suchte ich dieses Kind auf; es sieht blühend gesund aus, und hat auf jedem Auge eine etwa hirsengrosse Hornhautnarbe mit vorderer Synechie, welche das Gesicht nicht stört. Die Cornealwölbung ist weder an der Stelle der Narbe, noch in der Umgebung verändert.*)

IV. Geschwüre der Hornhaut.**)

In Folge verschiedener, meistens entzündlicher Affectionen des Auges bemerkt man Vertiefungen in der Hornhaut, durch mehr weniger bedeutenden Substanzverlust bedingt, und noch nicht mit Epithelium überzogen. Diese Vertiefungen, im Allgemeinen Geschwüre genannt, zeigen entweder den Grund und die Ränder grau oder gelblichweiss, eitrig infiltrirt, bald

*) Dieser Fall erinnert unwillkürlich an Magendie's bekannte Versuche an Hunden, bei welchen, nachdem er sie bloss mit Zucker und destillirtem Wasser gefüttert hatte, vor dem Tode centrale durchbohrende Hornhautgeschwüre entstanden. Memoire sur les Propiétés nutritives des Substances, qui ne contiennent pas d'Azote, Paris 1816

**) Wenn ich dem aufgestellten Systeme nicht streng folgend, der Besprechung der hieher gehörigen Zustände der Cornea einen eigenen Abschnitt widme, somit dieselben gleichsam als selbständig, als Krankheiten hinstelle, so geschiet diess nur der Kürze und der Deutlichkeit wegen. Diese Zustände stellen nur Mittelglieder dar, denen verschiedene andere vorausgehen und nachfolgen können. Sie bieten aber, gleichviel ob auf diese oder auf jene Weise entstanden, so viel gemeinschaftlich zu Bosprechendes dar, dass ihnen ein eigener Abschnitt gewidmet werden, und aus den einzelnen Capiteln darauf hingewiessen werden musste, wenn nicht häufig dasselbe wiederholt werden wollte, und eben durch diese Zusammenfassung konnte ihre Schilderung nur an Klarheit und Deutlichkeit gewinnen.

mit, bald ohne Blutgefässentwickelung in der Umgebung, und heissen dann *Eitergeschwüre*, oder sie erscheinen ganz rein, oft nur durch die Seitenansicht (beim Spiegeln der Cornea) erkennbar, stets ohne Gefässentwicklung, als sogenannte *Resorptionsgeschwüre*. Letztere erscheinen entweder gleich von vornherein als solche, oder als Folgezustand der ersteren; nicht leicht (ohne besondere Veranlassung) findet der umgekehrte Fall statt.

Hornhautgeschwüre überhaupt *kommen vor*: 1. Bei *Conjunctivitis catarrhalis*; diese sind peripherisch gelagert, gewöhnlich sichelförmig, innerhalb des Limbus conjunctivae verlaufend, haben meistens die Charaktere der Resorptionsgeschwüre, und werden daher selten gefährlich. — 2. Bei *Conjunctivitis blennorrhoica*. Hier entstehen entweder Resorptionsgeschwüre (bei minder acutem Verlaufe), oder Eitergeschwüre durch partielle Entzündung mit Eiterbildung, oder durch Verschwärung, Nekrosirung eines mehr weniger grossen Theiles, selbst der ganzen Cornea. Die Eitergeschwüre haben hier das Eigenthümliche, dass sie nie zur Eitersenkung zwischen den Faserschichten der Cornea führen, und dass sie, auch wenn sie weit um sich greifen, nie ganz bis zur Sclera hinreichen. — 3. Vielleicht die häufigste Quelle von Hornhautgeschwüren ist die *Conjunctivitis scrofulosa* mit Bläschen- oder Pustelbildung auf der Cornea, so wie auch das ihr nahe stehende *Trachom* auf gleiche Weise, und *Exantheme*, namentlich die Blattern, durch Eruption auf der Cornea zu Geschwüren Anlass geben. Diese Geschwüre sind im Allgemeinen rund, bald rein, mehr oberflächlich und daher ohne Gefahr (Resorptionsgeschwüre, besonders bei Conjunctivitis scrofulosa und Trachoma mit Bläschenbildung), bald eitrig infiltrirt, Grund und Ränder grau oder gelblichweiss, tiefer dringend, und alle hiemit verbundenen Gefahren einleitend. Diese Geschwüre sitzen, gleich den Pusteln, bisweilen halb auf der Cornea, halb auf der Sclera und zerstören bisweilen auch den Randtheil der letzteren. — 4. Der Resorptionsgeschwürchen beim *Pterygium* wurde bereits Erwähnung gethan. — 5. Die *Keratitis rheumatica* setzt bald ganz oberflächliche, reine und gefahrlose Geschwürchen, bald ausdehnte und in die Tiefe oder ganz durchdringende Geschwüre, welche fast immer, wenn nicht die Folgen des Durchbruches, so doch unheilbare Trübungen zurücklassen. — 6. Dasselbe gilt von Substanzverlusten, welche durch *mechanisch-* oder *chemisch-wirkende* Schädlichkeiten eingeleitet werden. — Eitergeschwüre, durch *Conjunctivitis scrofulosa*, *Variola*, *Keratitis rheumatica* oder *traumatica* eingeleitet, vergrössern die Zerstörung der Hornhaut sehr gern durch Senkung des Eiters zwischen den Faserschichten der Cornea. — 7. Die *spontane Verschwärung* oder

Malacie der Cornea endlich gehört, wie wir gesehen haben, an und für sich in der Regel unter die gefährlichsten Zerstörungen der Hornhautsubstanz. — 8. Nicht übergangen werden dürfen endlich jene Hornhautgeschwüre, welche *bei schwer erkrankten Individuen* (an Typhus, Cholera, Puerperalfieber u. dgl.) *in dem untern Segmente der Cornea* entstehen, wahrscheinlich in Folge des mehr weniger aufgehobenen Augenlidschlages. Zuerst wird bei solchen Kranken die Bindehaut, namentlich in der untern Hälfte des Bulbus, stärker injicirt, und sondert eine sehr bald zu gelben Krusten vertrocknende Flüssigkeit ab; sofort sieht man eine solche gelbliche Kruste längs des Randes des untern Lides über die Cornea streichen, und gleichsam an diese angetrocknet; entfernt man dieselbe, so findet man die Cornea darunter bereits mehr weniger getrübt, selbst schon erweicht, und in ein Geschwür mit grauem Grunde verwandelt. Wenn der Kranke dem Allgemeinleiden nicht erliegt, so kann dieser Zustand der Cornea viele Tage lang unverändert bleiben, ohne Durchbruch der Cornea und mit Hinterlassung einer unbedeutenden Narbe heilen.

Sobald ein Hornhautgeschwür Gegenstand der Prognosis und Therapie wird, genügt es nicht, bloss dessen Sitz, Ausdehnung und Tiefe, die Beschaffenheit seines Grundes, seiner Ränder und Umgebung, seiner Entstehungsweise aus diesem oder jenem Krankheitsprocesse u. s. w. möglichst genau zu eruiren — man muss überhaupt wissen, auf welche Weise der Substanzverlust wieder gedeckt werden kann, welche Folgezustände durch Geschwüre eingeleitet werden können, und welche Umstände auf dieses verschiedene Verhalten Einfluss zu nehmen pflegen.

Wo immer eine Vertiefung in der Cornea durch Substanzverlust entstanden ist, da wird diese niemals durch Beiziehung der benachbarten Partien gedeckt, sondern durch plastisches Exsudat, welches jene Vertiefung mehr weniger vollständig ausfüllt, und welches die Eigenschaften jener Elemente, zu deren Ersatz es geliefert wurde (der Hornhautfasern und Epithelien), in mehr weniger Zeit und in mehr weniger Vollkommenheit oder aber niemals wieder erlangt.

Denken wir uns, um das Gesagte mehr in concreto zu betrachten, z. B. ein Hornhautgeschwür von etwa $1\frac{1}{2}'''$ Durchmesser, trichterförmig wie gewöhnlich, in der Mitte etwa $\frac{1}{3}'''$ tief, Grund und Ränder grau, letztere etwas geschwellt, weil von Exsudat infiltrirt. Soll ein solches Geschwür nicht weiter um sich greifen, so muss zunächst die Schmelzung der Ränder und des Grundes, die Eiterbildung aufhören, Grund und Ränder müssen ein reineres Aussehen annehmen. So wie diess geschehen ist, finden wir eine allmälige Abnahme sowohl der Tiefe als des Umfanges. Nach und nach, wie diess Grübchen kleiner geworden, erscheint die betroffene Stelle nicht mehr so rein und hell, sondern mehr weniger getrübt, und diese Trübung kann in dem

Maasse zunehmen, wie die Vertiefung endlich ausgefüllt wird. Diese Erscheinung ist selbst Laien bekannt; sie bezeichnen sie oft als eine neu entstehende Krankheit, als das Wachsen eines Fleckes oder Felles auf dem Auge, in dem sie die das Geschwür einleitende Krankheit bereits verschwunden wähnen. Sobald nun kein eigentliches Grübchen mehr vorhanden ist, sobald die afficirte Stelle wieder glatt, mit Epithelium überkleidet erscheint, findet man die mehr weniger trübe Stelle entweder vollkommen gewölbt, das Spiegelbild z. B. von den Fensterrahmen regelmässig, wie auf gesunden Hornhautpartien, oder diese Stelle erscheint leicht aufgeflacht, wie wenn man die Hornhaut daselbst abgeschliffen hätte. Diess hängt nämlich davon ab, ob das plastische Exsudat, welches zum Ersatz geliefert wurde, vor dem völligen Abschlusse durch Epithelium in hinreichender oder in zu geringer Menge gesetzt wurde. Nur selten, unter weiter unten zu erörternden Umständen, geschieht es, dass der Callus, wenn man so sagen darf, in excessiver Menge abgelagert wird und eine Erhöhung an dieser Stelle bewirkt. In dem Falle, wo der Substanzverlust nicht vollkommen gedeckt wurde, bleibt dann in der Regel jener leichte Abschliff zurück. Wurde die Grube gänzlich und gehörig ausgefüllt, so hängt es zwar zunächst von der Beschaffenheit des Exsudates ab, ob dasselbe nach längerem Bestande trüb und undurchsichtig, als einfaches Faser- oder Narbengewebe stehen bleibt, oder ob es allmälig in ein den Cornealfasern völlig analoges, homogenes Gewebe verwandelt werde oder nicht; es haben aber auf die Möglichkeit dieser Umwandlung noch eine Menge Umstände Einfluss, welche wir zum Theil in diesem, zum Theil aber auch erst in dem folgenden Abschnitte (über Hornhauttrübungen) ausführlicher besprechen können.

Es ist Thatsache der Beobachtung, dass mehr weniger grosse Partien der Hornhaut, welche durch Eiterung zerstört und, gleichsam provisorisch, durch ein mehr weniger trübes Gewebe ersetzt worden waren, nach einiger Zeit wieder vollkommen durchsichtig, gewölbt und glatt werden können. Man sieht in *den* Fällen, wo diese Metamorphosen auf einander folgen, niemals weder eine Spur von Beiziehung der Geschwürsränder, wie z. B. nach Substanzverlusten in der Cutis oder in einer Schleimhaut, daher auch niemals strahlige Narben, noch ein einfaches Nachwachsen gesunder Hornhautsubstanz vom Cornealrande her (als Matrix), wie bei den Horngebilden (Nägeln oder Haaren). Man muss demnach obigen Vorgang als wirkliche Regeneration verloren gegangener Hornhautpartien betrachten, man muss zugeben, *dass die Hornhaut, wenigstens unter gewissen Bedingungen, regenerationsfähig sei.*

Ich hatte diesen Satz, über dessen Richtigkeit man mit sich im Reinen sein muss, bevor man in die Lehre von den Cornealgeschwüren und deren Folgen weiter eingehen kann, zuerst in meinem Aufsatze über das Hornhautstaphylom (Prag. Vjchr. 1844, B. II.) und über Centralkapselstaar (Österr. medicin. Wochenschr. 1845, N. 10 und 11) durch Beobachtungen nachzuweisen versucht. Dr. *Hasner* l. c. S. 97 fertigt meine Behauptung, ohne auf jene Beobachtungen hinzuweisen, mit der einfachen Verdächtigung ab, „sie beruhe auf Täuschung.“ Er gibt dagegen folgende Erklärung: „Wenn ein Theil des Hornhautparenchyms durch Vereiterung zu Grunde gegangen ist, so ent-

wickeln sich in der Tiefe des Geschwüres Gefässe, welche die Ansetzung des plastischen Exsudates vermitteln, das in Fasern umgewandelt wird. Diese Fasern an die Geschwürsränder geheftet, bringen bei ihrer Contraction Schrumpfung, eine *Dehnung der Hornhaut (!)* hervor. In eben dem Maasse, als demnach die Narbe kleiner wird, gewinnt der durchsichtige Theil der Hornhaut an Breite; wenn zudem noch das parenchymatöse Exsudat in der Umgebung des Geschwüres resorbirt wird, so erscheint nach vollendeter Vernarbung ein grösserer Theil der Hornhaut durchsichtig, als bei der umfangreichen Zerstörung hätte vermuthet werden können. Dass eine Dehnung der Hornhaut, besonders so lange sie infiltrirt ist, leicht möglich ist, beweist der oben angeführte Fall (mit Ausdehnung der Cornea in Folge entzündlicher Infiltration) und die Vergrösserung der Hornhaut bei der Kammerwassersucht. Aus denjenigen Fällen übrigens, welche zum Beweise der Regeneration der Hornhaut angeführt werden, ergibt sich leicht, dass keine andern, als die angeführten Umstände im Spiele waren.“ — Die Dehnbarkeit der Cornea hat Niemand geläugnet. *Hasner* hat nur ignorirt oder übersehen, dass die Hornhaut 1. an Stellen, wo sie in beträchtlicher Ausdehnung und Tiefe (selbst mit Durchbruch zerstört war, in manchen Fällen wieder *vollkommen durchsichtig*, und 2. auch wieder *vollkommen gewölbt* vorgefunden wird, und 3. dass man auch die *unversehrt gebliebenen Partien in Bezug auf ihre Wölbung nicht im mindesten verändert* findet, selbst wenn die Cornea z. B. in der Mitte eine sehr dichte und unheilbare Narbe darbietet. — Ist auch *Hasner's* Angabe, dass sich in der Tiefe des Geschwüres Gefässe entwickeln, sehr ungenau, selbst unrichtig, weil nicht allgemein giltig, so ist doch so viel wahr, dass im Grunde des Geschwüres plastisches Exsudat abgelagert wird, sobald die Vernarbung beginnt. Man denke sich nun, nach Hasner's Angabe, es beginne die Organisirung dieses Exsudates, die Bildung von Fasern und sofort Schrumpfung derselben; man denke sich eine solche Faser, mit beiden Enden an gegenüberstehende Punkte des Geschwürsrandes geheftet, allmälig contrahirend, mit solcher Kraft, dass die umgebende gesunde Partie nachgeben, sich ausdehnen muss. Die fixen Punkte sind die Anheftungsstellen an den Geschwürsrand. Könnte bei diesem Vorgange jene schrumpfende Faser wohl jemals in der Mitte vorwärts gewölbt werden? müsste sie nicht vielmehr stets in gerader Linie verlaufen? Und doch sehen wir in jenen Fällen, wo Hornhautnarben mit der Zeit spurlos verschwanden, die Wölbung der Cornea daselbst nicht im mindesten verändert. — Hasner's Erklärung geräth aber auch in direkten Widerspruch mit der Erfahrung, dass man, und zwar eben nicht selten, von offenbaren Cornealgeschwüren nach mehr weniger langer Zeit gar keine Spur mehr vorfindet. Hasner's Erklärung liesse sich noch annehmen bei Hornhautnarben, welche durch das ganze Leben hindurch bleiben, und nur allenfalls mit der Zeit kleiner werden. Was ist aber aus jener, die angebliche Dehnung der Cornea vermittelnden Exsudatfaser geworden, wenn endlich keine Spur des Geschwüres und der consecutiven Narbe mehr vorhanden ist? Ist diese etwa spurlos verschwunden, oder endlich auch durchsichtig geworden? Und endlich, hat man denn je eine positive Erscheinung wahrgenommen, welche jene Dehnung der umgebenden Partie nachwiese? Hat man je beobachtet, dass die umgebende Cornealpartie eine Andeutung von Faltung darbiete, wie wir bei Narben der Cutis oder einer Schleimhaut bemerken? Faltung der Cornea wird allerdings beobachtet, aber nie bei einfachen Hornhautnarben; immer wird man finden, dass die Cornea dann gegen einen *peripherischen fixen Punkt* hingezogen ist, wie z. B. wenn die Hornhautwunde nach dem Schnitte behufs der Extraction durch

Eiterung heilt. — Ich kann demnach heute noch nicht anders, als vor mehreren Jahren mir die Thatsachen des spurlosen Verschwindens von Hornhautgeschwüren und Narben erklären; ich muss annehmen, dass das zur Deckung des Substanzverlustes gesetzte plastische Exsudat unter gewissen Bedingungen in ein den Cornealfasern völlig homogenes Gewebe umgewandelt werden könne, und diese Erklärung scheint mir auch richtiger, als die, zu welcher *Demours* durch jene überraschende Erscheinung des spurlosen Verschwindens von Hornhautnarben bestimmt wurde. Dieser Auctor meinte nämlich, die Cornea wachse vom Rande her nach, wie der Nagel von der Matrix, und auf diese Weise werden bisweilen Hornhautnarben völlig eliminirt. Ich brauche wohl kaum zu erwähnen, dass diese Erklärung mit unsern Kenntnissen über Anatomie und Physiologie der Cornea durchaus nicht im Einklang steht, und dass dann kleine peripherische Cornealtrübungen oder eingeheilte fremde Körper, z. B. Rostflecke, Pulverkörner, allmälig von der Peripherie gegen das Centrum vorrücken müssten. Wollte man jene Erscheinung des endlichen Verschwindens von Narben ja als Nachwachsen gesunder Cornea betrachten, so müsste wenigstens die von den tiefern Cornealgefässen durchzogene tiefste Schicht der Cornea als Matrix angenommen werden.

Die vorzüglichsten *Bedingungen zur Regeneration zerstörter Hornhautpartien* sind:

1. Dass die Descemet'sche Haut unversehrt geblieben, nicht bleibend vorgewölbt noch eingerissen wurde; wenn letzteres statt gefunden, so darf der Riss nicht gross gewesen sein, und es müssen sich die Zipfel derselben, welche beim Einreissen entstanden, nachträglich wieder vollkommen mit einander vereinigt haben. Wo immer die Descemet'sche Membran in ihrer Continuität bleibend gestört ist, z. B. durch Einheilung eines Theiles der Iris in die Cornealöffnung, da kann von einer Wiederaufhellung der Cornea an dieser Stelle keine Rede sein.

2. Jugendliches Alter des Kranken und günstiger Zustand der Ernährung überhaupt. Die schlagendsten Fälle von Regeneration der Cornea findet man unstreitig bei Kindern, welchen in Folge von Blennorrhöe eine mehr weniger beträchtliche Partie der Cornea zerstört worden war. Bei herabgekommenen, namentlich bei alten Individuen hinterlassen relativ kleine Geschwürchen der Cornea bleibende Trübungen.

3. Ein gewisser Grad von Reaction (Vergl. S. 103). Nicht nur die Ausfüllung der Vertiefung mit plastischem Exsudate, sondern auch dessen Umwandlung in Fasern, welche der Cornea homogen sind, kann durch äussere Einflüsse bald befördert, bald behindert und vereitelt werden. Der alte Erfahrungssatz, dass unter Anwendung von Bleisalzen Hornhautgeschwüre zwar leichter vernarben, aber auch unheilbare Trübungen hinterlassen, ist eben so wahr als bekannt. — Die nähere Erörterung dieser und ähnlich wirkender Umstände kann erst später gegeben werden.

a) Blosse Erosionen oder *Epithelialverluste*, wie wir sie in Folge

von katarrhalischen und rheumatischen Entzündungen, am reinsten aber nach leichten Verletzungen mit mechanisch- oder chemisch-wirkenden Substanzen beobachten, ersetzen sich in jedem Alter ohne erhebliche Reaction vollständig, selbst wenn sie über einen grossen Theil der Cornea sich ausdehnen. Sie erfordern keine besondere örtliche Behandlung.

b) Sogenannte *Facetten* oder *Resorptionsgeschwüre* erstrecken sich nicht, wie man fälschlich angegeben, bloss auf das Epithelium, sondern stets auch auf die obersten Schichten der Cornealfasern. Hievon kann man sich überzeugen, wenn man eine derart facettirte Cornea aus dem Cadaver nimmt, und das Epithelium überall abstreift; an der Stelle der Facette bleibt ein mehr weniger tiefes Grübchen in der Hornhautsubstanz zurück. Diese Resorptionsgeschwüre, welche am häufigsten nach Conjunctivitis scrofulosa mit Bläschenbildung zurückbleiben, werden bei einigermassen lebenskräftigen Individuen in kurzer Zeit unter den Erscheinungen eines wenig oder gar nicht gereizten Zustandes des Auges von plastischem Exsudate ausgefüllt, welches in der Tiefe Hornhautfasern, an der Oberfläche Epithelium bildet, und in relativ kurzer Zeit vollkommen durchsichtig wird. Sie können aber auch Monate lang ziemlich unverändert fortbestehen, bevor es zu dieser Umwandlung kommt. Findet hingegen übermässige Reizung statt, wird das Anschiessen plastischen Stoffes gleichsam präcipitirt, so bleibt derselbe längere Zeit trüb, es bildet sich eine grauliche, später bläuliche und halbdurchsichtige Narbe, welche jedoch, wenn sie noch nicht Jahre lang bestanden hat, und das Individuum nicht zu sehr herabgekommen ist, von selbst verschwinden oder durch örtliche Reizmittel zum Schwinden gebracht werden können. — Sie erfordern nur dann die Anwendung leichter Reizmittel, wenn sie ohne Zeichen von Reizungen des Bulbus lange Zeit unverändert fortbestehen. Eine schwache Lösung von Nitras argenti oder das Betupfen mit anfangs verdünntem, später mit reinem Laudanum liq. Sydenh. schienen mir die zweckmässigsten örtlichen Mittel, den Ersatz des Substanzverlustes zu begünstigen.

Ich habe einige Male derlei kleine Trübungen im Cadaver zu untersuchen Gelegenheit gehabt und gefunden, dass wenn ich die Cornea mit einem Scalpell abgeschabt hatte, um den Epithelialüberzug vollständig zu entfernen, an der Stelle der Trübung nur eine seichte Depression oder ein leichtes Grübchen zurückblieb, woraus ich schliessen möchte, dass daselbst wegen unzureichender Reaction die Cornealfasern nicht ersetzt, und die Vertiefung durch dicker aufgehäuftes Epithel ausgefüllt wurde; denn *vor* dem Abschaben hatte ich in mehreren Fällen, wo ich genau darnach forschte, daselbst nicht die mindeste Vertiefung wahrnehmen können. Solche Trübungen liessen sich im Leben vielleicht dadurch beseitigen, dass man das Epithelium abschabte, und hiedurch

zugleich das Anschiessen plastischen Exsudates und die Bildung von Cornealfasern an jener Stelle einleitete. Es ist jedoch mehr als wahrscheinlich, dass man diesen Zweck auch durch andere Mittel erreichen kann, wie wir in dem Abschnitte über Hornhauttrübungen nachweisen werden.

c) Die *Eitergeschwüre* sind bald sehr klein, wie häufig bei Conjunctivitis scrofulosa, bald sehr gross, selbst über die ganze Cornea ausgedehnt, wie bei der Bindehautblennorrhöe. — Die Ränder sind entweder sehr steil oder terrassenförmig; sie sind nur dann unterminirt, wenn das Geschwür aus einem Abscess entstanden ist, oder wenn der Eiter sich zwischen den Faserschichten der Cornea senkt; sie erscheinen dann ein wenig eingesunken, während sie sonst gewöhnlich etwas erhaben oder aufgeworfen erscheinen (durch Erweichung und Infiltration). — Das Wichtigste dabei ist, zu bestimmen, ob sie noch den *entzündlichen Charakter* an sich tragen, oder mehr in einem *torpiden Zustande* verharren, oder aber zur *Heilung sich anschicken.**) Im ersteren Falle erscheint die nächste Umgebung leicht getrübt und gelockert oder geschwellt, der Process von Thränenfluss, Lichtscheu, lebhafter Injection der entsprechenden vordern Ciliar- und Bindehautgefässe, wohl auch von mehr weniger lebhaften Schmerzen im Auge und dessen Umgebung oder selbst von ödematöser Schwellung des obern Augenlides begleitet, und der Substanzverlust greift sichtlich (in wenig Tagen) in die Tiefe oder Breite, allein oder zugleich, um sich. — Im 2. Falle fehlen die genannten Reactionserscheinungen ganz oder grösstentheils; es können sich wohl auch, wie im 1. Falle, eine Menge von erweitesten Gefässen entwickeln, welche vom Limbus conjunctivae zum Geschwüre laufen, aber die Grösse des Geschwüres und die Infiltration der Ränder nimmt sichtlich weder zu noch ab, der Zustand bleibt viele Tage, ja Wochen-lang ziemlich unverändert, bis endlich Durchbruch der Cornea und hiemit stärkere Reaction eintritt. Diesen Charakter zeigen die Geschwüre gern, wenn sie klein aber tief sind, und etwas weiter vom Rande der Cornea entfernt sitzen. — *Tritt Heilung ein*, so werden die Ränder und allmälig auch der Grund reiner, und es schiesst plastische Lymphe an, welche die Vertiefung allmälig ausfüllt. Dieses Anschiessen plastischer Lymphe ist nicht selten von Gefässentwicklung in der Tiefe der Hornhautsubstanz begleitet, oder vielmehr diese geht demselben schon voraus. Bei grösseren Geschwüren, namentlich wenn sie nahe an den Hornhautrand reichen, entwickeln sich oft, als Zeichen der beginnenden Vernarbung, auch an der Oberfläche

*) Ich brauche wohl kaum zu erinnern, dass mit dieser Unterscheidung nur einige Anhaltspunkte, keine haarscharfe Sonderung gegeben sein soll.

eine Masse Gefässe, vom Limbus conjunctivae und unter demselben hervor kommend, dicht an einander gedrängt, und einen förmlichen Wulst bildend, oder einzeln; endlich nehmen diese Gefässe an Zahl und Umfang ab, und in demselben Maasse erscheint die ausgeschwitzte Lymphe minder klar, wird graulich, allmälig dichter und trüber, von einzelnen Gefässchen durchzogen, zuletzt auch eben, sich dem Niveau der unversehrten Umgebung anschliessend, oder etwas deprimirt, selten darüber erhaben und höckerig. Jene Partien der Cornea, welche unter starker Gefässentwicklung restituirt werden, erlangen weit seltener einen so hohen Grad von Durchsichtigkeit, wie die durch Anschliessen von Lymphe unter minder heftigen Erscheinungen ersetzten. Doch hat auf die Möglichkeit der nachfolgenden Aufhellung auch der Umstand Einfluss, ob die tiefern Hornhautschichten ihre normale Wölbung beibehalten oder nicht; wo diese stärker vorgetrieben wurden, erlangt das die oberflächlichen Schichten ersetzende Exsudat nie völlig die Eigenschaften normaler Hornhautsubstanz.

In Bezug auf die *Behandlung* solcher Hornhautgeschwüre an und für sich kann füglich auf das bei Besprechung der Conjunctivitis scrofulosa S. 103 lit. *e* Gesagte verwiesen werden. Prognosis und Therapie können jedoch durch mancherlei *Folgezustände der Cornealgeschwüre* wesentlich modificirt werden, und desshalb müssen wir diesen letzteren eine ausführlichere Betrachtung widmen.

1. Der Substanzverlust wird vollständig durch plastisches Exsudat gedeckt, welches früher später in vollkommen durchsichtige Hornhautsubstanz mit normalem Epithelium an der Oberfläche umgewandelt werden kann, mithin, wenigstens mit der Zeit, *völlige Heilung* zulässt. Das den Übergang bildende trübe Gewebe kann als eine Art von provisorischem Callus betrachtet werden. Unter welchen Bedingungen dieser Ausgang zu erwarten stehe, wurde bereits (S. 218) angegeben. Welche Mittel anzuwenden sind, um diese Aufhellung zu begünstigen, werden wir in dem nächsten Abschnitte (über Hornhauttrübungen) erörtern.

2. Ersatz des Substanzverlustes durch Exsudat, welches als *Narbengewebe* gleichsam auf einer niedrigeren Organisationsstufe stehen bleibt, und *nie mehr eine Aufhellung zulässt.* Dieses einfache Faser- oder Narbengewebe füllt entweder die Grube vollständig aus, oder unvollständig, mit einer Depression oder Abplattung (ein sehr häufiger Fall), oder es ragt etwas über das Niveau der nicht zerstörten Umgebung empor, auch bei unveränderter Wölbung der tiefsten Schichten und der Wasserhaut. Der erste und zweite Zustand können zugleich vorkommen, dieser in der Mitte oder nach der einen Seite hin, jener in der Umge-

bung oder überhaupt da, wo die Zerstörung minder tief eingedrungen war; der letzte Befund ist immer mit krankhafter Epithelialproduction vereint, und relativ selten. — Solche unheilbare Trübungen stehen zu befürchten, wenn der Substanzverlust (auch ohne Durchbruch) sehr tief geht, namentlich bei sehr steilen Geschwürsrändern, wenn torpide Eitergeschwüre sehr lange fortbestehen, wenn das Individuum älter oder sehr herabgekommen ist, wenn das Auge durch örtliche Mittel überreizt wird; namentlich sind es die bleihältigen, nach *Kunier* auch die aus Kupfer-, Zink- oder Kadmium-Salzen und Opiumtinctur bereiteten Augenwässer, welche in dieser Beziehung nachtheilig wirken.

3. Der *Eitersenkung* (*Unguis*, *Onyx*) zwischen den Faserschichten der Cornea wurde bereits mehrmal Erwähnung gethan. Beim Bestande eines Eitergeschwüres in der Cornea sieht man nicht selten einen gelben Streifen, ähnlich der Lunula am Nagel oder einem Halbmonde, an der tiefsten (abhängigsten) Stelle der Cornea, einen kleinen Congestionsabscess, welcher indess nach oben nicht immer durch eine gerade oder regelmässig gekrümmte Linie begrenzt ist.

4. *Eiterbildung in der vordern Augenkammer* (*Hypopium*), welche höchst wahrscheinlich das Ergebniss von Iritis ist. Wir haben bereits mehrmal erwähnt, dass bei grösseren, und namentlich bei tieferen Hornhautgeschwüren und bei Hornhautabscessen (Vergl. S. 37, 196) die Zeichen von *Iritis* bemerkt werden. Diese Iritis tritt nur bisweilen mit der Bildung reichlichen eiterähnlichen Exsudates in der vordern Augenkammer auf, welches, indem es die unterste (abhängigste) Stelle einnimmt, zu oberst durch eine gerade oder Bogenlinie begrenzt erscheint, und in seltenen Fällen sogar mehr als die Hälfte der Augenkammer einnimmt.

Wenn die Eiteransammlung nicht sehr bedeutend ist, kann die Beantwortung der Frage, ob man Unguis oder Hypopium vor sich habe, sehr schwierig, selbst unmöglich sein, wenigstens für den Augenblick. Der Eiter senkt sich, er mag zwischen den Faserschichten der Cornea oder zwischen Cornea und Iris eingeschlossen sein, stets nach der tiefsten Stelle, und wechselt somit seinen Ort je nach der Stellung oder Lage des Kranken. Auf die Zeit, binnen welcher diese Ortsveränderung erfolgt, darf man desshalb nicht viel Gewicht legen, weil ein dünner Eiter zwischen den Hornhautfasern früher seine Lage ändern wird, als ein dicker Eiter in der Augenkammer, und weil wir eben ein anderweitiges Kennzeichen für die Consistenz des Eiters nicht besitzen. Zudem macht sich die Attraction der festen Wandungen der Augenkammer auf dieses Contentum um so mehr gegen das Gesetz der Schwere geltend, je ge-

ringer dessen Menge ist. Ingleichen kann eine kleine Quantität in der Cornea eingeschlossenen Eiters sich dem Auge des Beobachters, wenn er die Cornea gerade von vorn betrachtet, ebenso leicht entziehen, als Eiter in der Augenkammer, wenn er zwischen den hintersten Faserschichten der Cornea gelagert ist, und somit durch die Scleralfalze gedeckt wird. Eher noch kann eine scharfe Loupe Aufschluss geben. Sitzt nämlich der Eiter zwischen den Faserschichten, so erscheint er der Oberfläche der Cornea näher, und für die Oberfläche der Cornea gibt der Limbus conjunctivae einen Anhaltspunkt, wenn nicht oberflächliche Gefässchen, welche aus dem Limbus in's Bereich der Cornea hineinragen. Ganz sicher aber kann man über den Sitz der Eiteransammlung in der Cornea dann sein, wenn sich von dem Geschwüre bis zum Unguis ein trüber Streifen gleichsam als Bahn des Eiters zwischen den Faserlagen der Cornea verfolgen lässt, was indessen nur selten der Fall ist. Dennoch habe ich es beobachtet, und begreife desshalb nicht, wie man überhaupt an der Eitersenkung in der Cornea, an dem Vorkommen der Unguis zweifeln konnte. — Andererseits kann bei geringer Eiteransammlung nur die Gegenwart von unzweifelhaften Symptomen der Iritis den Ausschlag für Hypopium geben. Die Verengerung der Pupille und die geringere Beweglichkeit der Iris können jedoch hier nichts entscheiden, da beide Symptome auch bei einfachen Hornhautgeschwüren (ohne Unguis oder Hypopium) vorzukommen pflegen. Ist aber *mehr* Eiter vorhanden, dann kann man sich hinreichende Gewissheit über dessen Sitz verschaffen, wenn noch eine Partie der Cornea so weit durchsichtig geblieben ist, dass man durch dieselbe zwischen der Iris und Cornea hineinsehen kann, was in der Regel von oben her am ehesten möglich ist.

Unguis und Hypopium bilden sich jederzeit nur bei jenem Zustande der Eitergeschwüre, welchen wir als den entzündlichen geschildert haben. Beide, insbesondere aber das Hypopium, bestehen aber bisweilen noch fort, wenn der Zustand des Cornealgeschwüres mehr ein torpider geworden ist. In Bezug auf die Behandlung müssen wir daher auf die S. 103 und 197 gegebenen Anhaltspunkte verweisen. Am schwierigsten ist es zu bestimmen, wenn man von der antiphlogistischen zu der reizenden Behandlung zu übergehen habe. Es ist mir, zur grossen Belehrung meiner Kliniker widerfahren, dass der bereits verschwundene Unguis wieder erschien, nachdem ich (vorzeitig) Laudan. liq. eingeträufelt, oder die Wucherungen der Bindehaut (bei Trachoma) mit Cuprum sulfur. touchirt hatte, und zwar in demselben Falle 2—3mal. Sie konnten so am besten durch eigene Anschauung kennen lernen, wie vorsichtig man mit den gegen

Hornhautgeschwüre viel zu allgemein empfohlenen örtlichen und allgemeinen Reizmitteln sein müsse. — Die Folge des Unguis ist, sobald man nicht vorsichtig zu Werke geht, Zerstörung der Cornea in grossem Umfange. Die Folgen des Hypopium sind zunächst fürchterliche Schmerzen, wie bereits auseinandergesetzt wurde, weiterhin Zerstörung der Cornea, selbst des ganzen Bulbus, aber auch in günstigeren Fällen die Ausgänge der Iritis, wovon später.

5. Wenn die tiefsten Schichten in etwas grösserer Ausdehnung bloss gelegt sind, und, bevor sie noch durch Exsudat gedeckt wurden, dem Andrange des Kammerwassers nachgeben, oder, wenn diess mit der allein noch unversehrten Wasserhaut geschieht, so entsteht der Zustand, welchen man *Keratokele* genannt hat. Es erhebt sich aus dem Grunde des Geschwüres ein krystallhelles Bläschen, oder es wird der mehr weniger umfangreiche und früher concave Grund des Geschwüres in Form einer kleinen Kuppel convex. Die weitern Folgen sind verschieden, je nachdem diese Keratokele berstet oder nicht.

Die Folgen des Durchbruches werden wir unter *6.* betrachten. Entsteht kein Durchbruch, was nur selten geschieht, so wird das jene Vortreibung allmälig überkleidende Exsudat in der Regel in eine undurchsichtige und stationäre Narbensubstanz verwandelt. Als seltener Ausgang kommt hier *das* vor, dass die in grösserem Umfange (auf 1‴ Durchmesser und darüber) bloss gelegten und kuppelartig über das Niveau der Umgebung vorgewölbten tiefern Faserlagen einen Überzug von Exsudat erhalten, welches stellenweise oder durchaus einen sehr hohen Grad von Durchsichtigkeit erlangt, nachdem es fest geworden und mit Epithel überzogen ist; nur rings herum bezeichnet constant ein permanent undurchsichtiger Reifen die Stelle, wo die vorgewölbte Partie mit den oberflächlichen Faserlagen der Umgebung verwachsen ist. Dieser Zustand, der eigentlich nichts anders als eine *stationär gewordene Keratokele ist*, wurde bisher in seiner Bedeutung und Entstehung meistens verkannt. Einige Auctoren rechneten ihn zu den Staphylomen, und nannten ihn Staphyloma pellucidum, und zwar je nach der Form bald conicum, bald globosum; andere hielten ihn mit dem, was man Keratokonus oder Hyperkeratosis genannt hat, für identisch, worauf wir später zurück kommen werden; nur Prof. *Rosas* (Lehrb. S. 738) hat denselben unter dem Namen Keratokele seu Uvalio corneae ziemlich getreu beschrieben. Die grösste stationäre Keratokele, welche *ich* gesehen, glich der Hälfte einer Zuckererbse; die hemisphärische Vortreibung war nicht central, mehr nach oben und aussen gelegen, ringsum von einem schmalen weissen

Reifen umgeben, an der Oberfläche vollkommen glatt und glänzend, stellenweise halb-, grösstentheils aber ganz durchsichtig, die vordere Kammer entsprechend vergrössert, in der Pupille einige Exsudatfäden. — Der Vorschlag, dieser Vorwärtswölbung dadurch zuvorzukommen, dass man den Humor aqueus durch einen seitlich gemachten Einstich abzapft, verdient gewiss Beachtung. Nach eigener Erfahrung kann ich indess noch kein Urtheil darüber abgeben. Man wird in jedem speciellen Falle in Erwägung ziehen müssen, ob ein solcher Einstich ohne Gefahr, starke Reaction zu erregen, geschehen könne oder nicht. Ist die Keratokele einmal fest geworden, dann nützt weder die Punction noch die Ätzung derselben mit Lapis.

6. Wenn in Folge eines tiefer dringenden Geschwüres die *Descemet'sche Haut berstet*, so fliesst zunächst der Humor aqueus aus, und der Bulbus ändert seine Form. Zwischen den Wandungen und dem Inhalte des Bulbus findet nämlich, da beide elastisch sind, permanent ein gewisser Grad gegenseitigen Druckes statt. Wird dieser plötzlich an einer Stelle gehoben, so muss das Kammerwasser schon aus dieser Ursache allein nach dieser Stelle gedrängt werden und ausfliessen, selbst dann, wenn die Öffnung nach oben gerichtet ist. Das Gesetz der Schwere kommt hier gar nicht in Betracht. Wohl aber kann eine verstärkte Contraction der Augenmuskeln sowohl das Bersten der Wasserhaut als auch den Ausfluss des Kammerwassers begünstigen und beschleunigen.

Die Augenmuskeln sind im Stande, einen Einfluss auf die Hülle und den Inhalt des Bulbus zu üben, sobald erstere in ihrer Integrität (Continuität, Elasticität und Resistenz) gestört ist. — Denken wir uns den Bulbus durch eine Kreislinie in eine vordere und hintere Halbkugel geschieden, und nennen wir jene Linie den Äquator, das Centrum der Cornea den vordern, das der Sclera den hintern Pol, so liegen die Insertionsstellen der Musc. recti einige Linien diesseits, die der Musc. obliqui mehrere Linien jenseits des Äquators. Die fixen Punkte der M. recti liegen rings um das Foramen opticum, die der M. obliqui am Orbitalrande (ohngefähr in gleicher Ebene mit der Basis corneae). Denken wir uns nun den Bulbus fix, sein Centrum (den Drehpunkt) unverrückbar; so sind auch die Insertionsstellen jener Muskeln am Auge fixe Punkte (im Momente simultaner, gleichmässiger Contraction), und dieselben müssen, da sie offenbar krumme Linien beschreiben (mit der Concavität sich an den grössten Umfang des Bulbus am Äquator anschmiegen), bei jeder simultanen stärkern Contraction einen erhöhten Druck auf die Sclera und hiemit auch auf den Glaskürper ausüben, sobald der Bulbus überhaupt compressibel ist. Compressibel ist er aber ganz gewiss, sobald seine Hülse (Cornea oder Sclera) ihre Resistenz und Elasticität verloren, und noch mehr, sobald die Cornea durchbrochen ist. — Es ist klar, dass man über diese Frage im Reinen sein muss, wenn man die consecutiven Zustände tieferer oder durchbohrender Cornealgeschwüre deuten will. Ich hatte desshalb in meinem oben citirten Aufsatze über das Hornhautstaphylom diesen Einfluss der Muskeln auf die Contenta des

Bulbus aus pathologischen Beobachtungen nachzuweisen versucht, und ihn kurzweg als Vis a tergo bezeichnet. *Szokalski**) gebührt das Verdienst, denselben im Wege des Experimentes erwiesen zu haben. „Vor der Entdeckung der erschlaffenden Eigenschaft des Äthers und des Chloroforms gelang es mir in meinen ophthalmologischen Vorlesungen nie, die Extraction der Cataracta an Kaninchen zu demonstriren; unmittelbar nach dem Hornhautschnitte sprang die Linse aus dem Auge heraus." „Schneidet man an einem Kaninchen alle geraden Muskeln des *einen* Auges durch, und öffnet man dann die Hornhaut auf *beiden* Augen so, wie man es bei der Extraction der Cataracta zu machen pflegt, so stürzt die Linse aus *dem* Auge vor, dessen Muskel unberührt blieben, während sie in dem vorher präparirten Auge ganz ruhig an ihrer Stelle bleibt. Dieser Umstand zeigt augenscheinlich, dass es die geraden Augenmuskeln sind, welche die Linse nach vorn drängen." Jener Einfluss der Augenmuskeln macht sich insbesondere geltend, so oft andere Muskelgruppen in erhöhter Thätigkeit sind; so beim Husten, beim Erbrechen, bei stärkerer Wirkung des Prelum abdominale, beim Heben schwerer Lasten u. dgl. Sie erfolgt gegen unsern Willen, synergisch. — Halten wir uns diese Thatsachen gegenwärtig, so werden wir leicht begreifen, warum Ruhe des Körpers vor Allem nothwendig ist, wenn durchdringende Geschwüre oder Wunden der Hornhaut heilen sollen. Es ist eine bekannte Sache, dass man Leuten, denen die verdunkelte Linse extrahirt wurde, in den ersten Tagen nichts Hartes zum Kauen gibt, dass man ihnen verbietet, sich z. B. mit den Füssen anzustemmen, um sich auf ihrem Lager höher hinaufzuschieben u. s. w.; es ist eine bekannte Sache, dass wenn ein derart Operirter vom Niesen oder Husten befallen wird, die bereits verharschte Hornhautwunde leicht wieder aufreisst, gleichviel, ob der Schnitt nach oben oder nach unten geführt wurde.

So wie der Humor aqueus ausfliesst, erfolgt weder ein merkliches Einsinken der Cornea, noch Eintritt von Luft in die Kammer, sondern Iris und Linse rücken vorwärts, und somit auch der Glaskörper, was nicht gedacht werden kann, ohne dass die Sclera mit der Netz- und Aderhaut letzterem folgen; mit andern Worten: der Bulbus wird in seinem Umfange kleiner, seine Durchmesser im Äquator werden relativ kürzer, indess die Achse von einem Pole zum andern dieselbe bleibt. Erfolgt der Abfluss des Kammerwassers mit einer gewissen Rapidität, was nur bei grössern Hornhautöffnungen und unter gesteigerter Contraction der Augenmuskeln zu geschehen pflegt, so kann in diesem Momente zugleich die Zonula Zinnii einreissen, und Glaskörper ausfliessen, oder, was seltener geschieht, die vordere Kapsel bersten, worauf wir später zurückkommen. — Ob bei diesem Vorgange sogleich oder erst später auch ein Theil der Iris mit in die Hornhautöffnung hineingedrängt werde, hängt theils von der Lage und Grösse dieser letzteren ab, theils von der Geschwindigkeit des Stromes, mit welcher das Kammerwasser abfliesst,**)

*) Roser und Wunderlich's Archiv, 7. Jahrgang S. 695.

**) Dem Vorfallen der Iris beim Hornhautschnitte behufs der Extraction lässt sich bekanntlich am besten vorbeugen,

theils endlich von dem Einflusse, welchen die Augenmuskeln nachträglich ausüben.

Fragen wir uns nun, ob unter solchen Umständen noch Heilung möglich sei, unter welchen Bedingungen, und wie sie zu Stande kommen könne, überhaupt welche Folgezustände zu erwarten stehen, so müssen wir vor allem unterscheiden: *an welcher Stelle der Durbruch erfolgte, wie gross die Öffnung in der Descemet'schen Haut, wie weit die Zerstörung der Hornhautfasern in den oberflächlichen, wie weit in den tiefern Schichten um sich gegriffen habe, ob eine weitere Zerstörung noch ferner zu besorgen sei, ob auf lebhaften Stoffwechsel und auf Ruhe von Seite des Kranken zu rechnen sei, ferner ob die Iris bloss angelagert oder in die Öffnung mehr weniger stark hineingetrieben sei, ob ein solcher Vorfall seit kurzem oder schon lange bestehe, ob die vorgefallene Iris entzündet sei, und endlich ob dem Abflusse des Kammerwassers Schranken gesetzt seien, oder nicht.*

Jeder sieht ein, dass, wenn das Auge nicht zu Grunde gehen soll, dem Aussickern des Humor aqueus zuerst bleibende Schranken gesetzt werden müssen. Dieser Zweck wird zunächst durch *mechanische* Verlegung oder Verstopfung der Ausflussöffnung, weiterhin aber durch *organische* Schliessung, durch Verwachsung mittelst plastischen Exsudates vermittelt. Zur Verlegung oder Verstopfung der Öffnung dient in den meisten Fällen die Iris, selten die Kapsel allein, bisweilen beide zugleich. *Dieser mechanische Abschluss der Augenhülse ist unerlässliche Bedingung zu dem nachfolgenden organischen.* Würde das Kammerwasser fortwährend aussickern können, so würde eine Vereinigung der Geschwürsränder durch plastisches Exsudat niemals zu Stande kommen. Das erste günstige Zeichen nach erfolgtem Durchbruche der Cornea ist demnach das, dass sich zwischen der Iris und Cornea wieder Humor aqueus ansammelt, und zwar nicht bloss auf einige Stunden, sondern bleibend. Letzteres findet nur dann statt, wenn von Seite der Geschwürsränder plastisches Exsudat geliefert wird, und den Grund der Öffnung ausfüllt oder überzieht, oder wenn die Iris förmlich in die Öffnung eingeklemmt wird. Den Zustand permanenter oder häufig wiederkehrender Entleerung des Kammerwassers durch eine solche Hornhautöffnung nennt man *Hornhautfistel.* Wenn er Wochen- Monate-lang besteht, so führt er endlich

wenn man den Schnitt nicht zu rasch beendigt, und umgekehrt lässt sich bei der Beer'schen Irideklomie das hier erwünschte Vorfallen der Iris gewöhnlich dadurch erzielen, dass man das pyramidale Messer tiefer einstösst und *sehr rasch* zurückzieht.

zu bleibender Lageveränderung der Linse und der Iris mit mehr weniger deutlicher *Abplattung der Cornea*, oder *Verkleinerung des ganzen Bulbus*, wenn nicht — auf gewisse Veranlassungen — zu heftiger, mit Eiterung verlaufender Entzündung sämmtlicher Gebilde (*Panophthalmitis*) und endlich zu *Phthisis bulbi*.

Von der grössten Wichtigkeit ist das Verhalten der Descemet'schen Haut. Dieselbe reisst im Momente der Berstung in Zipfel, und diese schlagen sich nach aussen um den Geschwürsrand um. Wird demnach die Iris nicht weit in die Öffnung hineingetrieben, so kommt sie mit den Geschwürsrändern gar nicht in Berührung. Das fernere Verhalten gestaltet sich nun verschieden je nach der Grösse des Einrisses und der hiedurch gebildeten Zipfel der Wasserhaut.

Ist die Öffnung central gelagert, oder peripherisch, aber so klein, dass die Iris gleichfalls nicht stark in dieselbe hineingedrängt werden kann, so können jene Zipfel allmälig wieder in ihre ursprüngliche Lage zurückgedrängt werden, und zwar dadurch, dass von den Geschwürsrändern plastisches Exsudat abgelagert wird. Während nun der Abfluss des Kammerwassers noch rein mechanisch abgehalten wird, werden jene Zipfel einfach wieder an einander gelegt und durch mehr weniger mächtig aufgelagertes Exsudat in ihrer Lage erhalten. Hiemit ist der organische Abschluss der Augenhülse gegeben, und zwar bleibend, wenn die zarte Exsudatschichte nicht durch wiederholten stärkern Andrang des Kammerwassers durchbrochen wird. Ist aber dieser Abschluss geschehen, dann ist auch der physicalische Grund entfallen, durch welchen Iris oder Kapsel an die Cornea angedrängt wurden, der Humor aqueus sammelt sich zwischen Iris und Kapsel einerseits und zwischen der Cornea anderseits wieder an, und der weitere Verlauf ist von nun an derselbe, wie bei tiefern Hornhautgeschwüren überhaupt. Das Merkwürdige dabei aber ist das, dass es Fälle gibt, wo sowohl der Einriss der Descemet'schen Haut als die darüber gebildete provisorische Hornhautnarbe mit der Zeit spurlos verschwinden, dass somit *nicht jeder Hornhautdurchbruch eine unheilbare Trübung hinterlassen muss.*

Diese Behauptung, so paradox sie auch erscheinen mag, besonders den Ansichten gegenüber, die wir in verschiedenen ophthalmologischen Schriften hierüber finden, ist nichts desto weniger wahr und auf unzweifelhafte Beobachtungen gestützt. Den Satz, dass die Descemet'sche Haut in Zipfel reisst, und sich gleichsam als schützender Überzug (gegen Berührung der Iris mit den Geschwürsrändern bis zu einem gewissen Grade) über die Geschwürsränder nach aussen umschlägt, hat zuerst mein verehrter

Freund Dr. *Mildner**) durch zahlreiche Untersuchungen an Leichen nachgewiesen, und ich habe mich von der Richtigkeit seiner Angaben hierüber oftmals überzeugt. Ich habe ferner Fälle beobachtet, wo längere Zeit nach constatirtem Durchbruche der Hornhaut diese nicht die geringste Spur einer Trübung darbot; ich habe Fälle beobachtet, wo man die Stelle des Einschnittes, den man behufs der Extraction oder der künstlichen Pupillenbildung in der Cornea gemacht hatte, nach einiger Zeit nicht mehr aufzufinden vermag; ich habe überdiess Augen anatomisch untersucht, und *ohne Spur einer Narbe in der Wasserhaut gefunden*, obwohl aus anderweitigen Veränderungen (Trübung der Cornea gegenüber einem Centralkapselstaare) angenommen werden musste, dass die Cornea an dieser Stelle durchbrochen gewesen war. Da man jedoch diesen letzteren Schluss als einen Circulus vitiosus bezeichnen könnte, so will ich vorläufig nur anführen, dass auch in der Linsenkapsel, welche bekanntlich ganz gleiche Eigenschaften zeigt, wie die Descemet'sche Haut, kleinere Wunden spurlos vernarben können. Als Beleg für diese Behauptung führe ich einen von mir genau beobachteten Fall an, welchen Professor *Fischer* in seinem Lehrbuche (S. 324) veröffentlicht hat. Ein junger Mann starb (1840) den 17. Tag, nachdem ich die Zerstücklung eines weichen Staares durch die Cornea vorgenommen hatte. Wir hatten deutlich einige Stückchen der Linse in die vordere Kammer treten und nach mehreren Tagen verschwinden gesehen; die Kapseln waren also ganz gewiss eröffnet worden. Bei der Section, welche Professor *Bochdalek* mit seiner bekannten Genauigkeit vornahm, und bei welcher insbesondere die Kapseln näher untersucht wurden, weil der Staar so ausgesehen hatte, wie ihn ältere Auctoren als Kapsellinsenstaar schildern, fand sich, dass die Kapseln wohl schlaff, etwas eingesunken, aber nirgends getrübt waren, ja es liessen sich sogar die Stellen der Einschnitte nicht auffinden, die Kapseln waren ohne Spur einer Narbe wieder völlig geschlossen, und die scheinbare Trübung der Kapsel erwies sich als ein feiner, leicht abschabbarer Beschlag ihrer Innenfläche mit trüber Rindensubstanz.

Ist die Öffnung in der Wasserhaut etwas grösser, so wird, selbst wenn sie ziemlich central liegt, gewöhnlich ein mehr weniger grosser Theil der Iris in dieselbe hineingedrängt, sogleich oder nach einiger Zeit; es entsteht das, was man *Vorfall der Iris* nennt. Auch durch eine nicht gar grosse Öffnung kann ein relativ grosser Theil der Iris herausgedrängt werden; die Grösse des Vorfalles ist also nicht nach der Basis allein zu beurtheilen. In der Regel spricht man von Prolapsus iridis nur da, wo noch mindestens $^1/_3$ der Hornhaut nicht geöffnet ist; diesem Theile entsprechend ist dann auch noch vordere Augenkammer und, wenigstens nach einiger Zeit, wieder Humor aqueus vorhanden, wenn nicht dessen Ausfliessen neben der blossgelegten Irispartie noch gestattet ist. Von der totalen Blosslegung der Iris werden wir erst später sprechen können. — *Kleinere und frische Irisvorfälle können wieder zurückgehen*, ohne dass eine Verwachsung zwischen Iris und Cornea zurückbleibt, ja es kann selbst die Hornhaut an einer solchen Stelle wieder vollkommen

*) Prager medicinische Vierteljahrschrift, 13. B. S. 56.

durchsichtig werden, wenn sonst die Bedingungen hiezu vorhanden sind. Der grösste Prolapsus, welchen *ich* (ohne Synechie) heilen sah, war ohngefähr hanfkorngross. Es versteht sich von selbst, dass so ein Vorfall weder eingeklemmt noch entzündet sein darf. Die Iris muss durch die nach aussen umgeschlagenen Zipfel der Wasserhaut vor Verwachsung mit den Geschwürrändern der Cornea geschützt sein, und sie muss, so wie von diesen plastisches Exsudat abgelagert wird, zurückgedrängt werden können. Ich kann, auf unzweifelhafte Beobachtungen gestützt, gegen *Ruete*, *von Walther* u. A. ganz bestimmt behaupten, dass nicht jeder Prolapsus iridis eine vordere Synechie hinterlassen müsse.

Wenn hingegen die Iris eingeklemmt oder entzündet ist, so ist auf die Heilung ohne bleibende Merkmale der frühern Vereinigung nicht zu rechnen. Einklemmung erfolgt, wenn eine grössere Irispartie in eine relativ enge Öffnung der Wasserhaut hineingetrieben wurde, Entzündung des vorgefallenen Theiles erfolgt fast immer, wenn die Basis des Vorfalles grösser ist, mehr als $1^1/_2$‴ im Durchmesser beträgt; doch können auch kleinere Vorfälle sich entzünden, wenn sie stark eingeklemmt sind, oder, wenn sie von aussen stark gereizt werden, durch Collyrien, Salben, Betupfen mit Lapis, durch Staub u. dgl. Dann schwillt die blossgelegte Irispartie an, wird dunkler gefärbt, später blass- oder fleischroth, oft deutlich granulös, und hie und da von Gefässchen durchzogen. Eine solche Entzündung bleibt in der Regel auf die blossgelegte Partie beschränkt und geht nur unter besonders ungünstigen Verhältnissen, bei neuerdings auf das Auge einwirkenden Schädlichkeiten, auf die ganze Iris über. Der entzündete Prolapsus bedeckt sich mit einer Schicht plastischen Exsudates, welches mit dem von der Cornea ausgeschwitzten in Eins verschmilzt, und nach erfolgter Organisation unzertrennliche Verbindung zwischen Iris und Cornea bedingt. Diesen Zustand hat man im Allgemeinen *Synechia anterior* genannt; man gebraucht jedoch diesen Namen gewöhnlich nur zur Bezeichnung kleinerer Verwachsungen. Wenn nämlich die Hornhautnarbe endlich völlig consolidirt, und die Augenkammer wieder hergestellt erscheint, so nimmt die nicht betheiligt gewesene Irispartie wieder ihre normale Lage ein, und nur der getroffene Theil streicht zur Hornhautnarbe vorwärts. In seltenen Fällen sieht man die Iris *durchaus* wieder in ihrer normalen Lage, und nur ein Faden fest gewordenen Exsudates, welcher von der Hornhautnarbe zu dem gegenüber liegenden Punkte der Iris verläuft, deutet auf den vorausgegangenen Zustand; mitunter trifft man auch einen Fall, wo auch diese fadenförmige Verbindung zerrissen ist (durch Schrumpfung des Exsudates?) und einige

Partikelchen vom Pigmente der Iris in die Hornhautnarbe eingeheilt sind, ein Befund, welcher um so gewisser als Rest der ehemaligen Verbindung zwischen Iris und Cornea gedeutet werden kann, wenn die gegenüberliegende Partie der Iris noch in ihrer Farbe und Structur verändert erscheint. Häufiger geschieht es, dass ein Theil der Iris ganz in die Hornhautnarbe einheilt, und man denselben als einen bräunlich- oder bläulich-grauen oder schwarzen Fleck mitten in der Hornhautnarbe erkennt. Die ältern Auctoren nannten diesen Zustand nach der Ähnlichkeit mit dem Kopfe eines in ein Brett geschlagenen Nagels *Clavus*. — Je nachdem nun solche Narben mit verderer Synechie verschieden gelagert sind, oder verschieden grosse Stellen einnehmen, setzen sie mehr weniger Nachtheil für das Sehvermögen. Sitzen sie peripherisch, so schaden sie nur dann, wenn sie grösser sind, und eine merkliche *Verziehung der Pupille* nach dieser Gegend hin verursachen. Sehr hohe Vorfälle können, auch wenn sie keinen grossen Umfang an der Basis haben, selbst völlige *Verschliessung der Pupille* bedingen, indem ein zu grosser Theil der Iris in die Narbe eingelöthet wird. Die schlimmsten Fälle sind aber jene, wo das Cornealgeschwür mehr central sitzt, und der Pupillarrand theilweise oder total mit der Hornhaut verwächst; bleibt auch noch ein Theil des Pupillarrandes frei, so wird diese Öffnung doch gewöhnlich durch die Narbe verdeckt, welche sich eben nicht bloss auf die Stelle der Verwachsung selbst beschränken muss, sondern sich in der Regel noch darüber hinaus erstreckt. *Narben, welche die Spuren von vorausgegangener oder noch bestehender Verwachsung der Iris mit der Cornea in sich tragen, sind absolut nie mehr aufhellbar*, wenigstens so weit nicht, als die Verwachsung oder deren Spur sich erstreckt.

Den Vorgang, wo ein Vorfall spurlos zurücktritt, oder wo derselbe ohne bleibende Vortreibung über das Niveau der Umgebung in die Wunde einheilt, bezeichnet man gewöhnlich mit dem Ausdrucke: „die vorgefallene Iris ziehe sich zurück." Diese Bezeichnung ist in so fern unrichtig, als dadurch der Iris eine gewisse Activität beigelegt wird, indess sie sich dabei doch mehr passiv verhält, ihre Contractionen auf den geschilderten Vorgang wenig oder gar keinen Einfluss nehmen. Die eingeklemmte oder entzündete Iris wird allmälig mit Exsudat überdeckt, welches, wenn nicht von der Iris zugleich, so doch von den Geschwürsrändern der Cornea geliefert wird. Dieses den Vorfall überkleidende Exsudat wird allmälig fester und dichter, und verwandelt sich in eine anfangs durchsichtige, später graue oder bläulich-weisse Membran, welche mit dem Hornhautgewebe ein Continuum bildet, und in dem Maasse schrumpft, als sie fester und resistenter wird. Dieses Exsudat ist nicht immer gleichmässig verbreitet, indem es stellenweise mächtiger ist; besonders da, wo der Geschwürsrand vorspringende Winkel (Vorsprünge in die Hornhautgrube) bildet, entstehen einzelne balkenähnliche Verbindungen gegenüberstehender Punkte des Geschwürsrandes

welche den Prolapsus in zwei, drei und mehrere Abtheilungen theilen. Hiedurch erhalten grössere Vorfälle einige Ähnlichkeit mit einer Brombeere oder mit einer Weintraube. Wir werden diesen Zustand, welcher zu dem Namen *Staphyloma racemosum* Veranlassung gegeben hat, weiterhin noch einmal besprechen. — Nach dem Gesagten mag der Leser beurtheilen, was von dem allgemein aufgestellten Rathschlage zu halten sei, bei Irisvorfällen Mydriatica anzuwenden, den Vorfall mechanisch zurückzuschieben, ihn mit Lapis infernalis zu ätzen, mit der Scheere abzuschneiden u. dgl. Wenn irgend wo, so gilt wohl hier der Satz: „Qui bene distingnit, bene medebitur."

7. Ist das *durchbohrende Geschwür mehr central gelegen*, so wird es, je nach der Lage und Ausdehnung der Öffnung in der Wasserhaut, entweder durch die Kapsel allein, oder durch diese und die Iris zugleich verlegt. Die Folge davon kann einfache Heilung mit oder ohne stationäre Hornhautnarbe sein, oder es entsteht nebstdem eine Art *Cataracta capsulae centralis*, oder *permanente Verwachsung der vordern Kapsel mit der Hornhautnarbe* (mit oder ohne gleichzeitige Synechia anterior), oder es kommt *zur Berstung der Kapsel* und deren weiteren Folgen, die wir später erörtern werden. — So wie der Humor aqueus abfliesst, und Iris und Linse an die Cornea rücken, wird auch die Pupille constant verengert, und bleibt eng, bis die Cornealöffnung wieder geschlossen ist. Diess erklärt uns, warum die Kapsel, wenn sie bei Hornhautgeschwüren in Mitleidenschaft gezogen wird, stets nur in ihrem Centrum oder doch nicht weit davon erkrankt. Es ist übrigens eine interessante Erscheinung, dass, wie früher die Wasserhaut, so nach erfolgtem Durchbruche auch die Kapsel ihre Integrität oft durch viele Tage behauptet. *) Dieses Durchsichtigbleiben der Kapsel setzt bekanntlich Kranke, deren Hornhaut durch Eiterung mehr weniger zerstört ist, für eine Zeit in den Wahn, sie werden wieder sehen, weil sie, nachdem die Kapsel bloss gelegt ist, wieder Gegenstände wahrnehmen. — Kehren wir indess zum eigentlichen Gegenstande unserer Betrachtung zurück. War die Durchbruchstelle sehr klein, und beginnt in der Cornea der Process der Heilung mit der Reinigung des Geschwüres und dem Ansatze plastischer Lymphe, so kann bei Verlegung der Öffnung durch die Kapsel ganz dasselbe eintreten, was wir bei einfacher Verlegung durch die Iris beobachten. Wir sehen aber auch, namentlich bei etwas grösserer Öffnung, bisweilen eine andere Folge eintreten. Es bleibt nämlich auf der Kapsel, in oder nahe am Centrum derselben, ein Klümpchen Exsudat zurück, welches nach und nach durch Abschluss der Öffnung in der Wasserhaut von dieser abgeschnürt

*) Wollte man die Zerstörung der Cornea bei der acuten Bindehautblennorrhöe der „Schärfe des Secretes" zuschreiben, so musste man annehmen, dass Wasserhaut und Kapsel dieser ätzenden Potenz sehr lange widerstehen

wird, und nach Wiederherstellung der Augenkammer als ein mehr weniger erhabenes Hügelchen auf der Kapsel sitzen bleibt. Hellt sich dann die restituirte Cornea wieder auf, so wird derjenige, welcher diese Krankheit nicht in mannigfaltigen Übergangsgliedern gesehen hat, an jede andere Ursache eher denken, als an die wahre, das durchbohrende Hornhautgeschwür.

Diese Ansicht über das Enstehen dieser Form von Cataracta centralis capsulae anter. habe ich bereits 1845 in der österreichischen Wochenschrift Nr. 10 und 11 ausgesprochen. Ich habe sie seitdem nicht nur durch zahlreiche Beobachtungen an Lebenden, sondern auch durch mehrere Sectionen ergänzt und bestätigt gefunden. Am häufigsten ist es die Blennorrhöe der Neugeborenen, welche zur Entstehung derselben Veranlassung gibt; doch sah ich sie auch in Folge von Pustel- und Geschwürsbildung bei Blattern und bei Conjunctivitis scrofulosa. Sobald durch den oben geschilderten Vorgang die Hornhautöffnung völlig geschlossen ist, und das Auge durch den Wiederersatz des Humor aqueus seine normale Spannung erlangt, weicht auch die Kapsel mit der Linse wieder in ihre Lage zurück. In der Regel bleibt nun keine Spur von der Anhägerung der Kapsel an die Wasserhaut übrig, als ein Klümpchen jenes Exsudates, welches die Cornea lieferte, auf der Kapsel; ausnahmsweise sieht man jedoch diesen Klumpen noch durch einen Exsudatfaden mit der Hornhautnarbe in Verbindung bleiben, ja in *einem* Falle sah ich die Kapsel mittelst dieses Exsudates mit der Hornhautnarbe eng verwachsen, und dadurch das ganze Linsensystem vorwärts gezogen. Dieser Fall betraf einen 13jährigen Kaufmannslehrling, welchen ich auch meinen Zuhörern auf der Klnik vorführte. Die linke Hornhaut ist in Folge einer in der ersten Kindheit überstandenen Augenentzündung in der Mitte in eine undurchsichtige Narbe verwandelt, und diese steht mittelst eines weissen Pfropfes, welcher, ohne den ringsum freien Pupillarrand zu berühren, durch den humor aqueus rückwärts verläuft, mit der Kapsel in Verbindung. Die Basis dieses Pfropfes auf der Kapsel hat $^2/_3$—$^3/_4$‴ im Durchmesser; die Iris bewegt sich, wie gesagt, ganz frei; die vordere Kammer ist natürlich sehr eng, der Pupillenrand von der hintern Wand der Cornea etwa $^1/_2$‴ weit entfernt. — *Weller* hat diesen Vorgang nach Blennorrhoea neonatorum ganz richtig aufgefasst und beschrieben; nur meinte er, das Exsudat auf der Kapsel werde durch Entzündung dieser letztern und von dieser selbst geliefert. Bei dieser Ansicht ist aber schwer zu begreifen, warum das Exsudat, welches nicht selten auf der Kapsel in Form einer Pyramide aufgethürmt ist, sich auf einen so kleinen Punkt beschränkt, warum keine hintere, im Gegentheil häufiger vordere Synechien zugleich angetroffen werden, und warum die Stelle des Exsudates auf der Kapsel in Fällen, wo noch eine Hornhautnarbe sichtbar ist, auch immer genau dieser letztern entspricht. — *Hawranek* (Österreichische Wochenschrift. 1847, Nr. 35) nimmt an, „dass das Exsedat auf der Kapsel von der entzündeten Hornhaut geliefert werde, aber ohne Durchbruch dieser letztern; er meint, das gelockerte und poröser gewordene Cornealgewebe lassen den Humor aqueus durchtreten, mithin Kapsel und Cornea in Berührung treten; wegen starker Verengerung der Pupille werde nur auf den centralen Theil der Kapsel Exsudat abgelagert; werden nun mit dem Nachlasse der Entzündung die exsudirten Massen resorbirt, erscheine mit dem Wiedereintreten der vitalen und physicalischen Eigenschaften der Humor aqueus in der

Augenkammer, lasse der Druck der Sclera in Folge des festeren Haltpunktes am Cornealrande nach, und nehme mit dem Umfange dieses auch der Raum des Bulbus zu: so trete die Kapsel, sich von der Innenfläche der Cornea ablösend, in ihrer Mitte mit einem Theile der anklebenden Exsudatmasse belegt, zurück und stelle auf diese Weise die centrale Kapselcataracta dar." Diese Ansicht bedarf wohl kaum einer Widerlegung; sie beruht auf einer Menge viel zu unwahrscheinlicher Voraussetzungen. — Dr. von *Hasner*, l. c. S. 185, findet es unbegreiflich, wie man Cornealgeschwüre zum Entstehen des centralen Kapselstaares für nöthig halten konnte; er habe denselben sehr häufig im Verlaufe der Iritis vor seinen Augen entstehen sehen; auch der angeborene Centralstaar, wenn er überhaupt vorkomme, dürfte durch eine fötale Iritis entstehen." Man möchte nach diesen Worten fast zweifeln, ob Hasner wisse, was die Auctoren bisher Centralkapselstaar genannt haben. Er, der sonst die Angaben „sehr häufig, oft etc." tadelt, gibt uns hier keine numerischen Verhältnisse. Mit dieser allgemeinen Redensart sind die bestimmten Beobachtungen, welche *ich* in dem oben citirten Aufsatze umständlich angeführt, weder widerlegt, noch anders erklärt. Wenn aber Iritis die Ursache dieses Staares ist, warum entsteht derselbe, wie allgemein bekannt, beinahe nur im Kindesalter, und am häufigsten nach Blennorrhoea neonatorum? warum kommt derselbe dann so oft mit Hornhauttrübungen und mit vordern Synechien, und warum *nie* mit hintern Synechien vor? warum findet man so häufig an demselben oder an dem andern Auge anderweitige Folgen durchbohrender Hornhautgeschwüre, dagegen niemals die Folgen primärer und substantiver Iritis? Gefährdet etwa die Blennorrhöe mehr die Iris als die Cornea? Die Iritis erzeugt, wie jedermann weiss, Exsudat am Pupillenrande und in der Pupille; diese Exsudate werden wohl theilweise, nie aber ringsum von dem Pupillenrande frei. Die Wissenschaft würde übrigens dem Dr. Hasner Dank schulden, wenn er auch nur *einen* jener zahlreichen Fälle, von denen er spricht, genau beschrieben und allenfalls abgebildet hätte. So lange diess nicht geschehen, müssen wir seine Angaben als unbegründet zurückweisen. — *Beck* (Ammon's Zeitschrift, I. B. 1. H.) hat einen Fall beschrieben und abgebildet. Ein 20jähriger Mann gab das Leiden seines linken Auges als angeboren an; genauere Nachforschung machte es wahrscheinlich, dass er an Ophthalmia neonatorum gelitten hatte. Beck sah „in der Pupille eine Cataracta caps. centr. anterior, und dieser entsprechend eine Trübung der Descemet'schen Haut, etwas unter der mittlern Höhe der Pupille; weiter nach unten waren noch einige trübe Stellen in dem Descemet'schen Hornhauttheile. Von der obersen Hornhauttrübung, welche dem untern Pupillarrande (bei mässig verengerter Pupile) gegenüber lag, ging ein Gefäss, welches unter der Loupe sehr deutlich wurde, durch den Humor aqueus nach oben und rückwärts zum obern Pupillarrande; dieses Gefäss spaltete sich auf der Mitte des Weges in 5 kleine Ästchen, welche sich in die vordere Fläche des kleinen Iriskreises inserirten und verloren; wurde die Pupille künstlich erweitert, so bildete sie in dieser Gegend, wo die Gefässe in die Iris mündeten, einen Vorsprung." — Ich halte diesen Fall nicht für angeboren, wie Beck, welcher die hier bemerkten Gefässe für Reste der Pupillarmembran hält; mir ist es wahrscheinlicher, dass in Folge von Blennorhöe die Hornhaut durchbohrt war, und einerseits Hornhautnarben zurückblieben, andererseits eine Auflagerung auf der Kapsel, und als Rest der frühern Synechie zwischen Iris und Cornea die genannte Gefässverbindung. — Es würde mich zu weit führen, die von mir genau beobachteten Fälle an Lebenden hier zu beschreiben; mehrere der instructivsten sind in dem oben citirten

Aufsatze angegeben. Seit jener Zeit habe ich überdiess 6mal Gelegenheit gehabt, vordere Centralkapselstaare im Cadaver zu untersuchen. Ich lasse hier die Beschreibung von zweien folgen. Am 20. März 1849 untersuchte ich das linke Auge einer auf der Frauenabtheilung gestorbenen Wöchnerin. Das stark nach innen abgelenkte (schielende) Auge bot eine Hornhautnarbe in der innern Hälfte der Cornea dar; das Centrum dieser Narbe entsprach ohngefähr dem innern Pupillarrande bei mittlerer Weite der Pupille. Diese Narbe war mit der entsprechenden Partie der Iris verwachsen, und dadurch die Pupille etwas nach innen verzogen; auf der vordern Kapsel sass, etwas einwärts vom Centrum, ein mohnkorngrosser, kreideweisser, scharfbegrenzter Hügel; er liess sich mit einem Scalpelle ablösen, ohne dass die Kapsel einriss. Diese erschien aber an dieser Stelle ein wenig eingedrückt, und die Rindensubstanz der Linse war unter diesem Grübchen ein wenig getrübt. Jener Hügel verhielt sich unter dem Mikroskope ganz wie fibroides oder Narben-Gewebe. — Am 1. März 1850 untersuchte ich das linke Auge eines auf der chirurgischen Abtheilung verstorbenen 16jährigen Jünglings. Die Cornea schien vollkommen durchsichtig und glatt zu sein; bei genauerer Besichtigung bemerkte man vom Centrum nach innen eine leichte Trübung. Es wurde nun das Epithelium von der ganzen Cornea sorgfältig abgestreift, und nun sah man in der Mitte der Cornea eine leichte Depression, und da, wo man den Fleck bemerkt hatte, also etwas mehr nach innen, eine zweite, etwas grössere und tiefere Depression. Es schienen die obersten Faserschichten zu fehlen, und die Grübchen oder Abschliffe durch mächtigeres Epithel ausgeglichen gewesen zu sein. Diese Abschliffe waren übrigens vollkommen glatt, der grössere leicht getrübt. Die vordere Kammer normal, die Farbe der Iris matter, ihre Structur unverändert; die Pupille vollkommen rund, etwas über 2‴ im Durchmesser haltend; mitten auf der Kapsel ein knorpelähnlicher Kegel mit einer warzenähnlichen Spitze, welche in die vordere Kammer hereinragt. Die Basis etwa $^3/_4$‴ im Durchmesser scharf begrenzt, nicht regelmässig rund. Hinter diesem Kegel sieht man den Kern der Linse getrübt, mattgrau, etwa 2‴ im Durchmesser. Nach Eröffnung des Bulbus fand man die hintere Wand der Cornea, die Wasserhaut vollkommen normal, auch da, wo man vorn die vertiefte Trübung bemerkt. Die vordere Kapsel durchaus undurchsichtig, eben so die Zonula Zinnii. An der Linse liessen sich 3 Regionen unterscheiden; die äusserste, $^1/_3$‴ breit, war vollkommen durchsichtig, normal; die zweite, $^1/_2$‴ breit, war durchscheinend, nur sehr wenig getrübt; die dritte war eben der oben besprochene ganz trübe Kern von etwas über 2‴ Durchmesser. Mitten auf der Kapsel sass jene pyramidenförmige Erhabenheit. Die warzenähnliche Spitze wurde mit einer Pincette gefasst; sie löste sich los, doch riss die Kapsel dabei von einer Seite zur andern ein, und man konnte nicht unterscheiden, ob ein Stückchen von der Kapsel mit der Pyramide in Verbindung geblieben war, oder nicht. Nach Entfernung der Pyramide sah man eine Grube in der Linsensubstanz an dieser Stelle. — In einem dritten Falle zeigte die Kapsel rings um diesen Hügel eine leichte Runzelung, im zweiten konnte ich keine Depression der Kapsel bemerken; es waren Augen von Kindern, die erst kurz vorher an Blennorrhöe gelitten hatten. In keinem Falle war ich im Stande, Spuren der Pupillarmembran oder Spuren von Iritis aufzufinden, ausgenommen die Stelle, wo die Iris mit der Hornhaut verwachsen war. In jenen 2 Fällen von Kindern war das Exsudat auf der krystallhellen Kapsel noch ziemlich weich und auch nicht so gesättigt weiss, sondern an den Rändern etwas durchscheinend. In allen Fällen, die ich zur

Section bekam, waren die Hornhäute in der mittlern Partie getrübt, und war die frühere Durbruchsstelle der Descemet'schen Membran in 4 Fällen noch deutlich zu erkennen. Im Jahre 1849 kam ein Mann von 30 Jahren auf die Klinik. In Folge einer in den ersten Lebenstagen überstandenen Augenentzündung war das linke Auge phthisisch, das rechte bot beim Bestande einer Cataracta capsularis centralis (pyramidalis) mit Nystagmus ein so unvollständiges Gesicht dar, dass der Mann genöthigt war, als herumziehender Musiker sich sein Brod zu suchen. In der letzten Zeit war ihm auch das Alleingehen beschwerlich geworden; ein Grund dieser Verschlimmerung konnte nicht aufgefunden werden. Ein Arzt, der diesen Mann von Jugend auf genau kannte, versicherte mich, diese Trübung im rechten Auge ganz gewiss schon von jeher bemerkt zu haben. Die Hornhaut erschien vollkommen normal, die Iris frei beweglich; auf der Kapsel sass ein alabasterähnlicher Zapfen, an der Basis etwa $^2/_3$''' im Durchmesser; ob die Spitze bis an die Cornea reiche, liess sich nicht bestimmen. Ich betäubte den Kranken durch Chloroform, um das beständige Hin- und Herrollen des Bulbus zu beseitigen, machte am äussern Hornhautrande einen 3''' langen Einschnitt, und zog den nächst der Spitze mit einer feinen Pincette gefassten Zapfen leicht heraus. Die Wunde war bald geheilt; aber es trübte sich die Linse, weil die Kapsel trotz aller Vorsicht geborsten war. Nachdem nun die Linse allmälig resorbirt worden und die Pupille vollkommen schwarz geworden war, entdeckten wir, was unserer Forschung früher entgangen war, nämlich eine leichte diffuse Trübung des mittlern Theiles der Cornea, offenbar, weil jetzt der Grund hinter dieser Trübung schwarz war.

8. Eine nicht seltene Folge *grösserer und zugleich durchbohrender Hornhautgeschwüre* ist das sogenannte *Hornhautstaphylom.* Die Alten gebrauchten diesen Namen nur zur Bezeichnung jener krankhaften Zustände des Auges, namentlich der Cornea, welche eine gewisse Ähnlichkeit mit einer Weinbeere darbieten. Erst in späterer Zeit wurden auch andere Zustände so benannt, und die verschiedenartigsten Krankheiten unter *einen* Namen zusammengefasst. *Wir* können nur jene Krankheitsformen mit dem Namen Staphyloma belegen, welche folgende Merkmale darbieten: α) Hervorragung der Hornhaut über die natürliche Wölbung, so dass diese Erhabenheit mindestens dem Drittel (Segmente) einer mehr weniger grossen Beere gleicht; β) Trübung mit Structurveränderung der vorragenden Partie, wenn nicht durchaus, so doch im grössten Theile, und γ) Verwachsung der getrübten Partie mit der Iris.

Beinahe alle spätern Auctoren sprechen auch von einem Staphyloma pellucidum, und setzen dann zur Bezeichnung der eigentlichen und ursprünglich so genannten Krankheit das Beiwort *opacum* zu. Auf diese Weise wurden die heterogensten Zustände zusammengeworfen, so dass am Ende jede partielle Vorragung am Bulbus als Staphyloma angesprochen werden müsste. So figurirt der sogenannte Hydrops camerae, auf den wir später noch zurückkommen, als Staphyloma pellucidum sphaericum; so jene seltene Form, die man Kerakotonus oder Hyperkeratosis nennt, als Staphyloma pellucidum conicum; jene Keratoektasie endlich, welche wir als stationär gewordene Keratokele kennen gelernt haben, wird, je nach der rein zufälligen Form, bald als kugel-,

bald als kegelförmiges durchsichtiges Staphylom aufgeführt, obgleich es manchmal eher ein opakes zu nennen wäre.

Das nach diesen Merkmalen charakterisirte, eigentliche Hornhautstaphylom ist entweder ein *totales*, wenn die Verbildung die Hornhaut ganz oder beinahe ganz betrifft, oder ein *partielles*, wenn mindestens noch ein Drittel der Cornea normal ist; bei totalen wird sich zeigen, dass der Befund nicht nur äusserlich, sondern auch im Innern des Auges ein verschiedener ist, je nachdem es als *globosum* (sphaericum) oder *conicum* erscheint.

Dieses Staphylom nun ist eigentlich nichts anderes, als die theilweise oder durchaus mit Narbengewebe überzogene und vorwärts gedrängte Regenbogenhaut. Ein etwas grösserer (breiterer) Clavus z. B., zugleich stark nach aussen gewölbt, gibt ein partielles Staphylom; die Veränderung, welche wir beim Clavus finden, über die ganze Hornhaut verbreitet, und dabei merklich ausgedehnt, (kegel- oder kugelförmig vorwärts getrieben). gibt das Bild eines totalen Staphyloms. In der That kommen am Krankenbette zwischen Clavus und Staphylom so verschiedene Zwischenglieder vor, dass der eine Diagnostiker einen Fall noch als Clavus bezeichnen wird, den der andere schon Staphyloma nennt.

Das Staphylom entsteht niemals, ohne dass Entzündung der Cornea vorausgegangen, und zwar *Entzündung mit Geschwürsbildung in der Cornea.* Sämmtliche Angaben der Auctoren über die Ätiologie dieser Krankheit führen uns auf Entzündungen zurück, welche zu ausgedehnterer Verschwärung der Cornea zu führen pflegen. Soll aber ein Geschwür der Cornea zu Staphylombildung führen können, so müssen deren Faserschichten nicht nur in die Tiefe, sondern auch in die Breite *auf mindestens 2 Quadratlinien Umfang zerstört* sein. Nach kleineren Zerstörungen der Hornhautfasern sah ich nie ein Staphylom sich entwickeln. Der physikalische Grund hievon soll später angegeben werden. Es muss ferner die Wasserhaut nicht nur eingerissen, und somit der Humor aqueus abgeflossen sein, sondern es muss auch *die Iris in einiger Ausdehnung bloss gelegt, und mit dem an die Stelle der Cornea tretenden Narbengewebe verwachsen sein. Wo ein beständiges oder zeitweises Aussickern des Humor aqueus gestattet ist, bildet sich niemals ein Staphylom.* Mit andern Worten: nur bei grösseren und die Hülse des Bulbus völlig abschliessenden Irisvorfällen steht die Bildung eines Staphyloma überhaupt zu besorgen, und wo diese Bedingungen nicht vorhanden sind, kann alles andere, nur kein Staphylom entstehen. Die Gefahr der Staphylombildung

besteht aber auch nur unter diesen Verhältnissen nur so lange, als *das die Iris bereits überkleidende Exsudat noch weich und dehnbar ist.* Ein mit schon völlig organisirtem, dichtem, sehnenartig glänzend aussehendem Exsudate überzogener Irisvorfall, ein förmlich ausgebildeter Clavus kann nie in ein Staphylom übergehen, er müsste denn abgetragen oder durch Ulceration zerstört werden. Die letzte Bedingung zur Staphylombildung ist endlich die, dass ein solcher Vorfall durch momentanen oder anhaltenden Druck von hinten wirklich ausgedehnt werde, was in der Regel *durch stärkere Contraction der Augenmuskeln* eingeleitet wird.

Den ersten Anstoss zur Staphylombildung gibt unter den eben angegebenen Verhältnissen eine momentane Vorwärtsdrängung der flüssigen Contenta des Bulbus. Das noch nicht hinreichend resistent gewordene Exsudat über der Iris, welches den Bulbus im Verein mit dieser nach vorn abschliesst, gibt in diesem Momente den Andrange von hinten nach, und zieht sich, da es natürlich der gehörigen Elasticität entbehrt, nicht wieder auf das frühere Volumen zusammen. Der leere Raum, welcher nun beim Nachlass der stärkeren Muskelcontraction in dem Auge entstehen müsste, wird allmälig durch Erguss seröser Flüssigkeit ausgefüllt. Dieser Erguss findet entweder bloss in der hintern Augenkammer, zwischen der vorgefallenen Iris, der Kapsel, der Zonula und dem Corpus ciliare statt, oder er erfolgt, wenn der Glaskörper bei jener Ausdehnung stark mit betheiligt wurde, in diesem. Wir werden darauf später zurückkommen, und wollen nur erst die Veränderungen in der Iris und Cornea betrachten. Jenem Andrange wird nicht nur die von nachgiebigem Exsudate überzogene Iris, sondern auch die Cornea, so weit ihre Resistenz durch Vereiterung der oberflächlichen und Erweichung der allenfalls noch übrig gebliebenen tiefern Schichten vermindert ist, mehr weniger nachgeben, und wegen mangelnder Elasticität auch nicht mehr zu ihrem früheren Umfange zurückweichen. Die ganze Vortreibung wird durch den nachdrückenden serösen Erguss allmälig wieder gespannt. Übersehen wir dabei nicht, dass jene momentane Einwirkung auf das ohnehin noch gereizte oder entzündete Auge wohl kaum ohne Einfluss auf gesteigerte Ausschwitzung in demselben bleiben kann: so werden wir begreifen, wie von nun an die einmal über das Niveau der Umgebung vorgetriebene Partie durch letzteren Vorgang allein allmälig mehr und mehr ausgedehnt werden kann, wie von nun an die Hervortreibung allmälig zunehmen kann. Bei dem anhaltenden Reizungszustande, in welchem der Vorfall und sein Überzug durch diese fortwährende Ausdehnung und durch den Druck von Seite der Lider, so wie durch den Reiz der Luft u. dgl. versetzt wird, ist es ferner begreiflich, dass fortwährend nicht nur seröser Erguss im Innern des Auges erfolgt, sondern dass auch in den vorgetriebenen Geweben selbst Ausschwitzungen erfolgen. Diese verlaufen theils mit weiterer Lockerung und Erweichung der betroffenen Gewebe, theils mit Blutgefässentwicklung in der Umgebung und in der Pseudomembran selbst, theils endlich mit Verstärkung der letztern durch Ansatz von Faserstoff, welcher sich allmälig organisirt. Auf diese Weise geschieht es, dass Staphylome, welche in der ersten Zeit nach ihrem Entstehen durch enorme Ausdehnung der blossgelegten Iris und Rareficirung ihrer Fasern förmlich durchsichtig waren (von der Seite her, bei durchfallendem Lichte angesehen), nach längerer Zeit völlig undurchsichtig werden. — Trägt man in

diesem Zeitpunkte so ein Staphylom ab, so findet man, dass es aus einem weichen, succulenten, wenig elastischen, hie und da von erweiterten Gefässen durchzogenen, gegen den Rand und gegen die hintere Fläche hin wohl auch noch ziemlich unveränderte Hornhautfasern zwischen sich einschliessenden Faser- oder Narbengewebe besteht, bisweilen dünner, bisweilen aber auch 2 — 3mal so dick, als die normale Hornhaut. An der vordern Fläche findet man eine mächtige Lage mehr weniger veränderter Epithelialzellen. Dieses Epithelium von einer abnormen Matrix geliefert, wird gewöhnlich stellenweise abgestossen, wodurch kleine Excoriationen entstehen, indess es an andern Stellen übermässig angehäuft wird, sich in den Thränen nicht mehr auflöst, und mehr weniger trocken erscheint. An der hinteren Fläche sieht man stellenweise noch Reste der Wasserhaut und darüber Hornhautfasern. Diese Reste erscheinen manchmal als Zipfel oder Balken, an der Innenfläche und an den Seitenrändern (durch Umschlagen der Descemet'chen Haut über die unzerstörten Hornhautpartien) glatt, und von den Rudimenten der enorm ausgedehnten Iris leicht (durch Abstreifen) zu befreien. Wo aber die Wasserhaut fehlt, da erscheint die hintere Fläche der Pseudocornea rauh, uneben, durch Querbalken auf grubenähnliche Vertiefungen netzähnlich, mit den Irisfasern und Pigmentzellen innigst vereint. Mit diesem Befunde stimmt der Vorgang überein, welchen wir am Krankenbette bei der Überhäutung grösserer Irisvorfälle beobachten, dass nämlich, wie bereits oben bemerkt wurde, von den Geschwürsrändern der Cornea durch Anschiessen plastischen Exsudates sich Vorsprünge bilden, welche, wenn zwei gegenüberstehende sich endlich erreichen, gleichsam Brükken oder Bänder darstellen, die den Vorfall einschnüren, in mehrere kleinere Vorfälle abtheilen, während die zwischenliegenden Inseln erst später mit einer dünnern Membran überzogen werden. Jene Bänder nun stellen beim ausgebildeten Staphylom die genannten balkenähnlichen Vorragungen der hintern Fläche vor. Wenn es geschieht, dass anfangs diese dickern Streifen der Vis a tergo widerstehen, die dazwischen befindlichen Partien dagegen nachgeben, so bekommt das Ganze eine Ähnlichkeit mit einer Brombeere, und wurde, wie schon bemerkt, von den ältern Staphyloma racemosum genannt. Es liegt am Tage, dass dieser Zustand leicht in ein Staphyloma verum übergehen kann. — Die Pseudomembran, welche die Stelle der Cornea ganz oder theilweise vertritt, schrumpft wie alle derlei Neugebilde mit der Zeit etwas zusammen; sie wird dichter und derber, und setzt dann dem Andrange der Contenta des Bulbus einen festen Widerstand entgegen. In ihr, wie in allen solchen Neugebilden, sieht man hie und da bisweilen fettige und kalkige Ablagerungen. Die Abschieferung des krankhaften Epitheliums, vielleicht auch die übermässige Spannung, und hie und da wohl auch die mangelhafte Ernährung bewirken bisweilen kleine Verschwärungen; in Folge derselben wird an dieser Stelle das Gewebe so dünn, dass es durchscheinend, ja beinahe durchsichtig wird, und der Kranke vermag dann, wenn sonst keine Hindernisse da sind, selbst Gegenstände grösseren Umfanges zu unterscheiden. In andern Fällen erfolgt Durchbruch, Ausfluss wässeriger Flüssigkeit und Zusammensinken der Geschwulst bis zu einem gewissen Grade. Diese Öffnung schliesst sich dann wieder, bricht abermals auf, und so wiederholt sich der Process durch Monate, Jahre, bis bleibende Schliessung oder Panophthalmitis (wovon später) eintritt. An den meisten alten Staphylomen lässt sich eine oder die andere dünne, durchscheinende, bläulichschwarze Stelle auffinden. — Wir haben bei der Schilderung der Entwickelung des Staphyloms von serösem Ergusse im Innern des Auges gesprochen, Derselbe erfolgt

entweder unmittelbar hinter der Iris, oder in die Zellen des Glaskörpers, oder an beiden Orten zugleich. Denken wir uns *a*) den Fall, dass eine mehrere Quadratlinien grosse Partie der Hornhaut bis auf die tiefsten Schichten oder auch gänzlich zerstört, und dass nach Abfluss des Humor aqueus *die Öffnung bloss durch die Iris und Exsudat verlegt sei.* In einem solchen Falle besteht die hintere Augenkammer, und vielleicht theilweise auch die vordere. Der Umstand, ob beide noch communiciren (durch die mehr weniger beschränkte Pupille) oder nicht, hat auf die weitern Folgen keinen Einfluss, wohl aber der, ob unter diesen Verhältnissen die Linse momentan stärker vorgetrieben oder selbst die Zonula zerreissen wird. *α*) Wird die Linse einfach vorgetrieben, ohne dass ihr Aufhängeband (die Zonula) oder die Hülse (die Kapsel) berstet, so drängt sie einfach den Humor aqueus und durch diesen den nachgiebigen Theil der vorderen Wand des Bulbus auswärts, und weicht beim Nachlass der stärkern Muskelwirkung wieder in ihre Lage zurück. Geschieht diess plötzlich, so fällt der ausgedehnte Prolapsus etwas zusammen, und wird erst in dem Maasse wieder gespannt, als die den Humor aqueus separirenden Gebilde serösen Erguss liefern; erfolgt das Zurücktreten der Kapsel und Zonula in ihre normale Lage allmälig, so wird der Prolapsus durch den Humor aqueus in gleicher Spannung erhalten. *β*) Riss wegen stärkeren Andranges des Corpus vitreum die Zonula ein, so tritt Glaskörper in die hintere Kammer, und es kann nun, je nachdem mehr seröses oder mehr faserstoffiges Exsudat geliefert wird, zu zellig-fibröser Verwachsung der Glashaut mit dem Prolapsus kommen, oder zu einfach serösem Ergusse, bald in die hintere Augenkammer, bald in das Corpus vitreum. *γ*) Riss endlich die Kapsel ein, so wird die Linse allmälig resorbirt, oder sie schrumpft sammt der Kapsel zu einem Klumpen zusammen, welcher entweder mit der Zonula und Hyaloidea noch verbunden bleibt, oder von beiden mehr weniger isolirt wird. Diess ist nun der Befund partieller oder totaler Staphylome, bei welchen die Vergrösserung des Bulbus allein oder vorzugsweise durch serösen Erguss zwischen Prolapsus und Corpus vitreum gebildet ist. — *b)* Wenn dagegen die *Hornhautöffnung so gelagert oder so gross ist, dass zu ihrer Verlegung nothwendig auch die vordere Kapsel beitragen muss*, dann wird der Umstand, ob bloss das Centrum oder die ganze Kapsel mit der Iris und Pseudocornea verwächst, zunächst von Einfluss auf die weitern Metamorphosen sein. Dann wird relativ wenig oder gar kein seröser Erguss zwischen Iris, Kapsel und Zonula entstehen können, und wir finden die Vergrösserung des Bulbus ausschliesslich oder vorwaltend durch Vermehrung und Verflüssigung des Glaskörpers bedingt, offenbar desshalb, weil, wenn durch momentan stärkere Wirkung der Augenmuskeln die mit der Pseudocornea verwachsene Linse mit vorwärts gedrängt wurde, die Zellen des Glaskörpers einreissen und hiemit der Anstoss zur Erkrankung des Glaskörpers gegeben wurde. — Wir haben oben der Thatsache erwähnt, dass nur grössere Irisvorfälle die Gefahr der Staphylombildung einschliessen, kleinere niemals. Nach meiner Ansicht liegt die Ursache in einem physikalischen Gesetze. Wenn bei stärkerem Andrange der Contenta des Bulbus (durch Muskeleinwirkung) der Druck auf eine kleinere Partie gerichtet ist, so widersteht sie demselben nicht und reisst ein; es kommt zur Berstung, nicht aber zur Ausdehnung jener Partie, welche nicht den entsprechenden Widerstand zu leisten vermag. Wenn der Druck hingegen auf eine grössere nachgiebige Partie gerichtet ist, so kommt es nur zur Ausdehnung, und erst bei ungleich höherer Kraft des Druckes zur Berstung. Eben so wird, wenn das den Irisvorfall

überkleidende Exsudat bereits fest geworden, in stationäres Fasergewebe umgewandelt ist, dasselbe eher bersten, als sich ausdehnen.

Hat der ausgedehnte Irisvorfall sammt seiner Bedeckung einen gewissen Grad von Festigkeit erlangt, so dass er nicht weiter ausgedehnt werden kann, und erfolgt ob der Fortdauer des Congestions- und Reizungszustandes der Ciliargefässe vermehrte Ausscheidung von Humor aqueus: so wird auch der vorderste Theil der Sclera, da, wo ihn die Ciliargefässe zahlreich durchsetzen, in Mitleidenschaft gezogen. Nachdem die Cornea lange von einem violetten Saume in dieser Gegend umgeben war, bei strotzender Überfüllung der Ciliargefässe, erweicht dieser Theil der Sclera, gibt dem Drange des Humor aqueus nach, und wird in Form bläulicher Wülste, ähnlich den Hügeln varicöser Hautvenen, hervorgetrieben. Man hat solche Staphylome *varicöse* genannt, weil man diese Ausdehnung für Varices des Corpus ciliare hielt. Diese Wülste liegen aber, wie mich Sectionen gelehrt haben, immer noch diessseits, *i. e. vor* dem Corpus ciliare, und müssen wohl unterschieden werden von jenen, welche bei Erkrankung des Glaskörpers oder der Chorioidea beobachtet werden. Ihre Lage lässt sich am besten nach den Eintrittsstellen der vordern Ciliararterien in die Sclera beurtheilen. Bläuliche Wülste, welche diesseits jener Eintrittsstellen sich befinden, deuten jederzeit nur auf vermehrte Ansammlung des Humor aqueus, auf einen wahren *Hydrops camerae posterioris.* Wir sehen ihn bisweilen auch in Folge chronischer Iritis, worauf wir später zu sprechen kommen werden. Die Basis der Cornea oder Pseudocornea ist dann, wenn die Sclera ringsum jenem Drucke nachgegeben hat, vom hintern Pole des Augapfels weiter entfernt, als bei einem einfachen Staphylome. — War die Muskelcontraction, welche den ersten Anstoss zur Vorwärtswölbung gab, heftiger, so kommt es nicht immer zur einfachen Ausdehnung des Vorfalles und zum Serumerguss hinter demselben, sondern es kann auch geschehen, dass die Linsenkapsel berstet, oder dass die Zonula Zinnii und die Zellen des Glaskörpers einreissen. Daher finden wir bei Totalstaphylomen nicht selten *die Linse fehlen;* sie wird, nachdem die vordere Kapsel geborsten, resorbirt, und der Raum durch seröse Flüssigkeit gefüllt; in seltenen Fällen schrumpft die blossgelegte Linse zu einem unförmlichen, mitunter auch Kalkconcremente, selbst Knochenbildung enthaltenden Klumpen sammt der Kapsel zusammen, oder man findet sie, in der Kapsel eingeschlossen und von der Zonula sowohl als von der Hyaloidea isolirt, frei in der Höhle des Staphylomes schwimmend. Doch kann die Linse auch schon vor dem Abschluss des Auges durch die Iris und die sie bedeckende Pseudo-

membran abgegangen sein, wie schon oben bemerkt wurde, ein Zufall, der vor der Staphylombildung keineswegs sichert. — Die Einreissung der Zonula und der Glashaut pflegt einen *hydropischen Zustand des Glaskörpers*, Verflüssigung und Vermehrung der Glasfeuchtigkeit, zur Folge zu haben. In Folge dessen wird der Augapfel in seinem hintern Umfange vergrössert, die *Sclera wird durchaus oder stellenweise verdünnt und ausgedehnt, die Netzhaut gelähmt;* es entstehen die sogenannten Varices chorioideae oder Staphyloma cum varicositate bulbi, wie sich die Ältern anszudrücken pflegen. — Die Berstung der Kapsel oder der Zonula kann übrigens bei Totalstaphylomen noch durch einen Umstand begünstigt werden, den wir besonders hervorheben müssen. Wenn bei ausgedehnter Verschwärung der mittlere Theil der Cornea zerstört wurde, so wird die Öffnung nicht durch die Iris allein, sondern auch durch die vordere Kapsel verlegt, oder, wenn Iritis entstand, durch einen Exsudatpfropf in der Pupille. Die Folge hievon ist Verwachsung der Kapsel mit der Iris und Pseudocornea. Tritt nun eine stärkere Muskelcontraction ein, bevor die Pseudocornea noch das hinreichende Widerstandsvermögen erlangt hat, so muss entweder die Kapsel bersten oder die Zonula, und hiemit sind dann die Bedingungen zu den genannten krankhaften Veränderungen solcher Augen gegeben.

Wir haben Eingangs erwähnt, dass wir ein allgemeines und ein theilweises Hornhautstaphylom unterscheiden. Beim partiellen ist noch mindestens $^1/_3$ der Cornea vollkommen gesund, und dem entsprechend auch vordere Augenkammer vorhanden. Nimmt das *partielle Staphylom* weniger als $^2/_3$ der Hornhaut ein, so ist in der Regel auch noch Pupille vorhanden, nur ein Theil des Pupillarrandes der Iris mit der Pseudocornea verwachsen. Doch pflegt beim partiellen Staphylom auch der gesunde Theil der Cornea nicht die normale Wölbung zu besitzen, sondern dachförmig zu der vorgetriebenen Pseudocornea aufzusteigen. Der Sitz des partiellen Staphyloms ist gewöhnlich in der untern Hälfte der Hornhaut, selten in der obern; der Grund liegt darin, dass Hornhautgeschwüre an und für sich in der obern Partie nicht so häufig vorkommen, und dass die im horizontalen Durchmesser sitzenden sich gern durch Eitersenkung nach untenzu vergrössern; vielleicht auch, dass das obere Augenlid der Vis a tergo einigen Widerstand entgegensetzt.

Treten die Bedingungen zur Staphylombildung bei centralen Hornhautgeschwüren auf, so entwickelt sich gern Totalstaphylom, und zwar, wenn ringsum noch ein breiter Saum Hornhaut unversehrt ist, ein *kegelförmiges*. Es verwächst dann die Pseudocornea gewöhnlich nicht nur mit

dem ganzen Pupillarrande, sondern auch mit dem Centrum der vordern Kapsel, und die Muskelcontraction, welche eben den ersten Anstoss zur Vorwärtstreibung der Pseudocornea gibt, bewirkt Zerreissung der Zellen des Glaskörpers und der Zonula durch Vorwärtszerrung der Kapsel und Linse, wenn nicht etwa die Kapsel selbst berstet. Das Staphylom muss aber in solchen Fällen, wo noch ringsum ein Saum von unversehrter Cornea besteht, und nur der centrale Theil derselben bis auf die Wasserhaut zerstört ist, eine kegelförmige Gestalt annehmen, weil die Vis a tergo nur in der mittlern Partie nicht den gehörigen Widerstand findet. Ringsum, nächst der Basis corneae, erscheint dann die Iris einfach an die Cornea angelagert. Dass aber der Vorgang wirklich so ist, wie wir eben angegeben haben, beweist der übereinstimmend gleiche Befund bei allen kegelförmigen Totalstaphylomen. Bei allen diesen findet man die Kapsel mit der Pseudocornea verwachsen, und, wo sie nicht geborsten ist, auch die Linse mit vorwärts gezogen; bei allen findet man den Glaskörper verflüssigt und vermehrt. Daher ist es auch das kegelförmige Totalstaphylom insbesondere, welches zu *Ektasien der Sclera im hintern Umfange* des Bulbus führt.

Das partielle Staphylom an und für sich stört das Sehvermögen nur in so fern, als es die Pupille verzieht oder aufhebt, oder als es den unversehrten Hornhauttheil in eine schiefe Fläche verwandelt. Den Inhalt der kuppelähnlichen Vortreibung bildet seröse Flüssigkeit, Humor aqueus; in manchen Fällen mag wohl auch durch die an *einer* Stelle eingerissene Zonula etwas Glaskörper in diesem Raum eingedrungen sein: in solchen Fällen dürfte auch das Linsensystem eine mehr weniger schiefe Lage einnehmen. Beim totalen pflegt die Lichtempfindung nur dann aufgehoben zu sein, wenn der Glaskörper bedeutend verflüssigt und vermehrt, und die Sclera ektatisch ist.

Diese Ansichten über das Hornhautstaphylom, im Wesentlichen bereits in dem oben citirten Aufsatze enthalten, sind seitdem der Hauptsache nach angenommen worden, wie die Aufsätze von Sichel, Frerichs, Hasner, Hawranek u. A. zeigen. Die Lehre vom Staphylom ist somit heutzutage wesentlich verschieden von der, welche *Beer* und nach ihm Viele aufgestellt hatten. Nur von *einem* Punkte der *Beer*'schen Theorie konnten sich mehrere, namentlich Chelius jun. und Hasner nicht trennen, nämlich davon, dass Abschluss der vordern Angenkammer von der hintern (Pupillensperre) zur Staphylombildung nothwendig sei. Dr. Hasner, eine Vis a tergo nicht zugebend, erklärt „die Vortreibung der Iris einfach durch die hebende Wirkung der im Auge angesammelten Flüssigkeit." — „Die Regenbogenhaut, im normalen Zustande eine perforirte Membran kann leicht durch pathologische Zustände zur imperforirten werden, wo sodann die hintere Angenkammer einen vollkommen geschlossenen Sack darstellt. Es ist leicht erklärlich, welchen wesentlichen Einfluss auf das Entstehen von Form-

fehlern des Auges ein solcher Abschluss der mit Flüssigkeit gefüllten Augenkammer haben muss, besonders in solchen Fällen, wo die vordere Kammer durch Zerstörung der Hornhaut vernichtet würde. Die dehnbare Iris muss sodann durch die Flüssigkeit, welche sie einschliesst und deren Secretion fortwährt, immer mehr hervorgedrängt, und auf diese Art die Höhle des Auges bedeutend vergrössert werden." — „Die den Vorfall von einigem Umfange überkleidende Pseudomembran vermag nur dann dem Drucke des Humor aqueus zu widerstehen, wenn die Iris mit ihrer hintern Wand gleichzeitig an die Kapsel geheftet ist; ist eine solche Verwachsung nicht vollständig eingetreten, dann wird häufig nach einiger Zeit die Secretion des Humor aqueus wieder bedeutender, und es tritt eine neue Vorbauchung auf. Auch die Entfernung der Linse schützt nicht immer; nur dann, wenn die Verwachsung der Iris mit der vordern Kapsel fest geworden ist, sind wir vor Recidiven sicher." — Nach diesen Angaben muss ich annehmen, dass Hasner wenig oder gar kein staphylomatöses Auge anatomisch untersucht habe. Ich will, um nicht *meine* Untersuchungen als maassgebend aufzustellen, nur auf *Frerichs* *) Angaben verweisen, welche sich auf 17 Objecte beziehen, und denen wohl Niemand Wahrhaftigkeit absprechen wird. „Unter 17 Fällen von Staphyloma war 10mal die Linsenkapsel sammt der verdunkelten Linse durch Exsudat fest an die Iris angeklebt, die hintere Augenkammer also verschwunden, in 1 Falle fehlte die Linse ganz, in den 6 übrigen Eällen war sie in ihrer Stellung geblieben, und hier erschien die hintere Augenkammer geräumiger, als gewöhnlich." — „Der Glaskörper war in mehreren Fällen über das Corpus ciliare vorgefallen, und durch bandartige Adhäsionen fest mit der hintern Fläche des Staphyloms verwachsen." Mit *Frerichs* Angaben stimmen auch die von *Rosas* u. A. überein, wenigstens in Bezug auf das kegelförmige Staphylom, von welchem ausdrücklich gesagt wird, „dass nicht allein die verbildete Cornea mit der Iris ganz oder theilweise verwachsen, sondern auch die Iris mit dem Krystallkörper und dieser mit den Nebengebilden fest verbunden, somit die Secretion der wässrigen Feuchtigkeit unterdrückt, die hintere Augenkammer völlig aufgehoben, und der Glaskörper entmischt und angehäuft sei." *Von Ammons* **) acht genaue Krankengeschichten dienen gleichfalls zur Bestätigung des Gesagten. — Zum Schlusse sei nur noch an die bekannte Thatsache erinnert, dass auch bei noch offener Pupille sich ziemlich grosse Staphylome entwickeln, und dass die Anlegung einer künstlichen Pupille, wo solche noch anwendbar, weder das Entwickeln noch das Weiterschreiten der staphylomatösen Verbindung zu hindern im Stande ist.

9. Als Folgen durchbohrender Hornhautgeschwüre sind endlich jene Zustände zu bezeichnen, welche im Allgemeinen unter den Namen: Phthisis corneae, applanatio corneae, und phthisis bulbi bekannt sind. Mit dem Namen *Phthisis corneae* belegt man jenen Zustand der Hornhaut, wo dieselbe in Folge von Eiterung ganz oder grösstentheils zerstört und mehr weniger durch stationäres Narbengewebe ersetzt, letzteres jedoch nicht beträchtlich vorwärts gewölbt, sondern eher platt oder selbst vertieft erscheint. *Abplattung der Cornea* nennt man gewöhnlich jenen Zustand, wo die Cornea nur theilweise durch Eiterung zerstört, sonst aber normal,

*) Hannov. Annal. 1847, H. 4.

**) Zeitschr. für Ophthalm. 1. B. S. 80—102.

nur platt oder selbst runzlich eingezogen erscheint. Hiebei können selbst noch $^2/_3$ der Hornhaut durchsichtig und durch eine geringe Menge Humor aqueus von der Iris geschieden sein; aber es fehlt die Wölbung der Hornhaut, und die Pupille ist durch Verwachsung des Pupillarrandes mit der Hornhautnarbe aufgehoben. Die Iris hat in solchen Fällen immer ihre normale Structur und Farbe mehr weniger eingebüsst. Man kann leicht verleitet werden, in solchen Fällen auf Anlegung einer künstlichen Pupille anzutragen, weil dieser Befund an und für sich die sonstigen Bedingungen zur Pupillenbildung nicht ausschliesst. Es nützt jedoch die Operation nichts, weil (wie ich mich in einigen Fällen überzeugt habe) der Kranke auch durch die schönste Pupille nicht mehr sehen kann, als vordem. Der Grund davon liegt wahrscheinlich nicht so sehr in dem Verluste der Wölbung der Cornea, als vielmehr darin, dass ein solcher Zustand eigentlich dadurch zu Stande kommt, dass dem Humor aqueus vor der völligen Vernarbung durch längere Zeit das Aussickern gestattet war, und hiedurch die Ernährung des Auges zu stark beeinträchtigt wurde. Es muss übrigens bemerkt werden, dass Bulbi, welche äusserlich nur die Merkmale von Phthisis oder Applanatio corneae (ohne Verkleinerung des hintern Umfangs des Bulbus) darbieten, bei der Eröffnung bisweilen dieselben Erscheinungen zeigen, wie phthisische Bulbi. — Die *Phthisis bulbi*, schon äusserlich durch mehr weniger beträchtliche Schrumpfung des ganzen Augapfels und in der Regel auch durch Einkerbung in der Gegend der Musc. recti (viereckige Gestalt) leicht erkennbar, bietet bei der Section im Allgemeinen die Folgen von Chorioiditis und Schwund des Glaskörpers, oft auch Verlust der Linse dar, und wird demnach bei den Krankheiten der Chorioidea erst ausführlich besprochen werden. *Hier* kann zunächst nur angedeutet werden, auf welche Weise diese Folgen durch Hornhautgeschwüre eingeleitet werden. — Ich glaube diess am füglichsten durch einige Krankengeschichten erörtern zu können.

Eine Frau, 28 Jahre alt, welche in Folge von Hornhautgeschwüren auf der rechten Hornhaut mehrere übernarbte Irisvorfälle hatte, wovon der grösste, etwas unterhalb und vor der beinahe aufgehobenen Pupille, ein wenig (etwa $^1/_4$ Linie) über das Niveau der Umgebung vorragte, fühlte beim Zerbrechen eines Holzastes (über's Knie) in ihrem Auge eine Veränderung; es thränte, wurde roth, schmerzte mehr und mehr, und wurde, da sie ihre häuslichen Geschäfte fort verrichtete, binnen wenig Tagen in einen Zustand versetzt, den ich, als ich gerufen wurde, als beginnende Panophthalmitis erkannte. Jener Vorfall war geborsten, die Iris in die Öffnung eingeklemmt, die Conjunctiva bulbi ringsum in einen Wall erhoben, der Bulbus aus der Orbita vorgedrängt. Der Ausgang in Phthisis bulbi war nicht mehr zu verhüten. — Ich trug ein nach acuter Blennorrhöe entstandenes zuckererbsengrosses, nach unten und innen von der etwas verzogenen Pupille sitzendes Staphylom wegen Entstellung

und wegen Reibung am untern Lide bei einem 19jährigen Mädchen ab; nach Abnahme des Verbandes (am 5. Tage) hatten sich die Wundränder nach Wunsche genähert, und das Übrige war durch eine durchscheinende Membran verschlossen, welche die nächsten Tage dicker und fester zu werden schien, aber, nachdem wir der Kranken am 8. Tage erlaubt hatten, ein wenig aufzusitzen, sich vorwärts wölbte, wesshalb wir die Kranke abermals 5 Tage ruhig liegen liessen, und eine Lösung von Lapis divinus einträufelten. Die Narbe schien nun hinlänglich fest zu sein, um die Kranke nicht nur sitzen, sondern auch herumgehen zu lassen. Aber schon nach einigen Tagen, als die Kranke trotz unserer Warnung, nichts Schweres zu heben, sich selbst aufbettete und die Matratze hob, trat Berstung und Ausfluss eines guten Theiles vom Glaskörper ein. Das so glücklich wieder hergestellte Sehvermögen (die gegen das Staphylom schief aufsteigende Hornhaut vor der Pupille hatte wieder die gehörige Lage erhalten) wurde leider bei der darauf folgenden Vernarbung sehr beschränkt, sei es nun durch Verlust des Glaskörpers, oder, was mir wahrscheinlicher, durch Verrückung der Linse. — Anfang Juni 1840 wurde ich zu einem 13jährigen Knaben gerufen, welcher seit 4 Wochen an einer Augenentzündung litt. Ende Mai hatten mehrere Kinder der zahlreichen Familie an Augenentzündung gelitten, welche der Beschreibung nach ein etwas heftiger Katarrh gewesen zu sein scheint. Anfang Juni war auch dieser Knabe so erkrankt; bei ihm soll jedoch das Übel heftiger geworden sein, nachdem er an einem heissen Tage 1 Stunde Weges sehr schnell gegangen, und noch vom Schweisse triefend, den Rückweg in einem offenen Wagen gemacht hatte. Der Umstand, dass bei den übrigen Kindern das Übel unter der Behandlung eines Wundarztes mit Augenwässern und kalten Umschlägen zurückgegangen war, hatte die Ältern zu der Meinung gebracht, es werde auch hier nichts zu bedeuten haben, obwohl der Knabe bereits 4 Wochen krank, die Lider stark geschwollen, und der Ausfluss eiterähnlich war, bis ein bekannter Arzt zufällig in's Haus kam, und sie auf die Grösse der Gefahr aufmerksam machte. — Ich fand die Lider bereits mässig geschwollen, bläulich-roth, runzlich, die Lidbindehaut hochroth, stark geschwollen, die Scleralbindehaut nur einen flachen Wall bildend, das Secret eiterähnlich und ziemlich reichlich; die rechte Hornhaut war unterhalb des Centrums durchbrochen, das Geschwür etwa hanfkorngross mit gelblichgrau infiltrirten Rändern, die Iris an die Cornea angelagert, die Pupille von oben her sichtbar, hirsekorngross; links war nur die untere Hälfte der Cornea erhalten, die obere Hälfte zerstört, die Iris blossgelegt, die Pupille durch Verziehung der Iris geschlossen. Der Knabe war übrigens gesund, eine Vergrösserung der Geschwüre war nicht leicht zu besorgen, auf gehörige Pflege war zu rechnen; ich stellte also die Prognosis bezüglich des rechten Auges günstig, bezüglich des linken zweifelhaft, ordinirte ruhige Lage, fleissige Reinigung der Augen mit lauem Wasser, Einträuflungen einer Lösung von Nitras argenti, Einreibungen von weissem Präcipitat mit Extr. belladonnae an die Stirn und Schläfe, und eine leichte, nahrhafte Kost. Bald reinigten sich die Geschwüre, und der Humor aqueus sammelte sich wieder an; rechts heilte nur eine ganz kleine Partie der Iris in die Narbe ein, links wurde der Vorfall von Exsudat und allmälig von einer dünnen Membran überzogen. Ende August war das rechte Auge so gut als möglich geheilt, nämlich mit einer etwa 1‴ im Durchmesser haltenden Narbe, welche nur mit ihrem obern Rande einen kleinen Theil der Pupille deckte, und mit einer die Rundung und Beweglichkeit der Pupille kaum störenden vordern Synechie; an dem linken Auge war die untere Hälfte der Hornhaut vollkommen gewölbt

und durchsichtig, die obere Hälfte durch eine bläulich-weisse Membran ersetzt, welche die Iris deckte und fast im Niveau der normalen Wölbung zurückhielt, die Pupille war jedoch aufgehoben, indem der Pupillarrand durchaus in jene Narbe hineingezogen, und die untere Hälfte der Iris sehr ausgedehnt erschien. Da der Knabe nun beinahe 12 Wochen das Zimmer und grösstentheils auch das Bett gehütet hatte, liess ich ihn anfangs im Zimmer und nach 8 Tagen auch im Garten herumgehen. Ende September wurde ich plötzlich gerufen. Der muntere Knabe, den man schon für genesen hielt, war, trotzdem ich ihm wiederholt Vorsicht rücksichtlich stärkerer Muskelanstrengung dringend empfohlen hatte, auf einen Baum geklettert, und hatte darauf Schmerzen im linken Auge bekommen. Man hatte ihn in's Bett gelegt, und kalte Umschläge gegeben. Ich fand den 3. Tag den Vorfall so stark ausgedehnt, dass er schon von aussen an der Wölbung des obern Lides sichtbar war. Zugleich waren die Lider etwas angelaufen, die Conjunctiva bulbi ödematös geschwellt, die Ciliargefässe stark injicirt. Nachdem diese consecutiven Erscheinungen unter Anwendung von Blutegeln und Eisumschlägen bei ruhiger Lage zurückgegangen waren, blieb der Zustand des Vorfalles (Staphyloms) unverändert, und ich nahm mir vor, dasselbe später abzutragen, weil die Familie in Kurzem in die Stadt übersiedeln sollte. Ehe es noch hiezu kam, überass sich der Knabe (am Kirchweihfeste) und bekam Erbrechen. Den 2. Tag gerufen, fand ich die *rechte* Cornea an der Stelle der Narbe geborsten, aus der Öffnung etwas Glaskörper heraushängend, die Lider und die Conjunctiva bulbi ziemlich stark ödematös geschwollen. Man kann sich meinen Schrecken denken; der Knabe hatte mit diesem Auge bereits wieder gelesen und geschrieben, und nun musste ich es gleichfalls für verloren halten. Trotzdem that ich, was zu thun war, suchte der weitern Ausbildung von Entzündung des Glaskörpers und der Chorioidea mit dem Ausgange in Eiterung und Phthisis bulbi (denn dieser Gang war nach den vorhandenen Zufällen offenbar zu befürchten) durch örtliche Blutentziehungen, Eisumschläge, Diät u. s. w. vorzubeugen, und war in der That so glücklich, das Auge mit unversehrtem Sehvermögen genesen zu sehen. Nachdem diess geschehen, der Riss wieder vernarbt und der Knabe in die Stadt gebracht worden war, nahm ich gegen Ende November die Abtragung des Staphyloms an dem linken Auge vor. So wie ich den Hornhautschnitt vollendet hatte, trat die krystallhelle Linse *sammt* der Kapsel heraus. Da ich den Kranken im Bette operirt hatte, ging wenig Glaskörper verloren, und nach 14 Tagen war an die Stelle des Staphyloms eine ziemlich feste Narbe getreten, der Bulbus nur wenig kleiner als der andere. Von nun an sah ich den Knaben, der wieder anfing, seine Studien fortzusetzen, selten, bis zwei Tage nach Weihnachten. Das rechte Auge war abermals an derselben Stelle geborsten; die Veranlassung wurde mir, wahrscheinlich aus Furcht vor neuerlichen Vorwürfen, verborgen gehalten; ein Mitschüler gab nachträglich an, der Knabe habe einen schweren Schubladkasten vorgezogen. Diessmal entwickelten sich unaufhaltsam die bekannten Symptome der sogenannten Panophthalmitis, und endeten mit Phthisis bulbi, nachdem die Cornea vereitert und die Linse abgegangen war. So gingen durch eine Reihe unvorhergesehener Zufälle beide Augen eines hoffnungsvollen Knaben zu Grunde; denn der Hoffnung, durch Anlegung einer künstlichen Pupille im untern Theile des linken Auges das Gesicht wenigstens theilweise herzustellen, gebe ich selbst fast keinen Raum.

Mit der Kenntniss der Folgen, welche Hornhautgeschwüre je nach ihrem Sitze, ihrer Grösse und Tiefe haben können, und der Bedingungen

unter denen Heilung oder doch Abhaltung schlimmerer Ausgänge möglich ist, haben wir auch die wichtigsten Anhaltspunkte für die *Prognosis und Therapie* gewonnen. Durchbohrende Geschwüre sind zunächst wie alle Hornhautgeschwüre nach ihrem Charakter zu behandeln, welcher bald entzündlich, bald torpid ist oder eben den zum Ersatze des Substanzverlustes hinreichenden Grad von Reizung zeigt. (Vergl. S. 96, 103 u. 220.) — Sodann ist alles zu vermeiden, was die Augenmuskeln primär oder synergisch zu stärkerer Contraction anregen, die bereits verlöthete Öffnung wieder sprengen oder die Iris vorwärts drängen und einklemmen könnte. Alle andern Mittel, die Iris zurückzubringen, sind fruchtlos oder geradezu schädlich. Das Ätzen mit Lapis infernalis ist nur dann zulässig, wenn eine *Fistel* besteht, und selbst da wird man es nicht selten umgehen können, wenn es gelingt, auf die Reproduction im Allgemeinen durch gute Kost, frische Luft, Aufheiterung des Gemüthes u. dgl. günstig einzuwirken, und örtlich den gehörigen Grad von Reizung durch Einträufeln einer etwas stärkern Lösung von Lapis infernalis, Lapis divinus, Alumen, besonders aber von Opiumtinctur zu erregen.

Bei frischen, nicht entzündeten oder eingeklemmten *Vorfällen* lasse man den Kranken nicht bloss strenge Rückenlage beobachten, sondern auch die Augen geschlossen halten, nöthigenfalls durch Verkleben der Lider. — So lange der Irisvorfall die Zeichen von Entzündung darbietet, muss mehr weniger antiphlogistisch, mindestens nicht reizend verfahren werden. — Ist der Vorfall höher und breiter, so dass sich Staphylom zu entwickeln droht, so trage man den erhabensten Theil desselben mit einer nach der Fläche gekrümmten Scheere vorsichtig ab. Die hinter dem Prolapsus angesammelte wässrige Flüssigkeit entweicht, und ehe die Schnittwunde heilt, hat das den Vorfall überkleidende Exsudat in der Regel die gehörige Consistenz gewonnen, um dem weitern Andrange der Flüssigkeit entsprechenden Widerstand zu leisten. Die blosse Punction gewährt nicht diesen Erfolg, wenigstens nicht so sicher, und muss gewöhnlich oft wiederholt werden. Die Atzung mit Lapis infernalis oder mit Butyrum antimonii mittelst eines Pinsels erregt leicht zu starke Reizung; es kann heftige Entzündung darauf folgen, selbst eitrige Zerstörung der ganzen Cornea oder des Bulbus. Bei messerscheuen Individuen begnüge man sich damit, dass man täglich 1—2mal einen Tropfen anfangs verdünnter, später reiner Tinct. opii crocata mittelst eines Haarpinsels auf den Prolapsus träufelt. Der Erfolg tritt langsamer, aber dennoch ziemlich sicher ein. Ist aber der Überzug eines grössern und stärker vorgetriebenen Prolapsus bereits in eine dichte Pseudomembran

umgewandelt, dann nützt weder das Einträufeln von adstringirendreizenden Mitteln, noch die Excision; man hat dann ein förmliches *Staphylom* vor sich, und muss unterscheiden, ob es partiell oder total ist.

Beim *partiellen* Staphylom frägt sich's, ob noch Pupille vorhanden ist, oder nicht, und ob dieselbe nicht etwa durch Verziehung bis zu einer für die Lichtstrahlen kaum durchgängigen Spalte, oder durch Verziehung hinter die das Staphylom umgebende Hornhauttrübung, oder endlich durch dachförmiges Aufsteigen des gesunden Hornhauttheiles unbrauchbar gemacht ist. Wo keiner dieser Fälle statt findet, sei man mit jedem operativen Eingriffe sehr vorsichtig, wohl bedenkend, dass der Erfolg *jeder* Operation (auch unter den günstigsten Bedingungen unternommen) durch unvorhergesehene und unvermeidliche Zufälle vereitelt werden kann, und dass der Kranke hier nichts Geringeres riskirt, als die Function eines Auges. Ist das Sehen durch dachförmiges Aufsteigen der gesunden Hornhautpartie beeinträchtigt, so entferne man das Staphylom nach den weiter unten angegebenen Regeln. Ist die Pupille gesperrt, zu einer feinen Spalte verzogen, oder durch unheilbare Hornhauttrübung verdeckt, so ist die Bildung einer künstlichen Pupille allein oder zugleich mit der Abtragung des Staphyloms angezeigt, vorausgesetzt, dass die übrigen Bedingungen hiezu vorhanden sind (Vergl. Krankheiten der Iris). Letztere ist dann nöthig, wenn das Staphylom das Auge in gereiztem Zustande erhält, sich an den Lidern reibt, Lichtscheu, Thränenfluss, Schmerzen u. dgl. unterhält, noch fortwährend zunimmt, oder von Zeit zu Zeit berstet. Ob nun die Abtragung des Staphylomes oder die Anlegung der Pupille früher zu geschehen habe, das muss der individuellen Beurtheilung jedes speciellen Falles überlassen bleiben. Da, wo nur noch die Iridodialysis möglich ist, kann man vielleicht unmittelbar nach der Abtragung des Staphyloms durch die Öffnung mit dem Häkchen eingehen, die Iris vom Ciliarbande lösen, hervorziehen und abschneiden.

Beim *Totalstaphylom* hat man verschiedene Heilmethoden vorgeschlagen, die Compression, die wiederholte Punction, die Einziehung eines Seidenfadens durch die Basis (mit oder ohne Abbindung), die Ätzung der erhabensten Partie mit Lapis infernalis oder mit Spiessglanzbutter, die Ausschneidung einer kleinen Partie an der grössten Wölbung, und die gänzliche Abtragung mit Messer und Scheere. Nur diese letzte, besonders von *Beer* gewählte und empfohlene Methode hat sich bewährt; die andere wendet heutzutage kaum noch Jemand an. Man unternimmt diese Operation, entweder weil man den Kranken von den lästigen Zufällen, welche das Wachsthum der Geschwulst und deren Reizung durch

die Lider, Staub u. dgl. mit sich bringt, befreien, oder weil man die dadurch gesetzte Entstellung beseitigen will. Von einer Wiederherstellung des Gesichtes kann natürlich keine Rede sein. Man hat wohl vorgeschlagen, in die durch die Abtragung entstandene Wunde die frisch ausgeschnittene Hornhaut eines Thieres einzuheilen; allein schon die Versuche der Einheilung bei Thieren selbst sind misslungen; die transplantirte Hornhaut verdunkelte sich und verschrumpfte, auch wenn sie wirklich eingeheilt war. *) — Die Abtragung geschieht, indem man ein etwas stärkeres Staarmesser an einer Seite der Basis des Staphyloms ein- und an der entgegengesetzten aus-sticht, so dass man beim Fortschieben der Klinge die Hälfte oder zwei Drittel der Basis durchschneidet. Den hiedurch gebildeten Lappen fasst man mit einer gutgezähnten Pincette, zieht ihn etwas an, und führt dann eine hinlänglich starke, am besten eine etwas nach der Fläche gekrümmte Scheere so ein, dass man mit *einem* Schnitte die ganze Pseudomembran abtragen kann. Es versteht sich von selbst, dass in diesem 2. Momente ein Gehilfe *beide* Lider fixiren muss, während im 1. der Operateur selbst das untere abziehen kann. Es ist besser, den Schnitt mit dem Messer nach *unten* zu führen; man kann dann den Lappen leichter fassen und den Bulbus fixiren, der sich gerne nach innen und oben unter das Lid verbirgt. Es ist wichtig, den Schnitt, wo möglich, genau an der Grenze zwischen dem etwa noch vorhandenen gesunden Gewebe an der Peripherie und der Pseudomembran zu führen, nicht tiefer, weil sonst unnöthig eine grössere Wunde gebildet wird, aber auch nicht im Bereiche der Pseudomembran, weil diese, besonders wenn sie bereits sehr fest geworden ist, weniger fähig ist, die zur Deckung des Substanzverlustes, zur Schliessung der Wunde nöthige plastische Lymphe auszuschwitzen, und sich gehörig zusammen zu ziehen. Aus diesem Grunde ist auch die blosse Excision gewöhnlich erfolglos, wenigstens bei älteren Staphylomen. Man lasse den Kranken schon *vor* der Operation sich in's Bett legen, besonders wenn man Ursache hat, Ausfluss des Glaskörpers zu befürchten. Wo nach Abtragung des Staphyloms die Linse vorwärts gedrängt erscheint (die vordere Kapsel soll mit den Ciliarfortsätzen beinahe in *einer* Ebene liegen), bewirke man deren Austreten sogleich durch einen Kreuzschnitt in die vordere Kapsel, sonst heilt die Wunde sehr schwer, und die dieselbe mit der Zeit deckende Pseudomembran kann neuerdings vorwärts gedrängt werden. — Die Wunde heilt durch Anschiessen plastischer Lymphe, welche ringsum von

*) Siehe den nächsten Abschnitt.

dem Stumpfe der Cornea und Iris geliefert wird. In dem Maasse, als dieses Exsudat sich organisirt, wird die Öffnung enger, nach Verlust der Linse bisweilen etwas vertieft. Nach Abtragung von Totalstaphylomen wird die Basis corneae durch Schrumpfung des Narbengewebes kleiner, wenigstens dann, wenn die Linse oder ein beträchtlicher Theil des Glaskörpers verloren gingen. — Im Allgemeinen muss man den Kranken selbst nach der Abtragung eines partiellen Staphylomes durch 8—12 Tage ruhig und mit verklebten Augen auf dem Rücken liegen, und nur nach den ersten 4—6 Tagen etwa zum Essen sitzen lassen. So lange die vordere oder, nach Abgang der Linse, die hintere Kapsel noch krystallhell zu Tage liegt, ja so lange dieselbe nicht von einer Pseudomembran überzogen ist, welche graulich getrübt, und etwas derber aussieht, muss der Kranke jede die Muskeln mehr in Anspruch nehmende Bewegung unterlassen. Wo immer die neugebildete Pseudomembran sich merklich über das Niveau der Umgebung erhebt, ist man nicht sicher, dass nicht Berstung oder neue starke Hervortreibung derselben eintritt.

Die Vorsichtsmaassregeln, welche man bei Irisvorfällen überhaupt zu beobachten hat, sind in noch grösserer Strenge und Umsicht einzuhalten, wenn rasche totale Vereiterung der Cornea eintritt, weil hier um so leichter Berstung der Kapsel oder Zonula und hiemit Verlust der Linse und eines Theiles, ja des ganzen Glaskörpers erfolgt. In manchen Fällen, wenn der Druck, den die gespannten Wandungen des Bulbus auf den flüssigen Inhalt üben, plötzlich aufgehoben wird, wie dieses unter andern auch nach Abtragung von Staphylomen geschieht, bersten die Gefässe der Chorioidea, und es erfolgt ein so starker Bluterguss entweder zwischen Sclera und Chorioidea, oder zwischen Chorioidea und Retina, dass die von dem apoplektischen Herde einwärts gelegenen Gebilde vorwärts und durch die Öffnung mehr weniger herausgedrängt werden. Diess geschieht gewöhnlich unter fürchterlichen Schmerzen und lästigen Lichtentwicklungen, oft mit Erbrechen, welche Zufälle oft durch nichts zu stillen sind, als dadurch, dass man die durch die Hornhautöffnung hervorgepressten Gebilde mit einer Scheere abträgt, und den Kranken unter Anwendung kalter Umschläge ruhig liegen lässt. Die Erscheinungen, die darauf folgen, sind fast immer die der Panophthalmitis und endlich die der Phthisis bulbi. — Schliesslich wollen wir noch bemerken, dass in Fällen, wo die Cornea so gut als verloren ist, dennoch alles aufgeboten werden muss, die Bildung eines Staphylomes oder den Ausgang in Phthisis bulbi zu verhüten; für die Kranken wird es nicht gleichgiltig sein, ob sie sich nachträglich noch der Operation des Staphyloms zu unterwerfen haben

oder nicht, und für die meisten wird es auch als Gewinn zu betrachten sein, wenn der Stumpf des Bulbus wenigstens so gross bleibt, dass nach Einlegung eines *künstlichen Auges* dieses noch eine gewisse Beweglichkeit erhalten könne. Wir werden darauf noch zurückkommen.

V. Trübungen der Hornhaut.*)

Störung der Durchsichtigkeit der Cornea pflegt man nur dann mit diesem allgemeinen Namen zu bezeichnen, wenn dieselbe nicht als Theilerscheinung der noch bestehenden Entzündung wahrgenommen wird. Wenn demnach eine trübe Stelle der Cornea noch deutlich gelockert oder geschwellt erscheint, wenn die Injection der vordern Ciliargefässe noch auf Fortbestand des exsudativen Processes deutet, oder wenn noch die Merkmale eines Geschwüres oder einer Wunde vorhanden sind, spricht man nicht von Trübung, sondern von Entzündung, Geschwürsbildung u. s. w.

Bei den hieher gehörigen Zuständen ist es nothwendig, nicht nur auf die *physicalischen Merkmale*, In- und Extensität, Farbe, Oberfläche u. s. w., sondern auch insbesondere auf den *Sitz der Trübung* und auf deren *Entstehungsweise* genauer einzugehen, wenn sich's um die Feststellung der Prognosis und der Therapie handelt. Rücksichtlich des Sitzes werden wir, um uns die übersichtliche Schilderung zu erleichtern, zunächst jene Trübungen besprechen, welche ausschliesslich oder vorwaltend das *Epithelium* betreffen, daran die an der *Wasserhaut* haftenden reihen, und mit der Betrachtung jener enden, welche das *Parenchym* allein oder nebst diesem noch das eine oder beide der ebengenannten Gebilde zugleich betreffen. — In Bezug auf die Entstehung werden wir auf Trübungen stossen, welche als Folgen von *Entzündung*, Geschwürsbildung, Verletzung etc. zu betrachten sind, und auf solche, bei welchen *abnorme Ernährung* mit mehr weniger Wahrscheinlichkeit als Ursache angenommen werden kann. — Beginnen wir unsere Betrachtungen sogleich mit den letztgenannten.

1. Es gibt eine *angeborene Trübung der Hornhaut.* Bis jetzt lässt

*) Es erschien mir zweckmässig, auch diesen Zuständen der Hornhaut, gleich den Geschwüren, einen eigenen Abschnitt zu widmen. Sind sie auch grösstentheils nur als Mittel- oder als Endglieder von Krankheitsprocessen zu betrachten, welche in andern Abschnitten besprochen werden, und somit dorthin gehörig, so wird doch, wie ich mich beim Unterrichte am Krankenbette überzeugte, ihr Studium durch eine gemeinschaftliche und übersichtliche Betrachtung wesentlich erleichtert.

sich noch nicht entscheiden, ob die Ursache davon Entzündung im Fötus, oder Hemmung in der Entwicklung ist. In *dem* Falle, den ich als angeboren constatiren konnte, waren die Hornhäute durchaus getrübt, stellenweise etwas intensiver, besonders gegen die Mitte hin, an der Peripherie noch so weit durchscheinend, dass man sich von der Gegenwart der vordern Kammer und der Pupille überzeugen konnte. Die Hornhäute waren wie aus Milchglas gebildet, an der Oberfläche ganz glatt und glänzend, doch matt, etwas weniger gewölbt, etwas kleiner, nicht rund, und zwar nicht oval, sondern an ihrer Basis eine Art von Trapezoid darstellend. Der Knabe war 10 Jahre alt, und hatte deutliche Lichtempfindung, ohne Gegenstände unterscheiden zu können. Er ist leider späterhin nicht mehr zu mir gekommen. *Schön* *) beschreibt einige vielleicht hieher gehörige Fälle, unter welchen besonders die von *Ferrar* interressant sind, indem derselbe bei neugebornen Kindern, 3 Geschwistern eine sonderbare Undurchsichtigkeit der Hornhaut beobachtete, welche nach und nach vom äussern Winkel her von selbst verschwand.“ Der eben daselbst erzählte Fall von *Kieser* erinnert durch die rhomboidale Form der Hornhaut sehr an meine Beobachtung, und gewinnt dadurch an Bedeutung, dass „die Mutter des Kranken an einem ähnlichen Bildungsfehler, jedoch in viel geringerem Grad, auf beiden Augen gelitten haben soll.“ Leider ist die Beschreibung viel zu unvollständig, um eine nähere Deutung zuzulassen. *Maclagan* **) beschreibt in der London medical Gazette folgenden Fall bei einem Neugeborenen: Keine Spur von Entzündung oder eitrigem Ausfluss; die linke Hornhaut ganz undurchsichtig, die rechte bloss in den untern zwei Dritteln so beschaffen, indem die Trübung sich allmälig nach oben verliert; die Trübung veränderte ihre Lage nicht, war also nicht durch den Humor aqueus bedingt; einige Wochen nachher hellte sich die rechte, 3 Monate nach der ersten Untersuchung auch die linke Hornhaut von oben herauf, und zwar von selbst. Sechs Monate nach der Geburt war am rechten Auge nur noch ein sehr kleiner Fleck übrig, und die obere Partie des linken so durchsichtig, dass das Kind die Pupille den Objecten gerade gegenüber stellen konnte, um sie zu sehen. Später wurde das Kind der Beobachtung entzogen. *Tavignot* ***) hat einen Fall von angeborener Hornhauttrübung mit gleichzeitig mangelhafter Entwicklung der Iris beschrieben.

2. Ganz gewiss ohne allen Zusammenhang mit vorausgegangenen

*) Patholog. Anatomie des Auges, S. 67.

**) Prager medic. Vierteljahrschrift, 17. B. Anal S. 86.

***) Gaz. méd. 1847. N. 29.

congestiven oder entzündlichen Zuständen der Cornea entwickelt sich auf dem Randtheile der Cornea eine Trübung, welche man wegen ihrer bogenförmigen Gestalt und wegen ihres Vorkommens im höhern Alter *Greisbogen, Arcus senilis* s. Gerontoxon genannt hat. Diese lichtgraue Trübung nimmt den peripherischen Theil der Cornea in Form eines Bogens oder eines Ringes ein. Sie ist nach aussen, gegen den Limbus conjunctivae hin, scharf begrenzt, und von diesem stets durch einen schmalen, vollkommen durchsichtigen Streifen getrennt; nach innen verliert sie sich allmälig gegen den mittlern Theil der Cornea, ohne deren Centrum jemals zu erreichen. Daher wirkt diese Trübung an und für sich auch niemals störend auf das Sehvermögen. Da der Limbus conjunctivae (zumal bei Älteren) im obern und im untern Segmente der Cornea breiter ist, als zu beiden Seiten, so erscheint der Arcus senilis, wenn er rings herum geht, nicht kreisrund, sondern eiförmig. Im Cadaver findet man sowohl das Epithelium als die Descemet'sche Haut normal; nur die Hornhautfasern erscheinen unter dem Mikroskope etwas breiter, zeigen schärfere und dunklere Contouren und einen mehr geschlängelten Verlauf. — Der Greisbogen kommt nur im höhern Alter vor, ausnahmsweise schon um's 36.—40. Jahr; man trifft aber auch Leute von 70—80 Jahren, welche diese Erscheinung nicht darbieten. Ich kenne eine Dame, welche höchstens 40 Jahre alt ist, ihrem Aussehen nach jedoch auf 30 geschätzt werden könnte, und doch auf beiden Augen einen vollständig ausgebildeten Arcus senilis darbietet. Sie hat nie an den Augen gelitten, ist jedoch in hohem Grade weitsichtig. Auffallend ist, dass Leute mit Gerontoxon stets zugleich an Weitsichtigkeit leiden (nicht aber umgekehrt); ja ich habe Fälle beobachtet, wo das Gerontoxon bloss an *einem* Auge vorkam, und auch nur dieses eine Auge an Weitsichtigkeit litt. Worin aber der letzte Grund dieser Trübung endlich zu suchen sei, wissen wir nicht. Sie lässt sich, wenn man will in Parallele setzen mit dem Ergrauen der Haare und mit dem Trübwerden der Linse (Cataracta senilis), mit welchen Erscheinungen sie häufig zugleich vorkommt. Doch erscheint sie auch ganz für sich allein. (Vergl. den Abschnitt der Cataracta.)

3. *Punkt- oder fleckenartige Trübungen an der hintern Wand der Cornea* sind als Exsudate zu betrachten, welche in Folge von Iritis durch Präcipitation aus dem Humor aqueus dorthin abgelagert werden. Ihren Sitz erkennt man nicht sowohl durch die Seitenansicht, wie gewöhnlich angegeben wird, als vielmehr aus der Art ihres Entstehens (anderweitigen Spuren vorausgegangener Iritis), und aus ihrem Abstande von der

vordern Fläche, namentlich wenn sie mehr gegen die Peripherie hin liegen, wo der Limbus conjunctivae einen guten Anhaltspunkt für die vordere Cornealfläche abgibt. Wir werden von diesen Trübungen erst bei der Besprechung der Iritis ausführlicher handeln können.

4. *Trübungen des Epithelialüberzuges der Cornea* erscheinen theils für sich allein, theils mit Trübungen des Parenchyms der Hornhaut. Die häufigste Veranlassung dazu gibt der Pannus (vergl. Conjunctivitis scrofulosa und Trachoma), sodann die Einwärtswendung von Cilien oder die Gegenwart kleiner fremder Körper; wenn nach Resorptionsgeschwüren Trübungen zurückbleiben, so ist, wie wir sehen werden, schon das Parenchym der Cornea selbst mehr weniger dabei betheiligt.

a) Wenn der Pannus lange fortbesteht, und endlich das unter das Epithelium der Cornea abgelagerte Exsudat nach dem Verschwinden der sichtbaren Gefässe in ein fibroides Gewebe umgewandelt worden ist, so findet man die Cornea durchaus oder theilweise (besonders in der obern Hälfte) getrübt, durchscheinend oder halbdurchsichtig, eben und glatt, aber sehnenartig glänzend, wie mit einer dünnen Aponeurose überzogen. *Piringer* scheint diesen Zustand unter *Pannus siccus* verstanden zu haben. Er ist unheilbar; nur in zwei Fällen sah ich einige Besserung nach beharrlicher Anwendung der weissen Präcipitatsalbe (auf's Auge) eintreten. — Hat man Gelegenheit, so ein Auge am Cadaver zu untersuchen, so findet man, dass zwischen Cornea und Epithelium eine Art von Bindegewebe eingeschoben ist, welches als Neugebilde, als organisirtes Exsudat, betrachtet werden muss. Man kann dann eine dünne Membran als unmittelbare Fortsetzung der Bindehaut über den Limbus conjunctivae herein präpariren, unter welcher die Cornea mehr weniger unversehrt zum Vorscheine kommt. Demnach könnte man diesen Zustand auch als *Überhäutung der Cornea* bezeichnen. Ich besitze mehrere Präparate, welche diesen Befund sehr schön nachweisen.

b) In Folge partieller Reizung durch einwärts gekehrte Cilien findet man bisweilen eine *schwielenähnliche Verdickung des Epitheliums* auf der Hornhaut. Es sieht so aus, als ob man ein Stück dünnes Häutchen auf die Hornhaut aufgelöthet hätte. Die mehr weniger unebene Oberfläche solcher Plaques erscheint seidenartig — oder fettglänzend, oder ganz trocken, wohl desshalb, weil sich das massenweise angehäufte und in seinen Zellen (welche mehr epidermisartig sind) veränderte Epithelium nicht mehr in der Thränenflüssigkeit auflöst. Eine ähnliche Epithelialwucherung kommt übrigens auch nicht selten bei tiefern und grössern Hornhautnarben, insbesondere aber bei Staphylomen vor. Sie ist gleich-

falls unheilbar, und die dagegen vorgeschlagene Abtragung der Entartung erwies sich (mir wenigstens) erfolglos.

c) Ich habe mehrmals in Cadavern kleine, halbdurchsichtige, nebelähnliche Trübungen, sogenannte *Nebelflecke* der Cornea untersucht. Nachdem ich das Epithelium von der ganzen Oberfläche sorgfältig mit einem Scalpell abgeschabt hatte, zeigte sich die Cornea an jener Stelle vollkommen rein und glänzend, aber deutlich vertieft oder wie abgeschliffen. Die Trübung war also in solchen Fällen ganz oder grösstentheils durch reichlicher angehäuftes (mehr weniger verändertes?) Epithelium bedingt, welches den Verlust der Hornhautsubstanz verdeckt hatte. Die Trübungen setzten mithin offenbar Substanzverlust der Cornea voraus, und gehören demnach füglich zu den in dem folgenden Absatze zu besprechenden.

5. Die *Trübungen*, welche *in Folge von Entzündung der Cornealsubstanz selbst* (mit oder ohne Geschwürsbildung primär oder secundär) zurückbleiben, sind bei weitem die häufigsten, und sie sind es vorzugsweise, welche gewöhnlich unter dem allgemeinen Namen „Hornhauttrübungen“ aufgeführt werden.

Man hat diesen Trübungen von Alters her die verschiedensten Namen beigelegt, als: Macula, Nephelium, Nebula, Nebecula, Achlis, Aegis seu Aegias seu Macula nubosa; Leucoma, Margarita seu Perla, Albugo seu Paralampsis; Cicatrix u. s. w. — *Beer* suchte die Lehre von den Hornhauttrübungen besser zu begründen und zu vereinfachen, indem er sie dem Grade nach in Maculae, Leucomata und Cacatrices unterschied, und dabei zugleich auf die verschiedene Entstehungsweise und auf die verschiedenen anatomischen Veränderungen hindeutete. *Maculae* nannte er halbdurchsichtige Trübungen mit verwachsenen Rändern; er bezeichnete sie als meistens nur ganz oberflächlich sitzend, und leitete sie von „der Gerinnung des zwischen den Lamellen der Hornhaut in dem äusserst zarten Bindungsgewebe befindlichen lymphatischen Dunstes“ her. *Leucoma* nannte er undurchsichtige Trübungen, die sich gegen die Peripherie hin allmälig verlieren; er meinte, in solchen Fällen habe sich der lymphatische Dunst schon zu einer Pseudomembran umgebildet, daher erscheine die Trübung weiss, kreideweiss oder perlmutterartig glänzend, über das Niveau mehr weniger sanft aufgewölbt, beim Berühren mit der Sonde hart, callös, *Cicatrix s. Oule* hingegen nannte er undurchsichtige Trübungen mit scharf begrenzten Rändern; sie erscheinen nach ihm immer perlenmutterartig glänzend und bei der Berührung mit der Sonde hart, abgeplattet oder deutlich vertieft, häufig mit vordern Synechien vereint; er leitete nur diese Trübungen von wirklicher Zerstörung der Hornhautfasern durch Eiterung und von unmittelbarer Verwachsung der Hornhautfasern unter einander ab. — Auf diese einfache Diagnostik nun stützte Beer seine prognostischen und therapeutischen Regeln. Er erklärte die Narben für absolut unheilbar, die Leucoma für bedingt heilbar, die einfachen Flecke (Maculae) für in der Regel leicht und vollständig heilbar, und theilte seinen Ansichten über die pathologisch-anatomischen Veränderungen gemäss auch die von der Empirie gebotenen Heilmittel in 2 Hauptclassen, welche wir weiter unten ausführlich besprechen werden.

Diese Trübungen können bedingt sein: *a*) durch Ablagerung faserstoffigen Exsudates zwischen die mehr weniger unversehrten Fasern der Cornealsubstanz; *b*) durch Exsudat, welches an die Stelle der durch Eiterung, Ätzung u. dgl. zu Grunde gegangenen Cornealfasern getreten ist, und entweder *α*) noch einer weitern Umwandlung (in wahre Cornealfasern) fähig ist, oder *β*) bereits unveränderliches Faser- oder Narbengewebe darstellt; *c*) durch *a* und *b* zugleich und zwar, wie gewöhnlich, *b* in der Mitte, *a* in der Peripherie der getrübten Stelle.

Trübungen, *einzig und allein durch Exsudat zwischen den Hornhautfasern* bedingt, sind meistens die Folge jener Form von Keratitis, die wir als scrofulosa geschildert haben. Sie sind in der Regel heilbar, selbst wenn sie undurchsichtig sind, hie und da wohl auch ein kreideartiges Aussehen zeigen. Nur nach längerem Bestande reichlicher Exsudate geschieht es, dass die davon eingeschlossenen Hornhautfasern durch Druck zu Grunde gehen, und eine solche Stelle *nie* mehr völlig durchsichtig wird. Die genannte Hornhautentzündung combinirt sich ferner zuweilen mit Entzündung der Iris und des vordersten Theiles der Sclera, und nach dieser Combination bleibt nicht selten eine opalartige Trübung des peripherischen Theiles der Cornea (ringsum oder stellenweise) zurück, ein Zustand, den man *Sclerosirung* der Cornea genannt hat. Diese letztgenannte Veränderung der Cornea ist jederzeit unheilbar; es scheint, dass sie mit Obliteration der unter dem Limbus conjunctivae zur Cornea tretenden Zweige der vordern Ciliararterien complicirt ist.

Die häufigste Quelle der Hornhauttrübungen im engern Sinne dieses Wortes sind *Geschwüre* oder *Abscesse* der *Hornhaut*. Man kann sich davon überzeugen, entweder indem man Kranke mit Hornhautgeschwüren oder Abscessen hinreichend lange beobachtet, oder wenn man sich die Mühe nimmt, bei den verschiedenen Hornhauttrübungen auf die Art ihrer Entstehung genau zurückzugehen. Man wird sich so am besten überzeugen, dass man es in den meisten Fällen mit Narben (im wahren Sinne des Wortes) zu thun habe, mit Trübungen, welche dadurch bedingt sind, dass an der betreffenden Partie Hornhautfasern verloren gegangen waren, und an ihre Stelle Exsudat getreten ist, welches den Substanzverlust mehr weniger vollständig deckt, und welches die Wiedererzeugung normaler Hornhautfarern an dieser Stelle vermittelt (provisorischer Callus), oder förmlich unmöglich macht (Narbengewebe). In nicht gar lange bestehenden Fällen findet man auch die umgebenden unversehrten Hornhautfasern noch von Exsudat durchsetzt.

Bevor wir nun zur näheren Betrachtung dieser Zustände übergehen,

erscheint es nothwendig, auf die *Functionsstörungen*, welche dadurch bedingt werden können, aufmerksam zu machen, damit die Wichtigkeit der nachfolgenden Erörterungen um so klarer hervortrete. — Jede noch so geringe Hornhauttrübung setzt, sobald sie der Pupille gegenüber liegt, eine Störung des Gesichtes. Man hat gesagt, ganz kleine (punktförmige) Trübungen stören das Sehvermögen nicht. Als Beweis hat man angeführt, dass viele Augen mit derlei kleinen, ja selbst mit merklich grössern Trübungen ein vollkommenes Gesicht besitzen, und dass solche trübe Stellen auf die Klarheit des Netzhautbildes keinen Einfluss nehmen können, weil sie der Linse zu nahe liegen; man solle nur ein Convexglas, z. B. von 1 Zoll Brennweite nehmen, es dem Fenster gegenüber vor eine weisse Wand halten, und man werde keinen Unterschied in dem Lichtkreise (focus) bemerken, ob man nun vor dem Glase einen Stecknadelkopf vorhalte, oder nicht. Dieser Vergleich passt offenbar nicht hieher, denn am Auge ist die Linse nicht das einzige, ja sogar das untergeordnete Organ für die Strahlenbrechung. Fleckchen auf der Cornea sind also vielmehr mit Fleckchen oder Schrammen auf Glaslinsen (Loupen oder Brillen) zu vergleichen. Wie nachtheilig aber selbst die feinsten Schrammen oder Flecke auf Augengläsern wirken, wissen die Brillenträger am besten. — Es ist allerdings wahr, dass Viele von der Gegenwart einer kleinen Trübung an einem oder an beiden Augen gar nichts wissen, ja dass Viele trotz dem ganz gut sehen. Das zeigt aber nur, dass dem Auge Mittel zu Gebote stehen, jene Störung mehr weniger unschädlich zu machen. Diese Mittel liegen theils in unwillkürlicher (durch Reflex angeregter) Abänderung des Refractionszustandes, theils in psychischer Intention, welche gleichsam instinktmässig von gewissen störenden Eindrücken abstrahiren lehrt.

Dass grössere und dichtere Hornhauttrübungen das Gesicht stören, und zwar um so ärger, je mehr sie den Lichtstrahlen den Zutritt zu der Pupille verwehren, ist allgemein bekannt und anerkannt. Um den Einfluss kleiner und unscheinbarer Trübungen kennen zu lernen, stehen uns zwei Wege zu Gebote: der des Experimentes, und der der Beobachtung an Kranken. — Da die Cornea (im Verein mit dem Kammerwasser) eine Sammellinse darstellt, so können wir aus Experimenten mit Convexgläsern wohl auf das Verhalten der Cornea unter ähnlichen Verhältnissen zurückschliessen. Bringen wir Jemanden, der zu feinern Arbeiten Convexgläser nöthig hat, auf dem einen oder auf beiden Gläsern im mittlern Theile kleine Flecke oder Schrammen an, so sieht er nicht mehr so gut, wie durch das reine und unversehrte Glas. Muss er sich dennoch dieses Glases weiter bedienen, so reichen seine Augen zu jenen Arbeiten nicht so aus, wenigstens nicht so lange, als vordem, sie ermüden leicht, oder er muss die Brille twas weiter vom Auge rücken, oder das Object etwas entfernter halten, oder aber stärkeres Licht suchen. Sein Auge wird also, wo nicht ganz unfähig, mit einem sol-

chen Glase zu arbeiten, entweder vorzeitig ermüdet, oder es ändert seinen Refractionszustand, und wird nach länger fortgesetztem Gebrauche solcher Gläser weitsichtiger, d. h. es bedarf, wenn die beschädigten Gläser erst nach längerer Zeit mit reinen vertauscht werden, schon etwas mehr gewölbte Gläser, um wieder so klar und in derselben Nähe, wie früher, zu sehen, während, wie man aus andern Fällen ersieht, wenn das beschädigte Glas bei Zeiten mit einem reinen von derselben Brennweite vertauscht wird, das Auge in gleichem Refractionszustande verbleibt. — Wenn Jemand, der gewohnt ist, sich beider Augen zu bedienen, und der auf beiden Augen nicht nur die gleiche Energie, sondern auch denselben Refractionszustand besitzt, ein leicht getrübtes (z. B. blassblaues oder über einer Kerzenflamme leicht angerauchtes) Glas vor das eine Auge, z. B. vor das linke hält, und nun mit beiden Augen liest, so wird er bemerken, dass er das Lesen auf diese Art nicht so lange aushält, als wenn er mit beiden Augen frei oder mit dem rechten Auge allein (bei *völlig* verdecktem oder zugehaltenem linken) liest. Er wird finden, dass er bei diesem Experimente die Schrift nicht so rein erkennt, dass bei längerer Fortsetzung des Experimentes das freie Auge sich mehr anstrengen muss, dass endlich die Buchstaben anfangen Farbensäume zu bekommen, zu schwanken, zu verschwimmen u. s. w. Woher diese Erscheinung? Wir sehen mit beiden Augen zugleich bekanntlich nur Ein Bild des Objectes, so lange die Lichtstrahlen identische Netzhautstellen treffen. Wie das eine Auge seitlich abgelenkt wird, somit die Lichtstrahlen von demselben Objecte nicht auf correspondirende Netzhautstellen fallen, erscheint ein Doppelbild jenes Objectes. Sollen wir aber scharf sehen, so muss das Bild, das dem einen Auge angehört, dem des andern auch an Deutlichkeit völlig oder nahezu gleich kommen, i. e. der Gesichtseindruck muss auf beiden Augen die gleiche Energie besitzen, die Bilder, welche durch Deckung in Einen Eindruck verschmelzen, müssen auch eine gleiche oder nahezu gleiche Deutlichkeit besitzen. Wenn demnach auf dem einen Auge das Netzhautbild minder deutlich ist, als auf dem andern, so entsteht die Wahrnehmung eines Doppelbildes, welches jedoch vermög der Deckung nicht als ein getrenntes, sondern als Mischung aus einem deutlichen und undeutlichen wahrgenommen wird. Dieser Gesammteindruck hält dann das Mittel der Deutlichkeit, welches eben aus jener Mischung resultirt. Ich kenne einen Collegen, welcher ein sehr scharfes Gesicht beider Augen besitzt, mit der Eigenthümlichkeit, dass ihm das rechte Auge allein die Gegenstände etwas röthlich, das linke allein etwas grünlich erscheinen lässt; mit beiden Augen zugleich sieht er die Gegenstände in der natürlichen Farbe. Diesen Zustand, welcher die Deckung der Netzhautbilder, ihre Verschmelzung in *Einen* Gesammteindruck am besten zeigt, kann man künstlich nachmachen, wenn man vor das eine Auge ein röthliches, vor das andere Auge ein grünes Glas hält, oder auch andere complementäre Farben wählt; man wird dann beim Gebrauche beider Augen das Object weder roth noch grün, sondern in der natürlichen Farbe erkennen. Während dieses Experiment die Qualität betrifft, zeigen uns andere Experimente mehr den Einfluss der Quantität oder Intensität. Man träufle Jemanden, der auf beiden Augen gleiche Sehkraft und gleiche Refraction besitzt, in das eine Auge einige Tropfen gelösten Belladonnaextractes ein. So wie sich die Pupille dieses einen Auges erweitert hat, mithin der Refractionszustand desselben geändert ist, sieht derselbe namentlich nahe Gegenstände undeutlich; so wie man das veränderte Auge zuhält, sieht er wieder so gut, wie vorher. Die Schwäche des Gesammteindruckes ist offenbar das Resultat aus der Mischung des deutlichen und un-

deutlichen Eindruckes. Dasselbe Resultat erhält man, wenn man ein schwach concaves oder ein schwach convexes Glas vor das eine Auge hält, und auf demselben physiologischen Gesetze beruht die oben angegebene Erscheinung bei dem Experimente mit einem vor das Auge gehaltenen schwach getrübten Glase. So wie man aber ein stark convexes, oder ein stark concaves, oder ein sehr trübes Glas vor das eine Auge hält, also die Formirung eines die Netzhaut noch hinreichend anregenden Bildes verhindert, ist man in derselben Lage, wie wenn man dieses Auge ganz verdeckt. — Wenden wir das Gesagte auf die Hornhauttrübungen an (in dem Abschnitte über die Trübungen der Linse werden wir ganz dasselbe wiederfinden), so finden wir, dass bei grössern und dichtern Hornhautflecken des einen Auges gar kein oder nur ein so undeutliches Bild erzeugt wird, dass es, falls das andere Auge gesund ist, ganz vernachlässigt wird, dass es die Netzhaut zu schwach anregt, um wahrgenommen und beachtet zu werden. Geringere Trübungen der einen Hornhaut wirken aber gerade dadurch störend auf die Function des andern (gesunden) Auges ein, dass sie ein nicht genug deutliches Bild zulassen, welches mit dem des andern (gesunden) Auges verschmelzend, den Gesammteindruck schwächt. Wir finden in der That diese Erscheinung am Krankenbette so oft, dass sie wohl jedem aufmerksamen Beobachter bekannt sein dürfte. Insbesondere sind es Leute mit frisch entstandenen leichten Hornhauttrübungen (oder Resorptionsgeschwüren), und noch öfter Leute mit beginnender und langsam vorschreitender Linsenverdunklung des einen Auges, an welchen man diese Wahrnehmung machen kann. Sie müssen, wenn sie mit dem gesunden Auge feinere Gegenstände genauer betrachten wollen, das kranke Auge förmlich zuhalten; sie sagen: das kranke Auge blende sie; Cataractöse wünschen sich ordentlich die völlige Verdunklung desselben. Nicht selten berichten solche Cataractöse dann, wenn die Trübung des einen Auges hinreichend dicht geworden ist, dem Arzte mit einer gewissen Freude, dass sie nun mit dem andern Auge wieder besser sehen. Und auf gleiche Weise fand ich Patienten, welche in Folge überstandener Hornhautentzündung Flecke behielten, darüber in Bestürzung gerathen, dass sie durch den nach und nach dünner und kleiner gewordenen Fleck im Sehen mehr genirt waren, als früher durch die grössere Trübung, indem sie diese Erscheinung natürlich auf Rechnung des bisher gesund gebliebenen Auges schreiben zu müssen glaubten.

Nicht minder interessant ist es, die Mittel kennen zu lernen, durch welche diese Störung ausgeglichen zu werden pflegt. Viele Erscheinungen, die nichts als Folgen leichter Hornhauttrübungen des einen oder beider Augen sind, werden nur dann verständlich, wenn man das so eben erörterte Gesetz der Deckung eines vollkommen klaren und eines undeutlichen Bildes und der dadurch gesetzten Verschmelzung in einen minder deutlichen Gesichtseindruck kennt.

Kleinere Trübungen des mittlern Theiles der Cornea führen, zumal bei jugendlichen Individuen, zur Kurzsichtigkeit. Wird ein Gegenstand dem Auge näher gebracht, so gelangen relativ mehr Lichtstrahlen von demselben zum Auge, als dann, wenn er entfernter gehalten wird. Die Menge der Lichtstrahlen, welche — bei gleich gross gedachter Pupille — von ein und demselben Gegenstande aus verschiedenen Entfernungen zur Netzhaut gelangt, verhält sich bekanntlich umgekehrt wie die Quadrate

dieser Entfernungen. Da ferner die Lichtstrahlen von einem nahen Gegenstande mehr divergent zum Auge gelangen, als die von einem entfernten, so werden von einem nahen Gegenstande auch aus diesem Grunde mehr Lichtstrahlen neben einem kleinen Hornhautflecke zur Pupille gelangen, als von einem entfernten. Aus diesen Gründen nun geschieht es, dass ein Kranker mit solchen Trübungen sich gewöhnt, alle Gegenstände relativ näher zu bringen, als ein Gesunder, und diese Gewohnheit führt, wie wir in dem Abschnitte „über die Krankheiten des Accommodationsvermögens" nachweisen werden, wenigstens in früheren Lebensjahren zu einer bleibenden Veränderung des Refractionszustandes, zur Kurzsichtigkeit, welche auch nach dem Verschwinden der Ursache (der Hornhauttrübung) fortzudauern pflegt. Der Veränderung des Refractionszustandes kommt noch der Umstand zu Gunsten, dass bei centralen Hornhauttrübungen die Pupille caeteris paribus etwas grösser zu sein pflegt. — Ob nun die Trübung auf beiden oder nur auf einem Auge vorhanden ist, das pflegt in Bezug auf dieses Endresultat gleich zu sein; dennoch kommen Fälle vor, wo bloss das eine Auge kurzsichtig wird und bleibt, das andere dagegen den normalen Refractionszustand nicht einbüsst. Dieses hängt vorzüglich von der Art und Weise ab, wie der Kranke seine Augen zur Zeit der Dauer der Trübung verwendete. Wir müssten, um diesen Ausspruch schon hier vollständig zu rechtfertigen, das ganze Capitel über die Accommodation ausführlich besprechen, wesshalb wir lieber auf dasselbe verweisen. — Entstehen leichte Hornhauttrübungen in spätern Jahren, wo eine Abänderung des Refractionszustandes in den Zustand der Kurzsichtigkeit nicht so leicht möglich ist, so pflegen andere Störungen einzutreten, welche wir so eben besprechen wollen. Die gewöhnlichste ist Mangel an Ausdauer beim Betrachten naher und kleiner Objecte, und Unfähigkeit, entferntere Gegenstände deutlich wahrzunehmen.

Der Zustand vorzeitiger Ermüdung der Augen, des Mangels an Ausdauer beim Lesen, Schreiben u. dgl. ist häufig die Folge kleiner und unscheinbarer Hornhautflecke. Man sieht diesen Zustand nicht bloss dann eintreten, wenn Erwachsene, deren Beruf grössere Anforderungen an die Sehkraft stellt, von solchen Trübungen befallen werden, sondern er entwickelt sich auch bei Leuten, welche derlei Flecke vielleicht seit der ersten Jugend an sich tragen, sobald sie in die Lage kommen, ihre Augen mehr als früher zur anhaltenden Betrachtung winziger Gegenstände verwenden zu müssen. Dieser Zustand entwickelt sich nicht etwa bloss bei beiderseitigen Trübungen, sondern auch, wenn die eine Cornea

allein betroffen ist, und die Kranken kommen dann gewöhnlich den Arzt zu consultiren, nicht wegen des einen Auges, das die ohnehin gewöhnlich als von lange her schwächer bezeichnen, sondern wegen des andern, bisher gesunden, nun aber die Dienste bei der Arbeit versagenden Auges. Man kann sich in den Zustand solcher Leute leicht versetzen, wenn man sich selbst vor das eine Auge ein leicht getrübtes Glas hält, und nun längere Zeit liest. Das unverdeckte Auge hält die Anstrengung nicht lange aus. Es sucht nämlich — um figürlich zu sprechen — gleichsam *das* an Deutlichkeit des Gesammteindruckes zu ersetzen, was demselben durch die Mischung mit dem undeutlichen Bilde des andern Auges entzogen wird, und die Retina und die Accommodationsorgane halten diesen Zustand nicht lange aus. Es kommt dabei häufig zu der bekannten Erscheinung des *Mückensehens* — auf die wir in dem Capitel über das Accommodationsvermögen zurückkommen — und zu den Erscheinungen der *Ermüdung*, welche unter den Namen Asthenopie, Hebetudo visus, Amblyopia ex abusu visus u. dgl. beschrieben worden sind.

Bei bloss einseitiger Trübung, oder bei einerseits etwa stärkerer Trübung erfolgt in Fällen, wo die Trübung in der Jugend entsteht, die Gewohnheit zu schielen, in Fällen späterer Erkrankung die des zeitweiligen Zukneipens der Lider des schlechteren Auges. Es geschieht diess unwillkürlich, instinktmässig, durch Reflex auf einen der Musculi recti oder auf den Musc. orbicul. palpebrarum. So wie bei andern nicht allzubedeutenden Störungen des Gesichtes, geschieht es auch bei leichten Hornhauttrübungen, dass der Kranke, der gewohnt ist, zur Betrachtung der gewöhnlichen Gegenstände sich beider Augen zu bedienen (weil bei diesen die Undeutlichkeit des einen Bildes nicht so sehr in Anschlag kommt), das schwächere Auge zukneipt, und zwar je nach dem Refractionszustande dieses und des gesunden Auges entweder bei Betrachtung eines winzigen und nahen Gegenstandes, oder so oft er mit dem bessern Auge deutlich in die Ferne sehen will. Leute, die es in diesem Zukneipen noch nicht zu einer gewissen Fertigkeit gebracht haben, pflegen das schwächere Auge geradezu mit der Hand zu verdecken. — Die Ablenkung des Auges durch einen der geraden Augenmuskel, das *Schielen*, erfolgt in der Regel nach innen, seltener nach aussen, ausnahmsweise nach oben oder nach unten. Ist das Individuum zur Zeit der eintretenden Gesichtsstörung noch jung, werden seine Augen ausschliesslich oder vorwaltend für nahe Gegenstände in Anspruch genommen, so erfolgt beinahe constant die Ablenkung nach innen, Strabismus internus s. convergens. Tritt die Gesichtsstörung (aus was immer für einer Ursache,

also nicht bloss bei Hornhautflecken) erst in spätern Jahren ein, so kommt es fast ausschliesslich nur zur Ablenkung nach aussen, Strabismus extremus s. divergens. Die Intention zu dieser Ablenkung geht eben von jener Störung des Gesammteindruckes durch das undeutliche Bild des schwächeren Auges aus. Sie tritt anfangs nur vorübergehend, nur beim genauern Betrachten eines Gegenstandes ein, wird aber später gewöhnlich permanent. Doch gibt es Leute, welche nur dann schielen, wenn sie etwas genauer betrachten wollen. Dieses Schielen hat demnach ganz denselben Zweck, wie das Zukneipen oder Zuhalten des schwächern Auges, nämlich den störenden Eindruck, das Nebelbild zu beseitigen, um dann mit einem Auge allein und somit besser, deutlicher zu sehen. Es ist unbegreiflich, wie ein *Walther* u. A. behaupten konnten, das mit einem Hornhautflecke versehene Auge werde abgelenkt, damit neben einem Flecke vorbei die Lichtstrahlen zur Netzhaut gelangen können. Wenn man auch aller Kenntnisse über die Physiologie des Auges und namentlich über das Einfachsehen mit zwei Augen bar wäre: die einfache Beobachtung allein müsste diesen Männern Fälle genug vorführen, wo das Auge gerade so abgelenkt wird, dass ein Wahrnehmen des Objectes dann um so weniger möglich wird. Da wir jedoch den Erörterungen über das Schielen überhaupt in dem Abschnitte „über die Krankheiten der Augenmuskel“ nicht unnöthig vorgreifen wollen, so genüge das Gesagte zum Nachweise, dass Hornhautrübungen nicht selten zu Strabismus führen, und dass diese secundäre Affection der Augenmuskeln fortbestehen kann, auch wenn die Ursache, die Hornhauttrübung, längst verschwunden ist.

Bestehen bedeutendere centrale Hornhauttrübungen von der ersten Kindheit an, so werden sie Ursache des beständigen Oscillirens der Bulbi, des Nystagmus. Da hier nur von den geringeren Hornhauttrübungen die Rede sein soll, um die Wichtigkeit der folgenden Erörterungen (über die Behandlung derselben) hervorzuheben, so muss rücksichtlich dieses Folgezustandes gleichfalls auf den Abschnitt „über die Krankheiten der Augenmuskeln“ verwiesen werden.

Man kann diesen Ansichten über die genannten consecutiven Gesichtsfehler entgegenstellen, dass eine Ungleichheit der Sehkraft (mit oder ohne Hornhauttrübungen) und ein ungleicher Refractionszustand bei sehr vielen Menschen wahrgenommen wird, ohne dass jene Zustände, die wir als Folgen jener Ungleichheit bezeichneten, vorkommen. Wir kennen diese Thatsache, und sind weit entfernt, sie im mindesten in Abrede zu stellen. Aber sie zeigt uns eben nur, dass im Organismes, wo jederzeit so viele Momente zugleich in Anschlag zu bringen sind, wenn sich's

darum handelt, aus Wirkungen auf Ursachen zurückzuschliessen, eben ein Moment für sich allein nicht hinreicht, eine genügende Erklärung zu geben. So gut wir nicht wissen, warum es in dem einem Falle bloss zum zeitweiligen Schielen oder Zukneipen der Lider, in dem andern zur Kurzsichtigkeit, und in einem dritten zum Mangel an Ausdauer im Sehen kommt, können wir auch nicht bestimmen, warum in andern Fällen keine dieser Folgen eintritt. Mancher Mensch gewöhnt sich, nur mit dem bessern Auge zu sehen, wenigstens zu genauerem Unterscheiden sich bloss des bessern zu bedienen, ohne dass es zu einer Ablenkung etc. des schwächern Auges kommt; ein anderer arbeitet mit dem einen Auge, ohne dass ihn das schwächere Bild, welches das andere liefert, nur im mindesten stört. Es darf uns bei Beurtheilung solcher Fälle nicht entgehen, dass man — bald mit, bald ohne Bewusstsein oder Absicht — von gewissen störenden Sinneseindrücken abstrahiren lernen kann. Wer sich mit dem Mikroskope beschäftigt, weiss, dass ihn der feinste Ritz des Glases, welches das Object trägt oder deckt, anfangs beträchtlich, allmälig aber gar nicht beirrte; er weiss, dass es ihn anfangs viele Mühe kostete, den Eindruck auf das linke (offen gehaltene) Auge zu vernachlässigen, während er mit dem rechten in das Instrument sah. — Wenn man übrigens Leute mit nur wenig differenter Sehkraft oder Sehweite beider Augen aufmerksam beobachtet und examinirt, so wird man finden, dass es doch gewisse feine Arbeiten oder gewisse Distanzen gibt, bei denen ihre Augen nicht jene gehörige Schärfe und Ausdauer zeigen, welche sie, nach dem bessern Auge allein zu schliessen, zeigen sollten. (Ich verweise in dieser Beziehung auf meine Abhandlung über Amblyopie im 4. Bande der Prager Vierteljahrschrift.) Die meisten Leute mit ungleicher Sehkraft oder Sehweite bedienen sich zu dem gewöhnlichen Sehen beider Augen; so wie sie aber eine feinere Arbeit verrichten oder in die Ferne sehen wollen, bedienen sie sich nur des einen, hiezu allein geeigneten Auges, und abstrahiren von dem schwächeren Eindrucke des andern. Wo aber der Gesichtseindruck des einen Auges überhaupt ein sehr schwacher ist, da ist eine solche Abstraction gar nicht nothwendig. Diess ist z. B. der Fall bei Schielenden, und hierin liegt der Grund, dass sie in späterer Zeit nicht doppelt sehen.

Man wird, wenn ich mich klar ausgesprochen habe, aus dieser Darstellung ersehen, wie wichtig es ist, *dass man der kleinsten Hornhauttrübung, sobald sie im Bereiche der Pupille liegt, seine volle Aufmerksamkeit schenke*, dass man bei allen solchen Hornhauttrübungen jede grössere Anstrengung der Sehkraft untersage, so lange es nicht gelungen

ist, die Aufhellung der Hornhaut zu bewerkstelligen, falls diess überhaupt möglich ist, namentlich bei Kindern, und dass es gewissenlos ist, die Eltern nicht hierauf aufmerksam zu machen. Man nehme sich nur die Mühe, alle, die an Ermüdung der Augen (Asthenopie), an Schielen, an Kurzsichtigkeit leiden, genau zu examiniren und zu untersuchen, und man wird sich überzeugen, dass das, was soeben über Hornhauttrübungen gesagt wurde, eben so wahr als wichtig ist.

Es frägt sich nun: kann der Arzt bei Hornhauttrübungen etwas zum Besten des Kranken thun, oder hat er diesen ohneweiters seinem Schicksale zu überlassen? — Schon *Beer* beklagte sich, dass viele, selbst berühmte Augenärzte dieser wichtigen Frage nicht die gehörige Aufmerksamkeit schenken, daher es komme, dass nicht selten Quacksalber manchen als unheilbar erklärten Augenkranken heilen. Trotz den seither gemachten Erfahrungen hat man in neuester Zeit wieder behauptet, die Hornhauttrübungen heilen entweder von selbst, oder gar nicht; es beruhe auf Täuschung, wenn man glaube, die Kunst vermöge etwas dagegen. Allein dadurch, dass man die Ansichten älterer Ärzte bespöttelt, ohne die von ihnen aufgestellten Behauptungen mit wissenschaftlichen Gründen zu widerlegen, wird der Wissenschaft und Kunst kein Dienst erwiesen. Wir haben gerade bei Hornhauttrübungen, wenn sie bei einem und demselben Individuum auf beiden Augen in ganz gleicher Weise vorkommen, was doch nicht selten der Fall ist, die schönste Gelegenheit zu prüfen, ob die sogenannten „Hornhaut-aufhellenden Mittel" etwas zu leisten im Stande sind, oder nicht. Meine Versuche hierüber haben mich zu dem Resultate geführt, dass die von *Beer* u. A. aufgestellten Grundsätze der Hauptsache nach richtig sind.

Wir kennen nur zwei wesentlich verschiedene Formen von Trübungen des Hornhautparenchyms (in Folge von entzündlichen Zuständen), nämlich: Exsudate zwischen den noch bestehenden Hornhautfasern, und Exsudate an der Stelle der durch Eiterung oder mechanisch-chemisch wirkende Einflüsse zerstörten Hornhautfasern. Es braucht wohl kaum wiederholt zu werden, dass beide Formen neben einander zugleich vorkommen können, ja dass die letztere fast nie ohne die erstere (in der Umgebung der Narbe) vorkommt. *Man hat sich somit bei jeder Hornhauttrübung zu fragen*, ob zur Beseitigung derselben *einfache Resorption* des Exsudats oder *wirkliche Regeneration* der betroffenen Partie nothwendig sei, und weiterhin, ob auch *die Bedingungen zu der einen oder zur andern* vorhanden seien. — Trübungen der ersten Art schwinden in der Regel von selbst, sobald der exsudative Process erloschen ist, und

man hat sich hier sehr zu hüten, dass man nicht vorzeitig örtliche Reizmittel anwende. Sie schwinden um so leichter, je mehr das Exsudat ein seröses ist; doch gehen auch sehr faserstoffreiche, ein gelblichweises Aussehen darbietende Trübungen nicht selten von selbst zurück. Wir sind jedoch durch bestimmte Beobachtungen zu der Einsicht gekommen, dass sich die Aufhellung solcher Hornhäute durch entsprechende Behandlung beschleunigen lässt, und dass derlei Trübungen nach Jahre-langem Bestande oft in kurzer Zeit durch die Kunst beseitigt werden können. Eine Ausnahme findet nur dann statt, wenn nach langem Fortbestehen reichlichen Faserstoffexsudates die eigentlichen Hornhautfasern atrophirt sind, was sich nach vorausgegangener merklicher Schwellung der Cornea dadurch kund gibt, dass die von dem allmälig schrumpfenden Exsudate durchsetzte Hornhautpartie etwas platter und flacher, sehnen- oder porzellanartig glänzend aussieht oder bei Berührung mit einer Sonde derb und hart erscheint.

Bei den durch Substanzverlust der Cornea und unvollständige Regeneration gesetzten Trübungen frägt sich's, abgesehen von der Complication mit der durch einfache Exsudation gesetzten Trübung der Umgebung, zunächst, *wie tief die Zerstörung reichte.* Eine *oberflächliche Trübung* dieser Art erscheint in der Regel halbdurchsichtig oder stark durchscheinend, nebel- oder rauchähnlich mit verwachsenen Rändern. Solche Trübungen sind, wenn sonst die Bedingungen von Seite des Gesammtorganismus günstig sind, leicht heilbar. Doch lasse man sich nicht täuschen; bisweilen bietet eine solche Trübung durchaus ein solches Aussehen dar, und reicht doch sehr tief; diess ist der Fall, wenn die getrübte Stelle zugleich vertieft oder abgeschliffen erscheint, weil das zur Deckung des Substanzverlustes gesetzte Exsudat schon mit Epithelium überzogen wurde, bevor es noch das Niveau der Umgebung erreichte. Solche vertiefte Hornhauttrübungen sind schwer oder gar nicht heilbar. — *Tiefere Geschwüre* lassen gerne das zurück, was *Beer* Leucoma nannte, nämlich eine in der Mitte undurchsichtige, weisse oder gelblichweisse Trübung von glattem dichtem Aussehen. Solche undurchsichtige Trübungen mit verwachsenen Rändern sind bald heilbar, bald unheilbar. Diess hängt hauptsächlich von dem Zustande des Gesammtorganismus und von der Dauer dieser Krankheit ab. Bei Kindern, welche in Folge von Blennorrhoea neonatorum sehr bedeutende Leucome darboten, sah ich die Cornea allmälig maculös (halbdurchsichtig) und endlich wohl auch vollkommen durchsichtig werden. — Trübungen, welche *nach durchbohrenden Hornhautgeschwüren oder Wunden mit vordern Synechien* entstanden, sind wenigstens so weit, als die Verwach-

sung mit der Iris reicht, absolut unheilbar. — *Derb aussehende undurchsichtige Trübungen mit deutlicher Vertiefung* oder Abflachung in der Mitte sind unheilbar. — *Trübungen mit vermehrter Wölbung des getrübten Theiles* hellen sich niemals auf. Stellen sie eine geheilte Keratokele dar, so bleibt das Gesicht permanent gestört, auch wenn der centrale Theil einen ziemlich hohen Grad von Durchsichtigkeit erlangt. — Trübungen, welche wegen *abnorm angehäuften und veränderten Epitheliums über die Wölbung* der Cornea emporragen, lassen sich wahrscheinlich auch durch Abtragung desselben nicht beheben. — Der *Umfang der Trübung* hat wohl einigen, aber lange nicht so viel Einfluss auf die Heilbarkeit, als man glauben sollte; gerade ganz kleine, aber tief reichende Trübungen sind oft weit hartnäckiger, als ausgedehntere, aber mehr oberflächliche.

Eine zweite Frage bei dieser Form von Hornhauttrübungen, den eigentlichen Hornhautnarben, ist die, *wie lange die Trübung bereits bestehe*, und welchen *Grad von Festigkeit oder Dichtheit* sie bereits angenommen habe. Das an die Stelle der verloren gegangenen Hornhautfasern getretene Exsudat wird, wenn es nicht in normale Hornhautfasern umgewandelt worden ist, mit der Zeit immer dichter und fester, und bekommt ein silber- oder sehnenartig glänzendes, mitunter auch kreidenweisses oder fettartiges Aussehen. Der Grad seiner Consistenz lässt sich auf diese Art nicht bloss mit der Sonde, sondern auch schon durch den einigermassen geübten Blick beurtheilen. Bisweilen bilden sich selbst Kalkconcremente, nach einigen Beobachtern auch wahre Verknöcherungen in denselben. Je weiter nun diese Metamorphose gediehen ist, desto schwieriger wird die Elimination und der Ersatz durch neues Exsudat, welches in normale Hornhaut umgewandelt werden kann.

Die 3. Frage endlich betrifft den *Zustand des Gesammtorganismus* überhaupt, und den des Auges insbesondere. Je jünger, je gesünder, lebenskräftiger das Individuum überhaupt, desto mehr kann man auf Elimination des Exsudates und auf Umwandlung des an seine Stelle tretenden frischen Ergusses in homogenes Hornhautgewebe rechnen. Bei Individuen, die das 40. Jahr überschritten, bei Individuen, die vor der Zeit gealtert, sehr herabgekommen sind, können auch kleine und unscheinbare Hornhauttrübungen jedem Heilversuche widerstehen. Bei Kindern, deren Cornea ihr Wachsthum noch nicht vollendet hat, sieht man Narben, die bis in die tiefsten Schichten reichen, selbst solche, die nach durchbohrenden Geschwüren entstanden waren, wenn nur die Wölbung der Cornea nicht gelitten, und die Iris nicht mit der Cornea in Verbindung geblieben, in Zeit von einigen Monaten oder Jahren sogar von

selbst spurlos oder bis auf leichte unscheinbare Trübungen verschwinden.

Beer l. c. II. B. S. 91 erzählt folgenden Fall. „Ich hatte ein 8jähriges Mädchen, welches durch eine von Seite des Augenarztes vernachlässigte scrofulöse Augenentzündung des Gesichtes *vollkommen* beraubt war, indem die rechte Hornhaut gänzlich leucomatös, in der Hornhaut des linken Auges aber ein ungeheurer, vertrockneter, leucomatöser Abscess *) zurückgeblieben war, durch volle 7 Jahre in der Cur; aber es wurde auch für seine unerschöpfliche Geduld so reichlich belohnt, dass das rechte Auge kaum eine merkliche Spur des Leucoms am untersten Rande der Hornhaut und das linke Auge eine kleine, dem Gesichte gar nicht hinderliche Narbe trägt." S. 93. „Es ist für denjenigen, der es nicht selbst erfahren hat, oder der wenigstens nie Augenzeuge davon war, wirklich unglaublich, *wie viel Gutes der Arzt in derlei Fällen oft für die ganze Zukunft seines Kranken thun kann*, wenn er seinen mit ungetrübter Einsicht regulirten Heilplan auch mit ausharrender Geduld durchführt. Es stiessen mir in meiner Praxis mehrere Fälle auf, in welchen ich durch die völlige Beseitigung des maculösen oder leucomatösen Umfanges von Hornhautnarben dem Kranken das Gesicht an diesem Auge, das er schon seit seiner Kindheit für verloren hielt, vollkommen wieder gab, und somit *den* Unglücklichen von gänzlicher Blindheit rettete, welcher so eben durch Eiterung das andere Auge plötzlich verloren hatte, das er bis dahin allein gebrauchen konnte. — In andern Fällen dieser Art, in welchen es nur auf Wiederherstellung des Gesichtes in Einem Auge ankam, indem das andere verloren war, gelang es mir durch die völlige Beseitigung des maculösen oder leucomatösen Umfanges der Hornhautnarbe, in der Hornhaut einen so bedeutenden Terrain zu gewinnen, dass ich nachher mit dem glücklichsten Erfolge zunächst der Narbe eine künstliche Pupille anlegen konnte." Man mag allerhand gegen *Beer's* Theorien einzuwenden haben; aber Wahrheitsliebe und die Gabe, gut zu beobachten, wird ihm gewiss Niemand absprechen können.

Welche Mittel man nun zu wählen habe, um derlei Trübungen zu beseitigen, dazu hat uns *Beer* folgende Anhaltspunkte gegeben: 1. Je mehr die Farbe der Verdunklung oder des Fleckes der Hornhaut ins Dunkelgraue fällt, 2. je mehr sich die verdunkelte Stelle an ihrem Umfange verwäscht, folglich je weniger sichtbar ihre angeblichen Grenzen sind, 3. je matter die verdunkelte Stelle aussieht, je weniger sie irgend einen Glanz zeigt, und endlich 4. je mehr feine, kaum sichtbare Blutgefässchen aus der zunächst angrenzenden Bindehaut der Sclera gegen die getrübte Stelle der Hornhaut hinlaufen, ohne diese wirklich zu erreichen, und noch viel weniger zu überströmen: desto bestimmter sind

*) An eine Eintrocknung des Eiters im Sinne *Beer's* u. A. glaubt heut zu Tage natürlich Niemand mehr; dass aber diesem schlecht gewählten Ausdrucke wirklich eine eigenthümliche Trübung der Hornhaut zu Grunde liegt, welche sich nach Abscessen entwickelt, ist nicht zu läugnen. Es dürfte nicht ohne Interesse sein, zu hören, wie sich ein Mikroskopiker unserer Tage, nämlich *Szokalski*, in *Roser* und *Wunderlich's* Archiv, 1846, S. 227, hierüber ausspricht. „Der zwischen den Hornhautfasern gebildete Eiter kann sich im weitern Verlaufe entweder entleeren, oder er vertrocknet in der Hornhautsubstanz. Sein Eiterserum verschwindet durch Resorption, die Eiterkörperchen verschmelzen zu einer gelblichen Masse, und verbinden sich organisch mit der Hornhautsubstanz, in deren Mitte sie einen äusserst schwer heilbaren Flecken bilden."

sogleich *mischungsändernde Mittel* angezeigt, welche nach Maassgabe ihrer Wirksamkeit stufenweise verstärkt werden müssen. — Hingegen 1. je weisser, je undurchsichtiger die getrübte Stelle der Hornhaut ist, je mehr sich ihre Farbe dem Kreidenweiss nähert, je mehr der Fleck dabei glänzt, 3. je mehr sich die getrübte Stelle über die Oberfläche der Hornhaut aufwölbt, und 4. je reiner von Blutgefässen die zunächst angrenzende Bindehaut der Sclera ist, desto weniger sind gleich anfangs mischungsändernde Mittel angezeigt, desto mehr muss man anfangs die schwächsten mischungsändernden Mittel mit den *vorbereitenden* (öligen, schleimigen, erweichenden) vermengen. — Man mag von Beer's Theorie über das Wesen der Hornhauttrübungen und über die Wirkung der Mittel dagegen denken, was man will: praktisch bleiben die von demselben gegebenen Anhaltspunkte für die Wahl der Medicamente unter allem, was seine Nachfolger hierüber gesagt haben, noch immer die verlässlichsten und brauchbarsten.

Wollen wir nicht annehmen, dass alle die Männer, welche verschiedene Mittel, ursprünglich meistens den sogenannten Volks- und Geheimmitteln angehörig, als in der That heilsam und bewährt anempfohlen haben, sich selbst täuschten, oder Andere absichtlich täuschen wollten, so bleibt nichts übrig, als dieselben am Krankenbette selbst zu versuchen, und mit Hilfe unserer gegenwärtigen medicinischen Kenntnisse und Ansichten eine rationelle Anschauung über deren Wirkungsweise anzustreben; denn nur das auf bestimmte Grundsätze gestützte Handeln kann den Arzt von dem einfachen Empiriker unterscheiden. Zunächst erscheint demnach die Kenntniss dieser Mittel und ihrer Anwendungsweise nothwendig. Alle diese Mittel zerfallen in solche, welche die allmälige Umwandlung der trüben Stelle in eine durchsichtige anstreben, und in solche, welche die Trübung mehr weniger rasch (durch chemische oder mechanische Zerstörung) beseitigen. Die vorläufige Aufzählung der gerühmtesten dieser Mittel und ihrer Anwendungsweise wird dem Pharmakodynamiker und Pathologen die Würdigung ihres Heilwerthes wesentlich erleichtern. Beginnen wir mit der ersten Reihe.

A) Zu den Mitteln, welche allmälige Umwandlung der getrübten in durchsichtige Hornhaut bewirken sollen, gehören:

1. Die *Elektricität* und die *Acupunctur*. Bei Anwendung der ersteren wird der Strom, so stark ihn der Kranke verträgt, durch das obere Augenlid und irgend eine andere Stelle des Körpers durch 5—10 Minuten geleitet, bis das Auge reichlich thränt und die Bindehaut sich stark injicirt; die letztere besteht in der schrägen Einführung einer feinen Acupunctur-

nadel mitten in die trübe Stelle und Belassung in dieser, bis dieselben Zufälle eintreten.

2. *Wasserdämpfe*, mittelst eines engen und langen Trichters unmittelbar auf den Augapfel geleitet, ingleichen *warmer* Malvenaufguss oder *gewärmter Quittenschleim.* 10—12mal des Tages in's Auge zu träufeln. *Beer*, der diese Mittel empfieht, macht aufmerksam darauf, dass bei Anwendung dieser Mittel, besonders wenn letztere nicht gewärmt oder (relativ) zu häufig gebraucht werden, leicht bedeutende Auflockerung und Ödem der Conjunctiva bulbi, selbst Ödem der Lidränder entstehen. Die Hornhauttrübungen selbst sollen dadurch ein mehr lockeres und sulziges Aussehen bekommen.

3. *Ölige Mittel*, wie: Axungia viperina, Liquamen hepatis mustelae fluviatilis (Aalrutenleberöl), Oleum jecoris asselli, reine Ochsen- oder Fischgalle, Nussöl und ähnliche bekannte Volksmittel, täglich 2—4mal mittelst eines Pinsels wo möglich auf die Cornea selbst aufgetragen, und mittelst des obern Lides gut verrieben, haben nach *Beer* u. A. im *frischen Zustande* mehr eine erweichende, im *ranzigen Zustande* mehr eine reizende, die Resorption direct bethätigende Wirkung. Den ranzigen Ölen und dem (nur in geringer Dosis zur Fisch- oder Ochsengalle beizumengenden) Honig anzureihen sind die *brenzlichen Öle*, z. B. Papieröl, und einige *ätherische Öle*, z. B. Wachholderöl, welche das Auge auch in kleiner Dosis stark reizen.

4. *Verschiedene Substanzen in Wasser gelöst*, täglich 1—2mal mittelst eines Pinsels einzuträufeln. Setzt man bei jenen, deren Vehikel nicht speciell genannt ist, eine Unze Aqua destill. als Suscipiens voraus, so können sie rücksichtlich der Intensität ihrer Wirkung ohngefähr in nachstehende Reihenfolge gebracht werden.

a) Extr. cicutae (*ein* Scrupel in *zwei* Drachmen Wasser gelöst);

b) Extr. chelidonii majoris oder Extr. aloës aquos. (*zehn* Gran auf *zwei* Drachmen), mittelst eines Pinsels einzuträufeln;

c) Laudanum liquid. Sydenh., anfangs mit Wasser verdünnt, später unvermischt;

d) Sublim. corros. *ein Viertel* Gran mit *vier* — *acht* Tropfen Laudanum liquid. oder: sublim. corros. gr. *dimid.* cum opii colati gr. *quatuor;*

e) Argenti nitrici gr. $^1/_2$—2; *)

*) Die unter *c, d* und *e* genannten Mittel, namentlich das Laudanum, sind besonders bei frisch entstandenen Trübungen, sobald nur der exsudative oder ulceröse Process aufgehört hat, unschätzbare Mittel, die Resorption zu bethätigen. Vgl. über Hornhautentzündung und Hornhautgeschwüre.

f) Cadmi sulfurici gr. 1—2;

g) Salis ammon. et sacch. albi aa *scrup.* in aquae menthae *unica;*

h) Boracis venetae et sacch. albi aa gr. *quindecim* cum extract. aloës aquos. et extr. opii aq. aa gr. *tribus;*

i) Aquae benedict. Rulandi (Vini stibiati) *uncia* cum essentiae aloës et liquam. myrrhae aa *drachma;*

k) Barytae muriaticae gr. *quinque* in aquae laurocer. *uncia*, alle 2 Stunden zu 1 Tropfen;

l) Kali caustici oder Kali carbonici (Salis tartari) gr. *duo;*

m) Salis volat. cornu cervi (Carbon. ammon. pyro-oleosi) dr. *decem* cum salis tartari dr. *una* et melis despum. dr. *tribus*, mittelst eines Pinsels aufzutragen.

5. *Mittel in Salbenform.* Als Vehikel nimmt man frische ungesalzene Butter, frisches Schweinfett, Cacaobutter, eine Mischung von Wachs und Mandelöl, oder eine Mischung aus 4 Theilen Wallrath, 2 Theilen weissem Wachs, 16 Theilen Mandelöl und 12 Theilen Rosenwasser (Ung. anglican. album nach Wendler *).

Da bei diesen Salben aber viel darauf ankommt, dass die festen Bestandtheile immer sehr gut vertheilt sind und bleiben, so wird man nicht nur den Apotheker hiezu durch den Beisatz „M. exactissime" oder „M. F. ung. ophthalm." anzuweisen, sondern auch bei der Wahl des Vehikels die Temperatur, die Jahreszeit zu berücksichtigen haben. Bei den folgenden Formeln wird eine Drachme Excipiens als Normale vorausgesetzt. Diese Salben werden am besten vor dem Schlafengehen, bei Kindern, welche sich dawider sträuben, während des ersten festen Schlafes linsen-, erbsen-gross zwischen die Lider gebracht, mittelst eines Pinsels oder mit der Spitze eines Fingers, und dann durch sanftes Reiben der geschlossenen Lider möglichst gut vertheilt.

a) Merc. praec. rubri gr. *unum — quatuor;*

Merc. praec. rubri gr. *sex* et tutiae praepar. (oxydi zinci) gr. *tria;*

Praecip. rubri gr. *sex*, vitrioli cyprini pulveris. gr. *quinque* et camphorae oleo ovor. subact. gr. *duo.*

Praecip. rubri, cerae flavae et butyri rec. aa *drachma una.*

Praecip. rubri gr. *octo*, flor. zinci gr. *tria*, axung. et liquam. hepat. mustel. fluviat. aa *drachma una*, nach *Beer*, wenn man die Wirkung noch steigern will, noch mit einigen Granen zum feinsten Staub gepulverten Glases (Vitrum alkoholisat.) vermischt;

b) Unguentum citrinum Ph. Lond. (Ware);

c) Kali hydrojodici gr. *duo — quatuor* Chelius); **)

*) Walther und Ammon's Zeitschrift für Augenheilkunde, 8. B. 4. St.

**) Ich wende dieses Präparat lieber zu *zehn — fünfzehn* Gran auf *zwei* Drachmen Fett zu Einreibungen auf die Stirne

d) Salis volat. cornu cervi gr. *quinque*, felis tauri inspiss. dr. *unam* et extr. chelidonii dr. *duas*, M. exactiss. (bei Rosas);

e) Kali caustici gr. *tria* cum olei nucis jugland. *drachma* (bei Rosas).

6. *Pulver*, theils aus löslichen, theils aus unlöslichen Bestandtheilen, mittelst eines Pinsels auf die Hornhaut aufzustreuen (von Laien mittelst einer Federspule eingeblasen). Ihre Anwendung erheischt in Bezug auf die gleichmässige Vertheilung grosse Vorsicht, wenigstens bei den wirksameren. Beispielsweise nur einige derselben, als: Fein gepulverter Zucker, fein gepulvertes Glas; *eine Drachme* Natrum muriat. mit *einer halben Drachme* Lapis cancrorum; *eine Drachme* Weinstein und Zucker mit *einer halben Drachme* pulv. oss. sepiae; *eine Drachme* Borax mit *zehn Gran* limat. stanni alkoholis. und *zwei Drachmen* Zucker, allenfalls auch noch mit etwas Bimsstein gemischt u. s. w.

Die meisten, vielleicht alle *diese Mittel wirken dadurch, dass sie einen gewissen Grad von Entzündung erregen.* So weit uns der Vorgang, den wir Entzündung nennen, überhaupt bekannt ist, wissen wir, dass mit dem Momente der Erweiterung der Gefässe und mit der Verlangsamung des Blutstromes darin, zugleich Durchschwitzung des Blutserums in das umgebende Parenchym, somit Lockerung und Durchfeuchtung desselben, und erst bei höheren Graden und längerer Dauer des Processes auch Austretung von Faserstoff statt findet. Wenn demnach die genannten Mittel wirklich einen gewissen Grad von Entzündung (nach Rosas „einen an Entzündung grenzenden Reizungszustand" der Binde- und Hornhaut) erregen, so lässt es sich recht gut denken, dass sie, indem sie serösen Erguss bewirken, dadurch einerseits Erweichung, Auflösung und Resorption fest gewordener Exsudate vermitteln, anderseits das Anschiessen plastischen Exsudates und Umwandlung desselben in normale Hornhautfasern möglich machen, falls sonst die Bedingungen hiezu vorhanden sind. Dass aber die meisten jener Mittel einen gewissen Grad von Entzündung erregen, wenn sie „lege artis" angewendet werden, sieht man nicht nur aus ihren pharmakodynamischen Eigenschaften, sondern auch aus den Vorschriften, *wie* sie angewendet werden sollen. Es wird ausdrücklich bemerkt, dass sie auch beim Vorhandensein aller sonstigen Bedingungen nichts nützen, wenn sie nach der jedesmaligen Anwendung nicht einen gewissen Grad von Reaction hervorrufen, und dass sie geradezu schaden,

und Schläfe an, alle 3—4 Stunden bohnen-gross, und verstärke die Wirkung durch Zusatz von 1—2 Gran reiner Jodine. Auf diese Weise kann es schon sehr bald nach beendigter Entzündung angewandt werden, und ist, wie ich oft beobachtete, von entschiedener Wirkung.

wenn diese Reaction zu bedeutend wird. Wir werden auf diese Vorschriften noch zurückkommen, und bemerken nur, dass es von wenig Consequenz zeugt, wenn man behauptet, fest gewordene Exsudate (Granulationen) in der Bindehaut lassen sich durch Bestreichen mit Cuprum sulfuricum, durch Scarificationen, durch Einstreichen von Mercurialsalben u. dgl. zur Resorption bringen, dieselben oder ähnliche Mittel seien dagegen unnütz bei fest gewordenen Exsudaten der Cornea. Diese solle man sich selbst überlassen, während jene mit allerhand Mitteln anzugreifen seien. Auch gegen fest gewordene Bindehautexsudate sind eine „Unzahl von Mitteln" empfohlen worden, aber hier hat man Anstand genommen, jene beliebte Beweisführung in Anwendung zu bringen. Die Hervorrufung eines acuten Processes durch Einimpfung blennorrhoischen Secretes bei inveterirtem Pannus ist gewiss die klarste und bestimmteste Antwort, welche uns die Natur auf die Anfrage gibt, auf welche Weise bereits fest gewordene, mehr weniger organisirte Exsudate eliminirt werden.

Meduna Franziska, 24 Jahre alt, kam Ende Juli 1850 in's Krankenhaus. Das rechte Auge bot nebst Erweiterung der vordern Ciliargefässe eine allgemeine Trübung der Cornea dar; die Cornea war gehörig gewölbt, an der Oberfläche glatt, bläulich weiss, in der untern Hälfte undurchsichig, in der obern etwas durchscheinend. Durch letztere konnte man noch wahrnehmen, dass die Iris wenigstens hier nicht mit der Cornea verwachsen sei und eine dunkle Farbe habe; auch deutete eine dunklere Stelle darauf hin, dass die Pupille, wenn auch eng, doch wahrscheinlich nicht völlig gesperrt sei. Die Kranke, auf dem linken Auge völlig und unheilbar erblindet, hatte auf dem rechten Auge noch deutliche Lichtempfindung, konnte jedoch nicht einmal die Zahl der vorgehaltenen Finger bestimmen, und musste geführt werden. — Dieses Auge befand sich angeblich seit 10 Jahren in diesem Zustande, und zwar in Folge einer Entzündung, welche ohne manifeste Veranlassung entstanden war und allmälig zur Erblindung geführt hatte. Das linke Auge war 2 Jahre später (im 16. Lebensjahre) erkrankt, nach Angabe der Kranken auf dieselbe Weise, jedoch unter ärztlicher Hilfe wieder besser geworden, so dass sie wieder arbeiten konnte (als Taglöhnerin); heftiges und anhaltendes Weinen soll vor 5 Jahren Verschlimmerung und Erblindung des (linken) Auges herbeigeführt haben, wahrscheinlich durch Keratoiritis. Im Jahre 1846 hatte der Assistent der Augenklinik zu wiederholten Malen die Anlegung einer künstlichen Pupille, jedoch ohne Erfolg, vorgenommen; jetzt ist mit diesem Auge absolut nichts mehr anzufangen. — Den Befund des rechten und linken Auges und die freilich sehr mangelhaften Angaben über dessen Zustandekommen mit dem Aussehen der Kranken und deren sonstigem Befinden zusammenhaltend, konnten wir mit grosser Wahrscheinlichkeit annehmen, die Trübung der rechten Hornhaut sei einfach durch Ablagerung von Exsudat zwischen die Hornhautfasern (Keratitis scrofulosa) zu Stande gekommen, und versuchten es, dieselbe aufzuhellen. Wir begannen die Cur mit Einträuflungen von Oleum jecoris aselli, und mit einer Einreibung aus 5 Gran Jodkali an die Stirn und Schläfe. Diese Mittel hatten bis Mitte September keinen andern Erfolg, als dass die Kranke angab, sie nehme Licht und Schatten deutlicher wahr, und dass der obere Theil der Cornea mehr licht-

grau wurde. Die Cur wurde nun auf einige Wochen dadurch unterbrochen, dass die Kranke einen Abortus erlitt; Anfang October setzten wir dieselbe damit fort, dass wir 2 Gran Jodkali, mit einer Drachme Fett verrieben, täglich 2mal zwischen die Lider einstrichen. Am 14. November fanden wir plötzlich bei der Morgenvisite die Lider ödematös geschwollen, die Bindehaut der Lider dicht netzförmig injicirt und aufgelockert, die Conjunctiva bulbi zu einem blassrothen Wall rings um die Cornea erhoben, die Cornea durchaus stärker getrübt und sulzig aufgelockert, wie zur Verschwärung bereit, die Kranke von Lichtscheu, Thränenfluss und heftigen Schmerzen gequält. Ungewiss, woher diese Erscheinungen, ordinirten wir ein starkes Abführmittel, Blutegel an die Schläfe, Ruhe Diät. Bei genauerem Nachforschen zeigte sich's, dass die Jodkalisalbe durch Ranzigwerden des Fettes zersetzt worden war, und das Auge zu heftig gereizt hatte, wie ich schon einige Male, wenn auch nicht in so hohem Grade, beobachtet habe. (Die Fettsäure verbindet sich mit dem Kali, und Jod wird frei.) Nachdem nun diese Zufälle bis am 22. October wieder verschwunden waren, zeigte sich die obere Hälfte der Cornea so bedeutend aufgehellt, dass der Fall Alle, die ihn beobachteten, überraschte.

Ob die von *Beer* als vorbereitende, als einfach Erweichung und Auflösung der Exsudate bewirkende Mittel bezeichneten Arzneistoffe, wie z. B. der Wasserdunst, die fetten Öle u. dgl. wirklich bloss diese Wirkung haben, müsste erst durch *vielfältige* umsichtige Beobachtungen und Versuche noch weiter bestätigt werden. Vorläufig kann man bloss auf die analoge Wirkung dieser Mittel in andern Organen hindeuten.

Mit dem bisher Gesagten glauben wir im Allgemeinen den Weg, den man bei heilbaren Hornhauttrübungen einzuschlagen hat, so weit als möglich vorgezeichnet zu haben. Möglichst genaue Kenntniss des pathologisch-anatomischen Zustandes der Cornea und der Bedingungen, unter denen Aufhellung der getrübten Cornea zu erwarten steht, ist das erste Erforderniss, welches der Arzt zum Krankenbette mitbringen muss, Dieselbe nützt ihm jedoch wenig, wenn er nicht durch die nöthige Ausdauer und durch die Kunst, gut zu beobachten, unterstützt wird. Man kann z. B. recht gut wissen, wann eine Operation vorzunehmen oder zu unterlassen sei; man kann recht gut gelernt haben, welcher Vorgang bei einer Operation einzuhalten, welche Instrumente, welche Gehilfen etc. nöthig, und welche Zufälle einen überraschen können, ohne desshalb schon, auch bei grosser manueller Fertigkeit, ein guter Operateur zu sein. Was der Anfänger oder der Stümper mit den gerühmtesten und künstlichsten Instrumenten nicht zu bewirken vermag, erreicht der Gebüte, der Meister mit einer einfachen Klinge. So auch der Heilkünstler bei Hornhauttrübungen; er braucht nicht viele der Mittel, aber er versteht es, die wenigen zu rechter Zeit und in rechter Form und Dosis anzuwenden, weil er weiss, welche Gegenwirkung er von Seite des Organismus zu erwarten hat. — Obwohl wir nun überzeugt sind, dass jeder Arzt sich hier seinen Weg selbst bahnt, und der denkende und beharrliche Beobachter der Natur die rechte Bahn am Ende von selbst findet, so mögen doch einige specielle Andeutungen hier noch ein Plätzchen finden.

1. Sich selbst und dem Kranken einen sichern Anhaltspunkt zur Beurtheilung des Erfolges der Cur zu verschaffen, stelle man nicht nur beim Beginn, sondern auch während der Dauer derselben von Zeit zu

Zeit genaue Sehversuche an, der Art, dass man den Kranken Gegenstände von verschiedener Grösse bestimmen lässt. Gesetzt, er unterscheide noch Buchstaben von 2‴ Höhe und $^1/_2$‴ Dicke, so zeigt man ihm auch kleinere Lettern, etwa von $1^1/_2$‴ Höhe; erkennt er auch diese noch, so gehe man zu noch kleineren über, so lange, bis man zu solchen kommt, welche er nicht mehr zu unterscheiden vermag. Werden dann nach einigen Wochen wieder Sehversuche gemacht, und erkennt der Kranke unter übrigens gleichen Verhältnissen den Gegenstand, den er früher nicht erkannte, so wird ihm das der beste Sporn zum Ausharren und zur gewissenhaften Befolgung des ärztlichen Rathes sein. Arzt und Kranker täuschen sich nur zu leicht mit dem, was sie hoffen, oder verlieren die Geduld, wenn nicht bald eclatante Veränderungen eintreten.

2. Wenn bei der Anwendung der sogenannten vorbereitenden oder erweichenden Mittel sich weder die Farbe noch die Consistenz des Fleckes ändert, so soll man nach *Beers* Rathe nicht nur mit den Mitteln wechseln, sondern selbst die trübe Stelle mit einer Staarnadel seicht *scarificiren*, und nach neuerlichem Gebrauche jener Mittel diese Operation nach Umständen wiederholen, versteht sich, wenn man es nicht mit einem absolut unheilbaren Flecke zu thun hat.

3. Wenn das Auge nach einiger Zeit sich gleichsam an den Reiz des einen oder des andern Mittels gewöhnt hat, so soll man entweder vorerst mit den wirksamen Bestandtheilen in der Dosis steigen, oder zu stärkern Mitteln übergehen. Oft wird es gerathen sein, die Receptivität des Auges durch mehrtägige Pausen zu steigern. Mittel in Pulverform wirken im Allgemeinen heftiger, als die Mittel in Salbeform, und diese heftiger als Lösungen. — Als Zeichen, aus denen man auf den gewünschten Grad von Reaction schliessen kann, gelten: mässiger Thränenfluss, leichte Röthe und Schwellung der Lidränder oder wenigstens der Bindehaut, erhöhte Empfindlichkeit gegen das Licht, mehr weniger lebhafter Schmerz — welche Zufälle jedoch nicht über eine Stunde anhalten sollen *(Rosas)*. Je nach dem Grade und der Dauer dieser Zufälle mag man dann beurtheilen, ob man die Dosis vermindern, oder ein milderes Mittel wählen, oder dasselbe Mittel nur jeden 2. oder 3. Tag anwenden solle.

4. In wie fern das diätetische Verhalten, nahrhaftere Kost, Bewegung in Freien, Anregung des Auges zum Sehen u. s. w. die Cur unterstützen können, dürfte sich nach den früher gegebenen Andeutungen beurtheilen lassen. Durch innere Mittel direct auf Hornhauttrübungen wirken zu wollen, hat man theils als fruchtlos, theils als zu gewagt längst aufgegeben. Ein gleiches Loos dürfte auch der Rath verdienen, die Cur der

Hornhauttrübungen durch Etablirung von künstlichen Geschwüren u. dgl. zu unterstützen. — Beim Gebrauche der Karlsbader Mineral-Wässer hat man (Dr. Ryba, Wagner, Fleckles) öfters zufällig die Wahrnehmung gemacht, dass Hornhautflecke abnahmen oder verschwanden.

B. Trübungen, welche auf die genannte Weise gar nicht oder nur sehr langsam behoben werden können, suchte man mehr direct, theils auf chemischem, theils auf mechanischem Wege, und in kürzerer Zeit zu beseitigen.

G. Crusell *) liess den negativen Pol einer aus 4—6 vierzölligen Plattenpaaren bestehenden galvanischen Säule mittelst einer stumpfen Spitze oder eines metallenen Knöpfchens an die getrübte Stelle der Hornhaut halten.

Richter u. A. rieth en, in der getrübten Stelle eine kleine Grube zu machen, und in diese etwas Butyrum antimonii oder Lapis infernalis zu bringen.

Das Ausschneiden oder Abtragen der verdunkelten Partie, schon zu *Galens* Zeiten gekannt, später mit verschiedenen Modificationen von *Mead*, *Larrey*, *Wardrop*, *Darwin* u. A. wieder geübt, wurde in neuester Zeit über *Dr. Gulz's* **) Anregung besonders von französischen Ärzten, namentlich von *Malgaigne* ***) empfohlen.

Ich war nicht so glücklich, weder mit dem Galvanismus, noch mit der vielbesprochene Abrasio corneae erfreuliche Resultate zu erzielen. Fast alle Auctoren, welche diese Methoden mit Glück geübt haben wollen, haben die Hauptsache, um die sich's hier handelt, übersehen oder nur nebenbei erwähnt. Die einfache Entfernung der getrübten Partie wird nichts nützen, wenn an die Stelle der entfernten Substanz nicht normales Hornhautgewebe erzeugt wird. Die Frage über die Regeneration der Hornhaut und deren Bedingungen hätte vor allem erörtert werden müssen. Nur Malgaigne spricht von Wiederersatz der Cornea, und darum trägt der von ihm veröffentlichte Fall noch am ehesten die Charaktere der Glaubwürdigkeit in sich. Er stellte der Akademie der Wissenschaften zu Paris ein 18jähriges Mädchen vor, welches er durch *Abtragung der vordern Hornhautlamellen* von einer anderweitig unheilbaren (?) Verdunklung geheilt hatte. Diese hatte in ihrem 13. Jahre wiederholt an Augenentzündungen gelitten, und seitdem bestand auf dem rechten Auge ein Fleck, der das Gesicht bedeutend störte, und bis zum 16. Jahre stationär blieb. Diesen zu entfernen, wurde derselbe mit einem Kreisschnitte, etwa $2^{3}/_{4}$‴ im Durchmesser, umschrieben, und die vordern Blätter der Cornea (bis zur Hälfte ihrer Dicke) abgetragen. Der Erfolg war nicht bloss bis zum Austritte aus dem Spitale befriedigend, sondern auch noch 2 Jahre später, im Mai 1845, obwohl das Auge bei unzweckmässiger Beschäftigung neuerdings mehrmal von Entzündungen heimgesucht worden war. Es hatte sich der Substanzverlust allmälig wieder ersetzt, und die Kranke konnte nun ohne Anstand

*) Über den Galvanismus als chemisches Heilmittel gegen örtliche Krankheiten, Petersburg 1841.

**) Österreichische Wochenschrift, 1842, N. 24.

***) Cumier Ann. d'Ocul T. XIII, und Journal de Chirurgie, par Malgaigne, T. V., 1845.

nähen und lesen. — Wenn *Dieffenbach* *) ein hervorragendes Centralleucom bei einem 2jährigen Kinde entfernt haben will, indem er dasselbe aus der ganzen Dicke der Hornhaut herausschnitt, und die Wunde durch einen Faden heftete, so ist ein Zweifel gegen das glückliche Resultat wohl erlaubt, um so mehr, da derselbe Auctor z. B auch behauptet, Strabismus nach innen und oben durch die Durchschneidung des M. obliquus superior geheilt zu haben. — In gleicher Lage sind wir zu *Hasner's* **) Vorschlag der Keratektomie. „Ich verrichte diese Operation, welche nur in Fällen hartnäckiger, besonders verkalkter Exsudate an der Hornhautoberfläche, niemals aber bei Trübungen der Hornhautsubstanz angezeigt ist, mit dem Staarmesser, der Fischer'schen Pincette und Louis'schen Scheere. Vorerst wird das Messer zur Seite der Trübung in die Hornhaut eingestochen, *unmittelbar zwischen dem Cornealüberzuge und der Cornea selbst durchgeführt*, und an der andern Seite der Trübung ausgestochen. Der durch Fortbewegung des Messers gegen die Nase hin gebildete oberflächliche Lappen wird nun mit der Pincette gefasst und an seinem Grunde mit der Scheere scharf abgeschnitten. *Sorgfältig muss hiebei die Verletzung der Hornhaut selbst vermieden werden, indem eine Abtragung ihrer Fasern selbst eine neue Verdunklung herbeiführen könnte.*“ — *Mehr* kann man von der Kunst (oder von der Gläubigkeit des Lesers?) nicht verlangen.

Reisinger, *Himly*, *Stilling* u. A. versuchten bei total und unheilbar getrübter Hornhaut diese rein abzutragen, und in die Öffnung die *Hornhaut eines Thieres einzuheilen.* Allein die transplantirte Hornhaut wurde, auch wenn die Einheilung erfolgte, in kurzer Zeit trüb und schrumpfte zusammen. †)

Autenrieths ††) Idee, bei unheilbarer Hornhautverdunklung eine künstliche Pupille in der Sclerotica anzulegen, führte zwar zu zahlreichen Versuchen an Thieren, jedoch nie zu einem auch nur einigermassen entsprechenden Resultate.

Unter welchen Umständen bei theilweisen unheilbaren Hornhautverdunklungen dem Kranken durch Anlegung einer *künstlichen Pupille* noch zu einem mehr weniger guten Gesichte verholfen werden könne, wird bei der Lehre von den Krankheiten der Iris angegeben werden.

VI. Abnormitäten in der Wölbung der Cornea.

Die meisten der hieher gehörigen Zustände der Cornea sind als Folgen der bisher besprochenen Krankheiten der Binde- und Hornhaut

*) Über Excision von Centralleucomen, in Ammon's Zeitschrift für Ophthalmie. 1831. B. I.

**) l. c. S. 123.

†) Über Keratoplastik, siehe nebstdem *Thomé* dissert. de corneae transplant. Bonae 1834, *Strauch* in Kasper's Wochenschrift, 1840, N. 23, *Feldmann* in Walther und Ammon's Journal für Chirurgie, 1844, B. III oder Gaz. méd. de Paris, 1842, N. 45 und 51.

††) Tübinger Blätter für Naturwissenschaft, B. I. S. 83, *Ammon*, die Sclerektomie in dessen Zeitschrift für Augenheikunde, 1831, B. I.

zu betrachten, und wurden demnach gehörigen Ortes bereits erwähnt und erörtert. Bisweilen, wenn gleich selten, finden wir jedoch *die Wölbung der Cornea auch ohne vorausgegangene Entzündung verändert.* Hieher gehören:

1. Die *kegelförmige Verbildung der Hornhaut*, **Keratoconus,** von *Himly* als *Hyperkeratosis*, von Andern als *Staphyloma pellucidum conicum* beschrieben.

Man sieht den mittlern Theil der Cornea kegelförmig erhaben; der Randtheil hat, wenigstens so lange der Zustand noch nicht zu einem höheren Grade entwickelt ist, seine normale Wölbung; der Übergang in den Kegel ist kein plötzlicher, sondern ein allmäliger: die Spitze des Kegels ist mehr weniger abgerundet, wie ein Zuckerhut, und entspricht nicht immer streng dem Centrum der Hornhaut. Die Durchsichtigkeit der Hornhaut ist eben so wenig gestört, als ihre Glätte und ihr Glanz; man erkennt daher die Krankheit nur dann, wenn man die Cornea von der Seite her ansieht, oder wenn man das Bild betrachtet, welches die Cornea vermög ihrer spiegelnden Oberfläche von den gegenüber befindlichen Objecten entwirft; die queren und senkrechten Balken eines gegenüber befindlichen Fensters erscheinen nicht mehr als regelmässig krumme Linien. Das eigenthümliche Funkeln und Opalisiren, welches man als charakteristisch angegeben hat, ist nicht immer vorhanden, mag nur bei höheren Graden und bei gewissen Wendungen des Auges gegen das Licht vorkommen. Dasselbe gilt von der Trübung an der Spitze des Kegels, welche nach Einigen, z. B. *Sichel*, constant vorkommen soll. — Die subjectiven Erscheinungen werden sehr verschieden beschrieben. Im Allgemeinen lässt man diese Kranken kurzsichtig sein, weil sie aufhören, fernere Gegenstände unterscheiden zu können. Diess gibt jedoch den Begriff dessen, was wir Kurzsichtigkeit nennen, durchaus nicht; es fehlt hier ein wesentliches Merkmal dieses abnormen Refractionszustandes, nämlich die Fähigkeit, nahe und kleine Gegenstände mit gehöriger Schärfe und Ausdauer betrachten, und mit Hilfe entsprechend concaver Gläser auch entfernte Objecte deutlich wahrnehmen zu können. Die Störung des Gesichtes ist verschieden, je nach dem Sitze und der Grösse jener kegelförmigen Vorragung. Einige sehen gewisse Gegenstände doppelt, oder mehrfach, Andere sehen die Objecte mit Farbenkreisen umgeben, Andere verworren, Andere endlich überhaupt undeutlich oder auch gar nicht. Die Erscheinung des Doppelt- oder Mehrfachsehens tritt insbesondere bei leuchtenden oder glänzenden Gegenständen hervor; eine Kerzenflamme, ein Metallknopf

wird 10—20 und mehrmach bemerkt. *Brewster* *) erklärt diese Erscheinung durch feine Unebenheiten an der Oberfläche des Kegels; er will dieselben an einer grossen Menge von Fällen constant beobachtet haben; Andere konnten sich von deren Gegenwart nicht überzeugen.

Die übrigen Gebilde des Auges können dabei vollkommen normal sein und bleiben. Das Hornhautübel selbst entwickelt sich öfters nur auf *einem*, seltener auf beiden Augen zugleich oder bald nach einander. Die Entwicklung erfolgt in der Regel langsam und unvermerkt, ohne Schmerz, ohne Röthe, ohne Lichtscheu u. dgl. Es macht sich nur durch Störung des Gesichtes bemerkbar. Zu einem gewissen Grade gediehen, bleibt es dann Jahre-lang, selbst zeitlebens unverändert; nur die Spitze pflegt mit der Zeit trüb zu werden. Spontane Berstung einer solchen Cornea ist bisher nie beobachtet worden.

Die Cornea scheint an der betroffenen Stelle verdünnt und hervorgetrieben, nicht aber, wie *Adams*, *Himly*, *Rosas* u. A. meinten, verdickt zu sein. M. *Jäger* **) und *Walker* †) fanden nach dem Tode den Kegel verdünnt. Die Vortreibung der Cornea ist wahrscheinlich durch partielle Erweichung des Gewebes derselben bedingt, deren Grund man mit *Pickford* ††) in mangelhaftem Nerveneinflusse auf die Ernährung der Cornea suchen kann.

Es gibt wenig Krankheitsformen am Auge, über welche so verschiedene Ansichten aufgestellt wurden, wie über diese. Wir werden der Erörterung derselben einige verlässliche Beobachtungen vorausschicken; dadurch dürften wir am ehesten in Stand gesetzt werden, jene verschiedenen Ansichten zu würdigen. — Den 1. Fall von Keratoconus sah ich bei Prof. Fr. *Jäger* in Wien an einem chlorotischen Mädchen von 15—16 Jahren. Genau beobachtet habe ich jedoch nur einen 2. Fall hier in Prag. Fräulein von Gr., 18 Jahre alt, wurde im Jahre 1846 von Dr. Friedr. *Bach* zu mir gebracht. Dieser Arzt, welcher seit Jahren fast täglich in das Haus dieses Mädchens kam, befürchtete die Entwicklung einer Amaurosis des linken Auges, indem das Mädchen seit beiläufig 8 Wochen über Abnahme des Sehvermögens auf diesem Auge und über Blendung des rechten Auges durch das linke klagte. Er hatte das Auge von Anfang an wiederholt und sorgfältig besichtigt, jedoch kein Zeichen von Entzündung des Auges oder von Trübung der durchsichtigen Medien wahrnehmen können. Als ich nun das Auge untersuchte, und namentlich die Cornea in Bezug auf ihre physicalischen Eigenschaften prüfte, fanden wir zu nicht geringer Überraschung, dass das Bild der Fensterrahmen auf der linken Cornea sich nicht regelmässig abspiegelte, und die Ansicht von der Seite her verschaffte mir Gewissheit, was ich vor mir hatte. Die *voll-*

*) Makenzie l. c. S. 512.

**) Schmidt, Dissertation über Hyperkeratosis. Erlangen 1830.

†) Principles of ophthalmic surgery, London 1834, S. 80.

James Pickford, on the conical cornea, Dublin 1844.

kommen durchsichtige und *spiegelglatte* Cornea ragte in ihrem Centrum (ein klein wenig nach aussen und oben vom mathematischen Mittelpunkte) gegen $^1/_2$ Linie mehr vorwärts, und zeigte, von der Seite betrachtet, einige Ähnlichkeit mit einer Fensterscheibe, die einen kleinen durchsichtigen Wirbel enthält. Von einer Trübung, von einem Substanzverluste oder von einer Lockerung des Gewebes der Cornea war eben so wenig eine Spur vorhanden, wie von Thränenfluss, Lichtscheu, Schmerz und Injection der vordern Ciliargefässe. Die Kranke war einfach im Lesen, Nähen u. dgl. gehindert, und musste, um feinere Sachen länger gut auszunehmen, das linke Auge verdeckt halten. Nähere Gegenstände unterschied sie zwar (mit dem linken Auge) noch eher, als entfernte, aber doch auch nicht deutlich, und das Auge ging ihr bald über (fing an zu thränen). Das Mädchen hatte durch mehr als 3 Jahre an Chlorosis gelitten, und litt unzweifelhaft an Tuberculosis, welcher Krankheit auch bereits ihre 2 Brüder erlegen sind. Kurze Zeit vor dem Auftreten des Augenleidens war sie durch mehre Wochen von einer äusserst heftigen Prosopalgie, angeblich Folge von Verhältung, geplagt worden. Ich wendete örtlich keine vehementen Mittel an, nur Einträuflungen von Laudanum Syd., und später von einer schwachen Silberlösung, und leitete vielmehr eine gegen das Allgemeinleiden gerichtete diätetische und arzneiliche Behandlung ein, liess die Kranke namentlich längere Zeit und zu wiederholten Malen Eisenpräparate nehmen, und die bessere Jahreszeit beim Gebrauche des Giesshübler und des Liebwerder Wassers auf dem Lande zubringen. Ohngefähr 2 Jahre nach dem Beginn des Augenübels bildete sich an der Spitze des Kegels eine leichte Trübung (man könnte sie mit einem Fixsterne am Firmamente vergleichen, wenn man sich statt des Glanzes ein mattes oder bläuliches Weiss denkt), und zwar ohne Spur von Entzündung oder von Substanzverlust, und diese Trübung besteht nun beiläufig 3 Jahre unverändert fort. Sie ist jetzt durch das Leiden des linken Auges im Arbeiten mit dem rechten viel weniger behindert, jedoch noch immer nicht im Stande, feinere Gegenstände mit Ausdauer zu betrachten. Mit dem linken Auge allein kann sie den feinsten Druck lesen, wenn sie ihn auf 3 Zoll nähert; Personen kann sie bei einer Entfernung von mehr als 4 Schritten nicht mehr genau unterscheiden. Ihr Allgemeinbefinden ist seit einem Jahre ziemlich gut, wenigstens besser als in früheren Jahren.

Dr. *Heyfelder* *) hat folgenden Fall veröffentlicht. „Bei einem 32 Jahre alten Manne von scrofulösem Habitus und auffallend flacher Stirnbildung zeigte die Hornhaut beider Augen jene konische Hervortreibung, welche von einigen Hyperkeratosis, von Andern Cornea conica, von noch Andern Staphyloma conicum genannt worden ist. Auf dem rechten Auge bildete die vorzugsweise stark ausgesprochene Hervortreibung eine zuckerhut-ähnliche Pyramide, deren Spitze dem Centrum der Pupille und der Hornhaut entsprach, auf dem linken Auge war die Hervorragung weniger scharf gezeichnet, und glich mehr einem Maulwurfshügel, aber auch hier entsprach der höchste Punkt dem Centrum der Cornea. Auf beiden Augen war die Hornhaut vollkommen durchsichtig. Das Licht reagirte nur wenig auf die Regenbogenhaut; die Pupille erweiterte sich jedoch auf Anwendung von Belladonna. Von vorn beobachtet erschienen beide Augen, wie wenn sie der Pupille gegenüber Perlen trügen; von der Seite betrachtet, hatte die konische Hornhaut einen krystallartigen, opalisirenden Schein. Das Sehvermögen des linken Auges war nicht

*) Ammon's Zeitschrift für Ophthalmie. IV. B. § 189.

in dem Grade schwach als auf dem rechten; dennoch konnte der Mann auf 6 Schritte nicht mehr unterscheiden. Genau erkannte er nun diejenigen Dinge, welche er nicht gerade den Augen gegenüber, sondern seitwärts oder unter die Nase hielt. Besser ging diess einige Minuten nach dem Eintröpfeln der Bilsenkrautauflösung von statten. — Der Kranke hatte dieses Augenübel seit seiner frühesten Kindheit. Nach den Versicherungen seiner Mutter ist er nicht mit demselben auf die Welt gekommen, sondern hat es im 2. Lebensjahre während des Keuchhustens, an welchem er ungewöhnlich litt, unter einem heftigen Hustenanfalle bekommen. In wie fern diess richtig ist, muss dahin gestellt bleiben." — *Walther* *) fand einen „Keratoconus bei einem 21jährigen scrofulösen Manne nach einer heftigen Blepharophthalmie. Nach 2jährigem Bestehen des Übels sah man am rechten Auge eine halbkugliche Hervorragung der Cornea, welche im ganzen Umfange krystallhell und durchsichtig, an der Spitze aber weissgrau getrübt war. Die Hervorragung hielt die Mitte zwischen der Kegel- und Kugelform, und war an der höchsten Stelle etwa 1‴ höher als die Cornea im gewöhnlichen Zustande. Die Kegelspitze entsprach nicht dem Centrum der Cornea, sondern sass von diesem nach unten und innen. Das Verhalten der Iris in jeder Beziehung normal. Von dem Leuchten und Funkeln der Cornea konnte man bei keiner Stellung etwas bemerken. Der Kranke sah alle, auch entfernte Gegenstände deutlich (?), doch wie durch einen Nebel. Dreiecke, Vierecke und andere geometrische Figuren unterschied er als solche, aber mehrere etwas fein und in einander gezogene Linien flossen ihm gleichsam zusammen. Um die Kerzenflamme sah er prismatische Farben. — Der Fall, den *Schön* **) beobachtete, „betraf einen 31jährigen Mann von kachektischem Äusseren, der schon von seiner frühesten Kindheit mit grosser Kurzsichtigkeit behaftet war, welcher später eine wirkliche Amblyopie folgte, die sich jetzt zur fast vollkommenen Amaurose ausgebildet hat, so dass der Mann nur noch sehr schwach sehen kann. Die ersten Spuren der kegelförmigen Hervortreibung der Hornhaut beider Augen zeigten sich vor ohngefähr 8 Jahren, und sie hat sich jetzt so weit ausgebildet, dass ihre Höhe auf dem rechten Auge $1\frac{1}{2}$‴, auf dem linken fast 2‴ beträgt. Der Mittelpunkt des durchsichtigen Hornhautkegels befindet sich etwas unterhalb des queren Durchmessers der Hornhaut, und ist an der äussersten Spitze am linken Auge etwas getrübt, während der am rechten noch vollkommen durchsichtig ist. Beide Hornhäute funkeln wie ein Krystall, so dass man die Pupille nicht sehen kann. Die blaue Iris ist noch etwas beweglich, die Pupille nicht verzogen und schwarz." — *Ammon* ***) will das Übel, welches übrigens schon Taylor 1766 unter dem Namen Ochlodes beschrieben, als angeboren beobachtet haben. „Im Juli 1830 kam ein junger 21jähriger Mann zu mir, der auf beiden Augen eine Cornea conica hatte. Dieses Übel war, so viel ich erfahren konnte, angeboren. Der Mensch war blond, und ausser seinem Augenleiden gesund; nur der Schädel war oben sehr schmal (Spitzkopf); er hatte im 16. Lebensjahre die Schneiderei zu lernen angefangen, allein nach 5 Jahren hatte er, wegen bedeutender Kurzsichtigkeit, das Geschäft wieder verlassen müssen. Auf dem rechten Auge war das Übel am stärksten; in der Ferne sah er mit demselben gar nicht, in der Nähe mit Mühe. Zu bemerken war hiebei, dass er leicht einen Gegenstand für

*) Journal für Chirurgie und Augenheilkunde von Walther und Ammon, N. F. 5. Heft.

**) Pathologische Anatomie, Hamburg 1825 S. 101

***) Zeitschrift für Ophthalmologie. I. B. S. 122.

zwei, zwei für drei, und drei für 5 ansah, wenigstens war diess ziemlich constant der Fall, wenn ich ihn die Zahl der vorgehaltenen Finger bestimmen liess. In der Spitze der conischen Hornhaut war weder auf dem rechten noch auf dem linken Auge eine Trübung wahrzunehmen, die viele Beobachter bei diesem Leiden beobachtet haben Nichts desto weniger hat das Auge einen eigenthümlichen opalisirenden Schein, wenn man es aus einer näheren Entfernung beobachtet, und vorzüglich dann, wenn man es von der Seite betrachtet. Diess ist bei weitem weniger auf dem linken Auge der Fall, wo die sehr spitze Wölbung der Cornea aber auch gewiss $1\frac{1}{2}$—2‴ geringer ist. Ich kann nicht sagen, dass die kranke Wölbung der Cornea zuckerhutförmig sei; es liegt jedoch ausser allem Zweifel, dass sie sehr hoch und sehr spitzig ist. Sieht man gerade auf das Auge, so bemerkt man über der Pupille gleichsam einen Glasring, der über jene hinweg geht, und von dem eigenthümlichen Lichtreflex herkommt.“

Adams und seine Nachfolger haben ihre Ansicht, dass dieses Übel in *krankhafter Verdickung* der Cornealsubstanz bestehe, nur mit sehr zweideutigen Gründen unterstützt. Der veränderte Refractionszustand des Auges und das funkelnde Aussehen sind eben so wenig beweisend hiefür, als das harte Anfühlen oder das schwierigere Eindringen der Nadel bei der Punktion. — *Sichel* *) hat offenbar Unrecht, wenn er behauptet, diese Krankheit setze *Hornhautgeschwüre* voraus und biete constant an der Spitze eine Trübung (wenigstens unter der Loupe) dar. Ich weiss wenigstens von dem *einen* Falle ganz bestimmt, dass weder Entzündung vorausgegangen, noch Trübung vorhanden war, und viele der besten Beobachter versichern dasselbe. Auch *Lhommeau* **), der *Sichel's* Angaben auf *Bérard's* Klinik an 2 Fällen prüfte, konnte in dem *einen* weder mit freiem noch mit bewaffnetem Auge etwas von jener narbigen Verdunklung auffinden. — *Chelius* ***) u. m. A. halten dafür, die Ausdehnung der Hornhaut sei durch den Druck übermässig abgesonderten Kammerwassers bedingt, die Krankheit also eine Art Hydrops, und somit die Kegelform ganz unwesentlich.

Nach meiner Ansicht ist aber die *kegelförmige Verbildung* der Hornhaut von der mit bleibender Vortreibung geheilten *Keratokele* nicht minder verschieden, als von der nach Pannus oder Keratitis zurückbleibenden *Ausdehnung der Cornea*, welche man unpassend genug als Hydrops camerae oder als Staphyloma pellucidum sph. beschrieben findet. Allen 3 Zuständen kommt vermehrte Ansammlung von Kammerwasser als Folge verminderter Resistenz der Cornea zu, und der Name Hydrops ist desshalb ungenau, weil der Grund der Verwölbung der Cornea zunächst nicht in vermehrter Ausscheidung des Humor aqueus, sondern in der verminderten Resistenz der Cornea liegt. Die Ursache der verminderten Resistenz ist aber bei diesen Zuständen eine sehr verschiedene, bei dem einen Verschwärung der obern Faserschichten der Cornea, bei dem zweiten entzündliche Erweichung und Lockerung des Cornealgewebes, und bei dem dritten keines von beiden, sondern höchst wahrscheinlich mangelhafte Innervation. Erinnert man sich des Einflusses, welchen die Ciliarnerven auf den Zustand der Cornea ausüben (Vergl. S. 180), und übersieht man nicht, dass die Individuen, bei welchen diese Krankheit der Cornea beobachtet wird, im Allgemeinen die Zeichen allgemeiner Gesundheitsstörung mehr weniger deutlich ausgeprägt an sich tragen, so wird man sehr

*) Cunier Annales d'Ocul. Suppl. II. p. 125.

**) Ibid. S. 179.

***) Handbuch der Augenheilkunde, II. B. S. 314.

versucht, diese Umstände mit einander in ursächlichen Zusammenhang zu bringen, wenigstens die Disposition zu dem örtlichen Leiden in einem Allgemeinleiden zu suchen. Bei dem einen von mir beobachteten Individuum ist Tuberculosis bestimmt nachgewiesen; das andere war chlorotisch, beide jugendlich. M. Jägers Fall erlag der Phthisis. *Rosas* l. c. S. 635 beobachtete das Leiden vorzugsweise bei „Mädchen unter 14 Jahren, die mit der Scrofeldiathese behaftet sind"; mehrere Fälle, die Andreae vorkamen, „betrafen sehr scrofulöse Frauen, die vorlängst syphilitisch gewesen waren.

Unter den bisher vorgeschlagenen Heilmethoden dürfte die von *Pickford* empfohlene noch am ehesten Hilfe leisten (wenigstens palliativ für das zweite Auge). Sie besteht in der Anwendung tonischer Mittel, denen in der Regel ein Brech- oder Abführmittel vorausgeschickt wird. Die von ihm angeführten Krankengeschichten sind in Kürze folgende: 1. Fall. Ein Frauenzimmer von 28 Jahren wurde am 1. Mai 1832 mit conischer Hornhaut des linken Auges aufgenommen. Ein Blasenpflaster auf die Schläfe, nachher mit Cerat. cauthar. verbunden; innerlich 8 Gran von den blauen Pillen alle Abende, und eine Mixtur aus Chinin und Magn. sulfur. 2mal täglich. 5. Mai: Jod innerlich, äusserlich als Collyrium, und jeden Abend in Salbenform in die Augenlider eingerieben. 7. Juni: neben dem Jod ein Brechmittel aus Zincum sulfur. 2mal wöchentlich früh Morgens zu nehmen. 12. Juli: eine Disposition zu demselben Übel auf dem rechten Auge bedeutend vermindert; es ist noch immer ein Kreis um die mit diesem Auge angeschauten Gegenstände, doch kann die Kranke mit demselben besser und in grösserer Entfernung lesen. 26. Juli: die Brechmittel werden nun alle Morgen gereicht, Jod innerlich und äusserlich fortgesetzt, von Zeit zu Zeit Blutegel an das Auge, und statt der Jodsalbe eine stärkere Mercurialsalbe. 25. October: *bedeutend gebessert* entlassen. — 2. Fall. Anna H., 21 Jahre alt, hysterischen Krampfanfällen unterworfen, aufgenommen am 12. März 1833 mit kegelförmiger Hornhaut nur des linken Anges. Zinc. sulfur. 1 Scr. mit Magn. sulfur. 4 Dr. alle Morgen zu nehmen. Nach 12 Monaten vollkommen geheilt entlassen. Ungefähr 13 Monate später wegen eines Rückfalles wieder aufgenommen. Dieselbe Behandlung wurde einige Monate hindurch mit gleich gutem Erfolge angewendet. — 3. Fall. Maria B., 27 Jahre alt, Schneiderin, am 17. September 1839 wegen sehr bedeutend conischer Hornhaut des linken Auges aufgenommen. Tart. emet. granum mit Magn. sulfur. dr. 2 jeden Morgen zu nehmen. 13. December: entschieden besser, die Hornhaut flacher. 4. Februar 1840: die Hornhaut noch flacher, die Kranke sagt, sie könne besser sehen. 24. November: bedeutend gebessert, und nach eigenem Wunsche entlassen. Am 10. Mai 1842 wieder aufgenommen mit conischer Hornhaut; dieselbe Behandlung. Am 2. Mai 1843 wurde die Kranke entlassen, hinlänglich hergestellt, ihr Geschäft wieder aufzunehmen, und mit gebessertem Allgemeinbefinden.

Chelius l. c. S. 353 versichert, bei einem Mädchen von 20 Jahren durch ein Setaceum am Nacken, durch von Zeit zu Zeit gereichte Abführmittel, durch fortgesetzten Gebrauch von Spongia tosta mit Digitalis und durch Einreibungen von Jodkalisalbe an die Umgegend des Auges bedeutende Besserung bewirkt zu haben. *Sichel* empfiehlt methodisch wiederholte Betupfung der Spitze des Kegels mit Lapis infernalis, während Andere die oftmalige Punction der Cornea empfehlen. *Gibson* will zwei Schwestern durch die Anwendung eines Chinadecoctes mit Alaun geheilt, und *Ware* vom täglich 3—4maligen Einträufeln eines starken Tabakaufgusses bessern Erfolg, als von vielen andern Mitteln gesehen haben.

2. *Vergrösserung und vermehrte Wölbung der ganzen Hornhaut* kommt bald als angeborener, bald als erworbener Zustand, wenn gleich höchst selten vor. Die Cornea variirt nicht nur in ihrer Dicke, sondern auch in ihrer Grösse und in ihrer Wölbung bei verschiedenen Individuen in hohem Grade. Ich kenne einen jungen Mann, der auf dem einen Auge eine merklich grössere und gewölbtere Cornea besitzt, als auf dem andern, und diesem Zustande entsprechend ist auch das eine Auge kurz-, das andere weitsichtig. Vor 2 Jahren kam mir ein Mann zur Operation des grauen Staars, welcher auffallend grosse Hornhäute hatte (über 6‴ im Durchmesser); dieselben waren vollkommen rein und regelmässig gewölbt, und gaben vermög ihrer stärkern Convexität kleinere Spiegelbilder, als normale Hornhäute. Vom Vorausgehen irgend einer entzündlichen Affection war bei diesem überhaupt zu genaueren Angaben über seinen Zustand nicht geeigneten Individuum nichts zu eruiren. — Vergrösserung der Hornhaut mit allgemeiner Vergrösserung der Bulbi habe ich nur einmal bei einem Knaben von 15 Jahren, angeblich als angeborenen Zustand beobachtet, jedoch damals nicht gehörig gewürdigt.

3. *Abnorme Kleinheit und verminderte Wölbung.* Wenn wir von unbeträchtlichen Schwankungen in der Grösse der Basis Corneae bei verschiedenen Individuen und Nationen absehen, so kommt hier nur jene regelwidrige Kleinheit der Cornea in Betracht, welche bei Mikrophthalmus congenitus vorkommt, und jene, welche selbst unbeschadet der übrigen physikalischen Eigenschaften bisweilen an atrophischen Bulbis beobachtet wird. Es ist in der That eine interessante Erscheinung, an einem Auge, welches in Folge von Chorioiditis oder in Folge von Glaskörperverlust, z. B. durch eine penetrirende Scleralwunde, auf $^2/_3$ seines Volumens reducirt ist, die Cornea, gleichsam en miniature, ganz durchsichtig und glänzend zu finden. Dass bei jenem Refractionszustande, welcher unter dem Namen Weitsichtigkeit bekannt ist, nicht sowohl verminderte Wölbung der Cornea, als vielmehr andere Veränderungen des Auges im Spiele sind, um diesen Zustand zu bedingen, werden wir in dem Capitel über diesen Zustand erörtern, und erinnern vorläufig bloss, dass man nur zu häufig von verminderter Wölbung der Cornea zu sprechen gewohnt ist, wo man eigentlich bloss von verminderter Grösse der Augenkammer sprechen sollte. Nicht geringere Wölbung der Cornea, sondern Vorwärtsgerücktsein der Iris und der Linse bildet (wenigstens zum Theil) den objectiv wahrnehmbaren Befund jener Augen, welche die Fähigkeit verloren haben, *nahe* Gegenstände mit der gewöhnlichen Schärfe und Ausdauer zu erkennen.

Erklärung der Abbildungen.

Fig. 1, 2, 3 und 4 stellen Veränderungen dar, welche die Binde- und Hornhaut in Folge *acuter Bindehautblennorrhöe* bei einem 22jährigen Mädchen (mit Blennorrhoea vaginae) in der 4. Woche darboten.

Fig. 1. Das Auge in natürlicher Grösse gezeichnet, das untere Lid möglichst stark abwärts gezogen. Die Cornea bis zum Rande zerstört, die Iris blossgelegt, durch einzelne balkenähnliche Streifen zurückgehalten und eingeschnürt, aber auch an den leicht vorgewölbten inselähnlichen Partien schon grösstentheils mit einer bläulichweissen, mehr weniger durchscheinenden Membran überzogen. — Die Bind haut zeigt über dem Tarsus eine Menge kleiner, dicht aneinander gedrängter, hochrother, warzenähnlicher Hügelchen (vergrösserte Papillen), welche den freien Rand des Lides nicht erreichen; unmittelbar dahinter (darüber) erscheint der etwas weniger rothe, stark geschwellte, wulstig vortretende Übergangstheil, mit 6 gelblichen, halbdurchsichtigen, lichten und glatten Körnern besetzt, welche wie kleine Kügelchen von gekochtem Sago zur Hälfte über die Oberfläche der Umgebung emporragen; zwischen diesem wulstigen Theile und dem Bulbus läuft die stark geschwellte Übergangsfalte als unmittelbare Fortsetzung der halbmondförmigen Falte nach aussen, und zeigt gleichfalls mehrere derlei Körnchen.

Fig. 2 stellt dasselbe Auge vergrössert dar, wie dasselbe unter der Loupe erschien. Am Tarsaltheile erscheint längs des Lidrandes ein von zahlreichen feinen Gefässchen durchzogener, nicht merklich geschwellter Saum; die rothen warzenähnlichen Hügelchen des Tarsaltheiles erscheinen, wie noch deutlicher aus der, einen noch mehr vergrösserten Theil der Bindehaut darstellenden.

Fig. 3 ersichtlich wird, ziemlich regelmässig angeordnet, gleichsam aus Gruppen rother Punkte zusammengesetzt und durch lichtere Streifen geschieden; Übergangstheil und Falte zeigen einzelne Gefässchen und die genannten ovalen Exsudatkörner vergrössert. Am Bulbus selbst erscheinen mehrere erweiterte Gefässe, von welchen einige

gleichsam unter dem Limbus conjunctivae corneae zu dem Narbengewebe der Cornea hindurchtreten, und sich daselbst verzweigen.

Fig. 4 zeigt das obere Lid desselben Auges vergrössert; die beiden lichten Flecke nach innen und oben stellen solche lichte, sagoähnliche Exsudate dar, welche gleichsam auf die vergrösserten Papillen aufgelagert sind, und gleich denen am untern Lide unter der stärksten Loupe, die uns zu Gebote stand, an und für sich durch kein Merkmal von jenen Gebilden unterschieden werden konnten, von denen bei Fig. 5 und 6 die Rede sein wird.

Fig. 5 und 6 stellen die Veränderungen der Bindehaut dar, welche bei einem Weibe von 35 Jahren als Trachoma constatirt wurden.

Fig. 5 zeigt das umstülpte obere Lid des rechten Auges, etwas vergrössert. Das Lid ist ungemein verdickt, prall, schwer zu umstülpen; die Bindehaut längs des Lidrandes fast normal, nur von feinen Gefässchen durchzogen, die feinern Ringelchen stellen die vergrösserten Papillen vor, welche zwischen den zahlreich und massenhaft aufgelagerten und tief infiltrirten sulzigen Exsudathügeln noch sichtbar geblieben sind; an der Conjunctiva bulbi erscheinen zahlreiche Gefässe, welche sich bis auf die an ihrer Oberfläche leicht getrübte und unebene Cornea erstrecken (Pannus).

Fig. 6 zeigt das untere Lid des linken Auges in natürlicher Grösse. Auf dem Tarsaltheile sitzen ziemlich tief eingebettet einzelne sulzige Exsudate, nur wenig emporragend, fast parallel dem Lidrande angeordnet; der Übergangstheil ist fast durchaus in eine sehnig glänzende, bläulichweisse, fast gefässlose Membran verwandelt, und so geschrumpft, dass die Übergangsfalte fehlt, und beim Aufwärtsblicken nahezu verticale Falten entstehen, deren grösste schräg nach innen und oben zur halbmondförmigen Falte hinzieht.

Fig. 10. Das untere Lid eines Knaben aus dem Waisenhause. (Siehe S. 110.)

Längs des Lidrandes ist die Bindehaut normal, nur von einzelnen Gefässchen durchzogen; weiterhin sieht man die ganze Bindehaut mit dicht an einander gedrängten lichtgelben Hügeln besetzt, welche über den Tarsus ungefähr mohnkorngross und nicht confluent, auf dem Übergangstheile dagegen an $^5/_4$‴ hoch aufgethürmt und zu unregelmässigen Wülsten verschmolzen sind. Das obere Lid desselben Auges, welches auf der andern Seite der Tafel abgebildet war, musste wegen einiger wesentlicher Fehler radirt, und konnte dann nicht mehr gezeichnet werden. Es zeigt die Bindehaut durchaus normal, nur etwas lockerer und gelblichroth, und mit punktförmigen bis mohnkorngrossen, ganz isolirt stehenden lichtgelben Körnchen besetzt.

Diese Abbildungen haben den Zweck, zu zeigen, dass ich ganz dieselben Exsudatabbildungen, welche man wohl auch als „graue Granulationen“ beschrieben hat, und welche bald der sogenannten Ophthalmia aegyptiaca, bald dem Trachoma als charakteristisch zukommend bezeichnet wurden, bei verschiedenen Erkrankungsweisen der Bindehaut beobachtet habe. Sie können demnach nicht als pathognomonisches Zeichen

für die eine oder die andere Art der Entzündung der Bindehaut betrachtet werden. Nur im Verein mit sämmtlichen übrigen Erscheinungen (dem Raum und der Zeit nach aufgefasst) kann ihre Bedeutung verstanden werden. In den ersten 4 Figuren tritt offenbar die Schwellung des Papillarkörpers, die gleichmässige dunkle Röthe und die starke Schwellung der Bindehaut selbst in den Vordergrund der Erscheinungen, nachdem die reichliche schleimig-eitrige Secretion, kurze Zeit vorher das auffallendste Symptom, beinahe ganz verschwunden ist. Die Bildung jener isolirten sulzigen Exsudate spielt sowohl an dem untern als an dem obern Lide eine sehr untergeordnete accessorische Rolle. — In Fig. 5 dagegen fällt die Bildung dieser sulzigen Exsudate, ihre tiefe Infiltration und die dadurch bedingte Verdickung des Lidknorpels sogleich als die bedeutendste Erscheinung auf, und Fig. 6 zeigt nebst frischen Exsudaten bereits jene Metamorphosen, welche — auf Grundlage anderweitiger Beobachtungen — als Endglieder jener Reihe von Erscheinungen erkannt werden, welche wir mit dem Namen Trachoma belegen. — Fig. 10 endlich zeigt jene Exsudatbildung als vorwaltende Erscheinung, aber ohne erhebliche Veränderung der umgebenden Bindehaut (am obern Lide), ohne erhebliche Veränderungen der Secretion, ohne Verdickung des Lidknorpels. Die Bedeutung dieser Exsudate kann hier nur nach Wochen-, Monate-langer Beobachtung, oder, wie es hier der Fall war, nach dem Vorkommen der niedrigsten Grade des Beginnens der Krankheit bei massenweisem Auftreten mit Sicherheit bestimmt werden.

Die Figuren 7, 8 und 9 haben den Zweck, zunächst das Verhältniss der Cornea zur Sclera, und weiterhin überhaupt die Lage und Anordnung der einzelnen Gebilde des Bulbus in einem Durchschnitte zu zeigen.

Dieselben lassen zwar noch manches zu wünschen übrig, dürften indessen in der Hauptsache, Lage und Verhältniss der einzelnen Theile zu einander, noch immer richtiger sein als die bisher erschienenen. Was indess in diesen Zeichnungen noch fehlerhaft oder unklar dargestellt erscheinen sollte, kann sich der Leser sehr leicht corrigiren, dadurch, dass er sich die Durchschnitte führt, so wie ich sie geführt habe, und eine gute Loupe zur Hand nimmt.

Man nehme ein möglichst frisches Auge, schäle es aus der Tunica vaginalis und Conjunctiva bulbi gleichsam heraus, und stutze sowohl die Muskeln als den Nervus opticus nahe an der Sclera ab. Sodann messe man die Achsen vom vordern zum hintern Pol und im Äquator (vertical und horizontal), den Längen- und den Höhendurchmesser der Cornea innerhalb des Limbus conjunctivae, und die Entfernung der Insertionsstellen der M. recti vom Cornealrande, und lege dann den Bulbus mit dem hintern Pole auf ein Stückchen Holz; indem man sofort mit den Fingern der linken Hand den Bulbus leicht fixirt, setzt man ein möglichst scharfes Messer (Rasirmesser) senkrecht auf die Cornea, und dringt mit 3—4 ziehend-drückend geführten Schnitten ohngefähr bis zu den Insertionsstellen der Recti vor. Um die Luxation der Linse so viel als möglich zu vermeiden, wird nun der Schnitt durch die Sclera bis zum hintern Pole mittelst einer Scheere vollendet, und der über die Scleraränder überhängende Glaskörper abgeschnitten. Wenn man nun jede Hälfte des Bulbus sogleich in eine mit Wasser gefüllte Schale legt, so wird man mit dem Zirkel sich überzeugen, dass die Durchmesser genau dieselben geblieben sind, somit die festen Theile des Auges ihre frühere Form und Lage wieder

einnehmen. Wer selbst nicht zeichnen kann, lege sich das Auge in ein Schälchen, welches gerade so tief ist, dass die Durchschnittsebene der auf die Convexität gelegten Augenhemisphäre gerade in's Niveau des Randes der Schale zu liegen kommt, und giesse so viel Wasser zu, dass dasselbe noch etwas über den Rand der Schale emporragt; darauf nun decke man ein möglichst dünnes Glas (Cylinderuhrglas), welches auf der einen Seite mittelst Bimsstein ein wenig matt geschliffen ist, so dass man mit einem etwas härteren Bleistifte bequem darauf schreiben, und doch die Conturen des darunter liegenden Auges und seiner Theile genau sehen kann (bei Sonnenschein).

Fig. 7 stellt die untere Hälfte eines Auges (linken) von einer 30-jährigen Frau dar.

Fig. 8 zeigt einen solchen Durchschnitt (von der rechten Seite) vergrössert (Durchmesser = 2).

Fig. 9. Äussere Hälfte eines von oben nach unten durchschnittenen Bulbus einer 50jährigen Frau.

Eine Menge Durchschnitte möglichst frischer Bulbi zeigte mir ein ganz anderes Verhältniss der Iris und des Ligamentum ciliare zur Cornea und Sclera, als namentlich Prof. *Brücke* in seiner sonst so schätzenswerthen Abbildung des menschlichen Auges angegeben hat. Die Iris entspringt nämlich nicht, wie Brücke es dargestellt, am Rande der Cornea von dem Ligamentum ciliare, sondern sie tritt nächst den Ciliarfortsätzen aus jenem Gebilde hervor, so dass die vordere Augenkammer nicht von der Cornea und Iris allein, sondern zwischen diesen beiden auch noch von der vordern Fläche des im Duchschnitte dreieckig erscheinenden Ligamentum ciliare begrenzt wird. Übrigens liegen die Firsten des Processus ciliaris stets noch vor dem Rande der Linse, und die Iris sah ich niemals in einer Ebene liegen, sondern jedesmal ein wenig nach vorn ausgebaucht. Das Nähere hierüber folgt bei der Lehre von den Krankheiten der Iris.

Binde und Hornhaut

DIE

KRANKHEITEN DES AUGES,

für praktische Ärzte

geschildert

von

Dr. Ferd. Arlt,

früher o. ö. Professor der Augenheilkunde an der Universität zu Prag, jetzt zu Wien.

II. Band.

Die Krankheiten der Sclera, Iris, Chorioidea und Linse.

Fünfter unveränderter Abdruck.

Prag, 1863.

Verlag von F. A. Credner,

k. k. Hof-Buch- und Kunsthändler.

DIE

KRANKHEITEN DER SCLERA, IRIS, CHORIOIDEA UND LINSE,

für

praktische Ärzte

geschildert

von

Dr. Ferd. Arlt,

früher o. ö. Professor der Augenheilkunde an der Universität zu Prag, jetzt zu Wien.

Fünfter unveränderter Abdruck.

Prag, 1863.

Verlag von F. A. Credner,

k. k. Hof-Buch- und Kunsthändler.

III. Buch.

Die weisse oder Lederhaut, Tunica sclerotica, und die Scheidenhaut, Tunica vaginalis.

A. Anatomisch-physiologische Bemerkungen.

a) Die *Sclera* bildet gleichsam das Gehäuse des Augapfels, in welches die Cornea gleich einem Glase eingefügt ist. Sie wird durch die flüssigen Contenta des Bulbus gespannt erhalten, und übt auf dieselben vermöge ihrer Elasticität einen gewissen Druck aus. Diese beiden Momente sind bei Beurtheilung ihrer Grösse und Gestalt jederzeit in Anschlag zu bringen.

Sie bildet im Allgemeinen die Schale einer Kugel, welche, wenn man sich die Cornea in gleicher Flucht fortlaufend denkt, von vorn nach hinten sehr stark abgeplattet, und überdiess an jenen Stellen, wo die Musculi recti ihre Wölbung berühren, seicht eingedrückt erscheint. Im Innern der Sclera kann das Verhältniss der Durchmesser ohngefähr so bezeichnet werden, dass der horizontale Durchmesser im Äquator um $^1/_4$‴ länger erscheint, als der verticale, und dieser noch um $^1/_2$‴ länger als die Achse von vorn nach hinten (wenn man sich die Cornea nicht stärker gewölbt denkt, als die Sclera).

Die Dicke dieser Schale ist nicht überall gleich. Am beträchtlichsten ist sie am hintern Pole, also $1^1/_3$‴ auswärts vom Centrum der Insertionsstelle des N. opticus; hier misst sie im normalen Zustande über $^1/_2$ Linie (0,560‴); von hier an wird sie in ihrer Ausbreitung allmälig dünner; vom Äquator bis zur Insertion der Musculi recti kann die Dicke auf $^1/_4$—$^1/_5$‴ geschätzt werden; durch die Sehnen dieser Muskel verstärkt, zeigt sie im vordern Drittel eine Dicke von $^2/_5$‴. Die Dicke dieser Membran ist gleich der der Cornea in der Jugend beträchtlicher, als im höhern Alter, und steht zur Dicke der Cornea immer in dem

Verhältnisse, dass die dickste Partie (am hintern Pole) noch immer etwas dünner ist, als die Cornea gegen den Rand hin.

An ihrer äussern Fläche ist sie rauh (filzig) und durch laxes Bindegewebe mit der Tunica vaginalis bulbi locker verbunden. Ihre innere Fläche ist glatt, und von der Lamina fusca ausgekleidet, einer dünnen zelligen Membran, welche eigenthümliche stark pigmentirte braune Zellen zeigt. Mit der innerhalb derselben liegenden Chorioidea hängt sie nur durch die Nerven und Gefässe zusammen, welche durch die Sclera hindurch zur Ader- und Regenbogenhaut verlaufen; an ihrem vordern Ende jedoch ist sie mit dem Ciliarbande sehr fest verbunden. Hievon später.

An der Eintrittsstelle des N. opticus hängt sie fest mit dessen Scheide zusammen, wesshalb sie Einige als Fortsetzung derselben betrachten. Die 2 Sehnen der M. obliqui im hintern, und die 4 Sehnen der M. recti im vordern Umfange der Sclera gehen mit ihren Fasern unmittelbar in deren Gewebe über, indem sie sich fächerartig ausbreiten. Die Verbindung mit der Cornea wurde bereits besprochen. (S. Hornhaut, Seite 175 und Taf. I. Fig. 7, 8, 9.)

Die Sclera besteht aus dicht zusammengewebten Fasern, welche gegen ihre innere Fläche zu immer dichter in einander verflochten sind, und in verschiedenen Richtungen sich durchkreuzen. Im hintern Umfange scheinen die longitudinalen, von der Sehnervenscheide gegen die Peripherie hin und vorwärts verlaufenden, die vorwaltenden zu sein; wenigstens findet man in dieser Gegend bisweilen verdünnte Stellen, welche diese Richtung einhalten, und durch das Auseinanderweichen dieser Fasern bedingt zu sein scheinen; im vordern Umfange sind die querverlaufenden Fasern vorherrschend. — Durch Maceration wird sie in 2—3 Wochen zu einer breiigen Masse aufgelöst; durch Kochen wird sie in Leim verwandelt. — Sie ist sehr fest, viel weniger elastisch. Fälle von Berstungen der Sclera kommen eben nicht selten vor, wenigstens in ihrem vordern Drittel.

Ihre sparsamen Gefässe entspringen theils aus den hintern kurzen, theils aus den vordern Ciliararterien und von den Muskelästen der Art. ophthalmica. Sie bilden ein weitmaschiges Netz von Capillaren letzter Ordnung (*Brücke*). — Nerven hat Professor *Bochdalek**) mit Bestimmtheit in ihr nachgewiesen. Sie sind Zweige der Ciliarnerven.

Die dichte fasrige Structur, die Armuth an Gefässen und Nerven und die sehr untergeordnete Bestimmung der Sclera, die Flüssigkeiten des Bulbus zu umschliessen und den Muskeln feste Angriffspunkte zu

*) Prager Vierteljahrschrift, Bd. 24. S. 119.

gewähren, machen es begreiflich, warum die Sclera der Entzündung nur sehr wenig unterworfen ist, ja selbst gegen directe Eingriffe, chemische und mechanische Verletzungen, auffallend wenig reagirt. Nicht nur Stich- und Schnitt-, sondern auch Risswunden der Sclera heilen ohne merkliche Röthe oder Schwellung der Ränder. Sie kann von Eiter, im Innern des Auges angesammelt, durchbrochen werden; auch Enkephaloidablagerung kommt in derselben vor. Nach meiner Anschauungsweise bietet sie, wenigstens ihre oberflächliche Schicht, auch das Substrat entzündlicher Erscheinungen dar, deren Beschreibung weiter unten folgt.

b) Die *Scheidenhaut des Augapfels*, Tunica vaginalis bulbi, ist eine den Bulbus, so weit die Sclera reicht, umhüllende zelligfibröse Membran von bläulich weisser Farbe, welche nur durch schlaffes, äusserst dehnbares und fettloses Bindegewebe mit der Sclera zusammenhängt, und somit eine Art Kapsel oder Scheide bildet, in welcher sich der Bulbus nach jeder Richtung leicht drehen kann. Sie entspringt an der Eintrittsstelle des Sehnerven in die Orbita, umgibt diesen und die um denselben liegenden Ciliarnerven, umfasst sodann den Bulbus, wird von den 6 Augenmuskeln schief durchbohrt, hängt mit den Sehnen derselben zusammen, schmiegt sich vor den Musculis rectis mehr und mehr an die Sclera und an die Bindehaut darüber an, und verliert sich unter der Conjunctiva bulbi allmälig gegen den Hornhautrand hin, nachdem sie dünner und dünner geworden, und in der Nähe der Cornea mit dem Stroma conjunctivae gleichsam in Eins verschmolzen ist.

Von der Gegend, wo die Musculi recti in diese Hülle eintreten, um noch eine Strecke in derselben zu verlaufen, geht ein ähnliches zelligfibröses Gewebe gleichsam als Unterlage für die Bindehaut unter derselben bis zum Orbitalrande des obern und des untern Lidknorpels, und vermittelt so einen festeren, wenn gleich äusserst dehnbaren Zusammenhang der Tunica vaginalis bulbi mit der Fascia tarso-orbitalis, jener schon viel dichteren und resistenteren Membran, welche vom Orbitalrande der Knorpel an den freien Knochenrand rings um die Orbita verläuft.

Hat man die Conjunctiva und die Tunica vaginalis bulbi hinter den Sehnen der geraden Augenmuskel, so wie diese selbst ringsum durchschnitten, so kann man den Bulbus leicht wie aus einer Schale herauslösen, indem man nur noch die M. obliqui und den N. opticus sammt den ihn umgebenden Gefäss- und Nervenzweigchen zu trennen braucht.

Die Scheidenhaut des Augapfels, oder vielmehr das lockere Bindegewebe zwischen ihr und der Lederhaut ist einer bedeutenden Schwel-

lung durch seröse Infiltration fähig; diese kann so bedeutend werden, dass der Bulbus dadurch aus der Orbita hervorgedrängt wird, und dass der vordere Theil sammt der Conjunctiva jenen 2—3‴ hohen Wall rings um die Cornea darstellt, von welchem bei den Krankheiten der Bindehaut die Rede war.

Vermöge ihrer Zähigkeit verhindert sie, wenn man einen der Musc. recti noch im Bereiche derselben durchschneidet, das freie Zurückweichen des Muskelbauches, so dass sie in einem gewissen Grade die durchschnittene Sehne vertritt, und die Beweglichkeit des Bulbus nach dieser Seite hin vermittelt; nur wenn der Muskel ausserhalb dieser zelligfibrösen Scheide durchschnitten, oder wenn die Wunde in derselben sehr lang (über 3‴) gemacht worden ist, wird die Herrschaft des betreffenden Muskels über den Bulbus mehr weniger vollständig aufgehoben. (Näheres hierüber bei der Lehre vom Schielen.)

Der hintere Theil, vom Opticus bis zu den Insertionsstellen der M. recti, wurde als *Bonnet*'sche Kapsel, der vor jenen Insertionsstellen gelegene hingegen als *Tenon*'sche Membran beschrieben.

B. Krankheiten der Sclera.

I. *Entzündung der Sclera*

kommt entweder selbstständig und isolirt, oder gleichzeitig mit Keratitis, Iritis oder Chorioiditis vor; in letzterem Falle erscheint sie meistens als consecutives Leiden.

1. *Die selbstständige Scleritis* tritt — nach meinen Beobachtungen — nur partiell auf, und zwar im vordern Umfange, in der Gegend, wo die vordern Ciliararterien die Sclera durchbohren.

Symptome und Verlauf. Auf der Sclera, ein bis zwei Linien vom Rande der Hornhaut entfernt, entsteht ein licht-, dann dunkelrosenrother Fleck, in welchen sich stark eingespritzte Ciliargefässe auflösen. Dieser Fleck wird alsbald zu einer leichten Erhabenheit, welche die Form und Grösse einer halben Linse, selbst einer halben Zuckererbse (nur etwas flacher) erreicht. Man könnte meinen, es sei eine Conjunctivitis pustularis im Anzuge; man überzeugt sich jedoch bald, dass das Infiltrat nicht in, sondern tief unter der Bindehaut sitzt, ja es gewinnt sehr bald das Aussehen, als wäre die geröthete Sclera selbst an dieser Stelle emporgedrängt, so allmälig ist der Übergang von der gesunden zur erkrankten Partie. Das Infiltrat erscheint als eine *derbe gleichmässige* Aufwulstung; in manchen Fällen jedoch sieht man an der

ergriffenen Stelle ein Aggregat von gelblichen Körnern, welche durch geschwelltes Bindegewebe und zahlreiche Blutgefässe zu Einem Hügel vereint sind. Nachdem ein solcher Hügel einige Wochen bestanden hat, wird er nach und nach flacher; die ergriffene Stelle wird zunächst vom Rande her, dann durchaus dunkelviolett, schiefergrau, bleifarben, endlich (nach Monaten) normal. Das Exsudat wird einfach resorbirt, ohne jemals in Eiterung zu übergehen oder bleibend zu induriren. — Der Process kann mit der Bildung eines einzigen Hügels abgethan sein; es können aber auch 2—3 kurz nach einander entstehen; meistens findet aber der Vorgang statt, dass während der Rückbildung an Einer Stelle eine frische Ablagerung in der Nachbarschaft entsteht, und hiedurch die Dauer der Krankheit auf ein halbes Jahr und darüber ausgedehnt wird.

Die Kranken, namentlich ältere Personen, werden in der Regel nur durch ein lästiges Gefühl von Druck unter dem obern Lide (der Process verläuft meistens in der obern Hälfte des Bulbus), durch dumpfen Kopfschmerz, weniger durch Empfindlichkeit gegen Licht, scharfe Luft und Anstrengung der Sehkraft belästigt. Über Störung des Gesichtes klagen sie nur dann, wenn die Infiltration des Exsudates bis in die Hornhaut hereinreicht, und die Umgebung (bis vor die Pupille hin) aufgelockert und mehr weniger getrübt wird. Bei Einwirkung der genannten Reize tritt leicht vermehrte Thränenabsonderung ein, und die Bindehaut liefert bisweilen ein Secret, wie bei Katarrh, ohne indess mehr als die Zeichen von Hyperämie darzubieten.

So hartnäckig und lästig dieses Übel auch ist, so bringt es doch — nach meinen Beobachtungen — weder der Function noch der Form des Auges bleibenden Nachtheil. Niemals sah ich, auch nach Jahre lang fortgesetzter Beobachtung solcher Individuen, weder eine Formveränderung (Hervortreibung) der Sclera, noch bleibende Störung der Sehkraft nachfolgen.

Diese Krankheit ist meines Wissens zuerst von Dr. *Sichel* *) naturgetreu beschrieben worden, und zwar als „partielle Entzündung der Chorioidea und des subconjunctivalen Zellgewebes.“ Auch Prof. *J. N. Fischer* führt sie in seinem 1846 erschienenen Lehrbuche S. 57 und 183 als Chorioiditis an. Ich habe mich bereits in einem Referate über Sichel's Aufsatz **) für die Ansicht ausgesprochen, dass das Substrat dieses Processes die Sclera (ihre äussern, minder dichten Faserlagen) sei, und bin durch spätere Beobachtungen hierin nur bestärkt worden. Zum Schlusse dieses Artikels werden einige Beobachtungen möglichst getreu beschrieben werden, wornach dann der Leser selbst sich sein Urtheil bilden mag; vorläufig will ich zur Begründung meiner Behauptung nur folgende Punkte hervorheben.

*) Bulletin génér. de Thérapeut. 1847.

**) Prager Vierteljahrschr. 17. Bd., Anal. S. 88.

Nimmt man an, die Chorioidea, der Ciliarkörper sei der eigentliche Herd der Krankheit, so kann man das Entstehen der oft beträchtlichen Erhöhungen (bis zu $1\frac{1}{2}'''$) doch nur von gleichzeitiger Infiltration entweder der Tunica vaginalis bulbi oder der Sclera selbst erklären. Denn es lässt sich nicht denken, dass ein Infiltrat der Aderhaut allein die Sclera an einer umschriebenen Stelle so beträchtlich hervortreiben könne, ohne auch nach innen einen Druck auszuüben, welcher sich offenbar durch Störung des Gesichtes, mindestens durch Veränderungen in der Iris kund geben müsste. Bei der Schilderung der Krankheiten der Chorioidea wird sich herausstellen, dass eine nur einigermassen erhebliche Exsudation in diesem Gebilde jederzeit manifeste Veränderungen in der Function, selbst in den physikalischen Eigenschaften der Iris bedingt, und dass namentlich jenen Stellen, wo die Chorioidea mit der Sclera verwachsen und diese sofort hügelartig vorgetrieben ist, Atrophirung des Irisgewebes entspricht. — Positiv beweisend, dass diese hügeligen Anschwellungen nicht durch Auswärtsdrängung der Sclera, und eben so wenig durch Infiltration des „subconjunctivalen Zellgewebes" allein bedingt sein können, sind jene Fälle dieser Krankheit, wo das Centrum der infiltrirten Stelle etwas weiter vorn liegt, und ihre Peripherie noch in die durchsichtige Hornhaut hereinreicht. Hält man sich in solchen Fällen die relative Lage der Cornea, Sclera und Iris zum Corpus ciliare genau gegenwärtig, und sieht man sofort von der Seite her zwischen der infiltrirten Cornealpartie und der Iris gegen das Ligamentum ciliare hin in die vordere Augenkammer hinein, so erkennt man leicht, dass der Ciliarkörper es nicht sein kann, von dem die krankhaften Erscheinungen ausgehen, und eben so wenig die Tunica vaginalis bulbi, weil beide nicht so weit nach vorn reichen. — Wenn man überdiess sieht, dass mitunter ein solcher Hügel deutlich aus einzelnen kleineren Erhöhungen (Körnern) zusammengesetzt ist, so gibt man die Ansicht, die Sclera sei hier von einem unter ihr befindlichen Exsudate nach aussen gedrängt, gewiss ohne Weiteres auf. — Die missfarbigen Stellen, welche nach Resorption des Infiltrates zurückbleiben, zeigen deutlich, dass der Sitz desselben nicht in der Tunica vaginalis allein gesucht werden kann. Man sieht nämlich die Verfärbung deutlich *unter* den Ciliargefässen, während jene Hülle mit der in dieser Gegend schon innig mit ihr zusammenhängenden Bindehaut *über* denselben liegt.

Es gibt Ärzte, welche der Sclera überhaupt die Fähigkeit absprechen, in jenen Zustand, den wir Entzündung nennen, zu übergehen, einmal wegen ihrer Armuth an Gefässen und Nerven, und dann, weil sie nicht im Stande waren, durch absichtliche Verletzungen bei Thieren Scleritis hervorzurufen. Auf den ersten Grund gestützt, hätte man vor nicht gar langer Zeit auch der Cornea die Fähigkeit, sich zu entzünden, absprechen können, denn es waren weder Gefässe noch Nerven in dieser Membran anatomisch erwiesen. Der Umstand, dass ein Organ auf mechanisch-chemische Verletzungen nicht mit entzündlichen Erscheinungen antwortet, berechtigt uns — meines Erachtens — noch nicht, ihm die Entzündungsfähigkeit überhaupt abzusprechen. Mit der Eigenthümlichkeit des Baues und der Ernährung eines Organes im normalen Zustande sind auch schon Eigenthümlichkeiten jener abnormen Zustände gegeben, welche wir, nach allgemeinen Principien, als Entzündung bezeichnen müssen. In dem gleichzeitigen Vorkommen der genannten Exsudate im Bereiche der Sclera mit Exsudaten in der Cornea erkennen wir — nach unserer Anschauungsweise — die histologische Verwandtschaft dieser im Fötus noch nicht differenzirten Membranen selbst, und es kann eben nur in der vorgefassten Meinung, dass die Sclera sich überhaupt nicht entzünden könne, der Grund gesucht werden, dass man Erscheinungen, die man in der Sclera bemerkt, auf andere Gebilde bezogen hat. — Will man aber den Ausdruck Scleritis für die in Rede stehende

Krankheit desshalb nicht gelten lassen, weil das Exsudat in der Sclera noch nicht mit dem Messer, mit dem Mikroskope nachgewiesen ist, so streiche man vorläufig auch den Namen Chorioiditis oder Kyklitis für diese Form, denn auch in dem Corpus ciliare hat man — für diese Fälle — das supponirte Exsudat noch nicht nachgewiesen.

Vorkommen, Ursachen. Diese Form von Scleritis kommt selten vor. Ich habe nur 16 Fälle davon beobachtet, 9 bei Männern, 7 bei Weibern. Zwei Männer und eine Frau waren circa 70, zwei Männer über 50, ein Mann und eine Frau über 40, die übrigen (2 männlich, 5 weiblich) zwischen 20 und 30, ein Knabe 12 und einer 9 Jahre alt. Keines dieser Individuen konnte, abgesehen von dem Augenleiden, für gesund erklärt werden. Bei den ältern waren deutliche Symptome träger Circulation in den Unterleibsorganen, bei den jüngern (bis auf einen Mann, welcher eben eine Iritis syphilitica überstanden hatte), waren Zeichen von Scrofulosis noch vorhanden oder früher da gewesen. — Das Augenleiden entstand ohne äussere Veranlassung, bei 1 Individuum angeblich nach Verkühlung, bei 1 nach längerem Weinen. Frische Eruptionen erfolgten, auch nachdem die Kranken unter günstige Verhältnisse und unter den Einfluss von Medicamenten, welche eben angezeigt erschienen, gesetzt waren. Nur in zwei Fällen wurden beide Augen ergriffen, und in zweien kehrte das Übel nach jahrelanger Pause auf demselben Auge wieder.

Behandlung. Diese muss (nach der mir zu Gebote stehenden Erfahrung) mehr eine allgemeine, diätetische und pharmaceutische sein, entsprechend dem Zustande des Gesammtorganismus. Örtliche Mittel sind theils unnöthig (Blutentziehungen), theils schädlich (Collyrien, kalte Umschläge). Nur Einreibungen von Mercurial- oder Jodkalisalben an die Stirn und Schläfe, und in einem späteren Stadium, wenn die Gefässe dunkler und mehr ausgedehnt erscheinen, Einträuflungen von Tinctura opii crocata, können beschleunigend auf den Resorptionsprocess einwirken. Die Art und Weise, wie ich solche Fälle behandelt habe, dürfte aus den nachfolgenden Krankengeschichten besser, als aus allgemeinen Angaben ersichtlich werden.

Ein rüstig gebauter Schänkwirth von 50 Jahren kam im December 1845 zu mir mit dieser Form am rechten Auge. Man sah von der Cornea nach innen und oben einen dunkelbläulich-rothen Hügel auf der vordern Partie der Sclera, 2—3‴ im Durchmesser, 1‴ hoch, das Centrum 1½—2‴ vom Rande der Cornea entfernt. Der Hügel sah wie eine flache Pustel, jedoch ohne Spur von Eiter aus, war von zahlreichen erweiterten Gefässen durchzogen und umgeben, und von einem violettrothen Hofe der Sclera eingesäumt, in welchen er sich allmälig verflachte. Dabei keine Lichtscheu, keine Störung des Sehens, nur Druck im Auge, und zu Zeiten Kopfschmerz in der rechten Schläfe- und Stirngegend. Iris und Cornea in jeder Beziehung normal. Träge Stuhlentleerung, öfters Kreuzschmerzen, zuweilen Abgang von Blut mit dem Stuhle. — Leicht verdauliche

Kost, Beschränkung im Genusse von Kaffee und Bier, Cremor tartari mit Rheum und etwas Schwefelblumen. Ende Februar kam der Kranke wieder. An der Stelle des Hügels sah man einen schiefergrauen Fleck in der Sclera; daneben nach innen ein neuer Hügel, Cornea und Iris frei; das Auge leicht thränend, drückender Kopfschmerz; die Sehkraft nicht geschwächt. Acht Blutegel an die Schläfe, dann Einreibungen mit Ung. cinereum mit Opium an die Stirn und Schläfe; innerlich Bitterwasser, täglich zweimal ½ Seidel. Anfang Mai erschien der Kranke zum dritten Male. An der Stelle der ersten und zweiten Infiltration livide Färbung der Sclera; daneben (unter dem obern Lide) ein neuer, jedoch minder erhobener und breiter Hügel, welcher etwas näher an der Cornea sitzt, und mit seiner Peripherie noch in diese hereinreicht. Der Kranke sieht wie durch einen leichten Rauch. Nach fünfwöchentlichem Gebrauche des Marienbader Kreuzbrunnens erfolgte keine frische Exsudation mehr, und das Auge war im August d. J. bereits zum normalen Zustande zurückgekehrt.

„W. W.,*) eine 40jährige Frau von zarter und reizbarer Körperconstitution, kränkelt seit Jahren an einer Plethora abdominalis, welche sich durch Vollsein des Unterleibes, Wechsel des Appetites und der Verdauung, leichte Hämorrhoidalbeschwerden, harte Stuhlentleerung über den zweiten, dritten Tag mit abwechselnder, erleichternder Diarrhöe etc. kund gibt. Die Leber ist etwas vergrössert; die Menstruation war und ist stets regelmässig. Seit mehreren Monaten leidet sie am linken Auge. Nach der Erzählung ihres Arztes fing die Krankheit mit einer partiellen venösen Gefässinjection im äussern Winkel an, diese Scleralstelle war bläulich von Farbe, etwas hügelig, mit mehreren Schichten varicöser Blutgefässe sowohl in der Sclera als Conjunctiva bedeckt. Patientin klagte dabei über Eingenommenheit des Kopfes, über einen leichten drückenden Schmerz in der linken Schläfegegend, und über ein lästiges Vollsein dieses Auges, als wäre es etwas grösser. Dasselbe war wohl nicht lichtscheu, aber doch gegen grelleres Sonnenlicht mehr empfindlich, als das gesunde rechte Auge. Iris und Pupille waren normal, das Sehvermögen nicht gestört. Blutegel wurden mit Erleichterung der Schmerzen gesetzt, das Ung. hydr. cin. eingerieben und auflösende Salze, Tart. tartaris. etc. gebraucht. Nach einiger Zeit minderte sich das Übel bedeutend, aber nach einer starken Verkältung durch Zugluft trat es stärker und hartnäckiger als zuvor auf. Dasselbe Krankheitsbild zeigte sich nun mehr nach aufwärts, und verliess die vorige Stelle ganz sammt der hügeligen Erhabenheit, mit Hinterlassung einer bläulichen Färbung in der Sclera. Dieselben Heilmittel wurden angewendet; die Eingenommenheit des Kopfes, der Stirnschmerz wichen, aber das örtliche Übel des Auges verliess nur seinen Platz, um weiter hin, gegen den innern Winkel von Neuem auszubrechen: auf diese Art umkreiste es die ganze Scleralfläche, und nahm auch einigemal die alten Stellen wieder ein. Es mochten 6—7 bald grössere bald kleinere Hügel entstanden sein; wenn sich ein neuer erhob, verschwand der vorhergehende allmälig. Man hatte die Aqua Conradi versucht; sie wurde nicht vertragen; auf Einträuflungen von Tinct. opii vin. war es offenbar schlimmer geworden. Von der Patientin um unsere Meinung gefragt, fanden wir die Sclera schon wieder ganz eben, aber von bläulicher Farbe, die Bindehaut noch mit einzelnen, stark varicösen Gefässen durchzogen, sonst keine Abweichung vom normalen Zustande. Wir riethen ihr die Mineralcur von Marienbad an, Heiterkeit des Geistes und sehr fleissige Bewegung in freier Luft. Verhindert durch häusliche Verhältnisse trank sie zu Hause durch mehrere Monate die Egerer Salzquelle, und ihr Auge verlor jede Spur der frühern Krankheit.

*) Dieser Fall ist in Prof. Fischers Lehrbuche S. 183 beschrieben, und hier desshalb aufgenommen, weil ich diese Kranke, im Jahre 1844, mit demselben Übel wieder behaftet, beobachtete.

Ein Jahr später zwang sie ihr Leberleiden, sich der Cur in Karlsbad zu unterziehen.“ — So weit Prof. Fischer, dessen Erzählung sich auf die Jahre 1841 und 1842 bezieht. Mitte November 1844 erkrankte sie abermals auf dem linken Auge, ohngefähr auf dieselbe Weise. Ich fand intensive Röthe und Anschwellung der Sclera unter dem obern Lide, etwa 2‴ breit und 3‴ lang, mit ziemlich scharf begrenzten Rändern. Die Röthe und Schwellung wanderte von hier allmälig gegen den innern Winkel herunter. Diessmal war das Sehvermögen getrübt, und zwar dadurch, dass von der afficirten Stelle der Sclera her auch die Cornea leicht getrübt und gelockert war. Thränenfluss und Lichtscheu waren mässig, die Pupille war vollkommen rund und schwarz, die Iris in jeder Beziehung normal. Ich liess die Kranke Karlsbader Schlossbrunnen trinken, und später Jodkalisalbe an die Stirn und Schläfe anstreichen. Nach ungefähr 8 Wochen waren alle Zufälle bis auf Missfarbigkeit der Sclera verschwunden. Den folgenden Sommer gebrauchte die Kranke die Kur von Franzensbad (Salzquelle). Sie ist bis heutigen Tages an ihren Augen vollkommen gesund.

In dem folgenden Falle trat das in Rede stehende Leiden während des Verlaufes einer Keratitis scrofulosa auf. P. J., 29 Jahre alt, Dienstmagd, von mässig starkem Körperbau, schlecht genährt, am Halse mehrere Narben von vereiterten Lymphdrüsen darbietend, wurde Ende October 1849 auf die Klinik aufgenommen, und zwar mit den (bekannten) Symptomen einer Keratitis scrofulosa, welche auf dem rechten, erst seit 4 Wochen erkrankten Auge in voller Blüthe stand, auf dem linken, nach viermonatlicher Dauer, nur noch einzelne Exsudatflecke in der Cornea und Erweiterung der vordern Ciliargefässe zeigte. Während der Behandlung dieses Leidens entwickelte sich Ende November auf dem rechten Auge eine umschriebene Entzündung der Sclera. Wir fanden am 26. November folgenden Zustand: Das linke Auge frei von Entzündung. Am rechten die Cornea durchaus leicht getrübt, ungleichmässig, stellenweise gelblichgrau, von Gefässen durchzogen, und zwar innerhalb des obern und des untern Limbus conjunctivae am stärksten; die Gefässe liegen theils oberflächlich in der Cornea, theils tief, namentlich in der untern Partie der Cornea. Die Injection der Ciliargefässe ist mässig. Nach unten und aussen von der Cornea erscheint eine zuckererbsengrosse Stelle der Sclera dunkelroth, ein wenig erhaben, die Bindehaut deutlich durch ein unter ihr gelegenes Infiltrat emporgehoben. Lichtscheu und Thränenfluss heftig; flüchtig stechende Schmerzen im Auge. — Die Erhöhung wurde sehr bald flacher, minder gefässreich, ringsherum missfarbig; am 4. December war die betreffende Stelle bloss durch schiefergraue Färbung zu erkennen. Am 18. December erfolgte eine neue Eruption etwas unterhalb der frühern, etwa 1½‴ weit vom Hornhautrande entfernt. Die Trübung der Cornea hatte indess so weit abgenommen, dass man die Iris und Pupille mit Bestimmtheit als normal bezeichnen konnte. Anfang Februar wurde die zuerst ergriffene Stelle der Sclera, welche nun nahezu ihre normale Färbung erlangt hatte, neuerdings roth und erhaben. Das Fortschreiten der Aufhellung der Cornea wurde dabei nicht beeinträchtigt, und das Sehvermögen dem entsprechend besser, bis die Kranke endlich am 12. April als geheilt (bis auf einige trübe Fleckchen der rechten Hornhaut und eine etwa hasclussgrosse bleigraue Stelle der Sclera) entlassen werden konnte. — Die Behandlung bestand nebst Regulirung der Diät (leichte Fleischkost in mässiger Menge) anfangs in Verabreichung eines Decoct. graminis mit Kali tartar. und Tinct. rhei aquosa, später von Pillen aus Baryta muriat., Sapo medic., Extr. aloës und Extr. millefolii, wobei die Kranke auch allmälig ein besseres Aussehen gewann, und die früher sehr unregelmässige Menstruation in Ordnung kam. Örtlich wurden anfangs Einreibungen von Ung. cinereum mit Belladonna, später von Jod-

kali an die Stirn und Schläfe, zuletzt Einträuflungen von Laud. liq. Syd. auf das Auge angewendet.

Str. A., 9 Jahre alt, schon in den ersten Jahren seines Daseins von mancherlei scrofulösen Affectionen, namentlich von Infiltration der Lymphdrüsen am Halse und von Augenentzündungen heimgesucht, und unter sehr dürftigen Verhältnissen lebend, erkrankte im Frühlinge 1847 abermals an Entzündung beider Augen, welche so hartnäckig — mit einzelnen Remissionen — fortbestand, dass derselbe Ende November endlich nach Prag gebracht wurde. Zur Zeit der Aufnahme auf die Klinik charakterisirte sich das Augenleiden theils durch oberflächliche Hornhautnarben (Folgen von Bläschen- oder Pustel- und Geschwürsbildung auf der Cornea), theils durch frische umschriebene Exsudate in Form von mohn- bis hirsekorngrossen Hügelchen auf der Cornea, und durch oberflächlich (aus der Conjunctiva bulbi über die Cornea) verlaufende einzelne Gefässchen, bei mässiger Lichtscheu und normaler Beschaffenheit der übrigen Gebilde. Da der Knabe sehr herabgekommen aussah, reichten wir ihm Fleischkost, und nach Vorausschickung eines Infusum sennae täglich 2mal 1 Löffel Oleum jecoris aselli; an die Stirn und Schläfe wurde eine Salbe aus 12 Gran weissem Präcipitat und 1 Scrupel Extr. bellad. mit zwei Drachmen Fett 5 — 6mal täglich aufgestrichen, später verdünntes Laudanum Sydenh. auf die Bulbi eingeträufelt. Das Auftreten heftigerer Lichtscheu bestimmte uns, vom 7. December an, Pulver aus Extr. conii maculati mit Magnes. carbon. und etwas Aethiops antim. zu verwenden. Unter dieser Behandlung besserte sich das Augenleiden so, dass am 20. December die Lichtscheu verschwunden, und die Exsudate auf der Cornea um mehr als die Hälfte resorbirt waren. In den nächsten Tagen erfolgte jedoch frische Exsudation, und zwar im Bereiche der Sclera. Wir bemerkten den 25. December an dem linken Auge, nach aussen von der Cornea, die Sclera intensiv geröthet und etwas geschwellt (in einer Ausdehnung von etwa 3 Quadratlinien). Dass das Infiltrat nicht in der Bindehaut sitze, liess sich daran erkennen, dass diese Membran, von einzelnen hellrothen Äderchen durchzogen, und leicht serös infiltrirt, sich deutlich darüber verschieben liess. Die bläuliche Färbung, der tiefe Sitz der geschwellten und gerötheten Partie, und das Verhalten der vordern Ciliararterien zu denselben bestimmten uns, den Sitz des Infiltrates noch *unter* der Tenon'schen Kapsel anzunehmen. An dem rechten Auge fanden wir zwischen der Hornhaut und dem äusseren Augenwinkel drei solche, jedoch kleinere Stellen. Am 28. December war die ergriffene Partie des linken Auges bloss an violettrother Färbung (ohne Schwellung) zu erkennen, der Zustand des rechten Auges unverändert. Mitte Jäner 1848 erweichte eines der Exsudate auf der rechten Hornhaut; es entstand ein Geschwürchen, welches zu Durchbohrung der Cornea und zu Anlagerung der blossgelegten Irispartie an letztere führte. Mitte Februar wurde der Knabe von Masern befallen, welche auf den Zustand der Augen keinen merklichen Einfluss nahmen. In der Zeit bis Anfang Mai traten wiederholt Eruptionen an der Conjunctiva bulbi (theils am Limbus conjunctivae, theils im Bereiche der Cornea) auf, welche wir lediglich als Conjunctivitis scrofulosa bezeichnen mussten. Anfang März bildete sich an dem obern, Anfang Mai an dem untern Lide des rechten Auges ein Gerstenkorn; an verschiedenen Stellen des vordern Umfanges der Sclera zeigte sich zu wiederholten Malen intensive Röthung mit mehr weniger deutlicher Schwellung und Hinterlassung missfarbiger Flecke. Gegen Anfang Mai entstand, nachdem der Knabe durch mehrere Tage gefiebert hatte, frische und sehr ausgedehnte Infiltration der Sclera oberhalb der Hornhaut (an beiden Augen), und rückte allmälig bis ins Bereich der Hornhaut herein, so dass man hier die Grenze zwischen Cornea und Sclera nicht mehr bestimmen konnte. Das Infiltrat erwies

sich als ein Conglomerat von lichten gelblichen Körnern und zahlreichen Blutgefässen; auf der Sclera war es von einem violetten, auf der Cornea von einem lichtgrauen Hofe eingesäumt. Wir liessen nun den Knaben Adelheidsquelle, später Haller Wasser trinken. Zu Anfang Juni, wo derselbe von Blattern ergriffen wurde, war auf beiden Augen die Sclera wieder normal, bis auf livide Färbung an den zuletzt ergriffenen Partien. Bald nach seiner Genesung von den Blattern musste er wegen Periostitis an der rechten Handwurzel auf die chirurgische Abtheilung transferirt werden. Von diesem Übel befreit, und am 30. Juli wieder auf die Augenabtheilung aufgenommen, blieb der Knabe nun von frischen Anfällen verschont, und wurde am 28. August in seine Heimat entlassen, mit der Weisung, bei Wiederkehr der Augenentzündung zurückzukommen. Diess gesehah Ende April 1849, nachdem das Übel im März mit erneuerter Heftigkeit als Keratoscleritis aufgetreten war. Nach 4wöchentlicher Behandlung ging der Knabe abermals in gebessertem Zustande (das Sehvermögen war nur durch die Hornhautflecke beeinträchtigt) nach Hause, erlag jedoch, zwölf Wochen später, einem acut aufgetretenen Brustleiden, welches Verwandte von ihm, die mir die Kunde davon überbrachten, als Auszehrung bezeichneten.

2. Viel häufiger finden wir an der Sclera Erscheinungen, welche füglich nur auf Entzündung dieser Membran bezogen werden können, vereint mit Entzündung der Chorioidea, Iris oder Cornea, und zwar in *dem* Verhältnisse, dass die Scleritis als einfach *neben* Iritis oder Keratitis bestehend, oder aber *als Folge* von Keratitis, Iritis oder Chorioiditis betrachtet werden muss. In manchen dieser Fälle beschränken sich die entzündlichen Erscheinungen in der Sclera auf eine kleine und umschriebene Stelle dieser Membran, in der Mehrzahl aber leidet die vordere Partie derselben rings oder doch um einen grossen Theil des Umfanges der Hornhaut herum.

Es ist durch verlässliche Beobachtungen sicher gestellt, dass bei Chorioiditis mit eitrigem Exsudate bisweilen nicht die Cornea es ist, welche vom Eiter durchbrochen wird, sondern die Sclera. Man kann sich diesen Vorgang ohne Erweichung und Infiltration des Gewebes der Sclera selbst nicht wohl denken. — Wir werden ferner in dem Abschnitte über die Krankheiten der Chorioidea finden, dass bei Chorioiditis mit faserstoffig-plastischem Exsudate einzelne Stellen der Sclera auf's Innigste mit der Chorioidea und Retina verwachsen, und sofort in Form bläulichschwarzer Hügel hervorgetrieben werden können. Auch dieser Befund lässt mit grösster Wahrscheinlichkeit auf Theilnahme der Sclera an dem Entzündungsprocesse schliessen.

Bei gewissen Formen von Iritis und Keratitis wird der vorderste Theil der Sclera (auf 2—3‴ Breite) ringsum (oder doch in einem grossen Theile des Umfanges) nicht nur intensiv geröthet, sondern auch merklich geschwellt, dann violett und livid, endlich so ausgedehnt, dass entweder die Basis der Cornea weiter vorwärts rückt, und der Bulbus

von vorn nach hinten länger (birnförmig) wird, oder dass an der betroffenen Partie stationäre schwarzblaue Hügel oder Wülste entstehen. Dieser Zustand des vordern Umfanges der Sclera kommt am häufigsten mit Symptomen von langwieriger Iritis vor, deren Grundursache in scrofulösem (tuberculösem) Allgemeinleiden gesucht werden muss. In sehr vielen Fällen leidet auch die Cornea, und zwar in jener Form, welche wir als Keratitis scrofulosa kennen gelernt haben. Dann entwickelt sich häufig die sogenannte Sclerosirung der Cornea, indem diese Membran in mehr weniger grosser Ausdehnung vom Rande her mit Exsudat durchsetzt wird, und nach Organisirung desselben ein der Sclera ähnliches Aussehen erhält, so dass die Grenze zwischen Cornea und Sclera sich mehr weniger verwischt. — Die genannten Veränderungen des vordersten Theiles der Sclera nimmt man auch bisweilen bei Hornhautstaphylomen wahr (vergl. S. 241). Nachdem intensive Röthe, Lockerung und Schwellung dieser Partie lange Zeit bestanden haben, rückt die Basis der Cornea weiter vorwärts, oder es entwickeln sich unmittelbar hinter derselben bläuliche Hügel oder Wülste — ein Zustand, den man als Staphyloma annulare, Staphyloma corporis ciliaris beschrieben findet. In andern Fällen findet man, nachdem intensive Röthe und Schwellung der Sclera rings um die Cornea lange bestanden hat, nicht Ausdehnung, sondern Einschrumpfung der betroffenen Partie der Sclera. Diese Einschrumpfung gibt sich durch eine in der Gegend des Canalis Schlemmii verlaufende Rinne und schiefergraue Färbung der Sclera kund. Dabei können die Iris und die Cornea die Spuren vorausgegangener Entzündung zeigen, aber auch (eine oder die andere) ganz normal erscheinen. Seltener noch, als dieser Ausgang, ist der in bleibende Verdickung der Sclera und der darübergelegenen Tunica vaginalis und Conjunctiva. Letztere beiden erscheinen dann über der porzellainartig aussehenden Sclera gleichsam ödematös, einen flachen Wall um die Cornea bildend.

Man kann hier fragen, ob diese Erscheinungen durch Hyperämie, Lockerung, Schwellung und Infiltration der Sclera selbst bedingt, oder ob sie, wie von Ammon, Tavignot und m. A. angenommen haben, als Folgen von Entzündung des unter diesem Theile der Sclera gelegenen Corpus ciliare zu betrachten seien. — Ich theilte früher die Meinung, dass die bläulichen Hügel und Wülste, welche man namentlich bei Hornhautstaphylomen und nach chronischer Iritis unmittelbar hinter der Basis corneae findet, durch Entzündung und Verwachsung des Corpus ciliare und der darüber liegenden Sclera eingeleitet werden. Durch die anatomische Untersuchung eines besonders eclatanten Falles dieser Art bin ich jedoch überzeugt worden, dass solche Wülste noch *vor* dem Corpus ciliare liegen können, und dann bloss durch Verdünnung und Ausdehnung jenes schmalen Saumes der Sclera bedingt sind, welcher diesseits des Corpus ciliare liegt. (Siehe die den Krankheiten der Binde- und Hornhaut beigegebene Tafel, Fig. 7, 8 und 9.) An diesem Bulbus

ist von der Hornhaut nur noch der äusserste Rand vorhanden, alles Übrige durch ein kugelförmig gewölbtes und mit der Iris verwachsenes Narbengewebe ersetzt; umgeben ist die Cornea von einem dunkelblauen, darmähnlichen Wulste, welcher oberhalb der Cornea gegen 3‴, unterhalb etwa 1½‴ breit und ohngefähr in derselben Proportion auch nach aussen vorgewölbt ist. Hinter diesem Wulste ist die Sclera nirgends partiell hervorgetrieben, noch bedeutend verfärbt, wohl aber durchaus verdünnt und ausgedehnt, so dass der Bulbus vom vordern zum hintern Pole fast 1½, im Äquator gegen 1¼ Zoll im Durchmesser misst. Ein Durchschnitt, von vorn nach hinten geführt, zeigte, dass die Vergrösserung im hintern Umfange durch Verflüssigung und Vermehrung der Glasfeuchtigkeit und consecutive Ausdehnung der ihn umgebenden 3 Membranen (Retina, Chorioidea und Sclera) verursacht war. Das Corpus ciliare war gleichfalls dünner und ausgedehnt, aber nirgends mit der Sclera verwachsen, und die genannte partielle Ausdehnung (der bläuliche Wulst rings um die Cornea) liegt, wie man noch jetzt an dem Präparate deutlich sehen kann, *vor* dem Ligamentum ciliare. Die mit der Pseudocornea verwachsene Iris war demnach vom Ligamentum ciliare losgezerrt, und stand mit demselben nur durch einzelne Fäden (Gefässe?) in Verbindung. Die Zonula Zinnii war (durch Zerrung) zerrissen, und die in der Kapsel eingeschlossene Linse war geschrumpft, und schwamm in der ungeheuer erweiterten (hintern) Augenkammer. — Nach diesem Befunde wird man versucht, die bläulichen Hügel, welche man bei obgenannten Zuständen des Auges unmittelbar hinter der Cornea findet, als einfache Ektasien der Sclera, ohne Verwachsung dieser Membran mit dem Corpus ciliare zu betrachten, und ihren Sitz noch *vor* dieses Gebilde zu versetzen. Und in der That erhält diese Ansicht eine feste Stütze in dem Verhalten der vordern Ciliararterien zu diesen Wülsten. Wo man diese Gefässe erst jenseits (hinter) solcher Wülste sich in die Sclera einsenken sieht, da hat man guten Grund anzunehmen, dass auch das Corpus ciliare hinter denselben liegt.

Hält man sich gegenwärtig, dass die vordern Ciliararterien (und die ihnen entsprechenden Venen) in und unter der Tunica vaginalis bulbi zum vordersten Theile der Sclera verlaufen, mit ihren Hauptzweigen 1—1½‴ hinter dem Hornhautrande durch die Sclera eindringen, um durch das Ligamentum ciliare zur Iris zu gelangen, mit zahlreichen Ästchen aber nicht nur die Tunica vaginalis bulbi und die mit dieser innig zusammenhängende vorderste Partie der Bindehaut, sondern auch die Cornea und die Sclera selbst versorgen, und dass diese Gefässe mit den hintern langen und kurzen Ciliararterien (und Venen) innerhalb der Sclera durch zahlreiche Verbindungen zusammenhängen: so begreift man leicht, wie bei Hyperämie oder Entzündung der Chorioidea, der Iris oder der Cornea auf dem vordersten, ja auf dem ganzen sichtbaren Theile der Sclera reichliche Gefässinjection, selbst gleichmässige Röthe sichtbar werden kann, ohne dass deshalb schon Entzündung der Sclera selbst vorhanden sein muss. Wir sind demnach weit entfernt, aus intensiver und weit verbreiteter Röthe (der Sclera) allein schon Scleritis zu diagnosticiren, und noch weniger stimmen wir jenen bei, welche die Sclera vorzugsweise zum Herde der sogenannten rheumatischen Ophthalmien machten. Das Irrige dieser Anschauungsweise ist in den letztverflossenen zehn Jahren hinreichend erwiesen worden. Wir können aber auch jenen nicht beitreten, welche der Sclera die Fähigkeit, sich zu entzünden, a priori absprechen, und der schlecht begründeten ältern Ansicht von der Scleritis die nicht viel besser bestellte von der Kyklitis substituiren.

Dr. *von Ammon's* Angaben über die Entzündung des Orbiculus ciliaris (ligamentum ciliare)*) waren nicht geeignet, die Ophthalmologen zu überzeugen, dass das Ligamentum

*) Rust's Magazin für die ges. Heilkunde, 1830, 30. Band, S. 240.

ciliare es sei, von welchem die entzündlichen Erscheinungen ausgehen, die dieser Autor beschrieb. Die jener Abhandlung beigegebene illuminirte Tafel gibt noch ein sehr unrichtiges Bild von der Form und Lage des Ciliarbandes. Die zwei Jahre später veröffentlichten*) pathologisch anatomischen Untersuchungen zeigten wohl, dass im Ligamentum ciliare Veränderungen vorkommen, wie wir sie in andern Organen nach Entzündung vorfinden; der Beweis aber, dass *diesen* Veränderungen gerade *jene* Erscheinungen vorangingen, welche eben als „Entzündung des Orbiculus ciliaris" oder als „Ophthalmodesmitis" beschrieben wurden, wird sowohl in diesem Aufsatze, als in den 1838 erschienenen „Klinischen Darstellungen der Krankheiten des menschlichen Auges" S. 23 Taf. VIII. vergeblich gesucht. *Tavignot's* Abhandlung über *Kyklitis***) bewirkte wohl, dass seitdem am Krankenbette sowohl als in den Schriften verschiedener Autoren sehr häufig die Rede von Kyklitis ist; besser begründet aber wurde diese Lehre weder durch Tavignot noch durch seine Nachbeter. Es wurde überdiess, was Ammon bloss vom Orbiculus ciliaris behauptet hatte, auf das ganze Corpus ciliare übertragen, obwohl Ammon nebst der Entzündung des Orbiculus cil. ausdrücklich noch von Entzündung des Corpus ciliare spricht. — Da dieses Organ der unmittelbaren Beobachtung entzogen ist, so müssen erst genaue und vollständige Krankengeschichten — Symptome während des Lebens und Sectionsbefund — beigebracht werden, bevor wir es unternehmen können, aus Erscheinungen an der Sclera, Cornea und Iris auf Kyklitis als Grundursache zurückzuschliessen. Wir können wohl annehmen, dass bei jeder heftigen Entzündung der Iris und Chorioidea (im engern Sinne des Wortes), wahrscheinlich auch der Cornea, das Corpus ciliare mit entzündet sei; es ist auch möglich, dass die Entzündung eines oder des andern dieser Gebilde so zu sagen vom Corpus ciliare ausgehe, aber nachgewiesen ist dieses Verhältniss noch nicht, und eben so wenig kennen wir die Symptome, welche der Kyklitis an und für sich zukommen. Wenn wir dagegen in der zu Tage liegenden Sclera intensive und gleichmässige Röthe, Lockerung und deutliche Schwellung, nachträglich schiefergraue Färbung und häufig auch bleibende Structurveränderung — Erweichung und Ausdehnung — oder consecutive Schrumpfung — auftreten sehen, so müssen wir annehmen, dass die Sclera selbst an dem Entzündungsprocesse Theil nehme, dessen Herd möge nun die Cornea, oder die Iris oder das Corpus ciliare sein.

L. A., 22 Jahre alt, wurde am 23. October 1850 auf die Klinik aufgenommen. Zustand des rechten Auges: Der Bulbus beiläufig 1‴ länger in der Achse, als im normalen Zustande; die Basis der Cornea weiter vorwärts gerückt durch Ausdehnung des vordern Theiles der Sclera; die Form des Bulbus daher konisch, birnähnlich. Die Sclera unmittelbar hinter der Cornea auf 2—2½‴ Breite schiefer- oder bleigrau; von den zahlreich sichtbaren, jedoch mässig erweiterten vordern Ciliargefässen dringen die stärksten schon an der hintern Grenze jenes missfarbigen Ringes durch die Sclera in die Tiefe; mehrere dieser Einmündungen machen sich als rostfarbige Punkte bemerkbar. Der Limbus conjunctivae corneae sehr ausgeprägt, breit und trüb; seine concave Grenze unregelmässig, indem hie und da Trübungen bis zur Grösse eines Hanfkornes in das Bereich der durchsichtigen Hornhaut vorspringen. Dem unteren Theile des Pupillarrandes gegenüber drei gesonderte rundliche, halbdurchsichtige, graue, hirsekorngrosse Flecken in der Cornea (an der Descemetschen Haut?), ausserdem die Cornea rein und glänzend. Die vordere Augenkammer grösser als gewöhnlich, indem die eine

*) Ammons Zeitschrift f. d. Ophthalmologie, 2. Bd., S. 215—221.

**) De la cyclite ou inflammation du cercle ciliaire in L'expérience, journal de médecine et de chirurgie, Mai 1844, Nr. 359 u. 360.

ebene Scheibe vorstellende lichtbraune Iris so tief liegt, dass sie, durch die Sclera nach aussen verlängert gedacht, diese ohngefähr $1\frac{1}{2}'''$ hinter der concaven Grenze des Limbus conjunctivae durchschneiden würde. Farbe und Structur der Iris lassen nichts Abnormes wahrnehmen; der Pupillarrand ist von braunpigmentirtem, nur mit einer Loupe erkennbarem Exsudate eingesäumt, welches die Iris auf Licht und Schatten nur wenig reagiren lässt; die mittlere Grösse der nahezu runden Pupille beträgt $1\frac{1}{2}'''$. Die Kranke kann mit diesem Auge noch lesen. — Zustand des linken Auges: Der Bulbus etwas kleiner, als im normalen Zustande, die Conjunctiva bulbi bildet rings um die Cornea einen gegen $3'''$ breiten und $\frac{3}{4}'''$ hohen Wulst, welcher allem Anscheine nach durch seröse Infiltration bedingt ist, und die Charaktere eines chronischen Ödems darbietet. Diese Wulstung erscheint farblos, das Serum lässt sich zur Seite drücken, und nimmt seine frühere Lage erst nach längerer Zeit wieder ein; unter ihr verlaufen stark injicirte jedoch nicht sehr zahlreiche Gefässe, welche sich in die Sclera einsenken; an der Bildung derselben ist auch der Limbus conjunctivae betheiligt. Von diesem aus ragen einzelne getrübte Flecke in die durchsichtige Hornhaut hinein. Diese zeigt unterhalb ihrer Mitte eine Narbe, nach einer in früher Jugend erhaltenen Schnittwunde. In diese Narbe ist der Pupillarrand eingewachsen und hiedurch die Pupille gesperrt. Dieses Auge zeigt trotzdem noch deutliche Lichtempfindung. — Die Kranke verlor vor 3 Monaten ihren Mann, dann auch den Vater und Bruder durch die Cholera, wesshalb sie viel weinte. Sofort wurden ihre Augen roth und lichtscheu, thränten viel, und das Gesicht (des rechten Auges) trübte sich allmälig unter anfangs heftigeren, später gelinderen Schmerzen in den Augen, besonders aber nach der Richtung des Nervus infraorbitalis. Zur Zeit der Aufnahme waren alle diese Zufälle, auch die Röthe der Sclera (des Weissen im Auge) bereits seit 14 Tagen geschwunden, nur die Trübung des Gesichtes besonders für die Fernsicht hatte die Kranke bestimmt, bei uns Hilfe zu suchen. Die Kranke versicherte wohl, stets gesund gewesen zu sein, sah aber sehr schlecht aus, und bot beinahe hühnereigrosse Anschwellungen der Lymphdrüsen am Halse dar. Wie und wann dieselben entstanden seien, wusste sie nicht. Auf ihre Aussagen konnte man sich überhaupt, bei ihrer geringen geistigen Entwicklung, wenig verlassen. Wir haben bereits bei den Krankheiten der Hornhaut S. 188 einen ähnlichen Fall beschrieben, und werden bei den Krankheiten der Iris noch einige anführen, welche den Antheil, den der vordere Theil der Sclera bei Entzündung der Cornea oder Iris nehmen kann, anschaulich zu machen geeignet sein dürften.

II. Wunden und Berstungen der Sclera.

Wunden, welche der Sclera absichtlich — bei Staaroperationen — oder zufällig beigebracht werden, heilen ohne merkliche Entzündungszufälle und in kurzer Zeit. Nur in so fern, als sie etwa zu viel (über $\frac{1}{3}$) Glaskörper austreten lassen, oder als die Netzhaut durch Erschütterung gelitten, können sie bedenklich werden. Wenn Glaskörper durch die Wunde heraushängt, so wird er allmälig trüb und eiterähnlich, endlich abgestossen. Wunden nächst der Cornea lassen bisweilen die Iris vorfallen, bei grösserer Ausdehnung und gleichzeitiger Erschütterung auch die aus ihrer Kapsel gelöste Krystalllinse. Ein solcher Irisvorfall

kann zunächst die Zufälle der Einklemmung (heftige Kopfschmerzen, Erbrechen) erregen; nach Vernarbung der Wunde und Einheilung der Iris in dieselbe bleibt die Pupille verzogen (Coloboma) oder selbst gesperrt (durch Verziehung der Iris gegen die Wunde hin).

Berstung der Sclera ist eine nicht gar seltene Folge von Stössen auf das Auge. Die Stelle der Berstung liegt (nach den mir bekannten Beobachtungen) nie weiter als 3‴ hinter dem Rande der Hornhaut, meistens ganz nahe an diesem; die Richtung des Risses ist eine verschiedene, nahe an der Cornea jedoch der Basis dieser Membran so ziemlich parallel. Durch die Wunde dringt entweder Humor aqueus, oder Iris, oder Glaskörper, in seltenen Fällen die ganze Linse vor. Diese Vorfälle sind dann, da die Tunica vaginalis und die Conjunctiva eher ausgedehnt als zerrissen werden, von einer oder von beiden Membranen bedeckt. Die Linse kann allmälig resorbirt werden; ich besitze ein Präparat, wo einige Kalkconcremente als Rest derselben übrig geblieben sind. Die Iris heilt in den Riss ein, und hinterlässt einen schwärzlichen etwas eingezogenen Fleck. Auch Ciliarfortsätze können mit in die Narbe hineingezerrt werden. Die ausgetretenen Flüssigkeiten können allmälig resorbirt werden, aber auch zu einfacher Cystenbildung Anlass geben, welche Cysten dann mit sehr breiter Basis auf der Sclera aufsitzen und eine wasserklare oder weingelbe dünne Flüssigkeit enthalten.

Einem 17 Jahre alten Schlossergesellen flog am 8. December 1851 ein Stück stumpfspitziges Eisen in den innern Winkel des rechten Auges, und durchbohrte die Bindehaut und Sclera circa 2‴ hinter dem Rande der Cornea, also gerade vor der Insertion des Musc. rectus internus. Wir fanden am 10. Decbr. die von oben nach unten (dem Hornhautrande nahezu parallel) verlaufende Wunde 2‴ lang, nicht genau linear, sondern zackig und in der Mitte auf $^3/_4$‴ klaffend. Die Wundränder waren durch eine blasenähnlich vorgewölbte eiweissartige Substanz (Glaskörper) auseinander gedrängt. Der Kranke, welcher mit diesem Auge noch ziemlich gut zu sehen versicherte, wurde zu schleunigem Eintritt in's Spital aufgefordert, kam jedoch erst am 14. December. Bis dahin hatte er unserer Ordination gemäss fleissig kaltes Wasser übergeschlagen. Am Tage des Eintritts in die Klinik fanden wir den Glaskörper etwas weniger vorgewölbt, doch vollkommen wasserblau, die Wunde schmäler, und in der Mitte auf $^1/_2$‴ Breite klaffend, die Wundränder vom obern und untern Winkel her durch brückenähnliche Faden der Sclera und Bindehaut mit einander verbunden. Die Conjunctiva bulbi durchaus von zahlreichen Gefässen durchzogen und serös infiltrirt; Röthe und Schwellung in der nächsten Umgebung der Wunde am stärksten, im obern Umfange des Bulbus am geringsten. Die vordern Ciliargefässe stark injicirt, die Sclera rosenroth, so weit man sie sehen kann. Der Bulbus etwas kleiner und weich anzufühlen. Fast keine Lichtscheu; reichliches Thränenträufeln, da wegen Veränderung der Form des Thränensees die Aufsaugung der Thränen gehindert ist. Die Cornea in jeder Beziehung normal. Die vordere Kammer vergrössert, weil die Iris und die Linse rückwärts gesunken sind. So weit, als

hinter der Iris die Ciliarfortsätze gegen die Achse hereinragen, hat die Iris ihre normale Lage; innerhalb dieses Kreises aber liegt die Iris tiefer, was man bei seitlich einfallendem Lichte an einer Art Kreisfurche deutlich erkennen kann, welche dadurch gebildet wird, dass der kleine Kreis und der grösste Theil des grossen Kreises, der Iris sich an die Krystalllinse anschmiegen, also von jener Kreisfurche an sich wieder sanft aufwölben. Im Übrigen erscheint die Iris vollkommen so beschaffen, wie an dem linken Auge, selbst in Bezug auf die Beweglichkeit, indem sie auch (selbst bei verdecktem linken Auge) lebhaft gegen Licht und Schatten reagirt; nur ist die (vollkommen runde und schwarze) Pupille etwas enger, als auf dem linken Auge ($1^1/_2$‴ im Durchmesser, wenn die des letzteren 2‴ misst). Der Verletzte sieht die gewöhnlichen Gegenstände, aber minder deutlich; die Zeiger einer kleinen Taschenuhr erkennt er, jedoch nicht über 10″ Entfernung; durch eine 1‴ weite Öffnung in einem Kartenblatte erkennt er sie auf 12—14″, aber auch nicht rein und scharf. Weitere Sehversuche vorzunehmen wagten wir nicht, wegen Gefahr, das Auge zu sehr zu reizen. Der Kranke klagte nicht über Schmerzen. Erbrechen oder Neigung dazu war nie vorhanden gewesen. — Wir liessen den Kranken mit geschlossen gehaltenen Augen ruhig liegen, verabreichten ein Eccoproticum, und liessen fleissig kaltes Wasser mit etwas Tinctura arnicae überschlagen. Der durch die Wunde vorragende Glaskörper wurde allmälig trüb. Am 26. December war diese trübe Flocke bereits abgestossen, und die Wunde der Bindehaut sowohl als die der Sclera geschlossen. Die Verheilung des Scleralrisses war ohne deutliche Schwellung der Wundränder erfolgt; die Narbe gab sich nur durch schiefergraue Färbung zu erkennen. Der Verletzte verlangte am 31. December entlassen zu werden. Der Bulbus war noch immer etwas kleiner, die Iris lag noch tiefer, das Sehvermögen verhielt sich so wie am Tage der Aufnahme. Unserer Aufforderung, nach einigen Wochen (zur Erhebung des Befundes) wieder zu kommen, hat der Kranke leider nicht entsprochen.

Ein Taglöhner von 50 Jahren, auf dem linken Auge von Jugend auf beinahe gänzlich erblindet, wurde 3 Monate vor seiner Aufnahme auf die Klinik (am 5. Juni 1850) von einem Ochsen mit dem Horn in das rechte Auge gestossen. Heftige Schmerzen, Abfluss von Thränen und Blut, und Verlust des Gesichtes waren die Erscheinungen, die er als unmittelbare Folgen bezeichnet. Die ärztliche Behandlung bestand in örtlichen Blutentleerungen, kalten Umschlägen, Einreibungen einer Salbe an die Stirn und Schläfe, und später in Einträuflungen brauner Tropfen. Nachdem die entzündlichen Erscheinungen sich verloren hatten, war in der 9. Woche soviel Sehkraft wiedergekehrt, dass er die Zahl der vorgehaltenen Finger anzugeben vermochte. Die Pupille soll immer rein gewesen, und die Hervorragung am Bulbus, welche wir so eben beschreiben wollen, soll gleich nach der Verletzung entstanden und seit 4 Wochen etwas kleiner geworden sein. — Wir fanden den Bulbus in Bezug auf Grösse, Form und Beweglichkeit normal, etwas weicher, die Cornea rein; nach innen und oben von letzterer lag unter der Bindehaut (und Tunica vaginalis?) auf der Sclera ein Körper, der ohne Weiteres als die vorgefallene Linse erkannt werden konnte. Sie war bernsteingelb und halbdurchsichtig, gegen $3^1/_2$‴ breit, über 1‴ dick, und liess sich ein wenig verschieben. Die Bindehaut darüber und in der Umgebung war gelblich und von einzelnen Gefässen durchzogen. Die vordere Kammer grösser. Die Iris, in der äussern und untern Partie normal, nach innen und oben vom Ciliarbande abgelöst, und (ohngefähr im horizontalen Durchmesser des Auges) in der Richtung vom Ciliar- zum Pupillarrande quer durchrissen, so dass die Pupille hier bis zur Peripherie reicht, und das abgelöste Irisstück in Form eines lichtgrauen Bändchens gleichsam als Scheidewand zwischen der alten und der neuen Pupille im

Kammerwasser herabhängt. Die nach innen und unten gelegene Partie der Iris hinter den Rand der Sclera zurückgezogen, wahrscheinlich gegen den Einriss in der Sclera, welcher durch eine schiefergraue Stelle, 1‴ hinter dem Limbus conjunctivae, angedeutet erscheint. Da zu erwarten stand, die vorgefallene Linse werde allmälig aufgesogen werden, so unternahmen wir nichts zur Beseitigung derselben. Dagegen versahen wir den Kranken mit einer Staarbrille von drei Zoll Brennweite, mit welcher er einen kleinen Schlüssel, die Zeiger einer Taschenuhr, das Gepräge von Geldmünzen und drgl. erkannte, und ganz beglückt die Rückreise in seine Heimat am 17. Juni antrat.

Ein Mädchen von 10 Jahren stach sich im 7. Jahre mit einem Messer in das rechte Auge. Das Messer muss, nach den später eingetretenen Veränderungen zu schliessen, schief durch den obern Theil der Cornea und Sclera bis zum Glaskörper eingedrungen sein, jedoch so, dass die Bindehaut über der Sclera wenig oder gar nicht verletzt wurde. Längere Zeit — die Kranke erinnert sich der Zufälle nicht genau — währten Lichtscheu, Thränenfluss und Schmerzen; das Sehvermögen nahm aber erst allmälig ab, bis auf Lichtempfindung, welche erst vor 4 Monaten gänzlich verloren ging. Zu dieser Zeit erhob sich nämlich, ohne dass neuerdings eine Schädlichkeit eingewirkt hatte, und ohne dass anderweitige Zufälle eintraten, bloss unter dem Gefühle von Spannung in der obern Hälfte des Bulbus (unter dem Lide) ein gelbliches Bläschen, welches nach und nach die gegenwärtige Grösse erreichte. Wir fanden die Cornea normal gewölbt, glatt und glänzend, in dem nach unten und aussen gelegenen Drittel vollkommen durchsichtig, von da nach innen und oben aber bläulich weiss undurchsichtig. Die schiefergraue (an dem gesunden Auge lichtblaue) Iris nahezu an die Cornea anliegend. Eine lineare, ganz weisse Narbe, durch die Cornea von innen nach aussen und oben verlaufend, und nach aussen und oben noch circa 2‴ weit in die Sclera hineinreichend, bezeichnete die Richtung des Schnittes. Oberhalb dieser Narbe zeigte sich folgende Veränderung. Es erhob sich auf der Sclera eine blassgelbe, durchscheinende, blasenähnliche, elastische, nicht verschiebbare und mit breiter Basis aufsitzende Geschwulst, welche zum Theil noch über den Rand der Hornhaut herein reichte. Sie erstreckte sich vom obern Rande des Musc. rectus internus bis zum untern Rande des Rectus externus herum, und von der Cornea bis über den Aequator bulbi hinauf, und erhob sich mindestens 4‴ hoch über der Sclera. Wenn man bei möglichst stark abgezogenem obern Lide die Kranke abwärts blicken liess, sah man deutlich, dass die Geschwulst von der Bindehaut und der Tunica vaginalis bedeckt war. Das Fluidum war also zwischen diesen beiden Membranen einerseits, und zwischen der Sclera (zum Theil auch der Cornea) andererseits eingeschlossen, und es konnte nur *das* nicht bestimmt werden, ob dasselbe durch irgend eine Öffnung in der Sclera mit den Flüssigkeiten im Innern des Bulbus in Verbindung stehe oder nicht. Um für den Fall der Communication das Contentum nicht zu schnell zu entleeren, wurde durch den erhabensten Theil (nach innen und oben, nahe an der Cornea) mittelst einer krummen Nadel ein Faden durchgeführt, die Schlinge angezogen, und mittelst einer kleinen Louis'schen Scheere ein 2 Quadratlinien grosses Stück aus der Wandung des sogleich collabirenden Sackes ausgeschnitten. Das wasserklare gelbliche Fluidum war albumenhaltig. Die Hülle schmiegte sich nun an die Sclera und Cornea an; an der entblössten Stelle lag die Sclera frei zu Tage. Es erfolgte nicht die geringste Reaction; nach 4 Wochen, wo die Kranke entlassen zu werden verlangte, hatte sich die Öffnung in der Binde- und Scheidenhaut fast um gar nichts verkleinert. — Ich bin des Erachtens, dass in diesem Falle durch die Scleralwunde etwas Glaskörper ausgetreten war und nach Verheilung der Wunde zur Bildung dieser Cyste Veranlassung gegeben hatte, welche sowohl über der Sclera als über

der Cornea die Bindehaut, soweit diese sich noch über jene erstreckt, allmälig empordrängte.

III. *Ausdehnungen der Sclera*, Ektasiae et Staphylomata sclerae. Ausdehnung und Verdünnung der Sclera, in ihrem ganzen Umfange oder an einzelnen Partien, kommt als Folge sehr verschiedener Zustände vor, deren Verständniss grösstentheils die Kenntniss der Krankheiten der tiefern Gebilde, namentlich der Chorioidea, der Retina und des Glaskörpers voraussetzt.

Gleichmässige *Ausdehnung und Verdünnung der ganzen Sclera* finden wir zunächst bei Vermehrung und Verflüssigung der Glasfeuchtigkeit, einem Zustande, den man bei ältern Autoren unter dem Namen Hydrops posterior und Buphthalmus beschrieben findet. Seröser Erguss zwischen der Sclera und Chorioidea oder zwischen dieser und der Retina bewirkt selten allgemeine, häufiger partielle Sclerektasie.

Partielle Ausdehnung und Verdünnung kommt entweder im hintern Umfange des Bulbus vor, und ist dann im Leben nicht mit Sicherheit zu erkennen, oder seitlich, am Äquator bis zur Gegend des Corpus ciliare, oder endlich vorn, nächst der Cornea, und zwar *vor* dem Corpus ciliare. Diese Zustände sind als Staphyloma posticum, St. laterale und St. anticum (St. corporis ciliaris, St. annulare), in früherer Zeit auch als Cirsophthalmus oder Varicositas bulbi beschrieben worden.

Eine Art *Staphyloma posticum* kommt als angeborener Zustand mit Coloboma iridis et chorioideae vor, und zwar in der untern Partie der hintern Hemisphäre des Bulbus. Die vollständige Beschreibung des Befundes folgt weiter unten, bei den Krankheiten der Iris und Chorioidea.

Eine andere Form von Ausdehnung und Verdünnung der hintern Hemisphäre, worauf *Scarpa* zuerst aufmerksam gemacht hat, entsteht erst in späterer Zeit, und zwar vom hintern Pole aus. Man findet die Sclera zunächst in der Gegend des hintern Poles, also auswärts vom Eintritte des N. opticus, bei höheren Graden aber auch weiterhin, selbst rings um den Opticus herum verdünnt und hemisphärisch ausgedehnt, daher den Bulbus von vorn nach hinten verlängert, auf 13 bis 17‴. Die Ein- und Ausmündungsstellen der hintern Ciliararterien und Venen sind so erweitert, dass sie sogleich als schwarze oder rostbraune Punkte in die Augen fallen; hie und da laufen dunkle Streifen, entstanden durch das Auseinanderweichen der Scleralfasern, vom hintern Pole gegen den Äquator hin. Der Übergang der verdünnten und ausgedehnten Partie in die übrige, normale Sclera ist ein allmäliger. Innerhalb der Sclera sind die Aderhaut und Netzhaut als continuirliche und

isolirte Membranen vorhanden, aber gleichfalls verdünnt und ausgedehnt, und erstere, so weit die Sclerektasie reicht, auffallend pigmentarm. Die Glasfeuchtigkeit ist vermehrt und in dem hintersten Drittel des Raumes dünnflüssig, jedoch gegen die Linse hin oder auch durchaus von ziemlich normaler Consistenz. Die übrigen Gebilde des Bulbus können dabei völlig normal sein.

Ich hatte diesen Befund mehrmals zufällig an Augäpfeln älterer Individuen beobachtet, die ich behufs der Untersuchung von Arcus senilis oder von Linsentrübungen secirte, und denselben als senilen Schwund der Sclera, analog dem der Schädelknochen betrachtet.*) Einige spätere Untersuchungen und ein Sectionsbefund, welchen Professor *Ritterich* veröffentlicht hat, lassen mich vermuthen, dass dieser Zustand in inniger Beziehung zur Kurzsichtigkeit stehe. *Ritterich* fand nämlich diesen Zustand an dem Auge eines in hohem Grade Kurzsichtigen, und *ich* fand ihn wiederholt bei centraler Hornhaut- und zweimal bei centraler Kapseltrübung, welche bekanntlich mit dem Refractionszustande kurzsichtiger Augen zugleich vorzukommen pflegen. Leider konnte ich in den mir vorgekommenen Fällen nichts über den Refractionszustand dieser Augen während des Lebens erfahren, und muss die Erörterung dieser Frage spätern Nachforschungen anheimstellen. Wir werden bei der Lehre von der Kurzsichtigkeit darauf zurückkommen.

Das *Staphyloma sclerae anticum* (annulare) erscheint in Form einzelner dunkelblauer Hügel oder Wülste unmittelbar hinter der Cornea. Die Hügel variiren von der Grösse eines Hirsekornes bis zu der einer halben Zuckererbse, oder einer halben Bohne; die darmähnlichen Wülste sind in der Regel oberhalb der Cornea am breitesten und höchsten, sodann unterhalb derselben, können aber auch in Form eines Ringes die ganze Cornea umschliessen. Durch starke Ausdehnung können ihre Wandungen so dünn werden, dass sie (von der Seite her angesehen) das Licht wie eine Blase durchlassen. An ihrer hintern Grenze sieht man die Ein- und Austrittsstellen der vordern Ciliargefässe, an ihrer vordern den concaven Rand des Limbus conjunctivae corneae. Sie kommen entweder für sich allein vor, oder gleichzeitig mit Ektasien in der Gegend des Corpus ciliare oder der eigentlichen Chorioidea, welche wir als Staphylomata lateralia beschreiben werden. An Augen, deren Hornhaut ganz oder grösstentheils in Narbengewebe verwandelt und mit der Iris verwachsen ist, kommt mit diesem Staphyloma sclerae anticum bisweilen allgemeine Ausdehnung und Verdünnung der Sclera vor, wodurch der Bulbus den Umfang einer grossen Wallnuss erlangen kann. Der innere Befund eines solchen Auges wurde bereits S. 12 beschrieben. Auch dann, wenn in Folge chronischer Iritis die Iris vom Ciliarrande her mit der Cornea verwachsen ist, können solche Staphylomata antica sich entwickeln, indem die vorderste Partie der Sclera

*) Prager medicin. Vierteljahrschrift. 19. Band. S. 58.

allmälig erweicht und ausgedehnt wird, die Cornea und Iris vorwärts rücken, das Ligamentum und die Processus ciliares aber an ihrer Stelle bleiben, und somit der Raum, den wir hintere Kammer nennen, mehr weniger erweitert wird. (Vergl. Krankheiten der Iris.)

Die *seitlichen Scleralstaphylome* erscheinen als isolirte oder aggregirte bläuliche Hügel in der Gegend des Äquators, öfters *vor* demselben, wohl auch in der Gegend des Corpus ciliare. Sie sind in der Mehrzahl als Folgen von Entzündung der Chorioidea zu betrachten, und beruhen dann auf Verwachsung der Sclera, Chorioidea und Retina untereinander. Diess ist durch Sectionen und Wahrnehmungen während des Lebens nachgewiesen. Ob Exsudation zwischen der Sclera und Chorioidea oder Vermehrung und Verflüssigung des Glaskörpers allein solche partielle Ektasien der Sclera bewirken können, muss erst durch genauere und verlässlichere Beobachtungen, als die bisher bekannt gewordenen, festgestellt werden. Sarcomatöse und melanotische Ablagerungen, sie mögen von der Netz-, Ader- oder Lederhaut ausgehen, können mehr weniger ähnliche Hügel bewirken.

Die Prognosis und Behandlung hängt, wie aus dem Gesagten erhellt, von der zu Grunde liegenden Krankheit ab. Ausführlicheres hierüber kann also erst bei den Krankheiten der Iris, der Chorioidea und des Glaskörpers gegeben werden.

IV. Buch.

Die Regenbogenhaut, Iris.

A. Anatomische und physiologische Bemerkungen.

Die *Regenbogenhaut* hat die Gestalt einer in der Mitte durchbohrten Scheibe, welche zwischen die Hornhaut und Krystalllinse eingeschoben ist, und die Augenkammer in eine vordere und hintere scheidet. Sie steht nur an ihrer Peripherie mit den festen Gebilden des Auges in Verbindung; sonst ist sie überall vom Kammerwasser umspült.

Die *vordere Fläche* der Iris, welche verschiedene Farbentöne von Blau, Grau, Gelb und Braun, und mehr weniger deutliche Faserung darbietet, bildet — streng genommen — keine Ebene; sie erhebt sich vom Pupillarrande ziemlich steil bis in die Gegend einer zackigen, dem Pupillarrande parallel verlaufenden Kreislinie, und verflacht sich dann allmälig gegen den Ciliarrand hin. Diese *zackige Linie*, welche besonders an lichten Regenbogenhäuten deutlich ausgeprägt erscheint, scheidet somit die Vorderfläche der Iris in eine innere schmale, und in eine äussere breite Zone, welche sich überdiess durch Verschiedenheit der Faseranordnung und der Färbung in demselben Auge von einander unterscheiden. Die innere Zone — der *kleine Kreis* — erscheint wegen seiner dichteren und mehr regelmässig centripetalen Faserung etwas wulstig, strahligfaltig, sammetähnlich, und in der Regel dunkler gefärbt, als der grosse Kreis; nur an dunkelbraunen Regenbogenhäuten zeigt er oft eine hellere Färbung, als jener. Die äussere Zone — der *grosse Kreis* — zeigt zahlreiche, an lichten Augen fast weisse Fasern, welche wellenförmig gekrümmt vom Ciliarrande gegen den Pupillarrand hin verlaufen. Sie weichen, bevor sie in den kleinen Kreis eintreten, häufig auseinander, lassen hiedurch verschieden grosse, meist rhomboidale Lücken zwischen sich *(Cryptae iridis)*, und bilden dann durch zahl-

reiche Anastomosen die genannte zackige Linie, innerhalb welcher sie theils in Bündeln vereint, und daher ähnliche Lücken oder Gruben zwischen sich lassend, theils einzeln neben einander zum Vorschein kommen, und sodann dicht gedrängt zum Pupillarrande verlaufen.*) — Der Randtheil dieser Fläche, welcher unmerklich in die der vordern Augenkammer zugewendete Fläche des Ciliarbandes übergeht, ist dem Auge des Beobachters von vorn her entzogen, weil der Durchmesser der Vorderfläche der Iris an jedem Auge mindestens $^1/_2'''$ grösser ist, als der Durchmesser der durchsichtigen Hornhaut.

Die *hintere Fläche*, etwas kleiner als die vordere, verläuft von den Ciliarfortsätzen in Einer Flucht bis zum Pupillarrande, und zeigt von ihrer Peripherie her strahlenförmige Erhabenheiten, welche gleichsam Ausläufer der Ciliarfortsätze darstellen. Sie erhält durch die an ihr haftende dicke Pigmentlage das Aussehen eines dunkelbraunen Sammtes.

Indem diese Pigmentschicht auch den *Pupillarrand* überzieht (einsäumt), erscheint dieser schwarzbraun, wovon man sich mit einer Loupe (bei getrübter Linse auch mit freiem Auge) überzeugen kann. Die im Allgemeinen kreisrunde *Pupille*, welche bei verschiedenen Zuständen des Auges — wovon später — einen verschiedenen Durchmesser (von 1—3‴) zeigen kann, liegt nicht genau im Centrum der Iris, sondern etwas ($^1/_5'''$) nach innen, so dass der Abstand des Pupillarrandes vom Ciliarrande an der Schläfenseite etwas grösser ist, als an der Nasenseite.

Der *Ciliarrand*, welcher auf der innern Fläche des Ciliarbandes haftet, ist nach hinten durch Gefässe mit den Ciliarfortsätzen, nach vorn durch eigenthümliche elastische Fasern (das Döllingersche Band) mit der Descemetschen Haut verbunden. Ein mässiger Zug an der Iris mittelst eines Häkchens oder einer Pincette reicht hin, die Iris aus dieser dreifachen Verbindung zu lösen; diese Lösung erfolgt nicht selten in mehr weniger grossem Umfange, selbst ringsherum, wenn durch einen Stoss aufs Auge die Cornea abgeplattet, und ihre Basis sammt dem Ciliarbande momentan erweitert wird. Während des Ablösens der Iris vom Ciliarbande nimmt man deutlich wahr, dass die Anheftung der Iris mehr eine zackige, als continuirliche ist, und zwar den Ciliarfortsätzen entsprechend.

*) An vielen Augen sieht man noch eine dritte Zone, einen äussersten oder grössten Kreis der Iris. Er ist in lichtgrauen oder lichtblauen Regenbogenhäuten an dunklerer (schwarzblauer) Färbung zu erkennen, in dunkelbraunen von dem eigentlichen grossen Kreise durch einen lichten (flammenden) Reifen getrennt. Diesem äussersten Kreise entsprechen an der Hinterfläche der Iris die Fortsätze des Corpus ciliare, nnd dem eben genannten Reifen entsprechen die Firsten der Ciliarfortsätze oder der Rand der Linsenkapsel.

Die *Lage* der Iris ist im Allgemeinen senkrecht auf der Sehachse. Sie erscheint aber dem Auge des Beobachters immer etwas näher an der Cornea, und etwas nach vorn gewölbt, auch wenn sie letzteres wirklich nicht ist. Der Grund hievon liegt in der Strahlenbrechung durch die Cornea und den Humor aqueus. Aus demselben Grunde erscheint uns auch, worauf *E. H. Weber**) zuerst aufmerksam gemacht hat, die Pupille immer etwas grösser, als sie wirklich ist.

Legt man ein planconvexes Glas auf die Zeilen eines Buches, so bemerkt man dieselbe Erscheinung an den Buchstaben. Diese Wirkung der Cornea wird aufgehoben, wenn man vor dieselbe Wasser bringt. In dem Momente, wo man einen Bulbus mit der Cornea unter Wasser senkt, erscheint auch die Pupille enger, und die Iris flach und zugleich tiefer hinter der Cornea gelagert; so wie das Auge wieder auftaucht, erscheint die Pupille grösser, die Iris nach vorn gewölbt und der Cornea näher gerückt. Doctor *Čermák***) hat einen Apparat (Orthoskop) construirt, um diese Phänomene auch an Lebenden beobachten zu können. — Eine bequeme Methode, die Pupille und Iris des eigenen Auges vergrössert zu sehen, hat *Weber* in derselben Abhandlung S. 3 gegeben. „Lentem vitream ex plano convexam ad speculum planum cera ita affigas, ut superficies ejus plana plano speculo insideat. Guttula aquae in marginem illata efficies, ut spatium perexiguum inter planas superficies interpositum aqua repleatur. Hoc modo enim aër interpositus removebitur, et nimia lucis reflexio arcebitur. Quo facto, speculoque oculo nostro satis admoto, radii lucis ab iride tua profecti primum per corneam in aërem transgrediuntur: hic *prima* lucis refractio oritur, qua fit, ut pupillam amplificatam cernamus; deinde convexam lentis superficiem intrantes *secundam* refractionem patiuntur, eoque modo imaginem iridis iterum augent; hinc per planam lentis superficiem in speculum incidunt, ibique reflexi lentem vitream penetrant, et per convexam superficiem ejus in aërem redeuntes *tertiam* refractionem subeunt, qua itidem amplior iridis imago redditur. Sic radii lucis in eundem oculum, quo profecti sunt, redeuntes efficiunt, ut oculo oculi eiusdem imaginem mirum in modum amplificatam cernamus.“ Linsen unter 3″ Brennweite eignen sich zu diesem Versuche nicht, weil man dann den Spiegel zu nahe an das Auge halten muss, und sich hiedurch zu viel Licht benimmt.

Eine Ebene, durch die Peripherie der Iris gelegt und nach aussen durch die Sclera verlängert, würde diese letztere nahezu 1‴ hinter dem Cornealrande durchschneiden. Man kann daher auch von der Sclera aus bequem in die vordere Augenkammer mit einem Messer eindringen, ohne die Iris anzustechen. (Siehe später „Bildung künstlicher Pupillen“.)

Die Entfernung einer durch den Pupillarrand gelegten Ebene von dem Centrum der Descemetschen Haut variirt von $^3/_4$—$1^1/_4$‴, abgesehen von krankhaften Zuständen, welche noch stärkere Abweichungen bedingen können. Die Lage des Pupillarrandes hängt von der Lage der Linse und ihrer Kapsel ab, und steht daher in innigster Beziehung zur

*) Annotationes anatomicae et physiologicae, programmata collecta, fasciculi tres, Lipsiae apud C. F. Köhler, 1851.

**) Prager medicin. Vierteljahrschrift. 32. Bd., S. 154.

Grösse der Augenkammer, zur Menge des Humor aqueus. Denn der Pupillarrand, oft auch die ganze innere Zone der Iris, liegt, sobald die Pupille nicht über 2‴ weit ist, knapp an der vordern Kapsel an.

Diese Angabe über die Lage des Pupillarrandes der Iris zur Kapsel widerspricht zwar fast allen bisherigen, ist aber nichts desto weniger richtig. Was ich schon aus dem so leichten Entstehen von Anlöthungen der Iris an die Kapsel, aus der häufig beobachteten, genau der Wölbung der Kapsel entsprechenden Vorwärtswölbung der innern Partie der Iris, und aus der Nähe (oder vielmehr aus dem Mangel aller Entfernung) verdunkelter Kapselpartien zur Iris vermuthet hatte, erwiesen mir glücklich gelungene Staaroperationen zur Evidenz. Aus vielen mag eine, auch anderweitig sehr interessante Beobachtung hier einen Platz finden, um den Leser anzuregen, sich in analogen Fällen selbst zu überzeugen.

R. A., 41 Jahre alt, Dienstmagd, wurde Ende August 1851 mit folgendem Befunde aufgenommen. Das *rechte* Auge schielt nach innen. Die Iris reagirt gegen Licht und Schatten lebhaft, und erscheint an diesem Auge etwas stärker vorwärts gewölbt, als auf dem linken; die Tiefe der Augenkammer kann auf $^3/_4$‴ geschätzt werden. Die vordere Kapsel erscheint vollkommen durchsichtig. Die Linse ist verflüssigt, denn hinter der Kapsel sind eine Menge lichtgrauer Schüppchen suspendirt, welche bei jeder Bewegung des Bulbus in Bewegung gerathen, und bei gewissen Stellungen zum Lichte wie Glimmerblättchen glänzen. Das Schillern dieser Blättchen erscheint in verschiedener Tiefe hinter der Kapsel, doch scheinen sie nicht tiefer zu reichen, als bis zur Gegend der hintern Kapsel. An dem linken Auge erscheint bloss der Kern der Linse getrübt, bläulich weiss, Kapsel und Rindensubstanz durchsichtig. Die Regenbogenhaut an diesem Auge auch in Bezug auf die Lage normal. — Um die Diagnosis, dass hier die Linse verflüssigt und zum Theil in Cholestearinkrystalle verwandelt sei, völlig sicher zu stellen, eröffnete ich bei künstlich erweiterter Pupille die Hornhaut des rechten Auges (durch einen etwa 2‴ langen Einstich am Rande derselben), schlitzte von diesem Einstiche aus mit einer Staarnadel die Kapsel ein, und fing den Inhalt derselben mit einem an die Wange gehaltenen Uhrglase auf. Er bestand aus einer klaren Flüssigkeit mit tafelförmigen Krystallen, die sich als Cholestearin erwiesen, aus Fettkörnchen und feinen Nadeln. Als am vierten Tage der Verband vom Auge abgenommen wurde, zeigte das Auge weder Röthe noch Lichtscheu. Die Kranke zählte die vorgehaltenen Finger prompt und richtig. Die Untersuchung bei hinreichend starkem Lichte zeigte nun die Lage der Iris merklich verändert; diese Membran erschien nicht mehr ausgebaucht, sondern ganz eben, dabei aber frei beweglich, und bei raschen Wendungen des Bulbus schlotternd. — Später wurde dieselbe Beobachtung der Lageveränderung auch an dem linken Auge gemacht, nachdem die Discission der Kapsel einmal von der Cornea und später von der Sclera aus gemacht worden war. — Für die in Rede stehende Frage halten wir jedoch nur die Beobachtung an dem rechten Auge für strenge beweisend, weil hier das Zurückweichen der Iris nach Entleerung der Kapsel auf keine andere Weise erklärt werden kann, das Auge weniger als bei jeder andern Staaroperation verletzt wurde, keine Spur von Reaction zeigte, hintere Synechien, Veränderungen in der Form des Glaskörpers, u. s. w. gar nicht supponirt werden können. Auch die Seite 16 angeführte Beobachtung ist in Bezug auf die Lage der Iris zur Kapsel sehr instructiv.

Wenn die vordere Kapsel der Cornea näher liegt, als $^5/_4$‴, dann liegt auch der Pupillarrand weiter nach vorn, als der Ciliarrand. Diess sehen wir bei Neugeborenen, deren Linse vermöge ihrer grössern Wölbung weiter nach vorn ragt, aber auch bei Greisen (richtiger gesagt:

bei Presbyopischen), deren Linsensystem der Cornea näher gerückt erscheint. — Zwischen die vordere Kapsel und den Pupillartheil der Iris ist jederzeit nur so viel Humor aqueus eingeschoben, als nach den Gesetzen der Attraction zwischen zwei Platten eindringen muss. Diese mittelbare Anlagerung der Iris an die Kapsel sichert dem Pupillartheile der Iris seine ruhige Lage bei den verschiedenen raschen Bewegungen des Bulbus; bei mehr Flüssigkeit zwischen Iris und Kapsel müsste die Iris beständig vor- und rückwärts schwanken, schlottern. Und in der That sieht man diese Erscheinung im Bereiche des grossen Kreises, so oft man die Iris unmittelbar nach einer raschen Bewegung des Bulbus scharf fixirt, eben weil hinter dem grossen Kreise schon eine mächtigere Lage von Humor aqueus vorhanden ist. Wenn die Linse verschrumpft oder aufgesogen, oder selbst nicht mehr (mittelst der Zonula Zinii) fest an den Ciliarkörper angeheftet ist, dann sieht man die Iris in ihrer ganzen Ausdehnung schlottern, und die Spannung der Iris durch die Kreisfasern am Pupillarrande (die Verengerung der Pupille) ist nicht im Stande, der Iris eine ruhige Lage zu sichern. Sie muss sich gleich jedem andern in einer Flüssigkeit beweglich suspendirten Körper nach den Gesetzen der Trägheit (der ihm von aussen ertheilten Geschwindigkeit) bewegen.

Die vordere Kapsel und die innere Portion der Iris verhalten sich wie zwei Platten, welche nur durch so viel Flüssigkeit getrennt sind, als nach physikalischen Gesetzen nothwendig ist. Die Iris muss daher der Linse folgen, wenn diese (sammt der Kapsel) ein wenig zurückweicht, und behauptet nur in so fern eine gewisse Selbstständigkeit, als sie sich an der Kapsel in centripetaler und centrifugaler Richtung fortschieben kann. Man hat nicht selten Gelegenheit zu sehen, dass eine kleine Portion der Iris in eine Hornhautnarbe eingeheilt ist, und dass die ganze übrige Iris eine Ebene oder doch keine stärkere Wölbung bildet, als an andern Augen, wo eine solche Synechie fehlt. Ich wüsste nicht, wodurch dieses Bestreben der Iris, ihre normale Lage so viel wie möglich wieder einzunehmen, erklärt werden könnte, wenn nicht dadurch, dass man annimmt, die Iris werde durch eine ganz dünne Flüssigkeitslage bestimmt, sich an die Kapsel anzuschmiegen.

Das *Gewebe* der Iris ist sehr weich, locker und ungemein dehnbar. Es kann auf die doppelte Dimension (und darüber) ausgedehnt werden, ohne einzureissen. Es besteht vorwaltend aus Arterien und Venen, welche theils direct, theils durch Capillarien in einander übergehen, aus zahlreichen Nerven und aus Muskelfasern; diese Elemente sind durch zartes, mit mehr weniger Pigment durchsetztes Bindegewebe

mit einander vereinigt. Ihre Vorderfläche, welche durch die Arterien und Nerven jenes fasrige Aussehen erhält, ist mit dem nämlichen Pflasterepithel belegt, wie die hintere Fläche der Cornea, und gewinnt hiedurch einen gewissen Glanz, während ihre Hinterfläche eine gleiche, nur viel mächtigere Pigmentlage zeigt, wie die Innenfläche der Aderhaut.

Seit *Zinn* nahmen die meisten Anatomen an, dass die Descemetsche Haut als Tunica serosa sich auf die Vorderfläche der Iris fortsetze. *Henle*, *Brücke* u. m. A. fanden diess nicht bestätigt. *Huschke* *) schliesst auf das Vorhandensein eines serösen Überzuges der Vorderfläche aus ihrer Glätte, aus der Gegenwart von Pflasterepithel, und aus ihrer Verbindung mit der Descemetschen Haut; überdiess sehe man sie als einen hellen dünnen Rand an Falten einer frischen, und an Durchschnitten von gehärteter und getrockneter Iris. *Luschka* **) hat nicht bloss den Epithelialüberzug, sondern auch eine Lage seröser d. i. den serösen Häuten eigenthümlicher Fasern auf der Vorderfläche der Iris (bis zur innern Zone hin) gefunden. — Nach demselben Auctor ist auch die hintere Fläche von einer zwischen die Iris und das Pigment eingeschobenen Schicht seröser Fasern und Epithelium überzogen, auf welcher dann das Pigment frei aufliege, während nach *Huschke* und *Hyrtl* das Pigment unmittelbar auf dem Gewebe der Iris aufliegen, aber durch ein wasserhelles Häutchen (Membrana limitans, Pacini) gedeckt und zusammen gehalten werden soll.

Von der Menge und Vertheilung des Pigmentes in der Substanz der Iris hängt die dunkle Farbe der Regenbogenhaut ab. Die Neger haben eine so dunkelbraune Iris, dass man aus einiger Entfernung ihre Pupille kaum unterscheiden kann. Leute mit blonden Haaren haben in der Regel eine blaue oder blaugraue Iris. Die Iris der Neugeborenen erscheint blau, weil das Stroma iridis noch kein Pigment enthält, und das Pigment der Hinterfläche durch das weissgraue Gewebe der Iris durchschimmert. Bei den Kakerlaken, wo auch das Pigment der Hinterfläche fehlt, erscheint die Iris hellblauröthlich, durch die von den Blutgefässen der Chorioidea zurückgeworfenen Strahlen. — In seltenen Fällen erscheint die Iris des einen Auges braun, die des andern blau; in andern findet man die äussere oder innere Hälfte blau, die andere braun; minder selten zeigen lichte Regenbogenhäute einzelne dunklere Flecke oder Punkte als Folge partieller Pigmententwickelung.

Die *Arterien* der Iris sind die zwei hintern langen Ciliararterien, welche ihr fast ausschliesslich angehören, und zahlreiche Äste der hintern kurzen und der vordern Ciliararterien. — Die *hintern langen Ciliararterien* verlaufen, nachdem sie im hintern Umfange des Bulbus die Sclera durchbohrt haben, zwischen dieser und der Aderhaut vorwärts zum Ciliarbande, und zwar in oder etwas über dem horizontalen Meridiane der Schläfen- und Nasenseite, und jede von einem stärkeren Ciliarnerven begleitet. Im Ciliarbande theilt sich jede in einen auf- und in einen abwärts steigenden Ast, aus welchem zahlreiche Zweigchen für das Ciliarband, vorzüglich aber für die Iris entspringen, in deren

*) S. Th. Sömmering's Lehre von den Eingeweiden und Sinnesorganen, umgearbeitet von Huschke, Leipzig, 1844. S. 702.

**) Die Structur der serösen Häute des Menschen, Tübingen, 1851. S. 38.

Peripherie zuletzt auch die Enden dieser vier Äste eintreten. — Von den *vordern Ciliararterien* (vergl. I. B., S. 178) durchbohren die für die Iris bestimmten Äste die Sclera 1—1½‴ hinter dem Rande der Cornea, und dringen durch das Ciliarband, von wo sie Zweigchen an den Ciliarkörper abgeben, in den Ciliarrand der Iris ein. Hier bilden sie gemeinschaftlich mit den meisten Zweigen der hintern langen Ciliararterien durch gabelförmige Spaltung und gegenseitige Anastomosen ein kreisförmiges Gefässnetz, den *grossen Gefässkreis* der Iris, aus welchem zahlreiche geschlängelte Zweigchen gegen den Pupillarrand verlaufen. — Eine grosse Menge ihres Blutes endlich erhält die Iris aus jenen zahlreichen Zweigen der *hintern kurzen Ciliararterien*, welche zwischen den Ciliarfortsätzen der Chorioidea bis zur Iris fortkriechen, und sich in dieselbe, mehr von der hintern Fläche her, einsenken. — Innerhalb des grossen Gefässkreises der Iris verlaufen die zahlreichen Äderchen, sie mögen nun aus diesem Kreise oder direct aus den genannten drei Quellen entspringen, mehr weniger stark geschlängelt gegen die innere Zone, an deren Peripherie sie durch zahlreiche Anastomosen abermals einen Gefässkranz, den *kleinen Gefässkreis* der Iris, bilden. Die aus diesem hervorgehenden Ästchen lösen sich in der innern Zone endlich in Capillargefässe auf, oder biegen am Pupillarrande einfach in Venen um. — Die Arterien der Iris zeichnen sich nebst ihrem stark geschlängelten Verlaufe besonders durch verhältnissmässig (zu ihrem Lumen) dicke Wandungen aus, daher sie auch ihr Contentum nicht durchscheinen lassen.

Die *Venen* der Iris liegen hinter dem Arteriennetze, und verlaufen, durch häufige Anastomosen verbunden, vom Pupillar- zum Ciliarrande. — Die zahlreichsten und mächtigsten entsprechen den hintern kurzen Ciliararterien, und führen ihr Blut durch die Chorioidea zu den Wirbelvenen dieser Haut. — Andere Zweigchen vereinigen sich zu zwei Stämmchen, welche den hintern langen Ciliararterien entsprechen, und diese begleiten. — Ob die den vordern Ciliararterien entsprechenden Venen der Iris in den Schlemmschen Canal eintreten, wie *Brücke* (nach *Arnold* und *Retzius*) annimmt, ist zweifelhaft; wahrscheinlicher ist es, dass die Venen, welche man aus dem vordern Theile der Sclera neben den gleichnamigen Arterien austreten sieht, direct aus dem Ciliarbande und der Iris kommen. Wenn der Schlemmsche Canal als ein Blutleiter zu betrachten ist, so muss man schon aus seiner Lage (zur Cornea und Iris) schliessen, dass er für das aus der Cornea, nicht aber für das aus der Iris zurückfliessende Blut bestimmt sei. *Brücke* l. c. S. 50 führt auch an, dass es ihm selbst nie gelingen wollte, Venen

der Blendung mit Sicherheit in den genannten Canal hinein zu verfolgen, oder von demselben aus einzuspritzen.

Durch die *Ciliarnerven* wird die Iris mit motorischen, sensitiven und sympathischen Nervenfasern reichlich versehen. Sie verzweigen sich vorzüglich an der Vorderfläche der Iris, und bilden in der Gegend des kleinen Gefässkreises zahlreiche Bögen und Schlingen.

Die Ciliarnerven kommen mit Ausnahme von 1—2 Stämmchen (den langen Ciliarnerven, welche direct von N. nasociliaris abgehen) sämmtlich (12—17) aus dem *Ganglion ciliare*, einem plattrunden Knötchen von etwa 1‴ Durchmesser, welches an der äussern Seite des N. opticus, ohngefähr $^3/_4$″ hinter dessen Eintrittsstelle in den Bulbus liegt. Dieses Ganglion entsteht constant aus 3 Wurzeln, nämlich aus der kurzen oder motorischen vom N. oculomotorius, aus der langen oder sensitiven vom N. nasociliaris (einem Aste des R. ophthalmicus N. trigemini), und aus Fasern des N. sympathicus, welche vom Carotidengeflechte aus dem Sinus cavernosus durch die obere Augenhöhlenspalte zur Radix longa oder zum Ganglion selbst gelangen. — Nachdem diese Nerven die Sclera unweit vom N. opticus schräg durchbohrt haben, und in der äussern Fläche der Chorioidea bis zum Ciliarbande vorgedrungen sind, spalten sie sich gabelförmig, und verschmelzen in diesem Gebilde zu einem unentwirrbaren Geflechte, aus welchem die zahlreichen für die Iris bestimmten Zweige hervorgehen.

Dass die Iris *Muskelfasern* besitze, und zwar glatte, nicht quergestreifte, dafür sprechen die mikroskopischen Untersuchungen von *Valentin, Pappenheim, Krause, Brücke* u. m. a., und die Bewegungen der Iris, welche man sich füglich nicht anders, als durch Muskeln vermittelt denken kann. Am leichtesten erkennbar sind die *Ringfasern*. Diese umgeben den Pupillarrand in Form eines gegen $^1/_2$‴ breiten Ringes, und liegen hinter den Gefässen und Nerven unmittelbar unter der Pigmentschicht, so dass man an blauen Augen nur das Pigment abzuspülen braucht, um diesen derberen und dunkleren Reifen schon mit freiem Auge zu erkennen. Die *Radialfasern* entspringen von jenem Theile des Ciliarbandes, welcher sich mit dem vordern Ende der Sclera fest verbindet, und werden durch einen Ring von circulären Fasern, den Annulus tendinosus Doellingeri, zugleich an das Ende der Descemetschen Membran geheftet. Gleich nach ihrem Ursprunge lassen sie die Arterien und Nerven zwischen sich hindurch treten, verlaufen centripetal, und inseriren sich in den äussern Rand des Sphinkters.

Durch die Ringfasern wird die Pupille verengert, durch die Strahlenfasern erweitert. Die *Bewegungen der Iris* erfolgen, ohne dass wir

uns derselben bewusst werden, und sind zunächst der Adaptirung des Auges zum Sehen untergeordnet. Durch die verschiedene Grösse der Pupille wird die Menge des Lichtes für die Netzhaut regulirt.

Lässt man auf Ein Auge (oder beide) abwechselnd *bald stärkeres, bald schwächeres Licht* einfallen, so *verengert und erweitert sich die Pupille beider Augen, entsprechend dem Grade des Lichtes.*

Diese Bewegung der Iris erfolgt nicht vermöge directer Reizung der Iris durch das Licht, sondern in Folge von Erregung der Netzhaut, Fortpflanzung auf das Sensorium commune, und Reflex auf die zur Iris tretenden Fasern des N. oculomotorius beider Augen.

E. H. Weber setzte eine Linse in eine kleine Öffnung eines Kartenblattes, und liess, während beide Augen beschattet waren, das im Brennpunkte vereinigte Licht bloss auf die Iris wirken; dabei blieb die Pupille weit; sie verengte sich aber augenblicklich, wenn der Lichtkegel durch die Pupille auf die Netzhaut geleitet wurde.

Durchschneidet man, wie *Mayo**) und *Magendie***) zuerst gethan, den N. opticus in der Schädelhöhle, so wird die Pupille (nach momentaner Verengerung) weit, und verengt sich auch bei dem stärksten Lichte nicht. Durchschneidung des N. oculomotorius bringt dieselbe Wirkung hervor. — Kneipt man den Opticus, so verengert sich die Pupille so oft, als man den Sehnerven berührt; dasselbe erfolgt auf Reizung des N. oculomotorius. — Wird, bei unversehrtem Oculomotorius, das peripherische Ende des durchschnittenen Opticus gezerrt, so bleibt die Pupille unverändert: sie verengert sich augenblicklich, so wie man das centripetale Stück dieses Nerven reizt. Wurde aber der N. oculomotorius früher durchschnitten, so bewirkt jedwede Reizung des N. opticus keine Veränderung der Pupille.

Wird, wenn beide Augen dem Lichte ausgesetzt sind, das eine Auge beschattet, so erweitert sich nicht nur die Pupille des letzteren, sondern auch die des andern Auges, und beide Pupillen nehmen sofort einen Grad von Weite an, welcher ungefähr die Mitte hält zwischen der Weite, welche der beiderseitigen Beschattung, und der, welche der beiderseitigen Beleuchtung entspricht. Diese Erscheinung harmonirt mit dem oben aufgestellten Gesetze, dass der Reflex auf den Oculomotorius nicht unmittelbar von der Netzhaut auf die Ciliarnerven, sondern mittelst des Sensorium commune ausgeht. Wird nur Eine Netzhaut dem Lichte ausgesetzt, so ist die Erregung des Centralorganes nur halb so stark, als wenn beide Netzhäute gereizt werden.

Verengerung der Pupillen erfolgt auch, wenn die sensitiven Zweige des Trigeminus, namentlich die Zweige des R. ophthalmicus gereizt werden, z. B. durch einen fremden Körper in der Binde- oder Hornhaut u. dgl., vorausgesetzt, dass die Fortpflanzung des Reizes zum Sensorium

*) Mayo sur les nerfs cérébraux etc. Anatomical and physiological commentaries, London 1823.
**) Magendie journ. de Physiologie exp. 1824, T. IV. p. 311.

commune und der Reflex von diesem auf die Iris mittelst des Oculomotorius nicht unterbrochen ist.

Die Durchschneidung des Trigeminus hebt bloss die Empfindlichkeit der von ihm versehenen Partien auf, stört aber das Verhältniss zwischen Opticus und Oculomotorius nicht. Die Retina bleibt nach Durchschneidung der Trigemini noch eben so empfindlich für das Licht, und die Pupillen verengern sich auf Reize, die den Opticus oder Oculomotorius treffen, noch eben so lebhaft, wie vorher.

Die Pupillen verengern sich, wenn die Sehachsen mehr convergent werden, also beim Betrachten naher Gegenstände; sie erweitern sich, wenn sie — beim Fixiren entfernter Objecte — minder convergent werden. Diese Bewegung der Iris hängt nicht von dem Grade der Beleuchtung der Objecte, nicht von der grössern oder geringern Divergenz der ins Auge kommenden Lichtstrahlen, noch von der Accommodation des Auges für nahe und ferne Gegenstände, sondern lediglich von der Veränderung der Convergenz der Sehachsen zu einander ab.*)

Man halte einen dunkeln Körper sehr nahe vor die Augen, so dass nur wenig Licht in dieselben gelangen kann. Ein Beobachter daneben wird die Pupille sehr verengert finden, so lange die Augen auf einen Punkt dieses nahen Körpers gerichtet werden, sogleich aber sehr erweitert, sobald durch ein gegenüberstehendes Fenster entfernte Objecte betrachtet werden, trotzdem die Augen jetzt weit stärkerem Lichte ausgesetzt sind. — Dass die grössere oder geringere Divergenz der Lichtstrahlen, welche von nahen und fernen Objecten in unser Auge gelangen, nicht die nächste Ursache dieser Irisbewegung ist, hat *E. H. Weber* theils durch Versuche mit concaven und convexen Gläsern nachgewiesen — das Vorhalten von Concavgläsern bewirkte bei unveränderter Achsenstellung keine Pupillenverengerung — theils aus Beobachtungen an Cataractösen gefolgert, bei welchen diese Irisbewegung mit der Achsenänderung auf dieselbe Weise wie bei Gesunden erfolgt. — Aus Versuchen, welche *Weber* theils an sich, theils an Andern machte, ergab sich, dass die Pupillen sich verengerten, sobald die Augen einwärts gewendet gehalten wurden, gleichviel ob man ein nahes oder ein fernes Object betrachtete. Der Impuls zu dieser Veränderung der Pupille geht gleichzeitig mit dem Impulse, das Auge einwärts zu richten (die Sehachsen mehr convergent zu machen), vom Sensorium commune aus. Durch Übung kann man es dahin bringen, beide zu isoliren, die Bewegung der Iris hervorzurufen, ohne die Achsenstellung zu verändern. Auf diesem Acte der Isolirung beruht das sogenannte *willkürliche Bewegen* der Iris, auf welches *Purkyně***) zuerst aufmerksam gemacht hat.

Ein eigenthümliches Schwanken der Iris zwischen Verengerung und Erweiterung der Pupille beobachtet man gleichsam als allmälig ersterbenden Nachhall, wenn die Iris durch Wechsel von Licht und Schatten oder direct vom Oculomotorius aus in stärkere Bewegung versetzt worden war. Dieser Zustand (Hippus) kann sowohl an gesunden, als auch an amaurotischen Augen vorkommen, und bei letzteren leicht zu der Annahme verleiten, dass die Netzhaut noch für Licht und Schatten empfindlich sei, wenn diess auch in der That nicht mehr der Fall ist.

*) Ausführlicheres hierüber in E. H. Weber de motu iridis (Annotationes anatom. physiolog. etc. wie oben).

**) Beobachtungen und Versuche zur Physiologie der Sinne, Prag 1819.

Die Pupillen verengern sich am meisten während des Schlafes. Diese Erscheinung ist analog der Contraction anderer Schliessmuskeln, namentlich des Sphincter vesicae und des Sphincter ani. Während des Schlafes vermag der erstere eine weit grössere Menge Urin zurückzuhalten, als beim Wachen.

Eine eben so starke, aber bleibende Verengerung der Pupille erhält man bei Säugethieren, namentlich beim Hunde, *wenn man den N. sympathicus* in der Gegend des 3. oder 4. Halswirbels *durchschnitten hat.* Diese Verengerung beruht darauf, dass die Radialfasern gelähmt sind, und nun den Ringfasern kein Antagonist mehr entgegensteht.

„Wird bei einem Hunde der N. sympathicus und vagus, die innigst zusammenhängen, am Halse durchschnitten, so erfolgt (wie *Ruete**) oft gesehen zu haben versichert) zuerst durch den Reiz der Durchschneidung eine starke Erweiterung, und gleich darauf mehrmals wiederholte, verstärkte und dann bleibende Contraction der Pupille." „Hatte *Biffi* den N. vagus allein oberhalb seiner Verbindung mit dem N. sympathicus im Hunde durchschnitten, so verengerte sich die Pupille (nach vorhergegangener Erweiterung in Folge des Reizes). Reizte *Biffi* den aufsteigenden Ast des obersten Halsknotens vom Sympathicus mechanisch, so erweiterte sich das Sehloch in auffallendem Grade. Wurde derselbe gänzlich entfernt, so verkleinerte sich die Pupille innerhalb einer halben Minute, und blieb sofort hartnäckig verengert. Wenn *Valentin* nach Durchschneidung des Sympathicus die verengte Pupille durch Belladonna erweiterte, so erreichte sie niemals jene Grösse, welche sie *vor* jener Durchschneidung durch dieses Mittel annahm." **)

Verengerung der Pupille erfolgt demnach entweder in Folge erhöhter Action des N. oculomotorius und der von ihm versehenen Ringfasern, oder in Folge geschwächten (aufgehobenen) Einflusses des N. sympathicus (vagus?) auf die Strahlenfasern, wodurch der Sphincter pupillae ein relatives Übergewicht erhält.

Erweiterung der Pupille hingegen entsteht entweder in Folge verminderten (aufgehobenen) Einflusses des N. oculomotorius auf den Sphincter, oder in Folge vermehrten Einflusses des Sympathicus auf den Dilatator pupillae.

Die Kenntniss dieser Gesetze gibt uns den Schlüssel zur Erklärung einer Menge pathologischer Erscheinungen.

Lähmung des N. oculomotorius oder der Ciliarnerven hat jederzeit Erweiterung und Unbeweglichkeit der Pupille des entsprechenden Auges zur Folge — Mydriasis.

Bei einfacher Lähmung der Netzhaut oder des Sehnerven — Amaurosis — erscheint die Pupille, wenn das andere Auge gesund ist, weder erweitert (relativ zu der des gesunden Auges) noch unbeweglich; sie wird aber gross und starr, sobald man das gesunde Auge vollständig verdeckt (mit Ausnahmen, welche bei der Lehre von den Krankheiten der Netzhaut näher besprochen werden sollen).

Wenn ein Amaurotischer seinen Sehachsen plötzlich eine stärkere oder geringere

*) Lehrbuch der Ophthalmologie, Braunschweig 1845, S. 181.

**) Valentin Lehrbuch der Physiologie, Braunschweig 1849, II. B. S. 424.

Convergenz gibt, so können die Pupillen eine merkliche Bewegung zeigen, synergisch mit dem Impulse auf die Muskeläste des N. oculomotorius.

Die Beobachtung, dass bei manchen Amaurotischen bei ruhiger Haltung der Bulbi, folglich auch bei unverrückter Achsenstellung dennoch deutliche Irisbewegungen auf Licht und Schatten bemerkt werden, obwohl die Kranken den Unterschied zwischen Licht und Schatten selbst nicht wahrnehmen, steht mit den angeführten Gesetzen nur in scheinbarem, nicht in reellem Widerspruche. Ein Lichteindruck, viel zu schwach, um das Sensorium commune zur Empfindung von Licht oder Schatten anzuregen, kann stark genug sein, jene Reflexwirkung im Bereiche des Oculomotorius zu erzeugen. Wenn ein Kranker Licht und Schatten nicht zu unterscheiden vermag, so folgt daraus noch nicht, dass der wechselnde Eindruck, der dabei auf die Netzhaut geschieht, in der Netzhaut gleichsam zu Grunde gehe, im Gegentheil, er kann fortgepflanzt und auf den Oculomotorius reflectirt werden, wenn er auch nicht zum Bewusstsein gelangt. Ich habe mehrmals Amaurotische untersucht, welche bei gewöhnlicher Tageshelle Licht und Schatten nicht unterscheiden konnten, und doch dabei merkliche Bewegungen der Iris darboten. Liess ich aber sehr helles Licht mit dichtem Schatten wechseln, so hatten sie auch bestimmt und untrüglich die Empfindung von diesem Wechsel. Es dürfen übrigens jene Schwankungen der Iris, deren wir oben unter dem Namen Hippus gedachten, nicht mit Bewegungen verwechselt werden, welche unmittelbare Folgen des Lichtwechsels sind.

Wird die Pupille eines Auges durch Belladonna erweitert, so wird sie auch starr, und verändert sich bei wechselndem Lichteinflusse auf das andere Auge nicht. Hieraus folgt, dass die Belladonna nicht auf die Netzhaut, sondern nur auf die Ciliarnerven und zwar auf den Sphincter pupillae lähmend einwirkt; denn würde sich die Pupille wegen gesunkener Energie der Netzhaut erweitern, so müsste sie den Veränderungen der Pupille des gesunden Auges eben so gut folgen, wie an einem Auge, welches z. Beisp. durch Erschütterung der Netzhaut oder durch Durchschneidung des Sehnerven allein erblindet ist. *Valentin's* Versuch zeigt überdiess, dass an der höchsten Erweiterung der Pupille durch Belladonna auch der Dilatator pupillae activen Antheil nimmt, insofern er nach Lähmung des Sphinkters keinen Antagonisten zu überwinden hat, und sich contrahirt. Träufelt man in ein Auge, dessen Iris durch vielfache Synechien an die Kapsel geheftet ist, wiederholt eine hinreichend starke Lösung von Belladonna ein, so bekommt die Pupille zwischen den Synechien starke Ausbuchtungen, eine Erscheinung, die sich nicht durch blosse Erschlaffung oder Lähmung des Sphinkters erklären lässt, sondern positiv Contraction der Radialfasern voraussetzt. Hieraus ergibt sich, wie und wann die wiederholte Einträuflung von Belladonna zur Behebung hinterer Synechien nützlich werden könne, wann und wie dasselbe Mittel bei Prolapsus iridis eine Wirkung erwarten lasse, und was von der Besorgniss jener Ärzte zu halten sei, welche die Einträuflung von Belladonna bei peripherischen Vorfällen der Iris aus Furcht, selbe zu vergrössern, widerrathen.

Erweiterung der Pupillen ist eines der constantesten Symptome von Depression der Gehirnthätigkeit, z. B. durch Schädelbrüche, Geschwülste, Blut- oder Serumerguss; hier ist der Sphinkter erschlafft oder gelähmt. Sie erscheint aber auch bei gastrischen Zuständen, bei Wurmreiz, bei Onanie u. dgl., und ist hier höchst wahrscheinlich durch Reizung des Sympathicus und Vagus, mithin durch excessive Contraction des Dilatator pupillae bedingt.

Verengerung der Pupille hingegen begleitet Zustände mit stärkerer Erregung des Gehirnes, so wie andrerseits Zustände mit deprimirtem Einflusse des N. sympathicus. Zeichen von Erkrankung des Rückenmarkes (medulla oblongata) und Amaurosis mit auf-

fallend verengerter Pupille kommen so häufig zusammen vor, dass eine enge Pupille bei Amaurotischen jederzeit zur sorgfältigsten Untersuchung des Rückenmarkes (seiner Functionen) auffordert.

Ausserdem steht die Weite der Pupille in einem gewissen Verhältnisse zum Refractionszustande des Auges. Relativ grössere Pupille und tiefere Lage der Iris und Linse hinter der Cornea (daher grössere vordere Augenkammer, nicht wie es gewöhnlich heisst: stärkere Wölbung der Cornea) kommen so häufig mit Kurzsichtigkeit vor, dass man aus jenen auf diese und aus dieser auf jene (in der Regel) schliessen kann. Bei Weitsichtigen ist die Pupille auffallend eng und die Iris sammt der Linse vorwärts gerückt. — Nach Senkung der Linse (spontan oder durch Operation) oder nach Entfernung derselben (durch Extraction oder Resorption) wird die Pupille jederzeit enger gefunden, als vorher (auch in solchen Fällen, wo durchaus keine Synechien vorhanden sind). — Entleerung des Humor aqueus macht die Pupille jederzeit eng, oft auch wenn sie stark durch Belladonna erweitert worden war.

Die Iris hat ausser dem, dass sie durch verschiedene Weite der Pupille die Menge des Lichtes für die Netzhaut regulirt, offenbar auch die Bestimmung der sogenannten Diaphragmen an optischen Instrumenten, nämlich die Abhaltung der Randstrahlen zur Vermeidung von Zerstreuungskreisen auf der Netzhaut. Insofern als die Pupille beim Betrachten naher Objecte sich verengert und die Bildung von Zerstreuungskreisen, welche hier am stärksten ausfallen müsste, verhindert, betheiligt sie sich an der Accommodation des Auges, und vervollkommnet dieselbe.

Aus dem grossen Gefässreichthume der Iris darf man schliessen, dass sie (im Vereine mit den Ciliarfortsätzen) zur Absonderung des Humor aqueus bestimmt sei. Sie kann aber nicht die einzige Quelle dieser Flüssigkeit sein, weil der Humor aqueus nicht versiegt, wenn die Iris, wie ich in einem Falle beobachtet, ringsum losgerissen und zu einem unscheinbaren Klümpchen zusammen geschrumpft ist.

Eben so darf die Resorption der Linse, wenn die vordere Kapsel hinreichend eröffnet ist, oder von Blut und Exsudat in der Augenkammer nicht der Iris allein zugeschrieben werden; denn in jenem Falle totaler Iridodialysis war das Blut, welches die ganze Kammer ausgefüllt hatte, in Zeit von 8 Wochen vollständig resorbirt worden.

Über das Verhalten der Iris gegen verschiedene mechanische Einwirkungen siehe Iritis traumatica.

B. Krankheiten der Regenbogenhaut.

I. Entzündung der Iris.

A. Im Allgemeinen.

Die Iris befindet sich oft mit andern Gebilden des Auges zugleich im Zustande der Entzündung; sie ist im Verlaufe einer Augenentzündung häufig das zuerst und vorwaltend, häufig das consecutiv oder secundär ergriffene Organ; sie kann aber auch ganz allein für sich jene Veränderungen durchmachen, welche wir Entzündung nennen. Demnach basirt sich das Verständniss sehr vieler krankhafter Zustände am Auge auf die Kenntniss der Iritis und ihrer Folgen.

Die **Symptome**, welche durch Iritis gesetzt werden können, sind:

1. *Vermehrte Injection der vordern Ciliararterien*, gewöhnlich als ein rosenrother Saum auf der Sclera rings um die Hornhaut wahrnehmbar.

Da diese Gefässe der Iris einen beträchtlichen Antheil ihres Blutes zuführen, und mit den tiefern Ciliargefässen anastomosiren, so ist es begreiflich, warum diese abnorme Injection bei keinem Falle von Iritis fehlen kann. Diese zonenförmige Röthe kann partiell erscheinen, wenn die Iritis partiell ist; sie wird bei schleichendem Verlaufe der Entzündung oft nur dann deutlich, wenn das Auge momentan durch grelleres Licht, scharfe Luft, Weinen u. drgl. gereizt wird; sie wird bei heftigen Entzündungen selbst über 2‴ breit, und bei gleichzeitiger Affection der Bindehaut bald durch ein mehr weniger dichtes, verschiebbares, scharlach- oder hochrothes Gefässnetz, bald durch gleichmässige Röthe und Schwellung der Binde- und Scheidenhaut (Chemosis) verdeckt.

Diese Injection der vordern Ciliararterien, respective der rosenrothe Gürtel um die Cornea herum, ist im Allgemeinen das erste Zeichen des Beginnens, ihre Abnahme das erste Zeichen des Sinkens der Entzündung. An und für sich jedoch hat sie keine specifische Bedeutung für Iritis; sie kommt auch bei Entzündung der Bindehaut (mit Exsudation am Limbus), der Hornhaut, der Aderhaut etc. vor.

2. *Verfärbung der Iris*, partiell oder durchaus, ins Graue, Grüne oder Röthliche.

Man kann im Allgemeinen sagen, eine lichte Iris werde grünlich, eine dunkle röthlich; besser ist's, sich in jedem Falle gegenwärtig zu halten, wodurch diese Farbenänderung bedingt werden könne. Drei Momente sind hiebei vorzüglich in Anschlag zu bringen. *α. Die Hyperämie der Iris und die Stasis*, vermöge welcher die überfüllten Gefässe leicht der Iris ein röthliches Aussehen geben, selbst für das freie oder bewaffnete Auge sichtbar werden können; bei hohen Graden acuter Iritis kann daher auch eine blaue oder graue Iris ein röthliches Aussehen darbieten, und bei chronischer Iritis werden bisweilen einzelne sehr erweiterte Gefässe der Iris schon für's freie Auge sichtbar. *β.* Das zweite Moment ist die *veränderte Consistenz* der Iris; das entzündete Organ ist nicht nur blutreicher, sondern auch lockerer, serös durchfeuchtet, und kann schon desshalb allein nicht in der normalen Farbe erscheinen. *γ.* Das wichtigste Moment ist die *Ausscheidung*

graulich-gelben Exsudates, welches sich entweder als ein dünner Anflug auf der Vorderfläche der Iris ablagert, oder einige Zeit in halbflüssigem Zustande im Humor aqueus suspendirt bleibt, bis es sich in Form von Punkten oder Flocken an die hintere Wand der Cornea niederschlägt, oder als gelbliche Masse in der Augenkammer zu Boden setzt. Es werden demnach den von der Iris zurückgeworfenen Lichtstrahlen graugelbe (von dem halbdurchsichtigen Exsudate) beigemengt, und die Farbe der Iris hiedurch mannigfach nuancirt. Die Mischung blauer und gelber Strahlen lässt die Iris grünlich erscheinen; es kann aber auch eine braune Iris wie mit einem leichten Grau überzogen aussehen.

Die Verfärbung der Iris ist der Reihe nach das zweite Symptom der Iritis, welches sich deutlich wahrnehmen lässt. Sie bleibt oft lange nach dem Erlöschen des Exsudationsprocesses zurück. Stationäre Farbenveränderung der Iris, stellenweise oder durchaus, wird jedoch nur durch Ablagerung von Exsudat in das Gewebe der Iris selbst bedingt. Sie lässt sich von der durch Atrophie der Iris bedingten Entfärbung (siehe Chorioiditis) ebenso leicht unterscheiden, wie von angeborenen particllen oder totalen Farbenspielen, deren schon im vorigen Abschnitte Erwähnung gethan wurde.

Grünlich wird die entzündete Iris eigentlich nur im grossen (gewöhnlich lichter gefärbten) Kreise; der kleine Kreis wird gewöhnlich *dunkler* als früher, und *diese* Farbenveränderung pflegt eines der ersten Symptome zu sein im Verein mit einer leichten Schwellung derselben Partie der Iris. Dunkelfarbige Regenbogenhäute nehmen meistens eine matte, wie durch *grau* gedeckte Farbe an; ein *röthliches* Aussehen tritt nur bei höhern Graden von Iritis auf.

3. *Exsudation,* in den Humor aqueus, an die Oberfläche der Iris, besonders am Pupillarrande, in das Parenchym der Iris. Das Exsudat ist entweder serös mit wenig Faserstoff, oder vorwaltend faserstoffig (eitrig), selten hämorrhagisch. Weder die Plasticität, noch die Menge des Exsudates steht immer in geradem Verhältnisse zur Heftigkeit der übrigen Zufälle der Entzündung.

So lange man nicht im Stande ist, Exsudat als Product der Iritis wahrzunehmen, lässt sich auch die Gegenwart von Iritis selbst nicht mit Bestimmtheit behaupten. Man muss demnach wissen, wo und wie die Exsudate aufzutreten pflegen.

Auf *Exsudation im Parenchym* kann man schliessen, wenn das Gewebe der Iris deutlich geschwellt, ihre Faserung merklich verändert, verwischt erscheint. Der kleine Kreis ist es insbesondere, welcher zuerst und am meisten ein aufgelockertes, schwammigfiliges Ausschen bekommt. Die Exsudation im Parenchym tritt aber auch bisweilen umschrieben auf, in Form von gelben Knötchen oder Hügeln, welche von feinen Gefässchen überschlängelt sind.

Die *Exsudation an der Vorderfläche* der Iris erscheint als lichtgrauer oder gelblicher Anflug, und trägt das Meiste zur Verfärbung der Iris bei.

Wird plastisches *Exsudat am Pupillarrande* ausgeschieden, und diess geschieht bei jeder nur einigermassen heftigen Iritis sehr bald, so wird der Pupillarrand an die Linsenkapsel angelöthet, und zwar stellenweise oder ringsherum, oder es bildet sich eine förmliche Membran, welche die Pupille wie ein Spinngewebe ausfüllt; bei heftigen Fällen wird die Pupille durch eine dickere Exsudatlage verschlossen.

Sectionen haben nachgewiesen, dass auch an der *hintern Fläche der Iris Exsudat* ausgeschieden werden kann, ja dass bei manchen Formen die Exsudation vorzugsweise an der hintern Fläche erfolgt — Uveitis mancher Autoren. Das Exsudat drängt dann die Iris stellenweise vor, oder es zeigt sich als ein lichtgrauer Saum, welcher am Pupillarrande gleichsam von der Hinterfläche der Iris vorgeschoben erscheint, oder in Form von Zacken oder Fransen, und ist in solchen Fällen bald mehr bald weniger mit dunkelbraunem Pigmente belegt.

Sehr oft wird bei Exsudation an der Hinterfläche der Iris etwas Pigment abgestossen. Dasselbe präcipitirt sich dann allein oder mit faserstoffigem Exsudate vermengt an die hintere Wand der Cornea, in Form brauner oder schwärzlicher Punkte.

Der *in den Humor aqueus ausgeschiedene Faserstoff* verursacht anfangs allgemeine Trübung desselben, was leicht für Trübung der Cornea imponiren kann. Rasch und in grösserer Menge ausgeschieden, senkt er sich in der vordern Augenkammer sogleich oder in kurzer Zeit zu Boden, und bietet eine dem Unguis (vergl. I. B. S. 222) ähnliche Erscheinung dar. Nur selten wird so viel Exsudat geliefert, dass es die Hälfte oder selbst zwei Drittel der Augenkammer einnimmt. Diese Erscheinung hat man Hypopyum verum genannt. — Minder rasch und minder reichlich ausgeschieden, präcipitirt sich der faserstoffige Theil des Exsudates allmälig auf die den Humor aqueus umschliessenden Gebilde, und wird als gleichmässige Trübung, später in Form von graugelben oder graubraunen Punkten an der hintern Wand der Cornea, in selteneren Fällen auch auf der vordern Fläche der Linsenkapsel sichtbar. — Ist das *Exsudat vorwaltend serös*, so kann Vergrösserung der Augenkammer eine Zeit lang die einzige Erscheinung sein, welche dessen Gegenwart andeutet.

4. *Die Schwellung und Lockerung des Gewebes der Iris,* deren bereits erwähnt wurde, tritt nur bei gewissen Formen und bei höheren Graden der Iritis so deutlich auf, dass sie als Anhaltspunkt für die Diagnosis benützt werden kann.

Die Iris erscheint etwas matter, dann leicht sammtartig-, endlich grobfilzig-aufgelockert, und in demselben Masse dicker, wulstig, endlich selbst der Cornea näher gerückt. Diese Veränderung betrifft zuerst und vorzugsweise die innere Zone der Iris, und muss wohl unterschieden werden von der *passiven* Vorwärtsdrängung der Iris, welche gleichfalls in Folge von Entzündung einerseits durch Anlöthung der Iris an die Cornea, andererseits durch Anhäufung von Humor aqueus oder von faserstoffigem Exsudat zwischen ihr und der Linsenkapsel bewirkt wird.

5. *Verminderte oder aufgehobene Beweglichkeit der Iris,* mit mehr weniger beträchtlicher *Verengerung der Pupille.* Beides kann vorhanden sein, noch bevor es zur Fixirung des Pupillarrandes durch Exsudat gekommen ist.

Durch die Hyperämie und Stasis, noch mehr aber durch die seröse Durchtränkung und Schwellung des Gewebes werden die Muskelfasern der Iris auf gleiche Weise in ihrer Function beeinträchtigt, wie in andern Organen, z. B. die Muskeln des Darmkanals bei Peritonaeitis oder bei Dysenterie. Ist die Entzündung über die ganze Iris verbreitet, so müssen die Strahlenfasern so gut wie die Ringfasern ergriffen, gelähmt werden. Bevor es jedoch zur völligen Unterdrückung der Muskelaction kommt, bringt

die Affection der sensitiven Zweige des Ciliarsystems eine vermehrte Contraction des Sphincter pupillae hervor. Schon der gewöhnliche Lichtreiz auf die Netzhaut ruft vermöge dieser Reizung der Ciliarnerven in dem entzündeten Organe eine schmerzhafte Empfindung hervor, und die Folge davon ist eine verstärkte (ungewöhnliche) Reflexaction im Oculomotorius, im N. lacrymalis und im N. facialis. Daher wird auch die Pupille des andern (gesunden) Auges in erhöhtem Masse verengert, und zwar, da hier der Sphinkter dem Impulse frei folgen kann, nicht selten weit mehr, als in dem kranken Auge; daher entsteht vermehrte Thränenabsonderung, Verengerung oder Verschliessung der Lidspalte. Wenn nun, wie gewöhnlich, noch *vor* völliger Lähmung des Sphinkters Exsudation am Pupillarrande erfolgt, so wird die Iris bei enger Pupille an die Kapsel angelöthet, und kann sofort aus diesem Grunde sich nicht mehr zurückziehen. Diese Fixirung des Pupillarrandes bei verengerter Pupille wird aber wahrscheinlich auch noch durch einen andern Umstand begünstigt. Es erfolgt nämlich die Exsudation vorzugsweise zur Nachtzeit. Während des Schlafes ist die Pupille enger, als bei dem intensivsten Lichtreize, wahrscheinlich nicht allein wegen erhöhten Nerveneinflusses auf den Sphinkter, sondern auch wegen gleichzeitiger Erschlaffung des Dilatators der Pupille. Schläft nun der Kranke während oder nach der Exsudation, so erfolgt die Anlöthung der Iris an die Kapsel bei enger Pupille. Bei genauer Beobachtung findet man sehr häufig, dass sich Partien der Iris, welche nicht an die Kapsel angeheftet sind, auf verschiedenen Lichtreiz noch deutlich bewegen. — Iritis mit weiter Pupille gehört unter die Seltenheiten, daher auch über das Ursächliche dieser Ausnahme vor der Hand nichts Bestimmtes angegeben werden kann. So viel ist gewiss, dass die Verengerung der Pupille bei Iritis, so lange nicht Exsudate den Pupillarrand vielseitig fixiren, in geradem Verhältnisse zur Lichtscheu und zum Thränenflusse steht. Wo Schwellung und Lockerung des Parenchyms der Iris deutlich ausgesprochen sind, pflegt die Pupille relativ enger zu sein, als bei jenen Formen, welche sich durch Exsudation in den Humor aqueus mit Präcipitation auf die hintere Fläche der Hornhaut auszeichnen.

6. *Störung des Sehens* kann in sehr verschiedenem Grade stattfinden, vom leichtesten Trübsehen bis zur blossen Lichtempfindung.

Sie ist zum Theil durch die behinderte Beweglichkeit der Iris, vorzüglich aber durch die Gegenwart von Exsudat in der Augenkammer, an deren Wandungen und in der Pupille bedingt. Völlige Blindheit wird durch einfache Iritis niemals gesetzt, sondern nur, wie wir weiter unten zeigen werden, durch das Hinzutreten von Chorioiditis. Auf Entzündung, mindestens auf bedeutende Congestion der Chorioidea deuten übrigens auch die *Lichterscheinungen*, welche bisweilen bei acuter Iritis bemerkt werden, während das *Mückensehen*, welches bei chronischer Iritis ziemlich häufig vorkommt, zuvörderst in der Trübung der durchsichtigen Medien und in der gestörten Accommodation des Auges begründet ist. (Siehe unten die betreffenden Kapitel.)

7. *Schmerzen* im Auge und nach der Ausbreitung des Nervus supra- oder infraorbitalis,

8. Gesteigerte *Empfindlichkeit gegen das Licht* und gegen jede Anstrengung der Sehkraft, vom niedrigsten Grade bis zur heftigsten Lichtscheu, und

9. *Thränenfluss* sind Erscheinungen, welche aus einer und derselben Quelle, aus der Affection der sensitiven Zweige der Ciliarnerven

entspringen, daher mit einander immer so ziemlich gleichen Schritt halten, bald in kaum merklichem, bald im höchsten Grade vorhanden sind. Sie geben im Vereine mit der Injection der Ciliargefässe den sichersten Massstab für den rascheren oder langsameren Verlauf, so wie für das Steigen und Fallen der Entzündung ab.

Die Schmerzen nach dem Verlaufe der sensitiven Zweige des Trigeminus und der Thränenfluss sind Reflexerscheinungen von der Affection der Ciliarnerven, und sind daher auch von der Erregbarkeit des Nervensystems überhaupt abhängig, und in so ferne können sie auch mit mehr weniger deutlichen Re- und Intermissionen auftreten. Diese letztere Erscheinung gab Veranlassung zur Annahme einer Iritis intermittens.

Die Lichtscheu hängt auch bei Iritis nicht, wie *Cadé* und *Tavignot* behaupteten, von der schmerzhaften Zerrung ab, welche die Bewegungen der Iris in dem gleichzeitig entzündeten (?) Strahlenbande verursachen sollen; denn sie dauert auch bei völlig unbeweglicher Iris und bei völlig geschlossener Pupille häufig noch fort. Sie ist direct in der Reizung der Ciliarnerven durch den Exsudationsprocess selbst begründet, und der gewohnte Reiz des Auges, das Licht, wird vermöge der physiologischen Beziehung, in welcher Netzhaut und Ciliarnerven zu einander stehen, eben so wenig ohne Schmerz vertragen, als z. B. ein leichter Druck auf das entzündete Auge, oder rascher Temperaturwechsel u. dgl. — Der Ansicht *Sichel's*, dass heftige Lichtscheu bei Iritis auf Entzündung der Netzhaut deute, steht die schon von *Makenzie* angeführte Thatsache entgegen, dass eine künstliche Pupille oft das Gesicht wieder herstellt, wenn nach Iritis mit der heftigsten Lichtscheu die Pupille durch Exsudat verschlossen ist.

10. *Hyperämie und Ödem benachbarter Gebilde*, der Conjunctiva bulbi, der Cornea, der Augenlider.

Bei acut und heftig auftretenden Fällen selbst einfacher Iritis kann es geschehen, dass nicht nur die Conjunctiva bulbi von zahlreichen Gefässen durchzogen und durch Serumerguss geschwellt, sondern auch die Cornea matt, glanzlos, ödematös wird; Röthe und Schwellung des obern Augenlides (längs des Randes) deuten immer auf einen hohen Grad einer acut verlaufenden Iritis.

11. *Fieber, gastrische Erscheinungen.* Die Iritis gehört unter jene Augenentzündungen, welche an und für sich, durch ihre Heftigkeit allein, den Gesammtorganismus in Mitleidenschaft ziehen können, offenbar mittelst des Ciliarnervensystemes, so wie es eine bekannte Sache ist, dass selbst leichtere Verletzungen der Ciliarnerven Brechneigung und wirkliches Erbrechen zu erregen pflegen.

Dem gegenüber muss aber, um kein irriges Bild von der Iritis zu entwerfen, auch bemerkt werden, dass es Fälle gibt, wo Kranke, namentlich solche, die ihre Augen nicht zu besonders feinen Arbeiten verwenden, auf dem einen Auge allmälig durch Iritis erblinden, und erst durch irgend einen Zufall auf diesen Verlust aufmerksam gemacht werden. So gering können die Zufälle sein, welche den exsudativen Process in der Iris begleiten.

Verlauf und Ausgänge. Die Symptome, welche der Iritis zukommen, variiren in den verschiedenen Fällen sowohl in Bezug auf den jeweiligen Complex, als in Bezug auf ihre Reihenfolge mehr, als

vielleicht bei irgend einer andern Augenentzündung. Nur selten wird man die meisten oder alle genannten Symptome wahrnehmen; in der Regel muss die Diagnosis auf das Vorhandensein mehrerer, und auf die Unmöglichkeit, deren Gegenwart anderweitig zu erklären, gestützt werden.

a. In einer Reihe von Fällen, die man als *acute* bezeichnen kann, kündigt sich der Ausbruch der Entzündung dem Kranken durch ein Gefühl von Druck oder Völle im Augapfel, alsbald auch durch mehr weniger heftige Schmerzen nach dem Verlaufe des N. supra- oder infraorbitalis, durch Lichtscheu, Thränenfluss und Trübung des Gesichtes an. Untersucht man das Auge, so findet man die vordern Ciliararterien stärker injicirt, gewöhnlich einen rosenrothen Saum um die Cornea bildend, die Pupille von mittlerer Grösse oder enger, die Iris minder beweglich (langsamer und kleinere Excursionen machend), mehr weniger verfärbt (besonders im kleinen Kreise dunkler), minder glänzend (matt). Bald früher, bald später sieht man die Iris (im kleinen Kreise) gelockert und geschwellt, den Pupillarrand minder scharf, die Pupille minder schwarz (wegen Trübung des Humor aqueus oder wegen Exsudaten im Bereiche der Pupille). — Bisweilen sind heftige Schmerzen in der Stirn (wohl auch im Hinterhaupte) und Übligkeiten oder Erbrechen die ersten Zufälle, welche Iritis ankündigen.

b. In einer andern Reihe von Fällen besteht durch einige Zeit (oft viele Tage) stärkere Injection der Ciliararterien oder zonenförmige Röthe auf dem vordern Umfange der Sclera, gesteigerte Empfindlichkeit des Auges gegen Licht und Anstrengung, und vermehrte Thränenabsonderung; erst allmälig gesellen sich Trübung des Gesichtes, dann leichtere, endlich heftigere Schmerzen, letztere oft paroxysmenweise, und Zeichen von Exsudation im Humor aqueus, in der Pupille oder in der Iris hinzu. Solche Fälle sind häufig für Scleritis gehalten worden, zu welcher, wie man meinte, erst später Iritis hinzutrete. Bei minder stürmischem Auftreten kann es vorkommen, dass man die Iris wenig oder gar nicht verfärbt, die Beweglichkeit ringsum oder bis auf eine und die andere Stelle ungestört, die Pupille unverengert oder selbst erweitert, und dennoch bereits Exsudat an der hintern Wand der Hornhaut, an einer und der andern Stelle des Pupillarrandes, oder in der Substanz der Iris selbst (in Form eines gelblichen Hügels oder Knotens) findet.

c. In andern Fällen endlich, grösstentheils als Iritis *chronica* beschrieben, ist Exsudation und dadurch bedingte Störung des Sehvermögens das erste Symptom, welches die Gegenwart von Iritis andeutet. Einige graue Punkte an der hintern Wand der Cornea, oder eine viel-

leicht nur partielle Anschwellung und Verfärbung der Iris und ein oder mehrere vorspringende Winkel, welche der Pupillarrand bei gewöhnlichem Stande oder bei (künstlicher) Erweiterung der Pupille bildet, oder aber eine spinnwebenartig in der Pupille ausgebreitete Membran, dabei etwas stärkere Injection der vordern Ciliararterien (und Venen) und grössere Empfindlichkeit gegen helleres Licht und Anstrengung der Augen — welche letzteren Symptome oft erst im Momente genauerer Untersuchung des Auges deutlich hervortreten: diess kann die Summe der Erscheinungen sein, welche dem Arzte die Anwesenheit der Iritis verrathen. Solche Fälle sind daher auch als Iritis occulta beschrieben worden. Der minder aufmerksame, und selbst der minder geübte Beobachter kann leicht ein Leiden der Netzhaut — Amblyopie — vor sich zu haben vermeinen.

Die Iritis, sie mag wie immer auftreten, bedroht das Sehvermögen einmal durch die Exsudate, welche sofort das freie Eindringen der Lichtstrahlen bis zur Krystalllinse mehr weniger behindern, noch ärger aber durch Veränderungen der Chorioidea und Netzhaut, in gewissen Fällen auch der Hornhaut, welche die Sehkraft absolut vernichten.

1. Die häufigste Folge von Iritis sind einzelne *hintere Synechien.* Der Pupillarrand wird durch plastisches Exsudat an einer oder an mehreren Stellen an die Linsenkapsel angelöthet, und zwar für immer oder für unbestimmt lange Zeit. Solche Verklebungen entstehen gewöhnlich schon in einer sehr frühen Periode des Iritis, und geben sich durch vorspringende Winkel des Pupillarrandes kund. Sie sind entweder grau oder durch Pigment gedeckt. Sie kommen bald ringsherum, bald nur an einer und der andern Stelle vor, in letzterem Falle bei weitem häufiger in der untern als in der obern Hälfte des Pupillarrandes. Wenn die Pupille zur Zeit, wo man das Auge betrachtet, ebenso eng ist, als zur Zeit ihrer Entstehung, so können sie der Beobachtung leicht entgehen. Ihre Gegenwart lässt sich, falls die Beweglichkeit der Iris nicht gänzlich aufgehoben ist (bei sehr heftiger Entzündung), durch Beschattung der Augen, noch besser durch Einträufeln von Belladonna erkennbar machen. — Sie beeinträchtigen die Function des Sehens um so mehr, je weiter sie gegen das Centrum der Kapsel vorragen, und je mehr sie die Bewegung der Iris hindern. Diese Störung des Gesichtes, welche sich am meisten bei rascheren Übergängen zwischen Licht und Schatten, und unter Verhältnissen, die eine genauere Accommodation des Auges erfordern, fühlbar macht, ist besonders in der ersten Zeit lästig; nach und nach vermindert sie sich, und es können Kranke, welche auf einem oder auf beiden Augen beträchtliche Synechien darbieten, sich

eines nahezu normalen Gesichtes erfreuen. Manche Synechien verlieren sich mit der Zeit spurlos; andere hinterlassen graue oder braune Punkte auf der Kapsel; die meisten sind bleibend. — Ob die Kunst etwas vermöge, Synechien schwinden zu machen, lässt sich bis jetzt weder bejahen noch verneinen. Ich habe in mehreren Fällen solche Augen durch Einstreichen von rothem Präcipitat (in Salbenform) stark gereizt (hinreichend lange nach erloschenem Exsudationsprocesse), und dann in Zwischenräumen von 3—5 Tagen Belladonna (3—4 Gran Extr. auf 1 Drachme Wasser) eingeträufelt, konnte mich aber von der Nützlichkeit dieses mehrseitig empfohlenen Verfahrens bisher noch nicht genügend überzeugen. In physiologischer Beziehung interessant ist die Thatsache, dass der Pupillarrand überall, wo er frei ist, gegen die Peripherie zurückweicht. Darf man annehmen, dass die Belladonna den Sphincter pupillae erschlafft, dann kann dieses Phänomen wohl nur dadurch entstehen, dass durch diese Erschlaffung die Radialfasern ihres Antagonisten entledigt werden, und nun sich frei contrahiren können. Dann hat aber auch die wiederholte künstliche Erweiterung der Pupille behufs der Tilgung hinterer Synechien einen Grund a priori für sich.

In chronisch verlaufenden Fällen von Iritis bildet sich ein Zustand aus, den man als *ringförmige hintere Synechie* bezeichnen kann. Der Pupillarrand wird mittelst eines bald mehr bald weniger breiten Saumes von Exsudat fixirt. Dieser Saum ist lichtgrau oder braun, nimmt die Hälfte, zwei Drittel oder den ganzen Rand der Pupille ein, und heftet die Iris bleibend an die Kapsel. Seine Lage zum Pupillarrande ist oft eine solche, dass es aussieht, als wäre dieser Saum von der hintern Augenkammer aus zwischen Iris und Kapsel vorgeschoben worden. Gegen das Centrum der Pupille hin verliert sich dieser Saum allmälig, indem er dünner und dünner wird; die Pupille selbst ist dann nur in ihrer innersten Mitte frei von Exsudat.

2. In andern Fällen wird die *Pupille ganz oder theilweise gesperrt* durch eine bald dünnere, bald dickere, membranartig in derselben ausgespannte Exsudatschichte. Ganz dünne Membranen haben mit einem Spinnengewebe grosse Ähnlichkeit, nicht nur in Bezug auf den eigenthümlichen Glanz und auf den Grad der Durchsichtigkeit, sondern auch in Bezug auf die Anheftung an den Pupillarrand. Der Rand einer solchen Membran ist meistens an einzelnen Stellen frei, nur durch isolirte Zacken an die Iris angeheftet. Indem die dadurch entstehenden Lücken völlig schwarz erscheinen, machen sie die Gegenwart der Membran selbst leicht erkennbar. Dickere Membranen fallen sogleich durch ihre Undurchsichtigkeit auf. Auch sie stehen — nach längerem Bestande —

oft nur durch einzelne Zacken mit der Iris in Verbindung. Es kommen Fälle vor, wo das Exsudat die Form eines Sternes, oder eines Kreuzes darbietet. Totale Pupillensperre durch unmittelbare Berührung (Verwachsung) des Pupillarrandes dürfte wohl unter die grössten Seltenheiten gehören. Immer, die Pupille mochte noch so stark verengert sein, konnte ich das dieselbe verschliessende Exsudat als einen lichtgrauen oder gelblichen Pfropf in derselben wahrnehmen. — Je dünner die Exsudatschichte, oder je grösser einzelne Lücken zwischen ihr und der Iris, desto weniger bedeutend ist die Störung des Sehvermögens. Es gibt Kranke, welche durch eine sehr enge Öffnung (wie ein Nadelstich) für die Nähe und Ferne noch ein auffallend scharfes Gesicht besitzen. — Derlei Exsudate in der Pupille verschwinden niemals, wohl aber können sie dünner werden, und an einer oder der andern Stelle sich von der Iris loslösen. Dass ein Exsudat, welches die Mitte der Pupille einnimmt, jemals ringsum frei geworden wäre, und somit einen ähnlichen Befund, wie bei Catar. capsul. centralis dargestellt hätte (vergl. I. B. S. 233), habe ich niemals beobachtet. Es ist diess auch sehr unwahrscheinlich. — Ich habe mehrere Augen mit solchen Membranen in der Pupille secirt, und gefunden, dass sich die Iris sammt der Membran sehr leicht von der Kapsel abheben liess. Die Kapsel war darunter vollkommen glatt und durchsichtig. In andern Fällen ist die Anlöthung des Exsudates an die Kapsel eine feste. In seltenen Fällen entwickeln sich Gefässchen (vom Pupillarrande aus) in dickeren Exsudaten. Zwischen der Kapsel und diesen Exsudaten selbst besteht wohl selten eine eigentliche organische Verbindung. — Der Kunst bleibt in Fällen, wo den Lichtstrahlen der Durchgang zum Innern des Auges durch solche Exsudate verwehrt ist, nur noch ein operatives Eingreifen übrig, die Anlegung einer künstlichen Pupille, wovon im nächsten Abschnitte die Rede sein wird.

Wenn, wie nicht selten geschieht, in derart veränderten Augen Trübung der Linse hinzutritt, so entsteht das, was man *Cataracta accreta* genannt hat. Die Exsudate in der Pupille selbst, bei ungestörter Durchsichtigkeit der Kapsel und der Linse, hat man in früherer Zeit als *Cataracta spuria*, lymphatica u. dgl. bezeichnet. Letztere Benennung ist heut zu Tage ziemlich allgemein — und mit Recht — ausser Gebrauch gekommen.

3. Wenn bei Iritis sehr viel faserstoffiges Exsudat in den Humor aqueus ausgeschieden wird, so setzt sich dasselbe zu Boden, und stellt das sogenannte *Hypopyum* dar. Man sieht eine gelbliche Materie zwischen Cornea und Iris in dem untersten Theile der Augenkammer angesammelt; ihre obere Fläche erscheint concav, mit zwei Hörnern wie ein Halbmond, wenn nur wenig Exsudat sich zu Boden gesetzt hat, oder

eben, wenn die Flüssigkeit ein Drittel oder die Hälfte der Augenkammer ausfüllt, oder uneben und höckerig, wenn das Exsudat sehr consistent und mehr zu einem Klumpen geronnen ist. Von der Menge und von der Consistenz des Exsudates hängt es auch ab, ob dasselbe seinen Ort mit der Lage des Kranken verändert oder nicht. Ich habe noch keinen Fall gesehen, wo das Exsudat den Humor aqueus ganz verdrängt hätte. In dem ärgsten Falle war noch $^1/_3$ desselben vorhanden. — Ob das Exsudat eitrig sei oder nicht, lässt sich selten mit Gewissheit bestimmen. Man darf diese Beschaffenheit voraussetzen, wenn gleichzeitig Keratitis mit Abscess- oder Geschwürsbildung, oder Chorioiditis mit eitrigem Exsudate (s. Krankheiten der Chorioidea) vorhanden ist. Alsdann steht Verschwärung und Durchbruch der Cornea mit deren weiteren Folgen zu befürchten. Ausserdem werden solche Exsudate, sofern sie nicht künstlich (durch die Punctio corneae) entleert werden müssen — vgl. I. Bd. S. 197 — allmälig resorbirt. In den meisten dieser Fälle bleibt dann eine mehr weniger dicke Exsudatmembran in der Pupille zurück. — Ausserdem können solche Exsudate auch zur Verklebung des peripherischen Theiles der Cornea und Iris führen, worauf wir später noch zurückkommen.

Beer *) und nach ihm Viele haben die Behauptung aufgestellt, dass heftige Iritis zur totalen Verwachsung der Iris und Cornea und sofort zur Entstehung von *Hornhautstaphylom* führen könne. Diese Ansicht muss dahin berichtigt werden, dass Iritis nur dann zur Staphylombildung Anlass geben kann, wenn sie durch eitriges Exsudat Verschwärung und Durchbohrung der Cornea gesetzt hat. Durch das bei Iritis gelieferte Exsudat können Iris und Cornea wohl in grosser Ausdehnung mit einander verklebt werden; eine eigentliche Verwachsung findet aber niemals statt, und noch weniger eine Hervortreibung beider Gebilde zusammen. Auch die Combination von Iritis und Keratitis führt niemals zur Staphylombildung, ausser wenn die Cornea (durchaus oder in einer grössern Partie) durch Eiterung bis zum Durchbruche zerstört worden ist.

Man spricht ferner seit *Beer* fast allgemein von Eiteransammlung in der vordern Augenkammer als Folge von *Abscessen in der Iris*. Ich war bisher auch bei den heftigsten Fällen von Iritis nicht im Stande, jene gelben Hügel in der Iris aufzufinden, welche bersten und Eiter in die Augenkammer ergiessen sollen, und eben so wenig konnte ich jemals ein Geschwür oder gar eine Durchlöcherung der Iris durch ein Geschwür wahrnehmen.

4. *Punktförmige Trübung der hintern Fläche der Cornea* ist eine Erscheinung, welche sehr häufig längere Zeit nach Iritis zurückbleibt. Es gibt Fälle von Iritis, wo diese Erscheinung schon während der Iritis selbst in den Vordergrund der Symptome tritt, während sie in andern Fällen gänzlich fehlt, oder eine sehr untergeordnete Rolle spielt. Man sieht mehr weniger zahlreiche lichtgraue oder graubraune (schwärzliche) Punkte oder Flecke, deren Sitz bei genauerer Betrachtung auf die hin-

*) Lehre von den Augenkrankheiten, Wien 1813, I. B. S. 438.

tere Wand der Cornea bezogen werden muss. Bisweilen löst sich eine scheinbar gleichmässige Trübung der Hornhaut erst unter der Loupe in solche Punkte auf. Die Loupe ist auch im Allgemeinen das beste Mittel, die Entfernung dieser Exsudate von der vordern Fläche der Hornhaut zu beurtheilen. Mit freiem Auge entdeckt man sie am ehesten, wenn man das Auge so stellen lässt, dass die Pupille (als schwarzer Hintergrund) hinter dieselben zu stehen kommt. Braune Punkte werden an Augen mit blauer oder grauer Iris dieser gegenüber besser sichtbar. — Sie verursachen, wenn sie der Pupille gerade gegenüber sitzen, mehr weniger Störung des Gesichtes; allmälig jedoch verschwinden sie, ohne einen bleibenden Nachtheil zu hinterlassen, von selbst. — In Fällen frischer Präcipitation erscheint bisweilen die Cornea darüber leicht getrübt und gelockert, wie mit feinen Nadeln gestichelt (Ödem der Cornea), ein Zustand, welcher von Entzündung der Cornea, Infiltration derselben mit Exsudat selbst, wohl unterschieden werden muss.

Da bei manchen Formen von Iritis die übrigen Zufälle der Entzündung sehr geringfügig sein können, da namentlich Verengerung und Verzogensein der Pupille fehlen können, so wurde in solchen Fällen von vielen Beobachtern die Affection der Iris übersehen oder als Nebensache betrachtet, und die Quelle dieser Exsudate in Entzündung der Descemetschen Haut gesucht. Von der Irrthümlichkeit dieser Anschauungsweise überzeugt, nehmen wir keinen Anstand jene Fälle, welche seit *Wardrop* als Hydromeningitis (*Jüngken*), Hydatoditis (*Fischer*), Aquocapsulitis (*Makenzie*), Keratoiritis (*Rosas*), Kératite pointillée (*Desmarres*) u. dgl. beschrieben worden sind, als Iritis anzusprechen.

Niemals treten solche Punkte an der hintern Wand der Hornhaut auf, ohne dass *Zeichen von Iritis* vorhanden sind. Diese Punkte erscheinen in der Mehrzahl der Fälle nur an der *untern Hälfte* der Cornea, und wenn ja an der obern Hälfte welche vorkommen, so sind diese kleiner und spärlicher, als in der untern. Warum sollte die Descemetsche Haut, wenn sie sich überhaupt jemals entzündet (?), gerade nur immer in der untern Hälfte (mehr) Exsudat liefern? — Der schlagendste Beweis aber ist der, dass man bisweilen Gelegenheit bekommt, einzelne Exsudatflocken oder Punkte *vor* der Präcipitation im Kammerwasser hin und her schweben zu sehen. Ich habe ferner zwei Fälle beobachtet, wo solche Exsudate, nachdem der Kranke während der Iritis beständig auf der Einen Seite im Bette gelegen war, in der entsprechenden Seitengegend der Cornea, und nicht, wie gewöhnlich, in der untern Hälfte derselben abgelagert waren. — Die zu Klümpchen geronnenen Exsudate folgen denselben Gesetzen (der Schwere und Trägheit), welchen z. B. frisch geronnener Käse folgt, wenn man Flocken davon in eine mit Wasser gefüllte Flasche gibt, diese verstopft, und dann rasch hin und her bewegt. Daher kann man bisweilen schon aus der Form und aus der Anordnung dieser Trübungen erkennen, dass sie an die hintere Hornhautwand gleichsam angeschwemmt sind, wie Sand am Ufer. Die vorwaltenden Bewegungen des Bulbus sind die von oben nach unten, und umgekehrt. Daher sieht man auch bisweilen ganz deutlich, dass in den Fluctuationen, von welchen die Exsudatmoleküle vor ihrer Präcipitation bewegt wurden, diese Richtung vorwaltete, und die meisten oder sämmtliche Präcipitate haben Anhängsel, die alle nach *Einer* Richtung hin sich allmälig verlieren. Ein andermal sind um einen Kernpunkt Exsudate angelagert, wie

ein Hof um eine Kerzenflamme. Dass dem Auftreten dieser Punkte allgemeine Trübung des Kammerwassers (scheinbar der Hornhautfläche) vorhergeht, hat man oft genug Gelegenheit zu beobachten. — In einigen Fällen habe ich ganz dieselben Punkte zugleich auf der vordern Fläche der Linsenkapsel wahrgenommen. — Wenn *Wardrop* versichert, durch die Entleerung des Kammerwassers (Paracentesis corneae) in frischen Fällen die Durchsichtigkeit der vordern Kammer augenblicklich wieder hergestellt zu haben, so kann er offenbar nur Fälle vor sich gehabt haben, wo die Exsudate noch im Humor aqueus suspendirt oder lose an die Cornea angelegt waren.

5. Nach chronischer Iritis mit Ausscheidung von Exsudat in das Kammerwasser und in die Pupille als vorwaltender Erscheinung tritt sehr oft *Anlöthung der Iris an die Cornea ein,* und zwar von der Peripherie her, stellenweise oder ringsherum. Wenn in solchen Fällen zugleich der Pupillarrand ringsum oder theilweise an die Kapsel fixirt ist, so erhält der mittlere (zwischen Ciliar- und Pupillarrand gelegene) Theil der Iris ein eigenthümlich buckliges Aussehen, ähnlich einer Kugelhupfform oder einem feuerspeienden Berge mit vertieftem Krater. Die Ursache dieser Form- und Lageveränderung der Iris liegt theils in jener Anlöthung an die Cornea, theils in der Fixirung des Pupillarrandes; dass auch Exsudat (flüssiges oder festes) hinter der Iris sich an diesem Effecte betheiligen könne, ist durch Sectionen erwiesen. Niemals aber liegt diesem Zustande eine Anschwellung oder Verdickung der Iris selbst zu Grunde, und die von *Ammon* eingeführte Bezeichnung Iridauxesis ist daher eine irrige; denn die Iris ist in solchen Fällen jederzeit verdünnt, und wird allmälig atrophisch. Sie zeigt im Allgemeinen eine licht schiefergraue Färbung und stellenweise, wo ihre Fasern aus einander weichen, dunklere Flecke oder Streifen. Das die Iris und Cornea verklebende Exsudat ist bisweilen so dünn, dass man es, wenigstens in späterer Zeit, nicht mehr als das bindende Mittel wahrnehmen kann. — Dieser Zustand ist in der Regel bleibend, und kommt sehr häufig mit einem der beiden folgenden Zustände vor.

6. Wenn die entzündliche Affection der Iris sehr lange fortbesteht, oder mit scheinbaren oder wirklichen Intervallen öfters und durch längere Zeit wiederkehrt, so geschieht es, dass der *vorderste Theil der Sclera erweicht und ausgedehnt wird* und bläuliche Hügel oder Wülste unmittelbar an der Basis corneae bildet. Die Sclera wird durch den in überflüssiger Menge ausgeschiedenen Humor aqueus ausgedehnt und hervorgetrieben (Staphyloma sclerae anticum). Dabei kann das Sehvermögen gänzlich aufgehoben sein (durch den Druck nach rückwärts), oder auch den mechanischen Hindernissen (Exsudaten in der Pupille) entsprechend sich verhalten. In wie fern das Corpus ciliare an der Zustandebringung dieser Veränderung des Bulbus Theil nehme, lässt

sich nicht bestimmen; so viel aber ist gewiss, dass in manchen Fällen die vorderste Partie der Sclera selbst von Exsudat durchtränkt und sofort in ihrem Gewebe verändert werde. (Vergl. Krankh. der Sclera, S. 11—15.)

7. Durch Hinzutreten von Chorioiditis kann die Iritis zu *gänzlicher und unheilbarer Blindheit* führen. Dieser traurige Ausgang kann bei acut verlaufender Iritis unter Steigerung sämmtlicher Zufälle eintreten; er wird aber bei weitem häufiger nach chronischer Iritis beobachtet, wo er sich ganz allmälig und unvermerkt entwickelt. Eine klare Darstellung dieses Zustandes kann erst in dem Buche über die Krankheiten der Chorioidea gegeben werden. Hier sei vorläufig nur bemerkt, dass, wenn Chorioiditis zu chronischer Iritis hinzugetreten ist, der Bulbus allmälig entweder verkleinert oder vergrössert wird. In ersterem Falle verliert der Bulbus an Consistenz, wird weicher, teigig anzufühlen, endlich viereckig, in der Gegend der Musculi recti eingedrückt, atrophisch; in letzterem Falle entstehen, unter vermehrter Consistenz des Bulbus, jenseits des Corpus ciliare bläuliche Hügel oder Hervortreibungen der Sclera (Staphyloma sclerae laterale).

Die Thatsachen, dass nach chronischer Iritis nicht selten Atrophie des Bulbus, in andern Fällen dagegen Vergrösserung mit theilweiser Ausdehnung der Sclera folgt, dass sehr oft, auch wenn die Form des Bulbus nicht verändert ist, dennoch die Sehkraft vernichtet erscheint, und zwar durch Lähmung der Netzhaut, und dass an Augen, welche durch chronische Iritis bis auf mehr weniger deutliche Lichtempfindung erblindet sind, auch ganz gut gelungene künstliche Pupillen nichts nützen, diese Thatsachen liessen wohl ein Erkranken der tiefern Gebilde des Bulbus (Chorioidea, Retina, Glaskörper) errathen, und eine allmälige Ertödtung der Netzhaut bestimmt voraussetzen; dass jedoch die Chorioidea das Gebilde sei, von welchem aus jene Erscheinungen eingeleitet werden, ist — mir wenigstens — erst in letzterer Zeit aus einigen Sectionen klar geworden. Der Symptomencomplex, welcher seit Beer unter der Aufschrift: Ophthalmia interna (communis) beschrieben wurde, darf fernerhin wohl mit Recht auf die Combination von Chorioiditis mit Iritis bezogen werden. Bei der Lehre von den Krankheiten der Chorioidea werden anatomische Befunde solcher Augen beschrieben werden.

Vorkommen und Ursachen. Die Iritis kommt am häufigsten im Jünglings- und Mannesalter vor, selten im Greisen- und Knabenalter. Vor das 6. Lebensjahr fällt unter 100 Fällen von Iritis kaum einer, es müsste denn durch einen traumatischen Eingriff oder consecutiv bei Hornhautgeschwüren Iritis entstanden sein. Das Geschlecht macht — nach meinen Zählungen — keinen erheblichen Unterschied. Dunkle Farbe der Regenbogenhaut scheint dem Entstehen von Iritis günstiger zu sein, als lichte. Das linke Auge wird häufiger ergriffen, als das rechte, und wenn — wie gewöhnlich bei schleichendem Verlaufe — beide Augen nach einander erkranken, so beginnt der Process häufiger

an dem linken Auge. Fälle von gleichzeitiger Erkrankung beider Augen sind selten.

Eine übersichtliche Zusammenstellung sämmtlicher Fälle von Iritis, welche in den Jahren 1847 bis 1851 in das hiesige allgemeine Krankenhaus aufgenommen wurden, und welche sich, mit Ausschluss der traumatischen und consecutiven Fälle, auf 162 belaufen, ergibt folgende Data.

Vom 5.—8. Jahre				8.—15.		15.—25.		25.—45.		45.—70.	
Männlich		Weiblich		M.	W.	M.	W.	M.	W.	M.	W.
acut	chron.	acut	chron.	ac. chr.	ac. chr.	ac. chr.	ac. chr.	ac. chr.	ac. chr.	ac. chr.	ac. chr.
—	1	1	1	1 6	— 3	6 13	12 22	21 22	13 13	8 4	7 8
1		2		7	3	19	34	43	26	12	15

Zahl der Männer 82, der Weiber 80. Bloss auf dem linken Auge litten 40, bloss auf dem rechten 35, auf beiden 87 Individuen. Die Zahl der chronischen Fälle, und, was hiemit in nahem Zusammenhange steht, die Zahl beiderseitiger Iritiden nach dieser Tabelle kann keinen Massstab abgeben für das wirkliche Vorkommen; denn in die Augenheilanstalt der Hauptstadt kommen — aus leicht begreiflichen Gründen — viele bloss auf Einem Auge Erblindete nicht so leicht, als beiderseits Erblindete, und acute Fälle ungleich seltener als chronische.

Dass *traumatische Eingriffe* an und für sich hinreichen, Iritis zu erregen, ist durch zahlreiche Beobachtungen erwiesen. Durch Versuche an Thieren hat Jedermann Gelegenheit, sich davon zu überzeugen. Zufällige Verletzungen sind es viel seltener, welche die *Iris allein* in Entzündung versetzen, als absichtliche Eingriffe, namentlich Staaroperationen. (Das Nähere hierüber kann erst bei den Krankheiten der Linse angeführt werden.)

Dass *Verkältung* in mannigfacher Weise Iritis erregt, ist gleichfalls Thatsache der Beobachtung. Es wurde bereits S. 12 und 13 im I. B. bemerkt, dass katarrhalisch afficirte Augen sehr leicht von Keratitis oder Iritis befallen werden, wenn Verkältung durch scharfen Wind, Zugluft, kalte Umschläge, unzweckmässig angewendete Augenwässer u. dgl. auf sie einwirken. Dasselbe beobachten wir aber auch an früher ganz gesunden Augen und bei ganz gesunden Individuen, unmittelbar nachdem sie bei erhitztem Körper sich der Zugluft oder rascher Abkühlung des Kopfes ausgesetzt haben. In andern Fällen ist ein länger einwirkender (gewöhnlich ein wenig beachteter) Luftzug die einzige Schädlichkeit, welcher der Kranke vor dem Entstehen der Iritis ausgesetzt war. — Wer in zahlreichen Fällen und oft auf überraschend übereinstimmende Weise Iritis nach derlei Einflüssen der Temperatur entstehen sah, dem wird sich die Vermuthung, dass diese selbst die Ursache von Iritis sein können, unwillkürlich aufdrängen. Man kann ihm aber das bekannte „post hoc: propter hoc“ entgegenhalten, so lange

sein Schluss nicht noch durch andere Gründe unterstützt wird. Nun zeigt aber die Beobachtung solcher Fälle in Vergleich mit anderweitig entstandenen Fällen von Iritis unzweideutig ein verschiedenes Verhalten sowohl in der Reihenfolge als auch in der Gruppirung der Symptome, und ein verschiedenes Verhalten in Bezug auf die ärztliche Behandlung. Sehen wir vorläufig von den Symptomen ab, von denen weiter unten ausführlicher gesprochen werden soll, so wird das verschiedene Verhalten solcher Fälle zur Therapie allein schon genügen, darzuthun, dass obiger Schluss nicht bloss auf das „post hoc: propter hoc" gestützt sei. In der Mehrzahl der Fälle traumatischer (durch Verletzung allein bedingter) Iritis ist nebst örtlicher Blutentziehung die Anwendung kalter Umschläge das verlässlichste Mittel, nicht nur dem Kranken Linderung zu verschaffen, sondern auch dem Fortschreiten des Exsudationsprocesses Schranken zu setzen. Bei *rheumatischer* (durch Verkältung überhaupt bedingter) Iritis werden kalte Umschläge nicht nur nicht vertragen, sondern sogar nachtheilig (durch Steigerung der Entzündung); trockene Wärme dagegen wirkt entschieden wohlthätig, und Schutz vor Temperaturwechsel ist hier vor Allem zur Milderung des Übels nothwendig.

Dass allgemeine *Syphilis* die einzig und allein hinreichende Ursache von Iritis werden kann, ist durch dieselbe Schlussweise nachgewiesen worden. Es musste aufmerksamen und unbefangenen Beobachtern sehr bald auffallen, dass bei Leuten, die an Chancre gelitten, nicht selten ganz ohne örtlich einwirkende Schädlichkeit Iritis entstand. Das noch häufigere gleichzeitige Vorkommen von Iritis mit anderweitigen Manifestationen allgemeiner Syphilis machte es noch mehr wahrscheinlich, dass die Iritis so gut wie das Exanthem oder das Halsgeschwür u. dgl. Ausdruck des Allgemeinleidens sei. Unterstützt wurde dieser Schluss durch manche Eigenthümlichkeiten im Auftreten und Verlaufen solcher Fälle — wovon weiter unten die Rede sein wird — und zu solcher Gewissheit, dass heutzutage Niemand mehr daran zweifelt, erhoben wurde dieser Schluss durch das Verhalten solcher Fälle zur Therapie. Man überzeugte sich nämlich bald, dass solche Fälle vor Allem eine gegen das Allgemeinleiden gerichtete Behandlung erfordern.

Auf ähnliche Weise, wie die Syphilis, verhält sich auch die *Scrofulosis* zur Iritis. Bei Individuen, welche in früherer Zeit mehr weniger deutliche Symptome dieses Allgemeinleidens an sich trugen, und noch mehr bei Individuen, welche in späterer Zeit noch an andern Gebilden des Körpers Affectionen darbieten, die zuletzt nur auf Scrofulosis oder Tuberculosis bezogen werden können, entwickelt sich häufig ohne direct

wirkende äussere Schädlichkeiten Iritis, welche hartnäckig fortbesteht, scheinbar erloschen wieder auflodert, über kurz oder lang auch das andere Auge ergreift, und beide Augen mit gänzlichem Verluste des Sehvermögens bedroht, sofern es nicht gelingt, im Gesammtorganismus günstige Veränderungen hervorzurufen, die Blutmischung, so zu sagen, zu verbessern.

Eine auffallend langsam und mit gelinden Zufällen verlaufende, meistens aber durch Hinzutreten von Chorioiditis mit gänzlicher Vernichtung der Sehkraft endende Iritis sehen wir auch bei sonst gesunden Individuen entstehen, nachdem sie durch *deprimirende Einflüsse*, anhaltenden Kummer, schlechte und unzureichende Nahrung, schwere Krankheiten (Typhus, Intermittens, Missbrauch von Mercur) u. dgl. sehr herabgekommen sind. Das unvermerkte Auftreten auf dem einen und über kurz oder lang auch auf dem andern Auge, ohne dass irgend eine äussere Schädlichkeit oder eine bekannte Dyskrasie mit dem Augenleiden in ursächliche Beziehung gebracht werden kann, und die in allen Fällen deutlich ausgesprochene Neigung zur Vernichtung der Sehkraft nicht nur durch Pupillensperre, sondern auch durch Atrophirung der Iris, des ganzen Bulbus, falls es nicht bei Zeiten gelingt, durch diätetische und arzneiliche roborirende Behandlung günstig auf die Ernährung überhaupt einzuwirken, machen es mehr als wahrscheinlich, dass in dem kachektischen Zustande des Gesammtorganismus die hauptsächlichste, wenn nicht die einzige Ursache der Erkrankung des Auges zu suchen sei. Andeutungen über diese Form, bei welcher die sogenannte antiphlogistische Behandlung nachtheilig wirkt, finden wir bei verschiedenen Autoren, namentlich bei *Makenzie* (l. c. S. 484 „pseudosyphilitische Iritis") und bei *Rosas* (Handbuch der Augenheilkunde, 2. Band, S. 604 „Lymphkachexie der Iris").

Wenn durch heftige Entzündung mit Eiterung das *eine Auge verloren* gegangen ist, namentlich nach Verletzungen, so sehen wir in vielen Fällen kurz darauf das andere Auge unter den Erscheinungen chronischer Iritis und Chorioiditis allmälig erblinden, ohne dass man irgend ein anderes ätiologisches Moment auffinden kann, als eben die unmittelbar vorhergegangene Vernichtung des ersten Auges durch Entzündung. In manchen Fällen treten mehr die Erscheinungen von Iritis auf, in andern mehr die von Chorioiditis, und zwar in letzterer so, dass man anfangs eine primär und für sich bestehende Erkrankung der Netzhaut (Amaurosis) vor sich zu haben vermeint. Der Schluss, dass die Erkrankung des zweiten Auges mit dem Verluste des ersten in ursächlichem Zusammenhange steht, beruht nicht auf dem blossen

„post hoc", sondern vorzüglich auf der vielfach bestätigten Wahrnehmung, dass die Erkrankung des zweiten Auges vorzüglich dann erfolgt, wenn dasselbe schon der gewohnten Anstrengung oder starkem Lichteinflusse ausgesetzt wird, so lange in dem bereits vernichteten noch Entzündung fortbesteht, und dass das zweite Auge durch hinreichend lange fortgesetzte Schonung — bis in dem Stumpfe ein unwandelbarer Zustand eingetreten ist — am sichersten vor Erblindung geschützt werden kann. Ob in solchen Fällen der Sehnerv (dessen Neurilem bis zum Chiasma) das vermittelnde Agens sei, oder der N. trigeminus und Sympathicus (die Ciliarnerven), lässt sich bei dem gegenwärtigen Stande unseres Wissens nicht entscheiden; das Letztere ist das Wahrscheinlichere.

Diese Aufzählung von ursächlichen Momenten der Iritis macht keinen Anspruch auf Vollständigkeit. Es ist möglich, dass es ausser den genannten noch andere gibt, welche Iritis an und für sich zu bedingen im Stande sind. So muss es vorläufig noch unentschieden bleiben, ob *grelles Licht* und *übermässige Anstrengung* der Augen beim Betrachten feiner Gegenstände Iritis zu erzeugen vermögen. Wenn ein und der andere Kranke diesen Schädlichkeiten das Entstehen einer Augenentzündung (Iritis) zuschreibt, so genügt diess offenbar nicht, diesen Schluss zu rechtfertigen. Auch das ist noch kein Beweis, wenn ein Autor sich begnügt, zu bemerken, er habe zwei oder drei Fälle von Iritis durch grelles Licht entstanden beobachtet. Unwillkürlich drängt sich bei solcher Angabe die Frage auf, wie sich in diesen Fällen die Netzhaut verhalten habe. Bis jetzt liegen wohl verlässliche Beobachtungen über Blendung der Netzhaut durch grelles Licht und über Ermüdung der Accommodationsorgane durch übermässige Anstrengung vor; die Entstehung einfacher Iritis auf diese Weise hingegen hat weder verlässliche Beobachtungen, noch triftige Gründe a priori für sich. So viel darf jedoch als erwiesen betrachtet werden, dass der gereizte Zustand verletzter Augen, namentlich nach Staaroperationen, durch vorzeitig und übermässig einwirkendes Licht sehr leicht zur Entzündung (auch der Iris) gesteigert werden kann. Wer auch nur eine mässige Zahl von Staaroperationen gemacht hat, der ist gewiss aus eigener Anschauung überzeugt, dass die Regulirung des Lichtes bei der Nachbehandlung von grösster Wichtigkeit sei. Eben so leicht kann man sich überzeugen, dass bereits entstandene Iritis durch relativ zu starkes Licht gesteigert werde. Dasselbe gilt, mutatis mutandis, von vorzeitiger und von übermässiger Anstrengung der Augen.

Wir werden beim Studium der Ätiologie der Iritis auf dieselbe Weise, wie bei der Conjunctivitis, Keratitis etc. zur Entscheidung der Frage hingedrängt, ob die Iritis immer in gleicher Weise auftrete und verlaufe, sie möge nun durch dieses oder jenes ursächliche Moment erregt und bedingt werden, oder ob sie sich in ihren Erscheinungen je nach der Verschiedenheit der ätiologischen Momente verschieden verhalte.

Gesetzt, es wäre in einem gegebenen Falle erwiesen, dass die Entzündung der Iris durch ein bestimmtes ursächliches Moment, z. B. durch Syphilis bedingt sei. Dann unterliegt es wohl auch keinem Zweifel, dass die Behandlung eine andere sein müsse, als wenn die Entzündung durch ein anderes Moment, z. B. durch Verkältung oder durch ein Trauma bedingt wäre. Wer diess nicht zugibt, der braucht überhaupt gar keine Ätiologie. Ich zweifle indessen, dass es irgend Jemanden gebe, welcher im Ernst meint, man könne (um bei dem einmal gewählten Falle zu bleiben) in der That eine durch

Syphilis bedingte Iritis eben so behandeln, wie eine anderweitig bedingte, und habe sich nur an den Grad und allenfalls an hervorstechende Symptome zu halten.

Ist es aber nöthig, verschieden bedingte Fälle auch verschieden zu behandeln, dann muss das ätiologische Moment, wo möglich, noch *vor* der Behandlung sicher gestellt werden. Um diess zu können, mag zunächst der Kranke erzählen, was der Entstehung der Iritis unmittelbar vorausging, mag auch vielleicht bis auf die erste Lebenszeit zurückgegangen werden. Sodann muss der Arzt an die Erfahrung appelliren, und untersuchen, ob die Anamnesis und der Befund des ganzen Körpers solche Momente aufweisen, welche bereits in zahlreichen Fällen als Ursachen der Iritis beobachtet und als solche constatirt wurden, oder ob allgemeine Gesetze der Anatomie, Physiologie und Pathologie überhaupt es als zulässig und als wahrscheinlich erscheinen lassen, dass im vorliegenden Falle die Iritis vielleicht auch auf eine bisher noch nicht beobachtete Weise hervorgerufen worden sei. Durch diesen Vorgang wird man jedoch in der Regel nur so weit kommen, dass man sagen kann: im vorliegenden Falle ist die Iritis gewiss oder wahrscheinlich nicht durch diese oder jene vermeintliche Ursache bedingt, sie ist mit mehr weniger Wahrscheinlichkeit aus dieser oder jener Veranlassung hervorgegangen. Viel Sicherheit wird man aber auf diese Weise kaum jemals erlangen.

Gesetzt aber, es wäre durch vielfältige Beobachtungen sicher gestellt, dass die Art und Weise, wie die Iritis in die Erscheinung tritt (von ihrem Beginn bis zu ihrem Ende), Verschiedenheiten zeigt, welche der Verschiedenheit der ätiologischen Momente entsprechen, z. B. dass eine durch Verkältung bedingte Iritis anders in die Erscheinung trete, als eine durch Syphilis bedingte, dann würde dieser Erfahrungssatz, zu dem vorerwähnten Vorgange hinzugenommen, offenbar in jedem speciellen Falle dem Schlusse auf das Causalmoment um so mehr Leichtigkeit und Sicherheit gewähren, je deutlicher in ihm die von der Erfahrung angegebenen Kennzeichen ausgesprochen sind. Ja es wird dann *der* Vorgang am Krankenbette, dass man zuerst den Befund des Auges genau aufnimmt, ehe man den Kranken anderweitig untersucht und um das Vorausgegangene befragt, in der Regel der beste sein, weil dann die Angaben des Kranken den Arzt nicht präoccupiren können.

Die Erfahrung hat uns in der That viele sehr schätzenswerthe Thatsachen in Bezug auf Verschiedenheit der Symptome und des Verlaufes je nach Verschiedenheit der ätiologischen Momente an die Hand gegeben. Wir finden sie niedergelegt in den Schilderungen, welche seit *Beer* bei verschiedenen Autoren unter den Namen traumatische (genuine), rheumatische, syphilitische, scrofulöse, arthritische etc. Iritis entworfen wurden. Es lag aber in dem Entwickelungsgange, den die medicinischen Wissenschaften überhaupt und die Augenheilkunde insbesondere genommen haben, dass man diese Schilderungen mehr und mehr zu specificiren suchte, dass man solchen Schilderungen, welche auf einer mehr weniger beschränkten Zahl von Beobachtungen fussten, mitunter zu viel Allgemeingiltigkeit zuschrieb, und vorzüglich, dass man sich gewöhnte, Krankheiten und Krankheitsprocesse als etwas für sich Bestehendes, gleichsam als Parasiten im Organismus und nicht bloss als das Abweichen einzelner oder mehrerer Organe und ihrer Function vom normalen Zustande zu schildern. So entstanden endlich die bekannten Krankheitsfamilien, z. B. des Rheuma, der Syphilis, der Gicht u. dgl., welche der Idealisirung und der Systemsucht einen weiten Spielraum eröffneten. Man stützte die Unterschiede häufig auf isolirt aufgefasste Erscheinungen, wo doch nur durch scharfe Auffassung der gesammten Erscheinungen am Auge sowohl als am übrigen Körper die Diagnosis gefunden werden kann. Man suchte für jede Krankheit pathognomonische Kennzeichen. — Diese Blössen

mussten bald erkannt werden. Man begann aber nicht damit, das Schlechte vom Brauchbaren auszuscheiden, sondern man warf Alles zusammen über Bord, und behauptete sofort, „die Iritis sei immer nur *eine*, ob sie durch diese oder jene Ursache hervorgebracht werde.“ Mit gleichem Rechte kann man auch sagen, es gebe nur Eine Conjunctivitis. Diese Auffassungsweise ist aber unseres Erachtens kein Fortschritt, sondern ein Rückschritt in der Augenheilkunde. Mit der Annahme dieses Principes hört man auf, in jedem einzelnen Falle zu forschen, in welcher Beziehung Augenkrankheiten zum Gesammtorganismus stehen.

Es gibt eine Thatsache, welche Jene wohl beherzigen mögen, die da behaupten, die Art und Weise, wie die Iritis auftritt und verläuft, sei durchaus unabhängig von dem ätiologischen Momente, es lasse sich aus den Symptomen der Iritis niemals ein Rückschluss auf die ätiologischen Momente ziehen. Diese Thatsache ist die, dass Ärzte, welche die Erscheinungen der Iritis in zahlreichen Fällen beobachtet und mit den jeweiligen ätiologischen Momenten verglichen haben, aus den Symptomen am Auge allein, noch *vor* Untersuchung des Gesammtorganismus und *vor* Befragung des Kranken um ursächliche Momente, in vielen Fällen mit grösster Wahrscheinlichkeit, und nach Eruirung des bisherigen Verlaufes selbst mit Gewissheit das ätiologische Moment bestimmen. Diess wäre offenbar nicht möglich, wenn die Erscheinungen der Iritis niemals und in keiner Weise durch das ätiologische Moment modificirt würden. Prof. *Ruete* meint zwar, man pflege, ehe man eine Augenentzündung z. B. für scrofulös erklärt, sich doch früher erst das Individuum anzuschauen, und stütze sich eigentlich nicht auf die Erscheinungen am Auge, sondern vielmehr auf die Merkmale der Scrofulosis am übrigen Körper. Möglich, dass ein und der andere Praktiker auf diese Weise vorging. Der rationelle Arzt wird aber gewiss eine Bindehautentzündung, welche bei einem eclatant scrofulösen Individuum vorkommt, nicht schon dieses Vorkommens wegen, sondern nur dann für scrofulös erklären, wenn dieselbe Charaktere zeigt, welche sie in zahlreichen andern Fällen gezeigt hat, wo ihr Bedingtsein durch Scrofulosis auch anderweitig nachgewiesen worden war. (Vgl. I. B. S. 89.) Denn wenn ein eclatant scrofulöses Individuum seine Augen z. B. mit Trippersehleim verunreinigt und eine Blennorrhoe bekommt, so wird doch wohl Niemand diese Bindehautentzündung für eine scrofulöse erklären. Man mag dann sagen: Blennorrhoea in individuo scrofuloso, aber niemals: Blennorrhoea scrofulosa. — Auf gleiche Weise können bei einem Indididuum Zeichen allgemeiner Syphilis und zugleich Iritis vorhanden sein, und ich werde mich dadurch allein noch keineswegs bestimmen lassen, die Iritis schon wegen dieses Vorkommens allein mit Gewissheit für syphilitisch zu erklären. — Wenn mir ein Kranker mit einer Bindehautblennorrhoe versichert, er habe diese Krankheit davon, dass ihn Jemand ins Auge gestossen, so werde ich ihm das nicht glauben, weil mich eigene und fremde Erfahrung gelehrt hat, dass *diese* Reihe krankhafter Erscheinungen niemals aus einer traumatischen Einwirkung allein hervorgehen kann. Wenn ein Kranker mit Iritis zu mir kommt, welche dieselben Erscheinungen darbietet, wie ich sie oft an Kranken beobachtet habe, welche an Lues litten, und welche auch nur mit dieser zugleich gründlich geheilt werden konnte, so werde ich berechtigt sein, auf's Genaueste nachzuforschen, ob nicht Merkmale einer primären Affection vorhanden sind. Auf eine solche Untersuchung aber in *jedem* Falle zu dringen, wäre wohl eben so gefährlich als lächerlich. Diess müssen aber jene Ärzte, welche die Modification der Iritis durch die ätiologischen Momente in Abrede stellen, offenbar jederzeit thun, wenn sie nicht etwa sich mit der blossen Angabe des Kranken begnügen oder die Entzündung nach allgemeinen Principien überhaupt behandeln wollen. Denn es ist Thatsache der Beobach-

tung, dass die Reihe der secundären Erscheinungen auch mit Iritis beginnen kann, dass die Lues nicht jedem am Gesichte geschrieben steht, und dass ihre Einimpfung auch nicht immer einen lockeren Lebenswandel voraussetzt. Es gibt Fälle, wo Entzündungen der Haut (Exantheme) sich in ihren Erscheinungen, in der Art und Weise, wie sie beginnen und fortschreiten, so eigenthümlich verhalten, dass der geübte Diagnostiker daraus allein mit grosser Sicherheit, selbst mit Gewissheit auf Syphilis als Grundursache zurückschliesst. Es kommen Entzündungen der Schleimhäute (Geschwüre an den Genitalien, am Rachen u. s. w.) vor, wo die Erscheinungen an und für sich hinreichen, das Grundübel erkennen zu lassen, auch dann wenn die Infection in Abrede gestellt wird. Hat man wohl einen Grund a priori, bei Entzündung der Regenbogenhaut ein gleiches Verhalten zu negiren?

Wenn wir aber behaupten, es sei möglich, aus der Art und Weise, wie die Iritis auftritt und verläuft, auf das ursächliche Moment zurückzuschliessen, so müssen wir, um Missverständnissen vorzubeugen, noch zwei wesentliche Punkte besonders hervorheben. Erstens stützt sich dieser Schluss immer nur auf Induction und Analogie, und wir werden daher bei der Gegenwart charakteristischer Merkmale in einem gegebenen Falle immer nur sagen können: da sich dieser Fall von Iritis so verhält, wie gewöhnlich bei Syphilis, Scrofulosis u. s. w., so ist anzunehmen, dass auch in diesem Falle Syphilis, Scrofulosis zu Grunde liege. Der Befund am Auge kann uns in keinem Falle der anderweitigen Constatirung der Ursache (durch Anamnesis und Untersuchung des übrigen Körpers) überheben. — Und zweitens wir behaupten nicht, dass sich jede z. B. durch Syphilis bedingte Iritis immer so äussern müsse, wie wir später angeben werden; wir behaupten nicht, dass in Fällen, wo die Erscheinungen am Auge nicht so scharf wie in constatirten eclatanten Fällen ausgeprägt gefunden werden, das Vorhandensein des entsprechenden ätiologischen Momentes schon negirt werden könne. Es kommen Fälle genug vor, wo die Erscheinungen am Auge so wenig markirt sind, dass sie gar keinen Anhaltspunkt geben, auf die Ursache der Iritis zu schliessen. Dann wird aber auch die Angabe des Kranken und die Constatirung dieses oder jenes Allgemeinleidens einer genaueren Diagnosis keine hinreichende Stütze geben, und man wird sich mit der allgemeinen Diagnosis: Iritis begnügen müssen, bis etwa der weitere Verlauf oder das Verhalten zu Arzneimitteln von bekannter Wirkung nähere Aufschlüsse geben.

Obwohl wir nun an die Schilderung der Iritis nach den ätiologischen Momenten weit geringere Anforderungen stellen, als bisher gewöhnlich geschehen ist, so sind wir doch überzeugt, dass sie für den praktischen Arzt von wesentlichem Nutzen, ja unentbehrlich sein werde.

Zum Schlusse dieser — vielleicht schon etwas zu weitläufigen Erörterungen will ich noch durch einen speciellen Fall die Bedeutung dieser Anschauungsweise für das praktische Leben erläutern. In mein Ordinationszimmer trat ein junger Mann mit Entzündung des linken Auges. Ohne ihn weiter zu fragen, untersuchte ich das Auge, und sagte ihm, er habe wohl vor kürzerer oder längerer Zeit an einem Chancre gelitten, denn ich fand die Zeichen der Iritis so, wie in der Regel bei Lues. Anfangs war der junge Mann betroffen — er war Bräutigam — dann gestand er mir, dass er seit 8 Wochen von einer solchen Affection geheilt sei. Er war besonders desshalb erstaunt, weil sein Arzt ihn noch Tags vorher gesehen, und gar nichts von einem solchen Übel erwähnt hatte. Derselbe hatte ihm anfangs ein Augenwasser, später innerlich Tart. stibiatus r. d., und zuletzt, als heftige Lichtscheu dazu kam, Einreibungen von Autenrieth'scher Salbe zwischen die Schulterblätter verordnet. Und doch mussten die Symptome, welche Syphilis vermuthen liessen, bereits seit einigen Tagen deutlich vorhanden gewesen

sein! Oder meinte dieser Arzt, man könne eine Iritis syphilitica mit Tart. stibiatus heilen, weil es nur *Eine Iritis* gibt?

B. Arten der Iritis.

1. Iritis traumatica; Verletzungen der Iris überhaupt.

Die Iris verträgt, trotz ihres Gefäss- und Nervenreichthumes, sehr bedeutende mechanische Verletzungen, ohne sich zu entzünden. Nur Druck und Quetschung, zumal wenn sie länger andauern, haben gern Iritis zur Folge.

Die beste Gelegenheit, das Verhalten der Iris gegen traumatische Eingriffe beim Menschen zu studiren, bieten die Staaroperationen und die Pupillenbildungen. Es geschieht, dass man beim Hornhautschnitt (behufs der Extraction) ein Stückchen aus der Iris ausschneidet, und zwar entweder aus dem grossen oder aus dem kleinen Kreise. Im ersten Falle entsteht eine zweite Pupille, welche nur dann durch Exsudat verschlossen wird, wenn die Öffnung sehr klein war, im zweiten Vergrösserung der (natürlichen) Pupille, entsprechend der Grösse des ausgeschnittenen Stückes, niemals jedoch Entzündung der ganzen Iris, höchstens Verwachsung der Wundränder mit der Kapsel. Hat man behufs der Pupillenbildung bei freiem Pupillarrande einen Theil des letzteren durch die Hornhautwunde herausgezogen und abgeschnitten, so erfolgt gleichfalls keine Iritis, sondern nur eine Vergrösserung der Pupille nach der entsprechenden Richtung hin; die Wundränder bleiben frei oder wachsen im Bereiche des kleinen Kreises an die Kapsel an, und bieten dem Sphincter pupillae fixe Punkte zur Contraction. Trennt man durch einen Quersehnitt die Ringfasern, was bisweilen bei der Extraction nöthig wird, so entsteht eine bleibende Spalte, Coloboma iridis (traumaticum). Schnitte oder Stiche, welche die Radialfasern quer getroffen haben, hinterlassen nur dann eine bleibende Öffnung, wenn der Sphinkter durch vordere oder hintere Synechien fixirt und der grosse Kreis der Iris hiedurch zugleich sehr ausgedehnt und straff gespannt war.

Nach mechanischen Einwirkungen auf das Auge, welche geeignet sind, dasselbe momentan zu comprimiren und die Cornea für einen Augenblick abzuplatten, geschieht es, dass die Iris in mehr weniger grossem Umfange vom Ciliarkörper los- und wohl überdiess auch noch quer (vom Ciliar- zum Pupillarrande) durchgerissen wird. Dieser Unfall hat wohl in der Regel starken Blutaustritt in die Augenkammer, niemals jedoch (mindestens sehr selten) Entzündung der Iris in ihrer To-

talität zur Folge. Der Bluterguss steht nicht immer in geradem Verhältnisse zur Verletzung der Iris; bisweilen kann man die Stelle, aus welcher das Blut kam, selbst nach erfolgter Aufsaugung desselben nicht auffinden. Es ereignet sich auch, dass in Folge ähnlicher Gewaltthätigkeiten die vorderste Partie der Sclera an irgend einer Stelle berstet, die entsprechende Irispartie von dem zur Öffnung strömenden Kammerwasser mit fortgerissen und in dieselbe eingeklemmt wird, und dennoch eben so wenig allgemeine Iritis nachkommt, wie wenn eine Portion der Iris in eine Wunde oder Geschwürsöffnung der Hornhaut vorfällt und allmälig einheilt. Würde in solchen Fällen das Sehvermögen nicht durch Erschütterung der Netzhaut (und hiedurch bedingte Amblyopie oder Amaurosis) gefährdet — ein Unfall, der selten ausbleibt — würde nicht, was jedoch seltener erfolgt, nachträglich die Linse getrübt (wegen Zerreissung der vordern Kapsel oder der Zonula Zinnii), so würden solche Fälle eben nur in so fern von Bedeutung sein, als sie Vergrösserung oder Verziehung der Pupille, oder Doppeltsehen (durch Entstehung einer peripherischen Pupille) setzen.

Wird dagegen die Iris bei absichtlichen oder zufälligen Verletzungen gequetscht, oder wird sie durch eingedrungene fremde Körper, durch die dislocirte Linse, oder durch einzelne Staarreste anhaltend gedrückt, so entsteht sehr häufig Entzündung derselben. Die Fälle, wo kleine fremde Körper in der Substanz der Iris oder in der vordern Kammer durch partielle Entzündung eingekapselt werden, sind äusserst selten. In der Regel erregen sie allgemeine Iritis, zu welcher fast immer auch Chorioiditis und Keratitis mit eitrigem Exsudate hinzutritt.

Eine Iritis, welche nach einer Verletzung des Bulbus entsteht, kann zu dieser in einem sehr verschiedenen Verhältnisse stehen. Einmal ist die Iritis als unmittelbare Folge der Verletzung der Iris selbst zu betrachten; die Verletzung reichte an und für sich hin, die Iris in Entzündung zu versetzen; die Reactionserscheinungen folgen hier der Verletzung so zu sagen wie der Schatten dem Lichte. — In andern Fällen entzündet sich die Iris nicht sowohl wegen der Verletzung selbst, als vielmehr desshalb, weil sie durch einen im Auge zurückgebliebenen Körper, oder durch die entkapselte Linse, oder durch einzelne Staarreste gereizt wird. Hier kann die Entzündung der Iris mehrere Tage, selbst Wochen lang nach der Verletzung entstehen. Ihr Verlauf ist bald äusserst heftig, und droht mit Eiterung, consecutiver Keratitis, Chorioiditis, Panophthalmitis, bald ungewöhnlich protrahirt und mit Pupillensperre endend. — In einer 3. Reihe von Fällen litt durch die Verletzung vielleicht nur die Cornea, und die Iris entzündet sich erst, nach-

dem sich ein Abscess oder ein tieferes Geschwür der Cornea entwickelt hat (vergl. I. B. S. 222), oder die Iris wird von der verletzten Chorioidea aus in Mitleidenschaft gezogen. — Es gibt endlich Fälle, wo das Auge durch eine Verletzung im Ganzen wenig leidet, und erst desshalb Iritis (oder Keratoiritis u. dgl.) entsteht, weil der Kranke bei gereiztem Zustande des Auges dieses anstrengte, starkem Lichte oder einer Verkältung aussetzte, oder an einer Dyskrasie, z. B. an Lues leidet.

Es ergibt sich hieraus, dass nicht jede Iritis, welche nach einer traumatischen Beleidigung des Auges entsteht, desshalb schon für eine traumatische, d. h. durch das Trauma allein bedingte zu erklären sei. Die Constatirung dieses Verhältnisses kann in einzelnen Fällen von hoher Bedeutung sein; nicht nur behufs der Prognosis und Therapie, sondern auch in gerichtsärztlicher Beziehung. Der Arzt muss sich auch hier vor Allem an die Symptome und deren Aufeinanderfolge und an das halten, was bisher aus Erfahrung über solche Fälle bekannt ist, um von objectivem Standpunkte aus auf das ursächliche Moment zurückschliessen zu können.

Die meisten Individuen haben in dem Momente, wo die Iris verletzt wird, die Empfindung eines *lebhaften Schmerzes* im Auge. Wenn *Übligkeiten, Brechneigung,* wirkliches *Erbrechen* nach einer Verletzung des Auges auftreten, so hat man guten Grund, auf Beleidigung der Regenbogen- oder Aderhaut zu schliessen, es müsste denn (nach andern Umständen und Zufällen) Gehirnerschütterung anzunehmen sein. Diese Zufälle können vorübergehen, ohne dass es zur Iritis kommt. Sie sind aber als Zeichen von beginnender und in der Regel mit grosser Heftigkeit drohender Iritis (Chorioiditis) zu betrachten, wenn sie erst mehrere Stunden oder Tage nach erfolgter Verletzung auftauchen. Die Wahrscheinlichkeit, dass Iritis eintrete, steigt noch höher, wenn *Schmerzen in der Umgebung* des Auges, in der Stirn, in der Nasenwurzel, in den Zähnen des Oberkiefers hinzutreten. Doch können diese Zufälle fehlen, oder sie können noch auf zeitweilige flüchtige Stiche im Auge beschränkt sein, wenn bereits Iritis vorhanden ist, durch Besichtigung des Auges constatirt werden kann. Da jedoch das verletzte Auge sehr häufig nicht so starkem Lichte ausgesetzt werden kann, als zur Untersuchung der Iris selbst nöthig ist, da bei durchdringenden Wunden des Bulbus, namentlich nach der Extraction des grauen Staares, schon die Abnahme des Verbandes (Öffnung der Lidspalte) das Auge grosser Gefahr aussetzen kann, so ist es nöthig, jene Erscheinungen zu kennen, welche mit mehr weniger Wahrscheinlichkeit auf Iritis schliessen lassen, auch ohne dass man den Bulbus selbst (genauer) zu untersuchen braucht.

Nach jeder Verletzung tritt *vermehrte Thränenabsonderung* ein. Dieselbe vermindert sich jedoch, namentlich nach Operationen, in Zeit von einigen Stunden, und wird in Kurzem auf's Normale reducirt, falls nicht eine anderweitige, als die zur Verschliessung der Wunde nöthige Reaction eintritt. Wurde das verletzte Auge durch Verklebung der Lider (mittelst Streifen englischen Pflasters) wohl verschlossen, so kann es geschehen, dass die im Bindehautsacke angehäuften Thränen das Gefühl von Drücken oder Stechen erregen, welches jedoch verschwindet, sobald die Thränen sich einen Ausweg gebahnt haben. Der Verletzte pflegt die über die Wangen herabfliessenden Thränen als *heiss* zu bezeichnen, sobald Entzündung der Iris (Cornea oder Chorioidea) im Zuge ist. Wenn vor dem dritten Tage nach einer Staaroperation oder Pupillenbildung im innern Winkel *mehr Schleim* angesammelt erscheint, als an dem unversehrten andern Auge, und nicht etwa schon vor der Verletzung ein Zustand der Bindehaut vorhanden war, welcher vermehrte und veränderte Secretion derselben bedingt, so hat man Grund, diese Erscheinung als Zeichen von Entzündung der Horn- oder Regenbogenhaut zu betrachten. *Erhöhung der Temperatur* der Cutis an der verletzten Seite, namentlich über dem Wangenbeine, ist geeignet, Verdacht auf Iritis zu erregen. Sie fehlt nur bei sehr gelind auftretender und langsam verlaufender Entzündung, kann aber auch anderweitig veranlasst sein. *Schwillt das obere Augenlid an*, wenn auch nur am Rande, so hat die Entzündung der Iris (oder Cornea) sicher schon einen bedeutenden Grad erreicht.

Wenn eine nach einem Trauma entstandene Iritis nicht als unmittelbare Folge der Verletzung selbst auftritt, so werden die Erscheinungen und der Verlauf je nach den mitwirkenden ursächlichen Momenten mannigfaltig modificirt, und es lässt sich für solche Fälle eben keine allgemeine Schilderung entwerfen.

Die von mechanischen Momenten allein oder vorwaltend abhängigen Fälle totaler Iritis zeichnen sich durch *deutliche Entfärbung, Lockerung* und *Schwellung des Gewebes*, häufig auch durch deutliche *Gefässeinspritzung auf der Iris* aus. Stets ist dabei die *Pupille sehr verengert*, falls nicht mechanische Hindernisse entgegenstehen oder die Chorioidea der Ausgangspunkt der entzündlichen Zufälle ist, und mehr als bei irgend einer andern Form droht hier die *Gefahr, dass die Pupille durch reichliches faserstoffiges Exsudat gesperrt werde.* Bei grösserer Heftigkeit kommt es auch zur *Eiteransammlung in der Augenkammer.* Mit dieser raschen und faserstoffreichen Exsudation zugleich bemerkt man *starke Injection der vordern Ciliararterien* (einen rosen- oder violettrothen Saum um die Cornea) und consecutive *Hyperämie, selbst Schwellung der Con-*

junctiva bulbi, letztere oft so stark, dass die Bindehaut einen hoch- oder dunkelrothen Wall um die Hornhaut herum darstellt. Wenn heftige Schmerzen, Lichtscheu und Thränenfluss, auffallend gedrückte Gemüthsstimmung, Appetitlosigkeit, Brechneigung, Pulsbeschleunigung, erhöhte Hautwärme u. dgl. auch in den ersten Tagen bisweilen fehlen, oder nur unbedeutend sind, so bleiben sie doch bei andauernder und zunehmender Entzündung selten aus.

Es geschieht mitunter, dass ein Individuum, dessen Iris bei einer Operation oder zufälligen Verletzung arg mitgenommen wurde, ohne Entzündung derselben durchkommt, und dass hingegen Iritis auftritt, wo der Operateur weder sich noch dem Kranken einen Vorwurf machen kann, und sich doch keine andere Ursache der Iritis, als eben das Trauma selbst, constatiren lässt. Man macht z. B. die Extraction bei einer ganz gesunden Person; die Operation geht nach Wunsche von Statten, und der Kranke verhält sich auch nachher zweckmässig. Es treten den 2. und selbst den 3. Tag weder subjective noch objective Erscheinungen ein, welche Verdacht auf Entzündung überhaupt erregen könnten. Auf einmal in der Nacht etwa träumt der Operirte, er habe sich an das Auge gestossen, oder er wird durch einen flüchtigen Stich im Auge erschreckt, und es fliessen einige Zähren über die Wange. Des Morgens findet der Arzt vielleicht ein und das andere der obgenannten objectiven Symptome, vielleicht auch keines derselben (oder nicht verlässlich ausgesprochen). Er wartet noch einen Tag zu, da keine eclatanten Zufälle auftreten, und entfernt den 5. oder 6. Tag den Verband. Der Kranke sieht nichts, oder wenig. Der Arzt erkennt, dass Iritis mit mehr weniger reichlichem Exsudate eingetreten ist, auch schon bei sehr mässiger Beleuchtung, wenn nämlich die Hornhautwunde geschlossen, die Hornhaut ungetrübt, und dennoch das Auge ohne Glanz, ohne jenes Feuer erscheint, welches die offene Pupille dem Auge auch im Halbdunkel verleiht, und wenn zugleich das Weisse des Auges rings um die Hornhaut deutlich geröthet ist.

Wenn zu den Symptomen, die auf einfache Iritis deuten, nicht in wenig Tagen Erscheinungen hinzutreten, welche von Theilnahme der Cornea, der Chorioidea oder sämmtlicher Gebilde des Augapfels an dem Entzündungsprocesse zeugen, so hat man ausser mechanischer Beschränkung oder Aufhebung des Sehvermögens (partieller oder totaler Pupillensperre) nichts zu fürchten, und es ist dem Processe mit diesem Ausgange gleichsam die Spitze abgebrochen. Eine Ausnahme machen nur jene Fälle, wo ein fremder Körper im Auge zurückgeblieben ist, oder wo das Auge durch die dislocirte oder entkapselte Linse beständig gereizt wird, und die Entzündung jeden Augenblick mit erneuerter Heftigkeit auflodern kann, gewöhnlich aber die Sehkraft auf eine mehr schleichende und unvermerkte Weise (durch allmälige Exsudation im Glaskörper oder von Seite der Chorioidea) vernichtet wird.

Behandlung. So wie bei jeder Verletzung muss auch hier zuvörderst untersucht werden, ob nicht irgend ein fremder Körper in die Iris oder noch tiefer eingedrungen sei. Man wird ihn natürlich zu

entfernen suchen, wo dieses geschehen kann, ohne das Auge durch die hiezu nöthigen Eingriffe noch grösserer Gefahr auszusetzen, als das Zurückbleiben desselben dem Auge zu bringen droht. Nähere Andeutungen hierüber lassen sich nicht geben. Sodann ist wo möglich zu ermitteln, ob die Linse durch die Verletzung etwa dislocirt oder mindestens die vordere Kapsel eingerissen wurde, weil dann nicht nur Cataracta, sondern auch Reizung der Iris durch dieselbe zu fürchten steht. Das Nähere hierüber kann erst bei der Lehre von den Krankheiten der Linse angegeben werden. Wie man sich bei Vorfällen der Iris durch Hornhautwunden zu benehmen habe, wurde bereits B. I. S. 229 besprochen. Dieselben Grundsätze gelten auch bei Vorfällen der Iris durch Einrisse oder Wunden der Sclera.

Nicht minder wichtig ist, dass man bei Verletzungen, welche den Bulbus einer Erschütterung aussetzten, des lähmenden Einflusses nicht vergesse, welchen diese auf die Netzhaut auszuüben pflegt. Bei Augen, welche in Folge eines Stosses, Hiebes u. dgl. eine Lostrennung der Iris vom Ciliarbande, eine Zerreissung ihres Parenchyms, starke Blutaustretung in der vordern Augenkammer u. s. w. darbieten, ist nicht so sehr die nachfolgende Reaction (Entzündung der Iris) zu fürchten, als Amblyopie oder Amaurosis. Am ehesten kann man diesem traurigen Ausgange noch durch frühzeitige Anwenduug *spirituös-aromatischer Umschläge* vorbeugen. Ich gehe in solchen Fällen sehr bald, selbst den ersten Tag noch, von Eisumschlägen zur Anwendung der *Tinctura arnicae montanae* über, indem ich sie mit kaltem Wasser, später mit Spiritus vini, spir. roris marini, oder einem ähnlichen Mittel (allmälig weniger und weniger) verdünne.

Steht nach der Art der Verletzung oder nach den bereits eingetretenen Zufällen eine heftige Iritis zu befürchten, oder ist diese bereits in vollem Gange, so säume man nicht, wenn sonst die Individualität des Verletzten es zulässt, einen *Aderlass* vorzunehmen, oder mindestens eine entsprechende Zahl *Blutegel* (8—16) an die Schläfe und hinter das Ohr zu setzen, und beide oder nur letztere zu wiederholen, sobald nicht ein merklicher und dauernder Nachlass der entzündlichen Zufälle eingetreten ist. Unmittelbar nach den Blutentziehungen sind *kalte Umschläge*, gehörig angewendet, das zweckmässigste Mittel, vorausgesetzt, dass nicht bereits Eiterung eingetreten ist. Es versteht sich, dass man die Cur durch *knappe Diät, strenge Ruhe* (der Augen und des Körpers), Abhaltung aller *örtlichen und allgemeinen Reize*, namentlich *Temperirung des Lichtes*, und durch *salzige Abführmittel* unterstützen muss; bei drohender oder bereits vorhandener reichlicher Exsudation in der

Pupille reiche man *Calomel* in grossen Gaben, etwa zu 2 Gran alle 3 bis 4 Stunden. Ist die Heftigkeit der Zufälle gebrochen, so mache man Einreibungen von Unguentum einereum mit Opium an die Stirn und Schläfe (4—8 Gran auf 1 Drachme); Belladonna oder Hyoscyamus können erst viel später in Anwendung kommen, wenn keine Exsudation mehr erfolgt und auch die auf Congestion beruhenden Erscheinungen ganz oder grösstentheils verschwunden sind.

Die Ansichten der Ärzte über die Wirkung der Belladonna (des Hyoscyamus) sind sehr verschieden. Sie erweitert im gesunden Auge die Pupille, wenn man sie in entsprechender Dosis innerlich verabreicht, oder von einer Lösung des Extractes (2—3 Gran in 1 Drachme Wasser) einige Tropfen in den Bindehautsack bringt, oder dasselbe Präparat (8—10 Gran mit 1 Drachme unguentum) an die Stirne und Schläfe aufstreicht. Wir haben uns bereits oben (S. 33) ausgesprochen, dass wir uns diese Wirkung nur durch Erschlaffung des Sphinkters und ungeschwächte Thätigkeit der Radialfasern erklären können. Wir haben ferner, gestützt auf Analogie, S. 38 uns für die Ansicht entscheiden müssen, dass bei jeder heftigen Iritis sowohl der Sphinkter als der Dilatator ihr Contractionsvermögen verlieren. Wir begreifen also schon a priori nicht, wie die Belladonna ihren Einfluss auf den Sphinkter während heftiger Iritis geltend machen, oder wie sie ihn bei Zunahme der Entzündung bleibend ausüben könne.

Ich bin aber auch nie im Stande gewesen, während einer nur einigermassen heftigen Iritis (abgesehen von mechanischen Hindernissen in der Pupille) die Pupille durch Belladonna zu erweitern, oder durch zeitige Anwendung von Belladonna die Pupille erweitert zu erhalten, wenn Iritis im Anzuge war. Ich habe Versuche hierüber theils nach der Extraction, theils nach der Reclination gemacht, in Fällen, wo Iritis zu befürchten stand und auch wirklich eintrat. Ja ich bin sogar von der Anwendung der Belladonna während der Dauer der Entzündung auch in minder heftigen, selbst in chronischen Fällen ganz abgegangen, weil ich in einigen Fällen nach ihrer Anwendung offenbare Verschlimmerung beobachtet habe. Einer dieser Fälle, der auch in anderweitiger Beziehung viel Interesse bietet, wird weiter unten ausführlich mitgetheilt werden.

Wenn endlich der Exsudationsprocess selbst erlischt, und die Hyperämie mehr eine passive geworden, besonders aber wenn Eiterung eingetreten ist, so pflegen die Kranken die kalten Umschläge nicht mehr zu vertragen, nach ihrer Anwendung über stärkere Schmerzen zu klagen, hingegen *trockene warme Tücher* (von der Stirne über das Auge herabhängend) sich zu loben. Die Einreibungen von Unguentum einereum mit Opium sind auch jetzt noch das beste Mittel, heftige Schmerzen zu lindern; in seltenen Fällen werden auch diese nicht vertragen, und es müssen Opiate innerlich angewendet werden.

Ist viel Eiter in der Augenkammer angesammelt, so entleere man denselben durch einen 2—3‴ langen *Hornhautstich*, zumal dann, wenn das Hypopyum von heftigen Schmerzen (im Auge und in der entsprechenden Kopfhälfte) begleitet wird. Die Punction dürfte auch in jenen Fällen erlaubt und von grossem Nutzen sein, wo durch Aufquellen der entkapsel-

ten Linse grosse Spannung des Bulbus und heftige Sehmerzen unterhalten werden. Von der innerliehen Anwendung der *Polygala senega* allein oder mit weinsteinsauren Salzen darf man Beförderung der Resorption im Bulbus erwarten, jedoch nur allmälig.

Ist das heftige und hartnäekig anhaltende *Erbrechen,* welehes sowohl naeh zufälligen als naeh absiehtlichen Verletzungen des Bulbus nieht selten beobaehtet wird, durch die beginnende und steigende Reaction bedingt, dann wird es am ehesten durch die eben angegebene Antiphlogose gestillt. Wäre Einklemmung der Iris in der Cornea oder Sclera vorhanden, und mit überwiegender Wahrseheinlichkeit als Ursaehe jenes Zufalles zu betrachten, dann müsste man diese entweder durch Abtragung des vorgefallenen Stückes oder naeh den B. I. S. 206 gegebenen Regeln zu beseitigen suehen. Wie man sich zu benehmen habe, wenn Druek auf die Iris oder Chorioidea durch die zu tief in den Glaskörper hineingedrückte, rüekwärts an die Iris angelehnte, oder in die vordere Augenkammer vorgefallene Linse, oder dureh die zu stark aufgequollenen Theile derselben als Ursache dieses Zufalles erklärt werden muss, kann erst bei der Lehre von den Staaroperationen angegeben werden. Es kann übrigens heftiges und hartnäekiges Erbreehen aueh in übermässiger Empfindliehkeit des Nervensystemes allein oder vorwaltend bedingt sein. In solchen Fällen ist vor Allem Tröstung des übermässig ängstlichen Kranken nöthig; kleine Gaben Brausepulver, Aqua laurocerasi, Morphium aceticum, Sulfas ehinini mit Opium, eine Tasse guter Fleisehbrühe, Infusum menthae piperitae oder florum ehamomillae sind die vorzügliehsten Sedativa, bei deren Wahl man in speciellen Fällen dureh besondere Verhältnisse geleitet werden mag.

2. *Iritis rheumatica.*

Es gibt Fälle, wo sich unmittelbar nach einer Verkältung eine Augenentzündung entwiekelt, welehe sieh vorwaltend oder nebenbei dureh die Zufälle von Iritis kund gibt. Gewöhnlich ist es die Conjunctiva bulbi, oft die Hornhaut, selten die Aderhaut, welehe mit der Iris zugleich im Zustande der Entzündung gefunden wird. Nieht selten entwickelt sich diese Iritis, gleich der Keratitis rheumatica, erst naeh längerem Bestehen eines Augenkatarrhs, und die Erscheinungen dieses letzteren bestehen dann in gleichem Grade fort, oder sie treten naeh dem Erscheinen der Iritis mehr weniger in den Hintergrund. Es gibt Fälle, wo nach einer Verkältung der Betroffene von Lichtscheu, Thränenfluss, heftigen Sehmerzen im Auge und dessen Umgebung, wohl

auch von leichter Trübung des Gesichtes befallen wird, das Auge nur einen lebhaft gerötheten Saum rings um die Cornea, netzförmige Röthe und leichte Schwellung der Conjunctiva bulbi darbietet, und erst nach einigen Tagen die Zeichen von Keratitis oder Iritis, oder von beiden zugleich sichtbar werden.

Solche Fälle wurden bisher gewöhnlich unter dem Namen Ophthalmia catarrhalis rheumatica beschrieben. Die Autoren, welche sich dieser Benennung bedienten, waren der Meinung, es sei ursprünglich nur die Conjunctiva und die Sclera entzündet, und erst später trete Iritis hinzu. Diess scheint uns nicht ganz richtig zu sein. Die Sclera ist bei jenem Zustande, den man Ophthalmia rheumatica oder Scleritis rheumatica genannt hat, wohl niemals entzündet, höchstens im Zustande von Congestion und etwas seröser Durchfeuchtung; denn niemals sehen wir bei dieser Form weder die Zeichen noch die Folgen wirklicher platischer Exsudation in der Sclera, welche doch bald in der Cornea, bald in der Iris mehr weniger deutlich hervortreten. Ich bin der Ansicht, die Rosenröthe des vordern Umfanges der Sclera sei nur durch starke Congestion im Bereiche der vordern Ciliararterien bedingt, eine Erscheinung, ohne welche man sich Entzündung der Cornea oder Iris nicht wohl denken kann, und welche dieser Entzündung allerdings durch längere Zeit vorausgehen, aber auch wieder verschwinden kann, bevor es noch zur Ausscheidung faserstoffigen Exsudates in irgend einem der genannten Gebilde gekommen ist. Diesen rothen Gürtel von Entzündung des Corpus ciliare (Kyklitis) herzuleiten, wie in neuerer Zeit Einige gethan haben, heisst an die Stelle einer als unhaltbar erkannten Hypothese (Scleritis) eine andere, nicht um ein Haar besser begründete setzen.

Symptome. Exquisite Fälle von Iritis rheumatica beginnen immer mit sehr lebhafter Injection der vordern Ciliargefässe, mit *zonenförmiger lichter Rosenröthe* rings um die Cornea, unter *heftigen*, gewöhnlich stechenden oder reissenden, anhaltenden oder aussetzenden *Schmerzen im Auge und dessen Umgebung*, meistens in der ganzen entsprechenden Kopfhälfte, *mit heftiger Lichtscheu* und *reichlichem Thränenflusse*. Dabei können die *Veränderungen in der Iris relativ noch sehr gering* sein, und sich auf *Verengerung der Pupille ohne Exsudat in derselben, geringere Beweglichkeit der Iris* und *leichte Entfärbung* derselben, vielleicht bloss im kleinen Kreise (dunklere Färbung) beschränken. Äusserst selten wird man selbst bei diesem geringen Grade *ödematöse Infiltration der Conjunctiva bulbi* bis in den Übergangstheil, und *selbst des obern Augenlides* vermissen, welche sonst nur den höhern Graden anderer Formen von Iritis zukommt. *Vergrösserung der vordern Augenkammer* kann das einzige Zeichen bereits erfolgter Exsudation sein, aber auch fehlen. Erst bei höherer Steigerung des Übels wird die *Schwellung und Lockerung des Gewebes* der Iris, vom kleinen Kreise aus, und die Ausscheidung *faserstoffigen Exsudates* in der Pupille und im Humor aqueus deutlich wahrnehmbar. Das Exsudat ist anfangs mehr

serös als faserstoffig, daher die vordere Augenkammer (durch Zurückdrängung der Iris) gewöhnlich grösser, die Cornea mehr gespannt und glänzend erscheint; in andern Fällen erscheint die Cornea matt, wie mit zahlreichen Nadelstichen besetzt (ödematös?) oder durch Präcipitation von Exsudat an der Descemetschen Haut getrübt (gleichmässig, wie ein angehauchtes Glas, oder punktförmig), oder in jenem Zustande, den wir als Keratitis rheumatica kennen gelernt haben. Nur bei wiederholter oder sehr heftiger Einwirkung der Ursache (unzweckmässiger Behandlung) und bei Hornhautentzündung mit Eiterung kommt es zu reichlicher Ausscheidung faserstoffigen (eitrigen) Exsudates in die Pupille oder in den Humor aqueus, so dass partielle oder totale Pupillensperre oder Senkung des Exsudates in der vordern Augenkammer erfolgt. Die Schwellung des Parenchyms erreicht auch in diesen heftigsten Fällen nicht leicht einen hohen Grad. Blutgefässe in der Iris werden aus demselben Grunde niemals sichtbar, ausser nach längerem Bestehen, welches wieder durch andere Momente bedingt ist. Auch tritt die durch Verkältung bedingte Iritis niemals partiell auf.

Vorkommen. Die Iritis rheumatica kommt am häufigsten im Mannesalter vor, minder häufig nach dem 50., selten vor dem 20. Jahre. Die Affection befällt nicht leicht beide Augen zugleich oder kurz nacheinander. Eine besondere Anlage dazu kennen wir nicht; es muss jedoch bemerkt werden, dass eine grosse Zahl der betreffenden Kranken angeben, sie haben schon früher an Affectionen der Augen oder anderer Körpertheile gelitten, welche mit Gewissheit oder mit mehr weniger Wahrscheinlichkeit als rheumatische bezeichnet werden können. Vergl. Keratit. rheum. Bd. I. S. 196.

Prognosis. Frische, nicht vernachlässigte oder misshandelte Fälle lassen im Allgemeinen eine günstige *Prognosis* zu, sowohl was die Dauer als die Ausgänge betrifft. Das Auge kommt ohne oder mit leichten hintern Synechien, höchstens mit Pupillensperre (durch eine dünne Exsudatschichte) durch. Selbst bei reichlich angesammeltem Faserstoffe in den Augenkammern (Hypolympha) ist nichts mehr, als Pupillensperre zu fürchten. Nur bei Eiteransammlung (Hypopyum), welche jedoch vielleicht nur bei gleichzeitiger Keratitis mit Abscess- oder Geschwürsbildung vorkommt, drohen dem Auge solche Veränderungen, welche jede Aussicht auf Wiederherstellung des Sehvermögens benehmen. Wären Zeichen von Chorioiditis vorhanden (Erweiterung der Pupille, feurige Erscheinungen, grössere Störung des Sehvermögens, als nach den sichtbaren mechanischen Hindernissen angenommen werden kann), so müssten diese bei der Prognosis wohl in Anschlag gebracht werden.

Behandlung. Vor Allem muss für *gleichmässige Temperatur* gesorgt werden. Der Kranke soll nicht nur, wie bei jeder acuten Iritis, im Zimmer bleiben, sondern lieber das Bett hüten. Ich weiss, dass ich mit Kranken nicht fertig werden konnte, denen ich gestattet hatte, im Zimmer herumzugehen, sich das Gesicht mit frischem Wasser zu waschen u. dgl. Das Licht werde je nach der Lichtscheu temperirt, doch lasse man das Zimmer niemals so stark verdunkeln, dass selbst das zur Besichtigung des Auges erforderliche Licht einen grellen Wechsel nöthig machen würde.

Bei lebhafter Röthe der Sclera und heftigen Schmerzen beginne man die Behandlung mit *8—10 Blutegeln* an die Schläfe. Bei der Nachblutung lasse man dafür sorgen, dass nicht neuerdings Verkühlung stattfinde. Sodann werde eine Salbe aus 4—8 Gran *Extr. opii aquosum mit 1 Drachme Ung. cinereum* an die Stirn aufgestrichen, ein Stückchen Papier darüber gelegt, und die entsprechende Kopfhälfte mit einer *gewärmten Serviette* oder mit Watte u. dgl. bedeckt, so dass dieselbe wie ein Schirm über das leidende Auge herabhängt, und noch Luft und Licht zum Auge treten lässt. Statt der Salbe habe ich auch das Emplastrum mercuriale, mit Opium versetzt und auf Leder gestrichen, mit grossem Nutzen angewendet. Innerlich reiche man *Tart. stibiatus refr. dosi* allein oder mit Glaubersalz, bei heftigen Fällen, namentlich bei reichlichem Exsudate in der Augenkammer als *Brechmittel* oder in grossen Gaben. Bei Diarrhöe oder Neigung hiezu verbinde man den Tart. stib. refr. dosi mit einem Opiate, oder gebe *Opium* allein, mit einer kleinen Dosis Calomel, oder ein *Infusum ipecacuanhae*, natürlich nicht promiscue oder pro libitu, sondern mit Auswahl, je nach dem Zustande des ganzen Organismus. Bei schwächlichen, herabgekommenen Individuen habe ich vom *Pulvis Doveri* überraschende Erfolge, namentlich baldige Linderung der Schmerzen und der Lichtscheu beobachtet. — Fuss- oder allgemeine Bäder habe ich, dem Rathe meines verehrten Lehrers folgend, nie angewendet, so lange nicht die Röthe der Sclera verschwunden war. Ebenso habe ich *Senfteige*, *Vesicantien* u. dgl. anfangs nicht, sondern erst dann verordnet, wenn die Entzündung so gut als gehoben war, und nur noch leichte Röthe und grosse Empfindlichkeit gegen das Licht zurückblieb. *Blutige Schröpfköpfe* hingegen, 10—12 Stück längs der Wirbelsäule, wurden oft schon früher, und in vielen, namentlich mehr protrahirten Fällen, mit sichtbarem Nutzen applicirt. (Vergl. Keratitis S. 197.)

3. Iritis syphilitica.

Vorkommen. Die syphilitische Regenbogenhautentzündung ist der Ausdruck allgemeiner Syphilis am Auge. Sie tritt bei Individuen, welche an Chancre gelitten haben, bald gleichzeitig mit andern secundären Erscheinungen auf, namentlich mit Hautausschlägen oder Halsgeschwüren, bald erst, nachdem diese schon einige Zeit bestehen oder auch schon zurückgegangen sind, in seltenen Fällen auch bevor sich das Allgemeinleiden noch in irgend einem andern Organe manifestirt hat. — Am Auge selbst gehen ihr nicht selten andere Entzündungsformen voraus, namentlich die Erscheinungen eines gewöhnlichen Bindehautkatarrhes.

Sie entwickelt sich entweder ohne äussere Veranlassung, ohne sogenannte Gelegenheitsursache, oder nach den verschiedensten Einflüssen, z. B. nach einem Stosse an's Auge, einem Luftzuge, nach stärkerer Anstrengung des Auges, u. dgl. Je nach der verschiedenen Entstehungsweise können die ihr eigenthümlichen Erscheinungen von Anfang mehr weniger verwischt oder maskirt werden; im weitern Verlaufe wird es jedoch beinahe jedesmal möglich, aus dem Verhalten der Entzündung selbst mit grösster Wahrscheinlichkeit zu bestimmen, ob die Iritis als Localausdruck der Syphilis zu betrachten sei oder nicht.

Symptome. Entsteht die Krankheit, ohne dass irgend eine andere Ursache einen merklichen Antheil an deren Provocirung genommen hat, so können *Trübung des Gesichtes* und etwas *gesteigerte Empfindlichkeit* gegen Licht, Anstrengung u. dgl. die ersten, und mehrere Tage lang auch die einzigen Zufälle sein, welche den Kranken auf sein Auge aufmerksam machen. Diese Form zeichnet sich nämlich vor Allem durch Lieferung eines *sehr plastischen Exsudates* aus. Man kann daher, auch wenn es vielleicht noch nicht zu beträchtlicher Röthe auf der Sclera, noch nicht zu heftiger Lichtscheu, Schmerzen u. s. w. gekommen ist, schon manifeste *hintere Synechien* und einen gleichmässigen oder punktirten *Beschlag der hintern Hornhautwand* bemerken, welcher letztere jedoch auch oft genug mangelt. Es sind Fälle beobachtet worden, wo Klumpen plastischen Exsudates bis zur Grösse eines halben Hanfkornes an die Descemetsche Haut angelagert waren. Vergrösserung der vordern Kammer (durch serösen Erguss) wird man bei einfach durch Syphilis bedingten Formen kaum jemals beobachten; auch kommt es selten vor, dass das in den Humor aqueus ausgeschiedene Exsudat so wenig consistent ist, um sich daselbst zu Boden zu setzen und seine Lage je nach der des Kranken ändern zu können. Vor Allem ist es

das *Parenchym der Iris, in welches faserstoffiges Exsudat* abgelagert wird. Es kommen Fälle vor, wo die übrigen Zufälle der Entzündung keinen hohen Grad erreicht haben, und dennoch der kleine Kreis — ringsum oder stellenweise — verfärbt (gewöhnlich dunkler), deutlich aufgelockert und geschwellt, selbst mit sichtbaren Blutgefässchen durchzogen erscheint. Am auffallendsten gibt sich die plastische Exsudation durch die Bildung *gelblicher oder gelblichröthlicher Knötchen im Gewebe der Iris* selbst kund.

Sie gleichen mehr den Tuberkeln, als den Condylomen der Cutis und kommen in der überwiegenden Mehrzahl der hieher gehörigen Fälle vor. Ausser bei Syphilis sah ich sie (unter mindestens 400 Fällen) nur in zwei Fällen, welche ich weiter unten ausführlich mittheilen werde. Man beobachtet diese Knötchen öfters im kleinen, als im grossen Kreise; in letzterem Falle entwickeln sie sich von der äussersten Peripherie der Iris her; sie dürften manchmal vom Ligamentum ciliare ausgehen. Erheben sie sich mehr gegen die vordere Irisfläche, so erscheinen sie wie lichtgelbe Mohn-, Hirse- oder Hanfkörner, welche zur Hälfte in den Humor aqueus vorragen, und durch mehr oder weniger deutlich sichtbare Blutgefässchen (an ihrer Basis und Oberfläche) einen Stich ins Gold- oder Röthlichgelbe erhalten. In andern Fällen erheben sie sich mehr gegen die Uvea hin, und bilden kleine knotige Anschwellungen oder Vorsprünge des Pupillarrandes, deren Zahl zwischen 1 und 7—10 schwankt, oder sie drängen die Iris an einer (mehreren) Stelle so vorwärts, als ob sie zwischen diese und die Kapsel eingeschoben wären. Sie können so gross werden, dass sie den grössten Theil, ja das ganze Lumen der vordern Kammer ausfüllen. Ich habe zwei Fälle beobachtet, wo solche Exsudatknoten, vom Ciliarrande der Iris ausgehend, so gross wurden, dass sie endlich nicht nur die vordere Kammer aufhoben, sondern auch den angrenzenden Theil der Sclera und die Cornea auswärts drängten, und eine Hervorwölbung von der Grösse einer halben Haselnuss bildeten. Sie schienen hier, wenigstens zum Theil, vom Ligamentum ciliare ausgegangen zu sein. In dem einen dieser Fälle waren die Scleralfasern durch den Druck des Exsudates allmälig resorbirt oder weit auseinander gedrängt worden, und es hatte den Anschein, als müsste der Inhalt der durch die Bindehaut durchscheinenden gelben Geschwulst flüssig, eitrig sein; ein hinreichend grosser Einstich mit einem Staarmesser belehrte uns, dass die Masse consistent und derb, speckähnlich war. Diese Masse wurde endlich resorbirt, und der Bulbus schrumpfte, ohne irgendwo aufgebrochen zu sein, zu einem unförmlichen Klumpen zusammen. Derselbe Ausgang erfolgte auch in dem zweiten Falle, wo übrigens Anfangs, bevor das Condylom noch eine solche Ausdehnung zu gewinnen angefangen hatte, durch längere Zeit auch etwas flüssiges Exsudat zu unterst der Augenkammer angesammelt gewesen war.

So wenig ich mich jemals von wirklicher Eiteransammlung in der vordern Augenkammer (bei dieser Form) überzeugen konnte, so sah ich auch niemals eitrige Schmelzung solcher Exsudatknoten eintreten. Sie nahmen — mit Ausnahme der genannten zwei Fälle — allmälig an Grösse ab, und die grösseren hinterliessen gewöhnlich sehr lange bestehende missfarbige (schmutzig braune oder schiefergraue) Flecken in der Iris. Wo eine mehr gleichmässige Infiltration des Gewebes der Iris bestanden hatte, erlangte die Iris so lange, als ich Gelegenheit hatte, die Fälle zu beobachten, ihr normales Aussehen in Bezug auf Farbe und Faserbau nicht wieder.

Sehr häufig kann man gerade bei dieser Form schon mit freiem

Auge *Blutgefässe auf der Iris* wahrnehmen, namentlich in der innern Zone und im Umfange der genannten Exsudatknoten. Bei anderen Formen von Iritis sieht man diese Erscheinung nur dann, wenn die ganze Iris entzündet und deutlich angeschwollen, oder wenn sie nach längerem Bestande der Entzündung in ihrer Structur ganz verändert, der Rückfluss des Blutes durch die Chorioidea (wegen hinzugetretener Chorioiditis) gehindert ist; bei dieser Form sah ich mehrmals nur eine Stelle der Iris infiltrirt und mit hellrothen Gefässreiserchen versehen, während die übrige Iris weder verfärbt, noch in ihrer Beweglichkeit merklich beeinträchtigt war.

Die *Entzündung kann sich längere Zeit als eine partielle* behaupten. Wie eigenthümlich die Mehrzahl der hieher gehörigen Fälle sich gestaltet, ersieht man am besten daraus, dass manche Autoren diese Affection der Iris nicht als Entzündung, sondern als einen exanthematischen Process betrachtet wissen wollen.

Beer und viele Autoren nach ihm haben *Verrückung der Pupille nach innen und oben* als charakteristisch bezeichnet. Ist man auf dieses Symptom bei einer grossen Zahl verschiedener Fälle von Iritis aufmerksam, so findet man, dass dasselbe auffallend häufig und deutlich ausgeprägt bei der syphilitischen Iritis vorkommt; es erscheint aber weder constant, noch ausschliesslich bei dieser Form.

Bei der Auffassung dieser Erscheinung muss man sich gegenwärtig halten, dass die Pupille im normalen Zustande etwa $^1/_3$‴ weiter nach innen liegt, und dass der Scleral- und Bindehautsaum von oben her viel weiter über den Rand der Cornea hereingreift. Steht das beobachtende Auge etwas höher, als das beobachtete, so erscheint die Pupille jederzeit ein wenig nach innen und oben verrückt. Will man also die Lage des Pupillarrandes zum Ciliarrande der Iris richtig beurtheilen, so muss man das Auge auch von unten und aussen her betrachten. — Wenn bei einer Iritis plastisches Exsudat an die Oberfläche (am Pupillarrande, in den Humor aqueus) geliefert wird, bevor noch der Sphinkter durch starke Hyperämie und ödematöse Schwellung in seiner Function gehemmt ist, so kann es leicht geschehen, dass zu einer Zeit, wo die Pupille sehr verengert ist (während des Schlafes), der Pupillarrand an die Kapsel angelöthet wird, und dass die angeklebte Partie fixirt bleibt, wenn die Pupille (im wachen Zustande) wieder grösser wird. Die Anlöthung kann an zahlreichen Stellen des ganzen Umfanges erfolgen; sie findet aber erfahrungsgemäss am häufigsten in der untern Partie statt. Die Ursache hievon ist wohl die, dass das in den Humor aqueus ausgeschiedene plastische Exsudat sich zwischen die Iris und Kapsel einsenkt, oder sich in der untern Hälfte des Pupillarrandes an die Kapsel anlegt und beide verbindet. In allen Fällen, wo eine wirkliche Dislocation der Pupille nach innen und oben oder nach aussen und oben vorkam, überzeugte ich mich, dass der untere Theil der Iris an einem dem Centrum der Kapsel näher gelegenen Theile dieser letztern fixirt, der obere Theil ($^2/_3$ oder $^3/_4$) aber noch frei beweglich war.

In Bezug auf die Grösse und Gestalt der Pupille finden überhaupt grosse Schwankungen statt. Es gibt Fälle, wo die Pupille beträchtlich verengert, aber auch Fälle, wo

sie auffallend gross, selbst continuirlich (wie durch Belladonna) erweitert ist. Man kann annehmen, dass in Fällen mit erweiterter Pupille die Chorioidea, namentlich das Ciliarband der Sitz von Exsudaten sei. — Gerade in solchen Fällen steht die Störung des Gesichtes in keinem Verhältnisse zur Trübung der durchsichtigen Medien; die Kranken klagen, wenn die Cornea, der Humor aqueus und die Pupille bereits rein geworden sind, über mehr weniger starke Trübung. Weiter unten folgt die Beschreibung eines Falles, welcher mit Bestimmtheit für Chorioiditis syphilitica erklärt werden kann. — Wenn die Pupille nicht verengert ist, so kann man oft eine grosse Zahl isolirter und etwas wulstiger hinterer Synechien wahrnehmen, und in gelinderen Fällen kann man bisweilen bemerken, dass die eine oder die andere Synechie nach ein- oder zweitägigem Bestande verschwindet, dagegen vielleicht an einer zweiten oder dritten Stelle wieder auftaucht.

Ein heftiger bohrender Schmerz in der Gegend des Sinus frontalis ist ein hervorragendes Symptom dieser Form von Iritis. Kranke, welche über Tag selbst in's Freie gehen können, werden Abends von Lichtscheu und Thränenfluss, und bald darauf von anhaltendem Schmerze in der Stirn, wohl auch in der ganzen Kopfhälfte befallen, oder plötzlich in der Nacht durch denselben aus dem Schlafe geweckt, und auf eine bisweilen fürchterliche Art gequält, bis derselbe nach Mitternacht oder gegen Morgen von selbst verschwindet. Nach jedem solchen Schmerzanfalle findet man mehr Exsudat in der Pupille oder in der Iris. Wenn bei einer Iritis derlei Anfälle auftreten, hat man Grund, Syphilis als Ursache zu vermuthen; sie treten jedoch nicht in allen Fällen so deutlich markirt hervor; in vielen Fällen sind die Schmerzen mehr anhaltend oder bloss remittirend, in andern nicht gerade an jene Tageszeit gebunden. Es gibt Fälle, welche gleich in den ersten Tagen mit solchen Schmerzen auftreten und dadurch ihre Natur verrathen, aber auch Fälle, wo die Entzündung — nach der Injection der Ciliargefässe und nach der Menge des Exsudates zu schliessen — bereits einen hohen Grad erreicht hat, und dennoch nicht nur über Tag, sondern auch des Nachts weder Schmerzen noch Lichtscheu (in erheblichem Grade) vorhanden sind; sie erscheinen als seltene Ausnahmen von der Regel.

Verlauf — Ausgänge. Diese Entzündung tritt fast immer nur an Einem Auge auf, und zwingt durch die genannten Schmerzanfälle selbst jene Kranke, ärztliche Hilfe zu suchen, bei welchen die Abnahme der Sehkraft allein hiezu noch nicht hinreicht. Wenn aber das Allgemeinleiden nicht gänzlich behoben worden ist, so pflegt, bald noch während das eine Auge entzündet ist, bald erst kürzere oder längere Zeit nachher, auch das andere Auge ergriffen zu werden.

Die Entzündung kann, auch wenn ihr keine ärztliche Behandlung entgegen gesetzt wird, einfach mit Pupillensperre, oder bloss mit hintern Synechien enden; es kommen wenigstens Fälle vor, wo man

auf dem einen Auge diesen Ausgang, auf dem andern unzweifelhaft eine syphilitische Iritis findet, und nach den Angaben des Kranken annehmen kann, dass an dem zuerst erkrankten Auge derselbe Process stattgefunden habe. — Ein eigenthümlicher Ausgang ist der in exorbitante Vergrösserung der genannten Exsudatknoten und unrettbare Zerstörung der Sehkraft (durch Chorioiditis).

Nebst den bereits erwähnten zwei Fällen habe ich in späterer Zeit noch einen dritten zu beobachten Gelegenheit gehabt; seine Beschreibung folgt weiter unten. Solche Fälle waren es wohl, welche *Makenzie* vor Augen hatte, wenn er S. 428 Folgendes schrieb: „Wenn die syphilitische Iritis vernachlässigt wird, so verschliesst sich nicht allein die Pupille sehr schnell, und wird durch ergossene Lymphe mit der Linsenkapsel verklebt, sondern die Iris verändert sich auf eine merkwürdige Weise in ihrem Aussehen, und zwar weit mehr, als bei irgend einer andern Art von Iritis. Auch die Cornea wird neblig, und manchmal mit winzigen braunen Flecken punktirt. Die vordere Kammer nimmt an Grösse ab, indem die Iris vorwärts gedrängt wird, und die Cornea endlich an Durchmesser verliert. Die Sclerotica, Chorioidea und Retina nehmen sämmtlich an der Entzündung Theil; die Retina wird unempfindlich für das Licht, während die Chorioidea durch die abgezehrte Sclerotica hie und da in dunkelblauer Farbe vorragt. Die Linse und die Glasfeuchtigkeit sind auch desorganisirt.“ — „Das oben erwähnte Aussehen entspringt nicht aus einer Ansammlung purulenter Flüssigkeit, und es fliesst nichts aus, nachdem man mit der Lanzette die Häute durchdrungen hat. Wenn der Organismus unter den Einfluss des Quecksilbers gesetzt worden ist, so schrumpft unter diesen Umständen das Auge zu einem kleinen Volumen ein; ist dieses aber nicht geschehen, oder ist eine unzulängliche Quantität Quecksilber gereicht worden, so kann die Sclerotica zerreissen, und ein schwammiger Auswuchs hervortreten.“

Den von *Beer* u. A. erwähnten Ausgang in *Erweichung des Glaskörpers* (?) habe ich bloss ein Mal beobachtet. Ich wurde zu einem jungen Manne gerufen, welcher wegen Iritis syphilitica mit Mercur bis zum Eintritte reichlicher Salivation behandelt worden war. Die Pupille war ziemlich rein geworden, aber der Kranke konnte nicht einmal die Zahl der vorgehaltenen Finger bestimmen. Die Untersuchung zeigte den Bulbus weich, matsch, etwas kleiner, in der Gegend der Musculi recti eingedrückt. Es wurden warme Bäder verordnet, dem Kranken eine nahrhaftere Kost verabreicht, und, da die Jahreszeit es zuliess, auch der Genuss der frischen Luft sehr bald gestattet. Nach 5 Wochen war das Auge vollkommen genesen.

Behandlung. Bei dieser hat man sein Augenmerk so gut auf das Allgemeinleiden, wie auf die örtlichen Erscheinungen zu richten. So sehr gefehlt es wäre, die Entzündung der Iris ohne Rücksicht auf ihr ursächliches Verhältniss bloss nach den allgemeinen Principien der Antiphlogose behandeln zu wollen, so verderblich würde es auch sein, von einer gegen das Allgemeinleiden allein gerichteten Behandlung alles Heil erwarten zu wollen.

Als örtlicher Process aufgefasst, erfordert diese Iritis je nach den verschiedenen Zufällen eine verschiedene Behandlung. Bei gelindem Auftreten der Entzündung bedarf dieselbe bei *Abhaltung der verschiedenen schädlichen* Einflüsse, z. B. Anstrengung des andern Auges, grellen Lichtes, geistiger Getränke u. dgl. keiner örtlichen Mittel.

Bei starker Gefässinjection, Lichtscheu, Thränenfluss und Schmerzen sind *örtliche Blutentziehungen* nothwendig, um so reichlicher und wiederholt, wenn diese Zufälle und die Exsudation auf stetes Steigen der Entzündung deuten. Die meiste Gefahr bringen die nächtlichen Schmerzanfälle, und diese sind es auch, von welchen solche Kranke vor Allem befreit sein wollen. Nach vorausgeschickter Blutentziehung, wo die Anzeige dazu vorhanden, werden sie am schnellsten und sichersten behoben, wenn man (noch vor der Exacerbation) *unguent. neapolit. mit 5—8 Gran Opium* (auf 1 3) an die Stirn und Schläfe reichlich (und nach 2—3 Stunden wiederholt) einreiben lässt, und dann eine trockene warme Compresse darüber herabhängt. Andere Narcotica sind weniger verlässlich, und die Mydriatica (nach meiner Erfahrung) schädlich. Alle Mittel aufs Auge selbst sind auch hier, wie bei jeder Iritis überhaupt, schädlich.

Die *Behandlung des Allgemeinleidens* richtet sich grösstentheils nach der Individualität und den Verhältnissen des Kranken mit Berücksichtigung der Affection des Auges sowohl, als anderweitiger syphilitischer Erscheinungen.

Es kann hier nicht unsere Aufgabe sein, aus einander zu setzen, wie die Syphilis überhaupt zu behandeln sei. Ich will daher nur jene Methoden in Kürze anführen, welche ich angewendet habe. — Bei einfachen Formen habe ich sehr oft den besten Erfolg von dem zweckmässigen Gebrauche des *Calomels* allein oder mit Opium gesehen, täglich 2—3mal zu ½ Gran verabreicht, bis zu den Vorboten der Salivation. *Sublimat*, am besten in Pillenform (nach Dzondi oder Hofmann) passt mehr für inveterirte Fälle. Der Gebrauch der *Jodpräparate* ist nur bei jenen Fällen zulässig, welche mit gelinden Reactionserscheinungen verlaufen, und wo bereits viel Mercur (unzweckmässig) genommen wurde. Von strenger Durchführung der *Entziehungscur*, unterstützt durch Holztränke, sah ich in einigen Fällen, wo gleichfalls schon viel Mercur gebraucht worden war, vortreffliche Wirkung. Mit *Terpentinöl* nach Carmichael habe ich in den wenigen Fällen, die ich damit behandelte, keinen günstigen Erfolg erhalten.

4. *Iritis scrofulosa.*

Scrofulosis (Tuberculosis) ist sehr oft die Ursache, dass am Auge eine Reihe krankhafter Erscheinungen auftritt, welche wir als Iritis bezeichnen müssen. Individuen, welche anderweitige Zeichen dieses Allgemeinleidens mehr weniger deutlich ausgeprägt darbieten, erkranken

auf dem einen, und über kurz oder lang auch auf dem andern Auge an Iritis, bald ohne äussere Veranlassung, selbst während des zweckmässigsten Verhaltens, bald nach diesem oder jenem Einflusse, und die Iritis nimmt sofort einen eigenthümlichen Verlauf.

A. Wird ihr Ausbruch nicht durch heftigere Gelegenheitsursachen erregt, so macht sie Anfangs sehr gelinde Zufälle, und zeigt einen mehr langsamen, schleichenden Verlauf. Sie zeichnet sich dann, gleich der syphilitischen Iritis, vorzüglich durch *Ausscheidung plastischen Exsudates bei relativer Geringfügigkeit der übrigen entzündlichen Zufälle* aus. Diese Ausscheidung geschieht aber nicht wie bei jener vorzugsweise in's Parenchym der Iris, sondern *hauptsächlich in den Humor aqueus,* und präcipitirt sich dann *an die Descemetsche Haut* oder *am Pupillarrande, in der Pupille.* Erst nach längerer Dauer und bei grösserer Heftigkeit wird das Gewebe der Iris selbst infiltrirt und mannigfach verändert. Desshalb sind die hieher gehörigen Fälle auch meistens als Hydromeningitis, Iritis exsudativa, Iritis chronica u. dgl. beschrieben worden.

Allmälige Abnahme der Sehkraft ist in solchen Fällen fast immer der erste Zufall, welcher den Kranken auf sein Auge aufmerksam macht. Der Arzt kann leicht eine Amblyopie vor sich zu haben vermeinen, denn *es kann die Injection der vordern Ciliararterien dabei sehr gering,* die *Farbe und Beweglichkeit der Iris kaum merklich verändert,* der Kranke von Schmerz und Lichtscheu ganz frei sein. In diesen Irrthum kann man um so leichter verfallen, wenn die *Pupille eher erweitert* als verengert, dabei nicht entrundet, und die Iris minder lebhaft beweglich gefunden wird, was gerade bei dieser Form nicht selten vorkommt. Untersucht man aber das Object genauer, so werden graue oder braune Punkte an der hintern Wand der Cornea (an der untern Hälfte, der Pupille gegenüber) wenigstens dem bewaffneten Auge nicht entgehen, und die nächste Umgebung der Cornea wird dabei, falls der Exsudationsprocess noch im Gange ist, eine abnorme Injection annehmen. Leichter ist der Sitz und die Natur des Augenleidens zu erkennen, wenn bereits *hintere Synechien* eingetreten sind.

Die Krankheit kann auf dieser Stufe mit wechselnder Besserung und Verschlimmerung *Wochen, Monate lang stehen bleiben,* und auch, ohne weiter zu gehen, wieder verschwinden. Die Exsudate an der Cornea, bisweilen selbst hintere Synechien verlieren sich mit der Zeit vollständig. Vergrösserung der vordern Augenkammer, Kurzsichtigkeit, Mückensehen und Unvermögen zu anhaltender Anstrengung der Augen bleiben häufig durch längere Zeit zurück.

Wenn hintere Synechien entstanden sind, so ändern sich auch der Glanz, die Farbe, die Faserung und die Beweglichkeit der Iris, und die entrundete Pupille erscheint in manchen Fällen excentrisch, aus ihrer Lage verrückt. — In andern Fällen bemerkt man nach kürzerem oder längerem Bestande der Entzündung eine *in der Pupille spinnwebenartig ausgespannte feine Membran,* oder einen vollständigen oder theilweisen *Exsudatring* innerhalb des Pupillarrandes. Dabei können die Exsudate an der Wasserhaut fehlen, aber auch so zahlreich sein, dass sie die Gegenwart des Exsudates in der Pupille Anfangs gar nicht oder nicht bestimmt erkennen lassen. Die meisten Fälle von *gänzlicher Pupillensperre* und von *Cataracta accreta,* welche dem Arzte vorkommen, sind durch Iritis scrofulosa bedingt. Schon *Adam Schmidt,* der erste Autor über Iritis, spricht von Pupillensperre durch „scrofulöse Iritis".*)

Diese Form von Iritis ist es vor allen, welche gern zur *Verklebung der Iris und Cornea von der Peripherie* führt. Wenn dann zugleich der Pupillarrand durch ringförmig oder membranartig abgelagertes Exsudat an die Kapsel angelöthet ist, so geschieht es, dass die zwischen dem Ciliar- und Pupillarrande gelegene Partie der Iris durch flüssiges oder festes Exsudat hinter ihr hervorgetrieben, und allmälig in ihrer Farbe und Structur verändert, durch Druck atrophisch wird. Während dieser Ausgang im Anzuge ist, sieht man bisweilen einzelne Gefässe (Venen) auf der Iris sehr erweitert, und durch Berstung vermöge des gehinderten Rückflusses auch Blut in die Augenkammer ausgetreten. In mehreren Fällen sah ich auch Gefässe vom Pupillarrande aus auf die Exsudatschichte übergehen, welche die Pupille verlegte. (Vergl. Ausgang 5, S. 46.)

Gänzlich vernichtend für die Sehkraft werden hieher gehörige Fälle durch das oft unvermerkte und häufig wohl auch unabwendbare *Hinzutreten von Chorioiditis.* (Vergl. Ausgang 7, S. 47.) Wenn dieser Ausgang sich auch nicht durch verminderte Consistenz und allmäliges Schrumpfen des Bulbus oder aber durch abnorme Spannung und Vergrösserung des Bulbus mit oder ohne Staphylomata sclerae kund gibt, wenn selbst das Auge noch nicht alle Lichtempfindung verloren hat, so vermag doch in der Regel weder eine entsprechende diätetisch-pharmaceutische Behandlung, noch die Anlegung einer künstlichen Pupille (mit oder ohne Beseitigung der oft verdunkelten Linse) das Sehvermögen wieder herzustellen.

Objectiv und bloss nach dem Befunde am Auge lassen sich solche

*) Himly's ophthalm. Bibliothek, 2. Band, 1. Stück. S. 22, 34 und 35.

Fälle nur selten von anderweitig bedingten, namentlich von jenen unterscheiden, welche in Folge deprimirender Einflüsse (siehe S. 50) entstehen, besonders dann, wenn das Individuum, das an Scrofulosis (Tuberculosis) leidet, sehr herab gekommen ist. Es kann dann nur die Erhebung des allgemeinen Befundes und der Anamnesis für das eine oder das andere ursächliche Moment überwiegende Wahrscheinlichkeit geben. Häufig muss man sich mit der Bezeichnung „chronische Iritis oder Iridochorioiditis" begnügen.

B. Tritt diese Iritis *mit heftigen Reactionserscheinungen* von Seite des Gefäss- und Nervensystemes auf, was in der Regel nur nach manifesten äussern Veranlassungen oder bei Combination mit Keratitis oder Scleritis scrofulosa geschieht, dann pflegt auch die *Ausscheidung faserstoffigen Exsudates in die Augenkammern reichlich* zu sein, so dass sich dasselbe in Form grosser Flocken an den untern Theil der Cornea anlegt, oder als lichtgelbe, mehr weniger bewegliche Masse halbmondförmig zu unterst ansammelt. — Es gibt Fälle, welche sogleich mit heftigen Erscheinungen beginnen, während andere Male erst nach längerem Bestehen der Entzündung auf demselben oder auf dem andern Auge so heftige Zufälle beobachtet werden. Die *Injection der vordern Ciliararterien* reicht dann bis in den Limbus conjunctivae, welcher bisweilen etwas geschwellt und so stark geröthet erscheint, dass es aussieht, als ob daselbst Blut ausgetreten wäre. In andern Fällen sind es bloss die tiefern, nächst der Descemetschen Haut in die Cornea eindringenden Ästchen der Ciliararterien, welche so stark injicirt erscheinen, dass sie ein Blutextravasat vortäuschen. Oft ist diese Injection das erste Zeichen des Hinzutretens von Keratitis; häufiger findet *der* Fall statt, dass zu den Zeichen der *Keratitis oder Keratoscleritis scrofulosa* die der Iritis hinzutreten, und dass wegen der Hornhauttrübung die Veränderungen in der Iris und Pupille längere Zeit nicht mit Bestimmtheit erkannt werden können. Wegen der *heftigen Schmerzen,* die im Auge als drückend, in der Umgebung als stechend oder reissend bezeichnet zu werden pflegen, begleitet von *starker Lichtscheu* und reichlichem *Thränenflusse,* sind solche Fälle häufig als rheumatisch bezeichnet worden. In vielen Fällen treten die Zufälle von Seite des Nervensystems, ja selbst die Trübung des Gesichtes, durch die Exsudation entschieden *in den Morgenstunden stärker* auf. — In solchen heftigen Fällen fiebern die Kranken, und magern, da das Übel hartnäckig anhält, zusehends ab. In den meisten Fällen ist es nicht mit *einem* Anfalle abgethan; die Krankheit bricht, oft ohne alle äussere Veranlassung, nach einem Stillstande von Wochen oder Monaten mit

erneuter Heftigkeit auf demselben oder auf dem andern Auge aus, und lässt dann selten noch eine Restitutio ad integrum zu.

Die **Ausgänge** sind im Ganzen dieselben, wie die unter *A* angegebenen. Mir ist kein einziger Fall vorgekommen, wo bei der grössten Heftigkeit der entzündlichen Erscheinungen Panophthalmitis mit Vereiterung der Cornea vorgekommen wäre, ein Ausgang, der nach Iritis traumatica eben nicht selten eintritt. Durch reichlicheren Lymphergusz kann, wenn nicht bald Resorption eintritt, die Iris einerseits von der Peripherie her an die Cornea, andererseits theilweise oder ringsum an die Kapsel angelöthet, oder die Pupille durch eine mehr weniger dicke Lage bleibend gesperrt werden; durch gleichzeitiges oder späteres Hinzutreten von Chorioiditis droht dem Bulbus Verlust seiner innern Energie und seiner äussern Form; durch die Complication mit Keratitis oder Keratoscleritis, welche letztere jedoch nur selten ohne gleichzeitige Chorioiditis besteht, werden in der Regel unheilbare Hornhauttrübung (Sclerosirung der Cornea, besonders von der Peripherie her) und bleibende Structurveränderung der Sclera, häufig mit Ausdehnung derselben (Staphyloma sclerae anticum) herbeigeführt.

Vorkommen. Der erste Ausbruch dieser Krankheit auf beiden oder doch auf dem einen Auge fällt bei mehr als $^2/_3$ der Individuen zwischen das 15. und 25. Lebensjahr. Die Krankheit zeigt in dieser Beziehung die grösste Analogie mit dem Trachoma, mit welchem sie fast nie (ich sah nur 2 Fälle), und mit der Keratitis scrofulosa, mit welcher sie am häufigsten combinirt vorkommt. Auch in Bezug auf das Allgemeinbefinden und auf den äussern Habitus zeigen diese Individuen völlige Übereinstimmung mit den von Trachoma oder von Keratitis scrofulosa Befallenen. Der untergeordnete Einfluss äusserer, direct wirkender Schädlichkeiten zeigt sich am deutlichsten in dem gleichartigen Erkranken des zweiten Auges selbst bei dem besten Verhalten, und in dem Wiederauflodern des Processes ohne alle äussere Veranlassung. Deprimirende Einflüsse, namentlich anhaltende Gemüthsaffecte, schlechte Nahrung und Wohnung sind die häufigsten und leider auch selten gänzlich und dauerhaft zu beseitigenden erregenden und unterhaltenden Ursachen. Hat man Gelegenheit, die Familienmitglieder solcher Individuen näher kennen zu lernen und durch eine längere Reihe von Jahren zu beobachten, so kommt man zu denselben Resultaten, welche wir beim Trachoma in dieser Beziehung angeführt haben. (I. B. S. 135.)

Beim Übertritte aus dem Mannes- zum Greisenalter, namentlich beim weiblichen Geschlechte, in den klimakterischen Jahren, entwickeln sich die Zufälle chronischer Iritis

auf beiden Augen zugleich oder kurz nach einander. Die Befallenen wissen entweder gar keine Ursache anzugeben, oder beschuldigen Umstände, nach denen man bei sonst Gesunden keine Iritis auftreten sieht. Die Symptome und der Verlauf zeigen grosse Ähnlichkeit mit den unter A S. 72 beschriebenen Fällen, nur erscheinen die Exsudate im Allgemeinen sparsamer, mehr am Pupillarrande als an der hintern Hornhautwand abgelagert, und meistens mit Pigment untermischt oder davon gedeckt. Niemals findet man bei solchen Individuen die Pupille erweitert, fast immer dagegen auffallend verengert, den Pupillarrand theilweise oder ringsherum von einem lichtgrauen, häufig jedoch durch Pigment gedeckten, daher ganz oder grösstentheils dunkelbraunen Exsudate eingesäumt, weiterhin die Pupille auch in der Mitte durch eine dünne Exsudatschichte verlegt. Die im höhern Alter ohnehin fast immer enge vordere Augenkammer wird in solchen Fällen häufig noch mehr dadurch verengert, dass die Iris von der Peripherie her an die Cornea angelöthet wird. Wenn solche Fälle von Iritis sich selbst überlassen bleiben, oder wenn es nicht bei Zeiten gelingt, günstig auf den Gesammtorganismus einzuwirken, so führen solche Fälle nicht bloss zu der schon erwähnten Pupillensperre, sondern auch zu allmäliger Einschrumpfung des Bulbus. Vordere oder seitliche Scleralstaphylome dagegen entstehen nach dem, was *ich* beobachtet, in solchen Fällen nie. Sie sind als *Uveitis chronica* beschrieben worden. — Forscht man nach den ätiologischen Momenten, so wird man selbst bei einer mässigen Zahl von Beobachtungen, sobald man sie sorgfältig erhoben und zusammengestellt hat, zunächst auf Störungen im Bereiche des Pfortadersystemes hingewiesen, auffallend häufig aber finden, dass bei solchen Individuen in früheren Jahren Zufälle von Scrofulosis (Tuberculosis) vorhanden waren. Wir können bei dem gegenwärtigen Standpunkte unseres Wissens auf die Erörterung der hier sich aufdringenden Fragen nicht eingehen, und wollten mit dieser kurzen Notiz nur wiederholt auf ein Gebiet der weitern Forschung aufmerksam machen. Es wäre allerdings bequemer gewesen, über solche brennende Fragen mit einer Abhandlung über Iritis im Allgemeinen wegzugleiten, von Entzündung der Iris als nur einer und derselben Krankheit zu sprechen; wir glauben aber, jede Erkrankung eines Organs überhaupt und also auch die Iritis werde einseitig und daher sehr leicht auch irrig aufgefasst, wenn man nicht jedesmal den Zustand des Gesammtorganismus und seine Beziehungen zur Aussenwelt sowohl als zu einzelnen Organen so weit als möglich aufzufassen sucht. Und diese Aufgabe ist wohl die erste für die Therapie, das praktische Problem des Arztes, gleichwie für die wissenschaftliche Forschung der Gelehrten.

Die **Behandlung** muss vorzugsweise eine allgemeine sein, und zwar mehr eine diätetische als pharmaceutische.

Nur *bei heftigeren entzündlichen Zufällen* am Auge wird es nöthig, die Behandlung mit einer örtlichen Blutentziehung zu beginnen. Sie sei eher etwas mässiger als zu stark, weil man darauf gefasst sein muss, sie von Zeit zu Zeit zu wiederholen. Die Anwendung der Kälte ist hier eben so unnütz und verwerflich, wie bei Iritis rheumatica und syphilitica. Purganzen werden bei Individuen, die nicht sehr herabgekommen sind, mit entschiedenem Nutzen angewendet. Bei reizbaren Individuen (mit leicht gerötheten Wangen, beschleunigtem Pulse, Congestionen zum Kopfe) wendeten wir nach Makenzie's Vorschlage Tart.

stibiatus r. d. mit Salpeter oder Glaubersalz sehr oft mit gutem Erfolge an.

Ist *viel flüssiges Exsudat* in der Augenkammer angesammelt, so reiche man, falls keine Gegenanzeige besteht, ein Emeticum; tritt in 2—3 Tagen keine Resorption ein, so wiederhole man dasselbe, oder eröffne die Cornea. In einigen Fällen habe ich vom Calomel, alle 2—3 Stunden zu 2 Gran verabreicht, den gewünschten Erfolg gesehen. Sublimat passt mehr für chronische Fälle. Aus der Schilderung der Ausgänge der Iritis überhaupt und der scrofulösen insbesondere dürfte sich wohl ergeben, bei welchen Zuständen überhaupt von Arzneimitteln etwas erwartet werden kann. Bei membran- oder pfropfähnlichen Exsudaten in der Pupille z. B. etwa Verflüssigung und Resorption durch innerliche Mittel, namentlich Mercurial- oder Jodpräparate, anzustreben, wäre vergebliche und in der Regel wohl auch verderbliche Mühe.

Einreibungen von Ung. cinereum an die Stirn und Schläfe, bei heftigen Schmerzen und Lichtscheu reichlich mit Opium versetzt, tragen wesentlich bei, die entzündlichen Zufälle zu mässigen und Resorption einzuleiten.

Ruhe im Zimmer oder selbst Verweilen im Bette wird nur so lange, als heftige Zufälle vorhanden sind, nothwendig. Ausserdem lasse man solche Kranke so viel, als es die Witterung zulässt, im Freien zubringen, die Augen jedoch, falls das eine noch dazu geeignet wäre, durchaus nicht anstrengen, und schütze sie gegen grelles Licht durch blassblaue oder graue, die Beleuchtung mehr weniger dämpfende Brillen. Grell reflectirtes Licht und starke Contraste in der Beleuchtung sind vorzüglich sorgsam zu meiden.

Bei Anwendung der sogenannten antiphlogistischen Methode lasse man nicht ausser Acht, dass man es nicht mit übrigens gesunden, sondern kranken Individuen zu thun habe, deren Kräfte man nicht durch Losstürmen mit heroischen Mitteln und durch zu knappe Kost so kühn herunterbringen darf, wie diess wohl sonst bei gesunden und kräftigen Individuen bisweilen ungestraft geschehen kann; namentlich setze man Mercurialmittel nicht zu lange fort und verabreiche sie nie, wo der Kranke nicht ein entsprechendes diätetisches Verhalten beobachten kann oder mag.

Ist die Heftigkeit der entzündlichen Zufälle (Röthe, Lichtscheu, Thränenfluss, Schmerzen) gebrochen, oder waren solche gleich zu Anfang der Behandlung nicht in höherem Grade vorhanden, dann bildet die *Regulirung der Diät* im weitesten Sinne des Wortes, wie bei der Behandlung der Scrofulosis und Tuberculosis überhaupt, den wesent-

lichsten Theil der Aufgabe des Arztes. Bei sehr lange dauernden Fällen unterlasse man nicht, auf die in der Regel sehr gedrückte Gemüthsstimmung des Kranken so viel als möglich hebend einzuwirken. Man unterrichte ihn im Voraus, dass er — wenn überhaupt — nur allmälig genesen kann.

Die Anzeigen zu den *innerlichen Heilmitteln und Heilmethoden* liefert die Berücksichtigung des Gesammtorganismus und der Verhältnisse des Kranken. Bei älteren Individuen, wo diese Iritis in der Regel schleichend und mit Ansatz faserstoffigen Exsudates am Pupillarrande (als sogenannte Uveitis) verläuft, und meistens die Zeichen der sogenannten Plethora abdominalis vorhanden sind, hat man von jenen Mitteln am meisten zu erwarten, welche die Alten Solventia nannten. Oben an stehen die Mineralwässer, Marienbader Kreuzbrunnen, Egerer Salzquelle, Kissinger Ragozi, Saidschützer oder Püllnaër Bitterwasser, in der kältern Jahreszeit Gramen, Taraxacum, Rheum, kleine Gaben von Aloë und verwandte Mittel in Verbindung mit kohlensauren oder weinsteinsauren Salzen. — Bei jüngeren Individuen lässt sich von dem Gebrauche der Adelheidsquelle, des Haller Jodwassers, des Jodkalium, der Baryta muriatica, der Cicuta, des Oleum jecoris aselli am ehesten eine günstige Einwirkung auf das Allgemeinleiden erwarten. Bei jüngeren Frauenzimmern kommt diese Form von Iritis sehr häufig mit Menstruationsanomalien vor. Eisenpräparate allein oder mit Rheum, kleinen Gaben von Aloë, Myrrha, Borax, Sabina sind durch die Iritis chronischen Verlaufes nicht contraindicirt, im Gegentheile oft die besten Antiphlogistica. Schon *Ware**) hat Eisenpräparate gegen solche Fälle von Iritis empfohlen, und auf unserer Klinik wurden sie bereits unter Prof. *Fischer* öfters mit dem besten Erfolge gegeben.

In der *Zeit der Re- oder Intermission* der entzündlichen Zufälle suche man örtlich die Resorption zu bethätigen und die Exsudate in der Pupille zum Losreissen zu bringen. Zu ersterem Zwecke sind als das gelindeste, auch schon während des Exsudationsprocesses anwendbare Mittel Einreibungen von Ung. ciner. an die Stirn anzuwenden; stärker wirken schon das Einstreichen der weissen Präcipitatsalbe an die äussere Fläche der Lider, und Einreibungen von Jodkaliumsalbe an die Stirn, am stärksten das Einbringen von Salben aus rothem Präcipitat oder Jodkalium in die Lidspalte. Letztere werden daher nur nach dem Verschwinden der abnormen Gefässinjection am Auge vertragen. Ebenso dürfen Einträuflungen von Extr. belladonnae, um den

*) Chirurgische Beobachtungen von *James Ware*, übersetzt in *Himly's* ophthalm. Bibl., Göttingen 1809, Bd. I., S. 130.

Pupillarrand wieder frei zu machen, alle 3—4 Tage wiederholt, in der Regel erst nach völligem Erlöschen des Exsudationsprocesses angewendet werden. Zu demselben Zwecke kann man auch 2—3 Gran Atropin mit 1 Drachme Fett bohnengross an die Stirn und Schläfe einreiben lassen.

5. Unbestimmte Formen von Iritis.

Wenn schon bei frischen und acuten Fällen von Iritis sowohl der Befund am Auge, als auch eine sorgfältige Berücksichtigung des Gesammtorganismus und des bisherigen Verlaufes nicht jederzeit mit Bestimmtheit, ja nicht einmal immer mit hoher Wahrscheinlichkeit auf das ursächliche Moment der Augenkrankheit schliessen lassen, so ist diess bei chronischen, bei vernachlässigten, und noch mehr bei mannigfach misshandelten Fällen sehr häufig der Fall, und man muss sich begnügen, einfach Iritis oder Iridochorioiditis u. dgl. zu diagnosticiren, und theils durch Ausschliessung eines und des andern ursächlichen Momentes, theils durch Berücksichtigung anderweitiger Erscheinungen im Organismus nebst Beachtung der bereits vorhandenen Veränderungen am Auge Anhaltspunkte für die Prognosis und Therapie zu gewinnen. Die Diagnosis wird überdiess auch dadurch erschwert, dass eine Iritis z. B. durch Syphilis bedingt sein kann, ohne zur Zeit der Beobachtung gerade auf die oben beschriebene Weise charakterisirt zu erscheinen, und noch mehr dadurch, dass häufig nicht eines der bekannten ursächlichen Momente allein es ist, welches die Iritis bedingt und unterhält, sondern dass die Erscheinungen durch mehrere Momente zugleich oder nacheinander modificirt werden können. Zu alle dem kommt aber noch, dass Fälle von Iritis vorkommen, wo man weder äussere Schädlichkeiten noch allgemeine Gesundheitsstörungen in ursächlichen Zusammenhang mit dem Augenleiden zu bringen vermag oder darf, wenn man sich nicht eben willkürlichen Deutungen hingeben will. Es eröffnet sich hier noch ein weites Feld für spätere Forschungen. — In die Schilderung der combinirten Formen, z. B. der rheumatisch-scrofulösen, scrofulös-syphilitischen etc. einzugehen, wie mehrere Autoren gethan haben, ist wohl überflüssig. Der Geübte braucht das nicht, der Anfänger wird dadurch eher verwirrt als orientirt. Das Studium der rein ausgeprägten einfachen Formen bildet die beste Grundlage zu dem der complicirten, und gibt hinreichende Anhaltspunkte auch für jene Fälle, wo man über das ursächliche Moment nicht in's Klare kommen kann.

Auf zwei ursächliche Momente chronischer Iritis haben wir S. 50

hingewiesen. Es ist vorläufig noch nicht möglich, in Bezug auf die Gruppirung und Reihenfolge der Symptome nähere Andeutungen zu geben, als eben dort geschah. In derselben Lage sind wir zu vielen andern Fällen von Iritis, wo wir selbst in Bezug auf die ätiologischen Momente noch viel weniger anzugeben vermögen.

Was die Behandlung solcher nicht näher bestimmbaren Formen betrifft, so glauben wir in dem über die bekannten Formen Gesagten bereits die wichtigsten Anhaltspunkte gegeben zu haben, wollen jedoch die Art und Weise, wie wir in solchen Fällen und bei Iritis überhaupt am Krankenbette vorgingen, durch specielle Krankheitsgeschichten zu erläutern suchen. Getreue und möglichst genaue Beschreibungen von Fällen verschiedener Art unterrichten den Anfänger vielleicht besser, als allgemeine Schilderungen und Deductionen.

Diesen Krankheitsgeschichten mag noch eine Übersicht der von uns im Spitale beobachteten Fälle von Iritis nach den ätiologischen Momenten vorausgehen.

Unter 162 Fällen gab sich die Iritis als rheumatisch kund bei 33 Individuen, als syphilitisch bei 26, als scrofulös bei 55, nicht näher bestimmbar, jedoch meistens bei sehr herabgekommenen, unter ungünstigen Verhältnissen lebenden Individuen 38, bald nach Verletzung und Vernichtung des andern Auges 10mal.

Von den als *rheumatisch* erkannten Fällen kommen 1 beim männlichen und 3 beim weiblichen Geschlecht auf das Alter vom 15. bis zum 25. Jahre, 14 M. 5. W. vom 25. bis 45., 4 M. 5 W. vom 45. bis 70. Jahre. Die meisten kamen zwischen dem 4. bis 14. Tage nach dem Beginn der Krankheit in Behandlung (15 in den ersten 8 Tagen, 9 in der 2., 4 in der 3. Woche, und 4 zwischen der 4. und 8. Woche). In 15 Fällen litt bloss das linke, in 15 bloss das rechte, in 3 beide Augen. Vollständig oder bis auf leichte Synechien geheilt wurden 24, mit mehr weniger beeinträchtigtem Sehvermögen (durch Exsudate in der Pupille), jedoch sehend entlassen wurden 6, mit Pupillensperre 2 (Keratoiritis rheumat. mit Hypopyum). Die kürzeste Dauer der Behandlung war 5 Tage, die meisten konnten im Verlauf der 2. oder 3. Woche entlassen werden, sechs erst nach 5, zwei erst nach 10 Wochen.

Iritis syphilitica. Männlich 9, weiblich 17. Vom 15. bis 25. Jahre 3 M. 7 W. vom 25. bis 45. J. 4 M. 9 W., vom 45 bis 55. J. 2 M. 1. W. Dauer der Krankheit bis zum Eintritt: vom 4 bis 8. Tage 2, in der 2. Woche 7, 3. Woche 7, 5. Woche 6, 6. Woche 1, 8. Woche 1, 4. Monat 1, 5. Monat 1, bei einem 45jährigen Weibe war das linke Auge vor 3 Jahren durch Pupillensperre erblindet, das rechte Auge litt seit 3 Wochen an Iritis. Bloss das linke litt bei 11, bloss das rechte bei 6, beide (nach einander, meistens das linke zuerst) bei 9 Individuen. Geheilt mit wenig oder gar nicht beeinträchtigtem Sehvermögen 18, mit merklich gestörtem Sehvermögen durch Exsudate in der Pupille 5, mit gänzlicher Pupillensperre 1, ungeheilt (mit consecut. Schrumpfung des Bulbus) 2 Individuen. Kürzeste Zeit der Behandlung 14 Tage, längste 5 Wochen, mittlere 18 Tage. Von den unglücklich abgelaufenen Fällen waren 2 durch 8 Wochen in Behandlung; ein Fall wurde erst nach 7 Wochen geheilt.

Iritis scrofulosa. Im 7. und 8. Jahre erkrankten zwei Mädchen, zwischen dem 8. und 15. Jahre 5 Knaben, 3 Mädchen, vom 15. bis 25. Jahre 11 M. 16 W., vom 25. bis 35.

Jahre 6 M. 9 W., vom 35. bis 45. Jahre nur 3 Männer. Bloss auf dem linken Auge litten 8, bloss an dem rechten 3, an beiden 44; von letzteren waren die meisten zuerst auf dem linken Auge erkrankt, in Zwischenräumen von einigen Wochen, Monaten, selbst von mehreren Jahren. Nur 1 Fall kam nach 8tägiger Dauer, 4 nach 14 Tagen, 3 nach 3 Wochen, 5 nach 4—8 Wochen, 6 nach 3—10 Mon., die übrigen erst nach 1 bis 6jähr. Dauer. Sehend entlassen wurden nur 15, in gebessertem Zustande 6; der Ausgang in Pupillensperre oder Catar. accreta war schon bei der Aufnahme oder während der Behandlung eingetreten bei 25, und bei 9 nützte auch die Anlegung einer Pupille nichts wegen neuerlicher Entzündung oder bereits hinzugetretener Amblyopie (Chorioiditis). Kürzeste Zeit der Behandlung (in den günstigen Fällen) 3 Wochen; längste, wo noch Heilung erzielt wurde, 3 Monate. Mehrere dieser Individuen wurden im Verlaufe einiger Jahre wiederholt in die Anstalt aufgenommen.

Von den 10 Fällen, wo die Iritis bald *nach Phthisis des andern Auges* auftrat, wurde nur 1 geheilt, 1 gebessert; die andern endeten mit Pupillensperre, mehrere auch mit Atrophia bulbi.

Die 38 *nicht näher bestimmbaren* Fälle waren bis auf einige wenige chronischen Verlaufes. Bei mehr als $^2/_3$ davon war zur Zeit der Aufnahme schon Pupillensperre eingetreten. Bei allen, mit wenig Ausnahmen, waren beide Augen ergriffen; 23 gehörten dem männlichen, 15 dem weiblichen Geschlechte; dem Alter nach fallen 2 männliche vor das 15., 2 männl. 7 weibl. zwischen das 15. und 25., 14 männl. zwischen das 25. und 45., 5 männl. und 8 weibl. zwischen das 45. und 55. Lebensjahr.

1. Bei einem Beamten von 45 Jahren fand ich am rechten Auge das obere Lid etwas ödematös, die Conj. palp. et bulbi von einem dichten Gefässnetze durchzogen, vom Übergangstheile an bis zum Cornealrande leicht serös infiltrirt; die vordern Ciliararterien stark injicirt, rings um die Hornhaut einen breiten rosenrothen Saum bildend; die Hornhaut rein und glänzend; die Pupille eng, etwas über 1‴ im Durchmesser, nicht ganz rund, leicht getrübt, die Iris etwas grünlich entfärbt (links blau), unbeweglich; Lichtscheu und Thränenfluss heftig, so dass die Untersuchung nur mit Mühe vorgenommen werden konnte, Gefühl von Druck im Auge; das Gesicht getrübt, entsprechend der Trübung der Pupille. Das Leiden hatte vor 3 Tagen mit Röthe des Auges und lästigem Drücken angefangen. — Das rasche Auftreten und Steigen der Entzündung bis zu einem so hohen Grade, die Heftigkeit der Zufälle von Seite des Gefäss- und Nervensystemes bei so geringer Ausscheidung faserstoffigen Exsudates, und die ödematöse Beschaffenheit der Bindehaut und der Cutis bestimmten mich, die Iritis für eine durch Verkältung bedingte zu halten. Dieser Schluss wurde unterstützt durch den Umstand, dass der Mann bereits vor 3 Jahren an einer Iritis rheumatica desselben Auges gelitten hatte, und noch mehr dadurch, dass er den Tag vor dem Ausbruche beim Besteigen eines Berges sich stark erhitzt und bei schwitzendem Kopfe den Hut abgesetzt hatte. — Ich stellte die Prognosis günstig, in Bezug auf den Ausgang sowohl als auf die Dauer. — Der Kranke musste bei restringirter Kost im Bette bleiben; an die Schläfe wurden 8 Blutegel gesetzt, dann eine gewärmte Serviette über die entsprechende Kopfhälfte gelegt; innerlich ein Infusum sennae mit Glaubersalz. Den zweiten Tag (3. August 1849) Tart. stib. r. d. mit $^1/_2$ Gran extr. opii aquos., an die Stirn und Schläfe Ung. ciner. mit Opium. Den 3. Tag früh wieder das Infus. sennae und Abends ein Vesicans an den Nacken. Den 4. Tag waren Ödem und Injection der Bindehaut fast ganz verschwunden, das Sehen noch sehr trüb ohne deutlich wahrnehmbares Exsudat in der noch immer gleich engen Pupille, die Iris noch unbeweglich und entfärbt. Innerlich absque medicamine. Am 6. Tage durfte der

Kranke mit verbundenem Auge ausgehen. Von nun an gingen die Symptome der Entzündung rasch zurück, so dass am 11. Tage bloss noch eine leichte Trübung des Gesichtes und etwas gehemmte Beweglichkeit der Iris übrig war. Am 15. Tage war der Kranke vollständig genesen.

2. Eine Wittwe von 39 Jahren kam am 6. Juli 1850 mit folgendem Zustande des rechten Auges in die Anstalt. Das obere Lid leicht geröthet und geschwollen, die Conj. palp. wenig injicirt, die Conj. bulbi dicht netzförmig geröthet und ödematös, die Sclera auf 2‴ breit um die Hornhaut herum rosenroth, die Cornea normal, die Iris dunkler, unbeweglich, die Pupille verengert, entrundet und etwas getrübt, ohne deutlich bestimmbares Exsudat, das Sehvermögen so gestört, dass nur grössere Gegenstände erkannt werden, drückende Schmerzen im Kopfe, zeitweiliges Stechen im Auge, Lichtscheu und Thränenfluss heftig. — Die Kranke hat als Taglöhnerin unter misslichen Umständen gelebt, ist schlecht genährt, doch sonst ohne erhebliche Störung der Gesundheit. Die Augenaffection war vor 10 Tagen ohne bekannte Veranlassung entstanden, mit brennenden Schmerzen, Thränenfluss, Lichtscheu und Röthe. Ein Arzt hatte den 3. Tag der Krankheit Blutegel an die Schläfe, ein Empl. euphorb. hinter das Ohr und ein Infus. sennae mit arc. dupl. ordinirt; die Kranke war aber ihrer Arbeit nachgegangen. Tags darauf hatten sich die Kopfschmerzen und die Abnahme des Sehvermögens einzustellen angefangen. — Wir ordinirten der Kranken Ruhe im Bette, Schutz vor Zugluft, Temperaturwechsel, grellem Lichte etc., restringirten die Kost auf ⅓ Portion, und liessen sie 3mal des Tages zweigranige Dover'sche Pulver nehmen. In den nächstfolgenden 2 Nächten litt die Kranke noch an heftiger reissenden Kopfschmerzen; diese milderten sich vom 10. Juli an allmälig, kehrten aber bald bei Tage, bald bei Nacht in verschieden hohem Grade wieder, wesshalb wir Ung. ciner. mit Opium an die Stirn und Schläfe einstreichen, diese Gegend sodann mit einem warmen Tuche bedeckt halten liessen, und am 15. ein Vesicans an den Nacken legten. Am 18. war das Auge noch geröthet und lichtscheu, die Pupille klein und leicht getrübt, die Kranke jedoch frei von Schmerzen. Da am 22. nur noch Trübung des Gesichtes und Verengerung der Pupille bestand, so liessen wir Extr. bellad. (10 Gran auf 1 Drachm. Ung. ciner.) an die Stirn und Schläfe einreiben, worauf die Pupille sich erweiterte und deutlich einspringende Winkel zeigte. Am 29. konnte die Kranke als völlig geheilt entlassen werden, da nichts mehr übrig geblieben war, als einige unbedeutende hintere Synechien.

3. Ein Fuhrmann von 50 Jahren, kräftigen Körperbaues, auffallend blassen Aussehens und leidender Gesichtsmiene, suchte am 26. Mai 1852 Hilfe wegen seines rechten Auges auf der Klinik. Das obere und untere Lid längs des Randes geröthet und stark geschwollen (ödematös), die Falte des oberen Lides jedoch nicht verstrichen, Lichtscheu und Thränenfluss heftig, das Auge wird beständig geschlossen gehalten. Die Conj. palp. über dem Tarsus netzförmig geröthet, im Übergangstheile blass, aber ödematös geschwellt, die Conj. bulbi bis zum Cornealrande stark serös infiltrirt und von feinen, leicht verschiebbaren Gefässchen durchzogen, die Sclera rings um die Cornea rosenroth, dicht an einander gedrängte Gefässchen bis zum concaven Rande des Limbus conjunctivae injicirt. Die Cornea durchaus leicht getrübt, wie angehaucht, doch an ihrer Oberfläche und in ihrer Wölbung nicht verändert. Die Iris verfärbt, im grossen Kreise grünlich, im kleinen dunkler, etwas gelockert, träger und weniger beweglich, die Pupille etwas verzogen (nach oben und aussen), etwas enger. Das Gesicht umflort; Gefühl von Druck im Auge, heftige reissende Schmerzen in der Stirn, Schläfe

und Jochbeingegend. — Der Mann hat vor sechs Jahren eine Brustkrankheit überstanden, mit Seitenstechen, Husten und zeitweiligem Blutauswurfe, und war nach Anwendung einer streng antiphlogistischen Behandlung wieder ganz gesund geworden, bis er vor 12 Wochen in Folge häufiger und heftiger Verkühlungen — wie er angibt — von Reissen in verschiedenen Gelenken befallen wurde (Fuss, Knie, Hand, Schulter und Nakken), welches sich steigerte, verschiedene Gegenden abwechselnd ergriff, und ihn endlich an's Bett fesselte. Die Schmerzen exacerbirten Abends und raubten ihm Tage lang allen Schlaf. In den letzten Wochen dieses Leidens bekam der Kranke ein Gefühl von Drücken in beiden Augen, ohne Röthe derselben und ohne vermehrte Absonderung, und sah die Gegenstände um sich herum nicht mit der gewohnten Deutlichkeit. Vor 3 Wochen trat Lichtscheu, Thränenfluss und Röthe der Augen ein, die Lider schwollen an, und der Kranke sah eine Zeit lang Alles doppelt. Der Zustand des linken Auges hatte sich in den letzten Tagen wohl gebessert — wir fanden dasselbe nahezu normal, — der des rechten war aber um so ärger geworden. — Unter diesen Umständen hatte die Annahme, das Augenleiden sei rheumatischen Ursprunges, die meiste Wahrscheinlichkeit für sich, wesshalb wir diesen Fall im Allgemeinen so behandelten, wie den vorher geschilderten; nur verabreichten wir dem Kranken eine bessere Kost (Braten), und gaben ihm, da die Doverschen Pulver nicht hinreichten, die besonders in der Nacht heftigen Schmerzen zu mildern, innerlich 2 Gran Sulfas chinini mit $^1/_4$ Gran Opium. Die Wirkung war überraschend. Der Kranke konnte schon am 12. Juni (18. Tag nach der Aufnahme) vollständig geheilt entlassen werden.

4. Ein Mädchen von 24 Jahren, welches vor mehreren Monaten an einem Ulcus syphilit. und einige Wochen nachher an einem maculösen Hautausschlage gelitten hatte, erkrankte 10 Tage vor ihrer Aufnahme in die Anstalt auf dem linken Auge mit Röthe, drückenden Schmerzen und Trübung des Sehvermögens, wogegen kalte Umschläge, jedoch ohne Erleichterung, angewendet wurden. Wir fanden ausser der Narbe von jenem Geschwüre keine Spur einer syphilitischen Affection. Das obere Lid geröthet und leicht geschwollen, die Conjunctiva leicht hyperämisch, die Sclera rings um die Cornea rosenroth, die Hornhaut rein, die Iris dunkler, besonders im kleinen Kreise, daselbst auch aufgelockert und am Pupillenrande nach unten durch 2 hintere Synechien fixirt, unbeweglich, die Pupille entrundet, rauchig getrübt, Thränenfluss und Lichtscheu heftig, Abends und in der Nacht reissende Schmerzen im Auge und in der linken Kopfhälfte. Wir hielten demnach die Affection für rheumatisch, und ordinirten, nebst entsprechendem Verhalten, bloss täglich 3mal Pulvis Doveri und Einreibungen von Ung. ciner. mit Opium an die Stirn und Schläfe. Schon am 3. Tag waren die Schmeren, die Lichtscheu und Injection auffallend geringer, die Pupille weniger getrübt. Am 4. Tage wurde ein Vesicans an den Nacken gelegt; den 7. Tag waren nur noch die Synechien und eine leichte Injection vorhanden. Durch 3 Tage wurden warme Bäder gebraucht und am 11. Tage ging die Kranke völlig genesen nach Hause.

5. Ein bei einem Bräuhause angestellter Fassbinder, 36 Jahr alt, von hohem Wuchse und kräftigem Körperbaue, wurde am 18. December 1851 auf die Klinik aufgenommen. Der linke Bulbus war merklich aus der Orbita vorgetreten, etwas weicher, teigig anzufühlen, frei beweglich. Zahlreiche und stark injicirte Gefässe durchzogen die Conj. bulbi. Die stark eingespritzten vordern Ciliargefässe bildeten rings um die Hornhaut einen über 2‴ breiten violettrothen Saum. Die Hornhaut normal. Die vordere Kammer sehr enge durch Vorwärtswölbung der Iris. Die Farbe der Iris matt, dunkelbraun, das Gewebe etwas gelockert, die Pupille klein (1‴) und unbeweglich; in ihr ein spinnewebenähnliches, kaum

merkbares Häutchen ausgespannt, welches nur nach oben einen kleinen Theil der Pupille frei lässt, welcher schwarz erscheint. An dem rechten Auge dieselben Erscheinungen, nur in etwas minderem Grade, dagegen aber die Pupille vollständig durch ein ähnliches Häutchen verlegt. Drückende Schmerzen in den Augen, gänzlicher Verlust des Sehvermögens. Ausserdem war eine Blennorhoea urethrae vorhanden, übrigens aber keine Störungen im Organismus nachzuweisen. Der Kranke, über den Verlust des Gesichtes (selbst der Lichtempfindung) trostlos, hatte ein erdfahles Aussehen und war in den letzten Tagen zusehends abgemagert. Er war nämlich verheirathet, Vater mehrerer Kinder, und hatte sich vor 4 Wochen eine Gonorrhöe zugezogen, gegen welche ihm vor 14 Tagen ein Laie eine weisse Medicin verschafft hatte. Darauf hatte der Ausfluss beinahe gänzlich aufgehört, und da um dieselbe Zeit das Augenleiden mit heftigen entzündlichen Zufällen aufgetreten war und binnen drei Tagen Erblindung herbeigeführt hatte, so war der herbeigerufene Arzt und mit ihm der Kranke der Meinung, das Augenleiden sei Folge der Unterdrückung des Trippers. Diese Meinung hatte auch den Arzt bei seiner Behandlung geleitet, und er hatte unter Anderem auch eine Salbe mit Tart. stib. in die Harnröhre eingebracht. — Wir fragten den Kranken zunächst nach den Erscheinungen, wie er sie der Reihe nach an seinen Augen bemerkt habe, und erfuhren Folgendes. Er hatte an einem Samstag Abends, von seiner Arbeit aus dem Bräuhause zurückgekehrt, am linken Auge heftige brennende Schmerzen, reichliches Thränen und grosse Empfindlichkeit gegen das Licht bemerkt. Etwas später waren diese Erscheinungen auch auf dem rechten Auge eingetreten. Den anderen Tag waren diese Zufälle heftiger, das Weisse beider Augen stark geröthet. Gegen Abend gesellten sich feurige Erscheinungen dazu, und unter den heftigsten Schmerzen in den Augen sowohl als im Kopfe war Montags das Licht des linken, Dienstags auch das des rechten Auges völlig erloschen. Zu gleicher Zeit kam es dem Kranken vor, als seien die Augäpfel angeschwollen und würden aus den Augenhöhlen herausgedrängt. Die Schmerzen wurden nach und nach geringer, die lästigen Lichtentwickelungen schwanden, die übrigen Erscheinungen blieben ziemlich unverändert. — Sowohl die noch vorhandenen, als die früheren Erscheinungen und deren Reihenfolge liessen sich erklären, wenn man annahm, es habe hier eine faserstoffig-seröse Exsudation an der Innenfläche der Chorioidea und an der Iris stattgefunden. Das Vorgedrängtwerden der Bulbi konnte kaum anders als durch acutes Ödem der Tunica vaginalis bulbi erklärt werden. Die Erfahrung gab uns keine verlässliche Beobachtung an die Hand, wo ein solcher Zustand durch unterdrückten Tripper hervorgerufen worden wäre. Zudem überzeugten wir uns, dass der Tripper noch fortbestand, und nie ganz verschwunden gewesen war. Wohl aber kannten wir Fälle, wo ein solcher Process durch plötzlich unterdrückte Transspiration eingeleitet worden war, und wir hatten in Einem (ganz analogen) Falle Gelegenheit gehabt, durch Autopsie uns über den inneren Zustand solcher Augen zu unterrichten.*) — Wir fragten nach der Beschäftigung des Kranken am Tage vor dem Ausbruche des Augenleidens, und erfuhren, dass er im Bräuhause gearbeitet, etwas mehr Bier getrunken, und erhitzt und schwitzend sich gegen Abend nach Hause begeben hatte. Es war damals bei ungewöhnlich hoher Kälte und stürmischem Wetter viel Schnee gefallen. Der Kranke hatte, durch das Getränk aufgeregt, auf diese Umstände nicht geachtet, und in seiner Gewissensangst nur an das Leiden der Genitalien gedacht. Uns war die plötzlich unterdrückte Transspiration die

*) Dieser Fall ist in der Prager Vjschr. 14. Bd., S. 59 beschrieben; wir werden ihn bei den Krankheiten der Chorioidea in den Context aufnehmen.

wahrscheinlichste Ursache des Übels. Sofort ordneten wir ein dieser Voraussetzung entsprechendes Regimen an, legten an die Schläfe 8 Blutegel und reichten innerlich Tart. stib. mit Glaubersalz. Den 2. und 3. Tag wurden fliegende Vesicatore um die Augenhöhlen herum applicirt, doch Alles ohne Erfog. Wir suchten Resorption des serösen Ergusses auf möglichst rasche Weise einzuleiten durch Hervorrufung einer vicarirenden Secretion, und reichten vom 4. Tage an dem Kranken alle 4 Stunden 2 Gran Calomel. Mit dem Eintritte der Salivation am 7. Tage fing der Kranke an, Licht und Schatten zu unterscheiden. Drei Tage später erkannte er bereits, vom Lichte abgewendet, die Umrisse der um das Bett stehenden Eleven der Klinik. Das Calomel wurde nun seltener und in kleineren Gaben verabreicht, und am 30. December (12. Tag der Behandlung) ganz ausgesetzt. Wir gingen nun zu einer nahrhafteren Kost über, und liessen, nachdem die Gefässinjection an den Augen nahezu verschwunden war, den Kranken jeden 3. Tag ein lauwarmes Bad nehmen. Das Sehvermögen besonders des rechten Auges besserte sich von Tag zu Tag, so dass der Mann am 21. Jäner, dem Tage seiner Entlassung, nicht nur grössere Gegenstände, sondern auch die Zeiger einer kleinen Taschenuhr gut erkannte, selbst einen etwas grössern Druck lesen konnte. Die Störung des Gesichtes entsprach dem mechanischen Hindernisse, den spinnwebenähnlichen Exsudaten in den Pupillen. Die Bulbi waren in ihre normale Lage zurückgetreten, und hatten ihre gehörige Consistenz wieder erlangt. Die Iris des linken Auges war noch immer etwas stärker vorwärts gewölbt, Einträuflungen von Belladonna bewirkten keine Erweiterung der Pupillen, obwohl die Iris auf Licht und Schatten Spuren von Reaction zeigte.

6. F. E., 29 Jahre alt, kräftig gebaut und gut genährt, kam am 8. November 1847 auf die Klinik, mit Entzündung des linken Auges. Das obere Lid ein wenig angelaufen, die Bindehaut der Lider etwas gelockert und stärker injicirt, die Conj. bulbi netzförmig geröthet, die Sclera rings um die Cornea rosenroth, die Gefässchen bis zum concaven Rande des Limbus conjunct. dicht eingespritzt, die Cornea rein, die Iris ein wenig verfärbt und aufgelockert, besonders im kleinen Kreise, daselbst nach unten und aussen ein hirsekorngrosser, gelber Knoten, welcher unter der Loupe einige Gefässchen an seiner Basis wahrnehmen lässt, die übrige Partie der Iris fast normal beweglich; geringe Lichtscheu, unbedeutende Störung des Gesichtes (der Kranke kann lesen), Gefühl von Druck im Auge. — Diese Erscheinungen lassen uns auf Syphilis als Ursache des Augenleidens schliessen, um so mehr, als der Kranke noch angibt, er habe in den letzten Nächten nicht schlafen können vor Kopfschmerzen. Der Kranke selbst schrieb sein Augenleiden dem Umstande zu, dass er, von Bier etwas berauscht, seine Augen grellem Lichte ausgesetzt hatte, weil bald darauf Schmerz, Lichtscheu und Thränenfluss des linken Auges aufgetreten waren. Wir erfuhren nun, dass er vor 10 Jahren an einer Gonorrhöe und vor 2 Jahren an einem Chancre gelitten. Letzterer hatte durch 6 Monate angedauert, und war endlich durch Sublimat in Pillenform geheilt worden. Gegen die dazugetretene Anschwellung der Leistendrüsen waren Einreibungen von Ung. neapolit. und ein Pflaster aus Empl. mercur., cicutae et diachyl. comp. angewendet worden. Ein halbes Jahr nach vermeintlicher Heilung hatte der Kranke an der Stirn, an der Brust und am Rücken ein Exanthem und eine Anschwellung des linken Zitzenfortsatzes mit heftigen Schmerzen bekommen, von welchen Zufällen er binnen 5 Wochen durch den Gebrauch von Jodkali befreit worden war. Vor 4 Monaten hatten sich am After Condylome gezeigt, welche binnen 6 Wochen nach dem Gebrauche von Calomel (im Ganzen ½ Unze) und von lauen Bädern verschwanden. Seitdem hatte sich der junge Mann für ganz gesund gehalten, bis er vor 8 Tagen auf die obengenannte Veranlassung an dem linken Auge erkrankte. Ein Arzt ordinirte ihm

ein Vesicans hinter das Ohr und ein warmes Fussbad. Durch das Auftreten heftiger bohrender Schmerzen oberhalb der Augenbrauen wurde der Kranke bestimmt, Hilfe im Spitale zu suchen. — Da der Kranke bereits grosse Massen von Quecksilber- und Jodpräparaten genommen, aber dabei niemals das hiezu erforderliche Regimen diaeteticum beobachtet hatte, und ausser den Kopfschmerzen keine sehr drängenden Zufälle vorhanden waren, so wählten wir für diesen *ohne* Zweifel durch Syphilis bedingten Fall die Entziehungscur (täglich 3mal Suppe und einige Loth Weissbrod) und liessen, nachdem die regelmässig jeden Abend wiederkehrenden Dolores osteocopi durch Einreibungen von Ung. neapolit. mit Opium gemildert und behoben worden waren, den Kranken bloss von Zeit zu Zeit ein Eccoproticum, fortlaufend aber eine Abkochung von Gramen, Taraxacum Bardana und Carex arenaria, zum Schlusse der Cur aber einige warme Bäder nehmen. Zuerst verschwanden die Schmerzen, dann die Röthe der Sclera, endlich auch der Exsudatknoten, und es waren am Tage der Entlassung (23. November, 15. Tag der Behandlung) nur zwei bräunliche Synechien nach unten und aussen übrig.

7. Ein 40 Jahre alter Maler, früher stets gesund, litt vor 2 Jahren an einer Gonorrhöe. Seit 5 Wochen bemerkte er anhaltende Schmerzen am innern Knöchel des linken Fusses, welche durch den geringsten Druck vermehrt wurden. Vor 14 Tagen erkrankte das linke Auge ohne äussere Veranlassung mit dem Gefühle von Druck, mässigem Thränen, Röthung des Weissen, wozu sich alsbald leichte Trübung des Gesichtes gesellte. Nach einigen Tagen stellte sich auch heftiger, halbseitiger, stechender Kopfschmerz ein, welcher regelmässig um 7 Uhr Abends eintrat und bis 5 Uhr Morgens anhielt, so dass der Mann fast gar nicht schlafen konnte. Seit 5 Tagen bemerkte er den gelben Punkt im Auge, welchen wir weiter unten beschreiben werden. Er gebrauchte auf Anordnung eines Arztes ein Augenwasser (Aqua Conradi) und Einreibungen von Ung. cinер. an die Stirn. Am 19. November 1848 fanden wir folgenden Zustand: Der Kranke ist gut genährt, jedoch von erdfahler Hautfarbe, und bietet ausser dem Augenleiden und der Knochenauftreibung am Knöchel keine krankhaften Erscheinungen dar. Die Lider des linken Auges etwas geröthet, das obere gegen den äussern Winkel hin leicht angelaufen. Die Bindehaut der Lider etwas röther, sonst normal; die Sclera von einem hellrothen Gefässnetze der Bindehaut (besonders gegen den äussern Winkel hin) verdeckt, rings um die Cornea rosenroth. Die Cornea normal. Die Iris grau, ihre Faserung undeutlich, wie verschwommen, aufgelockert, sammetartig, starr; gegen den äussern Winkel hin sitzt auf ihrer innern Zone ein graugelber, von feinen röthlichen Gefässchen umgebener und überzogener Knoten von der Grösse eines Hanfkornes, welcher ebenso in die vordere Kammer hereinragt, als er sich durch die Pupille nach rückwärts ausdehnt; die Pupille ist auf diese Art beinahe bis zur Hälfte von diesem in der Iris sitzenden Knoten eingenommen. Das Sehen undeutlich, wie durch Nebel. Gefühl von Druck im Auge. Abends regelmässig heftiger Kopfschmerz. — Das Augenleiden trat hier so charakteristisch auf, dass wir dasselbe ohne Weiteres für syphilitisch erklärt haben würden, auch wenn wir keinen Tophus (am Knöchel) vorgefunden, und der Kranke die vorausgegangene Affection der Genitalien in Abrede gestellt hätte. Wir ordinirten: Ruhe im Bette, $^1/_3$ der Spitalskost, Temperirung des Lichtes, 8 Blutegel an die Schläfe, Einreibungen von Ung. cinер. mit Opium an die Stirn und Schläfe (namentlich vor dem Eintritte der nächtlichen Schmerzen), so wie auch an den Malleolus, und innerlich alle 4 Stunden 1 Gran Calomel mit $^1/_4$ Gran Opium. Die nächsten 2 Abende kehrte der Schmerz trotz der Einreibungen wieder, wesshalb wir, da die Gefässinjection am Auge noch sehr beträchtlich war, abermals 8 Blutegel anlegten. Abends gegen 7 Uhr stellte sich ein leichter Schmerz im Auge ein, verschwand aber

bald nach wiederholter Einreibung, und der Kranke hatte zum ersten Male wieder seit Langem eine ruhige Nacht. Wir beschränkten die Nahrung auf eine Milchviertelportion, liessen den Kranken fleissig eine Abkochung von Rad. graminis, bardanae, taraxaci et liquiritiae trinken, die Pulver und die Salbe wie früher fortgebrauchen. Am 5. Tage der Behandlung trat von 8 bis 12 Uhr, am 6. Tage von 8 bis 10 Uhr Nachts ein drückender Schmerz im Auge, später aber durchaus kein Schmerz mehr ein. Am 7. Tage konnte man deutlich nicht nur Abnahme der Röthe und der Lichtscheu wahrnehmen, sondern es war auch der Exsudatknoten an der Iris kleiner, flacher und flockig aufgelockert. Nach dem Eintritte von Salivation am 8. Tage wurden die Mercurialmittel sogleich weggelassen, und ein Infus. sennae mit Natrum sulfur. verabreicht. Von nun an schwand das Exsudat sichtlich bis auf eine dünne Membran, welche ungefähr $^1/_3$ der Pupille (nach unten und aussen) einnahm, die freie Partie der Iris war wieder beweglich, und die Pupille erschien daher bei gedämpftem Lichte nach innen und oben erweitert (excentrisch). Vom 20. Tage an konnte bereits eine Salbe aus 2 Gran rothem Präcipitat Abends in die Lidspalte eingestrichen, von Zeit zu Zeit ein warmes Bad verordnet, und die Pupille durch Belladonna erweitert werden. Am 20. December (4 Wochen nach dem Eintritte) verliess der Mann *vollkommen geheilt* (bis auf eine kleine hintere Synechie) die Anstalt.

8. Eine Dienstmagd, 27 Jahre alt, früher gesund und seit dem 16. Jahr regelmässig menstruirt, durch 4 Monate auf der Abtheilung für Syphilitische in ärztlicher Behandlung (nächtliche Knochenschmerzen, ein papulös-schuppiges Exanthem, Blennorrhöe der Scheide) erkrankte während des Gebrauches der Sublimatpillen nach Dzondi vor 14 Tagen an den Augen mit Röthe, stechenden Schmerzen, Lichtscheu und häufigem Thränen; früh beim Erwachen waren die Augenlider etwas verklebt. Diese Zufälle verloren sich auf dem rechten Auge nach drei Tagen, auf dem linken aber hielten sie an unter Hinzutritt von stechenden Schmerzen in der linken Stirn- und Jochbeingegend, von anhaltendem Drucke im Augapfel und allmäliger Trübung des Gesichtes. Nach Anlegung von Blutegeln an die Schläfe und Einreibungen von Ung. cinereum an die Stirn minderten sich die besonders in der Nacht und gegen Morgen heftigen Zufälle, doch ohne Bestand. Am 13. October 1847 fanden wir folgenden Zustand. Die Kranke, schwächlich gebaut und schlecht genährt (schlaffe erdfahle Haut, wenig entwickelte Muskulatur), bietet fast am ganzen Körper ein papulös-squamöses Exanthem und am Nacken ein Geschwür dar, über deren Natur schon das Aussehen Aufschluss gibt. An der rechten Tibia eine flache Knochenauftreibung mit heftigen nächtlichen Knochenschmerzen. Die Stimme heiser, die linke Arcade etwas geröthet und aufgelockert. Blennorrhöe der Vagina mit Excoriationen am Muttermunde. — Das rechte Auge normal. Die Lider des linken Auges äusserlich normal, die Wimpern durch Schleim in Büschel verklebt; die Bindehaut des untern Lides netzförmig injicirt, glatt, durchscheinend; die Übergangsfalte von wenig Gefässen durchzogen, etwas geschwellt, die Conj. bulbi netzförmig injicirt, aufgelockert und leicht serös infiltrirt (besonders gegen den Cornealrand hin); die Sclera auf 3‴ breit intensiv-bläulichroth durchscheinend; die Cornea rein, glänzend, gehörig gewölbt; der Limbus conj. corneae im ganzen Umfange mattweiss, nur oben von zahlreichen Gefässchen durchzogen; die Iris (von Natur aus lichtbraun) wie mit einem mattgrauen Überzuge belegt, aufgelockert (besonders im kleinen Kreise), von feinen Gefässchen durchzogen; nach innen und unten sieht man einen hanfkorngrossen, lichtgelben, von zahlreichen Gefässchen umgebenen und durchzogenen Exsudatknoten im grossen Kreise der Iris sitzen, gleichsam zwischen der Cornea und Iris herauswachsend und so in der Iris sitzend, dass der Schliessmuskel von demselben gegen

die Pupille hingedrängt wird; die übrige Partie der Iris zeigt noch einige Beweglichkeit bei grellem Contraste zwischen Licht und Schatten; die Pupille ist vermöge jenes Exsudatknotens und einiger bräunlicher Flocken am untern und äussern Theile des Pupillarrandes excentrisch, nach oben verrückt; das Sehvermögen wenig gestört, indem selbst Geldmünzen erkannt werden; Gefühl, als werde der Bulbus von oben her gedrückt; die Empfindlichkeit gegen das Licht gering; Schmerzen in der Umgebung des Auges, bei der Morgenvisite gar keine. — Sublimatpillen nach Dzondi fortgesetzt, Ruhe im Bette, mässige Temperirung des Lichtes, 1/4 Portion der Spitalskost. — 15. Oct. Bis 3 Uhr Morgens hat die Kranke gut geschlafen, dann wurde sie durch Schmerzen in der Stirn- und Wangenbeingegend geweckt; nach Einreibung einer Salbe aus Ung. einer. und Opium schlief sie wieder ein. Die Injection der Conjunct. bulbi etwas geringer; die Cornea gegenüber der Pupille leicht getrübt; sieht man von oben herab in die Augenkammer, so findet man, dass sich der Zustand der Iris nicht geändert hat. An dem innern Condylus des rechten Oberarmes eine wallnussgrosse, harte, unbewegliche, schmerzhafte Geschwulst (Tophus). 16. Oct. Gastrische Zufälle vom Sublimat, am 17. Oct. auch Zeichen von Salivation, wesshalb die Pillen ausgesetzt, und Mixt. oleosa mit Opium verabreicht wurde. 19. Oct. Die Zufälle vom Sublimatgebrauche fast ganz verschwunden, die Injection am Auge geringer, die Hornhaut nur nach innen, gegenüber dem Irisexsudate getrübt, die Iris weniger gelockert, der Exsudatknoten blässer, fast ohne Gefässe, hellgelb, die Pupille fast ganz rein, der freie Theil der Iris deutlich beweglich, das Sehen besser, keine Schmerzen. 22. Oct. Schmerzen in dem linken Stirnbeine; rechts am Winkel des Unterkiefers eine schmerzhafte Knochenauftreibung; das Exanthem schuppt sich ab. Täglich 2mal 1/10 Gran Protojodur. hydrarg. Auch dieses Mittel musste am 28. wieder weggelassen werden, da der Unterleib in der Magengegend schmerzhaft wurde, 4 flüssige Stühle erfolgten, Übligkeiten und Mercurialgeruch eintraten. Mixt. oleosa cum opio. Am 4. Novemb. erkrankte, nachdem an dem linken Auge der oben beschriebene Zustand sich noch merklich gebessert hatte, das rechte Auge. Wir fanden die Conjunctiva bulbi von zahlreichen Gefässen durchzogen, die Sclera rings um die Cornea rosenroth, die Cornea rein, die Iris matt, etwas aufgelockert, träge beweglich, und unten am Pupillarrande mit einem gelben hirsekorngrossen Knötchen besetzt, die Pupille oval (der Längendurchmesser von innen nach aussen), das Sehvermögen fast ungestört, keine Schmerzen. Den folgenden Tag war auch an dem linken Auge das Exsudat grösser, und die Gefässinjection stärker, und diese Erscheinungen nahmen von nun an bei Verabreichung eines Decoctum graminis et taraxaci täglich zu. Am 12. war der Zustand folgender: Rechts das Exsudat fast ganz aufgesogen, die Injection gering, das Sehen nahezu normal. Links das obere Lid längs des Randes merklich angeschwollen, die Conj. palp. et bulbi dicht injicirt, die Sclera auf 3‴ breit um die Hornbaut bläulich roth, dem Irisexsudate entsprechend (nach innen und unten) jedoch wulstig hervorgetrieben. Diese Wulst ist längs des Hornhautrandes gegen 5‴ lang, vom Limbus conjunct. an gegen die Peripherie hin 2½‴ breit, und ohngefähr 1½‴ hoch; durch einige querlaufende Einschnürungen erhält sie ein darmähnliches Aussehen; die Hügel zwischen diesen Einschnürungen erscheinen hellgelb, als ob Eiter oder in Erweichung begriffener Markschwamm die Sclera ausgedehnt und emporgedrängt hätte; die Abdachung gegen die Peripherie hin erscheint graubraun, in den Vertiefungen verlaufen Gefässchen zur Cornea. Von der Cornea aus erhebt sich die Geschwulst steil, gegen die Peripherie hin flacht sie sich allmälig ab. Das Exsudat in der Iris nimmt die nach innen und unten gelegene Hälfte der Iris sowohl als der vordern Kammer ein, und liegt mit seiner Wölbung unmittelbar an der Cornea an; an seiner Abdachung gegen die Pupille

hin ist dasselbe von zahlreichen Gefässchen durchzogen, und daher röthlich gelb. Die Pupille besteht demnach nur noch als eine nach aussen und oben gerückte Spalte, getrübt durch ein dünnes lichtgraues Häutchen; das Sehen ist ganz aufgehoben; über Tag keine Schmerzen, wohl aber in den schlaflosen Nächten. — Ein gegen 3‴ langer und 2‴ tiefer Einstich in die bis zum 14. Nov. bohnengross gewordene Geschwulst entleerte nichts als etwas Serum und Blut.*) — Das Exsudat nahm von nun an noch immer an Grösse zu, bis es fast die ganze vordere Augenkammer ausgefüllt, die Sclera über dem Corpus ciliare rareficirt und zu einem 3‴ hohen Wulste emporgehoben und dadurch die Cornea so nach oben und aussen gedrängt hatte, dass man dieselbe nur dann sehen konnte, wenn die Kranke den Bulbus abwärts rollte und das obere Lid aufwärts gezogen wurde. Sodann, als es endlich gelungen war, der Lues Meister zu werden — die Kranke war Ende November auf die Abtheilung für Syphilitische zurücktransferirt worden — sank der linke Bulbus allmälig zusammen und wurde atrophisch, ohne dass Eiterung eingetreten war. Das rechte Auge kam mit einer leichten Synechie nach unten davon.

9. Eine 44 Jahre alte Taglöhnerin kam am 22. Juli 1851 auf die Klinik mit folgendem Befunde des linken Auges: Die Lider normal, der Übergangstheil und die untere Hälfte der Conj. bulbi blassroth, ödematös infiltrirt, nächst der Cornea einen gegen 2‴ breiten und 1‴ hohen Wall bildend. Nach unten und aussen von der Cornea, etwa 2‴ von dieser entfernt, ist die Sclera schwarzgrau, flach vorgetrieben, etwa wie eine halbe Linse; eine ähnliche, jedoch längliche Hervortreibung sieht man nahe am Cornealrande (nach unten). Die vordern Ciliargefässe mässig erweitert. Die Cornea leicht getrübt, matt, wie aufgelockert. Die vordere Augenkammer eng, fast aufgehoben, die (am rechten Auge dunkelblaue) Iris gelbbraun, sehr aufgelockert, ihre Fasern stellenweise auseinander gedrängt, ein Unterschied zwischen grossem und kleinem Kreise nicht wahrzunehmen. Die enge Pupille durch einen weissgrauen Exsudatpfropf gesperrt. Nach unten und aussen gleichsam von der Peripherie her zwischen die Iris und Cornea eingeschoben eine graugelbe Masse in der vordern Kammer, mit 2 starken Gefässstämmchen, die sich auf dieser Masse gegen die Pupille hin verzweigen. Der Bulbus etwas härter. Keine Lichtempfindung. Continuirliche drückende und reissende Schmerzen im Auge und in der linken Hälfte des Kopfes, mit nächtlicher Verschlimmerung. — Auf die Angaben der Kranken kann bei ihrer geringen geistigen Entwicklung wenig Gewicht gelegt werden. Sie versichert stets gesund gewesen zu sein. Die Katamenien waren im 17. Jahre eingetreten. In ihrem 25. Jahre hatte sie sich verheirathet und 2mal ohne besondere Zufälle das Wochenbett überstanden. — Sie ist von schwachem Körperbau, abgemagert, die Muskulatur wenig entwickelt und schlaff, die Haut schmutzig gelb und trocken, die sichtbaren Schleimhäute auffallend blass. Die Untersuchung der Brust- und Unterleibsorgane, so wie auch der Vagina und des Uterus ergab nach der Versicherung des Assistenten der Klinik nichts, was mit der Augenkrankheit in Zusammenhang gebracht werden konnte. Die Kranke leugnete auch jede Infection um so mehr, als sie mit Niemandem als mit ihrem Manne geschlechtlichen Umgang gepflogen habe. — Das Augenleiden soll vor 3 Monaten mit Kopfschmerzen begonnen haben, ohne dass das Auge roth war; erst nach einiger Zeit bemerkte sie drückende Schmerzen im Auge und Trübung des Gesichtes, wozu endlich auch Röthe des Auges gekommen sein soll. — Unter diesen Umständen konnten wir

*) *Makenzie* l. c. S. 428. „Das oberwähnte Aussehen entspringt nicht aus einer Ansammlung purulenter Flüssigkeit, und es fliesst nichts aus, nachdem man mit der Lanzette die Häute durchdrungen hat.“

keine bestimmte Diagnosis machen. Der Status praesens liess sich verschieden deuten, und von einer eigentlichen Anamnesis war bei dieser Kranken, die ihrem Gesundheitszustande so wenig Aufmerksamkeit geschenkt hatte, gar keine Rede. Ablagerung von Markschwamm in die Chorioidea (Corpus ciliare) und Iris schien uns endlich noch das Wahrscheinlichste. Wir verabreichten ihr bei guter Kost durch einige Tage Decoctum solvens und dann versuchsweise Kali hydrojodicum, täglich zu 1 Scrupel — 2 Scrupel. Die lichtgelbe Masse an der Peripherie der Iris wurde erst etwas breiter, dann aber allmälig kleiner. Am 21. August war der Bulbus etwas weicher, bei Berührung sehr schmerzhaft, die nach unten und aussen gelegene Hervorragung an der Selera dunkler und schärfer abgegrenzt. Am 3. September war die seröse Infiltration der Conj. bulbi fast ganz geschwunden, die Injection auf einzelne Gefässchen reducirt, die Selera erschien schmutzig braun, die vordere Kammer grösser, die gelbe Masse in der Peripherie der Iris kleiner; die nächtlichen Schmerzen traten nur manchmal ein. Das Allgemeinbefinden der Kranken nicht gebessert. Am 7. September wurde sie auf ihr Verlangen entlassen. — Am 4. November kam die Kranke mit folgendem Status praes. wieder: Der linke Bulbus um die Hälfte kleiner, in die Orbita zurückgesunken, viereckig; die Selera an jenen Stellen, wo sie ausgedehnt gewesen war, bloss dunkelgrau, nicht emporgehoben. Die Cornea um die Hälfte kleiner als im normalen Zustand, abgeflacht, jedoch vollkommen durchsichtig. Die Iris, welche ganz filzig und gelblichbraun aussieht, an die Cornea angelegt, die Pupille durch einen Exsudatpfropf geschlossen; das in der Peripherie der Iris nach unten und aussen sitzende Exsudat noch als ein schmutzig gelber, sichelförmiger Streifen wahrnehmbar. Der Bulbus teigig anzufühlen, unschmerzhaft. — Die Kranke war nicht wegen des Auges in die Anstalt zurückgekehrt, sondern wegen Auswüchsen am After und am Scheideneingange, welche sich unzweifelhaft als Condylome erwiesen, und auf der Internabtheilung auch bald einer auf diese Ansicht basirten Behandlung wichen. Auch jetzt leugnete die Kranke noch jede Infection, und waren die Spuren der primären Affection nicht aufzufinden. — Wir glauben nicht zu irren, wenn wir diesen Fall, so wie den vorhergehenden für Iridochorioiditis syphilitica erklären. *Makenzie* l. c. S. 428 scheint ähnliche Fälle vor sich gehabt zu haben. Ist aber diese Ansicht richtig, dann zeigt eben dieser Fall, wie schwer es ist, die syphilitische Natur eines Augenleidens zu erkennen, wenn nicht am Auge selbst die Erscheinungen so ausgeprägt sind, dass man aus ihnen und aus dem Verlaufe auf die Ursache schliessen kann. Uns war *diese* Art des Auftretens von Syphilis am Auge bis dahin aus eigener Anschauung noch zu wenig bekannt gewesen, als dass wir dem Verdachte, es liege hier Syphilis zu Grunde, gleich Anfangs hätten mehr Raum geben können.

10. Pr. W., 39 Jahre alt, Drescher, kam am 13. October 1851 auf die Klinik. Die Anamnesis ergab ausser der Zeit des Beginnens keine Anhaltspunkte: das linke Auge soll vor 4, das rechte vor 3 Wochen erkrankt sein, mit Abnahme des Gesichtes und Kopfschmerzen. Der Kranke wusste nicht einmal, ob die Augen roth waren, oder nicht. Status praesens an dem *rechten Auge:* Die Conj. palp. unbedeutend injicirt, die Conj. bulbi zeigt einzelne erweiterte Gefässe, welche gegen die Cornea hin verlaufen; die vordern Ciliararterien stark injicirt, rings um die Cornea einen 2‴ breiten Saum bildend. Die Cornea normal, bis auf eine leichte Trübung, welche unter der Loupe sich in zahlreiche graugelbe Punkte auflöst, die besonders in der untern Hälfte zahlreich erscheinen. Die Iris hellbraun und so aufgelockert, dass man weder ihre Faserung, noch einen Unterschied zwischen dem grossen und kleinen Kreise erkennen kann. Die Pupille bedeutend erweitert, im verticalen Durchmesser über 2‴, im horizontalen gegen 3‴ gross,

unveränderlich, vermöge eines gelblich grünen Reflexes aus der Tiefe nicht schwarz. Der Bulbus weder härter noch weicher, selbst bei tieferem Drucke nicht schmerzhaft. Der Kranke erkennt die Finger, einen kleinen Schlüssel, Geldmünzen nach Grösse und Farbe, kleinere Gegenstände nicht. *Linkes Auge:* Das untere Lid ödematös geschwellt, in einigen Meibom'schen Drüsen eingedicktes Schmeer, die Bindehaut der Lider wenig geröthet; die Scleralbindehaut von vielen feinen Gefässchen durchzogen, welche bis zum concaven Rande des Limbus conj. reichen; die vordern Ciliararterien bilden einen bläulichrothen Saum rings um die Cornea, besonders in- und extensiv nach aussen und unten. Die Cornea scheinbar etwas kleiner als rechts (wegen Trübung und Injection des Limbus conjunctivae), glatt, glänzend, durchsichtig bis auf punktförmige Exsudate an der hintern Wand, besonders in der untern Hälfte. Die Iris gelbbraun, unbeweglich, schwammig aufgelockert, uneben und stellenweise so vorgebaucht, dass sie, namentlich an einer nach unten gelegenen Stelle, die Cornea berührt. Zwischen ihren Fasern drängt sich hie und da eine lichtgelbe Masse hervor, welche in das Gewebe selbst infiltrirt erscheint. Auch sieht man das Iris-Gewebe deutlich, von einigen hellrothen Gefässchen durchzogen. Die Pupille bildet ein unregelmässiges Viereck. Sieht man von oben und innen hinter die Iris herab, so erkennt man deutlich, dass die in die Iris infiltrirten gelblichen Massen auch in die hintere Kammer hineinragen. Die Consistenz des Bulbus unverändert, das Sehvermögen so weit beschränkt, dass der Kranke kaum die Zahl der vorgehaltenen Finger zu bestimmen vermag. Nach unten und aussen, entsprechend den lichtgelben Massen in der Iris, war die Sclera nächst der Cornea etwas hervorgetrieben. Keine Lichtscheu, weder in den Augen noch in deren Umgebung Schmerzen. *Diagnosis:* Iritis, wahrscheinlich auch Chorioiditis, und zwar im Bereiche des Corpus ciliare, was jedoch nicht mit Gewissheit bestimmt werden kann. — Der Mann ist von grosser Statur, stark abgemagert, hat ein erdfahles Aussehen, ist in seinem ganzen Wesen auffallend torpid. Zunächst dachten wir an Syphilis, obwohl die bei solchem Befunde am Auge kaum jemals fehlenden Kopfschmerzen nicht vorhanden waren. Es fand sich jedoch nirgends eine Spur einer primären oder secundären Affection. An der rechten Wange bemerkten wir eine wallnussgrosse, harte, nicht elastische und schmerzlose Geschwulst, welche weder mit dem Knochen zusammenhing, noch von der Haut selbst ausgegangen sein konnte. Die linke Scrotalhälfte faustgross, gespannt, die Haut darüber verschiebbar, vorn und unten deutlich fluctuirend; nach hinten und oben fühlte man den vergrösserten, sehr harten, jedoch nicht höckerigen Hoden. Im untern Drittel des linken Unterschenkels ein Geschwür, welches von oben nach unten $3^1/_2$'' breit war, die Extremität rings umfasste, zackige harte Ränder hatte, leicht blutete und eine sehr stinkende (brandige) Jauche in reichlicher Menge absonderte. Ausserdem war nichts Krankhaftes nachweisbar. — Da vorläufig alle Anzeigen zu irgend einer eingreifenden Behandlung fehlten, verabreichten wir dem Kranken bloss ein Decoct. graminis mit Tinct. rhei aquosa, gaben ihm eine nahrhafte Kost, und sorgten für fleissige Reinigung des Geschwüres. *Verlauf.* Etwas Blut vom 13. bis 14. October in die vordere Kammer des linken Auges ergossen, war am 16. grösstentheils resorbirt. An diesem Tage bemerkten wir in der vordern Augenkammer des rechten Auges eine gelbliche Flüssigkeit, wie die Lunula am Nagel, auf $^1/_2$''' Höhe angesammelt. Am 17. die Pupille des rechten Auges kleiner, die Iris mehr gelockert und vorgebaucht. Vom 19. an verabreichten wir dem Kranken täglich 1 Scrupel Jodkali und stiegen damit von 2 zu 2 Tagen um 10 Gran. Am 20. zeigte sich an dem linken Auge, an welchem die Irisexsudate grösser und consistenter geworden zu sein schienen, rings um die Hornhaut vom äussern bis zum innern Winkel unten herum eine gegen 3'''

breite und $^1/_2$‴ hohe sulzige Wulstung der Bindehaut; trotzdem gab der Kranke Besserung des Gesichtes an. Vom 25. bis 28., wo wir bei einer Drachme Jodkali stehen blieben, nahm die Schwellung der Iris und die Trübung der Cornea an dem linken Auge ab, die Pupille wurde mehr rund. Am 29. stand die Iris des linken Auges bereits in ihrer normalen Lage, die Pupille war schwarz, etwas über 2‴ im Durchmesser, nur unten durch einen einspringenden Winkel entrundet (nierenförmig); auch am rechten Auge hatten die Exsudate in der Iris merklich abgenommen. Am 30. und 31. wieder bedeutendes Hypoaema, das jedoch in den nächsten Tagen wieder verschwand. Die allmälig gansei-grosse Geschwulst an der rechten Wange wurde mit Tr. jodinae bestrichen, die Ränder des Fussgeschwüres mit rother Präcipitatsalbe verbunden; das Jodkali innerlich wurde bis zum 24. November fortgesetzt. Bis zum *28. November* trat noch 2mal Hypoaema auf; an diesem Tage wurde der Kranke wegen des Unterschenkelgeschwüres auf die chirurgische Abtheilung transferirt, mit folgendem Zustande der Augen. Links: Die Conj. palp. et bulbi und die Cornea normal, die Iris in ihre normale Lage zurückgetreten, grünlich verfärbt, träge beweglich, die Pupille schwarz, oval (von unten nach oben) ohne sichtbare Exsudate. Rechts: die Bindehaut mässig injicirt, ebenso einige vordere Ciliararterien, die Iris träge beweglich, grünlich, noch etwas gelockert, der grosse und kleine Kreis nicht zu unterscheiden, die Pupille schwarz, durch einige vorspringende Winkel entrundet: in der vordern Kammer etwas Blut ergossen und überdiess grauweisses flockiges Exsudat zu Boden gesetzt, wodurch die Iris rückwärts gedrängt wird. Das Gesicht des Kranken hatte sich so weit gebessert, dass er namentlich mit dem linken Auge, welches bei der Aufnahme kaum die vorgehaltenen Finger erkannt hatte, den Stand der Zeiger an einer kleinen Taschenuhr richtig angab. — Der Kranke musste wegen des brandigen Geschwüres in ein abgesondertes Local gelegt werden. Er magerte nun noch mehr ab und wurde so schwach, dass er das Bett nicht mehr verlassen konnte, ganz indifferent da lag, und auf Fragen kaum antwortete; die erdfahle Haut wurde welk, am Handrücken und an den Wangen röthlichblau, die Absonderung des Geschwüres profus und stinkend, die Geschwulst an der Wange beinahe faustgross. Allmälig verschlimmerte sich auch der Zustand der Augen wieder. Befund am *15. December:* Rechterseits die Conj. palp. et bulbi von einem grobmaschigen Gefässnetze durchzogen, die vordern Ciliararterien stark injicirt, die Cornea in ihrer untern Hälfte des Epithels beraubt, sonst normal, die Iris in ihrer normalen Lage, grünlich, aufgelockert, unbeweglich, die Pupille buchtig erweitert, rauchig getrübt, ohne sichtbares Exsudat, in der vordern Augenkammer gelbliche Flüssigkeit auf $1^1/_2$‴ Höhe angesammelt. Links der Zustand der Binde- und Hornhaut wie rechts, die vordere Kammer vergrössert, die Iris durch gelbliche Flüssigkeit, welche die Hälfte der Kammer ausfüllte, rückwärts gedrängt, von der Iris und Pupille nur die obere Hälfte sichtbar; ob der Kranke noch etwas sehe, liess sich bei seinem apathischen Zustande nicht ermitteln. Zwei Tage später fanden wir das Exsudat in der rechten Kammer bis zum untern Pupillarrande gestiegen, an dem linken Auge die Cornea nach unten verschwärt und durchbrochen. Am *31. December* erfolgte der *Tod. Befund des rechten Auges:**) Durchmesser in der geraden Achse $10^1/_2$‴, im Äquator horizontal 10‴, vertical $10^1/_2$‴. Die untere Hälfte der Cornea mit einer schmierigen gelblichen Masse (grösstentheils Epithelial-Detritus und unversehrtes Epithelium) bedeckt; nach Entfernung derselben erschien die Cornea daselbst durchsichtig, jedoch oberflächlich arrodirt, mit seichten Gruben versehen.

*) Da ich am 1. Jäner, wo die Section gemacht wurde, nicht in Prag war, so wurden die Bulbi in verdünnten Weingeist gelegt, und erst am 2. Jäner anatomisch untersucht.

Nach Entfernung der Cornea mittelst eines hinter ihrer Basis geführten Schnittes fand man die Descemetsche Haut unversehrt. In der vordern Augenkammer nebst Humor aqueus eine Menge trüber Flüssigkeit, und am untersten Theile eine consistentere, blutig tingirte, eiterähnliche Masse. Erstere zeigt unter dem Mikroskope Blutkörperchen, Eiterzellen und körnige Substanz, letztere aber massenhaften plastischen Eiter, durch eine gallertartige Substanz verbunden. Die Iris gelbgrau, sehr gelockert, besonders im kleinen Kreis, geschwellt und verdickt. Von der faserigen Structur der Iris und von einem Farbenunterschiede zwischen dem grossen und kleinen Kreise keine Spur wahrzunehmen. Unter der Loupe erscheint der kleine Kreis gewulstet, graugelb, am Pupillarrande mit einigen fransenähnlichen Exsudatanhängseln versehen. In der Pupille eine halbdurchsichtige dünne Exsudatlage, die nach unten ziemlich fest am Pupillarrande haftete, und unter der Loupe membranartig ausgespannt, stellenweise (mehr nach oben) punktirt erschien. Die Verbindung zwischen Sclera und Ligamentum ciliare bot nichts Abnormes dar. Die Sclera wurde in der Gegend der Ora serrata ringsum durchschnitten, und zeigte auch nichts Ungewöhnliches. Das Ligamentum ciliare dagegen war auffallend dick (über $^1/_2$‴) und graugelb. Prof. *Engel*, der dasselbe genauer untersuchte, erklärte die Verdickung als Folge von Exsudatinfiltration in dasselbe. Die Chorioidea wurde hinter der Ora serrata durchschnitten und sammt Iris und Ligamentum ciliare abgezogen, wobei die Zonula Zinnii grösstentheils unversehrt mit dem Glaskörper und der Linsenkapsel verbunden zurück blieb. Sie selbst erschien nur an einer Stelle etwas röther (nach unten), ob durch äusserst feine Gefässchen oder durch Extravasat, konnten wir nicht ermitteln. Auf der Kapsel war an einigen Stellen die Pigmentschichte der hintern Fläche der Iris zurückgeblieben. Auf ihrem mittlern Theile, der Pupille entsprechend, lag eine dünne weisslich-graue Exsudatscheibe, die sich mit dem Messer leicht abstreifen liess, und unter welcher die Kapsel unverändert und durchsichtig erschien. Der Durchmesser dieser Scheibe betrug 1$^1/_2$‴, der der Pupille war 2‴ gross. An der hintern Fläche der Iris war keine Spur von Exsudat zu finden, an der Zonula Zinnii und an den Ciliarfortsätzen konnten wir keine Veränderung auffinden, ebenso nicht an der Linse, dem Glaskörper, der Netzhaut. Resultat: Fasserstoffig-eitriges Exsudat im Ligamentum ciliare und in der Iris, in der vordern Kammer und in der Pupille. — *Befund des linken Auges:* Die Durchmesser, namentlich im Äquator, um 1‴ kürzer, die Form viereckig, die Sclera an den Berührungsstellen der Musc. recti eingedrückt, am meisten am Rectus infer., die Cornea platt, ihre untere Hälfte durch Vereiterung zerstört, die Öffnung durch eine graue Masse verlegt, welche sich leicht von der darunter liegenden Iris abziehen liess. Die Pupille durch eine lichtgraue Membran, welche sich nur mit Gewalt von der vordern Kapsel und von der Iris ablösen liess, vollständig verschlossen. Von letzterer blieb der grösste Theil des Pigmentes an der Kapsel sitzen. Die Iris lichtbraun, wie mit einem leichten Grau bedeckt, undeutlich faserig, nicht von Exsudat infiltrirt, hinten durchaus mit Pigment belegt. Das Ligamentum cil. nur 1‴ breit, $^1/_3$‴ dick, weder mit der Sclera noch mit der Iris abnorm verbunden, die Ciliarfortsätze unverändert, ebenso die Zonula Zinnii, welche sich sammt dem Glaskörper und der Linsenkapsel unverändert und leicht vom Corpus ciliare entfernen liess. Höchst wahrscheinlich war auch hier früher in der Iris und im Ligamentum ciliare Exsudat vorhanden gewesen, und später wieder aufgesogen worden. *Befund am übrigen Körper* nach dem Gutachten des Herrn Prof. *Engel:* Medullarsarkom im Conus arter. pulmonalis, im Pancreas, im linken Hoden, Samenstrang und den Leistendrüsen, in der Regio buccalis dextra, ein gangränöses Geschwür am linken Unterschenkel, metastatische Pneumonie des untern Lappens der linken Lunge, supplementäres Emphysem der rechten Lunge, alte Reste von Pleuritis,

frische umschriebene Pericarditis, acuter Milztumor. — Wir theilten diesen Fall desshalb so ausführlich als wir konnten mit, weil er uns, wir gestehen es, nach dem Sectionsbefunde noch mehr, als während des Lebens, räthselhaft erscheint, und weil uns durchaus keine analogen Beobachtungen zu Gebote stehen. Er kann vielleicht für spätere Forschungen Anhaltspunkte geben.

11. Ein 17 Jahre alter Schuhmacherlehrling kam am 2. Juni 1852 auf die Klinik. *Linkes Auge:* An den Lidern und an der Bindehaut nichts Abnormes; die Ciliargefässe stark entwickelt, bei längerer Betrachtung des Auges wird ein rosenrother Saum um die Cornea herum sichtbar. Die Cornea in jeder Beziehung normal, nur in der untern Hälfte etwas gelockert (fein gestichelt) und getrübt; die Trübung erscheint bei genauerer Betrachtung zusammengesetzt aus zahlreichen lichtgrauen Punkten an der hintern Wand der Cornea, wovon man sich besonders mit einer Loupe überzeugen kann. Diese Punkte liegen zum Theile der Pupille gegenüber, vorzüglich aber von da nach abwärts; die mächtigsten liegen in der Mitte des getrübten Theiles. Die Grösse der vordern Kammer nicht merklich verändert. Die Iris graugrünlich, im kleinen Kreise dunkler, beweglich, jedoch träger; die Pupille ganz rund, etwas grösser, als an andern Augen bei gleicher Beleuchtung, im Mittel 2½‴ im Durchmesser haltend. Kein Schmerz, keine Lichtscheu, ausser bei grellem Lichte; der Kranke kann mit diesem Auge Druckschrift von 1½‴ Höhe bei 8‴ bis 12‴ lesen, sieht aber alle Gegenstände, besonders entferntere, wie durch einen leichten Nebel gedeckt; er klagt überdiess, dass ihm besonders des Morgens und am meisten bei Kerzenlicht zahlreiche geschlängelte Reihen von Punkten und Ringen vorschweben, welche sich gleichsam im Gesichtsfelde bewegen. Diagnosis: Iritis mit Exsudation in den Humor aqueus und Präcipitation an die Descemetsche Haut. — *Rechtes Auge:* Binde- und Hornhaut normal, die Ciliargefässe nur wenig mehr als gewöhnlich eingespritzt: mittelst der Loupe sieht man auch hier an der untern Hälfte der Descemetschen Haut graue Punkte, aber weder so zahlreich, noch so gross. Die vordere Kammer scheint etwas grösser zu sein. Die Iris ist graublau, im kleinen Kreise braungrau, die Pupille hat ungefähr 1½‴ im Durchmesser, ist jedoch unregelmässig rund, nur nach oben erweiterbar (bei Beschattung); in der untern Hälfte (nahezu in ⅔) ist der Pupillarrand von einem grauweisslichen Exsudatstreifen eingesäumt und fixirt. Die Mitte und der obere Theil der Pupille schwarz, der Bulbus von normaler Consistenz, das Sehen bedeutend beschränkt, so dass die Zeiger einer Uhr nicht erkannt werden. Weder Röthe noch Lichtscheu, noch Schmerzen. Diagnosis: Ausgang von Iritis mit Exsudation am Pupillarrande und Präcipitation an die Descemetsche Haut. *Anamnesis:* Der Kranke versichert stets gesund gewesen zu sein. Das rechte Auge erkrankte vor 3 Monaten, das linke 4 Wochen später, ohne bekannte Veranlassung. Er bemerkte zuerst Jucken in den Augenwinkeln, öfteres Thränen, besonders beim Arbeiten, Empfindlichkeit gegen stärkeres Licht, nur unbedeutende drückende Schmerzen. Die Trübung des Gesichtes wurde erst in einigen Wochen so bedeutend, dass er nicht mehr arbeiten konnte und ärztliche Hilfe suchen musste. Das Mückensehen, welches erst in den letzten 14 Tagen auftrat, bestimmte den Kranken, nach Prag zu reisen. — Mit einem solchen Symptomencomplexe und von solchem Verlaufe wie hier haben wir die Iritis bei scrofulösen, aber auch bei solchen Individuen, welche durch deprimirende Einflüsse sehr herabgekommen waren, auftreten und verlaufen gesehen. Die Eltern des Knaben sollen ganz gesund sein; er selbst hat keine schwere Krankheit gehabt, ist aber auf sein Alter wenig entwickelt, schlecht genährt, blass, beinahe erdfahl, und bietet am Unterkieferwinkel einige haselnussgrosse infiltrirte Lymphdrüsen dar. Er hat unter sehr dürftigen Verhältnissen

gelebt, und eine kleine, feuchte, noch von anderen 6 Individuen bewohnte Stube inne gehabt. Alles diess zusammen genommen, gibt uns die grösste Wahrscheinlichkeit, dass die Iritis als Ausdruck von Scrofulosis zu betrachten sei. Das rechte Auge kann nie mehr, das linke mit grösster Wahrscheinlichkeit zum normalen Zustande zurückgeführt werden. Bliebe der Kranke sich selbst überlassen, so würde das linke Auge allmälig wohl demselben Schicksale verfallen, wie das rechte. Behandlung: Durch die Aufnahme des Kranken auf die Klinik ist für Ruhe des Auges, für eine bessere Wohnung und Kost gesorgt. Der Kranke erhält 1/3 der Spitalskost und einen Braten, wird bei trockener Witterung soviel als möglich ins Freie geschickt, über seinen Zustand getröstet, und erhält innerlich ein Decoctum graminis mit Tr. rhei aquosa, vom 8. Tage der Behandlung an Oleum jecoris aselli, welches er auch gut vertrug; auf's Auge und dessen Umgebung wurde nichts angewendet. In Zeit von 5 Wochen bekam der Jüngling zusehends eine bessere Gesichtsfarbe, und nachdem noch einige ähnliche Punkte, wie an der Descemetschen Haut, auf der vordern Kapsel des linken Auges bemerkt worden waren, nahm auch die Pupille mehr eine normale, der Intensität der Beleuchtung entsprechende Grösse an, die Iris bewegte sich lebhafter, und das Fortschreiten der Resorption zeigte sich an dem Verschwinden der kleinern Punkte an der Cornea. Das Gesicht hatte sowohl für die Nähe als für die Ferne viel an Schärfe gewonnen. Am 3. Juli, dem Tage der Abfassung dieser Krankengeschichte, konnte der Kranke nahezu als reconvalescent erklärt werden.

12. Ein 21 Jahre alter Leinweber, angeblich früher immer gesund, erkrankte 3 Jahre vor seiner Aufnahme auf die Klinik im Frühlinge, ohne dass er irgend eine Schädlichkeit als Ursache zu bezeichnen vermochte, mit etwas Röthe des Weissen im Auge, leichtem Stechen daselbst, mässigem Thränen und Lichtscheu, Alles jedoch so gering, dass er es nicht beachtet haben würde, wenn er nicht zugleich Alles wie durch einen Nebel gesehen hätte. Diese Erscheinungen schwanden in den folgenden Sommermonaten bis auf eine leichte Trübung des Gesichtes, kehrten aber im nächsten und im 3. Frühling ebenso wieder, und der Kranke musste wegen Abnahme des Gesichtes im 2. Jahre von der Weberei zur Landwirthschaft, im 3. Sommer aber in's Spital gehen. Wir fanden Ende Mai 1840 beide Augen ziemlich gleich erkrankt. Im untern Theile der Hornhaut, und zwar deutlich an ihrer hintern Fläche einige weisslichgraue hirsekorngrosse Flecke, und an einer Stelle war die unterste Partie der Iris an die Cornea angelöthet; bei Sonnenlicht oder mittelst der Loupe sah man noch sehr viele kleinere Punkte an der hintern Wand der Hornhaut; die Farbe der blassblauen Iris schien ebensowenig verändert zu sein, wie ihre Faserung; nur der kleine Kreis erschien dunkler, und der Pupillarrand durch mehrere Synechien rückwärts fixirt, die Pupille entrundet, von etwa 1‴ Durchmesser, die Beweglichkeit der Iris sehr beschränkt. Während der Untersuchung der Augen bildete sich von den an Zahl und Grösse vermehrten Ciliararterien aus ein schmaler rosenrother Saum um die Hornhaut herum und die Bindehautsäcke füllten sich mit Thränen. Das Sehvermögen so beschränkt, dass der Kranke nur an bekannten Orten noch allein herumgehen kann; Geldmünzen erkennt er nur nach der Grösse und Materie, nicht nach dem Gepräge. — Um die Resorption zu bethätigen, verordneten wir dem Kranken Einreibungen von Ung. ciner. an die Umgebung des Augen, innerlich Calomel mit Opium, und in Zwischenräumen von mehreren Tagen ein stärkeres Abführmittel. Nach 3 Wochen, wo bereits Besserung des Gesichtes angegeben wurde, strichen wir eine Salbe aus 1/2 bis 1 Gran rothem Präcipitat auf 1 Drachme Fett jeden Abend in die Lidspalte, und wandten von Zeit zu Zeit Einträuflungen von Belladonna an. Nach acht Wochen wurde statt der Mercurialmittel, welche keine Spur von Salivation erregt hatten, Jodkali innerlich und an

die Umgebung der Augen angewendet, und Anfang August der Kranke auf sein Verlangen entlassen. Die kleinern Punkte an der Descemetschen Haut und mehrere Synechien waren geschwunden, und das Gesicht so weit gebessert, dass der Mann meinte, er werde Feldarbeiten ohne Anstand verrichten können.

13. B. C., 22 Jahre alt, Mutter von 3 Kindern, obwohl — nach ihrer ausdrücklichen Versicherung — noch nie menstruirt, von schwächlichem Körperbau, schlaffer Muskulatur, trockener und spröder Haut, doch sonst gesund aussehend, hatte in ihrer Kindheit lange an Kopfgrind gelitten. Vor 4 Jahren war sie von reissenden, stechenden, zeitweilig aussetzenden Schmerzen in den Oberextremitäten ergriffen worden, welche Abends schlimmer wurden, sowie auch jedesmal, wenn sie sich im Freien beschäftigen musste. Vor einem halben Jahre befielen diese Schmerzen die beiden Unterschenkel, und während sie sich aus diesen verloren, trat das Augenleiden auf. Die Kranke fühlte vor 7 Wochen ohne weitere Veranlassung eines Morgens einen tiefen dumpfen Schmerz im linken Auge, wie wenn die Augenhöhle mit Sand angefüllt wäre, wozu bisweilen heftige flüchtige Stiche kamen; das Auge soll zugleich von vielen Äderchen durchzogen und lichtscheu gewesen, das Sehvermögen allmälig getrübt worden sein. Vor 3 Wochen erkrankte auch das rechte Auge, gleichfalls ohne äussere Veranlassung. Zustand am 30. Mai 1841. *Linkes Auge:* Die Lidbindehaut netzförmig geröthet, unter der Scleralbindehaut zahlreiche und erweiterte Gefässe, welche rings um die Cornea zu einem 1½‴ breiten blassbläulichrothen Saume zusammentreten; über diesem Saume bilden zahlreiche kleine Gefässchen, welche bis an den concaven Rand des Limbus conjunct. corneae reichen, ein schütteres Netz. Die Cornea von normaler Grösse und Wölbung, in der nach oben und aussen gelegenen Hälfte hell und durchsichtig, in der nach innen und unten gelegenen gleichmässig graulich getrübt, matt, wie mit äusserst zahlreichen Nadelstichen punktirt, und an ihrer hintern Wand mit ohngefähr 15 ziemlich scharf begrenzten, saturirt weisslichgrauen, durch nahes Beisammenstehen zum Theil zusammenfliessenden, ohngefähr mohnkorngrossen Punkten besetzt. Die vordere Kammer schien nicht vergrössert zu sein. Die dunkelbraune Iris war frei beweglich, nur nach unten durch drei hintere Synechien fixirt. Die Kranke erkennt mit diesem Auge Silber- und Kupfermünzen selbst nach dem Gepräge, in der gewöhnlichen Entfernung, Buchstaben jedoch nicht. *Rechtes Auge:* Die Rosenröthe um die Cornea intensiver, auch die Injection des Bindehautsaumes stärker, die Cornea normal, nur in dem nach unten und innen gelegenen Drittel ein wenig getrübt, matt, wie mit Nadeln gestochen, und an der hintern Wand mit ohngefähr 9 grösseren, saturirten, und mehreren kleinern und blässern Punkten besetzt. Die Iris nur unten durch eine Synechie fixirt, sonst frei beweglich. Mit diesem Auge werden Buchstaben mittlerer Grösse in der gewöhnlichen Entfernung erkannt. Die Kranke ist sehr wenig lichtscheu und klagt ausser über Trübung des Gesichtes nur über dumpfe stechende und reissende Schmerzen besonders in dem rechten Auge. *Diagnosis:* Iritis mit Exsudation in's Kammerwasser, Präcipitation an die Hornhaut und an den Pupillarrand. Rücksichtlich des ursächlichen Momentes schliesst sich dieser Fall theils nach dem Umstande, dass wir reichliches faserstoffiges Exsudat ausgeschieden finden, während die Iris selbst fast gar nicht mehr ergriffen zu sein scheint und die Erscheinungen von Seite des Nervensystems relativ äusserst gering sind, theils nach dem allmäligen Auftreten auf dem einen und dann auch auf dem andern Auge ohne äussere Veranlassung an jene Fälle an, wo wir aus dem Zusammentreffen sämmtlicher Umstände mit Sicherheit auf Bedingtsein des Processes durch Scrofulosis schliessen konnten. Die Aussagen der Kranken geben in dieser Beziehung keine Anhaltspunkte, wenn man nicht etwa auf hartnäckigen Kopfgrind Gewicht legen will.

Das Aussehen der Kranken jedoch, welche als ziemlich wohlhabende Bäuerin im Ganzen nie in dürftigen Verhältnissen gelebt hat, schliesst die Annahme jener Anlage nicht aus, macht sie im Gegentheil sehr plausibel. Die vorausgegangene schmerzhafte Affection der Extremitäten berechtigt durchaus nicht zur Annahme einer rheumatischen Affection. *Behandlung:* Wir legten S Blutegel an die rechte Schläfe und rieben reichlich Ung. einer. an die Stirn ein, indess wir innerlich Sal Glauberi cum tart. stib. r. d. verabreichten, bei Ruhe im Bette und $^1/_3$ der Spitalskost. Am 4. Tage wurde ein Vesicans an den Nacken gelegt, und nachdem am 8. Tage die Injection an den Augen bedeutend vermindert erschien, liessen wir an die Stirn und Schläfe Jodkaliumsalbe (fünf Gran auf eine Drachme) einreiben, die Kranke herumgehen und innerlich täglich 2mal Pulver nehmen aus 6 Gran Pulv. fol. digitalis, S Gran Pulv. herbae und Extr. conii maculati mit 16 Gran Pulv. rad. polyg. senegae (auf S Theile). Schon zu Ende der 3. Woche war die Trübung der rechten Hornhaut bis auf einige Punkte an der Descemetschen Haut verschwunden, die der linken Hornhaut auffallend geringer. Von Zeit zu Zeit wurde ein lauwarmes Bad ordinirt, und nachdem zu Ende der 4. Woche die Digitalis Intoxicationserscheinungen erregt hatte, dazwischen ein Eccoproticum verabreicht. Die Kranke genas allmälig, vorzüglich beim Gebrauche der Jodkaliumsalbe, und bot zu Ende der 9. Woche nur noch einige Exsudatpunkte an der Descemetschen Haut (rechts 2, links 3) dar, welche das Sehen nicht weiter störten.

14. B. J., Näherin, 26 Jahre alt, erkrankte im Juli 1846 ohne bekannte Ursache an dem linken Auge, indem sich das Weisse desselben röthete, Lichtscheu, Thränenfluss und Schmerzen (stechend-drückend, besonders in der Nacht heftig) und allmälig Trübung des Gesichtes hinzutraten, so dass sie nach 4 Wochen Alles wie durch einen Flor sah. Nach dem Gebrauche von Eccoproticis und Einreibungen von Ung. cinereum an die Stirn verloren sich alle Erscheinungen bis auf eine leichte Trübung des Gesichtes. Mitte August trat dasselbe Leiden wieder ein, doch mit gelinderen Zufällen und kürzerer Dauer bei derselben Behandlung. Anfang November erkrankte sie zum 3. Male, und kam endlich nach fruchtloser Anwendung verschiedener Mittel am 10. Decbr. 1846 auf die Klinik. *Linkes Auge:* Die Lider normal; die Sclera rings um die Hornhaut (1‴) rosenroth. Die Hornhaut leicht getrübt, wie ein etwas angelaufener Metallspiegel; an der untern Hälfte ihrer hintern Fläche mehrere nebeneinander stehende, lichtgraue, scharf markirte Punkte, dreieckig, mit der Basis nach unten, mit der Spitze allmälig nach oben verlaufend (ähnlich einer Kerzenflamme); an der obern Hälfte der Hornhaut bemerkt man nur mittelst einer scharfen Loupe zahlreiche solche Punkte auf der Descemetschen Haut. Farbe und Faserung der Iris lassen sich wegen der Hornhauttrübung nicht verlässlich beurtheilen; jedenfalls ist die Pupille enger, als an dem normalen rechten Auge, die Iris nur wenig und träge beweglich, die vordere Kammer etwas vergrössert. Das Sehvermögen so geschwächt, dass entfernte (selbst grosse) Gegenstände gar nicht wahrgenommen werden; bei 5—6 Zoll Entfernung erkannte die Kranke noch die Buchstaben von $1^1/_2$″ Höhe. Schmerzen und Empfindlichkeit gegen das Licht bereits seit einigen Tagen gering. *Diagnosis:* Iritis mit Exsudatpräcipitation an die Descemetsche Haut. Der genannte Symptomencomplex und der bisherige Verlauf bieten überwiegende Wahrscheinlichkeit dafür, dass diese Iritis als Ausdruck von Scrofulosis (Tuberculosis) zu betrachten sei. Die Kranke hat in ihrer Kindheit längere Zeit an Anschwellungen der Halsdrüsen gelitten. Die Menstruation erschien im 15. Jahre, und zwar stets regelmässig, bis vor 9 Jahren, wo die Kranke durch 2 Monate an den Zufällen von Bleichsucht litt. Vor 7 Jahren litt sie längere Zeit an Gliederreissen, welches sie als Rheumatismus bezeichnet, vor 5 Jahren

angeblich an einer Leberentzündung. Von 5 Schwangerschaften führte nur die letzte (vor 13 Wochen) zu einer normalen Entbindung, indem früher jedesmal in den ersten 4 Monaten Abortus erfolgte. Sie nährte das Kind selbst, musste jedoch vor einigen Tagen auf ärztliche Anordnung abstillen, da sie neuerdings von Haemoptoë befallen wurde, welche schon vor 4 Wochen sich durch einige Tage eingestellt hatte. — Die Kranke lebte in den letzten Jahren unter kümmerlichen Verhältnissen, und bewohnte eine dunkle, feuchte und dumpfige Stube. Sie ist von schwächlichem Körperbau, blasser Hautfarbe, schlaffer und welker Muskulatur, und leidet, wie die Untersuchung ergiebt, an tuberculöser Infiltration der rechten Lunge bis zur 6. Rippe herab. *Behandlung* Durch die Aufnahme auf die Klinik ist mehreren Anzeigen entsprochen. Temperirung des Lichtes, Ruhe im Bette, $^1/_3$ der Spitalsportion, innerlich Mixt. oleosa mit Nitrum, örtlich Ung. cinereum an die Stirn und Schläfe. Nach Stägiger Behandlung waren die Exsudate an der Hornhaut bis auf die grössern Punkte resorbirt; man konnte nun deutlich auch ein spinnewebenähnliches Exsudat in der auf ohngefähr 1‴ verengerten Pupille wahrnehmen. Am 6. Jäner (27. Tag) wurde die Kranke auf ihr Verlangen entlassen, sie vermochte Buchstaben von 2‴ Höhe in der Entfernung von 8—10″ zu lesen.

15. L. Anna, 19 Jahre alt, angeblich von gesunden Eltern abstammend und unter günstigen Verhältnissen aufgewachsen, in ihrer Kindheit stets gesund (bis auf häufig wiederkehrenden hartnäckigen Schnupfen und habituelle Stuhlverstopfung), seit ihrem 15. Jahre regelmässig, jedoch sehr sparsam menstruirt, und bis zum 18. Jahre häufig an Zufällen von Chlorosis leidend, erkrankte im 17. Jahre ohne bekannte Veranlassung an den Augen. Sie bekam heftige bohrende Schmerzen in der Stirn und Schläfe, dumpfes Drücken in den Augen, Lichtscheu und Röthe des Weissen, und Trübung des Gesichtes zuerst an den linken, nach einigen Wochen auch an dem rechten Auge. Einige Tage vor dem Eintritte der Menstruation wurden die Zufälle immer ärger, besonders in den Morgenstunden, nachher verschwand die Röthe und Lichtscheu, die Augen- und Kopfschmerzen wurden geringer, die Trübung des Gesichtes (besonders das Vorschweben von Mücken, Spinnweben u. dgl.) nahm jedesmal zu, niemals ab. Nach Anwendung von Abführmitteln, von Blutegeln an die Schläfe und von Vesicantien an den Nacken, trat Milderung der Zufälle, jedoch keine Heilung ein. Nach $^3/_4$jähriger Dauer des Übels mit wechselnder Besserung und Verschlimmerung, jedoch gradatim steigender Trübung des Gesichtes ging die Kranke im November 1845 ins allgemeine Krankenhaus nach Prag, wo sie laut Protocoll mit „hintern Synechien beider Augen“ aufgenommen, und mit Einreibungen einer grauen Salbe an die Stirn und Einträuflungen von Extr. bellad. durch 10 Tage behandelt wurde. Im März 1846 kam die Kranke wieder nach Prag, und trat in meine Behandlung. Nebst den Synechien waren zahlreiche Exsudatpunkte an der hintern Fläche der Hornhäute vorhanden, und die Fortdauer des Exsudationsprocesses verrieth sich durch einen gereizten Zustand beider Augen, namentlich durch stärkere Injection der Ciliargefässe und durch Auftreten eines rothen Gürtels rings um die Hornhäute, sobald man die Augen einige Zeit untersuchte. Nebst Regulirung der Diät, so wie bei Scrofulösen — es waren in der letzten Zeit die Lymphdrüsen am Halse beträchtlich angeschwollen — wurde zuerst Oleum jecoris aselli mit Tinct. jodinae, späterhin Eisen mit Rhabarber in Pillenform verordnet. Die entzündlichen Zufälle liessen nach, die Zufälle der Chlorosis verloren sich gänzlich und bleibend, und die Kranke ging Ende Juni nach Hause. Nach abermaliger Verschlimmerung trank die Kranke im August und September Egerer Salz- und Franzensquelle, jedoch auch ohne bleibenden Erfolg. Da das Sehen allmälig trüber wurde, das Mückensehen sich vermehrte, und auch die Menstruen wieder

viel spärlicher flossen, so wurde die Kranke am 5. December 1846 von mir auf die Klinik aufgenommen. — Die Kranke ist von schlankem zartem Körperbaue, blasser Hautfarbe mit leicht gerötheten Wangen, die Nasenflügel und die Oberlippe wulstig, die Schleimhaut der Nase stark geröthet, die Lymphdrüsen an der Seite des Halses nicht mehr infiltrirt. Die Augen etwas glotzend, ihre Consistenz etwas vermehrt. Die Bindehäute normal. Die Selera auffallend bläulich weiss, die Ciliargefässe etwas erweitert, Hornhäute normal. Die braunen Regenbogenhäute etwas matt und aufgelockert, weiter vorwärts gelagert, die rechte gar nicht, die linke träg beweglich. Die Pupillen eng, mehr oval, durch ein kaum wahrnehmbares Häutchen etwas getrübt. Diese Exsudatmembran steht durch zackige Fransen mit dem Pupillenrande in Verbindung, und lässt nur zwischen diesen Zacken kleine schwarze Stellen übrig. Alles, was sie sieht, erscheint ihr wie durch einen Flor oder leichten Nebel gedeckt; Geldmünzen erkennt sie nach dem Metall und der Grösse, nicht nach dem Gepräge; Buchstaben erkennt sie nur dann, wenn sie mindestens 1″ lang sind und mehr von der Seite her vorgehalten werden (dem linken von aussen oder innen, dem rechten von innen her). Die Störung des Gesichtes ist demnach bloss durch die Pseudomembran in der Pupille bedingt — Die Kranke wurde durch 8 Monate im Spitale behandelt und musste endlich am 3. August 1847 ungeheilt entlassen werden. Zuerst hatten wir durch kleine Gaben von Calomel und Digitalis die mit wechselnder Besserung und Verschlimmerung verlaufende Entzündung zu bekämpfen gesucht. Sie nahm diese Mittel täglich 3mal zu 1/4 Gran bis zum 17. Februar, und nur von Zeit zu Zeit ein Abführmittel dazwischen. Während dieser Zeit hatten wir 3mal versucht, die Pupillen durch Einträuflung von Belladonna zu erweitern, jedoch endlich davon abstehen müssen, weil jedesmal den folgenden Tag die entzündlichen Zufälle augenscheinlich heftiger wurden, das 3. Mal sogar frische Exsudation in der Augenkammer auftrat. Vom 17. Februar bis zum 8. März liessen wir die Kranke Sublimatpillen in allmälig gesteigerter Gabe nehmen, mussten sie aber wegen Salivation und wegen Vermehrung der entzündlichen Zufälle an den Augen aussetzen. Vom 16. März bis Anfang Mai nahm die Kranke mit wenig Unterbrechungen (durch den Eintritt der Menstruation) täglich 1/2 bis 1 1/2 Drachme Oleum terebinthinae, sodann bis Ende Mai Polygala senega mit Kali tartaricum, und im Juni Marienbader Kreuzbrunnen: Alles ohne den gewünschten Erfolg. Der Kreuzbrunnen musste schon nach 14 Tagen weggelassen werden, weil offenbar Congestionen zum Kopfe und zu den Augen entstanden waren, und wegen Steigerung der entzündlichen Zufälle an den Augen wiederholt örtliche Blutentziehungen nöthig wurden. Im Juli versuchten wir, da die Menses zwar immer in ohngefähr 4 Wochen, doch nie länger als durch 36—48 Stunden eingetreten waren, Pillen aus Ferrum sulfuricum mit Bicarbonas sodae und Extr. aloës aquosum, welche jedoch ebenfalls nicht vertragen wurden. — Der Zustand bei der Entlassung war nicht beträchtlich verschieden von dem bei der Aufnahme. — Nach drei Jahren, am 1. August 1850, wurde die Kranke, welche nun nicht mehr allein gehen konnte, in die Anstalt zurückgebracht. Sie hatte in der Zwischenzeit bloss mehrmal durch einige Wochen Oleum jecoris aselli genommen, und im letzten und vorletzten Frühjahre Egerer Salzquelle getrunken. Von Zeit zu Zeit, namentlich wenn die Menstruation kommen sollte, war Verschlimmerung an den Augen, und so allmälig gänzliche Erblindung, bis auf deutliche Lichtempfindung, eingetreten. Zustand der Augen am 1. August 1850: die Bulbi etwas glotzend, die Sclera auffallend bläulich, wie bei kleinen Kindern, die Ciliargefässe etwas erweitert und zahlreich, die vordere Kammer sehr eng, die Iris lichtbraun, sammtartig aufgelockert, stark nach vorn gewölbt, die Pupillen klein, winklig, unveränderlich, beiderseits sieht man hinter der sie

auskleidenden Pseudomembran die Linse getrübt, links wenig, rechts bedeutend; auf der Membran in der rechten Pupille ein Knäuel feiner Gefässchen, welche vom Pupillarrande ausgehen. Die Kranke kann selbst mit dem linken Auge die Zahl der Finger nicht mehr bestimmen. Ich unterwarf am 3. August das rechte Auge folgender Operation: Die Kranke wurde zu Bette gebracht, die Hornhaut nach unten wie zur Extractio cataractae geöffnet, jedoch nur $^2/_5$ des Umfanges, dann ein Häkchen oben am Pupillarrande in die Pseudomembran und vordere Kapsel eingehakt; dem Zuge folgte nicht nur die von der Iris sich lösende Pseudomembran, sondern gleichzeitig die ganze Linse in der vordern und hintern Kapsel eingeschlossen, dann einige Tropfen klarer Flüssigkeit, jedoch kein Glaskörper. Die Kranke erkannte die Finger. Wir fanden die vordere Fläche der Kapsel mit einer dünnen, leicht abstreifbaren und von einigen Gefässchen durchzogenen Exsudatmembran belegt; auf der innern Fläche war die Kapsel, mit Ausnahme eines gegen 1‴ breiten Reifens an der Peripherie, durch Auflagerung einer lichtgrauen, körnig faserigen, in Schichten ablösbaren, jedoch nicht völlig von ihr trennbaren Masse verdickt; die Linse lichtgrau getrübt, nur in einzelnen Meridianen weiss und durchsichtig, eher weicher als härter. Nach Abnahme des Verbandes zeigte sich die untere Hälfte der Iris vorgefallen, die Corneal wunde klaffend. Allmälig erfolgte Vernarbung, jedoch auch Verschliessung der Pupille und Verlust des Gesichtes. Nachdem sich das Auge von der Verletzung völlig erholt, wurde am 12. October eine künstliche Pupille durch Iridektomie nach aussen angelegt. Dieselbe wurde jedoch im Verlauf einiger Wochen allmälig durch Exsudation bis auf eine kleine Stelle verschlossen, und das Sehvermögen erstreckte sich nur auf grössere und lichte Gegenstände. Am 15. November wurde nun das linke Auge derselben Operation unterworfen, wie zuerst das rechte; nur wurde nach Eröffnung der Hornhaut die untere Partie der Iris vom Pupillarrande aus hervorgezogen und ein Stückchen abgeschnitten, und durch diese Pupille dann die Kapsel geöffnet und die Linse extrahirt. Allmälig wurde aber auch diese Öffnung durch Exsudat gesperrt, und die obere Hälfte der Iris gegen die Hornhautnarbe herabgezerrt und straff angespannt, das Sehen bis auf deutliche Lichtempfindung aufgehoben. Unter diesen Umständen nahm ich, nachdem alle Reactionserscheinungen völlig verschwunden waren, den 20. December an diesem Auge die Iridotomie vor. Ich führte ein Staarmesser vom obern Rande der Cornea aus in die vordere Kammer, und stiess es so in die Iris ein, dass ich die straff gespannten Radialfasern derselben quer, i. e. durch einen horizontalen, etwa 1½‴ langen Einstich trennte. Sogleich klaffte die Wunde auf etwa ¾‴ und blieb fortan offen und schwarz, ohne dass im mindesten Entzündung nachfolgte. Die Kranke hatte nun eine völlig centrale, etwas mehr als hirsekorngrosse Pupille, durch welche sie mittelst einer Staarbrille (N. 3) fast ebenso gut sah, wie Staaroperirte. Am 2. Jäner 1851 ging sie nach Hause.

16. Ein 7jähriges Mädchen wurde am 14. März 1850 von seinem Vater in die Anstalt gebracht mit Iritis chronica oc. utr., *Linkes Auge:* Grösse und Resistenz des Bulbus normal; dem M. rectus int. und inf. entsprechend die Ciliargefässe stark injicirt, gegen die Hornhaut in einen (partiellen) Gefässraum übergehend; die Hornhaut normal; die Iris auffallend stark vorwärts gerückt und gewölbt, fast an die Cornea anliegend, in ihrer Structur und Farbe durchaus abnorm und vollkommen unbeweglich; der Pupillarrand etwas eingezogen und zackig, die mittlere Region der Iris lichtgrau und sammetähnlich, die äussere Region bräunlich. Geringe Empfindlichkeit gegen stärkeres Licht, kein Schmerz, bedeutende Trübung des Gesichtes, so dass z. B. die Zahl der vorgehaltenen Finger nur bis auf 10 Zoll Entfernung erkannt wird. *Rechtes Auge:* Der

Bulbus weicher und in der Gegend der Musculi recti eingedrückt, bereits viereckig werdend; die Sclera schmutzig gelblich; einzelne Ciliargefässe stark ausgedehnt. Die Hornhaut leicht getrübt, an der Oberfläche glatt, in ihrer Wölbung allem Anscheine nach unverändert. Die Pupille durch eine gelblichgraue Masse verlegt und verengert, erscheint nach oben rückwärts gezogen, daher die Augenkammer nach dieser Richtung hin merklich grösser; die äussere Zone der Iris dunkelbläulich (zwischen einzelnen gedehnten Fasern schimmert eine dunkle Grundlage durch), die innere bräunlich und filzig. Keine Schmerzen, keine Lichtempfindung. *Anamnesis.* Der Vater litt angeblich in seinem 20. Lebensjahre an einer Halsentzündung, in Folge deren der Nasenrücken einsank und die Stimme verändert wurde. Man findet an der hintern Wand des Pharynx eine tiefe Narbe mit callösen Rändern, gegen welche das Zäpfchen hingezogen ist. Er leugnet jede Infection, und lebt als Taglöhner in sehr kümmerlichen Verhältnissen. Das so eben aufgenommene Mädchen hatte in frühern Jahren an Halsdrüsengeschwülsten gelitten, welche in Eiterung übergingen und Narben hinterliessen. Vor einem Jahre bekam sie am Scheitel eine Beule, welche ebenfalls aufbrach, und viel übelriechenden Eiter entleerte. Das Augenleiden begann vor 9 Monaten ohne bekannte Veranlassung; über den Verlauf konnten wir nichts Verlässliches erfahren; die Erblindung erfolgte allmälig. Das Kind sah sonst ziemlich gut aus, war jedoch mager und von schlaffer Muskulatur. Der Nasenrücken war sehr flach, doch nicht eingedrückt. Keine Zeichen von Ozaena. *Diagnosis.* Chronische Iritis, zu welcher rechts bereits Atrophia bulbi (Chorioiditis?) hinzugetreten ist. Das Augenleiden ist wohl Folge (Theilerscheinung) des Allgemeinleidens; ob hereditäre Syphilis im Spiele sei, lässt sich nicht bestimmen. *Behandlung.* Durch die Aufnahme der Kranken in die Anstalt war den wichtigsten Anzeigen entsprochen; wir verabreichten ihr gute Kost und liessen sie viel im Freien herumgehen. Von Arzneien wurde bloss Oleum jecoris aselli ordinirt. Am 25. März erkrankte das Mädchen an einem heftigen Bronchialkatarrh, wodurch diese Behandlung für einige Zeit unterbrochen wurde. Ende April hatte sich das Aussehen der Kranken merklich gebessert, auch das Sehvermögen (des linken Auges) schien minder schwach zu sein, und die Gefässinjection war geringer. Von Mitte Mai an, wo das Oleum jecoris nicht mehr vertragen wurde, bis Ende Juni beschränkten wir uns bloss auf die diätetische Behandlung. Anfangs Juli war nicht nur das Aussehen der Kranken ein auffallend besseres, sondern es hatten sich auch an dem linken Auge alle entzündlichen Zufälle verloren, und die Kranke unterschied jetzt selbst kleinere Gegenstände, einen kleinen Schlüssel, eine Schreibfeder, einen Bleistift u. dgl. Die enge und winklige Pupille war durch eine dünne Exsudatschichte verlegt. Durch Anlegung einer künstlichen Pupille (Iridektomie) Ende Juli wurde das Gesicht nicht verbessert, offenbar weil in der Chorioidea und Netzhaut bereits Veränderungen erfolgt, das Sehen nicht bloss mechanisch von Seite der Iris behindert war. Ende August mussten wir die Kleine entlassen.

Gegenwärtig (1852) befinden sich ein 10jähriges Mädchen und ein 11jähriger Knabe in der Ansalt, bei welchen das Augenleiden als chronische Keratoiritis (beider Augen) verläuft, das Allgemeinleiden und der Habitus die grösste Ähnlichkeit mit dem im vorhergehenden Falle zeigen, und constitutionelle Syphilis der Eltern (der Väter) vor der Zeugung nachgewiesen ist. Bei dem Mädchen ist nach 3wöchentl. Gebrauche von Jodkalium (täglich 1—2 Scrupel) so auffallende Besserung eingetreten, dass wir gänzliche Heilung erwarten dürfen. Vielleicht werden zahlreichere Beobachtungen mit der Zeit Aufschluss geben, ob und welchen Einfluss constitutionelle Syphilis der Eltern auf die Augen der Kinder nehme.

17. K. J. 19 Jahre alt, Findling, seit einigen Jahren als Pferdeknecht dienend, und körperlich sowohl als geistig verwahrlost, von starkem Körperbau und eigenthümlich aufgedunsenem Ausschen, die Wangen bläulichroth, Oberlippe und Nasenflügel wulstig, Nasenrücken flach, die Ohrmuscheln und Extremitäten blauroth und fast beständig kalt und schwitzend, in seinen Bewegungen und im Sprechen auffallend träg, kam im October 1849 in die Anstalt. Er wusste von dem Vorangegangenen nichts mitzutheilen, als dass er einmal längere Zeit an Ohrenfluss gelitten und im letzten Frühjahre an dem linken, dann auch an dem rechten Auge erkrankt war, mit Abnahme des Sehvermögens, wozu sich Röthe der Bulbi, Lichtscheu, Thränenfluss und Brennen der Augen hinzugesellt hatten Er verrichtete seine Arbeit bis vor 4 Wochen, wo die Störung des Gesichtes durch diese Zufälle plötzlich so arg wurde, dass er kaum mehr vom Felde nach Hause traf. — Mässige Lichtscheu, häufiger Thränenfluss, intensive Röthe um die Hornhäute, brennende Schmerzen in den Augen; die Hornhäute rein, die Kammern enger, die Iris beiderseits verfärbt, graubraun, deutlich aufgelockert und geschwellt, in der innern Zone links mit zwei, rechts mit einem lichtgelben, fast hanfkorngrossen, an der Peripherie und Oberfläche von feinen Gefässchen durchzogenen Exsudatknoten versehen, wie wir sie sonst nur bei Iritis in Folge von Syphilis gesehen hatten; in den mässig verengerten Pupillen bereits membranartig ausgespanntes Exsudat. Nirgends eine Spur von Syphilis, keine Knochenschmerzen, keine nächtliche Verschlimmerung. — Der Kranke wurde bis Ende September 1850 nach verschiedenen Methoden behandelt, welche jedoch nur vorübergehende Besserung, keine bleibende Heilung bewirkten. Die knotigen Exsudate in der Iritis wurden allmälig aufgesogen. Bei den nachfolgenden zeitweiligen Verschlimmerungen kam es wiederholt zur Bildung punktförmiger Trübungen der hintern Cornealwand, einige Male auch zur Ansammlung faserstoffigen Exsudates zu unterst der vordern Kammer, später zum Auftreten erweiterter Gefässe in der verfärbten und in ihrer Faserung mehr und mehr veränderten Iris, so wie auch zu Blutaustretung in den Humor aqueus, endlich zu Verklebung der Iris mit der Cornea von der Peripherie her (besonders unten) und zu Fixirung des Pupillarrandes und Rückwärtsziehung gegen die Kapsel. Die vorderste Partie der Sclera wurde dunkelblauroth, dann schiefergrau, endlich auch an zwei Stellen hügelig vorgetrieben. — Als der Kranke unserer Aufforderung entsprechend Ende März 1851 behufs der Pupillenbildung in die Anstalt zurück kam, fanden wir folgende Veränderungen. Die Ciliargefässe beiderseits stark injicirt und erweitert, links einen schwachen Gefässsaum um die Cornea bildend. Die rechte Iris beinahe an die Cornea anliegend und an zwei Stellen (nach unten und nach innen) durch eine graue Exsudatschichte mit der Cornea verwachsen, die enge, durch eine halbdurchsichtige Exsudatlage verlegte und von einem bräunlichen Ringe umgebene Pupille lag tiefer, als der mittlere Theil der Iris; das Sehvermögen bis auf Lichtempfindung erloschen, die Sclera schmutzig weiss, rings um die Cornea (auf 1‴ breit) schiefergrau, nirgends vorgetrieben. Mit dem linken Auge, das auf ähnliche Weise, jedoch in minder hohem Grade verändert war, erkannte der Kranke noch die vorgehaltenen Finger, die Farbe der Kleider u. dgl. Der wiederholte Versuch, ein Pupille durch Iridektomie anzulegen, hatte keinen Erfolg, wegen nachfolgenden Blutaustrittes in die vordere Kammer und Verschliessung durch Exsudat. Der Kranke wurde den 22. Mai 1851 ungeheilt (rechts total erblindet, links sehr wenig sehend) entlassen. — Dieser Fall bot in der ersten Zeit grosse Ähnlichkeit mit einer durch Syphilis bedingten Iritis dar; im weitern Verlaufe gestalteten sich die Veränderungen so, wie bei Iritis scrofulosa; es konnte indess weder das eine noch das andere Allgemeinleiden mit Gewissheit als ätiologisches Moment angenommen werden, da weder die Erscheinungen am Auge bestimmt für das

eine oder das andere sprachen, noch auch anderweitig die Constatirung eines bestimmten Allgemeinleidens möglich war. Vielleicht, dass analoge Fälle uns nähern Aufschluss geben werden.

18. Eine Dienstmagd von 42 Jahren, in Folge von Rhachitis einen auffallend grossen Kopf mit Glotzaugen darbietend, in ihrer Kindheit von verschiedenen scrofulösen Affectionen geplagt, vom 24. bis zum 39. Jahre regelmässig menstruirt, seit mehreren Jahren an stechend-reissenden Kopfschmerzen leidend — angeblich in Folge von Zugluft, der sie als Wäscherin häufig ausgesetzt ist — erkrankte im Jahre 1838 zuerst an dem rechten, einige Wochen später auch an dem linken Auge ohne besondere äussere Veranlassung, nachdem einige Monate vorher die Menstruation, gleichfalls ohne bekannte Ursache ausgeblieben war. Das Augenleiden begann mit lästigem Drücken, Jucken und Brennen, und mit anhaltend umnebeltem Sehen, angeblich ohne Röthe der Lider oder des Weissen im Auge. Sie war desshalb im Jahre 1838 auf der Klinik an Uveitis mit Einreibungen von Ung. cinereum an die Stirn und Schläfe, Einträuflungen von Extr. belladonnae, und innerlich mit Calomel behandelt, und auf ihr Verlangen (in gebessertem Zustande) nach 4 Wochen entlassen worden. Sie hatte, da ausser leichter Trübung des Gesichtes keine lästigen Zufälle zurückgeblieben waren, ihr Geschäft als Wäscherin fortgeführt, bis sie im Frühlinge 1841 nach einer Verkühlung wieder von heftigen Schmerzen in der Stirn und im Scheitel und von starker Trübung des Gesichtes befallen wurde. Wir fanden damals die Augen glotzend, die Sclera schmutzig, die Ciliargefässe stärker injicirt, die (von Natur lichtbraune) Iris mattgrau, im kleinen Kreise röthlichbraun, fast unbeweglich, den Pupillarrand zackig, mit bräunlichen Franzen besetzt, welche gleichsam von der hintern Fläche der Iris her vorgeschoben sind, die Pupille eng, die rechte vier-, die linke vieleckig; der linken Pupille gegenüber zeigt die Cornea eine leichte halbdurchsichtige (wahrscheinlich aus den Kinderjahren nach Conjunctivitis scrofulosa zurückgebliebene) Trübung. Die Kranke sieht wie durch dichten Nebel; es scheinen ihr schwarze Fäden über die Augen gezogen zu sein. Wir liessen Ung. cinereum mit Extr. belladonnae an die Stirn und Schläfe einreiben, und verabreichten ihr, da habituelle Stuhlverstopfung vorhanden war, Decoctum graminis et taraxaci mit Kali tartaricum und Syr. cich. c. rheo, nebstdem täglich 3mal Pulver aus $^1/_2$ Gran Calomel, $^1/_4$ Gran Opium und $^1/_6$ Gran Extr. belladonnae. Nach vier Wochen wurde statt des Ung. cinereum eine Jodkaliumsalbe an die Umgebung der Augen eingerieben, und bloss die Mixtur angewendet. In der 9. Woche wurde die Kranke als nahezu geheilt entlassen, da sie in der gewöhnlichen Sehweite ohne Anstand lesen konnte. Die Trübung der linken Hornhaut war fast verschwunden, die Iris minder verfärbt und viel freier beweglich. Die Heilung war jedoch nur eine temporäre. Bis zum Jahre 1850 war die Kranke beiderseits vollständig und unheilbar (durch Hinzutritt von Chorioiditis) erblindet. Es war nicht möglich gewesen, die Kranke in bessere Lebensverhältnisse zu versetzen. Von Zeit zu Zeit kamen gleichsam frische Nachschübe von Exsudation. Weder die Wiederholung der frühern Behandlung, noch der Gebrauch von Mineralwässern — Egerer Salzquelle, Marienbader Kreuzbrunnen — von Pillen aus Soda, Sapo, Rheum und Aloë, und einigen anderen Mitteln sicherten die Kranke im Verlaufe dieser Jahre vor stufenweiser Abnahme des Sehvermögens. — Ich kenne viele analoge Fälle, wo durch eine ähnliche Behandlung Heilung oder Besserung erzielt wurde. Die Fälle gänzlicher und bleibender Heilung würden sich jedoch wahrscheinlich auf eine geringe Zahl beschränken, wenn man öfter Gelegenheit hätte, solche Individuen durch eine längere Reihe von Jahren zu beobachten.

II. Abnormitäten in der Lage, Farbe und Faserung der Iris.

a. Wenn die *Lageveränderung der Iris* nicht durch Entzündung derselben bedingt ist, so ist der Grund davon jederzeit in Verhältnissen ausserhalb der Iris zu suchen.

Die Lage der Iris (relativ zur Cornea) steht zunächst mit dem *Alter des Individuums* und mit dem *Refractionszustande* des Auges im Einklange. Die Iris erscheint bei Neugeborenen wegen stärkerer Wölbung der Linse weit nach vorn gerückt und vorgewölbt, und nimmt in der Regel im höhern Alter wegen Abnahme des Humor aqueus wieder eine ähnliche Lage ein. Diesem Zustande entspricht ein relativ kleiner Durchmesser (Engheit) der Pupille. Am grössten ist die vordere Kammer im Kindes- und Jünglingsalter, und dabei die Pupille relativ weit.

Bei Kurzsichtigen liegt die Iris mehr in einer Ebene und tiefer hinter der Basis corneae, bei Weitsichtigen erscheint sie nicht nur mehr gewölbt, sondern auch mit ihrem peripherischen Theile weiter vorwärts gelagert.

Bei Mangel der Linse, wie namentlich nach Staaroperationen, bei Verschrumpfung des Linsensystemes (Catar. membranacea, aridosiliquata) und bei spontaner Senkung der Linse im Glaskörper *liegt die Iris tiefer* hinter der Cornea als sonst.

Vorwärts gedrückt erscheint die Iris sammt der Linse sehr häufig nach Chorioiditis, wenn es zu reichlicher Exsudation zwischen Retina und Chorioidea gekommen ist; vorwärts gezerrt, partiell oder total, finden wir sie nach Hornhautdurchbrüchen.

Rückwärts gezogen erscheint sie bei Schwund des Glaskörpers und bei Fehlen der Linse, sobald der Pupillarrand an die Kapsel fixirt ist. An der Peripherie vorwärts gezogen, mit dem Pupillarrande hingegen rückwärts fixirt finden wir die Iris in Folge chronischer Iritis oder Iridochorioiditis.

b. Bei den Bewegungen des Bulbus bleibt die Lage der Iris unverändert. Leicht erzitternde, wellenförmige oder *schlotternde Bewegungen* (von vorn nach hinten und umgekehrt) beobachtet man bei Vergrösserung der vordern Kammer durch abnorme Wölbung der Cornea, bei Mangel oder Verschrumpfung der Linse (falls nicht hintere Synechien sie fixiren), bei Verflüssigung des Glaskörpers und Lockerung der Verbindung zwischen Linsenkapsel und Ciliarkörper (Synchysis corporis

vitrei, spontane Senkung der Linse, Luxatio lentis, Cataracta natatilis et tremula). *Von Ammon* hat diesen Zustand *Irdidoonesis* genannt.

c. Matte Färbung (lichte Nuancen und geringen Glanz) findet man oft an Augen, welche von Natur aus mit geringer Energie der Sehkraft begabt sind, gleichzeitig mit Kleinheit der vordern Kammer. Der eigenthümlichen Färbung bei Kakerlaken, so wie der angeborenen Flecken und einseitigen Farbenverschiedenheit der Iris wurde bereits S. 27 erwähnt. Einzelne dunkle Flecke finden sich oft nach congestiven oder entzündlichen Zuständen in der Iris.

d. Hypertrophie des Irisgewebes dürfte sich ohne deutlich ausgesprochene Entzündungszufälle in der Iris nie entwickeln, und selbst nach sogenannter parenchymatöser Iritis niemals lange erhalten. Was *von Ammon* Iridauxesis genannt hat, ist unseres Erachtens nicht durch Hypertrophie der Iris bedingt, im Gegentheile mit Rareficirung des Irisgewebes gepaart. (Vergl. S. 46.)

Atrophie des Irisgewebes kommt partiell vor, nach partieller entzündlicher Infiltration der Iris, besonders am Pupillarrande, und partiell oder total nach Chorioiditis oder Iridochorioiditis. Wo Chorioiditis vorausgegangen ist, da wird die unbewegliche Iris theilweise oder durchaus auf einen schmalen Saum reducirt, ihres Glanzes und Faserbaues beraubt, schiefer- oder bleigrau. Diese Art von Atrophie der Iris beruht auf Veränderungen der Chorioidea, von denen bei der Lehre über die Chorioiditis die Rede sein wird. Atrophirung des Irisgewebes findet man auch, wenn die Iris durch enge Pupillensperre und Vorwärtsdrängung der Linse, noch häufiger aber, wenn sie durch partielle Verwachsung mit der Hornhaut (besonders nach einem grösseren Prolapsus iridis) stark nach einer Richtung hin angespannt und gezerrt wird. Die einzelnen Fasern (Radialfasern) werden rareficirt, weichen auseinander, lassen dunkle Gruben (durchscheinende Uvea) oder förmliche Lücken zwischen sich, und reissen wohl auch quer durch oder vom Ciliarbande los — Dehiscenz der Iris, spontane Pupillenbildung durch Iridodialysis. Diese Art von Atrophie kommt auch dann vor, wenn der peripherische Theil der Iris an die Cornea, der Pupillarrand an die Kapsel angelöthet, und die mittlere Zone durch Exsudat zwischen Iris und Kapsel vorwärts gedrängt ist. — Wenn bei Pupillensperre durch Exsudat in der Pupille oder durch Einheilung einer mehr weniger grossen Irisportion in eine Hornhautnarbe die Farbe der Iris wie vergilbt aussieht, und die Faserung gleichsam verwischt erscheint, so hat man Grund, Veränderungen des Glaskörpers, der Netzhaut und der Chorioidea anzunehmen, welche die Wiederherstellung des Sehvermögens durch An-

legung einer künstlichen Pupille mehr weniger vereiteln, trotzdem, dass von solchen Augen vielleicht noch deutlich Licht und Schatten unterschieden wird. Das Gewebe der Iris erweist sich dann bei der Operation gleichsam morsch, leicht zerreisslich, und Blutaustritt in die Augenkammer erfolgt entweder sogleich nach der Operation, oder erst einige Tage nachher. Die Unterscheidung, ob die Atrophirung der Iris in einem speciellen Falle bloss durch Zerrung oder zugleich durch gestörte Ernährung von Seite der Chorioidea bedingt sei, ist demnach eben so wichtig als schwierig, und setzt nebst umsichtiger Auffassung des Status praesens auch genaue Erhebung des bisherigen Verlaufes und der ätiologischen Momente voraus. Bei der Auffassung des Befundes muss vorzüglich die Consistenz des Bulbus jederzeit genau geprüft werden; bei Erhebung der Anamnesis ist besonders darauf Rücksicht zu nehmen, ob nicht Zufälle von Chorioiditis oder Retinitis, namentlich feurige Erscheinungen vorausgegangen seien.

III. Aftergebilde in der Iris.

Melanotische und *medullare Ablagerungen* gehen, nach den bisher bekannt gewordenen Beobachtungen zu schliessen, wohl höchst selten von der Iris aus, obwohl sie den Augapfel im Ganzen ziemlich häufig befallen. Diese Membran wird fast immer erst dann ergriffen, wenn bereits andere Gebilde, namentlich die Netz- und Aderhaut schon in grossem Umfange infiltrirt und destruirt sind.

Ein von Prof. *Stöber* in Strassburg beobachteter Fall von Melanosis iridis scheint uns zur Orientirung in ähnlichen Fällen besonders geeignet, wesshalb wir ihn aus *Ammon's* Monatschrift I. B. S. 70 entlehnen.

„North, ein Bäcker, 62 Jahre alt, wurde im Laufe des Decembers 1830 von einer Entzündung des rechten Auges befallen, welche nach Verlauf einiger Tage ohne deutliche Ursache aufs linke Auge sich übertrug, auf welchem ein Fleckchen erschien. Die Entzündung zertheilte sich fast vollständig ohne Heilmittel, da aber der Flecken zurückblieb, so wandte sich der Kranke den 27. December 1830 an Herrn Dr. Stöber.

Er war von starker Constitution und guter Gesundheit, obgleich er sich ziemlich schlecht nährte. Das rechte Auge war wieder hergestellt, aber die Conjunctiva des linken Auges war noch leicht entzündet, die Cornea normal; die Iris braun, wie die des andern Auges, war an ihrem untern Drittheil durch eine schwarzbraune Geschwulst, welche Ähnlichkeit mit geronnenem Blut hatte, bedeckt. Die Basis dieser Hervorragung ruhte auf dem Grunde der vordern Augenkammer; ihr oberer convexer Rand war gegen die Pupille gerichtet, und war von derselben durch eine Falte der durch die Hervorragung vorgedrängten Iris getrennt. Diese Falte bildete eine gerade Linie, welche das untere Drittheil der Pupille abschnitt, welche in den zwei übrigen obern Drittheilen keineswegs entartet war. Die Iris war fast unbeweglich. Betrachtete man das Auge im Profile, so

sah man den untern Theil der vordern Augenkammer durch eine fremde Masse ausgefüllt. Die Cornea war nicht verändert.

Der Kranke unterschied mit diesem Auge die Umrisse und Farben der Gegenstände, sie schienen ihm aber mit einem Nebel bedeckt; auf dem andern Auge war das Gesicht sehr gut.

North hatte in dem kranken Auge nur ein Gefühl von Vollsein, das bei dem Drücken des Augapfels, dessen Consistenz normal war, sich vermehrte. Seit einigen Tagen hatten sich wenig heftige Schmerzen über der Augenhöhle gezeigt.

Im Zweifel über die wahre Natur dieser Afterbildung und in der Absicht, die Aufsaugung derselben wo möglich zu befördern, unterwarf man den Kranken einer sowohl innern als äussern Mercurialbehandlung. Die Schmerzen über der Orbita verschwanden zwar, auf die Bildung selbst aber blieb die Behandlung ohne Erfolg, wesshalb man sie verliess. Man wandte Schröpfköpfe an, ohne Besserung zu verspüren.

Den 25. Januar 1831 hatte die Hervorragung ein wenig zugenommen; das Allgemeinbefinden des Kranken war fortwährend befriedigend. Da man die Geschwulst nicht für eine bösartige hielt, und in Rücksicht auf die Unwirksamkeit der Heilmittel, war man der Meinung, die Krankheit sich selbst zu überlassen. Der Umfang der Erhabenheit nahm nach und nach zu; und zugleich verminderte sich die Grösse der Pupille. Im August nahm die Excrescenz die ganze vordere Augenkammer ein. Die Pupille war durch dieselbe ausgefüllt, und von dem obern und dem Ciliarrande der Iris sah man nur noch einen kleinen Streif. Das Gesicht war auf diesem Auge vollkommen verloren, aber der Kranke empfand keinen Schmerz in demselben und genoss im Übrigen einer ziemlich guten Gesundheit.

Im April 1832 wurde Patient von einer leichten Ophthalmie befallen; sein Auge war schmerzhaft und thränte, die Augenlider waren angeschwollen, und die Conjunctiva injicirt. Die Afterbildung schien mehr ab- als zugenommen zu haben, auch war sie nicht mehr so umschrieben. — Man sah an dem obern Theile der vordern Kammer eine durch einen schwarzen Streif, der von dem Tumor ausging, abgetheilte Portion der Iris; die Cornea war weniger hell als früher, daher die Untersuchung des krankhaften Productes schwieriger. Im Laufe des Januars 1833 wurde North von Neuem von einer Augenentzündung rheumatischer Natur befallen. Sie ergriff die Hornhaut und trübte sie ein wenig; doch zeigte der obere Theil der Iris, der allein noch sichtbar war, nur wenig Änderung in seiner natürlichen Farbe; das Volumen des Fungus war dasselbe. Die Phlyctaena verursachte eine Hornhautpustel.

Im April fühlte der Kranke in seinem Auge sehr lebhafte Schmerzen, welche ihn zwangen, sich ins Bett zu legen, aber bald nachliessen. Die Conjunctiva war in dieser Zeit leicht injicirt, und das Geschwür der Cornea hatte sich ein wenig vergrössert; die Hornhaut selbst sprang da, wo sich das Geschwür befand, als wenn sie dort hätte zerreissen oder ein kegelförmiges Staphylom bilden wollen, ein wenig vor.

Die vordere Augenkammer befand sich noch in demselben Zustande. Man unterschied den obern Theil der Iris und der Pupille, während die untere Partie dieses Raumes immer mit einer schwärzlichen Substanz von unbestimmten Grenzen ausgefüllt war. Die Iris war vorgetrieben, und die Krystalllinse von schwarzgrauer Farbe schien den obern Theil der Pupille einzunehmen und die ebengenannte Membran vorzudrängen. Wenn man das untere Augenlid stark herabzog, so bemerkte man eine schwarze gelappte Erhabenheit, von der Grösse einer Erbse, gerade da, wo die Bindehaut vom unteren Augenlid

zum Augapfel übergeht; man konnte sich nicht überzeugen, ob dieses kleine Product mit dem im Innern des Auges in Verbindung stand.

Das Geschwür der Cornea vernarbte bald. Die schwarze Exerescenz der Sclerotica nahm an Umfang zu, und im Zeitraum eines Monats war sie von der Cornea nur durch ein weisses, sehr schmales Bändchen getrennt.

Jetzt nach einem Zeitraume von zwei Jahren bietet die Wucherung nicht viel Veränderung dar.

Die schwarze Farbe nimmt die ganze vordere Augenkammer ein, ausgenommen ein kleiner Theil, wo man die Iris sieht; die Färbung der Sclerotica erstreckt sich von dem untern Rande der Cornea bis zum untern Augenlid, das soweit als möglich heruntergelassen ist; sie ist grösser als der Durchmesser der Hornhaut, und scheint sich auch noch über den dem Auge unzugänglichen Theil des Augapfels zu erstrecken.

Eine leichte Herabdrückung und ein kleiner weisslicher Strich zeigen den Abgrenzungspunkt zwischen der Cornea und der Excrescenz der Sclerotica. Die letztere ist ein wenig höckerig. Die Hornhaut bildet an ihrem untern Theile einen kleinen gräulichen Vorsprung, in ihrem Mittelpunkte bemerkt man eine schwarze Stelle, wo früher das Geschwür bestand. Der Augapfel scheint nun sehr wenig an Volumen zu haben.“

Der Kranke ist seitdem ohne Schmerzen geblieben, und sein Allgemeinbefinden ist ziemlich befriedigend. — Im 6. Hefte derselben Zeitschrift schrieb Prof. Stöber an den Redacteur Dr. von Ammon (S. 659): „Bei meinem Kranken ist die Melanose äusserlich stationär geblieben, hat sich aber auf das Gehirn ausgedehnt; der Kranke starb an den Symptomen einer chronischen Encephalitis; die Section wurde leider verweigert.“

Minder selten scheint die Bildung von *Cysten in der Iris.* Ich habe zwei Fälle beobachtet, wovon den ersteren bereits Prof. *Fischer* (Lehrbuch, 1846. S. 11) veröffentlicht hat.

H. A. 18 Jahre alt, Binderstochter, von gesundem Aussehen, eher schwacher, als starker Constitution, lebte in einer, besonders im Winter feuchten Wohnung, und litt in ihrer Kindheit an einer Augenentzündung, wahrscheinlich scrofulöser Natur, da sich später auch Drüsenanschwellungen am Halse zeigten. Von jener Entzündung blieb eine leichte Trübung des Sehvermögens am rechten Auge zurück, bedingt durch eine noch jetzt wahrnehmbare Macula in der Mitte der rechten Hornhaut. Nebstdem sieht man in der vordern Augenkammer des r. A. gegen den äussern Winkel hin eine fast linsengrosse, aber mehr ovale, perlgraue Blase, wenigstens muss man es nach der rundlichen Gestalt und dem durchscheinenden Inhalte dafür ansehen. Diese Blase beginnt unmittelbar vor der Verbindungsstelle der Cornea, Sclera und Iris, und scheint mit der Cornea in genauester Verbindung zu stehen; vielleicht bilden die Descemetsche Haut und das Epithelium der Iris constituirende Theile der Blase, denn man kann bei allseitiger Betrachtung durchaus keinen Zwischenraum, keine Zwischenlage, kein Bindungsmittel entdecken. Die Hornhaut ist an dieser Stelle rein, von der Mitte der Berührungsstelle mit der Blase gegen den äussern Rand hin leicht getrübt, stark durchscheinend; über diese getrübte Stelle laufen äusserst feine Gefässchen, wie es scheint, von der Conjunctiva aus, auf $^1/_2$‴ weit vom Rande gegen die Mitte der Cornea. Die innere Wand der Blase wendet sich gewölbt zum Pupillarrande nach hinten, so dass dieselbe weiter gegen die Augenachse vorragt, als der Pupillarrand; ebenso sind die obere und untere Wand gewölbt, so dass also die Basis, wo die Blase mit der Iris zusammenhängt oder vielmehr in dieselbe überzugehen scheint, leicht eingeschnürt erscheint, somit nicht etwa eine allmälige Abdachung

gegen die vordere Fläche der Iris stattfindet. Der der Iris zunächst liegende Theil erscheint als bräunlichgelblicher Saum, so dass diese Färbung nächst der Iris am intensivsten ist, nach vorne sich allmälig verliert. Diese Färbung erscheint auch gegen die Pupille hin, wo man vom Rande der Iris nichts mehr sieht. Auch bei stark erweiterter Pupille (durch Belladonna) war man nicht im Stande, eine Ausbauchung der Iris oder der Blase nach hinten zu bemerken. Auf dem am meisten gewölbten Theile der Blase, also von jener getrübten Hornhautstelle an bis nahe gegen den Pupillarrand, sieht man von oben nach unten 6 weisse, stark markirte, im Zickzack angeordnete Streifchen, eine halbe Linie lang, ohne dass man ihre Fortsetzungen nach aussen durch jene Trübung, oder nach innen bis zum Pupillarrande zu verfolgen im Stande ist, selbst nicht mit bewaffnetem Auge. Der Inhalt der Blase ist klar wie Eiweiss, und doch nicht vollkommen durchsichtig, so dass man am Grunde, welcher schmutzig stahlgrau erscheint, nichts deutlich wahrnehmen kann. Mitten in der Blase sieht man einen Punkt, wie ein Kleesamenkorn, von der Farbe der Iris (braun), welchen wir, als die Kranke aus einem dunkeln in ein helles Zimmer gebracht, und das Auge unmittelbar dem Sonnenlichte ausgesetzt wurde, bei ganz ruhigem Auge zu wiederholten Malen spontan auf- und absteigen sahen, und zwar nicht senkrecht, sonderu in einer krummen oder schrägen Linie. Ähnliche doch viel raschere Bewegungen erfolgten jedesmal, weun wir den Strom eines magnetoelektrischen Apparates durch die beiden Augenlider und den Bulbus leiteten. Wir stellten diese Versuche sehr häufig an. — Wann sich diese belebte Cyste in der vordern Kammer gebildet habe, weiss die Patientin nicht anzugeben. Zum ersten Male bemerkte sie vor 5 Jahren im Spiegel einen fadenähnlichen, über 2‴ langen weisslichen Körper. nach ihrem Ausdrucke nächst der Grenze zwischen dem Weissen und Braunen im Auge. Der Streifen verlief im Bereiche des letzteren, schief von aussen und oben nach innen und unten, Bewegungen desselben nahm sie keine wahr; bezüglich des Wachsthumes sagte sie bloss, dass das Übel vor zwei Jahren noch kleiner gewesen, als voriges Jahr, und damals kleiner als heuer, vor 8 Wochen jedoch habe es rasch gegen die Pupille hin zugenommen, sei zugleich mehr rund gewordeu, und habe das Gesicht nach aussen so beschränkt, dass sie fürchte, das Sehvermögen ganz zu verlieren. Den 17. November 1841 wurde in Gegenwart des Prof. *Hyrtl,* welcher den Körper mikroskopisch untersuchen wollte, mit einem Lanzenmesser ½‴ weit vom äussern Rande der Cornea und mit diesem parallel ein Einstich in die letztere gemacht, so dass die innere Wand der Blase unversehrt blieb. Indem sich ihr Inhalt entleerte, stülpte sich die innere Wand durch die Wunde nach ausseu um, und wurde mit einer Scheere abgetrageu. Vergebens hatte man gesucht, jenes braunen Punktes habhaft zu werden; er war beim Austreten des Inhalts der Blase verloren gegangen. Am Balge selbst sahen wir deutlich jene graulich weissen Streifen als unvollständige Scheidewände oder als Vorsprünge der Wandung in die Höhle. Die Vernarbung erfolgte in wenigen Tagen, und abgesehen von der Verwachsung der Iris mit der Cornea nach aussen, war die Form und Function des Auges ganz normal.

Ein Kaufmann von 48 Jahren hatte in der Jugend die Blattern gehabt, und dadurch einen hirsekorngrossen Clavus an der rechten Hornhaut (nach unten und aussen) mit etwas schwächerem Sehvermögen behalten. Als er sich im April 1846 wegen allmäliger Erblindung dieses Auges an mich wandte, fand ich folgenden Zustand: In der vordern Kammer, jedoch zum Theil in der Iris sitzend und daher auch hinter die Iris zurückragend, eine etwa erbsengrosse gelblichgraue, halbdurchsichtige Cyste. Sie erstreckt sich von der nach unten und aussen ganz an der Peripherie gelegenen Hornhautnarbe nach oben bis über die Mitte der Pupille hinauf, und nimmt ohngefähr ⅓ der vordern Augenkammer

und der Iris ein. Ihre vordere Wand ist gelblichgrau, stark durchscheinend, gleichmässig, ohne Streifen oder Punkte, und liegt an der Cornea an; ihre hintere Wand erscheint, wenn man durch die Pupille von oben herabsieht, mit Pigment bedeckt, bräunlich und liegt weiter rückwärts, als die unversehrten zwei Drittel der Iris. Die Grenze zwischen der normalen Iris und der gleichsam aus einer Partie der Iris herausgewachsenen Cyste ist durch einen weissgrauen Reifen angedeutet. Der Inhalt der Blase scheint wasserklar zu sein. Die Pupille besteht nur noch als schmale Spalte oberhalb der Cyste; etwa $^1/_2$‴ hinter dem Pupillarrande sieht man die von der Cyste rückwärts gedrängte und verdunkelte Linse, deutlicher nach Erweiterung durch Belladonna. — Der Kranke sieht, diesen Verhältnissen entsprechend, ohngefähr so wie ein Cataractöser. Ausserdem ist am Bulbus nichts Abnormes wahrzunehmen, weder Röthe, noch Lichtscheu, nur ein Gefühl von Spannung. — Vor $^1/_2$ Jahre hatte der Mann mit diesem Auge noch so gut gesehen, wie von Jugend auf; durch allmälige Abnahme des Gesichtes war er auf die Gegenwart der Blase aufmerksam geworden, welche damals etwa die Grösse eines Hanfkornes gehabt hatte. Das Wachsthum der Cyste und die Trübung des Gesichtes hatten allmälich zugenommen. — Ich machte wie in dem Vorhergehenden Falle einen Einstich an der Peripherie der Cornea, und zwar von der Narbe aus, so dass das Messer in das Cavum der Blase eindrang. Der klare wässrige Inhalt floss aus, der Sack stülpte sich nicht um; er wurde mit einer Pincette vorgezogen und sodann abgeschnitten. Nach der Operation zeigte sich, dass die Iris an dieser Stelle fehlte, offenbar weil sich die Cyste auf Kosten des Parenchyms der Iris entwickelt hatte. Der Kranke bekam gleich nach der Operation heftige Schmerzen und Zuckungen am ganzen Körper; man durfte selbst die Wange nicht berühren ohne diese Zufälle neuerdings zu erregen. Kalte Umschläge, Bitterwasser, Ruhe im Bett. Nach 3 Tagen war die Wunde vernarbt. Das Auge blieb noch mehrere Tage etwas geröthet, lichtscheu und stark thränend; der Kopfschmerz hatte sich schon den 1. Tag verloren, ebenso die Zuckungen. Nach 14 Tagen ging der Kranke nach Hause, mit Coloboma Iridis (Vergrösserung der Pupille nach unten und aussen) und mit Cataracta lenticularis. Ein Jahr später hatte sich der Zustand nicht geändert, die Cyste war bleibend beseitigt.

Zwei Fälle von *Cysticercus cellulosae in der vordern Augenkammer* hat *Chelius* in sein Handbuch*) aufgenommen. Da mir keine ähnliche Beobachtung zu Gebote steht, so führe ich dieselben hier wörtlich an.

In dem von Schott und Sömmering (Okens Isis 1837, H. 7. S. 717) beobachteten Falle zeigte sich bei einem 18jährigen, übrigens gesunden Mädchen in der vordern Augenkammer des linken Auges ein lebender Cysticerus cellulosae von der Grösse einer Wicke. Er schien nach einer heftigen Augenentzündung sich gebildet zu haben, wenigstens wurde das trübe Fleckchen oder Fellchen zuerst bemerkt. Sömmering zeichnete ihn etwa 2 Monate nach dieser Entzündung, deren Spuren so vollkommen verschwunden waren, dass man nur einen leichten Anflug von Röthe rings um die Hornhaut bemerkte, wenn das Auge erhitzt war. Auch erregte er keinen Schmerz, kaum eine leichte Empfindung bei seinen stärkeren Bewegungen und hinderte das Gesicht nur dann, wenn er weiter vor die Pupille trat. Gewöhnlich lag er, ganz wie eine noch nicht völlig aufgelöste, in die vordere Augenkammer gefallene Staar-Linse am Boden derselben als eine ziemlich durchscheinende Kugel, die nur an einer Stelle eine milchweisse, undurchsichtige Hervorragung zeigte. Aus dieser Stelle sah man zuweilen von sich selbst oder bei gelindem

*) Handbuch der Augenheilkunde, Stuttgart 1839. II. Bd. S. 527.

Reiben des Augendeckels den dicken, runzligen Theil des Halses hervortreten; dann schob sich langsam die dünne, fadenförmige Hälfte desselben hervor, welche in den, mit 4 Saugmündungen und einem doppelten Hakenkranze versehenen Kopf endigte; letztern erkannte man jedoch nur nach der Herausnahme des Wurms unter dem Mikroskope. — Der Blasenkörper des Wurmes änderte bald langsamer, bald schneller seine kuglige Form in eine mehr breite, ovale oder birnförmig zugespitzte ab. Meist lag er noch eine halbe oder ganze Linie vom unteren Rande der Hornhaut entfernt, weil daselbst der Raum zwischen Iris und Cornea zu enge für ihn wurde. Der Hals hing meistens nach unten herab und bewegte sich frei hin und her, so dass er, wenn das Mädchen den Kopf bewegte, diesen Bewegungen, vorzüglich aber der Neigung nach allen Seiten der Peripherie der Hornhaut hin folgte. Selten schien er etwas fest zu halten. Nachdem er 7 Monate im Auge geblieben, und während der Zeit der Beobachtung sich um das Doppelte vergrössert hatte, wurde er von Schott durch einen kleinen Einschnitt in die Hornhaut mittelst einer Haken-Pincette noch lebend hervorgezogen. In lauem Wasser bewegte er sich noch eine halbe Stunde und nachdem er weiss und trübe geworden war, konnte man die 4 Saugwarzen mit ihren Mündungen und den doppelten Hakenkranz in der Mitte deutlich unter dem Mikroskope wahrnehmen.

Der von Logan (Case of animalcule in the Eye of a child 1833) beschriebene Fall betrifft ein Mädchen von 7 Jahren, welches an wiederholten Anfällen von Entzündung im linken Auge gelitten hatte. Bei der Untersuchung fand Logan die Cornea so getrübt und die Ophthalmie so heftig, dass er völligen Verlust des Sehvermögens befürchtete. Er behandelte den Fall als eine scrofulöse Augenentzündung, und nach dem Gebrauche alterirender Mittel und eines Blasen-Pflasters hinter das Ohr verloren sich die entzündlichen Erscheinungen, liessen jedoch eine leichte Trübung an dem untern Theile der Hornhaut zurück. Nach einer Woche wurde das Kind wieder zu Logan gebracht, welcher zu seinem grossen Erstaunen einen halbdurchsichtigen Körper von ungefähr 2 Linien im Durchmesser frei schwimmend in der vorderen Augenkammer wahrnahm. Dieser Körper erschien vollkommen kugelig, nur dass von seinem unteren Theile ein dünner Fortsatz von weisser Farbe und leicht bulbösem Ende hervorragte. Dieser Anhang war schwerer, als der übrige blasige Theil, so dass er sich immer in der abhängigsten Lage befand; auch bemerkte man, dass er sich von Zeit zu Zeit verlängerte und zurückzog, so wie die Blase auch verschiedentlich ihre Form änderte. — Wenn die Kranke den Kopf ruhig hielt bei mässigem Lichte, so deckte der Wurm die zwei unteren Drittheile der Pupille. Manchmal wurde der blasige Theil mehr oder weniger sphärisch und nahm dann eine abgeplattete Form an, wobei der Kopf sich plötzlich bis zu dem Boden der vorderen Augenkammer verlängerte und schnell sich so vollkommen wieder zurückzog, dass er kaum bemerkbar war. Beim Zurückbeugen des Kopfes wandte sich die Blase schnell so, dass nun der Kopf des Wurmes nach dem oberen, jetzt aber mehr abhängigen Theile der vordern Augenkammer gerichtet war; wurde der Kopf wieder nach Vorne geneigt, so nahm die Blase wieder ihre frühere Lage ein, und hinderte die Kranke am Sehen in gerader Richtung. Während Logan diesen Fall beobachtete, bemerkte er kein Wachsthum des Thieres Meikle beobachtete es sorgfältig während 3 Wochen und bemerkte keine andere Veränderung, als eine leichte Zunahme der Undurchsichtigkeit der Cyste. — Man schlug verschiedene Mittel vor, um das Thier zu tödten, worauf man ein Verschrumpfen desselben wie bei der Linsenkapsel erwartete: elektrische und galvanische Schläge durch das Auge zu leiten, Terpentinöl in die Umgegend des Auges einzureiben, kleine Dosen dieses Mittels innerlich zu geben, so wie anhaltenden Gebrauch des schwefelsauren Chinins oder

eines andern bittern Mittels. — Später vergrösserte sich der Wurm, die Gefässe der Conjunctiva und Sclerotica wurden turgescirend, die Iris veränderte ihre Farbe, war weniger frei in ihren Bewegungen, und das Kind klagte über Schmerzen im Auge, worauf die Ausziehung des Thieres beschlossen, und die Operation von Robertson vorgenommen wurde. Die Incision der Cornea geschah ohne die geringste Schwierigkeit, hierauf aber war das Kind auf keine Weise mehr zu bestimmen, die Augenlider zu öffnen, es wurde so unruhig, und die Muskeln pressten den Augapfel so heftig zusammen, dass die Linse herausgetrieben wurde und die Hydatide zerriss. Die Kranke wurde zu Bett gebracht; am Abend konnte man dieselbe bestimmen, das Auge zu öffnen, wo sodann mit einer Zange die Reste des Thieres in Stücken ausgezogen wurden. Ein Irisvorfall blieb in der Wunde, weil nichts das Kind zu einem Versuche, ihn zurückzubringen, bestimmen konnte. Nach der Heilung blieb die Hornhaut hell, nur an der Stelle der Verwachsung war sie halbdurchsichtig; die Pupille war in Folge der Verwachsung der Iris elliptisch, und in ihr sah man die verdunkelte Linsenkapsel. Die Kranke hatte Lichtempfindung.

IV. Motilitätsstörungen der Iris.

A. **Mydriasis** nennt man jenen Zustand des Auges, bei welchem die Pupille abnorm erweitert, und die Beweglichkeit der Iris ganz oder nahezu aufgehoben ist, ohne dass Entzündung am Auge, mechanische Hindernisse oder Abstumpfung der Empfindlichkeit der Netzhaut als Ursache nachgewiesen werden können. Die Schwärze der Pupille leidet nur insofern, als — abgesehen von zufälliger Combination mit Cataracta — mehr Licht in den Grund des Auges eindringt und also auch reflectirt wird, und sie verengert sich weder bei stärkerer Neigung der Sehachsen, noch beim Betrachten naher Objecte, noch auch bei stärkerem Lichteinflusse. Ein solcher Kranker, der sich in der Regel bloss wegen Störung des Gesichtes an den Arzt wendet, ist niemals blind, sondern nur geblendet; er sieht im Allgemeinen nur nahe Gegenstände schlecht, kann z. B. nicht lesen, während er ferne Objecte relativ gut unterscheidet, vielleicht selbst die Zeiger einer Thurmuhr erkennt. Es gibt Fälle mit sehr starker Erweiterung der Pupille ohne beträchtliche Störung im Nahesehen. Der Beweis, dass in solchen Fällen die Gesichtsstörung nur von Affection der Regenbogenhaut (Ciliarnerven) abhängt, und die Netzhaut ganz unverändert fungirt, bloss durch zu viel Licht geblendet wird, lässt sich dadurch herstellen, dass so ein Kranker mit dem betroffenen Auge auch in der Nähe ganz gut oder doch viel besser sehen kann, sobald man ihn durch eine nicht über 1‴ grosse Öffnung in einem Kartenblatte die Objecte betrachten lässt. Convexgläser erleichtern in der Regel das Erkennen naher Objecte nicht; Temperirung des Lichtes wird vom Kranken instinctmässig gesucht.

Zeichen von Congestion oder Entzündung fehlen, oder stehen, wenn sie vorhanden sind, in keiner Beziehung zur Affection der Iris selbst.

Ursachen. Der nächste Grund dieser Erscheinung liegt entweder in Lähmung (verminderter oder aufgehobener Energie) des Sphincter iridis, respective in Lähmung jener Zweige der Ciliarnerven, welche vom N. oculomotorius zur Iris gelangen, oder in erhöhter Contraction der Radialfasern der Iris, relativ gesteigerter Action der vom N. sympathicus (vagus?) zur Iris gehenden Zweige der Ciliarnerven. Demnach kann man eine *Mydr. paralytica* und *Mydr. spastica* annehmen.

Eine ganz reine und einfache Form von *Mydr. paralytica* können wir jeden Augenblick hervorrufen durch die Anwendung der Mittel, welche *Himly* als *mydriatica* bezeichnet hat, vorzüglich der *Belladonna*, des *Hyoscyamus*, der *Datura stramonium*. Combinirt mit Lähmung der vom N. oculomotorius versehenen Augenmuskeln beobachten wir die Mydr. paralytica bei *peripherischer und bei centraler Affection des N. oculomotorius* mit deprimirter oder aufgehobener Action desselben. Näheres hierüber kann erst bei den Krankheiten der Augenmuskeln angeführt werden. Einfach für sich bestehend oder combinirt mit Lähmung des Musc. levator palp. superioris sehen wir Mydr. paralytica auch nach Einwirkung eines Luftzuges oder *nach Verkältung* bei schwitzendem Kopfe, nach längerem Aufenthalte in *feuchten und dunklen Localitäten* auftreten. *Ware**) bemerkt, dass die meisten Personen, die er an Mydriasis hat leiden sehen, durch *Strapazen oder Sorgen* geschwächt worden waren, ehe man die Krankheit entdeckte. Nach *Makenzie* (ibid.) sollen auch Schläge auf das Auge und andere *Verletzungen* manchmal eine Mydriasis *ohne* Affection des Sehnerven (?) herbeiführen.

Auf *Spasmus* (überwiegender Contraction) der Radialfasern zu beruhen scheint die Mydriasis in jenen Fällen, wo *gastrische Zufälle* (Reizung des N. sympathicus und Vagus?) vorausgingen oder noch fortdauern. Man hat Mydriasis nach heftigem *Erbrechen* beobachtet. *Helminthiasis*, namentlich Taenia, wird von mehrern Autoren als Ursache von Mydriasis aufgeführt. Dr. *Warnatz* bezeichnet *Masturbation* als häufige Ursache von abnorm weiter Pupille (Schmidt's Jahrb. 1842 S. 256), und *Chelius* (Handbuch I. S. 389) rechnet auch *Hypochondrie* und *Hysterie* unter die ursächlichen Leiden.

Es gibt Fälle von Mydriasis, wo man nicht im Stande ist, eines oder das andere dieser ursächlichen Momente nachzuweisen. — Ausserdem ist noch zu bemerken, dass abnorme Grösse der Pupille mit mehr

*) Makenzie, praktische Abhandlung. Weimar, 1832. S. 674.

weniger beschränkter Beweglichkeit der Iris auch als *angeborener Zustand* vorkommt, auf einem oder auf beiden Augen. Die Energie der Sehkraft ist in solchen Fällen immer eine geringere, wahrscheinlich wegen Abnormitäten in der Netzhaut selbst. Solche Fälle sind demnach ebenso wenig für Mydriasis anzusprechen, als die Pupillenerweiterung bei Kurzsichtigen. Auffallend weit findet man die Pupille oft nach Verlust des andern Auges durch heftige Entzündung (Phthisis bulbi).

Simulirt Jemand Amaurosis oder Amblyopie durch künstlich unterhaltene Erweiterung der Pupille, so können die eben angeführten Thatsachen, scharf und umsichtig auf den speciellen Fall angewendet, wohl oft zur Entlarvung des Betrügers führen, in der Regel aber wird das fragliche Object einer fortgesetzten strengen Beobachtung unterworfen werden müssen. Die Wirkung des Mydriaticum hält je nach der Dosis und Wiederholung desselben und je nach der individuellen Empfänglichkeit (jüngere Individuen sind in höherem Grade empfindlich) 1—3 Tage an. *Himly**) führt folgende ihm von Dr. Spangenberg mitgetheilte Thatsache an: „Das häufige Vorkommen von Mydriasis bei Osnabrückschen Militärpflichtigen erregte Verdacht, man nahm sie desshalb in's Hospital auf und alle Effecten ihnen ab; allein demungeachtet dauerte das Übel fort, bis warme Bäder ihm plötzlich abhalfen, und nun die Betrüger gestanden, auf Anrathen eines Thierarztes Belladonnaextract angewandt zu haben, welches sie unter dem Nagel der grossen Zehe verborgen hatten."

Diese Krankheit, welche überhaupt nur selten vorkommt, setzt nach der Angabe jener Autoren, welche mehrere Fälle zu beobachten Gelegenheit hatten, im Allgemeinen keine ungünstige *Prognosis*. Nach *Demours* wurden 7 von 9 Fällen geheilt. In vielen Fällen verschwand die Affection allmälig von selbst.

Bei der *Behandlung* wird der Arzt vor Allem die nächste Ursache des Übels durch Eruirung der sogenannten entfernten Causalmomente zu constatiren suchen. Von der Empirie sind meistens örtliche Reizmittel empfohlen worden, welche wohl nur in jenen Fällen, wo Lähmung des Sphincter pupillae vorhanden ist, von Nutzen sein dürften. Fliegende Vesicantien an die Stirn und Schläfe, Linimentum volatile eben daselbst, Ammoniakdämpfe an das offen gehaltene Auge. Das stimulirende Verfahren, welches *Demours* anwendete, besteht nach *Makenzie* darin, dass man kleine elektrische Funken gegen das Auge

*) Die Krankheiten und Missbildungen des menschlichen Auges. Berlin 1843. Bd. II. S. 123.

leitet, alsdann letzteres eine halbe Minute mit dem Ende einer silbernen Sonde, welche so gebogen ist, dass sie einen Ring bildet, sanft reibt, und alsdann auf das Auge sogleich einen kalten Tabaksblätteraufguss tröpfelt. *Serres* hat die Peripherie der Cornea mit Lapis infernalis geätzt. *Kochanowsky* (siehe die weiter unten mitgetheilte Beobachtung) hat das Secale cornutum als specificum bei Mydr. paralytica empfohlen, *Neuhausen* Euphorbia cyparissias.

1. Ein Kaufmann, 21 Jahre alt, kam Mitte December 1849 zu mir mit den gewöhnlichen Erscheinungen eines Augenkatarrhes, welcher bereits 8 Tage bestanden hatte. Nach 5tägigem Gebrauche eines Collyriums von Lapis divinus war er davon befreit. Ende December wurde das rechte Auge auf ähnliche Weise ergriffen, wie früher das linke. Da er gerade viel zu schreiben hatte, und ihn anhaltendes Brennen im Auge belästigte, so machte er sich durch etwa ½ Stunde Übersehläge von kaltem Wasser, und setzte seine Arbeit den ganzen Tag über fort. Abends bemerkte er, vom Schreiben ermüdet, als er zufällig in einen Spiegel schaute, dass die Pupille des rechten Auges sehr erweitert war. Den folgenden Tag fand ich die Bindehaut der Lider dieses Auges dicht netzförmig geröthet und gelockert; verklebt war das Auge beim Erwaehen nicht gewesen. Die Pupille war so erweitert, dass ihr Durchmesser 4‴ betrug, und die Iris nur einen ½‴ breiten, ganz unbeweglichen Saum darstellte. Der Mann fühlte sich durch das Tageslicht etwas geblendet, und durch ein Gefühl von Druck im Auge und in der Stirn etwas belästigt, konnte jedoch ohne Anstand lesen und schreiben. Er erkannte die Buchstaben bei 8″ Entfernung ebenso gut, wie bei 16″. Ausserdem konnte ich nichts Abnormes wahrnehmen. Ich ordinirte Überhängen trockner warmer Säckchen aus Flor. sambuci, flor. chamom. und farina secalina und Ruhe im Zimmer. Der Mann ist weiter nicht mehr zu mir gekommen.

2. Ein Finanzwachaufseher kam Ende Februar 1850 auf die Klinik. Wir fanden die Pupille des rechten Auges auffallend erweitert; der Mann sah mit demselben schlechter; während er mit dem linken Auge mittlern Druck bei 8″ Entfernung (und darüber) ganz gut las, konnte er mit dem rechten erst bei 20″ und da mit Mühe lesen; hielt man ihm ein Kartenblatt mit einer engen Öffnung vor das rechte Auge, so las er auch bei 10—8″ Distanz. Ausserdem fanden wir nichts Abnormes, weder an den Augen, noch in andern Organen. Der Kranke war bereits 2 Jahre in diesem Zustande, und leitete die Entstehung desselben davon ab, dass er bei seinem Geschäfte (Überwachung der Bräuhäuser) oft in die Flammen der Öfen gesehen und bei schwitzendem Körper häufig der Zugluft ausgesetzt gewesen war. Er bemerkte vor 2 Jahren, wenn er gegen das Firmament blickte, lichte Strahlen vor seinen Augen, wurde durch starkes Licht geblendet, hielt das Lesen und Schreiben nicht mehr so lange aus, wie früher, und fand vor dem Spiegel die rechte Pupille stark erweitert. Nach dem Genusse geistiger Getränke soll die Pupille jedesmal noch grösser geworden sein. Da der Kranke wegen dringender Geschäfte noch nicht in die Anstalt eintreten konnte, so gaben wir ihm indessen, um die Netzhaut vor übermässigem Lichte zu schützen, blaue Brillen. Er ist jedoch später nicht mehr zu uns gekommen.

3. Beob. von Dr. *Kochanowski* in Warschau.*) Die dauerhafte Erweiterung der Pupille, Mydriasis, ist meistentheils nur symptomatisch, eine Folge anderer Krankheiten,

*) Von Ammons Monatschrift B. I. S. 301.

und kann leicht, durch den Gebrauch von Narcoticis, namentlich durch das auf's Auge applicirte Extr. Bellad. entstehen. Seltener ist die Erweiterung idiopathisch, welche aus einem paralytischen Zustande der Iris hervorgeht, und nach der Meinung der Autoren in der Heilung sehr hartnäckig ist. Ich hatte Gelegenheit, mich von der Hartnäckigkeit dieser Krankheit bei den bis jetzt gegen dieses Übel empfohlenen Mitteln zu überzeugen, und so nahm ich denn Veranlassung, ein neues Mittel, das Secale cornutum, dagegen anzuwenden.

Bei der Lehrerin Frau W., einige 30 Jahre alt, die lange schon an Hämorrhoiden und unregelmässiger Menstruation gelitten und im Mai 1835 meine Hilfe in Anspruch nahm, war ohne deutliche Ursache die Pupille des rechten Auges so stark erweitert, dass die Iris nur einen kleinen Ring darstellte und auf den stärksten Einfluss des Lichtes gar nicht reagirte. Das linke Auge war ganz normal. Das Gesicht im rechten Auge war jedoch nicht beeinträchtigt, obschon im Lesen eine grössere Beschwerlichkeit als sonst sich zeigte. Auch gesellte sich ein leichter Schmerz und Schwere des Kopfes auf der rechten Seite, in der Tiefe des Auges hinzu. Pat. befand sich, Hämorrhoiden abgerechnet, an denen sie gewöhnlich litt, im Ganzen wohl.

Indem so mit keiner Gewissheit die nächste Ursache zu ermitteln war, glaubte ich, dass dieser Stand der Pupille ein Vorbote zur Amaurosis sei, zu deren Entwicklung der seit einiger Zeit gehemmte Hämorrhoidenfluss Veranlassung gegeben hätte. Ich liess daher Blutegel ad anum setzen und verschrieb zum innerlichen Gebrauche Pulver aus Kali tartaricum, Kali nitricum und Rheum.

Nach dem Gebrauche dieser Mittel erfolgte, obschon die Hämorrhoidalbeschwerden sich milderten, in Betreff des Zustandes der Pupille gar keine Veränderung. Am dritten Tage der Krankheit, als die Kranke eine Schwere über dem leidenden Auge fühlte, liess ich Blutegel hinter die Ohren setzen. Es verschwand zwar die Eingenommenheit des Kopfes, allein die Erweiterung der Pupille blieb wie früher. Am fünften Tage verordnete ich hinter das Ohr der leidenden Seite ein Vesicatorium zu legen, welches eine Erleichterung verschaffte, indem das Spannen im leidenden Auge nachliess; allein die Iris blieb unthätig. Bei diesen Verhältnissen hielt ich es für nöthig, noch andere Ärzte zu Rathe zu ziehen. Diese erklärten als Ursache der Krankheit das wahrscheinliche Vorhandensein eines Bandwurmes, wofür mir jedoch keine Zeichen zu sprechen schienen, und ich äusserte, wenn die Krankheit aus dieser Ursache hervorgegangen wäre, müssten doch beide Pupillen verändert sein. Indessen musste ich der Mehrheit der consultirenden Stimmen nachgeben, da Fälle angeführt wurden, wo durch den Bandwurm Convulsionen eingetreten waren, die den halben Körper einnahmen. Ich verschrieb daher das Ol. terebinthinae ℥j, des Morgens nüchtern zu nehmen; darauf wurde, um auf das Auge selbst zu wirken, das Ol. cajeput. in die Augenbrauen eingerieben. Der Gebrauch des Terpentinöls verursachte grossen Ekel, Leibschmerzen und Ohnmachten. Es war daher nicht mehr daran zu denken, den Gebrauch dieses Mittels zu wiederholen. Am zehnten Tage verschrieb ich das Ol. aeth. filicis maris Scr. j., mit einer hinreichenden Quantität Pulver der Wurzel desselben Mittels, und liess daraus 24 Stück 3granige Pillen bereiten, in 2 Abenden zu verbrauchen; den Tag darauf nahm Pat. nüchtern 2 Unzen Wiener Tränkchen. Am 13. Tage liess ich die Pillen nochmals machen, indem ich die Dose des Ol. filicis bis zu ½ Drachme vergrösserte, den Tag darauf nahm die Kranke ebenfalls das Wiener Tränkchen, doch der Bandwurm zeigte sich nicht.

Hieraus schloss ich denn, dass die Erweiterung der Pupille bei dieser Kranken ein idiopathisches Leiden sein müsse, das von Lähmung der Iris herrührte. Ich begann daher

die dagegen gerühmten Mittel in Gebrauch zu ziehen. Ich verschrieb innerlich zu nehmen die Rad. Valerianae und Flores Arnicae, auf's Auge selbst wandte ich mehrere Reizmittel an; ausserdem legte ich ein Vesicatorium über die Augenbrauen. Nach mehrtägigem vergeblichen Heilverfahren wendete ich Mittel an, die gegen Amaurosis empfohlen sind, nämlich das Extr. Pulsat.; aber trotz des länger fortgesetzten Gebrauchs dieses Mittels und der mehrmaligen Einreibungen von Canthariden in der Nähe des Auges trat nicht die mindeste Veränderung ein.

Unter diesen Umständen war ich genöthigt, ein wirksameres Heilverfahren auszumitteln, und durch Folgerung kam ich auf die Anwendung des Mutterkorns. Von der Idee ausgehend, dass das Extr. Bellad., auf das Innere des Auges applicirt, eine Erweiterung der Pupille bewirkt, und dass dasselbe Mittel gleichzeitig in der Geburtshilfe benutzt wird, um den Krampf des Gebärmuttermundes zu heben, schloss ich, dass ein solches Mittel, welches innerlich angewandt eine Contraction der Gebärmutter verursacht, eine ähnliche Wirkung auf die Iris ausüben könnte. Ich war um so mehr zu dieser Annahme berechtigt, als ich mit einigen Autoren die Meinung theile, dass die Zusammenziehung und Erweiterung der Pupille von Contraction der Fasern, welche sowohl auf der vordern als hintern Fläche der Iris sich befinden und welche zusammengenommen, die Zirkel- und Strahlfasern, einen Musculus orbicularis bilden, abhängig sei. Die Natur dieser Fasern ist nicht ganz dieselbe als die der Muskelfasern, steht ihnen jedoch sehr nahe; sie scheinen den Fasern der Gebärmutter, welche zur Zeit der Schwangerschaft deutlicher hervortreten, am meisten ähnlich zu sein.

Als ich, dieser Ansicht zufolge, den 22. Tag der Krankheit, Pulver von Secale cornutum, 3 Gr. p. D. 4mal täglich zu nehmen verordnet hatte, erfuhr ich am folgenden Tag mit der grössten Verwunderung, dass Pat. eine Veränderung im leidenden Auge bemerkte, indem sie angab, dass auf den Einfluss des Lichtes sie das Gefühl empfände, als rühre sich etwas im Innern des Auges, und dass sie selbst im Spiegel eine Verkleinerung der Pupille wahrgenommen hätte. Nach Besichtigung des Auges bemerkte ich wirklich eine Veränderung in der Grösse der Pupille des leidenden Auges; sie war jedoch noch immer grösser, als die des andern. Indem ich nun die Dose auf 15 Gran vergrösserte, bemerkte ich immer zunehmende Besserung.

Da zu derselben Zeit die monatliche Reinigung eingetreten war, so setzte ich den Gebrauch des Mittels, welches so stark auf den Uterus wirkt, aus, um nicht die normale Function zu stören. Allein mit dem Aussetzen des Mutterkorns vergrösserte sich von Neuem die Erweiterung der Pupille, obgleich die Reaction auf den Lichteinfluss nicht ganz verschwunden war. Nach beendigtem Monatflusse kehrte ich sogleich zum Gebrauche des Mittels, welches sich früher so erfolgreich gezeigt hatte, zurück und bemerkte von Neuem eine auffallende Besserung. Ich verschrieb zuerst 18 Gr. in Pulverform, nachher Scr. j. in Decoct. Nach einigen Tagen verschwand die Erweiterung ganz, die Iris zog sich vollkommen zusammen, und es ward nicht der kleinste Unterschied zwischen beiden Augen wahrgenommen.

Im Juli 1836 sah ich Frau W. wieder, es war nichts Abnormes im kranken Auge zu bemerken, und ich erfuhr auch, dass während der ganzen Zeit die Krankheit nicht wiedergekehrt ist.

Der so augenscheinliche und rasche Erfolg des von mir in Anwendung gebrachten Mittels scheint, im Vergleich zu der Erfolglosigkeit anderer versuchter Heilverfahren, zu beweisen, dass die Heilung dieser im Allgemeinen für sehr hartnäckig gehaltenen Krankheit einzig und allein dem Gebrauche des Mutterkorns zuzuschreiben sei. Ich hatte mir

vorgenommen, vor Bekanntmachung dieser Beobachtung sie durch weitere Versuche zu bekräftigen, allein es sind schon 2 Jahre verflossen, dass weder in der Privat- noch in der Hospitalpraxis mir ein solcher Fall vorgekommen ist.

Dr. *Hanmann* *) heilte durch dasselbe Mittel eine Mydriasis, welche bei einem 30-jährigen Manne auf dem rechten Auge entstanden war. Der Mann war übrigens gesund, hatte sich etwa ein halbes Jahr vor Entstehung des Übels auf einer Geschäftsreise heftig erkältet, und seitdem öfters ein Reissen im Kopfe bemerkt. In 6 Wochen war die Cur vollendet, welche sich lediglich auf die Darreichung des Secale corn. beschränkte; es wurden täglich 3mal Pulver, von 6 Gran bis zu 1 Scrupel steigend, verabreicht, gegen Ende der Cur die Dosis wieder vermindert. Nebenher wurde einige Male ein Drouotsches Pflaster hinter das Ohr gelegt, Naphtha aceti gegen das Auge verdunstet, und ein Augenschirm getragen.

Mac-Evers **) heilte eine Mydriasis bei einem 50jährigen Manne, der den grössten Theil seines Lebens in den Tropenländern zugebracht hatte, und seit 3 Wochen damit behaftet war, durch Secale cornutum in Form von Schnupfpulver.

Dr. *Neuhausen* ***) will Mydriasis vorzüglich bei Fassbindern, die in dunklen Kellern, bei Schneidern, die viel bei künstlichem Lichte und an dunklen Stoffen arbeiten, und bei Bäckern, die bei schwacher Beleuchtung sich dem intensiven Lichte des Backofens aussetzen, beobachtet haben, und zwar, mit Ausnahme eines einzigen Falles, immer auf beiden Augen zugleich. Er wandte in einem Falle mit gutem Erfolge den frischen Saft der Euphorbia cypar., einen Tropfen auf 2 Unzen Wasser, zu Einträuflungen an, und stieg bis zur Entstehung mässiger Conjunctivitis.

B. **Myosis** nennen wir nur jene bleibende Verengerung der Pupille, welche ohne entzündliche Erscheinungen am Bulbus, ohne mechanische Ursachen (Exsudate in der Pupille, Einheilung einer Irispartie in eine Hornhautnarbe) und ohne Erkrankung der Netzhaut auftritt. Die ganze reine, runde, bisweilen nur $^1/_2$‴ grosse Pupille erweitert sich auch beim stärksten Dunkel, das man anwenden kann, ohne die Beobachtung unmöglich zu machen, sehr wenig. Auch auf Anwendung von Belladonna vergrössert sich die Pupille gar nicht, oder doch nicht in so hohem Grade, wie in normalen Augen. Die Augenkammern erscheinen dabei eng, weil Iris und Linse der Cornea genähert sind, und die Möglichkeit, den Refractionszustand des Auges abzuändern, ist auf sehr enge Grenzen beschränkt; die meisten müssen sich starker Convexgläser bedienen, um in der Nähe gut zu sehen, und der Blick trägt trotzdem oft nur in geringe Entfernungen.

Abnorme Engheit und geringe Erweiterbarkeit der Pupille auf einem oder auf beiden Augen scheint in manchen Fällen angeboren zu sein. Am reinsten ausgeprägt, gewissermassen als Gegensatz der My-

*) Ammons Monatsschrift 1839, Bd. II. S. 580.

**) Annales d'oculist. B. XXI.

***) Correspondenzbl. rhein. und westph. Ärzte. Bd. III. Nr. 3.

driasis paralytica finden wir die Myosis bei Individuen, welche sich lange und anhaltend mit der Betrachtung winziger und glänzender Gegenstände beschäftigt haben, zumal wenn sie bereits in Jahren vorgerückt sind, und in früheren Jahren einen normalen Refractionszustand hatten (nicht kurzsichtig waren). Daher finden wir diesen Zustand häufig bei Uhrmachern, Graveuren, Goldarbeitern u. dgl.; sie wenden sich eigentlich erst dann an den Arzt, wenn sie nicht mehr im Stande sind, feine Gegenstände mit Ausdauer zu erkennen, wenn sie nur noch bei intensiverem Lichte oder mit Hilfe starker Convexgläser zu arbeiten vermögen, oder durch Mückensehen geängstigt werden. — Man kann diesen Zustand als habituelle Contraction des Sphincter iridis betrachten, analog dem Zustande der geraden Augenmuskeln beim Schielen.

Von entgegengesetzter Natur, auf verminderter oder aufgehobener Energie der Radialfasern der Iris beruhend, scheint jene Pupillenverengerung zu sein, welche bei Individuen mit Erkrankung der Medulla oblongata beobachtet wird, und nicht nur einen constanten Begleiter, sondern auch häufig einen Vorläufer von Spinalamaurosis darstellt, daher wir auch bei Besprechung dieser letzteren näher darauf eingehen werden.

Nach *Himly* (l. c. II. S. 125) kommt Myosis auch bei Hydrophobie, bei schwerem Typhus vor; nach Hahnemann bewirkt der innere Gebrauch von Daphne Mezereum, nach *Heise* der örtliche Gebrauch von Nicotiana tabacum Verengerung der Pupille. Als Folge von Iritis oder andern Augenentzündungen, wovon *Beer* (l. c. II. S. 261) spricht, ist *mir* dieser Zustand niemals vorgekommen. Hingegen muss ich dem Ausspruche *Makenzie*'s (l. c. S. 671) beistimmen, dass die Individuen, welche an dieser Affection leiden, in der Regel geschwächte, kachektisch aussehende Personen sind.

Man wird diesen Zustand selten an und für sich zum Gegenstande der Behandlung bekommen. Die Eruirung der nächsten und der entfernteren Ursachen allein kann Anhaltspunkte für die Prognosis und für die Therapie bieten. Leider sind die sogenannten entfernteren Ursachen fast durchgehends von der Art, dass sich wenig oder nichts dagegen unternehmen lässt.

V. Mangel und Spaltung der Iris, Verschliessung der Pupille.

A. **Irideremie.** *Der angeborene gänzliche oder theilweise Mangel der Iris* wurde, mit Ausnahme eines von Morison beschriebenen Falles, bisher immer auf beiden Augen zugleich beobachtet. In einigen Fällen musste man Erblichkeit supponiren. Man konnte entweder gar keine Spur von der Iris sehen oder nur einen äusserst schmalen Reifen, oder Rudimente davon in einem Drittel, in der Hälfte des Umfanges. Dabei waren die Bulbi kleiner (Mikrophthalmus) oder von gewöhnlicher Grösse, die Hornhäute normal, oder an ihrer Basis oblong und nicht scharf von der Sclera geschieden, in einigen Fällen auch im Centrum etwas getrübt, die Linsen durchsichtig, oder in der Mitte, nächst der hintern Kapsel verdunkelt. In einiger Entfernung und bei gewissen Stellungen zum Kranken und zur Richtung des einfallenden Lichtes sieht man den Grund des Auges eigenthümlich (fast wie eine polirte Kupferplatte) leuchten; ausserdem erscheint die Pupille niemals so rein schwarz, wie bei vorhandener Iris und gewöhnlicher Grösse der Pupille. Die Ciliarfortsätze lassen sich auch bei vollständigem Mangel der Iris nicht wahrnehmen. Diese optischen Erscheinungen ergeben sich einfach aus den Gesetzen der Brechung und Zurückwerfung der Lichtstrahlen. — Die Energie der Sehkraft ist in der Regel geringer, was man gemeinhin als Kurzsichtigkeit bezeichnet hat, weil nahe Gegenstände im Allgemeinen eher und genauer wahrgenommen werden, als entfernte. Kontrollirende Versuche mit Linsengläsern und mit künstlichen Diaphragmen sind jedoch nicht gemacht worden. Wegen dieser Unvollständigkeit der Sehkraft werden die Bulbi beständig hin und her gerollt oder leicht um die Sehachse gedreht. (Vergl. später Nystagmus oscillatorius et rotatorius.) Die Kranken sehen im Allgemeinen bei temperirtem Lichte besser als im Hellen, und instinctmässig wird die Lidspalte wenig geöffnet, wesshalb das obere Lid in späterer Zeit habituell einen tiefern Stand einnimmt, und sofort nicht mehr gehörig emporgehoben werden kann. Auf diese Weise dürfte sich die in einigen Fällen beobachtete Abnahme der Lichtscheu erklären.

Zu Erblindung durch Lähmung der Netzhaut hat dieser Fehler — nach den bisher bekannten Beobachtungen — niemals geführt; in einigen Fällen dagegen wurden wiederholte Anfälle von Entzündung der Binde- und Hornhaut, in andern allmälige Trübung der Linse (einfach

oder mit Ablösung von den Ciliarfortsätzen und von der Hyaloidea — Cataracta tremula, natatilis) beobachtet.

Ob das Tragen blauer Augengläser oder künstlicher Diaphragmen (dunkle Platten oder Gläser mit einer 1—2‴ grossen lichten Öffnung in der Mitte) solchen Kranken wesentliche Dienste leisten würde, müsste erst durch Versuche ermittelt werden.

Mehr weniger vollständige Beobachtungen von Irideremie findet man bei *Demours* Tom. II. obs. 277, in *von Ammons* Zeitschrift B. I. S. 52, B. II. S. 10 und B. V. S. 10 und 78, in dessen Monatschrift B. I. S. 56 und S. 501, B. III. S. 58, von *Ammon's und Walther's Journal* für Chirurgie und Augenheilkunde, Neue Folge B. II. S. 327, in *Cunier Annales d'oculist.* Tom. XII. S. 43, u. a. m. Abbildungen von totalem und partiellem Irismangel findet man bei Ammon Angeborne Krankheiten des menschl. Auges, Berlin 1838, Tab. XII. Text pag. 50.

Mangel der Iris in Folge von Losreissung derselben vom Ciliarbande habe ich in zwei Fällen beobachtet. Den ersten hat Prof. *Fischer* in sein Lehrbuch S. 24 aufgenommen.

Lak Prokop, 24 Jahre alt, ein gesunder kräftiger Fuhrmann, erlitt 16 Tage vor seinem Eintritte in die augenärztliche Abtheilung unseres Spitales (27. Juni 1840) einen heftigen Schlag auf das linke Auge, indem ein hölzerner Biegel beim Spannen der Kette eines Frachtwagens mit voller Kraft seiner Elastieität an den Rücken der Nase, den Augenbrauenbogen und das Auge anprallte. Es war ihm dabei, als führe ein Blitz durch das Auge; sogleich stürzte Blut aus Mund und Nase, und in Kurzem schwollen die getroffenen Theile so an, dass man durch 3 Tage die Lider nicht öffnen konnte, um das Auge zu besichtigen. Er legte fort kalte Umschläge über. Der Mann war gerade mit einer Frachtexpedition nach Wien begriffen, und besuchte dort am 8. Tage die Klinik des Professors *von Rosas*, wo ihm wegen heftiger Schmerzen in der Oberkiefer- und Stirngegend Opiumeinreibungen verordnet wurden. Die kalten Umschläge wurden fortgesetzt. Das Sehvermögen, dessen Schwächung am 4. Tage bei Eröffnung der Lidspalte wahrgenommen worden war, soll späterhin weder zu- noch abgenommen haben. Da ihm das gewöhnliche Licht zu grell war, beschattete er dasselbe auf seiner Rückreise nach Prag. Hier sahen wir den Bulbus ganz normal in Bezug auf Grösse, Gestalt und Beweglichkeit, nur die Selera (in Folge der frühern Gefässinjection) etwas schmutzig, die Hornhaut rein, und gehörig gewölbt, die Iris ringsum fehlend. Sie war zu einer weisslich grauen, florähnlichen, bei jeder Bewegung des Bulbus hin und her, auf und ab schlotternden Flocke zusammengeschrumpft, welche nur unten leicht fixirt zu sein schien. Die auf diese Art enorm grosse Pupille erschien schwarz, etwas in's Grünliche spielend. Der Kranke erkannte grössere Gegenstände, und selbst kleinere, z. B. einen Silberzwanziger, nach Grösse und Farbe, ein Federmesser, einen Bleistift, wenn man dieselben in einer Entfernung von 8—10 Zoll vom äussern Winkel her vorhielt. Er verliess am 1 Juli die Anstalt in gleichem Zustande.

Ther. W., 38 Jahre alt, hatte sich 2 Jahre, ehe ich sie sah, an das rechte Auge gestossen, indem sie in der Nacht sich aus dem Bette bückte, und mit dem Auge an die Lehne eines Stuhles fuhr. In demselben Augenblicke sah sie gleichsam ein Flammenmeer vor sich, sodann entwickelten sich heftige Schmerzen, Geschwulst und Röthe der Lider, und das Weisse des Auges soll noch durch ein halbes Jahr geröthet geblieben

sein. Ich fand das Auge etwas grösser, als das linke, die Sclera mehr bläulich, und oberhalb der Cornea etwas ausgedehnt, stellenweise (etwa $^1/_2$''' hinter der Basis corneae) mit halberhabenen blauen Fleckchen besetzt. Die sonst normale Hornhaut bot nach innen und unten eine längliche Narbe dar, in welche die Iris eingeheilt war. Die Iris, ringsum vom Ciliarbande abgerissen, war nur noch als ein graugelber Streifen vorhanden, an der obgenannten Hornhautnarbe fixirt, sonst wie eine Fahne flatternd. Die Pupille zeigte einen Stich aus dem Schwarzen ins Braunröthliche; der Grund des Auges schillerte ein wenig, fast wie bei Katzenaugen. Die Kranke sah mit diesem Auge, jedoch schwach; sie erkannte Geldmünzen nur nach dem Metall und nach der Grösse. Nahe und Ferne schien keinen wesentlichen Unterschied zu bewirken; das Sonnenlicht blendete sie; eine Kerzenflamme sah sie dreifach. Die Linse war ungetrübt, und die Ciliarfortsätze konnte ich nicht wahrnehmen. In einem andern Falle (mit theilweiser Lösung der Iris vom Ciliarkörper) waren die Ciliarfortsätze sehr deutlich sichtbar.

B. Die angeborene **Spalte der Iris**, Coloboma iridis s. Iridoschisma, eine der Hasenscharte ähnliche Missbildung, ist bis auf einige wenige Ausnahmen nur nach unten oder nach unten und innen beobachtet worden. Sie reicht vom Pupillarrande bald mehr bald weniger tief gegen den Ciliarrand hin, und ist verschieden breit. Ihre Ränder verlaufen in der Regel convergirend (vom Pupillar- zum Ciliarrand), selten parallel oder divergirend; demnach erhält die Pupille die Gestalt einer Birne, eines Schlüsselloches, einer Glocke u. dgl. — Als seltene Varietät ist jene Spalte zu betrachten, welche bloss den grossen Kreis betrifft; man findet dann eine dreieckige peripherische Pupille von der normalen durch einen Querbalken (den ungespaltenen Sphinkter?) getrennt. Die Colobome mit divergirenden Rändern und leichten Vorsprüngen oder Anhängseln am Pupillarrande stehen gleichsam als Mittel- oder Übergangsglieder da. *Stilling**) fand bei einem 12jährigen Mädchen auf dem übrigens normalen linken Auge ein gewöhnliches Coloboma iridis mit ovaler, nach unten ausgebuchteter Pupille; auf dem rechten Auge war die Pupille vollkommen rund, aber unmittelbar unter ihr befand sich, nur durch ein feines horizontales Filament von ihr getrennt, eine halbeiförmige Spalte in der Iris, deren absteigende Schenkel sich am Rande der Cornea nicht mit einander vereinigten, sondern vielmehr noch etwas weiter divergirten, als die Irisschenkel am linken Auge. — Von gleicher Bedeutung ist das sogenannte oberflächliche Iriscolobom. Da wo die Spalte sein sollte, sieht man nur eine dünne Membran, welche so dunkel erscheint, dass es aussieht, als sei hier bloss die Uvea, die Pigmentschicht der Iris vorhanden.

Bei dem gewöhnlichen Coloboma iridis nach unten findet man die obere Hälfte der Iris etwas breiter, wohl desshalb, weil der Sphincter

*) Ammon's Zeitschrift, Bd. V. S. 462.

iridis keinen Ring, sondern gleichsam ein Hufeisen vorstellt, mit dessen Endpunkten (an der Grenze zwischen der eigentlichen Pupille und der Spalte) sich die Radialfasern vereinen, daher denn die Wölbung gegen die Seitentheile der Spalte herabgezogen werden muss. Die Iris bietet demnach nur an der dem Coloboma gegenüberstehenden Irispartie das Phänomen der Verengerung und Erweiterung der Pupille dar, und die das Colobom begrenzenden Seitentheile können sich einander nicht näher rücken, sich höchstens etwas verkürzen und verlängern. Diese Seitentheile sieht man, wenn die Spalte bis zum Ciliarrande reicht, gegen die Peripherie hin etwas rückwärts gezogen, und an dem freien Rande bisweilen ein wenig nach hinten umgestülpt.

Das Colobom setzt an und für sich weniger Störung des Gesichtes, als man erwarten sollte, sowohl in Bezug auf die Energie der Sehkraft, als in Bezug auf den Refractionszustand und dessen Abänderung (die Accommodation für nahe und ferne Objecte). Augen mit Iriscolobom scheinen nach den Beobachtungen von *Beer*, *Rathke*, *Lechla*, *Ammon*, *Helling*, *M. Jäger*, *Jüngken*, *Wutzer*, *Bloch* und *Sichel**) eine besondere Disposition zur Trübung der Linse zu besitzen. Ich habe unter 8 Fällen von Iriscolobom 3 mit später entstandenem Linsenstaare beobachtet. (Ein Mann von 45 Jahren mit Colobom beider Augen nach innen, welches bloss den grossen Kreis betraf; ein Weib von 61 Jahren mit bilateralem, vollständigem und sehr breitem Colobom, und einen Jüngling von 22 Jahren, mit bilateralem, gleichfalls vollständigem, jedoch nicht sehr breitem Colobom. Der Mann wurde durch Reclination, das Weib durch Extraction geheilt; bei dem Jünglinge, dessen Mutter auch an Cataracta gelitten hatte, nützte die Operation (Reclination) wenig, wegen geringer Energie der Netzhaut.)

Das Colobom erscheint entweder nur auf einem Auge, und zwar ungleich häufiger auf dem linken, oder auf beiden zugleich, und dann immer in correspondirender Richtung gerade nach unten, oder nach innen und unten, gewöhnlich auch in gleichem Grade, wenn jedoch ungleich, so auf dem linken Auge grösser (weiter gegen den Ciliarrand hin reichend). Die angeborenen Abnormitäten, mit welchen zugleich man dasselbe beobachtet hat, sind vorzüglich: Mikrophthalmus, ovale und am Rande getrübte Cornea, Pyramidenstaar, Colobom des oberen Lides, Hasenscharte, Hypospadias, Hydrocephalus, Enkephalokele. Constant sind die weiter unten angeführten Abnormitäten der Chorioidea.

Es sind mehrere Beobachtungen bekannt (von Hagström, Conradi,

*) *Fichte* zur Lehre von den angeborenen Missbildungen der Iris, in Henle und Pfeufer's Zeitschrift N. F. Bd. II. S. 140.

Erdmann, Rosas, Stilling, Gescheidt u. A.), wo man *Erblichkeit* des Übels anzunehmen berechtigt war, und zwar meistens von väterlicher Seite. Mehrere Beobachter, darunter Ammon und Heyfelder, erwähnen des sogenannten *Versehens* der Mutter in der Schwangerschaft.

Die *Entstehung* dieser Missbildung zu erklären versuchte zuerst (1821) *Ph. von Walther.**) Er nahm an, das Auge bilde sich aus zwei seitlichen Hälften; wenn das Zusammenwachsen derselben nach unten unvollständig erfolge, so entstehe die Irisspalte, analog der Hasenscharte und Spina bifida, also als Hemmungsbildung. Dieser Hypothese traten zunächst *von Ammon und Gescheidt***) entgegen, indem sie die Entstehung des Bulbus aus 2 Seitenhälften nicht bestätigt fanden. Die Section von zwei Augen mit dieser Missbildung der Iris, 1830 von *Ammon****) vorgenommen, hatte nebst der Irisspalte auch Spaltung der Chorioidea und der Retina ergeben, und durch anderweitige Beobachtungen war nachgewiesen, dass die Chorioidea in ihrer ersten Anlage constant eine Spalte nach unten und innen darbietet, welche sich allmälig von vorn nach hinten schliesst. Sofort behaupteten Ammon und Gescheidt, die Iris sei in ihrer ursprünglichen Anlage nicht gespalten, sondern sie entstehe als ein geschlossener schmaler Ring vom Corpus ciliare aus erst dann, wenn der Chorioidealspalt sich bereits geschlossen habe. Bleibe nun dieser über die normale Zeit offen, so könne sich auch in der Gegend der Lücke die Iris gar nicht oder doch nicht vollständig entwickeln, somit sei die Spalte der Iris nur Folge der gehemmten Entwicklung der Chorioidea. *Arnold*†) suchte den nächsten Grund in mangelhafter Vereinigung der Blendungsgefässe zu vollständigen Bögen, daher man auch bisweilen nur den grossen Kreis gespalten finde, und *Seiler* bezeichnete Obliteration einzelner Blendungsarterien als Ursache hievon. Dagegen hat jedoch *von Ammon* mit Recht eingewendet, dass die primäre Bildung eines Organes nicht von seinen Gefässen abhängig gemacht werden könne, dass das Irisparenchym in seiner Primärform als ununterbrochener Ring schon *vor* der Bildung der Irisgefässe vorhanden sei. Was die Colobome nach aussen, nach oben und nach innen betrifft, so erklärte *von Ammon* deren Entstehung aus einer pathologischen Spalte der Chorioidea.††) Er fand nämlich zu wiederholten Malen an bebrüteten Hühnchen ausser dem gewöhnlichen Spalt der Chorioidea nach unten einen zweiten Spalt dieser Membran zur Seite oder etwas nach oben gerichtet. Dieser Spalt sei etwas Pathologisches, und gleichfalls fähig, sich zu schliessen. Es könne jedoch, bevor dieses geschehe, zur Zeit, wo sich die ersten Spuren der Iris entwickeln, an dieser Stelle eine Unterbrechung stattfinden, und somit ein Irisspalt entstehen, der einer pathologischen Veranlassung, der abnormen Chorioidealspalte, seine Entstehung verdanke. Nach *Huschke's*†††) Beobachtungen besteht nicht nur in der Fisch- und Amphibien-Iris eine Spalte unwidersprechlich deutlich, sondern entwickelt sich auch bei den Vögeln die Iris nicht gleichmässig auf einmal in ihrem ganzen Umfange (als geschlossener Ring), sondern später an der Stelle des Chorioidealspaltes, und ist folglich regelmässig durch eine gewisse Zeit des fötalen Zustandes gespalten. „Man sieht hier einen flachen Einschnitt von der noch weiten Pupille bis zum Ciliarrande

*) Gräfe und Walther Journal für Chirurgie, Band II. S. 598.

**) Gescheidt: De colobomate iridis, praefat. est D. F. A. ab Ammon, Dresden 1831.

***) Ammon's Zeitschrift für Ophthalmologie, Bd. III. S. 56.

†) Anatom. u. physiol. Untersuchungen über das Auge, Heidelberg 1832, S. 152.

††) Monatschrift, 1840, Band III. S. 538.

†††) Sömmerring's Lehre von den Eingeweiden, Leipzig 1844, S. 803.

durchgehen, von welchem aus sich die Iris allmälig erhebt und breiter wird. Bleibt dieser Einschnitt also, so hat man das gewöhnliche Colobom."

Man sieht aus dieser gedrängten Übersicht, dass über die Entstehung dieses merkwürdigen Bildungsfehlers noch manche Frage zu beantworten übrig bleibt.*) Die folgenden Sectionsbefunde machen diesen Mangel noch fühlbarer.

Den ersten *Sectionsbefund* colobomatöser Augen hat *von Ammon* geliefert. Er zeigte: Colombom beider Augen nach unten, bis in den Ciliarrand reichend, mit convergirenden Rändern, die Bulbi von normaler Grösse, nur unten in der Medianlinie mit einer staphylomähnlichen Ausbauchung der verdünnten Selera versehen, 5‴ lang, 2 – 3‴ breit, 1½‴ hoch, ¼‴ hinter der Cornea beginnend, und sich nahezu bis zur Insertion des N. opticus erstreckend. Im Corpus ciliare (bis zur Ora serrata retinae) eine Raphe, an deren vorderem Ende die Ciliarfortsätze fehlten; zu beiden Seiten derselben stärkere Pigmentablagerung; hinter derselben eine 7‴ lange, 2—3‴ breite Spalte in der Aderhaut sowohl als in der Netzhaut, mit deutlich und scharf begrenzten Rändern; Netzhaut ohne Centralloch; die Linse etwas oval (?), so dass zwischen ihr und dem Corpus ciliare an der betreffenden Stelle eine Lücke bestand.

*R. Wagner***) fand in einem Auge mit Colobom der (rechten) Iris, welches nach unten und etwas nach innen gerichtet war, und nur den kleinen Kreis der Iris betraf, weder in der Chorioidea noch in der Retina eine Spur von Spaltung, den Glaskörper höchst dünnflüssig, die Linse gegen den untern, dem Colobom entsprechenden Rand gerade, wie abgeschnitten, als wenn ein Segment davon entfernt worden wäre, in der Mitte getrübt.

Auch *Heyfelder****) sah bei einem nach unten gerichteten Iriscolobom die Chorioidea und Netzhaut normal, nur das Corpus ciliare (so wie Ammon) birnförmig, so dass zwischen ihm und der Linse eine Lücke blieb.

Gescheidt†) secirte die Augen eines 6 Monate alten Kindes, dessen Vater auf beiden Augen an Iridoschisma litt. Das rechte Auge zeigte in der Iris nach unten eine bis in den Grund der Augenkammer reichende Spalte, das Corpus ciliare etwas oval, indem nach unten ein halbmondförmiges, ½‴ breites Stück desselben fehlte, gleichsam ausgeschnitten war, so dass man zwischen der Linse und dem Corpus ciliare durch die Lücke in der Iris durchsehen konnte. Chorioidea, Retina, Glaskörper und Linse normal; die Zonula Zinnii oval, hinsichtlich der Form dem Corpus ciliare entsprechend; das Ligamentum ciliare breit, an der Stelle der Spaltung ziemlich fest adhärirend. — Das linke Auge zeigte an der Stelle des Iridoschisma einen ½‴ breiten, dunkelschwarz gefärbten, am Pupillarrande beginnenden, und bis in den Grund der Augenkammer herabsteigenden Streifen. Das Corpus ciliare oval; am Irisrande, der Stelle des schwarzen Streifens entsprechend, waren die Falten desselben unterbrochen, ebenso wie am rechten Auge, nur mit dem Unterschiede, dass hier der kleine Ausschnitt des Corpus ciliare von Irissubstanz ersetzt war. Die Iris war an der Stelle des genannten schwarzen Streifens ausserordentlich dünn, gleichsam als ob die vordere Fläche der Iris fehlte, und nur die Uvealfläche vorhanden wäre. Chorioidea, Sclerotica, Retina und Glaskörper normal, die Zonula Zinnii länglich.

*) Vergl. *Fichte's* vortreffliche Abhandlung über das Iriscolobom in Henle und Pfeufer's Zeitschrift N. F. 1852. Band II. S. 140.

**) Ammon's Zeitschrift, Bd. III. S. 288.

***) Ibidem, S. 467.

†) Ibid. Band IV. S. 436.

*Warnatz**) fand bei einem Haushuhne die Spalte bloss auf die Iris beschränkt, und im Corpus ciliare nur eine leichte Einbeugung, alle übrigen Gebilde normal.

*Hannover***) zergliederte die Augen eines Mannes mit birnförmigen, abwärts gerichteten, bis zum Ciliarrande reichenden Colobomen, nachdem er sie ein Jahr lang in Chromsäure erhärtet hatte. Auf der untern Fläche der Sclerotica eine Protuberanz, die sich ungefähr 2‴ vom Eintritte der Sehnerven nach vorn erstreckte in einer Länge von 3 1/2‴ und einer Breite von 2 1/2‴. Die Ausbuchtung war auswendig ziemlich genau begrenzt und stark durchscheinend. Von innen angesehen, erschien dieselbe als eine Grube, in welcher die Netz- und Aderhaut durchaus fehlten, und nur eine feine, zusammenhängende faserige und mit wenigem Pigmente gemischte Membran, wahrscheinlich die Arachnoidea oculi, als Überzug der verdünnten und ausgedehnten Scleralpartie vorhanden war. Eine Linie vor und etwas ausserhalb des vordern Endes der Grube war in der Netzhaut eine kleine Vertiefung, nach vorn von einem hervorstehenden halbmondförmigen und feingezackten Rande begrenzt, unter den sich eine Sonde 3/4‴ tief führen liess. Das Foramen centrale retinae, durch diese Vertiefung gebildet, lag auf diese Weise wegen der zwischenliegenden Grube mehr als 6‴ vom Eintritte des Sehnerven. Vor dem Foramen centrale sah man eine Raphe als Spur der frühern Spaltung des Auges; diese Raphe war leicht erhaben und deutlich in der Netz- und Aderhaut, die vor dem vordern Ende der Grube sich wieder vorfand. Die Raphe setzte sich sowohl in der Netzhaut als in der Aderhaut fort bis zu der Spitze der birnförmigen Pupille, und trat besonders vorn deutlich hervor. Die Sclera zeigte bloss an der innern Fläche nach vorn eine leichte Spur einer Raphe. Im Glaskörper war die Spaltung besonders deutlich in die Augen fallend. Die Sectoren zeigten sich auf dem Querschnitte, der den Bulbus senkrecht in eine vordere und hintere Hälfte getheilt hatte, hufeisenförmig gelagert, so dass die Spitzen nach unten und gegen die Mitte des Auges convergirten, während sie in der untern Augenhälfte auf beiden Seiten einer senkrechten Mittellinie gestellt waren. Etwas unterhalb der Mitte des Auges sah man eine runde Öffnung im Glaskörper, die zur hintern Kapselwand der Linse führte, und folglich den Canalis hyaloideus für die Art. centralis bildete. — Die Processus ciliares standen concentrisch um die Iris, so dass sie also in Birnform mit der Spitze nach unten gestellt waren; sie stiessen an beiden Seiten der Raphe zusammen, und wurden hier etwas kleiner. Sie wurden vom Corpus ciliare umgeben, das an beiden Seiten der Raphe herabging, parallel den Processus ciliares und folglich von derselben Form. Die Linse war durch die feinen Fasern der Zonula an die Spitzen der Ciliarfortsätze geheftet; die Verbindung war am stärksten unten gegen die Raphe, und die Fasern hier am längsten; sie war nicht vollkommen kreisförmig, sondern nach unten stumpf zugespitzt, mit der Spitze gegen die Raphe. — Endlich fand sich in beiden Augen ein höchst merkwürdiges Organ. In der Substanz der Netzhaut nämlich und mit ihr in ununterbrochenem Zusammenhange lag auf jeder Seite der Raphe eine Platte, ungefähr 6‴ lang von vorn nach hinten und 3 – 3 1/2‴ breit, von etwas unregelmässiger rhomboidalischer Form, jedoch sehr genau begrenzt. Diese Platten fingen mit einem abgerundeten Rande auf jeder Seite der Grube an, etwas hinter ihrem vordern Ende, gingen vorwärts an beiden Seiten der Raphe, 1 1/4‴ von ihr entfernt, und reichten bis an den äussern Rand des Corpus ciliare. *Hannover* glaubt in diesen Platten ein Analogon des Kammes des Vogelauges gefunden zu haben, und erklärt mit Berufung auf *Huschke's* Entwicklungsgeschichte des Auges den ganzen Befund dieser Augen für einen fötalen (etwa aus der 6.—7. Woche).

*) Ammon's Zeitschrift, Band V. S. 460.

**) J. Müller's Archiv für Anatomie und Physiologie, 1845. S. 482.

Neuerlich hat *von Ammon**) einen Fall von Iriscolobom anatomisch beschrieben. Bloss das linke Auge (einer 26 Jahre alten Frau) bot die Spaltung der Iris dar, und zwar nach unten tief hinter den Rand der Hornhaut herabreichend, mit fast parallelen Schenkeln. Das Auge war vor der Zergliederung erst einige Wochen in Spiritus aufbewahrt worden. Die Sclera war nach hinten und unten verdünnt und protuberirend, die Chorioidea zwar nicht gespalten, aber gefässarm und ohne Pigmentlage (etwa 3‴ lang und 1‴ breit nach Fig. 6 der beigegebenen Tafel), die Netzhaut zeigte ein Foramen centrale mit starkem wallartigem Rande, jedoch nicht perforirt, sondern von einem dünnen Häutchen bedeckt. Die Linse war gehörig gestaltet, die Cornea ciliaris zeigte unten eine rückwärts spitzig vorspringende Ausbiegung; vor und an den Ciliarfortsätzen fand sich an der Stelle des Peristoma Doellingeri ein heller, weissröthlicher, pigmentloser, 2‴ breiter Ring; die Ciliarfortsätze waren meist ganz pigmentlos; auch zwischen denselben fehlte das Pigment. Von einer Raphe im Corpus ciliare oder von veränderter Form und Lage der Ciliarfortsätze hinter der Irisspalte ist im Texte nichts erwähnt; nach der Zeichnung (Fig. 4) ging der Substanzmangel nicht nur durch die Iris, sondern auch durch den pigmentlosen Theil des Corpus ciliare mit scharf begrenzten Rändern. Der Übergang der Pupille in die Irisspalte war durch stark vorspringende Winkel deutlich bezeichnet; der Ringmuskel der Iris war gegen $^1/_2$‴ breit, und endete am Rande der Spalte wie abgeschnitten; die Pigmentlage der Iris war mächtig. Die Cornea wird als etwas konisch, jedoch rund bezeichnet, die äussere Gestalt des Bulbus als die eines Fötus im 4.—5. Monate angegeben.

Eigene Beobachtungen. 1. Fall. Am 4. Mai 1849 fand ich an dem Cadaver einer 73 Jahre alten Frau ein Colobom des linken Auges, und unterwarf sofort beide Bulbi der anatomischen Untersuchung. *Linkes Auge:* Der Bulbus etwas kleiner, als der rechte; der durchsichtige Theil der Hornhaut mass horizontal $4^1/_2$‴, vertical 4‴. Vordere Kammer etwa $^3/_5$‴ tief. Die Iris lichtbraun, oben vom Ciliar- bis zum Pupillarrande 2‴ breit, die Pupille birnförmig, ihr unterster Theil durch den undurchsichtigen Rand der Hornhaut, welche hier gleichsam früher in die Sclera überging, verdeckt. Hinter dem Äquator bulbi erhob sich die offenbar verdünnte, bläulich durchscheinende Sclera allmälig in eine halbkuglige Vortreibung, welche etwa 3‴ hinter der Insertion des M. rectus inf. begann und bis zur Insertion des N. opticus reichte, ja dieselbe noch zum Theil umfasste. Die Grenzen ihres Umfanges, dessen Durchmesser beiläufig 6‴ betrug, waren nicht scharf bezeichnet; die höchste Stelle stand $1^1/_2$—2‴ höher als die Sclera bei normal gedachter Wölbung. Der Bulbus wurde durch einen horizontalen Schnitt in eine obere und untere Hälfte getheilt. In der obern verhielten sich alle Theile normal. Der Glaskörper war etwas dünner, als im rechten Auge. Entsprechend der eben beschriebenen Hervortreibung der Sclera erschien der Bulbus innen ganz weiss, als ob Netz- und Aderhaut in dieser Grube ganz fehlten. Die Ränder dieser Grube zu beiden Seiten waren scharf begrenzt und durch einen etwas wulstigen, schwarzbraunen Saum markirt; sie convergirten nach vorn bis in die Gegend des Äquators, wo sie nur noch gegen 3‴ weit von einander abstanden. Von hier an, also vom vordern Ende der lichten Grube bis zur Gegend der Ciliarfortsätze lag eine dunkelbraune Platte, 3‴ breit, $3^1/_2$‴ lang, von einem halbdurchsichtigen dünnen Häutchen gedeckt, das durch eine von der genannten Grube bis zum vordern Ende des Ciliarkörpers verlaufende dunklere Linie in 2 gleiche Hälften getheilt erschien. Diese dunkelbraune Platte war gleichfalls zu beiden Seiten scharf begrenzt.

*) Münchener illustr. med. Zeitung, Jahrgang 1852, Heft VI.

Es liessen sich nämlich die sämmtlichen Elemente der Netzhaut nur bis zum Rande dieser Platte verfolgen, der halbdurchsichtige Überzug der Platte bildete wohl ein Continuum mit der Netzhaut, und liess sich von der dunkelbraunen Platte (der Chorioidea) bis zu der obgenannten linearen Raphe abziehen, zeigte aber die Eigenschaften der Netzhaut selbst nicht. Von einem ähnlichen halbdurchsichtigen Häutchen war die ganze obgenannte Grube ausgekleidet. Auch hier bildete dieses Häutchen ein Continuum mit der Netzhaut, aber auch zugleich mit der Aderhaut, indem diese beiden Häute am Rande der Grube sowohl als in der nach vorn verlaufenden Raphe fast unzertrennlich mit einander vereinigt waren. Die in Rede stehende Auskleidung der Grube war keineswegs die Lamina fusca oder Arachnoidea oculi, denn diese konnte überall nur bis zum Rande der Grube und vorn bis zu den Rändern der Raphe verfolgt werden, und war an diesen Stellen innigst mit der Sclera verwachsen. Überall, wo sich normale Chorioidea nachweisen liess, befand sich darunter Lamina fusca. — Die Ciliarfortsätze waren am vordern Ende der genannten Raphe gleichsam seitlich und rückwärts gezogen, daselbst verkümmert und in zwei Hörnchen verschmolzen, welche ihre Convexität der zur Iris laufenden Raphe zuwendeten. An der äussern Fläche des Corpus ciliare verlief eine lineare Raphe vom vordern Rande des Ligamentum ciliare rückwärts bis zu der obgenannten Grube. Längs dieser Raphe konnte diese Partie nur durch Zerreissung von der Sclera getrennt werden, welche dem entsprechend einen linearen, kaum merklich erhabenen Streifen zeigte. Das blassgelbe Ligamentum ciliare erstreckte sich zu beiden Seiten der Raphe etwas weiter nach rückwärts, so dass es daselbst fast noch einmal so breit erschien, als in seinem übrigen Umfange. Die Linse zeigte gegenüber der Raphe im Corpus ciliare eine seichte Einkerbung. In der Iris war der Sphinkter nur in etwas mehr als der obern Hälfte vorhanden, also hufeisenförmig; die Schenkel des Coloboms waren nur von den Radialfasern gebildet; die Enden des Ringmuskels wurden durch je zwei dunkle Streifchen bezeichnet, deren Pigment sich durchaus nicht beseitigen liess. Die Spalte der Iris erstreckte sich, wie man jetzt deutlich sehen konnte, sowohl an der vordern als an der hintern Fläche der Iris nicht ganz bis zum Ciliarkörper; der Irisring war beiderseits noch gegen $^1/_2$‴ breit; mitten durch die Pigmentschicht der hintern Fläche (uvea) jedoch verlief ein weisser Streifen bis zum Pupillarrande, i. e. bis zum Scheitel der Irisspalte.

Rechtes Auge: Grösse und Gestalt des Bulbus normal. Horizontaler Durchmesser der Cornea 5‴, verticaler $4^1/_3$‴ (innerhalb des Limbus). Die Iris lichtbraun, die vordere Kammer klein. Die Pupille im horizontalen Durchmesser $1^1/_2$‴, im verticalen $1^3/_4$‴, also nach unten ein wenig ausgebuchtet. Alle innern Gebilde normal, bis auf das Corpus ciliare. Gerade nach unten sind nämlich 2 Ciliarfortsätze etwas grösser; hinter denselben macht die Ora serrata einen leichten Vorsprung nach hinten, so dass also das Corpus ciliare hier etwas breiter erscheint. Von der Furche zwischen jenen zwei Ciliarfortsätzen bis zur Spitze dieses Vorsprunges verläuft eine weissliche Linie, und zu jeder Seite derselben noch eine ähnliche etwas gekrümmte; letztere beide divergiren jedoch nach hinten ein wenig und verlieren sich hinter der Ora serrata allmälig in der Chorioidea. An der äussern Seite bildet das graugelbe Ligamentum ciliare gleichfalls einen Vorsprung nach hinten, so dass es um $^3/_4$‴ breiter erscheint, als in seinem übrigen Bereiche. Im Baue der Iris ist keine Abnormität wahrzunehmen. Die genannten 3 lichten Streifen erinnern, wenn man das rechte und linke Auge neben einander legt, unwillkürlich an die Raphe und an die Begrenzungslinien der dunkelbraunen Platte, die wir beim linken Auge beschrieben haben.

Diese Veränderungen im Corpus ciliare des rechten Auges waren mir bei der

ersten Untersuchung ganz entgangen, und ich bin erst in jüngster Zeit bei wiederholter und genauerer Besichtigung darauf aufmerksam geworden. Dieser Irrthum hatte leider das zur Folge, dass ich in den spätern 3 Fällen immer nur das mit Colobom der Iris versehene linke Auge untersuchte. Es ist nicht unwahrscheinlich, dass ich auch in dem andern, äusserlich wohlgestalteten Auge Andeutungen der Chorioidealspalte gefunden haben würde; denn ich glaube in späterer Zeit oft an ganz gesunden Augen eine Andeutung der Chorioidealspalte darin gefunden zu haben, dass sich gerade an der untersten Stelle die Ora serrata etwas weiter rückwärts erstreckt, einen spitzigen Vorsprung nach hinten bildet.

2. *Beobachtung.* Linkes Auge eines 22jährigen Mädchens mit brauner Iris, birnförmigem, bis in den Ciliarrand hinabragendem Colobom. Die Cornea normal. Die Sclera unten vor dem Opticus ektatisch, etwas verdünnt, die bläuliche Wulst gegen 3‴ breit, 6‴ lang, nicht ganz 1‴ hoch über das Niveau der Umgebung emporgehoben. Der Bulbus wurde durch 3 Tage in Chromsäure erhärtet und dann von mir und Dr. *Cermák* untersucht. Im Glaskörper fand sich längs des scheinbaren Retinal- und Chorioidealspaltes in der hintern Hälfte des Bulbus eine von hinten nach vorn gehende längliche Höhlung, deren Verhältnisse sich jedoch nicht näher bestimmen liessen. Die sonst ganz normale Netzhaut bildete nach unten eine Art Recessus oder Divertikel mit scharf begrenzten Rändern. Dieses Divertikel begann 2‴ von der Eintrittsstelle des N. opticus und erstreckte sich bis in die Gegend der Ora serrata; seine grösste Breite betrug etwas über 2‴, seine Tiefe etwas über 1‴. Der scharfe, gleichsam durch Ausstülpung der Netzhaut entstandene Rand dieser Grube war hinten parabolisch gekrümmt und stellte somit eine Art hufeisenförmiger Falte vor; nach vorn, wo der Rand minder scharf, und die Grube allmälig flacher wurde, näherten sich die Schenkel dieser scheinbaren Netzhautspalte bis auf etwa 1½‴. In diesen Recessus der Retina hinein erstreckte sich eine Ausstülpung des Glaskörpers. Im Grunde des Recessus liessen sich *alle Formbestandtheile der Netzhaut* mikroskopisch nachweisen, aber wie auseinandergezogen und schütter, so dass die Netzhaut daselbst sehr verdünnt erschien. Unter dieser Partie der Netzhaut fand man die Chorioidea, jedoch sehr gefässarm und ohne Pigment bis zur Ora serrata retinae hin. Die Lamina fusca war daselbst mit dem Bindegewebe der Chorioidea verschmolzen und fest an die verdünnte Sclera adhärirend. In der vordern Hälfte des Bulbus zeigten sich folgende Abweichungen. Die Iris war oben vom Pupillar- bis zum Ciliarrande 2‴ breit. Der Pupillarrand ging zu beiden Seiten unmittelbar in die Spaltenränder über, welche nach unten konisch zusammenliefen; die Pupille mass demnach bis zur Spitze der Spalte 3‴. Die Schenkel der Spalte reichten aber noch hinter das Döllingersche Band hinab und waren an die Raphe im Corpus ciliare angeheftet, daher etwas rückwärts gezogen. Der Sphincter iridis umfasste nur ¾ des Kreises der Pupille, die Schenkel der Spalte waren bloss durch Radialfasern gebildet. Das Ligamentum ciliare erschien in dieser Gegend viel breiter, gleichsam rückwärts gezogen und ausgedehnt. Von der innern Ansicht des Corpus ciliare wird man sich am ehesten eine richtige Vorstellung machen, wenn man sich aus dem Ringe, den die Ciliarfortsätze bilden, ein V-förmiges Stück ausgeschnitten denkt, dessen Spitze rückwärts gerichtet ist, und dass nun einige Ciliarfortsätze so zu diesem gestellt sind, wie die übrigen zu der Kreislinie, die ihre vorderen Enden beschreiben. Diese gleichsam rückwärts gezerrten Ciliarfortsätze nehmen somit die Gegend ein, die sonst der flache Theil des Corpus ciliare behauptet, und dieser, an seiner dunklen Färbung erkennbar, erstreckt sich hinter die Kreislinie rückwärts, welche der Verlauf der Ora serrata retinae bezeichnet. Auf diese Weise entstand zwischen der lichten Grube und zwischen den Ciliarfortsätzen eine länglich viereckige dunkelbraune

Platte, durch die mitten durchlaufende Raphe in 2 Seitenhälften getheilt. Die Linse war an der betreffenden Stelle am Rande flach eingekerbt, und so entstand zwischen ihr und den rückwärts gezogenen und folglich auch mehr von der Augenachse entfernten Ciliarfortsätzen eine dreieckige Lücke, bloss durch die durchsichtige Zonula Zinnii ausgefüllt. Die innere Fläche der Sclera, in der Richtung des untersten Meridianes, fest mit dem Ciliarkörper bis zum Rande der obgenannten Grube verwachsen, bot nach Losreissung der Chorioidea an ihrer Innenfläche eine leise Spur einer Raphe dar.

3. *Beobachtung.* An dem Cadaver eines Mannes von etwa 40 Jahren fiel mir eine leichte Ausbauchung der linken Pupille nach unten auf, wesshalb ich den Bulbus exstirpirte. Der Befund war im Wesentlichen derselbe, wie in den frühern Fällen, jedoch mit einigen merkwürdigen Abweichungen. Der Bulbus zeigte nach unten in der hintern Hälfte eine Scleralektasie, welche knapp vor dem Opticus begann, und ungefähr 4‴ hinter dem Hornhautrande endete. Die Cornea normal, die Pupille nach unten leicht ausgebaucht, die Iris oben 2‴, unten 1⅓‴ breit. Der Bulbus wurde in eine obere und untere Hälfte gespalten. Ob der Glaskörper eine Spalte, die Linse eine Einkerbung besitze, habe ich in diesem Falle nicht untersucht. Eine Linie vor der Eintrittsstelle des Opticus begann eine seichte, nahezu ovale Grube, etwa 5‴ lang, etwas über 3‴ breit, auffallend durch ihre weisse Farbe. Sie war hinten tiefer, vorn flacher. In dieselbe hineingestülpt waren die Aderhaut, die Netzhaut, und eine Art Hernie des Glaskörpers. Indem die Netzhaut sich in dieses Divertikel hinausstülpte, bildete sie einen scharfen Rand, welcher besonders hinten stark hervortrat, wie eine hufeisenförmige Falte mit vorwärts gewendeter Concavität. Am vordern Ende der Grube stehen ihre Schenkel noch etwa 2‴ weit von einander ab. Vor der Grube nun liegt eine dunkelbraune Platte, gegen 2‴ breit, 2½‴ lang, zu beiden Seiten von normaler Netzhaut deutlich abgegrenzt, vorn unmittelbar in den gleichfalls dunkelbraunen flachen Theil des Corpus ciliare übergehend. Mitten durch diese Platte geht von der genannten weissen Grube an bis zum vordern Ende der Ciliarfortsätze eine Raphe in Form einer weissen Linie, welche nach vorn allmälig breiter und höher wird, und sodann an die später zu beschreibende Spalte in der Iris übergeht. Die Ciliarfortsätze, ringsum regelmässig gestellt, weichen da, wo die Raphe an ihren Ring gelangt, etwas gegen dieselbe zurück, und je 2 (zu jeder Seite) wenden ihre Spitzen der Raphe zu; mit andern Worten: der Ring, den die Ciliarfortsätze bilden, hat unten einen V-förmigen Ausschnitt, auf dessen Schenkeln je 2 etwas verkümmerte Ciliarfortsätze senkrecht stehen, und von der Spitze des Ausschnittes geht rückwärts die Raphe wie ein sehr in die Länge gezogener Ciliarfortsatz bis zur obgenannten Grube. An der äussern Fläche erscheint das Ligamentum ciliare in der Gegend der Raphe gegen 3‴ breit, während es sonst nur etwas über 1‴ breit ist. Eine festere Verbindung zwischen Sclera und Corpus ciliare an dieser Stelle fand sich in diesem Falle nicht vor. Die Iris erscheint in diesem Falle nicht gespalten, nur unten schmäler, als oben, wie schon oben bemerkt wurde, aber es findet sich eine Spalte in der Uvea, in der Pigmentschicht der Iris, V-förmig, die Basis am Pupillarrande, die Spitze gegen den Ciliarrand gerichtet, an der Basis ½‴ breit, von der Basis bis zur Spitze über 1‴ lang. Die Iris verhält sich also hier analog der Chorioidea in der hintern Hälfte des Bulbus; es fehlt nur ihre Pigmentschicht. Das Verhalten der Circulär- und Radialfasern der Iris wurde nicht untersucht, um eben diese bisher noch nicht beobachtete Pigmentspaltung nicht zu verwischen und das Präparat als augenfälligen Beweis aufbewahren zu können.

4. *Beobachtung.* Linkes Auge eines 20jährigen Mädchens mit einer nur den kleinen Kreis betreffenden Irisspalte. Ausser der Iris bietet nur das Corpus ciliare bis zur Ora

serrata Abnormitäten dar. Hinter der Irisspalte sind nämlich nur zwei Ciliarfortsätze etwas länger, und dem entsprechend reicht auch der flache Theil des Corpus ciliare etwas weiter nach hinten, so dass die Ora serrata daselbst eine stumpfe, nach hinten vorragende Spitze bildet. An der äussern Fläche erscheint das Ciliarband um $^1/_3$‴ breiter, bildet also auch eine rückwärts vorspringende stumpfe Spitze. Bei durchfallendem Lichte bemerkt man im flachen Theile eine mittlere und zwei seitliche lichte Streifen; die mittlere nimmt die Stelle und Richtung des untersten Meridianes ein, ist also eine Andeutung der Raphe, die beiden seitlichen, ein wenig gekrümmten und nach hinten divergirenden liegen so, wie die seitlichen Begrenzungslinien der dunkelbraunen Platte, deren wir in der ersten Beobachtung ausführlicher erwähnten. Diese Linien lassen sich jedoch nicht über die Ora serrata rückwärts hinaus verfolgen. — Wie weit der Sphincter iridis vorhanden war, konnte ich nicht genau eruiren; an der abgerundeten Spitze der Spalte fehlte er jedoch ganz bestimmt.

Pupillenbildung — Coremorphosis.

Wenn Jemand desshalb nicht sieht, weil die Pupille gesperrt oder durch partielle unheilbare Hornhauttrübungen verdeckt ist, so können wir ihm unter gewissen Verhältnissen durch Anlegung einer künstlichen Pupille wieder zu einem mehr weniger guten Gesichte verhelfen. Wir können nämlich entweder am Rande der Hornhaut einen 2—3‴ langen Einstich machen, einen Theil der Iris durch denselben mit einer Pincette hervorholen, und mit einer Scheere abschneiden, oder wir können nächst der Mitte der Cornea einstechen und eine Partie der Iris mittelst eines Häkchens vom Ciliarbande ablösen, herausziehen und mit einer Scheere abschneiden; in gewissen Fällen können wir auch schon dadurch eine künstliche Öffnung in der Iris hinter dem durchsichtigen Theile der Hornhaut erhalten, dass wir die Iris bloss mit einem Messer — quer auf ihre Radialfasern — anstechen oder einschneiden.

Die Zustände, welche die Bildung einer künstlichen Pupille nothwendig machen, sind:

1. *Verdeckung der Pupille durch partielle unheilbare Verdunkelung der Hornhaut.* Man findet entweder die Iris hinter der Hornhauttrübung in jeder Beziehung normal, oder, was viel häufiger vorkommt, ein mehr weniger grosser Theil des Pupillarringes ist an die Hornhaut angewachsen, und der Rest der mehr weniger verzogenen und verengerten Pupille wird durch die Peripherie der Hornhautnarbe verdeckt.

2. *Verschliessung der Pupille durch Verwachsung des ganzen Pupillarrandes mit einer umschriebenen Hornhautnarbe.* Dieser Zustand entsteht am leichtesten nach centralen Durchbrüchen der Hornhaut mit Prolapsus iridis; es kann aber auch bei peripherischen Wunden oder

Geschwüren die Pupille dadurch ganz aufgehoben werden, dass der ganze Pupillarrand zur Öffnung hingezogen und daselbst fixirt wird. Insbesondere finden wir an Augen, bei denen nach der Extractio cataractae die Heilung mittelst Eiterung oder Irisvorfall erfolgt war, die Iris gegen die Hornhautnarbe hin gezerrt, und die Pupille theils hiedurch, theils durch Exsudat verschlossen.

3. *Pupillensperre durch Exsudate, als Folge von Iritis.* Das Exsudat erscheint in Form einer mehr weniger dicken und undurchsichtigen Membran oder eines kleinen Pfropfes; es haftet in der Regel viel fester am Pupillarrande, als an der hinter ihm befindlichen Linsenkapsel.

4. *Cataracta accreta, Verdunkelung der Kapsel oder der Linse, gewöhnlich beider zugleich, mit zahlreichen hintern Synechien,* oder auch mit völliger Anheftung des Pupillarrandes an die Kapsel.

Diese Zustände können jedoch die Vornahme der Pupillenbildung nur dann rechtfertigen, wenn:

a) *auf keine leichtere, sicherere und vollständigere Weise Hilfe erwartet werden kann,* wenn die Hornhauttrübung wirklich unheilbar ist, wenn auf theilweise Öffnung der Pupille durch Freiwerden des Pupillarrandes (Verschwinden hinterer Synechien) nicht mehr gerechnet werden kann, wenn die Cataracta accreta weder durch Zerreissung oder Ausziehung der Kapsel, noch durch Reclination der Linse (siehe Krankheiten der Linse) beseitigt werden kann, und wenn spontane Pupillenbildung sich nicht mehr erwarten lässt. Ist zur Zeit, wo der Bulbus noch nicht seine normale Grösse erlangt hat, Einheilung des Pupillarrandes in eine Hornhautnarbe erfolgt, so geschieht es bisweilen, dass mit dem Wachsthume des Bulbus überhaupt und der Cornea insbesondere die Iris straff gespannt und desshalb vom Ciliarbande losgezerrt wird, oder auch mitten in ihrem Gewebe dehiscirt. Diese Art spontaner Pupillenbildung kann man in jedem Blindeninstitute beobachten, welches eine gewisse Zahl von Individuen beherbergt, die ihr Gesicht durch Blennorrhoea neonatorum verloren haben. Die auf diese Weise entstandenen Pupillen sind zwar selten so gross und so gelegen, dass sie einen wesentlichen Nutzen gewähren; indessen sind doch Fälle beobachtet worden, wo durch diesen Vorgang ein auffallend gutes Gesicht restituirt wurde. Ich kenne einige Fälle, wo der in früher Jugend gemachte Vorschlag, eine künstliche Pupille zu bilden, nach Verlauf einiger Jahre auf diese Weise überflüssig wurde. — Ebenso würde man auch die Ausbildung des Bulbus (der Grösse nach) abzuwarten haben, wenn der Fall vorkäme, dass die Membrana pupillaris (Wachendorfi) nach der Geburt noch fortbestünde, und erst dann, wenn bis zum 8.

Lebensjahre keine spontane Dehiscenz der Iris eingetreten wäre, zur Pupillenbildung schreiten dürfen.

b) *Das andere Auge muss, wenn nicht rettungslos, so doch so erblindet sein*, dass seine Function mindestens nicht auf eine bessere Weise hergestellt werden kann. Man bedenke stets, dass auch die bestgelungene künstliche Pupille, selbst wenn sie im Centrum angelegt wäre — was nur äusserst selten möglich ist — immer nur eine *unbewegliche* Öffnung darstellt. Je weiter aber vom Centrum entfernt die Pupille angelegt werden muss, desto geringer ist der Nutzen für den Operirten. Ist das eine Auge gesund, dann wird dem Kranken die künstliche Pupille des andern Auges nichts nützen, in der Regel sogar schaden, durch Blendung oder, wenn sie excentrisch ist, selbst durch Doppeltsehen. — Wäre das eine Auge zur Pupillenbildung geeignet, das andere dagegen nur durch Pannus oder eine heilbare Trübung der Hornhautsubstanz in seiner Function behindert, dann würde jedenfalls dieses Auge erst in Behandlung zu nehmen sein. Aber auch dann, wenn dieses zweite Auge an (heilbarer) Cataracta litte, würde ich in der Regel früher die Staaroperation auf dem einen, als die Pupillenbildung auf dem andern Auge vornehmen; denn es steht in solchen Fällen fast immer auch auf dem zweiten Auge Verdunkelung der Linse zu besorgen, und dann muss dennoch die Staaroperation vorgenommen werden.

Bedingungen, welche die Pupillenbildung überhaupt voraussetzt:

1. *Normale Beschaffenheit eines hinreichend grossen Theiles der Hornhaut.* Diese muss zunächst *durchsichtig* sein. In Fällen, wo der centrale Theil der Hornhaut durch Eiterung verloren gegangen und die Pupille aufgehoben ist, kann man sich über die Durchsichtigkeit des Randtheiles leicht täuschen. Leichte Trübungen der Hornhaut sind nämlich da, wo sich bloss Iris dahinter befindet, bisweilen schwer oder gar nicht zu erkennen, und werden erst dann sichtbar, wenn man einen schwarzen Hintergrund (die künstliche Pupille) hinter dieselben bekommt. Man sei also in Fällen, wo man nach dem, was vorausgegangen ist, Ursache hat, zu vermuthen, dass auch die dem Anscheine nach durchsichtige Hornhautpartie nicht rein sein dürfte, mit der Prognosis sehr vorsichtig. In welcher Ausdehnung die Hornhautpartie, hinter welcher man die Pupille bilden will, durchsichtig sein müsse, wird aus der Beschreibung des Vorganges, den man bei der Operation einzuschlagen hat, am besten einleuchten; als Minimum möchten wir $1^1/_2'''$ ansetzen. — Diese Hornhautpartie muss ferner *gehörig gewölbt* sein.

Bei jenem Zustande, den wir als Abplattung der Hornhaut beschrieben haben, nutzt auch die schönste künstliche Pupille nichts; der Kranke hat nach wie vor deutliche Lichtempfindung, aber er vermag nicht einmal allein herumzugehen. Bei partiellen Hornhautstaphylomen steigt bisweilen der gesunde Rest der Hornhaut dachförmig zu der genannten Difformität empor. Auch hier nützt die Anlegung einer künstlichen Pupille wenig oder nichts; es muss früher das Staphylom beseitigt werden; wird dann die Wölbung der gesunden Hornhautpartie nahezu normal, dann erst kann man von der Pupillenbildung Erfolg erwarten.

2. *Es muss vordere Augenkammer vorhanden sein*, in solchem Masse, dass man mit den erforderlichen Instrumenten zwischen die Cornea und Iris eindringen kann. Anlöthung der Iris an die Cornea, wie bei manchen Totalstaphylomen in der noch ziemlich durchsichtigen Peripherie der Hornhaut, macht den operativen Eingriff an sich unmöglich; aber auch starke Vorwärtswölbung der Iris und Anlegung derselben an die Cornea in Folge von Iritis (Iridochorioiditis) tritt der Pupillenbildung hindernd entgegen. Man trifft diesen Zustand auch nach penetrirenden Hornhautwunden (mit nachfolgender Iritis oder Iridochorioiditis) besonders nach der Extractio cataractae. Wo die Iris so stark vorwärts gewölbt ist, dass sie die Cornea berührt, da sind überdiess bereits hinter ihr Veränderungen vorhanden, welche jede Art künstlicher Pupille unnütz machen, auch wenn sich eine solche anlegen liesse, und auch wenn noch Lichtempfindung vorhanden wäre.

3. *Die hinter der Iris gelegenen Gebilde müssen gesund sein, mit Ausnahme der Linse*, welche verdunkelt, verschrumpft oder ganz beseitigt sein kann.

Das wichtigste Zeichen, dass die tiefern Gebilde gesund seien, ist das, dass der Kranke bestimmt und unzweifelhaft erkennt, ob man ihm zwischen das zu operirende Auge und das gegenüber stehende Fenster einen dunklen Körper, z. B. die Hand vorhält. Man muss bei dieser Prüfung sehr umsichtig zu Werke gehen, damit keine Täuschung stattfinde, besonders in jenen Fällen, wo der Pupillarrand fixirt ist, und daher die Reaction der Iris auf Licht und Schatten nicht auftreten kann. Die Gegenwart von Cataracta hinter der gesperrten oder verdeckten Pupille kann die Lichtempfindung wohl schwächen, niemals jedoch aufheben.

Es kann aber ein Auge noch ganz bestimmt *für Licht und Schatten empfindlich* sein, und dennoch in functioneller Beziehung sich zur Pupillenbildung nicht eignen. Wir haben bei dem Artikel über Iritis bemerkt, dass namentlich nach chronischer Iritis (Iridochorioiditis) ein

Zustand mit Pupillensperre und deutlicher Lichtempfindung zurückbleiben kann, wo der Kranke dennoch durch die Anlegung einer künstlichen Pupille nichts gewinnt. Nebst der *Lage der Iris*, von der schon die Rede war, ist es auch *die Farbe und Faserung* derselben, auf welche man in solchen Fällen sein Augenmerk zu richten hat. Je mehr die Iris in dieser Beziehung vom normalen Zustande abweicht, ohne dass Zerrung derselben als Ursache davon nachgewiesen werden kann, desto weniger hat man von der Pupillenbildung zu erwarten. Nebstdem ist aber auch die *Form*, die *Grösse* und die *Consistenz des Bulbus* jederzeit sorgfältig zu erheben; deutliche Abweichung vom normalen Zustande in einer dieser Beziehungen contraindicirt die Pupillenbildung entschieden, für immer oder mindestens temporär.

4. *Der entzündliche Process, der das Auge in einen der obgenannten Zustände versetzt hat, muss völlig beendet sein.* Hornhautgeschwüre müssen völlig vernarbt, Irisvorfälle mit einer hinreichend consistenten Exsudatlage überkleidet sein. Wenn die vordern Ciliargefässe sich noch stark injiciren, oder gar einen förmlichen Saum um die Cornea bilden, sobald man das Auge etwas genauer besichtigt, so kann man sicher sein, dass das Auge noch nicht zu jenem stationären Zustande zurückgekehrt ist, welcher erfordert wird, wenn dasselbe den operativen Eingriff ungestraft vertragen soll.

Allgemeine Regeln für die Pupillenbildung.

1. Man lege die Pupille stets so nahe am Centrum an, als es die Verhältnisse des Auges gestatten; ganz centrale Pupillen zu bilden ist jedoch äusserst selten möglich.

2. Eine künstliche Pupille nach innen (innen und unten, innen und oben) angelegt, leistet dem Operirten ceteris paribus bessere Dienste, als eine nach aussen anlegte; nach unten gebildete Pupillen werden leicht vom untern, nach oben gebildete stets vom obern Lide bedeckt. Wo die Möglichkeit der Pupillenbildung bloss nach oben gegeben ist, durchschneide man 8—14 Tage vorher den Musc. rectus superior, um das Auge bleibend nach unten abzulenken. Minder gut ist es, die Muskeldurchschneidung nachträglich vorzunehmen. (Siehe Krankheiten der Augenmuskel.)

3. Man hüte sich, die künstliche Pupille zu gross zu machen. Wie diess zu vermeiden sei, wird weiter unten (Iridectomie) angegeben. Durch zu grosse Pupillen werden die Operirten geblendet; durch kleinere sehen sie ceteris paribus besser. Pupillen von 2‴ Durchmesser oder gar darüber sind im Allgemeinen schon zu gross.

4. Sind beide Augen in gleichem Grade zur Pupillenbildung geeignet, so kann man die Operation auf beiden vornehmen, jedoch nur dann, wenn die Pupillen correspondirend (central, nach innen, oder nach innen und unten) angelegt werden können. Käme eine Pupille z. B. nach aussen, die andere nach innen, so würde der Operirte höchst wahrscheinlich doppelt sehen.

5. Dass die Linse, wenn sie noch vorhanden und gesund ist, nicht verletzt, und dass der durchsichtige Theil der Cornea nicht etwa durch die auf den Einstich folgende Narbe zum Nachtheile der Sehfunction verdunkelt werden solle, versteht sich so zu sagen von selbst.

Anforderungen an künstliche Pupillen.

Das Resultat, welches in einzelnen Fällen durch eine künstliche Pupille erzielt werden kann, ist ausserordentlich verschieden. Es hängt zunächst davon ab, ob die Linse noch vorhanden und gesund ist, ob die Pupille mehr central als peripherisch angelegt werden kann, und ob die Hornhaut gegenüber der Stelle, wohin die Pupille kommt, in genügend grossem Umfange normal ist. Ich habe einem Beamten mit beiderseitiger Pupillensperre (nach Iritis) auf jedem Auge nach innen und unten eine hanfkorngrosse Pupille angelegt; er kann stundenlang in seinem Bureau arbeiten, aber auch das Vergnügen der Jagd geniessen. In andern Fällen ist man froh, so viel erlangt zu haben, dass der Operirte die gewöhnlichen häuslichen Geschäfte verrichten, mindestens ohne Führer herum gehen kann.

Methoden, künstliche Pupillen zu bilden.

1. *Iridotomie.*

Diese besteht darin, dass man ein Beersches oder Rosassches Staarmesser an der Peripherie der Cornea einsticht, so dass der Schnitt dem Hornhautrande parallel verläuft, und sofort mit der Spitze des Instrumentes die Radialfasern der straff gespannten Iris quer (auf 1—2‴ Länge) durchschneidet.

Sie ist offenbar die einfachste Methode, verletzt das Auge am wenigsten, und hat überdiess desshalb einen hohen Werth, weil die so gebildete Pupille so viel als möglich central gelagert wird und niemals übermässig gross ausfallen kann.

Sie lässt sich jedoch nur in zwei Fällen anwenden, nämlich: *a*) wenn nach vorausgegangener Extraction Pupillensperre durch Verziehung des Pupillarrandes zur Hornhautnarbe eingetreten ist; *b*) wenn bei noch vorhandener Linse die Iris gegen eine seitlich gelegene Horn-

hautnarbe hingezogen und straff angespannt ist. Im ersteren Falle kann man das Messer keck durch die Iris durchstossen, weil eben die Linse mangelt; in letzterem muss das Messer, nachdem es in die vordere Kammer eingedrungen ist, behutsam so gewendet werden, dass es wohl die Iris durchdringt, aber die Kapsel dahinter nicht verletzt.

Klafft die Wunde nicht, nachdem man das Messer zurückgezogen hat, so kann man die Iridotomie als erstes Moment zur Iridectomie betrachten, und sofort deren zweites Moment vornehmen. Der Einstich in die Cornea muss desshalb von dem Einstiche in die Iris $1—1\frac{1}{2}'''$ entfernt sein.

2. *Iridectomie.*

Diese besteht darin, dass man durch einen 2—3‴ langen Einstich am Rande der Cornea mit einer Pincette (oder mit einem Irishäkchen) in die vordere Kammer eingeht, die Iris am Pupillarrande oder nächst ihrer Verwachsung mit der Cornea fasst, hervorzieht, und ausserhalb der Cornea mit einer Scheere abschneidet.

Sie kann, wie wir zeigen werden, in allen Fällen geübt werden, welche sich überhaupt zur Pupillenbildung eignen, so dass die dritte Methode, die Iridodialysis (Iridectomedialysis) gegenwärtig ganz entbehrlich geworden ist.

Die Stellung des Operateurs und des Assistenten zum Kranken sei dieselbe, wie bei den Staaroperationen (siehe Krankheiten der Linse). Angstliche und unruhige Patienten werden durch Chloroform oder Schwefeläther anästhesirt und im Bette liegend operirt.

Im 1. Momente fixirt der Gehilfe das obere, der Operateur mit der einen Hand das untere Lid. Den Einstich macht man mit einem geraden Lanzenmesser; wenn jedoch der Nasenrücken, der obere oder untere Augenhöhlenrand hindernd entgegen tritt, so wählt man ein Lanzenmesser, dessen schneidender Theil vom Halse unter einem Winkel von 30—40 Graden (knieförmig) abgebogen ist. Der Einstich wird im Allgemeinen am Rande der Cornea und demselben parallel gemacht. Ist jedoch der durchsichtige Theil der Cornea schmal, wie sehr oft bei ausgebreiteten Hornhautnarben, so steche man im Limbus conjunctivae corneae oder selbst noch durch den vordersten Theil der Sclera ein, um in die vordere Kammer zu gelangen. Ist die Hornhaut in grosser Ausdehnung oder durchaus durchsichtig, so steche man im Bereiche des durchsichtigen Theiles ein. Es soll nämlich der Einstichspunkt dem Angriffspunkte weder zu nahe noch zu fern liegen; anderthalb Linien kann im Allgemeinen als das Mittel der Entfernung bezeichnet werden. Diese Entfernung bezieht sich auf die Stelle, wo das Messer

die Descemetsche Haut durchdringt, und auf die Stelle, wo man die Iris fasst. — Ist der Einstich beendet, und das Messer zurückgezogen, so lasse man den Kranken das Auge schliessen und einen Augenblick ausruhen.

Im 2. Momente fixirt der Gehilfe das obere Lid mit der einen, das untere mit der andern Hand, jedoch so, dass er den Operateur nicht hindert. Diess geschieht am sichersten, wenn er das obere Lid mit der gleichnamigen Hand fixirt (also mit der rechten, wenn das rechte Auge operirt wird) und die andere um das Kinn des Kranken so herumschlägt, dass er mit dem Zeigefinger das untere Lid erreicht, die übrigen flach an das Gesicht anschmiegt. — Der Operateur fasst mit der einen Hand die Pincette, mit der andern die Scheere. Die Pincette sei möglichst fein, mit dünnen Branchen, an der einen mit einem, an der andern mit zwei feinen Widerhäkchen versehen, welche genau in einander greifen. Bei der Pupillenbildung nach innen, nach oben oder nach unten ist es nothwendig, dass die Pincette leicht gekrümmt sei. Die Pincette wird mit dem Daumen und Zeigefinger gefasst, und die Volarfläche der Hand wird dem Gesichte des Kranken zugewendet, um die Hand, wo nöthig, mit dem Mittel- oder Ringfinger am Gesichte aufstützen und allen Bewegungen des Bulbus leicht folgen zu können. Man führt die Pincette — mit der Convexität zum Bulbus gewendet — geschlossen durch die Wunde bis zu der Stelle, wo man die Iris fassen will, bei freiem Pupillarrande bis zum Sphinkter, und öffnet sie. Dieses Öffnen reicht in der Regel hin, dass sich die Iris dazwischen hineinlegt; wo nicht, so drückt man sie ein wenig an die Iris an, und schliesst sie alsogleich. Sowie man auf diese Weise die Iris gefasst hat, zieht man sie aus der Wunde hervor und vom Bulbus ab, und schneidet sie rasch mit der Scheere ab. — Die gleichfalls möglichst fein gebaute Scheere sei nach der Fläche mässig gebogen. Man nimmt sie so in die Hand, dass die Convexität dem Bulbus zugewendet wird. Am leichtesten und sichersten wird man sie handhaben, wenn man in das eine Ohr den Daumen, in das andere den Ringfinger einlegt, und den Zeigefinger an das Schloss stützt; der Mittelfinger bleibt dann disponibel, sich nöthigenfalls an die Stirn zu stützen. Die Scheere muss schon beim Eingehen mit der Pincette so vor dem Auge in Bereitschaft gehalten werden, dass man die Iris sogleich, wie sie hervorgezogen ist, abschneiden kann.

Aus diesem Vorgange wird ersichtlich, warum wir oben auf die Entfernung des Einstichs- vom Angriffspunkte Gewicht legten. Durchdringt das Messer die Descemetsche Haut kurz vor dem Punkte, wo man die Iris fassen muss, so kann man, wie leicht be-

greiflich, wenig oder gar keine Iris fassen und hervorziehen. Desshalb ist es auch nöthig, den Einstich in die Cornea oder Sclera nahezu senkrecht (auf die tangirende Ebene) zu beginnen, und erst dann, wenn die Spitze in die Kammer eingedrungen ist, der Fläche des Messers eine zur Iris parallele Richtung zu geben (indem man das Heft zum Kopfe des Operirten senkt, und die Spitze gegen den Angriffspunkt vorschiebt). Wird diess nicht beobachtet, so kann man mit dem Messer zu lange zwischen den Hornhautfasern bleiben, und die innere Fläche vielleicht erst da verlassen, wo man die Iris fassen will und muss. Ist andrerseits die Wunde (von der Descemetschen Haut an gerechnet) zwei Linien oder gar darüber vom Angriffspunkte entfernt, so wird man in der Regel zu viel Iris aus der Wunde herausgezogen haben, ehe man zum Abschneiden kommt. Eine zu grosse, und namentlich eine zu weit gegen den Rand hin reichende Pupille, und somit Blendung des Operirten durch das Licht ist die traurige Folge davon. — Dieser schlimme Zufall kann dem Operateur auch dann begegnen, wenn der Kranke unvermuthet das Auge schnell nach derselben oder nach der entgegengesetzten Seite rollt. Dabei reisst aber dann auch die Iris leicht vom Ciliarbande los. Man muss auf das Verdrehen des Auges um so mehr gefasst sein, weil der Operirte in der Regel lebhaften Schmerz empfindet, so wie man die Iris mit der Pincette fasst. Dadurch, dass man die Pincette leicht (auf die oben beschriebene Weise) führt, mit ihr den Bewegungen des Bulbus sogleich folgt, und mit der Scheere rasch bei der Hand ist, kann man diesem Unfalle entgehen; bisweilen aber wird es nöthig, lieber locker zu lassen, als dass man sich der Gefahr aussetzt, zu viel Iris herauszuziehen. Dies wird z. B. dann der Fall sein, wenn der Kranke in dem Momente, wo man die Iris eben herausgezogen hat, den Bulbus so stark unter das obere Lid verdreht, dass man mit der Scheere nicht zum Abschneiden kommen kann. Man unterbreche die Operation auf einen Augenblick, und fasse die Iris neuerdings. — Am leichtesten ist die Iridectomie in jenen Fällen auszuführen, wo die Pupille bloss verdeckt ist. Da kann man bisweilen dadurch, dass man den Einstich 2 – 3‴ lang macht, und das Messer unter einer leichten Drehung um seine Achse rasch herauszieht plötzlichen Ausfluss des Kammerwassers und Vorfall der Irispartie, die man eben ausschneiden will, bewirken. Ich ziehe es jedoch vor, das Kammerwasser erst beim Eingehen mit der Pincette völlig austreten zu lassen, weil bei plötzlicher Entleerung desselben die Linse momentan vorwärts rücken muss, und dabei die Zonula Zinii oder auch die vordere Kapsel bersten, mithin Cataracta nachfolgen kann. Ich habe das einige Male beobachtet. — Dadurch, dass man die auszuschneidende Partie der Iris, nämlich den Pupillarrand, den Sphincter iridis, mit der Pincette hervorholt, sichert man sich auch viel leichter vor der Bildung einer doppelten Pupille. Wo nämlich noch Pupille besteht, da soll diese nur erweitert werden, was offenbar nur durch Trennung der Ringfasern geschehen kann. Es ist also nicht gleichgiltig, an *welcher* Stelle man die Iris fasst, *welche* Partie man ausschneidet. Wäre es trotz aller Vorsicht geschehen, dass zwischen der natürlichen und zwischen der künstlichen Pupille eine Brücke übrig geblieben wäre, d. h. dass man bloss aus der Mitte (aus dem grossen Kreise) der Iris ein Stück ausgeschnitten hätte, und desshalb die neue Pupille nicht gehörig klaffte, so müsste man mit einem stumpfspitzigen Irishäkchen eingehen, und jene Brücke hervorholen oder zerreissen.

Bei Anwachsung des Pupillarrandes an die Cornea kann man, wenn man besorgt, die Iris werde sich nicht leicht abreissen lassen, dieselbe mit der Spitze des Messers knapp an der Cornea einstechen, so wie wenn man die Iridotomie machen wollte.

Bei einfacher Pupillensperre fasse man die Iris nächst dem Pupillarrande mit der Pincette, und ziehe sie gegen die Wunde hin an. Da die Partie, welche man fasst, nur

sehr klein ist, so reisst sie leicht von dem Exsudate los, oder es folgt selbst die Exsudatmembran dem Zuge.

Bei Cataracta accreta muss die Iridectomie mit der Extraction der verdunkelten Kapsel oder Linse vereinigt, oder vielmehr, sie muss gleichsam als Voract der Extraction vorgenommen werden. Wir werden daher den Vorgang hierbei erst bei den Staaroperationen beschreiben.

Ich ziehe den Gebrauch einer feinen (Blömerschen) Pincette dem des Irishäkchens bei dieser Operationsmethode vor, desshalb, weil man sich mit der Pincette nie der Gefahr aussetzt, die Linsenkapsel zu verletzen, weil die Pincette sicherer fasst und das Gefasste nicht mehr auslässt, während das Häkchen bisweilen durchreisst, und weil überdiess die Pincette viel leichter zu handhaben ist, als das Häkchen, wie wir bei der Betrachtung der Iridodialysis sehen werden, bei welcher die Pincette nicht wohl angewendet werden kann.

Seit ich weiss, dass man bequem noch im Bereiche der Sclera einstechen kann, um in die vordere Augenkammer zu gelangen, und dass man die Iris, wenn sie mit der Cornea verwachsen ist, mit der Spitze des Messers von derselben lostrennen kann, übe ich nur die Iridectomie, und bin überzeugt, dass man sie in allen Fällen verrichten kann, wo überhaupt die Bedingungen zur Pupillenbildung vorhanden sind. Ich lasse daher die Beschreibung der Iridodialysis (Iridectomedialysis) nur desshalb folgen, damit der Leser sich um so leichter die Vorzüge der Iridectomie vergegenwärtigen könne.

3. *Iridodialysis* (*Iridectomedialysis*).

1. *Moment.* Der Einstich in die Hornhaut wird im mittlern Theile derselben gemacht, $1\frac{1}{2}$—$2'''$ vom Rande entfernt und demselben parallel. Soll z. B. die künstliche Pupille an dem linken Auge nach innen angelegt werden, so nimmt der Operateur das gerade lanzenförmige Messer in die rechte Hand, und setzt es so an die Cornea, dass die eine Schneide nach oben, die andere nach unten, die Spitze nahezu senkrecht auf die tangirende Ebene des Einstichspunktes gerichtet ist. So wie man mit der Spitze in die vordere Kammer eingedrungen ist, was man sogleich an dem Gefühle des aufgehobenen Widerstandes erkennt, wendet man das Heft des Messers gegen die Schläfe, damit die Spitze zwischen der Iris und Cornea gegen das Ligamentum ciliare hin vorgeschoben werden könne. Ist bei diesem Vordringen die Wunde (an der Descemetschen Haut gemessen) 1—$1\frac{1}{2}'''$ lang geworden, so zieht man das Messer einfach zurück; kann man aber wegen Mangel an Raum die Spitze nicht so weit vorschieben, um der Hornhautwunde die genannte Länge zu geben, so vergrössere man dieselbe dadurch, dass man beim Herausgehen das Heft des Instrumentes rasch (gleichsam schnellend) nach oben bewegt, wodurch die Wunde nach unten erweitert wird. Diese Bewegung des Messers wird dadurch erzielt, dass man die Beuger der drei Finger, welche das Messer halten, schnell contrahirt, mithin die Schneide des Messers gleichsam gegen die Hohlhand her anzieht. Auf diese Weise wird die Wunde an der Desce-

metschen Haut mindestens eben so gross, als an der Vorderfläche der Hornhaut. Damit der Einstich wenigstens $1^1/_2$" vom Limbus conjunctivae entfernt sei, wird man in Fällen, wo die Hornhauttrübung so nahe an den Hornhautrand hinreicht, am Rande oder noch im Bereiche der Trübung einstechen müssen, sonst könnte leicht der durchsichtige Streifen der Hornhaut durch die nachfolgende Narbe und deren trüben Hof noch schmäler werden.

2. Moment. Während der Gehilfe mit der linken Hand das obere, mit der rechten das untere Lid fixirt — wenn wir bei dem obgewählten Falle bleiben — hält der Operateur mit der linken Hand die Scheere horizontal über den Nasenrücken her vor dem Auge in Bereitschaft, und geht mit dem Irishäkchen auf dieselbe Weise ein, wie früher mit dem Messer. Die Spitze des Häkchens wird dabei nach unten, der Rücken nach oben gehalten. Um nicht zwischen die Faserlagen der Hornhaut zu kommen, führt man das Häkchen ziemlich senkrecht in die Wunde, und wendet erst, nachdem man in die Augenkammer eingedrungen ist, das Heft so weit gegen die Schläfe, dass das Häkchen an der hintern Wand der Cornea zwischen dieser und der Iris vorgeschoben werden kann, bis sich seine Krümmung hinter dem Scleralfalze verbirgt. Sofort wird das Instrument einen Viertelkreis um seine Achse gedreht, vom Zeigefinger gegen den Daumen, so dass die Spitze des Häkchens rückwärts zu stehen kommt; in demselben Momente wird das Heft leicht gehoben, so dass die Spitze des Häkchens sich in die Iris einsenkt. So wie diess geschehen, wird das Instrument in die frühere Lage zurückgedreht, also die Spitze wieder nach unten gerichtet, zugleich aber gegen die Wunde her angezogen. So wie man sieht, dass die Iris dem Zuge folgt, wird das Heft des Instrumentes nicht nur von der Wunde abgezogen, sondern auch zugleich etwas gegen die Schläfe gedrückt, so dass also der gekrümmte Theil desselben, das eigentliche Häkchen, continuirlich an die Cornea angedrückt, der Wunde sich nähert. Durch dieses Andrücken der Convexität des Häkchens an die Descemetsche Haut, während die Spitze, an der die Iris haftet, nach unten gerichtet, und der Rücken dem obern Wundwinkel mehr genähert ist, bewirkt man zunächst das, dass die Wunde klafft, dann, dass die Spitze sich weder in dem untern Wundwinkel noch in der hintern Wundlefze fangen kann, endlich das, dass die hervorgezogene Partie der Iris sogleich derart von der Cornea abgelenkt wird, dass man die Scheere bequem zwischen dieser und dem Häkchen anlegen kann, ohne den continuirlichen Zug zu unterbrechen.

Die richtige Handhabung des Irishäkchens gehört offenbar unter die schwierigsten Acte der Augenoperationen überhaupt. Wer die eben beschriebene Führung desselben nicht genau beobachtet, bleibt damit leicht in der Cornea hängen. So wie man merkt, dass sich das Häkchen gefangen hat, mache man mit demselben eine kurze rückgängige Bewegung, gebe ihm die oben beschriebene Richtung, und führe es sofort nach der angegebenen Weise heraus. Käme man in Gefahr, eher mit dem Häkchen die Iris oder Cornea zu durchreissen oder gar das Häkchen abzubrechen, als dass man die Iris herausbrächte, so wende man das Heft nach unten und innen, so dass also der Rücken und die Convexität des Häkchens der Wunde zugewendet werden, und die Spitze beim Herausführen aus der Wunde der letzte Theil ist.

Durch die Iridodialysis kann man jederzeit nur eine dreieckige Pupille erhalten; die Basis bildet das Ciliarband, von welchem man die Iris ablöst, die Spitze entspricht dem Einstiche in die Hornhaut. Solche Randpupillen können schon desshalb keinen grossen Nutzen gewähren, weil die Strahlenbrechung sehr gestört wird. Ein grosser Theil der Lichtstrahlen, welche zur Öffnung in der Iris gelangen, ist durch Beugung beim Vorbeigehen am Limbus conjunctivae mehr weniger von dem Achsenstrahle abgelenkt, und trifft, wenn nicht auf die Ciliarfortsätze, so doch auf die Zonula Zinnii und den äussersten Rand der Linse. Man betrachte nur die dem 1. Bande beigegebenen Durchschnitte, oder noch besser, man mache sich selbst nach der dort angegebenen Weise solche Durchschnitte von frischen Augen, und man wird sich bei Anwendung der bekannten Gesetze der Optik leicht überzeugen, dass bei solchen Pupillen bedeutende Zerstreuungskreise auf der Netzhaut entstehen müssen. — Nach der Iridodialysis erfolgt Blutaustritt häufiger und stärker, als nach der Iridectomie. Wird die Spitze des Häkchens nicht bald nach dem Einhaken abwärts gewendet, so kann man leicht die Linsenkapsel verletzen. Wird das Häkchen nicht bis zur Vereinigungsstelle der Iris mit dem Ciliarbande vorgeschoben, oder ist die Iris an der äussersten Peripherie mit der Cornea verklebt (vergleiche Iritis S. 46), so folgt die Iris dem Zuge des Häkchens nicht. Es ist mir auch begegnet, dass ich gleichsam nur das vordere Blatt der Iris abgelöst und herausgezogen hatte, die scheinbar gelungene Pupille noch durch eine Pigmentlage verdeckt war.

Verband, Nachbehandlung.

So wie die Iris gehörig eingestochen oder ein Stückchen derselben abgeschnitten ist, lasse man das Auge ein Weilchen schliessen, und sehe dann, ob man seinen Zweck erreicht habe, und was allenfalls zur Erreichung desselben noch nothwendig und zulässig sei.

Blutaustritt in der vordern Kammer macht leider die Beurtheilung bisweilen unmöglich. Steht die Blutung bald still, so kann man sich die nöthige Einsicht dadurch verschaffen, dass man das Blut austreten macht, indem man mittelst des Lides leicht auf die Cornea gegen die Wunde hin drückt, oder diese mit dem Davielschen Löffel lüftet. Hartnäckige Blutung tritt in der Regel nur da ein, wo das Gewebe der Iris durch Entzündung sehr verändert und der Rückfluss des Blutes durch die Gefässe der Chorioidea (wegen vorausgegangener Chorioiditis) mehr weniger beeinträchtigt ist. In solchen Fällen sieht man das Hy-

poaema wochenlang nach der Operation fortbestehen oder von Zeit zu Zeit wiederkehren, und die Pupille wird, auch wenn sie gross war, wieder verschlossen. Kalte Umschläge, das einzige Mittel, das wir solcher Blutung entgegensetzen können, sind in derlei Fällen leider auch oft erfolglos.

Findet man, dass Reste der hervorgezogenen Iris in der Wunde *eingeklemmt* sind, so kann man sie dort belassen; es wird indess im Allgemeinen besser sein, sie mit dem Spatel des Davielschen Löffels zurückzuschieben, damit die Wunde schneller und sicherer ohne stärkere Reaction verheile. Nach der Iridodialysis jedoch lasse man, falls die Pupille nicht sehr gross ist, die Iris lieber in der Wunde eingeklemmt, weil sie, wenn nicht ein hinreichend grosser Theil ausgeschnitten ist, sich sonst gern wieder in die frühere Lage zurückzieht.

Ist kein Blut ausgetreten, so prüfe man zur eignen und zu des Operirten Beruhigung den Erfolg durch einige nicht anstrengende *Sehversuche*. Der Lichtreiz wirkt überdiess in jenen Fällen, wo der Sphinkter getrennt wurde, erweiternd auf die neue Öffnung, also günstig ein.

Die Augen werden durch englische Heftpflaster geschlossen und mit einer leichten Compresse bedeckt (siehe Staaroperation); der Kranke soll einige Stunden ruhig liegen, damit sich die Wunde früher schliesse, das Zimmer werde mässig (weniger als nach Staaroperationen) verdunkelt, die Diät werde durch einige Tage etwa auf ein Drittel der vollen Portion herabgesetzt. Treten die Zeichen excessiver Reaction ein, so benehme man sich so, wie wir später bei den Staaroperationen angeben werden. Nach 48—60 Stunden kann man ohne Anstand den Verband entfernen, und das Auge bloss durch einen Schirm schützen. Entzündung tritt übrigens nach den eben beschriebenen Methoden der Pupillenbildung auffallend selten ein, und man kann die Kranken meistens schon nach 6—8 Tagen in's Freie lassen.

Geschichtliche Bemerkungen.

a. Die erste Idee zur Bildung einer künstlichen Pupille gab *Thomas Woolhouse*, Augenarzt des Königs Jakob II. von England. Sein Schüler *Cheselden* veröffentlichte im Jahre 1728 die Operationsgeschichten von zwei Fällen, bei denen in Folge von Depressio cataractae Pupillensperre eingetreten war. Er setzte ein schmales (gegen 1‴ breites) einschneidiges Messerchen an der Schläfeseite des Bulbus etwa 1½‴ hinter der Cornea an die Sclera an (die Schneide rückwärts gerichtet), drang damit durch die Sclera und durch die Iris in die vordere Augenkammer, führte die Spitze bis zum Nasenrande der Iris und schnitt diese beim Zurückziehen des Messers horizontal von innen nach aussen ein, in dem einen Falle etwas oberhalb, in dem andern unterhalb der gesperrten Pupille, — Wenn seine Nachfolger häufig keinen Erfolg erzielten, so kam diess wohl meistens

daher, dass sie diese Methode unter Verhältnissen anwendeten, für welche sie nicht passte. In Cheseldens Fällen war nämlich die Linse beseitigt, die Iris wahrscheinlich in ihrer Structur wenig verändert und ziemlich straff gespannt, und der Schnitt wurde quer durch die Radialfasern geführt, die Wunde konnte also hinreichend klaffen, und es war weder Verletzung der Linse noch excessive Reaction (Entzündung) zu fürchten. — Die häufigen Nichterfolge führten zunächst dazu, dass Einige (zuerst *Heuermann* 1756) das schneidende Instrument durch die Cornea einführten. *Beer* (1805) stiess ein lanzettförmiges Messerchen in einem Momente schräg durch die Cornea und Iris, und schnitt (bei Pupillensperre) die gespannten Fasern der Iris quer durch, oder löste sie (bei vorderer Synechie) von der Cornea ab. Er übte also die Iridotomie im Wesentlichen auf dieselbe Weise und unter denselben Verhältnissen, wie wir sie oben angegeben haben.

Am meisten Anklang, weil in einer viel grössern Zahl von Fällen anwendbar, fand die Methode von *Maunoir,* welche bereits durch das Verfahren von *Guérin* (1769) und von *Janin* (1772) vorbereitet war. *Guérin* hatte nämlich der Hornhaut in ihrer untern Gegend einen Lappenschnitt beigebracht, durch die Wunde ein kleines Messer eingeführt, und mittelst eines Kreuzschnittes in der Iris eine ziemlich runde Pupille erhalten. *Janin* hatte nach gleicher Eröffnung der Cornea statt des Messers eine krumme Scheere gebraucht, sie an der Peripherie durch die Iris durchgestossen, und die Radialfasern (von unten nach oben) quer durchschnitten. *Maunoir* (1812) öffnete die Cornea am Rande wie zur Extractio cataractae, jedoch nur auf $^1/_4$—$^1/_3$ ihres Umfanges, und zwar nach aussen, wenn die Pupille nach innen angelegt worden sollte, und führte durch diese Öffnung eine eigene, knieförmig gebogene Scheere geschlossen ein. War die Pupille bloss verdeckt, oder verzogen und verdeckt, so nahm er eine an beiden Spitzen mit einem Knöpfchen versehene Scheere, führte den einen Arm durch die Pupille hinter, den andern vor der Iris bis zum Ciliarrande, und durchschnitt die Iris vom Pupillarrande gegen den Ciliarrand hin. In den übrigen Fällen bediente er sich einer Scheere, deren unteres Blatt spitzig, deren oberes geknöpft war. Bei Pupillensperre in Folge von Staaroperationen wurde das spitzige Blatt mitten durch die Iris gestossen, und hinter dieser fortgeführt, bis das geknöpfte Blatt den Ciliarrand erreicht hatte; durch Schliessung der Scheere wurde die Iris durchschnitten, dann die Scheere so gewendet, dass ihr auf gleiche Weise ein zweiter Schnitt beigebracht werden konnte, welcher mit dem ersten ein V bildete, dessen Basis gegen den Ciliarrand gerichtet war. Die Pupille entstand dadurch, dass der V-förmige Lappen sich allmälig gegen die Basis zurückzog. Bei Pupillensperre mit Verdunklung der Kapsel oder Linse wurde das spitzige Blatt nicht bloss durch die Iris, sondern auch durch die Kapsel und Linse gestossen, und durch einen zweiten gleichen Schnitt eine V-förmige Öffnung in der Iris gebildet, durch welche dann die zerstückelte Linse aus dem Auge theils mittelst Druck, theils mittelst eines Davielschen Löffels oder mittelst einer gefensterten Pincette entfernt wurde. — Die Schattenseiten dieser Methode sind: die Grösse der Hornhautwunde, wenn man die Scheere ohne Quetschung derselben handhaben will, die grosse Gefahr, die Linse zu verletzen, auch wenn man sie schonen will, die Schwierigkeiten, die verdunkelte Linse vollständig zu extrahiren, und die Unmöglichkeit der Pupillenbildung da, wo nur ein kleiner Theil durchsichtiger Hornhaut und vorderer Kammer vorhanden ist.

b. Der Erfindung der Iridotomie folgte zunächst die der *Iridectomie* durch *Wenzel* (1780). Dieser eröffnete bei Atresia pupillae (einfach, mit Verdunklung der Linse, nach vorausgegangener Extraction) die Cornea wie zur Extraction; indem er jedoch, mit der

Spitze seines Staarmessers in der vordern Kammer angelangt, dieselbe etwa $^1/_2$‴ vor der Mitte der Iris durch diese in die hintere Augenkammer senkte, und sie dann wieder durch die Iris in die vordere Kammer und in die Hornhaut führte, brachte er durch Fortschieben des Messers sowohl der Iris als der Hornhaut einen Lappenschnitt bei. Durch die Hornhautwunde ging er mit einer Davielschen Scheere so ein, dass er damit den Irislappen abschneiden konnte. Durch die auf diese Weise gebildete Pupille konnte nöthigenfalls die Linse entfernt werden. Einen wesentlichen Nachtheil dieser Methode, die Verletzung der Linse in Fällen einfacher Pupillensperre, beseitigte *Sabatier* (1805) dadurch, dass er mit seinem Staarmesser bloss die Cornea (in ihrem untern Umfange) durchschnitt, den Hornhautlappen mit einem Davielschen Löffel emporhob, die mittlere Partie der Iris mit einer Pincette anzog, und mit einer Scheere abschnitt. Das Verfahren von *Wenzel* sowohl als das von *Sabatier* genügt allen Anforderungen bei Cataracta accreta. Es erscheint aber eine so bedeutende Hornhautwunde auch nur da gerechtfertigt, wo sich's darum handelt, die verdunkelte Linse durch dieselbe zu entfernen. Für die übrigen Fälle der Pupillenbildung hat *Beer* (1796) ein so zweckmässiges Verfahren angegeben, dass nur wenig mehr daran zu verbessern übrig blieb. Er brachte der Hornhaut (möglichst nahe am Rande, um Beeinträchtigung des durchsichtigen Theiles derselben zu verhüten) einen mindestens 1‴ langen Einstich bei, zog die Iris, wenn sie nicht von selbst durch die Wunde vorfiel, mit seinem Staarhaken (etwas grösser als die jetzt gebräuchlichen Irishäkchen) oder mit einer feinen Pincette aus der Wunde hervor, und schnitt sie mit einer Scheere ab. Bei einfacher Verdeckung der Pupille rechnet Beer auf spontanen Vorfall der Iris mit dem Ausflusse des Kammerwassers; bei Verdeckung und theilweiser vorderer Synechie führt er gleich nach dem Hornhautschnitte „den kleinen Staarhaken auf solche Art zwischen die Regenbogenhaut und Hornhaut ein, dass seine Spitze weder gegen die Cornea noch gegen die Iris gerichtet ist, sucht durch eine schiefe Richtung des Hakens den Pupillarrand der Iris zu fassen, und schneidet den auf diese Art gefassten und sofort hervorgezogenen Theil sogleich mit der Davielschen Scheere ab; er schneidet somit nur die normale Pupille so weit aus, dass sich ihre Grenzen jetzt weiter hinter den durchsichtigen Theil der Hornhaut gegen ihren Rand hin erstrecken, wodurch folglich auch das Gesicht in vorzüglichem Grade wieder hergestellt werden muss, weil durch eine so gestaltete Pupille die Lichtstrahlen weniger auf den Rand, sondern mehr auf den mittlern Theil der Krystalllinse fallen.“ „Ist die Regenbogenhaut auch an der Stelle, wo die künstliche Pupille angelegt werden muss, mit ihrem Pupillarrande an die Hornhaut geklebt, dann muss man sie mittelst des eingebrachten Hakens, oder, wenn dieser etwa immer ausreisst, mit einer feingespitzten gezähnten Pincette in ihrem grossen Kreise fest anfassen, zwischen die Wundlippen herausziehen, und die Spitze des dadurch gebildeten Kegels noch etwas inner der Wundlippen abschneiden, weil man bei stärkerem Hervorziehen die Iris auf eine für den Erfolg der Operation nachtheilige Weise zerreissen würde. Die normal beschaffene Linsenkapsel und Linse kann in allen diesen Fällen durchaus nicht verletzt werden, wenn sich der Kranke nur halbwegs vernünftig beträgt.“ — Als eine wesentliche Verbesserung der Beerschen Methode ist *Benedict's* (1810) Rath anzusehen, dass man, wenn nur ein schmaler Streifen durchsichtiger Hornhaut vorhanden ist, durch den hervorspringenden Rand der Sclera einstechen solle, um jede Beeinträchtigung der Durchsichtigkeit zu verhüten. Dadurch, dass man das Messer durch die Sclera in die vordere Kammer führt, kann man nun eben so gut und noch besser Marginalpupillen erhalten, als durch die Iridodialysis. Um die Iridectomie auch an der Nasenseite leicht üben zu können, hat *J. N. Fischer* zuerst ein gekrümmtes Lanzenmesser und eine kurze

gekrümmte Pincette angewendet, weil man mit geraden und langen Instrumenten häufig durch die Höhe des Nasenrückens im Einstiche sowohl als im Fassen und Hervorziehen der Iris gehindert wird. Ein (auf obige Art) knieförmig gebogenes Lanzenmesser habe ich zuerst von Dr. *Gulz* aus Wien erhalten.

c. Die Unmöglichkeit, die Wenzelsche Iridectomie und ihre Varianten allgemein anzuwenden, und die Beobachtung spontaner Pupillenbildung durch Ablösung der Iris vom Strahlenbande führten zwei ausgezeichnete Augenärzte zu Anfang des jetzigen Jahrhunderts, *Adam Schmidt* in Wien und *Anton Scarpa* in Pavia, auf die Idee der Iridodialysis. *Schmidt* eröffnete zuerst die Hornhaut und löste die Iris mit einer Pincette vom Ciliarbande ab; später aber operirte er so wie *Scarpa*, nur bediente er sich einer minder stark gekrümmten Nadel. *Scarpa* führte die Nadel durch die Sclerotica so wie bei der Depressio cataractae zwischen der Iris und Linse bis zur Nasenseite der Iris vor, stach dann die Spitze der Nadel durch die Iris in die vordere Kammer, und löste durch hebelartige Bewegungen des Instrumentes die Iris vom Ciliarbande los. *Himly* und *Beer* änderten dieses Verfahren zunächst dahin ab, dass sie die Nadel gleich nach dem Einstiche in die Sclerotica durch die Iris in die vordere Kammer und durch diese gegen den Nasenrand der Iris hin führten; später senkten sie die Nadel sogleich durch die Cornea ein, um in die vordere Kammer zu gelangen. Alle diese Encheiresen waren nicht nur sehr verletzend für das Auge, sondern auch höchst unsicher in Bezug auf das Offenbleiben der Pupille. Die Iris legte sich oft wieder an das Ciliarband an. Diess zu vermeiden, machte *Langenbeck* (1815) einen Einstich in die Cornea mit einem Staarmesser, 3‴ vom Angriffspunkte entfernt, ging mit einem feinen Häkchen ein, um die Iris vom Ciliarbande abzulösen, in die Hornhautwunde hineinzuziehen und daselbst durch Einklemmung zwischen den Wundlefzen zu fixiren (Iridoencleisis). *Assalini* (1818), welcher die Iris mit einem eigenen zangenartigen Instrumente vom Ciliarbande loslöste, schnitt die aus der Hornhautwunde hervorgezogene Partie der Iris mit einer Davielschen Scheere ab (Iridectomedialysis). *Rosas* (1830) bediente sich zur Eröffnung der Hornhaut eines lanzenförmigen oder Staarmessers, zur Ablösung und Hervorziehung der Iris des Langenbeckschen Häkchens, und zum Abschneiden einer Davielschen oder kleinen Louisschen Scheere. — Zum Ablösen und Vorziehen der Iris wurden mehrere, mitunter sehr sinnreich erdachte, aber auch höchst complicirte und schwer tractable Instrumente vorgeschlagen, welche jedoch gegenwärtig wohl allgemein und mit Recht nicht mehr in Anwendung kommen. Hieher gehören: *Langenbeck's* Coreoncion, *Schlagintweit's* Iriankistron, *Gräfe's* Corconcion, *Wagner's* Staarnadelzange, *Emden's* Raphiankistron, *Geiger's* Lanzenhaken, *Nowicki's* Labidobelonankistron etc. Abgebildet und beschrieben sind sie in *Blasius* Akiurgie XVII. 47—92.

Zur Fixirung der Augenlider sind verschiedene *Augenlidhalter*, zur Fixirung des Bulbus *Ophthalmostaten* erfunden worden. Ich bediene mich in der Regel weder der einen, noch der andern, weil man, wie ich bei Prof. *Fr. Jäger* in Wien sah, auch ohne diese Hilfsmittel recht gut operiren kann, wenn man sich gleich Anfangs nicht daran gewöhnt, und sich überhaupt geübt hat. Zur Fixirung des Bulbus kann man sich im Nothfalle eines etwas grösseren und stärkeren Irishäkchens bedienen, welches man in die etwa vorhandene Hornhautnarbe oder in den vordersten Theil der Sclera einsetzt. Stände grosse Unruhe des Kranken zu besorgen, so wende man lieber die Narkose durch Chloroform oder Schwefeläther an.

V. Buch.

Die Aderhaut, Tunica chorioidea.

A. Anatomisch-physiologische Bemerkungen.

Die *Aderhaut* erstreckt sich innerhalb der Sclera vom Umfange der Eintrittsstelle des Sehnerven nach vorn bis zum Rande der Hornhaut. Nur ihr hinteres und ihr vorderes Ende ist mit der Sclera fest verbunden, im übrigen Verlaufe ist sie einfach an die Sclera angelagert, so dass man sie nach Zerreissung der Nerven- und Gefässstämmchen, welche durch die Sclera zu ihr treten, leicht von derselben ablösen kann.

Obwohl sie ein continuirliches Ganzes bildet, so muss sie doch wegen einiger Verschiedenheiten im Baue in einen hintern grössern Theil — *die Chorioidea im engern Sinne* — und in einen vordern kleinern, den *Strahlenkörper*, corpus ciliare — unterschieden werden. Die Grenze zwischen beiden bezeichnet das zackige oder sägeförmige Ende der Netzhaut — *Ora serrata retinae* —, welches ungefähr $2^1/_2$‴ hinter dem Hornhautrande fast wie ein Parallelkreis verläuft. Indem die Zone, welche der Strahlenkörper zwischen der Hornhaut und der Ora serrata einnimmt, an der Nasenseite um $^1/_2$‴ schmäler ist, als an der Schläfenseite, fällt die Ora serrata nahezu in die Gegend, in welcher sich aussen die geraden Augenmuskeln an die Sclera anheften.

a. Die Aderhaut im engern Sinne ist im hintern Umfange $^1/_{15}$ — $^1/_{20}$‴, in der Gegend des Äquators nur $^1/_{30}$‴ dick, sehr weich, dehnbar, leicht zerreisslich. Sie besteht aus Blutgefässen, welche durch zartes Bindegewebe mit einander verbunden sind, und aus zahlreichen Zellen, welche einen schwarzbraunen Farbestoff, das Pigmentum nigrum, enthalten. Nach der ungleichen Vertheilung dieser Elemente kann man sich die Chorioidea als aus drei concentrischen Lagen bestehend

denken, welche in folgender Ordnung von aussen nach innen auf einander folgen: *α)* die Bindegewebsschicht, *β)* die Gefässschicht, bestehend aus dem Venengeflechte und den Arterien mit einem äusserst feinen Capillargefässnetze, und *γ)* die Pigmentlage.

α. Das *zellige Stroma* bildet eine dünne Lage, welche der äussern Fläche ein lichteres Ansehen gibt. In und auf demselben verlaufen die *Ciliarnerven* als weissgraue Streifen nach vorn zur Iris. Diese dünne Bindegewebslage wurde von *Arnold* als Analogon der Arachnoidea cerebri betrachtet, und im Verein mit der Lamina fusca sclcroticae als Arachnoidea oculi beschrieben.

β. Die Arterien sind die *hintern kurzen Ciliararterien,* welche (gegen 20 an der Zahl) in der Umgebung des hintern Poles und des Sehnerven durch die Sclera zur Chorioidea eindringen. Diese Arterien verzweigen sich grösstentheils in der Chorioidea allein, indem sie sich fortwährend gabelförmig spalten; zum Theile jedoch gehen sie auch zum Strahlenkörper und zur Iris. Sie biegen theils einfach in Venen um, theils mittelst eines äusserst feinen und dichten *Capillargefässnetzes,* welches den Arterien und Venen nach innen aufliegt. Dieses Capillargefässnetz wurde von *Ruysch* dem Sohne als eine eigene Membran betrachtet, und seinem Vater zu Ehren Membrana Ruyschiana genannt. — Die Venen, welche diesen Arterien entsprechen, sind theils die *hintern kurzen Ciliarvenen,* welche als zahlreiche kleine Stämmchen die Sclera im Umfange des hintern Poles und des Sehnerven durchbohren, theils die *Wirbelvenen* oder *Vasa vorticosa Stenonis,* welche in 4—6 ziemlich symmetrisch angeordnete Wirbel zusammen tretend, mit eben so vielen Stämmchen ungefähr 2‴ hinter dem Äquator aus dem Bulbus treten. Nur einige kleinere Stämmchen durchbohren die Sclera in der Gegend des Äquators.

γ. Zwischen diesen Elementen der Chorioidea, zu welchen noch feine Ästchen von *Ciliarnerven* eintreten, sind die Pigmentzellen reichlich eingebettet, welche endlich an der Innenseite der Chorioidea so zahlreich auftreten, dass sie gleichsam eine eigene Lage, das *Stratum pigmenti,* bilden. Dieses stellt eine einfache Schicht von sechseckigen gekernten Zellen dar, welche mit braunem körnigem Pigmente gefüllt sind; dasselbe ist einfach an die Netzhaut (die Stäbchenschicht derselben) angelagert, und lässt sich sehr leicht von derselben abheben. Eine eigene seröse Membran zwischen der Chorioidea und Retina, wie in früherer Zeit unter dem Namen der *Jakobschen Haut* beschrieben wurde, existirt zuverlässig nicht. Das, was als Jakobsche Haut bezeichnet wurde, ist nämlich nichts anderes als die Stäbchenschicht der Netzhaut,

welche an etwas macerirten oder in Sublimat erhärteten Augen stückweise an der Innenfläche der Aderhaut hängen bleibt.

b. Der *Strahlenkörper* stellt einen $2^1/_2$—3‴ breiten Gürtel zwischen der Ora serrata und dem Scleralfalze am Hornhautrande dar. Seine hintere *flache Hälfte* ist $^1/_{20}$—$^1/_{15}$‴, seine vordere wulstige Hälfte gegen 1‴ dick. Letztere besteht aus dem *Strahlenbande* (Ligamentum ciliare) und aus den *Strahlenfortsätzen* (Processus ciliares).

α. Die flache Hälfte oder der *ungefaltete Theil des Ciliarkörpers* unterscheidet sich von dem bisher beschriebenen Theile der Chorioidea dadurch, dass er an der Innenfläche mit der Zonula Zinnii — wovon später — sehr fest verbunden ist und mehr Pigment enthält, daher viel dunkler erscheint; dass die Gefässe sich nicht mehr in Capillarien auflösen, und dass er kleine Riefen zeigt, welche sich von der gezackten Linie allmälig gegen die Ciliarfortsätze hin erheben.

β. Ungefähr in der Mitte der vom Strahlenkörper gebildeten Zone lassen sich schon an der Farbe zwei verschieden organisirte Theile desselben unterscheiden. Der nach aussen (an der Sclera) liegende ist weiss- oder gelb-grau, gleichmässig derb, und wird nach vorn immer dicker. Senkrecht von aussen nach innen und von vorn nach hinten durchschnitten erscheint er dreieckig oder keilförmig. Es ist diess das *Ciliarband*, welches in früherer Zeit als Fortsetzung und Verdickung der Bindegewebsschichte der Chorioidea und als gangliöse Ausbreitung der darin verlaufenden Ciliarnerven (*Sömmerring*) betrachtet wurde, von *Brücke, Bowman, Kölliker* u. A. aber für ein rein muskulöses Organ — *Spannmuskel der Chorioidea* — erklärt wird. — Seine äussere, an die Sclera angelehnte Fläche bildet die unmittelbare Fortsetzung der äussern Fläche der Chorioidea, und ist nur durch die hier ein- und austretenden vordern Ciliargefässe an die Sclera stellenweise angeheftet. Sie ist etwas über 1‴ breit. Seine innere (leicht concave) Fläche entfernt sich je weiter nach vorn desto mehr von der äussern Fläche, so dass das Ciliarband zuletzt die Dicke von mehr als $^1/_2$‴ erreicht. Sie ist nicht frei, sondern in unmittelbarer Verbindung mit der (später zu beschreibenden) Gefäss- und Pigmentschicht des Ciliarkörpers, und etwas schmäler als die äussere Fläche. Seine vordere Fläche ist in ihrer äussern Hälfte der vordern Augenkammer zugekehrt, und von dem Döllingerschen Bande (Ligament. pectinatum iridis: Huek) überzogen; auf der innern Hälfte sitzen die Iris und weiter nach hinten die vordern Enden der Ciliarfortsätze. Seine hintere Kante ist sehr scharf, verläuft sich eigentlich in das zellige Stroma der Chorioidea und in die zahlreich eintretenden Ciliarnerven. Die innere Kante ist

beinahe rechtwinklig, jedoch abgerundet. Der Kreis, den sie beschreibt, hat 5‴ im Lichten. Die äussere Kante ist nach vorn in die Länge gezogen, und vermittelt die feste Verbindung zwischen dem Ciliarbande und den daran haftenden Gebilden einer- und zwischen der Sclera und Cornea andrerseits. Sie entspringt gleichsam mit zwei Wurzeln, mit einer vordern (oder innern) dünneren von dem Rande der Cornea, und mit einer hintern (oder äussern) dickeren von der Sclera (an deren Randfalze). Zwischen beiden sieht man (an Durchschnitten von vorn nach hinten) eine längliche Spalte, welche sich als Durchschnitt des *Schlemmschen Canales* erweist. (Vergl. B. I. S. 176.) Die innere Wandung dieses Canales ist nicht unmittelbar von der Wasserhaut gebildet, sondern von dieser noch durch feine halbdurchsichtige Fasern getrennt, welche von den tiefsten Faserschichten der Cornea zur äussern Kante und zur vordern Fläche des Ligamentum ciliare verlaufen.

γ. Die Gefäss- und Pigmentschicht der Chorioidea läuft an der innern Fläche des Ciliarbandes, welches zwischen dieselbe und zwischen die Sclera wie ein scharfer Keil gleichsam eingeschoben ist, ununterbrochen nach vorn und innen bis zur hintern Fläche der Iris fort, in welche sie gewissermassen übergeht; man sieht wenigstens nirgends eine Andeutung von einer Grenze zwischen beiden. Die Riefen, welche schon im flachen Theile des Corpus ciliare beginnen, werden nach vorn zu plötzlich höher, und gestalten sich zu 70—80 weissgrauen Falten oder Wülsten, welche wie eine Krause rings um den Rand der Krystalllinse gelagert sind, ohne jedoch denselben zu berühren. Diese Falten sind unter dem Namen *Ciliarfortsätze* bekannt. Jede derselben gleicht einem vielfach eingeschnürten und verschiedenartig gewundenen Darme, dessen Hauptrichtung von hinten nach vorn und innen geht. Jede solche Falte sitzt gleichsam reitend auf der innern Kante und auf dem vordern Theile der innern Fläche des Ciliarbandes. Jede ist ungefähr $^4/_5$‴ lang und $^2/_5$‴ hoch. Eine Ebene, durch die erhabensten (am meisten gegen die Augenachse vorragenden) Punkte oder Firsten derselben gelegt, würde $4^1/_2$‴ im Durchmesser haben, und von dem vordern Pole der Hornhaut 2‴ weit abstehen. Eine Ebene, durch die grösste Peripherie der Linse gelegt, würde noch den grössten Theil der Ciliarfortsätze vor sich haben.*) Von der Grösse der Oberfläche jedes einzelnen Ciliarfortsatzes kann man sich nur dann eine annähernd richtige Vorstellung machen, wenn man an einem in Chromsäure er-

*) In der von *Brücke* l. c. gegebenen Abbildung liegen die Ciliarfortsätze hinter der Äquatorialebene der Linse, was offenbar irrig ist.

härteten Auge einen die Augenachse senkrecht treffenden Durchschnitt macht, welcher mit der Cornea noch einen etwa 1—1½‴ breiten Reifen der Sclera mit fort nimmt. Die auf diese Art quer durchschnittenen Ciliarfortsätze erscheinen dann trauben- oder blumenkohl-ähnlich.

Die innere Fläche des Ciliarkörpers ist durch die *Zonula Zinnii* unzertrennlich fest mit der Netzhaut an der Ora serrata, und mit dem Glaskörper vor dieser gezackten Linie verbunden; der vorderste (freie) Theil der Zonula vermittelt eine ziemlich feste, jedoch bewegliche Verbindung mit dem Krystallkörper. Von der Ora serrata an vorwärts bis zu den Falten des Ciliarkörpers kann man weder die Netz- noch die Glashaut als solche verfolgen; sie gehen gemeinschaftlich in eine dünne, durchsichtige und sehr feste, durch eigenthümliche Fasern verstärkte Membran, den *Ciliartheil der Zonula Zinnii*, über, welche mit der innern Fläche des Ciliarkörpers so fest zusammenhängt, dass sie sich von derselben nicht trennen lässt. Nur an etwas macerirten Augen löst sich diese Membran vom Ciliarkörper, und bleibt als ein Continuum der Netz- und Glashaut auf dem Glaskörper zurück, wenn man die Sclera und Chorioidea weggenommen hat. Bei dieser künstlichen Trennung des Ciliarkörpers von der Zonula Zinnii bleibt der grösste Theil des Chorioidealpigmentes, namentlich vom flachen Theile des Ciliarkörpers, auf dieser Membran zurück, und bildet einen kronen- oder kranzähnlichen Abdruck, den man *Corona ciliaris* genannt hat.

An der Grenze zwischen dem flachen und dem gefalteten Theile des Ciliarkörpers trennt sich die Zonula in zwei Blätter, ein hinteres und ein vorderes. Das hintere Blatt zeigt alle Eigenschaften der Glashaut, und geht als Umhüllung des Glaskörpers zur tellerförmigen Grube, wo es sich mit dem hintern Blatte der Linsenkapsel fest vereinigt, ohne jedoch, wie in neuester Zeit *Kölliker* wieder behauptet, daselbst zu verschwinden oder mit der Kapsel in Eins zu verschmelzen. Indem dieses Blatt zu der hintern Kapsel nach innen verläuft, und also zwischen den Wurzeln der Ciliarfortsätze und dem Rande der hintern Kapselhälfte ausgespannt ist, bildet es centripetal verlaufende und fächerähnlich gestaltete Fältchen, welche sich in dem unterliegenden Glaskörper abdrücken (seichte Vertiefungen für die Ciliarfortsätze bilden). — Das vordere Blatt geht in den Vertiefungen und auf den Erhabenheiten des Ciliarkörpers als fest anhaftender Überzug desselben weiter nach vorn, und verlässt ihn erst in der Gegend der Firsten, indem es gerade nach innen (zur Achse), mithin zum Rande der vordern Kapsel verläuft, somit gleichfalls fächerähnliche centripetale Fältchen bildet, weil es auf der Höhe jedes Fortsatzes weiter nach vorn

gekommen ist, als in den Furchen dazwischen. Die Insertion in die vordere Kapsel geschieht nicht genau am Rande derselben, sondern ungefähr $^1/_3$''' innerhalb desselben. Diesen zwischen den Firsten der Ciliarfortsätze und dem Rande der vordern Kapsel ausgespannten Theil der genannten Membran, welcher die oberwähnten eigenthümlichen Fasern in grosser Menge zeigt, nennt man den *freien Theil der Zonula Zinnii,* der Kürze wegen wohl auch ausschliesslich Zonula Zinnii oder Strahlenblättchen. Besser ist es, ihn nach *Retzius* das *Aufhängeband der Linse* zu nennen. Er bildet einen Theil der Wandung der hintern Augenkammer, und lässt sich in seiner ganzen Breite und Ausdehnung am besten sehen, wenn man von einem Bulbus die Cornea vollständig abgetragen und die Iris vom Ciliarkörper ringsum abgezogen hat.

Indem das obgenannte vordere Blatt aus der Gegend der Firsten zur vordern Kapsel, das hintere Blatt aus der Gegend der Wurzeln der Ciliarfortsätze zur hintern Kapsel geht, bleibt zwischen beiden eine Spalte, im Ganzen eine Art Canal um den Rand der Linse herum, bekannt unter dem Namen *Canalis Petiti.* Dadurch, dass man die vordere Wand desselben an einer Stelle einritzt, und durch diese Öffnung Luft einbläst, kann man sich von der Existenz eines solchen Zwischenraumes, wenigstens von dem Auseinanderweichen der genannten beiden Blätter überzeugen. Das beste Mittel, sich über die mechanischen Verhältnisse der bisher betrachteten Gebilde zu unterrichten, sind Durchschnitte ganz frischer oder in Chromsäure erhärteter Bulbi von vorn nach hinten.

Über den feinern Bau der Chorioidea, namentlich des Ciliarbandes und der Zonula Zinnii haben sich bisher die tüchtigsten Forscher nicht einigen können. Nach *Krause,* dem im Wesentlichen auch *Huschke**) beistimmt, besteht das Ciliarband aus einer oberflächlichen, vorwaltend durch Bindegewebe gebildeten, und aus einer tiefern Lage, welche ein mit Ganglienzellen durchsetztes Nervengeflecht bildet. Blutgefässe sind besonders gegen seine äussere Fläche hin in sehr geringer Proportion vorhanden. *Bochdalek***) fand dasselbe vorwaltend aus Nervenmasse bestehend, und schliesst sich der schon von *Sömmerring* aufgestellten Ansicht an, dass dieses Gebilde eine Art Ganglion sei, welches nach *Eble's* Ausdruck als Centralorgan der Sensibilität und Irritabilität des vordern Theiles des Augapfels anzusehen sei. *Brücke****) erklärt diesen lichtgrauen Ring am vordern Ende der Chorioidea für ein muskulöses Organ, und nennt ihn den „Spannmuskel der Chorioidea." „Die Primitivfasern dieses Muskels stimmen mit denen des Verengerers und des Erweiterers der Pupille vollkommen überein, und haben die wesentlichen Charaktere der organischen Muskelfasern, wie man sie im Darmkanale findet." „Die Fasern verlaufen von hinten nach vorn, und liegen also neben einander, wie die äussern Holz-

*) Sömmerring, Eingeweidelehre. Leipzig, 1844. S. 686.

**) Prager Vierteljahrschr. 1852. 25. Bd., S. 157.

***) Müller's Archiv 1846. S. 370, und: Anatom. Beschreibung des menschl. Augapfels. Berlin, 1847. S. 18 u. 21.

scheite eines Kohlenmeilers; er heftet sich an die innere Wand des Canalis Schlemmii, mit der er oft so fest verbunden ist, dass sie beim Ablösen der Sclerotica an ihm hangen bleibt. Der Muskel spannt die Chorioidea mit der Retina um den Glaskörper an, indem er seine geschlossene Oberfläche verkleinert, welche durch ihn selbst, durch die Cornea und durch die Chorioidea gebildet wird; zugleich hebt er die mit den Ciliarfortsätzen verklebte Zonula Zinnii etwas nach vorn, und vermindert die Spannung derselben in dem Theile, der zwischen der Linse und den Ciliarfortsätzen liegt. Ob hierdurch eine Bewegung der Linse nach vorn verursacht wird, lässt sich noch nicht bestimmen, weil man nicht weiss, in wie weit der Humor aqueus ihr Vortreten gestattet." — „An dem Ursprunge des Spannmuskels spaltet sich das zellige Stroma der Chorioidea in zwei Partien, von welchen die innere mit den grossen Gefässen zur Blendung hinzieht, und in dieselbe übergeht, die äussere in Gestalt einer Fascie über den Spannmuskel hinwegzieht. Am vordern Rande des Muskels nimmt diese Fascie wieder einen Theil der Elemente der innern Partie auf und geht mit ihnen in ein starkes Netz von verzweigten kernlosen Fasern ganz eigenthümlicher Bildung über, welches sich an die innere Wand des Schlemmschen Canales gleichsam als kurze ringförmige Sehne des Spannmuskels anheftet." *Bowman**) und *Kölliker***) beschreiben gleichfalls solche Muskelfasern in diesem Gebilde; nach den beigegebenen Zeichnungen haben jedoch diese Fasern grossentheils einen andern Verlauf, als *Brücke* ihn angegeben hat. Beide lassen nämlich die Fasern von der innern Wand des Schlemmschen Canales wie von einem Brennpunkte aus nach innen (gegen die Iris), nach hinten (gegen die Ciliarfortsätze) und nach aussen (gegen die hintere spitzige Kante des Ciliarbandes) ausstrahlen. — Dass in dem fraglichen Gebilde wirklich Fasern vorkommen, welche den von Bowman beschriebenen Verlauf nehmen, davon kann man sich an Durchschnitten des Bulbus unter dem Mikroskope überzeugen. Diese Fasern verhalten sich ganz so, wie die Muskelfasern der Iris. Dass indess dieser ganze graue Ring nur die Bedeutung eines Muskels habe, dagegen erheben sich gegründete Bedenken, wenn man auch *Bochdalek's* Behauptung: „im menschlichen Ligamentum ciliare lasse sich durchaus nichts von einer organischen Muskelfaser entdecken," nicht beipflichten kann. Das Verhältniss der auffallend zahlreichen Nerven, die in dieses Gebilde eintreten, hätte von jenen Autoren, welche dasselbe einfach für einen Muskel erklärten, jedenfalls mehr, als es geschehen ist, in's Auge gefasst werden sollen, und was die Bestimmung betrifft, die man seit *Brücke* demselben zuweist, so drängen sich gewichtige Zweifel dagegen auf. Es lässt sich nicht annehmen, dass eine so weiche und lockere Membran, wie die Aderhaut, durch Muskelzug so stark angespannt werden könne, dass daraus eine Form- oder Lageveränderung der durchsichtigen Medien entstehen möchte. Das Bedenken, das sich gegen die Locomotion der Linse von Seite der Incompressibilität des Kammerwassers erhebt, hat *Brücke* selbst mit den Schlussworten des oben angeführten ersten Citates angedeutet. Bei der Lehre von der Accommodation werden wir zeigen, dass das Vorwärtsrücken der Linse behufs der Refraction für nahe Objecte nach optischen Gesetzen gerade das Gegentheil von dem, was nöthig ist, bewirken müsste. Wollte man den Ciliarmuskel ausschliesslich oder doch vorzüglich als Organ für die Accommodation betrachten, so würde man ihm die Function eines willkürlichen Muskels zuweisen, während er doch seinem Baue nach ganz mit der Iris, einem unwillkürlichen Muskel, übereinstimmt. Der Act der Accommodation steht minde-

*) Lectures on the Parts concerned in the Operations on the eye etc. London, 1849. S. 52.
**) Handbuch der Gewebelehre des Menschen. Leipzig, 1852. S. 586.

stens eben so stark unter der Herrschaft des Willens, als die Bewegungen der Augen. — Die in Rede stehenden Muskelfasern können nur die Ciliarfortsätze und das damit verwachsene Aufhängeband der Linse ein wenig nach der Gegend des Schlemmschen Canales hinziehen, und somit durch eine entsprechende Spannung das Linsensystem in seiner Lage erhalten, welches sonst nach vorn rücken und eine stärkere Wölbung der Cornea (mittelst des Humor aqueus) bewirken müsste, sobald der Glaskörper, durch den Einfluss der M. recti et obliqui comprimirt, nach vorn und hinten auszuweichen strebt. Die vollständige Durchführung unserer Ansicht über die Accommodation können wir erst in dem Buche über die Augenmuskeln bringen.

Was die *Zonula Zinnii* betrifft, so stimmen fast alle neueren Forscher der alten Galenschen Ansicht bei, dass die Netzhaut sich über die Ora serrata bis zu den Ciliarfortsätzen hin erstrecke. Nach *Huschke*, *Valentin*, *Bidder*, *Krause* u. A. setzen sich alle Elemente der Netzhaut, mit Ausnahme der Stäbchenschicht, bis zum Rande des Krystallkörpers fort; nach *Brücke* ist es jedoch bloss die innerste glashelle Schicht der Netzhaut, die Membrana limitans (Pacini), welche vereinigt mit der Glashaut den in Rede stehenden Überzug des Corpus ciliare (die Zonula) bildet. *Kölliker* l. c. dagegen behauptet, dass die Netzhaut an der Ora serrata gänzlich aufhöre, und dass die Zonula nichts anderes als eine Fortsetzung der Glashaut sei. „Sie ist ein dünnes, durchsichtiges, aber ziemlich festes Häutchen, das von der Ora serrata bis zum Rande der Linse sich erstreckt, und besteht aus eigenthümlich blassen Fasern, welche etwas hinter der Ora serrata an der Aussenseite der Hyaloidea, jedoch in dem innigsten Zusammenhange mit derselben beginnen, als eine Anfangs lockere, dann immer dichtere Lage grösstentheils parallel neben einander nach vorn verlaufen, bis sie am freien Theile der Zonula eine vollkommen zusammenhängende Lage, jedoch immer noch mit einzelnen *isolirbaren* Bündeln bilden, und dann mit der vordern Kapselhälfte verschmelzen.“ „Die Zellen an ihrer äussern Fläche gehören nicht zur Netzhaut, sondern zur Chorioidea; sie sind nur als innerster, nicht gefärbter Theil der Pigmentschicht des Ciliarkörpers zu betrachten, und verhalten sich zu derselben so, wie in gefärbter Haut die farblosen zu den farbigen Epidermiszellen.“ Diese Angaben *Kölliker's* stimmen mit denen von *Henle**) in der Hauptsache überein.

Über die *Bestimmung* und *Function* der Chorioidea überhaupt wissen wir nur Einiges mit ziemlicher Sicherheit.

1. Ihre Pigmentlage steht in inniger Beziehung zur Function der Retina, und zwar theils durch Abhaltung, theils durch Absorption von Lichtstrahlen. So wie die Iris ist auch der ungefaltete Theil des Ciliarkörpers mit einer auffallend mächtigen Pigmentlage versehen, und beschränkt das Eindringen von Lichtstrahlen durch den frei zu Tage liegenden Theil der Sclera in hohem Grade. — Von den durch die Pupille in das Innere des Auges gelangenden Lichtstrahlen wird, da alle von der Chorioidea umschlossenen Gebilde durchsichtig sind, wohl der grösste Theil in der dunkeln Pigmentschicht absorbirt. Bei den Kakerlaken, deren Augen dieses Pigmentes entbehren, ist das Gesicht immer unvollständig. „Um das hinter Sammellinsen erscheinende Bild

*) Sömmerring, allgemeine Anatomie. Leipzig, 1841. S. 332.

mit möglichster Schärfe aufzufangen, muss alles seitliche, nicht dazu gehörige Licht abgehalten und jede Spiegelung der Fläche, auf der sich das Bild formirt, möglichst verhütet werden. Zu diesem Zwecke besitzt das Auge, gleich einer Camera obscura, ein schwarzbraunes Pigment. Augen, die zu wenig oder gar kein Pigment besitzen, werden daher leicht geblendet und sind lichtscheu.“*) Dass aber eine gewisse Portion Lichtes vom Grunde des Auges durch die Pupille aus dem Auge herausgeworfen wird, hat *Brücke* zuerst bestimmt nachgewiesen, und *Helmholtz* hat diese Entdeckung durch die Construction eines Augenspiegels**) zu einer der wichtigsten für die Diagnostik der Augenkrankheiten erhoben.

Auf die Schwärze der Pupille, welche zum Theil von der Absorption des Lichtes in der Chorioidea abhängt, haben noch einige andere Momente Einfluss.

Zunächst muss die Grösse der Pupille — respective die Menge des einfallenden Lichtes — in Anschlag gebracht werden. Die Pupille verliert jederzeit an Schwärze, sobald sie (durch Belladonna) erweitert worden ist. Stellt man sich einem Auge mit stark erweiterter Pupille auf 2—3 Schritte Entfernung und unter einem sehr spitzigen Winkel zum einfallenden Licht gegenüber, so sieht man den Grund der Pupille eigenthümlich röthlich leuchten, beinahe so, als ob in der Tiefe des Auges eine polirte Kupferplatte läge. Dieser röthliche Schein rührt ohne Zweifel von dem Lichte her, welches die Gefässe der Netz- und Aderhaut aus dem Auge zurückwerfen. (Dieses Phänomen tritt am deutlichsten hervor, wenn der zu Untersuchende in einem etwas tieferen Zimmer, das nur Ein Fenster hat, diesem gegenüber und so weit als möglich davon entfernt sitzt.)

Bei älteren Leuten findet man die Pupille bei gleicher Grösse und bei ungestörtem Sehvermögen niemals so rein schwarz, wie bei jüngeren. Insbesondere ist es ein eigenthümlicher Lichtreflex aus der Tiefe des Bulbus, der dem Auge des Beobachters entgegen tritt. Er erscheint als eine lichtere, gewöhnlich etwas grau- oder grüngelbliche kleine Scheibe, die sich von ihrem Mittelpunkte zu ihrer Peripherie allmälig verliert, ganz wie ein selbstleuchtender runder Körper aussieht, und deren Lage, relativ zum Centrum des durch die Pupille sichtbaren dunklen Hintergrundes, sich jedesmal mit der Stellung des Beobachters und des beobachteten Auges zum Fenster ändert. Man hat diese längst gekannte Erscheinung von Pigmentmangel der Aderhaut abgeleitet. Es ist nämlich seit *Petit* bekannt, dass in spätern Lebensjahren das Pigment der Chorioidea etwas spärlicher und blässer ist. Das in Rede stehende Phänomen hängt indess wohl hauptsächlich von der Krystalllinse ab. Diese bekommt unbeschadet ihrer Durchsichtigkeit, wenigstens unbeschadet der Schärfe des Gesichtes, ungefähr vom 40. Lebensjahre an allmälig eine gelbliche Färbung (wie Österreicher Wein). Mit dieser Färbung hängt jener eigenthümliche Reflex zusammen. Denn er fehlt, sobald die Linse fehlt, und er ist nicht vorhanden, so lange die Linse farblos ist. Man kann ihn auch an Cadavern beobachten, wenn man die Augen möglichst frisch untersucht, und den Glanz der Hornhaut nöthigenfalls durch Abstreifung der Epithelialschicht wieder herstellt. Wird nun an einem solchen Auge die Linse reclinirt, so verschwindet auch dieser Reflex. An Lebenden, welche an Cataracta (durch was immer für eine Methode) operirt worden sind,

*) *Ruete* in *Wagner's* Handwörterbuch der Physiologie. Bd. III. Abth. 2. S. 247.

**) Beschreibung eines Augenspiegels. Berlin, 1851.

findet sich im höchsten Alter nie eine Spur eines solchen Reflexes, den man doch sonst ohne Ausnahme in spätern Jahren bemerkt. Es ist also nicht bloss Durchsichtigkeit, sondern auch Farblosigkeit der Linse erforderlich, wenn uns die Pupille in ihrer normalen Sehwärze erscheinen soll.

Die Netz- und Aderhaut liegen, worauf *Kussmaul**) zuerst aufmerksam gemacht hat, bei normalem Zustande des Auges im Brennpunkte der lichtbrechenden Medien desselben. Die durchsichtige Netzhaut und die dunkle Aderhaut bilden den Schirm; die Hornhaut und Linse mit dem dazwischen eingeschlossenen Kammerwasser bilden das Objectivglas einer Camera obscura. Daher kann ein Beobachter vor dem Auge auch lichte Theile des Augengrundes, wie die Eintrittsstelle des Sehnerven und die Centralarterien der Netzhaut nicht wahrnehmen, und der Grund des Auges erscheint gleichmässig dunkel. Man nehme, nach *Helmholtzens* Vorschlag, die Ocularröhre eines Mikroskopes und entferne das Ocularglas. „Ist die Röhre genau so lang, als die Brennweite des Collectivglases, so setze man sie mit dem Ende, welches das Ocular enthielt, auf eine weisse Tafel auf, und man hat eine Camera obscura, bei welcher dieselben Gesetze gelten, wie am Auge. Es werden in diesem Apparate sehr helle Bilder der umgebenden lichten Gegenstände auf der weissen Tafel entworfen, und doch sieht das Innere des Instrumentes, wenn man durch die Glaslinse in beliebiger Richtung hineinsieht, absolut schwarz aus. Nimmt man das Convexglas fort, oder ändert man dessen Entfernung von der Papierfläche bedeutend, so erscheint dem Beschauer sogleich die helle weisse Farbe der letzteren.“ Auf gleiche Weise kann uns auch der Grund des Auges sichtbar werden, wenn er nämlich vom Brennpunkte der Hornhaut und Linse bedeutend abgelenkt, nach vorn oder nach hinten gerückt ist. Wird z. B. die Netzhaut von Enkephaloidmasse infiltrirt, so dass sie undurchsichtig und ihre Innenfläche um mindestens $^1/_2$‴ weiter vorwärts gerückt ist, so erscheint uns der Grund eines solchen Auges nicht nur in der Farbe der Enkephaloidmasse, sondern wir können auch einzelne Gefässchen darauf deutlich wahrnehmen. Die Gefässchen erscheinen uns grösser, und die ganze Masse tiefer hinter der Linse, als sie es wirklich sind. Um sich die hier in Anwendung kommenden optischen Gesetze durch ein Experiment anschaulich zu machen, nehme man eine Convexlinse, z. B. von 2″ Brennweite, und halte sie vor einen Gegenstand, etwa vor die Ziffer der Seite eines Buches. Betrachtet man nun in einer Entfernung von 12—15 Zoll das Object durch diese Convexlinse, indem man sie gerade 2″ vor demselben vorhält, so erhält man kein Bild des Objectes; rückt man die Linse näher an das Object, so sieht man dasselbe vergrössert, aufrecht und scheinbar weiter entfernt; hält man aber die Linse weiter als 2″ vor dem Objecte, so sieht man dasselbe verkehrt und vergrössert. Wenn man, wie *Mery* bereits 1704 gethan**), eine lebende Katze unter Wasser taucht, und in das Innere des Auges schaut, so erkennt man das Tapetum in seiner grünen metallglänzenden Farbe und die Stelle, wo die Sehnerv eintritt. Mittelst des *Cermák*'schen Orthoskopes kann man auch am lebenden Menschenauge (bei gehöriger Beleuchtung und Erweiterung der Pupille) den Grund desselben sichtbar machen; denn dadurch, dass man Wasser vor die Hornhaut bringt, wird der Brennpunkt weit hinter die Netzhaut verrückt. Das Orthoskop hat vor dem Helmholtz'schen Augenspiegel den Vorzug, dass man den Grund des Auges in natürlicher Beleuchtung sehen kann. *Kussmaul* ist der Ansicht, die obgenannte lichte Scheibe in Greisenaugen sei die Eintrittsstelle des Seh-

*) Die Farbenerscheinungen im Grunde des menschlichen Auges. Heidelberg, 1845.

**) Kussmaul l. c. S. 28.

nerven, welche sichtbar werde, weil im Greisenalter die Hornhautflächen und die Masse des Glaskörpers vermindert sei, wofür schon die Weitsichtigkeit solcher Augen spreche. Es ist indess in Greisenaugen so lange keine andere Störung, als blosse Weitsichtigkeit vorhanden ist, die Netzhaut nie so beträchtlich aus der Brennweite der Linse und Hornhaut verrückt, dass man die Pupilla nervi optici sehen könnte, und man kann den Ort jener lichten, gleichsam selbstleuchtenden Stelle beliebig ändern, je nachdem man das Licht gerade von vorn, etwas von der äussern oder etwas von der innern Seite her einfallen lässt und darnach auch seinen eigenen Standpunkt zum Auge ändert. *Rosas**) führt an, dass man an Augen, wo man wegen mangelhaften Pigmentes eine grauliche, concave, tiefe Trübung im Hintergrunde der Pupille bemerkt, die Gefässe der sichtbar gewordenen Netzhaut selbst mit freiem Auge unterscheiden könne. Ich war niemals im Stande, diess zu constatiren.

2. Der Ciliarkörper, und zwar der flache Theil, und die Ciliarfortsätze werden mit Grund als Matrix der Augenflüssigkeiten, des Kammerwassers und Glaskörpers, vielleicht auch der Krystalllinse betrachtet.**) Der Gefässreichthum dieses Gebildes ist ausserordentlich gross, namentlich in den Ciliarfortsätzen. Diese letzteren erinnern durch ihre wunderbar vervielfältigte Oberfläche unwillkürlich an die Falten und Zotten der Schleimhäute. Der Ciliarkörper steht durch die Zonula Zinnii in innigster Verbindung mit dem Glas- und mit dem Krystallkörper. Wenn bei Entzündung der Chorioidea reichlicher Erguss an ihrer innern Fläche erfolgt, so wird sie stets nur bis zur Ora serrata von der Netzhaut abgelöst; *vor* dieser Linie findet man niemals Exsudat zwischen der Aderhaut und der Zonula, sondern jederzeit nur innerhalb dieser letzteren, also im Glaskörper abgelagert. — Entzündung der Chorioidea führt häufig zur Vermehrung und Verflüssigung, oder aber zum Verschrumpfen des Glaskörpers. — Ebenso führt Entzündung der Chorioidea früher oder später immer zu Trübung der Linse, während Entzündung der Iris erst dann diese Folge nach sich zieht, wenn zu ihr Entzündung der Chorioidea hinzugetreten ist. Wollen wir nicht annehmen, dass die Hornhaut oder die Linse den Humor aqueus liefere, so müssen wir die Quelle desselben offenbar im Ciliarkörper suchen, da die Iris bekanntlich ganz aus dem Auge entfernt werden kann, ohne dass nachher das Kammerwasser versiegt.

3. Von hohem Interesse, so dass es hier noch besonders hervorgehoben werden muss, ist das Verhältniss der Chorioidea zur Iris. Die Chorioidea ist es, durch welche sämmtliche Nerven und die meisten Gefässe zur Iris vordringen. Die Ciliarnerven sind in die äussere, vorwaltend zellige Schicht der Aderhaut eingelagert. Zwei derselben, durch besondere Entwicklung ausgezeichnet, verlaufen im horizontalen

*) Handbuch der Augenheilkunde. Bd. I. S. 174.

**) *Henle* l. c. S. 342; Rosas, S. 174.

Meridiane, der eine an der Nasen-, der andere an der Schläfenseite. Denselben Verlauf nehmen auch die hintern langen Ciliararterien und die sie begleitenden Venen. Auf dieses Verhältniss muss man insbesondere bei Operationen, welche einen Einstich in die Sclera erheischen, Rücksicht nehmen. Durch die Chorioidea nimmt das Blut aus der Iris seinen Rückfluss, bis auf jenen Theil, der durch die vordern Ciliarvenen zurückfliesst. Die Integrität der Chorioidea ist mithin unerlässlich zur Integrität der Iris.

B. Krankheiten der Chorioidea.

I. Entzündung der Chorioidea, Chorioiditis.

A. Allgemeine Bemerkungen.

Die Chorioidea ist weit öfter, als man bisher im Allgemeinen angenommen hat, der Herd, von welchem krankhafte Erscheinungen am Auge ausgehen, welche zuletzt als Entzündung bezeichnet werden müssen, und andererseits geräth die Chorioidea häufig consecutiv nach Entzündung der Horn- oder Regenbogenhaut in den Zustand der Entzündung. Die Chorioiditis erscheint bald als rein örtliche Krankheit, und besteht als solche fort oder zieht den Gesammtorganismus in Mitleidenschaft; bald ist sie, und zwar in der weit überwiegenden Mehrzahl der Fälle, als Folge von Allgemeinleiden zu betrachten. Nach diesen Verhältnissen sind nun die Erscheinungen der Chorioiditis, in ihrem jeweiligen Complexe und in ihrer Aufeinanderfolge sammt den sogenannten Ausgängen aufgefasst, ausserordentlich verschieden.

Zum Verständnisse der Symptome, des Verlaufes und der Ausgänge der Chorioiditis überhaupt ist nebst dem eben Gesagten und nächst der Kenntniss der anatomischen, physiologischen und optischen Verhältnisse, die wir unter *A* angedeutet haben, vor Allem die Kenntniss der Sectionsbefunde nothwendig, welche in Folge von Aderhautentzündung beobachtet wurden. In der Seltenheit der Gelegenheit, Augen mit Chorioiditis überhaupt, und während des Exsudationsprocesses insbesondere zu seciren, liegt der Grund, dass unsere Kenntnisse über die Entzündung dieses wichtigen, der unmittelbaren Anschauung leider entzogenen Gebildes in vielfacher Beziehung noch so mangelhaft sind.

Sectionsergebnisse.

Wenn sich die Aderhaut entzündet, so erfolgt die Ausscheidung von Exsudat vorzugsweise an ihrer innern (concaven) Oberfläche, da wo das arterielle Gefässnetz liegt, und zwar jenseits der Ora serrata zwischen Chorioidea und Retina, diessseits aber in den Glaskörper, in den Petitschen Canal, in die hintere Augenkammer. Eine deutliche Infiltration, eine beträchtliche Verdickung ihres Gewebes durch Exsudat findet nicht statt, ausser im Bereiche des Corpus ciliare bei gleichzeitiger Iritis; eher geschieht es, dass, wenigstens stellenweise, auch die Lamina fusca, und selbst die Sclera die Zeichen von Entzündung darbieten, und dass die Chorioidea und Sclera mit einander verkleben, verwachsen.

Zu Anfang des Processes findet man die Chorioidea mit Blut überfüllt, von mehr röthlichem als braunem Aussehen, wohl auch stellenweise ekchymotisch, das Bindegewebe serös durchfeuchtet und gelockert, das Pigment an der innern Fläche vom Exsudat verdrängt oder auch fortgeschwemmt, und im Exsudate oder im Kammerwasser suspendirt (an der hintern Wand der Cornea präcipitirt). Die Ekchymosen zeigen sich an der innern Fläche der Aderhaut oder an der äussern der Netzhaut. Die Entzündung beschränkt sich eine Zeit lang auf umschriebene Stellen, zumeist in der Nähe des Aequator bulbi, oder sie ergreift gleich Anfangs einen grossen Theil, die ganze Chorioidea, selbst mit Einschluss des Corpus ciliare.

Mit dem Nachlasse der Hyperämie wird das Pigment allmälig sparsamer, geht stellenweise ganz verloren, wird aber auch bisweilen in Form von Punkten oder Flecken angehäuft, die dann schwarzblau erscheinen. Nach und nach wird dann die Chorioidea blutarm, dünn, atrophisch, bloss im hintern Umfange, oder auch im Bereiche des Corpus ciliare. Bei croupösem Exsudate hingegen wird sie stellenweise oder durchaus zerstört.

Das Exsudat ist entweder vorwaltend serös mit einem verschiedenen Antheile von Eiweiss und Faserstoff, oder vorwaltend, selbst ausschliesslich faserstoffig, und dann plastisch — zu weitern Metamorphosen geeignet, oder eitrig — die Gebilde, mit denen es in Berührung kommt, schmelzend, zerstörend.

1. Befund bei albuminös-serösem Exsudate (mit relativ wenig Faserstoff). Man findet Fälle, wo *zwischen Chorioidea und Retina bloss Serum* mit mehr weniger Eiweissstoff (10—12 Procent) und etwas Salzgehalt (salzsaurem Natron) ergossen, und die Aderhaut partienweise mit der Sclera verwachsen oder auch einfach an diese angelagert ist.

In solchen Fällen ist dann die *Netzhaut* bloss in einem Theile des hintern Umfanges oder von der Eintrittsstelle des Sehnerven bis zur Ora serrata und rings herum von der Aderhaut losgelöst, nach innen gedrängt, und endlich in dem Masse, als der Glaskörper geschwunden erscheint, in einen Trichter verwandelt (ähnlich der Corolla von Convolvulus), dessen Spitze an die Lamina cribrosa, dessen Saum an die Ora serrata geheftet ist. Nach Erscheinungen im Leben (wovon später), ist es wahrscheinlich (durch die Section von Pferdeaugen — siehe weiter unten 3. Beobachtung — bestätigt), dass die Netzhaut in manchen Fällen zufolge der entzündlichen Erweichung mitten durchreisst (oder ganz aufgelöst wird), und dann in dem Exsudate (und verflüssigten Glaskörper?) herumflattert. Doch kommt es vor, dass an einer oder der andern Stelle (in der Gegend des Aequator bulbi) auch die Netzhaut mit der Aderhaut verwachsen ist und dann eine seitliche Ausstülpung des oberwähnten Trichters bildet.

Durch den Druck des Exsudates nach aussen kann die *Sclera* gleichmässig oder stellenweise ausgedehnt, der Bulbus in seinem hintern oder ganzen Umfange mehr weniger vergrössert, oder durch partielle Ausdehnung höckerig werden. Zu dieser partiellen Ausdehnung (Staphylom der Sclera) scheint Verwachsung der Sclera mit der Chorioidea nothwendig zu sein. — Durch Resorption der flüssigen und durch Schrumpfung der festen Bestandtheile des Exsudates kann es zu allmäliger Schrumpfung und Einziehung der Sclera und Chorioidea, zu Verkleinerung des ganzen Bulbus (ohne sichtbare Narbe an der Cornea oder Sclera — Atrophia bulbi) kommen. (Vergl. unten 3. und 5. Beobachtung.)

Der *Ciliarkörper*, namentlich das Ligamentum ciliare, bietet nach längerer Dauer dieses Zustandes theilweise oder ringsum die Zeichen der Atrophie dar, ingleichen *die Iris*, deren hintere Fläche überdiess manchmal stellenweise oder durchaus mit einem zu einer derben Membran umgewandelten Exsudate bedeckt erscheint.

Die Linse wird allmälig trüb, Anfangs weich, später bisweilen auffallend hart, wenigstens im Kerne, bisweilen von der Oberfläche her in Kalkconcrement umgewandelt. Der mittlere Theil der *vordern Kapsel* wird bisweilen vor, in der Regel jedoch erst nach erfolgter Trübung der Linse durch Auflagerung einer körnigen Masse an ihrer hintern Fläche, später durch innige Verschmelzung mit dieser getrübt, verdickt, knorpelartig hart. Die Verbindung der hintern Kapsel mit der Hyaloidea wird allmälig so gelockert, dass man nach Zerreissung der Zonula Zinnii, wenn diese nicht schon von selbst (durch Schrumpfung

der vordern Kapsel und des Ciliarkörpers) erfolgt war, die Linse sammt der ganzen Kapsel aus der tellerförmigen Grube herausheben kann.

Vom *Glaskörper* ist zwischen der Hyaloidea in der tellerförmigen Grube und der Netzhaut bald mehr bald weniger Masse vorhanden. Er fehlt ganz, wenn der Saum, den die Netzhaut vor ihrer Endigung an der Ora serrata bildet, mit der vordern (innern) Fläche an den flachen Theil des Corpus ciliare angezogen ist.

Ich habe in diese Schilderung nur das aufgenommen, was ich aus *eigener* Anschauung kenne, und halte es daher für nöthig, mehrere der speciellen Fälle, auf welche dieselbe gestützt ist, in möglichst getreuer Beschreibung anzuführen. Die Beobachtungen 1, 2 und 3 betreffen jene Form von Chorioiditis mit serös-albuminösem Exsudate, welche unter dem Namen *Glaucoma* und *Ophthalmia arthritica* beschrieben worden ist; die 4. und 5. bieten den Befund von Iridochorioiditis (mit faserstoffig-serösem Exsudate), welche als Iritis chronica, ophthalmia interna u. dgl. aufgeführt wurde.

1. Beobachtung. Ryba Dorothea, 76 Jahre alt, starb Mitte Juli 1846 in Folge von Magenkrebs. Sie war vor 7 Jahren auf dem rechten Auge unter heftigen Schmerzen und Röthe des Weissen im Auge, und 4 Jahre später und unter geringeren Zufällen allmälig auch auf dem linken Auge erblindet. Ich hatte Gelegenheit gehabt, sie durch 2 Jahre vor ihrem Tode zu beobachten. Beide Augen boten während des Lebens die Erscheinungen von vollständig entwickeltem Glaucom dar, wie wir sie weiter unten schildern werden.*) Das Magenleiden hatte sich erst 2 Jahre vor dem Tode kund gegeben.

Befund des rechten Auges. Durchmesser von vorn nach hinten $11\frac{1}{3}'''$, im Äquator $11'''$; nach oben und aussen jedoch, zwischen dem M. rectus sup. und ext., und hinter dem Äquator ist die Sclera hügelartig erhoben und dunkelblau. Die Hornhaut matt, jedoch vollkommen durchsichtig, bis auf einige schwärzliche Punkte in ihrer untern Hälfte, die sich nach Eröffnung des Auges als Anlagerungen von Pigment an die Descemetsche Haut erwiesen. Der Bulbus wurde von vorn nach hinten durchschnitten, so dass der Schnitt etwas oberhalb des M. rectus externus (also durch die bläuliche Ausbauchung der Sclera) und unterhalb des M. rectus internus verlief. Man sah nun im Innern des Bulbus eine Höhle, in welcher eine klare gelbliche Flüssigkeit enthalten war, die beim Erhitzen grösstentheils gerann. Mitten durch die Höhle verläuft ein gelblichgrauer Strang, die zusammengefaltete *Netzhaut*, welche sich von der Eintrittsstelle des Sehnerven bis zur Ora serrata erstreckt, jedoch nach oben und aussen einen Ausläufer bildet, der sich zur Mitte der oberwähnten Scleralausdehnung begibt. Von der Gegend an, wo eine durch den Aequator bulbi gelegte Ebene die Netzhaut durchschneiden würde, verwandelt sich die Netzhaut, indem sie zur Ora serrata verläuft, gleichsam in einen Trichter, in dessen Höhlung man deutlich Reste des Glaskörpers erkennt. Die *Chorioidea*, durchaus an die Sclera angelagert, ist von der Lamina cribrosa bis zur Ora serrata ringsum sehr verdünnt, und blass bräunlich grau, in der nächsten Umgebung der Lamina cribrosa aber ganz pigmentlos. An der Stelle, welche von aussen bläulich und hervorgetrieben erschien, ist die Chorioidea im Umfange von beiläufig $3'''$ Durchmesser fest mit der hier auffallend verdünnten Sclera verwachsen, durch einzelne Pigmentpunkte und Flecken

*) Diesen Fall habe ich bereits in der Prager Vierteljahrschrift, Jahrgang 1847, S. 56, beschrieben und auf der beigegebenen Tafel Fig. IV. abbilden lassen.

braun und blau gesprenkelt, und zur Mitte dieser Stelle ist der obgenannte Ausläufer der Netzhaut durch innige Verwachsung mit der Chorioidea und Sclera hingezogen. Die Vortices vasorum Stenonis lassen sich nicht mehr wahrnehmen; von den Ciliarnerven sind nur hie und da dünne Zweigchen zu erkennen. Der *Ciliarkörper* ist da, wo hinter ihm das Scleralstaphylom liegt, derart atrophisch, dass man vom Ligamentum ciliare gar nichts mehr sieht; an der Nasenseite scheint er nicht verändert zu sein. Die Ciliarfortsätze sind nicht kleiner, werden jedoch erst dann sichtbar, wenn man eine Exsudatschicht, welche von der Zonula Zinnii in den rudimentären Glaskörper hineinreicht, mit einiger Gewalt abgezogen hat. Die Netzhaut, an der Ora serrata fixirt, ist so gegen den flachen Theil des Corpus ciliare hingezogen, dass eine Ebene, durch die Ora serrata gelegt, noch einen guten Theil von der Netzhaut abschneiden würde, d. h. sie erstreckt sich auf ihrem Wege von der Mitte zur Peripherie gewölbt nach vorn, und biegt dann, um zur Ora serrata zu gelangen, wieder nach hinten um. Die dunkelbraune, stellenweise schiefergraue *Iris* ist nach oben und aussen (i. c. da, wo hinter ihr das Corpus ciliare atrophisch und die Sclera staphylomatös ist) auf einen so schmalen Saum reducirt, dass man, durch die Cornea in's Auge blickend, denselben gar nicht wahrnehmen konnte. An dem nicht geschwundenen Theile der Iris war der Pupillarrand röthlich und durch Exsudat locker mit der vordern Kapsel verklebt. An der hintern Fläche der Iris sieht man einige weissgraue Stellen, Exsudat auf der Iris, welches die Stelle der Pigmentlage einnimmt und mit der Iris innig zusammenhängt. Mit Ausnahme dieser Stellen erscheint die Pigmentlage der Iris normal. Die dunkelgelbe, im Kerne fast braune und sehr harte *Linse* liegt sammt der *Kapsel* etwas weiter vorwärts, als im normalen Zustande. Desshalb, und weil der Ciliarkörper (nach aussen und oben) geschrumpft ist, erscheint der freie Theil der Zonula Zinnii ausgedehnt und die Verbindung der Kapsel mit dem Ciliarkörper gelockert. Auch die hintere Kapsel ist mit der etwas getrübten und verdickten Hyaloidea in der tellerförmigen Grube nur lose verbunden. Man konnte demnach die Linse sammt der Kapsel leicht aus ihrer Grube herausheben. Die vordere Kapsel ist in ihrem mittlern Theile verdickt, hart, undurchsichtig, bläulich weiss; diese von dem vollkommen durchsichtigen Randtheile scharf, jedoch unregelmässig abgegrenzte Stelle misst gegen 2‴ im Durchmesser, und gleicht einem flachen, mitten auf die Kapsel aufgeklebten Knopfe. Der Rand dieses Knopfes hing mit dem Pupillarrande der Iris locker zusammen.

Linkes Auge. Die Durchmesser dieses Bulbus etwas grösser, als die des rechten; die Sclera hinter dem Äquator in grosser Ausdehnung bläulich und hervorgetrieben. Der Bulbus wurde ohngefähr in der Gegend und Richtung des Äquators geöffnet, und der Schnitt rings herum geführt. Es entleerte sich eine klare, gelbliche, eiweisshaltige Flüssigkeit. Da man von der Eintrittsstelle des Sehnerven einen weissgrauen Kegel vorwärts verlaufen sah, so ergab sich's, dass diess die Netzhaut sei, und dass der Schnitt rings herum auch die Chorioidea in eine vordere und hintere Hälfte zerlegt hatte. Es gelang mit leichter Mühe, die vordere Hälfte der Sclera und Chorioidea sammt der Iris von der Netzhaut, Zonula Zinnii und Krystalllinse abzulösen, da das Auge schon ein wenig macerirt, und die Verbindung zwischen Corpus ciliare und Zonula Zinnii hiedurch gelockert worden war. Die *Chorioidea* erscheint rings um die Eintrittsstelle des Sehnerven herum dunkelbraun. Diese Färbung erstreckt sich an der Nasenseite bis in die Nähe des Äquators, an der Schläfeseite jedoch ist sie nur 2 – 3‴ breit. In der vordern Hälfte ist die Chorioidea auffallend verdünnt, blass, ganz pigmentlos, an der Schläfeseite jedoch, und zwar entsprechend der Ausbauchung der Sclera, marmorirt, mit zahlreichen dunkelblauen Punkten und Flecken besetzt, und zugleich mit der auffallend verdünnten

Scleralpartie unzertrennlich verwachsen. Im *Corpus ciliare* fällt nur die Dünnheit des Ligamentum ciliare als abnorm auf. Die *Iris* von vorn stellenweise schiefergrau, hinten fast durchaus gehörig mit Pigment belegt, ist auf einen nicht ganz 1‴ breiten Saum geschrumpft. Die *Linse* getrübt, zwischen 6 centripetalen weissgrauen Streifen der Rindensubstanz und durch die vollkommen durchsichtige Kapsel ambragelb durchscheinend, etwas weiter, als im normalen Zustande, vorwärts gerückt. In dem von der Netzhaut gebildeten Trichter halbdurchsichtige Reste des *Glaskörpers* eingeschlossen. Die zur Iris verlaufenden *Ciliarnerven* auffallend dünn, an der Schläfeseite fehlend.

2. *Beobachtung.* Von einer 60 Jahre alten Bürgersfrau, welche in ihrer frühesten Jugend an Rhachitis gelitten hatte, im Jahre 1843 auf dem linken, 1847 unter meiner Behandlung auch auf dem rechten Auge an Glaucoma ziemlich rasch und unter heftigen Zufällen erblindet war, erhielt ich 1851 das linke Auge zur Section. Durchmesser von voru nach hinten 10¾‴, im Äquator horinzontal 11½‴, vertical 10½‴; Durchmesser der durchsichtigen Hornhaut horizontal 5‴, vertical 4½‴. An der Schläfeseite in der Gegend des Äquators ein Scleralstaphylom von etwa 1‴ Höhe, 2—3 Quadratlinien Basis. Eröffnung von vorn nach hinten; der Schnitt verlief durch den obern Rand der Cornea, dann durch das Scleralstaphylom, und endete knapp oberhalb des Opticus. Sieht man nun von oben in die bei weitem grössere untere Hälfte des Bulbus hinein, so bemerkt man Folgendes. Die *Sclera* nur in der Gegend des Staphyloms verdünnt. Die *Chorioidea* rings um die Lamina cribrosa und an der Nasenseite bis zur Ora serrata auffallend dunkelbraun, jedoch in der Umgebung des Scleralstaphylomes an der Schläfeseite und von da nach oben und unten bis zur Ora serrata ganz blass, pigmentlos und verdünnt, an der Stelle des Staphylomes selbst nach aussen mit der Sclera, nach innen an einer kleinen Stelle mit einem Theile der Netzhaut unzertrennlich verwachsen. Die Partie der Verwachsung ist so mit Pigment durchsetzt, dass die Sclera auch von aussen schwarzblau marmorirt erscheint. Die *Netzhaut* ist in einen Trichter verwandelt, mit der Spitze an der Eintrittsstelle des Sehnerven, mit der Basis an der Ora serrata befestigt, undurchsichtig, weissgrau. Gegen die Schläfeseite verläuft etwas hinter dem Äquator eine Ausstülpung desselben, deren Spitze fest mit der Chorioidea und Sclera verwachsen ist. Der durch den Bulbus geführte Schnitt hat sowohl den Haupt- als den Nebentrichter von vorn nach hinten geöffnet. Der Raum zwischen Chorioidea und Retina war von einer klaren eiweisshaltigen Flüssigkeit ausgefüllt. In der Höhlung der Netzhaut findet man Rudimente des *Glaskörpers*, welche nächst der Hyaloidea in der tellerförmigen Grube noch vollkommen durchsichtig sind. An der letztgenannten Stelle ist auch die Hyaloidea noch vollkommen durchsichtig. Gegen die Zonula Zinnii hin (an der innern Fläche des Ciliarkörpers) ist der Glaskörper trüb, weisslich, von lichten Fäden durchzogen, mit dem Ciliarkörper sowohl als mit der Netzhaut fest vereinigt. Auch in diesem Falle würde eine Ebene, durch die Ora serrata gelegt, einen guten Theil der Netzhaut mit abschneiden, indem diese, bevor sie zur Ora serrata gelangt, weiter vorwärts gezogen erscheint, und dann erst wieder zur Ora serrata zurückläuft. Das *Ciliarband* ist so geschrumpft, dass man es auf der Durchschnittsfläche kaum erkennt, die Ciliarfortsätze werden erst dann sichtbar, wenn man jene weissliche Masse, welche innerhalb des Corpus ciliare den Glaskörper durchzieht mit einiger Gewalt davon abzieht. Die *Linse* lässt sich sammt ihrer Kapsel leicht aus einer Höhle herausheben, welche hinten von der Hyaloidea, zur Seite von den Ciliarfortsätzen, vorn von der Iris gebildet wird. Die Linse ist etwas geschrumpft, ihre Rindensubstanz theilweise verkalkt, der Kern hart, bräunlich gelb. Der mittlere Theil der vordern Kapsel ist getrübt, verdickt, knorpelähnlich, aussen glatt, innen rauh. Die dunkelbraune, stellen-

weisse schiefergraue *Iris* ist gegen $1^1/_2'''$ breit, die Pupille hat $2'''$ im Durchmesser; sie ist unregelmässig rund und durch eine Exsudatmembran verlegt, welche sich über die ganze hintere Fläche der Iris bis zu den Ciliarfortsätzen hin ausbreitet. Dadurch, dass das Ciliarband ganz verschrumpft und das Linsensystem etwas weiter vorwärts gelagert erscheint, ist auch die Iris so weit gegen die Cornea vorgerückt, dass sie dieselbe beinahe berührt.

3. Beobachtung. Ein Thierarzt schickte mir 1847 zwei *Pferdeaugen* mit der Angabe, das Thier habe an Glaucom gelitten. Das *linke* hatte die normale Grösse, die Conj. palp. et bulbi ziemlich stark netzförmig geröthet, nicht aufgelockert, noch verdickt. Unter derselben an der untern Peripherie des Bulbus auf der Sclera ein sehr erweitertes blaurothes, von Blut strotzendes Gefäss, welches aus der Tiefe unter der Übergangsfalte hervorkam, und sich gegen die Hornhaut hin in 3 Zweige theilte, wovon 2 in der Entfernung von $1^1/_2$—$2'''$ vom Hornhautrande sich in die Sclera senkten, eines gegen den Canthus internus hin den Hornhautrand in einer 3—$4'''$ langen Strecke umkreiste, und daselbst sich in äusserst feine Zweige verästelte. Das dicke Gefäss, der Stamm, war von zwei dünnen blassrothen Adern eingefasst, welche man nur bei grösserer Aufmerksamkeit durch die Tunica vaginalis und Conjunct. bulbi hindurchschimmern sah. Die Cornea ganz rein und durchsichtig, die Iris schwarz, der Pupillarrand zackig, stellenweise gleichsam angefressen; die Linse grauweiss, knapp an der Iris anliegend. Als ich die Sclera und die an ihr fest anhängende Chorioidea im Äquator ringsum durchschnitten hatte, floss eine Menge wässriger, klarer, gelblicher Flüssigkeit aus, welche eine von der Chorioidea umschlossene Höhle ausgefüllt hatte. Nach hinten sah ich nun an der Eintrittsstelle des Opticus einen etwa $1'''$ hohen Stumpf der Netzhaut frei emporstehen. An der vordern Wandung jener Höhle haftete etwa $^1/_2$ Kaffeelöffel voll Glaskörper, von einer weisslichen Membran überdeckt. Diese war offenbar die Retina, was ich aus der festen Verbindung mit dem hintern Rande des Ciliarkörpers und nachträglich auch aus der mikroskopischen Untersuchung erkannte. Der Rest des Glaskörpers war zäh, fadenziehend, durchsichtig, wie gesunder Glaskörper. Ich legte nun den Zeigefinger auf die Cornea und umstülpte die vordere Hälfte des Bulbus, indem ich die Ränder gegen den Finger hin zurückschlug. Die Linse war dabei nicht aus ihrer Verbindung gewichen, wohl aber liess sich nun der Rest des Glaskörpers hinter der Linse leicht entfernen. Ich umkreiste sofort die Linse mit der Branche einer Pincette, die Kapsel schonend und nur die Verbindung mit den Ciliarfortsätzen, die Zonula Zinnii lösend. Diese Verbindung schien mir abnorm fest zu sein. Nachdem ich nun die ziemlich harte Linse sammt der unversehrten Kapsel aus dem Auge genommen, spiesste ich sie vom Rande her mit einer Nadel an, dass ich sie frei halten konnte, und löste dann bequem zuerst die hintere, sodann die vordere Kapsel ab. Erstere war vollkommen krystallhell und löste sich ganz rein ab; die hintere Oberfläche der Linse blieb glatt, die vordere Kapsel aber erschien nicht nur getrübt, völlig undurchsichtig, graulich weiss, sondern auch auf $^3/_4'''$ stellenweise verdickt. Ihre vordere Fläche war glatt; an der hintern schienen Linsenreste zurückgeblieben zu sein; als ich den scheinbaren Beschlag mit dem Messer abzustreifen suchte, war ich diess nicht im Stande; eher hätte ich die Kapsel selbst zerrissen. Die vordere Kapsel war so steif, dass sie ihre Gestalt behielt und, wenn ich sie auch künstlich veränderte, dennoch wieder annahm, nämlich vorn convex, hinten concav. Die Stelle, wo ich abgeschabt hatte, was sich abschaben liess, sah so aus wie Milchopal. Gefässe konnte ich auch mit einer scharfen Loupe keine entdecken. Der Randtheil der vordern Kapsel war noch vollkommen durchsichtig; nur am Äquator (grössten Kreise der Kapsel) zeigten sich einzelne Kalkablagerungen.

Das *rechte* Auge auf $^2/_5$ des normalen Volumens geschrumpft, von vorn nach hinten zusammengedrückt, die hintere Hälfte ganz abgeplattet. Die Hornhaut kleiner und uneben, opalartig getrübt, die vielfältig eingebogene Sclera sehr verdickt, rings um den Opticus mehr als 1‴ dick. Die Chorioidea fest mit ihr vereint; von der Retina nur ein Stumpf an der Eintrittsstelle des Opticus vorhanden; das Cavum innerhalb der Chorioidea mit einem gelblichen, klaren, tropfbarflüssigen Exsudate ausgefüllt; von der Retina und dem Glaskörper weiter keine Spur. Von der Ora serrata an zog sich gegen die Mitte hin eine röthliche verdickte, an der Peripherie sehnig glänzende Membran (durch Exsudat zusammengeschmolzene Retina und Hyaloidea?). Vor derselben, in einer glatten Hülse eingeschlossen, und weiterhin ringsum von einer schwarzen Masse (zusammengeschmolzene Iris und Ciliarkörper) umfasst, lag die Linse, auf $^1/_3$ ihres normalen Volumens geschrumpft, stark runzlig, bläulich grau, nicht vollkommen durchsichtig, sondern an den Kanten der Durchschnittsfläche durchscheinend. Die hintere Wand der Cornea ungemein stark runzlig oder vielmehr faltig, knapp an der Iris anliegend.

4. Beobachtung. Das rechte Auge eines 50jährigen, an Tuberculosis pulmon. verstorbenen Mannes bot auf dem Leichentische den Befund von Cataracta accreta dar. Grösse normal, Resistenz etwas geringer, die Hornhaut normal, die vordere Kammer eng, die Iris in der Peripherie an die Cornea angelagert, mit dem Pupillarrande trichterförmig rückwärts gezogen, licht graublau, die Pupille gegen 1‴ im Durchmesser, unregelmässig rund, der zackige Pupillarrand mit der Kapsel verwachsen, diese und die Linse weissgrau getrübt. Die Sclera wurde hinter der Insertion der Musc. recti rings herum durchschnitten und sammt der Cornea von der Chorioidea und Iris abgelöst. Die Cornea war mit der Peripherie der Iris durch eine dünne Exsudatlage ziemlich fest, doch nicht unzertrennlich verbunden. Das Ciliarband erschien als ein gegen 2‴ breiter gelblichgrauer Saum, im Durchschnitte etwa $^1/_2$‴ dick. Von ihm liess sich die Iris auf die gewöhnliche Weise leicht ablösen. Die Iris erschien ungewöhnlich dünn und an zahlreichen Stellen, besonders im grossen Kreise ohne Pigmentlage. Sie liess sich sammt den die Pupille ausfüllenden dünnen Exsudathäutchen leicht von der Kapsel abheben, war also nicht mit dieser, wie es geschienen hatte, verwachsen. Hinter der Iris befand sich eine sehr geräumige, von wasserklarer Flüssigkeit ausgefüllte Höhle, in welcher die in ihrer Kapsel eingeschlossene Linse schwamm. Diese stellt der Form nach mehr eine Kugel als eine Linse dar. Sie misst im Äquator $3^1/_2$‴, in der Achse $2^3/_4$‴. Die hintere Kapsel ist vollkommen durchsichtig, die vordere trüb und vom Centrum zur Peripherie gerunzelt. Die Runzeln verlaufen von der Insertionsstelle der Zonula Zinnii centripetal zu einem etwas erhabenen Exsudatknöpfchen auf dem mittleren Theile der vordern Kapsel. Am Rande verlaufen zwei bräunlich pigmentirte Reifen, davon der eine der Insertionsstelle der Zonula Zinnii in die vordere Kapsel, der andere der Anlagerung der Hyaloidea an die hintere Kapsel entspricht. Die Hyaloidea bildet die hintere, das Corpus ciliare mit den Ciliarfortsätzen aber die seitliche Wandung jener Höhle, in welcher die Linse sammt ihrer Kapsel lag. Diese wurde nicht geöffnet. Als nun die Chorioidea ungefähr an derselben Stelle wie die Sclera eröffnet wurde, entleerte sich eine wässrige, etwas gelbliche Flüssigkeit, und man sah die zusammengefaltete Netzhaut von der Eintrittsstelle des Opticus bis zur Ora serrata nach vorn verlaufen. Vom Glaskörper ist in diesem Falle keine Spur vorhanden, und die Netzhaut ist, so weit sie nicht durch die Fixirung an der Ora serrata gehindert ist, förmlich gegen die innere Fläche des Corpus ciliare vorwärts gezogen. Die Chorioidea ist nirgends mit der Sclera oder Retina verwachsen (ausser mit letzterer in der Gegend der Ora serrata), bloss

etwas dünner als im normalen Zustande, und zeigt nicht die normale Menge von Pigment.

5. Beobachtung. Der linke Bulbus eines an Cholera verstorbenen, etwa 35jährigen Mannes wurde mir wegen Hornhauttrübungen vom Sectionsdiener überbracht. Durchmesser von vorn nach hinten 10‴, im Äquator 9½‴; in der hintern Hälfte ist der Bulbus an mehreren Stellen, besonders aber an der Nasenseite stark eingezogen, daher höckerig, während die Cornea und die Sclera in der vordern Hälfte von der normalen Wölbung nicht merklich abweichen. Die Cornea, an der Oberfläche glatt und ohne Erhabenheit oder Vertiefungen, erscheint besonders in ihrer untern Hälfte getrübt, die Iris licht braungrau, im kleinen Kreise schwarzbraun, der Cornea sehr genähert; die Pupille durch eine lichtgraue Membran vollständig verschlossen, nicht ganz 1‴ im Durchmesser. Der Bulbus in eine obere grössere und untere kleinere Hälfte zerschnitten, zeigte im Innern folgende Veränderungen: Der innere Raum ist in zwei grosse Höhlen geschieden, eine vordere und hintere. Die vordere ist gebildet: von der stark vorwärts gedrängten Iris, von dem Corpus ciliare bis zur Ora serrata, und von der tellerförmigen Grube, welche jedoch so weit zurückgedrängt erscheint, dass ihre Kuppel gerade in der Mitte des Bulbus liegt. Diese Höhle misst demnach von der Pupille bis zum Centrum der tellerförmigen Grube 4½‴, und innerhalb des hintern Endes des Corpus ciliare 7‴. In ihr befindet sich wasserklare Flüssigkeit und darin schwimmend der ganz harte und dunkelbraune Kern der Krystalllinse. Von der Kapsel ist nur die vordere Hälfte vorhanden; diese ist durch Exsudat an die hintere Fläche der Iris angelöthet; nach Ablösung von dieser erscheint sie in ihrer mittleren Partie (fast zwei Quadratlinien) weissgrau, verdickt, innen und aussen rauh, im Randtheile dagegen, der von den Ciliarfortsätzen (der Zonula) abgerissen ist, zum Theil durchsichtig, zum Theil braun pigmentirt. — Durch die hintere, vermöge der seitlichen Einschrumpfung des Bulbus viel kleinere Höhle zieht ein weisser Strang von der Lamina cribrosa gerade nach vorn zur Kuppel der tellerförmiger Grube, eingehüllt von einem grauen, lockeren Gewebe, welches zusammengeballtem Spinngewebe nicht unähnlich ist. Diese Masse streicht dann an der Rückseite der zur Ora serrata verlaufenden Netzhaut gegen die Peripherie hin und geht in eine stellenweise knorpelharte, lichtgraue Masse über, welche in der Gegend des Aequator bulbi über 1‴ mächtig auf der Chorioidea aufsitzt, von da nach vorn (bis zur Ora serrata) und nach rückwärts allmälig abnimmt, und mit der Chorioidea sowohl als mit der glatten Membran, welche die vordere Höhle nach hinten begrenzt, innigst zusammenhängt, gleichsam in Eins verschmolzen ist. Im hintern Umfange, etwa 3‴ breit um die Eintrittsstelle des Opticus herum, ist die hintere Höhle, welche von einer klaren, jedoch gelblichen Flüssigkeit erfüllt war, von der Chorioidea begrenzt, welche daselbst des Pigmentes fast gänzlich beraubt und an der Nasenseite (nach innen von der Eintrittsstelle des Opticus) unzertrennlich mit der hier merklich verdickten Selera verwachsen ist. Sonst ist die Chorioidea (mit Einschluss des Corpus ciliare) nirgends mit der Sclera abnorm verbunden. Am Corpus ciliare ist nicht bloss das Ligamentum ciliare fast ganz geschwunden, sondern es sind auch die Ciliarfortsätze viel kleiner. Sie wurden erst dann sichtbar, wenn man den getrübten und durch Exsudat verdickten Ciliartheil der Zonula Zinnii mit Gewalt ablöste, wobei die ganze Pigmentschicht an dieser haften blieb. Die Iris, auffallend dünn und an ihrer innern Fläche nur im kleinen Kreise und an einzelnen Stellen des grossen Kreises mit Pigment belegt, durch eine halbdurchsichtige Membran in der Pupille in eine undurchbohrte Scheibe verwandelt, war in ihrer untern Hälfte durch eine dünne, weisse (auf dunklem Grunde bläulich weisse) Membran mit der Descemetschen Haut verklebt. Bei der Ablösung blieb

diese Pseudomembran an der Iris sitzen, mit welcher sie jedoch nur nach unten fest verbunden ist.

2. *Befund bei Chorioiditis mit croupösem Exsudate.*

Die *Chorioiditis pyaemica*, wie diese Form mit Rücksicht auf ihr ätiologisches Moment füglich genannt werden kann, tritt mit Ablagerung croupösen Exsudates an der Innenfläche der Chorioidea auf, und ergreift diese Membran in kurzer Zeit in ihrer ganzen Ausdehnung, von der Lamina cribrosa bis zur Iris.

Zunächst ist es die *Netzhaut*, welche in ihrer Function und Form beeinträchtigt, zerstört wird. Sie erweicht und zerfliesst in dem eitrigen Exsudate.

Gleichzeitig oder schon früher wird die *Tunica vaginalis* und die *Conjunctiva bulbi* durch serösen (auch faserstoffig-serösen) Erguss enorm geschwellt; auch die Lider participiren an der ödematösen Infiltration.

Die Sclera wird (an einer oder der andern Stelle) lebhaft geröthet, aufgelockert, und in späterer Zeit kann Erweichung und Durchbohrung derselben (im vordern Umfange beobachtet) eintreten.

Vom *Ciliarkörper* aus, der an seiner ganzen innern Fläche mit croupösem Exsudate bedeckt wird, erfolgt Eitererguss in den *Humor aqueus*, und Ansammlung von Eiter in der vordern Augenkammer, in den *Petitschen Canal*, und in den *Glaskörper*, welcher Anfangs wolkig, weiterhin durchaus getrübt, endlich in eine schleimig-eitrige Masse verwandelt wird.

Die *Iris* und die *Cornea* werden zunächst ödematös, und weiterhin gewöhnlich in den Schmelzungsprocess gezogen.

Der gewöhnliche *Ausgang* ist der in Durchbruch der Cornea, und Entleerung der Linse und des vereiterten Glaskörpers. Selten ist der oben erwähnte Ausgang in Durchbruch der Sclera, noch seltener der in Resorption des Eiters und Zusammenschrumpfung des Bulbus. Nach letzterem Ausgange ist als merkwürdige Erscheinung die Thatsache zu bemerken, dass man bisweilen an den mehr weniger zusammengeschrumpften Bulbis die Hornhaut nach längerer Zeit (½ Jahr) vollkommen durchsichtig, obwohl um ungefähr die Hälfte kleiner, und von der entfärbten und rückwärts gezogenen Iris durch ganz klaren Humor aqueus geschieden findet.

6. Beobachtung. Auf der Abtheilung des Prof. *Jaksch* war ein Mann in Folge von Caries am Körper des Keilbeins gestorben. Ich fand an beiden Augen die Conjunct. bulbi stark ödematös, und am linken auch von sehr zahlreichen Gefässen durchzogen, und dachte desshalb an Chorioiditis pyaemica, wesshalb ich die Bulbi exstirpirte. Der rechte zeigte nichts Abnormes, ausser dass das Pigment der Chorioidea sparsamer war,

die Vasa vorticosa von Blut strotzten, und die innere Fläche der Chorioidea eine hellrothe Farbennuance zeigte. Links fand ich nach Eröffnung der Sclera eine linsengrosse weisslichgelbe Stelle der Chorioidea, und zwar in der Gegend des Äquators gerade nach unten, unmittelbar vor dem daselbst liegenden Gefässwirbel. Die Chorioidea war daselbst von croupösem Exsudat infiltrirt und mit der ringsum etwas gerötheten Sclera mässig fest verklebt. Als ich die Chorioidea von der Netzhaut abhob, blieb an der letzteren viel Pigment zurück, und die durch Exsudat bezeichnete Stelle der Chorioidea erschien, von innen angesehen, bloss als weissgelblicher Fleck. Im übrigen Umfange zeigte die Innenfläche der Chorioidea ein mehr hellrothes als braunes Aussehen. In den übrigen Gebilden fand ich nichts Auffallendes.

7. *Beobachtung.* Der rechte Bulbus einer Puerpera, welche in Folge von Entometritis und Pyämie gestorben war, und durch 8 Tage vor dem Tode Erscheinungen von Chorioiditis dargeboten hatte, welche wir weiter unten schildern werden, zeigte folgende Veränderungen: Achse $10^3/_4'''$, Äquatorialdurchmesser $10\,^1/_3'''$, Resistenz geringer; Cornea normal, nur ein wenig getrübt, wie angehaucht; Conjunctiva bulbi ödematös geschwellt, und theils durch Gefässinjection, theils durch kleine Blutaustretungen geröthet. Tunica vaginalis rings um den Bulbus herum serös infiltrirt, am stärksten an der Schläfeseite im hintern Umfange des Bulbus. In der Gegend der Insertion des Musc. obliquus inferior und von da nach vorn bis zur Insertion des M. rectus ext. erschien die Sclera unter der verdickten und injicirten Tunica vaginalis gleichfalls intensiv geröthet und auf der Durchschnittsfläche etwas dicker. Die Röthe war auch an der Innenfläche daselbst bemerkbar. Es wurde nämlich der Bulbus in eine obere und untere Hälfte getheilt. In der vordern Augenkammer zu unterst ein wenig eitriges Exsudat (Hypopyum). Die Iris nicht merklich verändert, die Pupille gegen 2''' im Durchmesser. Die Chorioidea, an ihrer äussern Fläche stark injicirt, doch überall frei an die Sclera anliegend, an ihrer innern Fläche durchaus mit einem faserstoffig-eitrigen Exsudate überzogen; nur an der Nasenseite ist nächst der Ora serrata eine kleine Partie frei davon, und lichtbraun pigmentirt. Die Exsudatlage nimmt im Bereiche der Chorioidea im engern Sinne des Wortes gleichsam die Stelle der Pigmentlage ein, und ist stellenweise $^1/_6$—$^1/_5'''$ dick. Das Exsudat lässt sich nicht von der Chorioidea ablösen. Die Netzhaut ist nicht nur getrübt, sondern auch im hintern Umfange stellenweise ekchymotisch (an ihrer äussern Fläche roth gesprenkelt). Der Glaskörper ist etwas weicher und so getrübt, als wenn er von Rauchwolken durchzogen wäre. Der Kern des Auges (Glaskörper und Linse) sammt der Retina liess sich wie gewöhnlich an etwas macerirten Augen leicht von der Chorioidea ablösen. Das Corpus ciliare erschien nicht schwarzbraun, sondern grauweiss, nämlich durchaus mit einer Lage croupösen Exsudates überzogen. Dieses Exsudat nahm hier nicht die Stelle der Pigmentschichte ein, sondern lag auf dieser, und liess sich, wenigstens stellenweise, davon abziehen. Ebenso waren die Ciliarfortsätze ringsum davon übersponnen und eingehüllt, und zwar nicht nur an dem in den Petitschen Canal, sondern auch an dem in die hintere Augenkammer hineinragenden Theile. Am Ciliarbande liess sich keine Veränderung wahrnehmen, nicht einmal Schwellung oder Röthe. Die vordere Kapsel erschien ungetrübt, ebenso die Linse. Wie sich der freie Theil der Zonula Zinnii verhielt, konnte ich nicht verlässlich bestimmen; ebenso blieb es unentschieden, wie der Ciliartheil der Zonula beschaffen war, weil der von ihr überzogene (vorderste) Theil des Glaskörpers nächst derselben von Exsudat durchsetzt und gelblichgrau getrübt war.

8. *Beobachtung.* In dem vom Prof. *Bochdalek* aufgenommenen Sectionsbefund

des rechten Auges von einer an Pyämie gestorbenen Puerpera*) sind ganz analoge Veränderungen aufgeführt, nur hatte der Process länger gedauert und war weiter vorgerückt. Die Tunica vaginalis bulbi im hintern Umfange des Bulbus durch faserstoffiges plastisches Exsudat bedeutend verdickt. Die Sclera schmutzig weiss, an ihrer innern Fläche von vielen, sehr feinen, dunkelrothen Blutgefässen durchzogen. Die Chorioidea (im engern Sinne) grösstentheils durch Eiterung zerstört, nur um den Sehnerven herum noch erhalten, daselbst sehr aufgelockert, mit zahlreichen und stark injicirten Gefässen durchzogen und mit der Sclera fest zusammenhängend; ebenso ist vorn noch ein Stück Aderhaut vorhanden, welches mit dem hintern durch einen etwa 3‴ breiten Streifen an der Schläfenseite zusammenhängt. Die Retina ganz durch Eiterung zerstört, nur hie und da Rudimente derselben vorhanden. Zwischen der Sclera und Chorioidea und zwischen dieser und dem Glaskörper eine ziemlich beträchtliche Menge eines dünnen, flüssigen, graulich weissen Eiters. Die Membrana hyaloidea grösstentheils durch Eiterung zerstört; der Glaskörper trüb, schmutzig gelb; in ihm schwammen gelbliche Flocken. Auf der vordern und hintern (innern) Fläche des Corpus ciliare ein weisslichgraues Exsudat. Die Zonula Zinnii ungeheuer ausgedehnt, der Petitsche Canal ganz mit einer dickflüssigen gelblichweissen, eiterartigen Masse ausgefüllt, über 2‴ weit. Die Linse weiter vorwärts gelagert, durchsichtig, gelblich. Die Iris an ihrer hintern Fläche normal, an ihrer vordern mit einer dünnen Schichte eines weissgrauen Exsudates belegt, welches sich mit einer Pincette in Fäden abziehen liess; die Pupille vollkommen rund, von gewöhnlicher Grösse, ohne Spur von Exsudat. An der Descemetschen Haut eine etwa 1/6‴ dicke Lage eines ähnlichen Exsudates, wie auf der Vorderfläche der Iris und auf dem Ciliarkörper. Diese Exsudatscheibe reicht nicht bis zum Rande der Descemetschen Haut, sondern endet früher, und sendet bloss fadenförmige Ausläufer bis zur Gegend des Schlemmschen Canales. Sie hängt mit der Descemetschen Haut durchaus nicht zusammen, sondern ist einfach auf dieselbe gelagert. Der Schlemmsche Canal sehr erweitert und ganz mit einer dicken, graulichweissen Masse angefüllt. Die Cornea selbst bietet keine Veränderung dar.

9. Beobachtung. Bei einem Kinde, welches an Nabelvenenentzündung und Chorioiditis des linken Auges gelitten hatte, fand ich den Bulbus etwas kleiner, collabirt, sehr weich anzufühlen; die Cornea halb durchsichtig, sehr aufgelockert, geschwellt, sulzig, an beiden Oberflächen glatt und glänzend; die Sclera mit röthlichem Serum infiltrirt, nicht erweicht, die Chorioidea grösstentheils aufgelöst, von der Retina keine Spur, an ihrer Stelle Eiter, den Glaskörper hie und da von Eiterflocken durchsetzt, die Hyaloidea zerstört, die Linse nicht getrübt, die Kapsel geborsten, die vordere Kammer etwas Eiter enthaltend. — Bei einem an lobulärer Pneumonie verstorbenen Kinde, bei welchem nebst Abscessen an den Schädeldecken auch Entzündung des linken Auges beobachtet worden war, fand ich den Bulbus etwas grösser, jedoch weicher, die Cornea weiss, aufgelockert, die Hyaloidea in der Mitte zerstört, ebenso die nächsten Faserlagen der Cornea, so dass es beinahe zum Durchbruche von hinten her gekommen wäre, die Retina durchaus, die Chorioidea grösstentheils durch Eiterung zerstört. Genauer wurde dieses Auge damals leider nicht untersucht.

3. *Befund bei Chorioiditis mit vorwaltend plastischem (faserstoffigem) Exsudate.*

Wenn man Augen zergliedert, welche ausgedehnte Hornhautnarben

*) J. N. Fischer, Lehrbuch der Entzündungen etc. Prag, 1846. S. 287.

und mehr weniger beträchtliche Schrumpfung der Hornhaut oder Sclera (oder beider zugleich) darbieten, so findet man *meistens* im Innern derselben Veränderungen, welche unzweifelhaft darthun, dass Chorioiditis mit vorwaltend plastischem Exsudate stattgefunden habe. Um die *Netzhaut*, welche auch in diesen Fällen durch das Chorioidealexsudat nach innen verdrängt, und überdiess sehr oft ganz in geronnenes und mannigfach verändertes Exsudat eingehüllt ist, nicht zu verfehlen und sofort für verschwunden zu halten, muss man solche Augen immer von hinten nach vorn (mitten durch die Eintrittsstelle des N. opticus) durchschneiden, und in eine obere und untere Hälfte zerlegen. Die Netzhaut ist auch in diesen Fällen gegen den flachen Theil des Corpus ciliare hingezogen, so dass sie zur Ora serrata wieder etwas rückwärts laufen muss.

Vom *Glaskörper* findet man nur die Hyaloidea in der Gegend der tellerförmigen Grube und dahinter eine derbe faserige oder knorpelartige Masse, welche ringsum mit dem Ciliarkörper, hinten aber mit der Netzhaut unzertrennlich fest zusammen hängt.

Fehlt die *Linse*, so steht diese Masse auch mit Resten der vordern Kapsel und mit der Iris, und mittelst dieser selbst mit der Hornhautnarbe in fester Verbindung. In einzelnen Fällen findet man wahre Knochenbildung in dieser zwischen Netzhaut und Iris befindlichen Masse. Ist die Linse vorhanden, so ist sie getrübt, bisweilen von der Peripherie aus mehr weniger tief verkalkt.

Ist der Bulbus nicht bloss durch Abplattung der Hornhaut allein verkleinert, so erscheint die *Sclera* meistens an den Anlagerungsstellen der Musc. recti eingedrückt, bisweilen jedoch auch an andern Stellen einwärts gezogen, uneben, höckerig, und in Folge der Reduction auf einen kleinern Umfang verdickt.

Die *Chorioidea* ist in der Regel einfach an die Sclera angelagert, nirgends mit dieser verwachsen; sie ist meistens verdünnt und stellenweise oder durchaus pigmentarm. Mit dem ihrer Innenfläche aufliegenden Exsudate hängt sie bald mehr bald weniger fest, in Fällen, wo der Process längst abgelaufen, das Exsudat bereits organisirt ist, jenseits der Ora serrata niemals unzertrennlich zusammen.

Ist das *Exsudat* zwischen der Chorioidea und der Netzhaut durchaus faserstoffig, so nimmt seine Consistenz von der Chorioidea gegen die Netzhaut hin allmälig ab. Die Umwandlung in Verkalkung, welche bei weitem am häufigsten vorkommt, oder in Knorpel- und wahre Knochenmasse (mit deutlicher Knochenzellenbildung) zeigt sich immer zunächst an der Peripherie, bald im hintern, bald im vordern, oder

auch im ganzen Umfange der Chorioidea jenseits der Ora serrata. — Wurde nebst Faserstoff noch eine mehr weniger beträchtliche Menge von Serum und Albumen ausgeschieden, so erscheinen die festen (plastischen) Bestandtheile an der Chorioidea, bisweilen jedoch auch an der Netzhaut zugleich präcipitirt (vergl. die oben angeführte Beobachtung); Verkalkung oder Verknöcherung kommt jedoch hier nur an der Chorioidea vor, und man findet dann an der Stelle, die im normalen Zustande von der Netzhaut eingenommen wird, eine mehr weniger mächtige knochenharte Schale. — In bloss geronnenen Exsudaten findet sich bisweilen Fettbildung; krystallisirt in kleinen, viereckig länglichen, glimmerartig glänzenden Tafeln kann man mitunter einen Theil des Fettes in dem flüssigen Theile des Exsudates herumschwimmen sehen.

Da die Gelegenheit zur Section phthisischer Bulbi minder selten ist, so will ich aus der grossen Zahl, die mir vorgekommen sind, nur 2 zur Erläuterung des eben Gesagten im Detail aufführen, und um nicht missverstanden zu werden, im voraus noch bemerken, dass nicht jeder phthisische Bulbus auch die Zeichen vorausgegangener Chorioiditis darbiete.

*10. Beobachtung.**) Der rechte Bulbus eines alten Weibes, welches 1846 gerichtlich obducirt wurde, ist auf $^2/_3$ des gewöhnlichen Umfanges geschrumpft, an den Anheftungsstellen der geraden Muskel eingedrückt. In der Hornhaut eine 1‴ breite, 4‴ lange quer von innen nach aussen verlaufende Narbe; die Hornhaut in der obern Hälfte durchscheinend, etwas abgeplattet, in der untern Hälfte mit der Iris verwachsen; die Pupille ganz aufgehoben. Der Sehnerv atrophisch. Die Sclera sehr verdickt, besonders im hintern Theile. Die Chorioidea dünn, fast ohne Pigment; an ihrer innern Fläche eine Knochenschale (Kalkconcrement), stellenweise $^1/_2$‴ dick, stellenweise äusserst dünn oder selbst durchlöchert, an die Chorioidea fest angeschmiegt, doch von derselben ohne Zerreissung lösbar, bis zum Ciliarkörper vorwärts reichend. Innerhalb dieser Schale eine wässrige, klare, etwas gelbliche Flüssigkeit. Durch den von dieser Flüssigkeit erfüllten Raum zieht die zu einem weissen Strange zusammen gefaltete Retina von der Lamina cribrosa bis zur Ora serrata, nach vorn sich trichterförmig erweiternd, ähnlich dem Endstücke einer Trompete mit etwas umgestülptem Rande. In der Höhlung dieses Trichters Reste des Glaskörpers. Vor dem Trichter liegt in einer von der Iris, dem Glaskörper und der tellerförmigen Grube gebildeten Höhle die in einen steinharten weissgrauen Körper verwandelte Linse, gegen 4‴ im Durchmesser, und über 1‴ dick, vorn convex, an die mit der Iris durchaus und fest verwachsene Kapsel angelagert, hinten etwas abgeflacht, gegen den Rand hin höckerig, und an eine glatte trübe Membran (die Hyaloidea in der tellerförmigen Grube?) knapp anschliessend. Das Corpus ciliare nicht geschwunden; die Iris sehr verdünnt, längs der Narbe an die Cornea angeheftet, hinten durchaus mit der Kapsel verwachsen.

11. Beobachtung. Linkes Auge eines an Lungenbrand verstorbenen, 62 Jahr alten Mannes. Durchmesser zwischen den Polen $9^3/_4$‴, im Äquator $9^1/_2$‴, die Cornea abgeplattet, in der Mitte narbig verdunkelt, am Rande durchscheinend, auf der Narbe an 2

*) Diese und die folgende Beobachtung findet sich bereits in der Prager Vierteljahrschrift, 14. Bd., S. 48 und 49.

Stellen mit knochenharten Schüppchen belegt, nach deren Entfernung Grübchen zurückblieben. Die Iris an der Cornea anliegend, und in der Mitte unzertrennlich mit ihr verwachsen; in diese Verwachsung ist auch die getrübte und verdickte Kapsel hineingezogen. Von der Linse ist keine Spur vorhanden. Auf einem horizontalen Durchschnitte (von vorn nach hinten) sieht man zu beiden Seiten der Iris das gegen 1/2‴ dicke, lichtgraue Ciliarband, nach innen durch eine schwarze Linie (die Gefäss- und Pigmentlage des Ciliarkörpers) begrenzt. Die Ciliarfortsätze lassen sich nicht auffinden. Der Raum, den das Corpus ciliare als ein 2‴ breiter Reifen umschliesst, ist von der weissgelblichen, derben, fast knorpelharten Platte erfüllt, die mit dem Ciliarkörper zur Seite und mit der Iris nach vorn unzertrennlich fest zusammenhängt, und deren hintere Grenze die trichterförmige Ausbreitung der Netzhaut bildet. Es streicht nämlich die Netzhaut als ein dünner Strang von der Eintrittsstelle des Sehnerven mitten durch den Bulbus zu einer Ebene, die man sich durch die Ora serrata gelegt denken kann, und strahlt dann nach allen Seiten gegen die Peripherie dieser Ebene hin aus. Der Raum nun, der sich zwischen der also verdrängten Netzhaut und zwischen der Chorioidea befindet, ist von Exsudat ausgefüllt, welches in den vordern zwei Dritteln fest geronnenen Faserstoff darstellt, im hintern Drittel, um die zusammengerollte Netzhaut herum aber halb flüssig, halb geronnen ist, so dass nach Abfluss dieses Theiles vor der Eintrittsstelle des Schnerven eine Zuckererbsen-grosse Höhle entstand, welche in der Mitte bis an den Aequator bulbi reicht. Die Chorioidea ist in der hintern Hälfte des Bulbus wenig verändert, in der vor dem Äquator gelegenen Zone jedoch fast ganz ohne Pigment, so dass man das lichtgraue Exsudat schon nach Eröffnung der Sclera hatte durchscheinen sehen. Die faserstoffige Exsudatmasse wird von der genannten Höhle nach aussen (gegen die Chorioidea) und nach vorn (gegen die Ora serrata und die fächerförmige Ausbreitung der Netzhaut) immer dichter und härter, zeigt jedoch noch nirgends Umwandlung in Kalk-, Knochen- oder Knorpelmasse. Sie erwies sich unter dem Mikroskope als amorpher Faserstoff mit Fett in Tropfenform und als Cholestearine.

Die **Symptome,** welche durch Chorioiditis hervorgerufen werden können, sind im Allgemeinen zu suchen:

a) in der Resistenz, Grösse, Form und Lage des Bulbus,

b) im Bereiche der Sclera, Tunica vaginalis und conjunctiva,

c) in der Cornea und in der Augenkammer,

d) in der Iris,

e) in der Pupille,

f) in der gestörten Function der Netzhaut,

g) in sympathischer Affection des Trigeminus, Sympathicus und Vagus.

Ad a. Eines der ersten Zeichen, durch das sich jede Chorioiditis ankündigt, ist *vermehrte Resistenz* des Bulbus. Leidet bloss Ein Auge, so ist die Prüfung der Resistenz für den betastenden Zeigefinger nicht schwer, nur beobachte man die Vorsicht, dass man immer beiderseits auf gleichnamige Stellen drücke, z. B. beiderseits auf die Hornhaut oder beiderseits von oben her auf die Sclera. Ist das andere Auge nicht ganz gesund, dann nehme man zum Vergleichen gesunde Augen.

Auf geringe Differenzen ist kein Gewicht zu legen, es müssten denn anderweitige Symptome mit in die Wagschale fallen.

Mit den Augen messbare *Vergrösserung* des Bulbus kommt nur dann gleich in der ersten Zeit vor, wenn die Chorioiditis in Folge traumatischer Einflüsse mit faserstoffig-eitrigem Exsudate auftritt. Sie ist nicht bleibend; auf sie folgt jederzeit *Verkleinerung* des Bulbus, gleichviel ob der Eiter mittelst allmäliger Resorption, oder mittelst Ausstossung durch die Cornea oder Sclera beseitigt worden ist. — Später auftretende und *bleibende Vergrösserung* tritt nur in Folge von Chorioiditis mit vorwaltend serösem oder albuminös-serösem Exsudate auf. — Allmälige, gewöhnlich erst nach Monaten oder Jahren eintretende *Schrumpfung* kommt sowohl nach vorwaltend serösen, als nach faserstoffigen Exsudaten vor.

Die Schrumpfung gibt sich meistens zuerst dadurch zu erkennen, dass der Bulbus seine *Form* verliert, in der Gegend der Musculi recti eingedrückt, viereckig erscheint. Da aber auch an ganz normalen Augen nicht selten daselbst eine leichte Abplattung der Sclera bemerkt werden kann, so ist auf dieses Symptom nur dann Gewicht zu legen, wenn es sehr deutlich ausgesprochen ist, oder wenn es zugleich mit mehr weniger verminderter Resistenz beobachtet wird. Beide Symptome vereint haben insbesondere in jenen Fällen einen hohen diagnostischen Werth, wo Iritis vorausgegangen und noch deutliche Lichtempfindung vorhanden ist. — So wie der Bulbus weicher und kleiner wird, ist in der Regel auch die *Lage des obern Augenlides*, namentlich der Hautfalte, welche dasselbe beim Öffnen gewöhnlich bildet, verändert.

Wird der Bulbus merklich vergrössert und zwar in seinem hintern Umfange, so tritt er mehr weniger aus seiner Lage hervor. Die *Lageveränderung* aus dieser Ursache allein ist indessen selten; meistens ist sie Folge von seröser oder faserstoffig-seröser Infiltration des die Sclera umgebenden Bindegewebes, welche bei Chorioiditis mit faserstoffig-eitrigem Exsudate niemals fehlt.

Ad b. Diese seröse Infiltration erstreckt sich bei der eben genannten Form, welche nur nach heftigen traumatischen Eingriffen und bei Pyämie auftritt, nicht bloss auf die Tunica vaginalis bulbi und das umgebende Bindegewebe in der Orbita, sondern auch auf die Bindehaut und auf die Augenlider. Die *Bindehaut* erscheint dann entweder bloss von Serum oder auch von Blut stark geschwellt, so dass sie bloss Wülste oder einen förmlichen Wall rings um die Cornea bildet, sich selbst über diese hinüberlegt. Durch diese Geschwulst gewinnen die hieher gehörigen Formen von Chorioiditis eine bei oberflächlicher Un-

tersuchung leicht täuschende Ähnlichkeit mit der acuten Bindehautblennorrhöe. Die Diagnosis wird indessen leicht, wenn man einerseits die Abwesenheit der Schwellung des Papillarkörpers und des schleimigeitrigen (trüben) Secretes, andererseits die dabei immer schon merkliche Hervortreibung des Bulbus, die Abnahme der Sehkraft und die Gegenwart von Lichterscheinungen (Photopsie) berücksichtigt.

In allen Fällen, wo die eben besprochene Infiltration fehlt, wird im Bereiche der Sclera eines der wichtigsten Symptome sichtbar, nämlich die zahlreichere und stärkere *Injection der vordern Ciliargefässe.* Anfangs sind es mehr die Arterien, später mehr die Venen, welche dem Beobachter auffallen. Sie wurden bisher gewöhnlich als „varicöse oder abdominelle Gefässe der Bindehaut" aufgeführt. Die Arterien verlaufen geschlängelt, sind lichter gefärbt, und füllen sich von der Peripherie zur Cornea, wenn man sie mittelst des Lides und Fingers comprimirt hat (was an etwas glotzenden und gespannten Augen sicher gelingt). Die Venen verlaufen mehr gestreckt, sind dunkler, und füllen sich nach momentaner Compression in entgegengesetzter Richtung. Die Blutüberfüllung in den Arterien geht bei manchen Formen oft lange dem Exsudationsprocesse voraus, und pflegt nur so lange als der Exsudationsprocess selbst zu dauern. Hat die Congestion und Exsudation nachgelassen, dann zeigen bisweilen kleine rostbraune oder schiefergraue Punkte in der nächsten Umgebung der Cornea die Stellen an, wo erweiterte Gefässe durch die Sclera in den Bulbus eingedrungen waren. Die stärkere Entwickelung der Venen tritt erst dann auf, wenn der Rückfluss des Blutes durch die hintern (langen und kurzen) Ciliarvenen vermöge des Druckes, den das Chorioidealexsudat ausübt, oder vermöge Verwachsungen zwischen Chorioidea und Sclera behindert ist.

Nicht immer ist es leicht, zu entscheiden, ob die Injection der vordern Ciliargefässe wirklich abnorm, und insbesondere, ob sie als Symptom eines entzündlichen (congestiven) Zustandes der Chorioidea zu betrachten sei. So findet man unter andern bei den meisten Kurzsichtigen die Ciliargefässe viel stärker und zahlreicher entwickelt, ohne dass man im Geringsten Ursache hat, an ein Chorioidealleiden zu denken; ingleichen bei Leuten, die in Jahren vorgerückt sind, die ihre Augen viel anstrengen, die öfter oder länger an Entzündung äusserer Gebilde des Auges gelitten haben u. s. w. — Ist das zweite Auge ganz gesund, so kann eine sorgfältige Vergleichung leicht Aufschluss geben. An und für sich hat dieses wichtige Symptom keinen positiven Werth für die Diagnosis; es müssen noch andere Merkmale vorhanden sein, welche direct auf Congestion oder Entzündung der Chorioidea deuten.

Bei rascher Exsudation an der Chorioidea bilden die vordern Ciliararterien ein so *dichtes Netz im Umfange der Hornhaut*, dass der vorderste, wohl auch der ganze sichtbare Theil der Sclera roth tingirt

erscheint. Über dieser tiefen Röthe können auch die Gefässe der Bindehaut reichlich injicirt sein, und zwar bis in den concaven Rand des Limbus conjunctivae.

Bleibt der Limbus conjunctivae beim Bestande dieser tiefern und oberflächlichen Injection uneingespritzt, so erscheint letztere von der Cornea durch einen *bläulich weissen Ring* getrennt, eine Erscheinung, welche *Beer* als *Annulus arthriticus* bezeichnet und abgebildet hat.*)

*Sichel***) und *Ruete****) haben diese Erscheinung von Blutüberfüllung im Canalis Schlemmii hergeleitet. Das Irrige dieser Deutung ergibt sich schon aus der Lage dieses Ringes, verglichen mit der Lage jenes Canales. Die Gegend dieses letzteren macht sich dagegen bei chronischen Formen von Chorioiditis oder Iridochorioiditis bisweilen durch eine Art Einziehung (flache Furche) und dadurch bemerkbar, dass die Ciliargefässe daselbst sich in kleinen Bögen verbinden und einen schmalen Gefässkranz bilden, oder auch (später) durch beinahe schiefergraue Färbung der Sclera in der Richtung dieser Furche.

Die *Farbe der Sclera* kann trotz des Bestandes von Chorioiditis normal sein; bisweilen ist sie in der Art bläulich weiss wie bei Kindern. Nach längerem Bestande der Chorioiditis wird sie in der Regel schmutzig, in's Gelbliche, Graue oder Dunkelblaue, letzteres meistens nur stellenweise, und namentlich da, wo sich Ektasien bilden.

Schiefergraue oder dunkelblaue Hügel erheben sich im Bereiche der Sclera erst nach langem Bestande, und nur bei gewissen Formen der Chorioiditis (mit flüssigem Exsudate). Nur die Staphylomata lateralia (vergl. Krankh. der Sclera S. 19—21) kommen der Chorioiditis als solcher zu. Blaue Hügel in der Gegend des Äquators, so wie gleichmässige Vergrösserung des hintern Umfanges des Bulbus können übrigens auch bei Vermehrung und Verflüssigung der Glasfeuchtigkeit (ohne Chorioiditis) vorkommen. Um die Gegenwart der Lateralstaphylome nicht zu übersehen, muss man den Bulbus so weit als möglich nach allen Seiten hin rollen lassen, und dabei die Lider stark abziehen. Staphylome in der Gegend des Corpus ciliare (vor den Insertionsstellen der Musc. recti und hinter oder an den Einmündungsstellen der vordern Ciliararterien) trifft man eher nach Iridochorioiditis als nach primärer Chorioiditis an.

Ad c. Die *Hornhaut* bleibt in den meisten Fällen von Chorioiditis unverändert. — Ist Pyämie die Ursache der Chorioiditis, so wird sie gewöhnlich durch Eiterung zerstört. Dasselbe kann erfolgen, wenn nach einem Trauma, z. B. nach Dislocation des Staares, Chorioiditis

*) Lehre von den Augenkrankheiten, Wien, 1813. Bd. I. Taf. II. Fig. 5 und 6, Taf. III. Fig. 1.

**) Mémoire sur le glaucôme, Cunier annales d'oculist. T. V. p. 183.

***) Lehrbuch der Ophthalmologie. Braunschweig, 1846. S. 560.

mit Eiterbildung entsteht. — Bei Chorioiditis mit vorwaltend flüssigem Exsudate wird die Cornea nur während stürmischer Exsudation getrübt. Sie erscheint dann in ihrer ganzen Ausdehnung matt, glanzlos, wie ein angehauchtes Glas, oder wie die Hornhaut an Cadavern. So wie die Gefässinjection und der heftige Supraorbitalschmerz — wovon später — nachgelassen haben, bekommt die Hornhaut wieder ihren Glanz und ihre Durchsichtigkeit, um sie beim Wiederauftreten dieser Zufälle (Nachschub von Exsudat) abermals auf einige Zeit einzubüssen.

Gefässentwicklung in ganz durchsichtiger Hornhautsubstanz, Vergrösserung der ganzen Cornea unbeschadet ihrer Durchsichtigkeit, Ablagerung von Kalkconcrementen in derselben, so wie eitrige Consumtion als Folge von Druck und mangelhafter Ernährung sind seltene Folgen der Chorioiditis, auf die wir bei Besprechung der einzelnen Formen aufmerksam machen werden.

Die obgenannte Trübung der Cornea, die wohl füglich als acutes Ödem derselben bezeichnet werden kann, wird in manchen Fällen (mit vorwaltend flüssigem Exsudate) durch Trübung des Kammerwassers scheinbar vermehrt. Es wird nämlich bei rascher Exsudation Pigment vom vordern Ende der Ciliarfortsätze, vielleicht auch von der Iris losgeschwemmt, und gibt dem Kammerwasser (vor der Pupille) das Aussehen, als ob Russ oder Tusch darin aufgelöst wäre. Wenn dann die Cornea ihren Glanz und ihre Durchsichtigkeit wieder erlangt hat, so kann man schwarze Punkte an ihrer hintern Fläche (in der untern Hälfte) präcipitirt finden, mit der Loupe oder schon mit freiem Auge (vergl. Sectionsbef. 1. Beob.).

Eitererguss in die Augenkammer ist bei den durch Pyämie und durch traumatische Eingriffe bedingten Formen nicht selten ein frühzeitiges Symptom. Bluterguss kann bei chronischen Formen mit vorwaltend flüssigem Exsudate in späterer Zeit und zu wiederholten Malen auftreten.

Ad d. Von grösster Wichtigkeit für die Diagnosis der Chorioiditis ist das Verhalten der *Iris*, zumal dann, wenn die Entzündung nicht von der Iris aus begann oder sich gleichzeitig auf diese erstreckt. Man begreift diess, wenn man sich erinnert, dass die Iris ihre Nerven und die meisten ihrer Gefässe via chorioideae erhält.

Zunächst leidet die *Bewegung der Iris* und mit ihr die normale *Weite der Pupille.* In Fällen, welche sich aus mehr weniger lange bestehender Congestion der Chorioidea allmälig entwickeln, findet man Anfangs keine Veränderung der Iris, ausser dass sie beim Wechsel des Lichtes langsamere und kleinere Excursionen macht, und dass die Pu-

pille etwas vergrössert erscheint. Bei raschem Ergusse wird die Pupille meistens sehr stark erweitert und die Iris gänzlich gelähmt. Ungleichmässige Erweiterung lässt auf partielle oder partiell vorwiegende Entzündung der Chorioidea schliessen, und die schmälste Stelle der Iris entspricht dann dem Herde der Entzündung in der Chorioidea. Liegt die Partie, von welcher die Entzündung der Chorioidea ausgeht, z. B. an der Schläfeseite, so erscheint die Pupille nach dem Schläfewinkel hin erweitert, also eiförmig mit horizontalem Durchmesser u. s. w. — Bei Amaurosen, welche von der Netzhaut (mit unversehrter Chorioidea) oder vom Sehnerven ausgehen, sieht man nicht selten die Iris des völlig erblindeten Auges synergisch mit der Iris des andern, für Licht und Schatten noch empfindlichen Auges sich bewegen; bei Amaurosis von oder mit tieferem Chorioidealleiden ist dies nie der Fall. Gleichmässige Erweiterung der Pupille kann bei Amaurosis so gut wie bei Chorioiditis (und deren Ausgängen) vorkommen, ungleichmässige, buchtige, ovale u. dgl. nur in Folge von Chorioiditis.

Die *Farbe der Iris* kann lange Zeit, auch nach gänzlicher Erblindung, unverändert bleiben. Sie kann vorübergehend (durch Ödem) und scheinbar (durch Trübung der Hornhaut oder des Kammerwassers) verändert sein. Bleibende Verfärbung der Iris tritt gewöhnlich erst später ein, wenn das Gewebe atrophisch wird.

Mit dem Beginn der *Atrophie des Irisgewebes* wird die Iris matt, wie gebleicht, stellenweise oder durchaus, im Allgemeinen schmutzig grau, sie mag nun früher blau, grau oder braun gewesen sein. Der Pupillarrand erscheint dann als ein schwarzer Saum, wie von vorgeschobenem Pigmente. Das Gewebe der Iris verliert allmälig sein eigenthümliches faseriges Aussehen, und der Unterschied zwischen dem grossen und kleinen Kreise geht verloren. Die Iris wird dünn, fast durchscheinend, und kann, wenn sie nicht durch Synechien an die Kapsel fixirt ist, auf einen nicht mehr wahrnehmbaren Saum zusammenschrumpfen, stellenweise oder ringsherum. Ist irgendwo in der Sclera ein Staphylom vorhanden, so entspricht ihm auch die am meisten geschrumpfte Partie der Iris. — Atrophirung des Irisgewebes ist jedoch keineswegs eine nothwendige Folge einer jeden Chorioiditis.

Über die ungleichmässige Erweiterung der Pupille bei Chorioiditis, namentlich bei jener Form, die *Beer* l. c. B. I. S. 581 als Iritis arthritica beschrieben hat, lässt sich noch keine durchaus genügende Erklärung geben. Dass die später auftretende buchtige Erweiterung auf mehr weniger ausgebreiteter Atrophie der Iris und des Ciliarkörpers beruht, ist durch Sectionen erwiesen (vergl. Sectionsbef. 1. Beob.). Anders verhält es sich mit der während des Exsudatprocesses selbst vorkommenden, bald gleich-, bald ungleichmässigen (buchtigen, ovalen) Erweiterung. Lähmung des Sphinkters durch Druck

auf die Ciliarnerven kann nicht die Ursache sein, dass die Iris an einer oder der andern Stelle schmäler erscheint. *Ph. v. Walther's**) Ansicht, die Pupille erscheine desshalb erweitert, weil die Netzhaut den Lichteindruck nicht mehr empfinde, folglich auch kein Reflex auf den N. oculomot. stattfinden könne, findet ihre Widerlegung einfach in der Thatsache, dass nach Lähmung der Netzhaut, Durchschneidung des Opticus u. s. w. die Pupille zwar grösser, niemals aber so wie nach Chorioiditis entrundet, oval etc. gefunden wird. Partielle oder doch partiell vorwaltende Entzündung der Chorioidea hinter der schmälern Partie der Iris ist ganz gewiss die Ursache, dass die Iris gegen den Ciliarrand zurückgezogen erscheint; das *Wie* aber weiss ich mir nicht zu erklären. Ich habe einige Male nach der Reclination von Cataracta eine solche ungleichmässige Erweiterung der Pupille beobachtet, wenn auch der Erfolg der Operation nicht durch nachfolgende allgemeine (ausgebreitete) Chorioiditis vereitelt wurde. Die Iris war nach unten oder nach unten und aussen schmäler; dabei war aber auch auf der Sclera unmittelbar hinter dieser Irispartie intensive Röthe und starke Gefässinjection, selbst leichte ödematöse Schwellung der Conj. bulbi zu bemerken. Vielleicht muss mit der ungleichmässigen Erweiterung der Pupille der an glaucomatösen Augen beobachtete Sectionsbefund in Zusammenhang gebracht werden, dass die Iris an ihrer hintern Fläche mit faserstoffigem Exsudate belegt erschien. Vergl. Sectionsbefund 1 und 2.

Die *Lage* der Iris wird in Folge von Chorioiditis sehr häufig und beträchtlich verändert. Rückwärts gezogen bloss mit dem kleinen oder auch mit dem grossen Kreise wird die Iris nur dann, wenn sie in Folge von Iritis mit der Linsenkapsel verwachsen ist, und wenn das Chorioidealexsudat zusammengeschrumpft, also reich an Faserstoff ist. Vorwärts gedrängt werden (sammt der Linse) kann die Iris, gleichviel, ob die Pupille offen und erweitert, oder aber gesperrt ist, sowohl bei vorwaltend flüssigem, als auch bei faserstoffreichem Exsudate. Näheres hierüber bei den einzelnen Formen.

Ad e. Noch wichtiger sind die Erscheinungen, welche die Untersuchung der *Pupille* liefert. Vorausgesetzt, dass die Linse noch nicht getrübt — wovon später — und dass nicht etwa Iritis vorausgegangen oder gleichzeitig vorhanden ist, findet man die Pupille fast ohne Ausnahme nicht nur erweitert, sondern auch ihrer normalen Schwärze verlustig, und zwar, wie schon der blosse Augenschein zeigt, vom Grunde des Auges her.

Der Farbenton, welcher dem Beobachter aus der Tiefe der erweiterten Pupille entgegen tritt, kann sehr mannigfaltig sein, weil von verschiedenen Umständen abhängig. — Je weiter die Pupille, desto weniger schwarz erscheint — ceteris paribus — ihr Hintergrund. — Je mehr die Linse vermöge der vorgerückten Jahre des Individuums bereits eine gelbliche Farbe angenommen hat, desto weniger schwarz, desto mehr in's Mattgraue, Gelbliche oder Grünliche spielend erscheint

*) System der Chirurgie. Freiburg, 1848. Bd. III. S. 224.

der Grund des Auges. — Ist im Kammerwasser Pigment suspendirt, so erscheint die Pupille gleichsam rauchig, oder so, wie wenn den durchsichtigen Medien ein wenig Russ beigemengt wäre.

Das wichtigste Moment ist die Veränderung an der hintern Wand des Bulbus selbst. So wie zwischen die Chorioidea und Netzhaut Exsudat eingeschoben wird, wird die Netzhaut, welche dann wohl selten oder niemals den ihr im normalen Zustande zukommenden Grad von Durchsichtigkeit behauptet, mehr weniger weit vor den Brennpunkt der Hornhaut und Linse vorwärts gerückt. Das Auge hat aufgehört, eine richtig accommodirte Camera obscura zu sein. — Nächstdem kann aber auch die Beschaffenheit des Exsudates für die Absorption und Reflexion der Lichtstrahlen nicht ohne wichtigen Einfluss sein.

Geronnene faserstoffige Exsudate verwandeln den Grund des Auges in eine weisse oder weissgelbe Schale, welche alles auf sie fallende Licht reflectirt, und dadurch, dass dieses Licht die Linse und Hornhaut passiren muss, einen eigenthümlichen Glanz erhält. Solche Fälle gehören zu der Form, welche *Beer* „amaurotisches Katzenauge" genannt hat. Die Ablagerung von Markschwamm in der Netzhaut oder Chorioidea kann ein sehr ähnliches Verhalten des Augengrundes bewirken, so dass die Diagnosis schwer und ohne länger fortgesetzte Beobachtung des Falles selbst unmöglich werden kann. Dasselbe gilt von grössern, unvollständig resorbirten Blutergüssen.

Flüssige (seröse, serösalbuminöse, faserstoffigseröse) Exsudate lassen noch Licht bis zur Chorioidea, und von dieser wieder zurück durch die mehr weniger getrübte Netzhaut, den Glaskörper u. s. w. dringen, und modificiren das Aussehen des Augengrundes mannigfaltig. — Bei wenig gefärbtem und klarem Exsudate und wenig getrübter Netzhaut weichen die Verhältnisse der Reflexion zu wenig von den gewöhnlichen ab, als dass eine auffallende Trübung oder Verfärbung des Augengrundes sichtbar werden könnte. Bei klarem Exsudate geschieht es auch, dass die Netzhaut, durch die entzündliche Erweichung von der Ora serrata abgelöst und in einen trüben Strang zusammengefaltet, in dem Exsudate (und aufgelösten Glaskörper?) hin und her schwankt, so oft der Bulbus bewegt wird. — Bei flüssigen und mehr weniger durchsichtigen Exsudaten muss die Beschaffenheit der Chorioidea, ihr Pigmentgehalt und ihr Blutreichthum wohl in Anschlag gebracht werden. Letzterer ist jederzeit vermehrt, ersterer an der hintern Wandung des Bulbus nicht immer auffallend vermindert. Leuchtet schon im normalen Zustande der Grund des Auges bei weiter Pupille mit einem röthlichen Scheine, sobald der Beobachter die richtige Stellung zum einfal-

lenden Lichte gefunden hat, so muss diess in einem an Chorioiditis leidenden Auge um so mehr der Fall sein, wenn nur die Medien vor der Chorioidea farblos und nicht zu sehr getrübt sind.

Bei der häufigsten Form von Chorioiditis, dem Glaucom, zeigt der Augengrund eine meer- oder bouteillengrüne Farbe mit einer eigenthümlichen matten Trübung. Diese Trübung liegt tief hinter der Iris, zeigt keinen Schlagschatten von dieser, und tritt immer in der Richtung des einfallenden Lichtes am intensivsten hervor. Ist zugleich der Kern der Linse bereits verdunkelt, so erscheint auch diese meistens in etwas grünlichem Lichte; die Trübung ist aber dann der Iris näher gelegen, so wie bei Cataracta überhaupt, und immer im Centrum am meisten saturirt, in welcher Richtung man auch das Licht einfallen lassen und in die Pupille hineinsehen mag.

*Makenzie**), *Canstatt***) und *Sichel****) haben den grünlichen Teint aus der Mischung gelber und blauer Lichtstrahlen zu erklären versucht. Ihre Ansicht geht dahin, dass die gelben Strahlen von der Linse, die blauen von der Chorioidea geliefert werden. *Makenzie* spricht sich über letztere nur vermuthend aus; *Sichel* meint, die Chorioidea nehme bei venöser Congestion eine bläuliche, nach verlaufener Entzündung eine violette Farbe an. Ersteres lässt sich überhaupt nicht durch Sectionen nachweisen, letzteres fand ich nicht bestätigt (vergl. oben Sectionsbefunde). — Bringt man eine etwas gelb gewordene Linse (von einem ältern Individuum) auf eine Unterlage, welche eben nicht blau, sondern überhaupt nur dunkel zu sein braucht, so erscheint die Linse bei durchgehendem (von der Unterlage durch die Linse reflectirtem) Lichte ganz deutlich grünlich. — Es kann aber auch noch eine ganz andere physikalische Erklärung gegeben werden. Die vordern Ciliargefässe z. B. erscheinen uns bläulich, weil ihr Blut durch eine durchscheinende lichte Membran, die Tunica vaginalis bulbi, gedeckt ist. Je dünner die Sclera bei grossem Blutreichthume der Chorioidea, wie namentlich bei kleinen Kindern, desto mehr erscheint sie blau. Wenn nun vor der von Blut strotzenden Chorioidea eine durchscheinende Exsudatschichte und die mehr weniger getrübte lichtfarbige Netzhaut liegt, so kann sie aus gleichem Grunde wie die Ciliargefässe blaues Licht reflectiren, welches dann, durch die gelbliche Linse durchgehend, dem Beobachter als schmutzig grün erscheinen wird. — Wir dürfen übrigens die Begriffe „Trübung" und „Farbenveränderung" der Pupille nicht, wie gewöhnlich, mit einander verwechseln. Der Grund des Auges kann verfärbt, z. B. goldgelb, grau, röthlich u. dgl. und dabei doch ganz klar erscheinen. Hiezu gehört, dass die vor dem Augengrunde liegenden Medien ganz klar sind, und dass alles reflectirte Licht von einem und demselben Planum ausgeht. Wird aber das Licht von verschieden tief gelegenen Partikelchen des Augengrundes reflectirt, wie bei serös-albuminösem Exsudate und halbdurchsichtiger Netzhaut, so muss derselbe jederzeit mehr weniger trüb (nebelig) erscheinen. Bei klarem Chorioidealexsudate und durchsichtiger Netzhaut kann daher der Grund der Pupille schwarz oder röthlich, niemals jedoch getrübt erscheinen. Durch feste Ablagerungen in der Netzhaut oder zwischen dieser und der

*) Krankheiten des Auges. Weimar, 1832.

**) Über den Markschwamm des Auges. Würzburg, 1831.

***) Bei Canstatt und in Cunier annales d'oculist. T. V. p. 184.

Chorioidea kann die Pupille verschieden verfärbt, aber nicht getrübt werden. Verfärbung und Trübung des Augengrundes zugleich finden wir beim Glaucom, weil dieselben Bedingungen stattfinden, wie bei trübem Wasser, das die Lichtstrahlen aus verschiedener Tiefe zum Auge des Beobachters sendet.

Wenn man die physikalischen Bedingungen, welche auf die Trübung und Verfärbung des Augengrundes Einfluss nehmen, im Allgemeinen kennt und am Krankenbette richtig anzuwenden bemüht ist, dann wird man auch hierin niemals ein pathognomonisches Zeichen für Chorioiditis überhaupt oder auch nur für eine Unterart derselben suchen. So kann z. B. bei jener Form von Chorioiditis, welche von der grünlichen Trübung des Augengrundes den Namen Glaucoma erhalten hat, gerade dieses Symptom zur Zeit der Beobachtung fehlen, und andrerseits kann ein grünlicher Reflex auch aus einem Auge zurückstrahlen, welches an nichts weniger als an Chorioiditis leidet. Siehe unten: Cataracta.

Verdunklung der Krystalllinse allein oder auch der vordern Kapsel ist eine häufige Folge der Chorioiditis. Es gibt wohl kein durch Chorioiditis erblindetes Auge, an welchem nach längerer Zeit die Linse noch normal befunden würde. Da aber die Trübung der Linse bei weitem häufiger ohne Spur vorausgegangener Chorioiditis beobachtet wird, so kann dieses Symptom für die Diagnosis der Chorioiditis nie von Bedeutung sein. Wichtiger ist die *Lageveränderung des Krystallkörpers,* deren schon bei den Veränderungen, welche die Iris erleidet, gedacht wurde, und auf welche wir bei der Lehre von den Krankheiten der Linse zu sprechen kommen werden. *Die Verbindung des Krystallkörpers mit den Ciliarfortsätzen* kann einerseits durch Atrophie des Ciliarkörpers und andrerseits durch Verschrumpfung der vordern Kapsel aufgehoben werden. In der Linse selbst erfolgt entweder Induration oder aber Erweichung, späterhin bisweilen allmälige Umwandlung in Kalkconcremente.

Ad f. Abnahme der Sehkraft und verschiedene *subjective Lichtempfindungen* sind die constanten Erscheinungen, welche jede Chorioiditis vermöge ihres Einflusses auf die *Netzhaut* mit sich führt. Sie entstehen durch den Druck, welchen die mit Blut überfüllte und geschwellte Chorioidea, späterhin das an ihre innere Fläche ausgeschiedene Exsudat auf die Netzhaut ausüben. Ist die Chorioiditis partiell, so kann auch die Lähmung der Netzhaut längere Zeit partiell sein, allmälig dehnt sie sich aber auf die ganze Ausbreitung des Sehnerven aus.

Die Abnahme der Sehkraft erfolgt in acuten Fällen plötzlich und meistens unter lästigen Lichterscheinungen in wenig Tagen oder Stun-

den, in chronischen Fällen allmälig, und zwar stetig oder schubweise, und es können Monate, Jahre vergehen, ehe völlige Blindheit ausgesprochen ist.

Nur bei Fällen chronischen Verlaufes, und auch da im Ganzen sehr selten, kann man mitunter den Beginn der Krankheit aus anderweitigen Symptomen erkennen, bevor der Kranke noch über Abnahme der Sehkraft selbst klagt.

Minder selten geschieht es, dass das Gesicht zu Anfang nur anfallsweise durch einige Stunden oder Tage getrübt wird, wie durch einen leichten Rauch oder Nebel, und zwar entweder ohne sonstige subjective Erscheinungen, oder unter Photopsien, Lichtscheu, Gefühl von Druck im Auge oder Vorderkopfe, oder unter heftigen Schmerzen nach dem Verlaufe des N. supra- oder infraorbitalis.

In den meisten Fällen chronischen Verlaufes klagen die Kranken über stetig oder schubweise zunehmenden Rauch oder Nebel, der die Objecte einhüllt und undeutlich, zuletzt unsichtbar macht. Viele dieser letztern machen auch die Bemerkung, dass sie in den Morgenstunden minder schlecht sehen, als gegen Mittag und Abends.

Von den verschiedenen *subjectiven Erscheinungen von Seite der Netzhaut* werden wir bei den einzelnen Formen sprechen.

Ad g. Durch die Reizung und den Druck, welchen die *Ciliarnerven* erleiden, erklären sich die dumpfen Schmerzen im Auge und die grosse Empfindlichkeit gegen das Licht, welche manche Fälle begleiten, und nach dem bekannten Gesetze der sympathischen peripheren Reizung in andern Zweigen des Trigeminus der Thränenfluss und die manchmal zu einem fürchterlichen Grade gesteigerten Schmerzen nach dem Verlaufe des N. supra- und infraorbitalis. Die Empfindlichkeit gegen das Tageslicht ist bisweilen auch dann noch lästig, wenn der Kranke schon keinen Gegenstand mehr erkennt.

Auffallend ist, wie bei Iritis, in vielen Fällen die *gedrückte Gemüthsstimmung, die Appetitlosigkeit, das Auftreten von Brechneigung* und wirklichem Erbrechen.

Fieber kann durch jede Chorioiditis mit rascher Exsudation erregt werden; bei Chorioiditis pyaemica geht es der Affection am Auge voraus.

Verlauf und Ausgänge. Der Verlauf ist bald sehr langsam, so dass Jahre vergehen, bevor es zur völligen Erblindung kommt, bald ist die Sehkraft sehr schnell, selbst binnen 24 Stunden temporär oder für immer verloren. Manche Formen lassen noch Rettung der Sehkraft zu, wenn noch bei Zeiten eine entsprechende Behandlung eingeleitet wer-

den kann, in andern muss gleich von vorn herein, sobald nur der Exsudationsprocess diagnosticirt werden kann, die Prognosis rücksichtlich der Sehkraft oder selbst auch rücksichtlich der Form des Auges absolut ungünstig gestellt werden.

Die jeweilige Gruppirung der Symptome, ihre Reihenfolge und die Ausgänge gestalten sich je nach der Beschaffenheit der Exsudate und in letzter Instanz nach der Verschiedenheit der ätiologischen Momente so mannigfaltig verschieden, dass sich nur von einzelnen Formen, nicht aber von der Chorioiditis im Allgemeinen eine Schilderung entwerfen lässt.

Ätiologie. *Verletzungen* des Bulbus, absichtliche (Operationen) oder zufällige, sind häufig an und für sich hinreichend, dass sich die Chorioidea allein oder zugleich mit andern Gebilden entzündet; in andern Fällen geben sie hiezu gleichsam nur den ersten Impuls. Dasselbe gilt von *Verkältung* der Augengegend allein oder des ganzen Körpers. *Übermässige Anstrengung* der Augen scheint nur im Verein mit *Störungen in der Circulation,* namentlich im Pfortadersysteme oder durch organische Herzfehler zu Congestion und seröser Exsudation in der Chorioidea zu führen.

Von Allgemeinleiden sind es *Pyämie, Tuberculosis,* selten *Syphilis,* am häufigsten *venöse Dyskrasie,* welche sich so zu sagen in der Chorioidea localisiren. Näheres hierüber kann erst bei den einzelnen Formen angegeben werden.

Consecutiv tritt Chorioiditis zu Iritis, namentlich zu Iritis chronica bei verschiedenen Allgemeinleiden, und zu Keratitis mit Eiterung und Durchbruch der Cornea, namentlich nach Berstung überhäuteter Irisvorfälle und nach allmäliger Ausdehnung von Hornhautnarben. So wie Iritis kann auch Chorioiditis die nächste Ursache sein, dass ein Auge erblindet, nachdem das andere durch Eiterung zerstört worden ist.

Formen. Bei dem Bestreben, eine grössere Zahl verschiedener Fälle von Chorioiditis übersichtlich zusammen zu stellen und zu ordnen, kann man von zwei verschiedenen Principien ausgehen, von der *Beschaffenheit des Exsudates*, oder von den *ätiologischen Momenten*. Nach jenem erhielten wir: Chorioiditis mit vorwaltend serösem, serösalbuminösem, und faserstoffigem Exsudate, letzteres plastisch, tuberculös oder croupös; nach diesem hingegen Chorioiditis traumatica, rheumatica, pyaemica, tuberculosa etc. Die Diagnosis, welche übrigens die Beschaffenheit des Exsudates so weit als möglich in sich schliessen muss, lässt sich indessen oft nur bei Berücksichtigung der ätiologischen Momente feststellen. Zudem mahnt die Eintheilung nach den ätiologischen Momenten den Arzt jederzeit daran, dass er die krankhaften Veränderungen am Auge unter steter Berücksichtigung des Gesammtorganismus und der Lebensverhältnisse des Individuums aufzufassen habe, während man sich sonst nur zu leicht verwöhnt, sich mit der möglichst

genauen Bestimmung des örtlichen Befundes zufrieden zu stellen, und sich so dem praktischen Theile der Aufgabe des Arztes zu entfremden. Diess bestimmt mich, letztere Eintheilung der ersteren vorzuziehen. Ein so vollständiges Schema, dass jeder vorkommende Fall ohne Weiteres in eine oder die andere Rubrik desselben eingereiht werden könnte, lässt sich überhaupt nie erreichen, man mag nun dieses oder jenes oder ein anderes Princip der Eintheilung zu Grunde legen.

1. Chorioiditis e congestione chronica

(Chorioiditis simplex, Amblyopia et Amaur. congest., Cirsophthalmia, Hydrops sub chorioidea etc.)

Blutüberfüllung, Gefässerweiterung und Serumerguss zwischen die Chorioidea und Retina bilden das Wesentliche der anatomischen Veränderungen in den hieher gehörigen Fällen.

Allmälige oder ruckweise *Abnahme der Sehkraft* unter verschiedenen *subjectiven Erscheinungen, träge oder aufgehobene Beweglichkeit der Iris* bei unveränderter Farbe und Faserung, mehr weniger starke *Erweiterung der Pupille* bei völliger Schwärze oder nur geringer Verfärbung und Trübung, *vermehrte Injection der vordern Ciliargefässe* und *erhöhte Resistenz des Bulbus* nebst dem *Gefühle von Spannung* in den Augen oder von dumpfen *Schmerzen im Vorderhaupte* — sind die wichtigsten und beständigsten Symptome während und kurz nach erfolgter Exsudation.

Vorauszugehen und bisweilen noch längere Zeit fortzubestehen pflegen verschiedene, durch Druck der erweiterten Gefässe oder des Exsudates auf die Netzhaut bedingte *Lichtempfindungen.* Gewöhnlich klagen die Kranken über kleine Wolken vor dem Auge, oder über dunkle Punkte oder Flecke, welche immer dieselbe Stelle des Sehfeldes einnehmen, gewisse Stellen, z. B. das Centrum, oder die eine Hälfte von den fixirten Objecten verdecken, und sich durch diese relative Unbeweglichkeit von den sogenannten fliegenden Mücken unterscheiden. In andern Fällen erscheinen Funken, Sterne, Blitze, blaue Flammen u. dgl. bei offenen oder bloss bei geschlossenen Augen, bei Tage oder bloss in der Dämmerung. Gewöhnlich sind diese Erscheinungen im Dunkeln hell, glänzend, leuchtend, im Hellen dagegen matt, grau oder schwarz. — Alle Momente, welche das Gefässsystem aufregen, oder die Circulation hemmen, der Genuss geistiger Getränke, stärkere körperliche Bewegung, Anstrengung der Augen, Gemüthsaffecte, gebückte Stellung, Heben oder Tragen von Lasten u. dgl. rufen diese Erscheinungen hervor oder steigern sie.

Nach längerem Bestande des Exsudationsprocesses kann die Sclera verfärbt, selbst ektatisch, der ganze Bulbus vergrössert und glotzend

werden; dann bietet auch die Iris die Zeichen der Lähmung, manchmal auch die der partiellen oder totalen Atrophie dar. Die Vergrösserung des Bulbus pflegt von heftigen, oft unerträglichen Kopfschmerzen begleitet zu werden. — Während einzelner Nachschübe von Exsudat, welche bisweilen in Folge äusserer Einflüsse, z. B. Verkältung, stärkerer Aufregung u. dgl. stürmisch erfolgen, kann die Pupille durch Trübung des Kammerwassers ein rauchiges Aussehen bekommen. Auch Hypoaema habe ich in Fällen mit Scleralektasien beobachtet. — Bisweilen tritt noch vor völliger Ertödtung der Netzhaut Cataracta dazu, lenticularis allein oder auch capsularis. Bei noch deutlicher Lichtempfindung und wenig oder gar nicht veränderter Iris kann man dann das Chorioidealleiden leicht übersehen. Staare, die zufolge congestiver oder entzündlicher Zustände der Chorioidea entstehen, pflegen weich zu sein, und sammt der Iris etwas weiter nach vorn gerückt zu erscheinen. Man muss in solchen Fällen das Verhalten der vordern Ciliargefässe, die Resistenz des Bulbus, bei nicht zu weit vorgeschrittener Trübung der Linse das Verhältniss zwischen der Functionsstörung und dem sichtbaren mechanischen Hindernisse, und aus der Anamnesis insbesondere den Umstand berücksichtigen, ob Erscheinungen von Druck auf die Netzhaut oder dumpfe Kopfschmerzen vorausgegangen sind.

Die Krankheit entwickelt sich (nach meinen Beobachtungen) vorzüglich im Jünglings- und Mannesalter, nach übermässiger Anstrengung der Augen bei sitzender Lebensweise, nach übermässigem Genusse geistiger Getränke, bei Individuen mit Aorten- und Herzkrankheiten, bei Individuen mit bläulich rothem Gesichte und glotzenden Augen, bei habitueller Stuhlverstopfung, Menstruationsanomalien. Sie befällt beide Augen zugleich oder in kurzer Zeit nach einander.

Die *Prognosis* richtet sich theils nach dem Grade, bis zu welchem die Krankheit vorgeschritten ist, theils nach den ätiologischen Momenten, welche leider nur zu oft nicht beseitigt oder unschädlich gemacht werden können. Daher ist die Heilung oder Besserung oft nur temporär, und der Kranke verfällt endlich doch dem Schicksale der gänzlichen Erblindung.

Die *Behandlung* ergibt sich aus der Berücksichtigung des Gesagten im Allgemeinen von selbst. Die Mittel und Methoden, welche mir Nutzen gewährten, sind in den nachfolgenden Krankengeschichten angedeutet.

1. Beobachtung. L. J., 28 Jahre alt, Richteramtscandidat, kam am 24. Juli 1847 in die Anstalt. Er war auf dem rechten Auge allmälig erblindet, angeblich nach einem Schlage auf dasselbe vor 10 Jahren. Wir fanden Cataracta lenticularis mit deutlicher Lichtempfindung und

Strabismus convergens, der sich nach und nach eingestellt hatte. Der Mann lebte unter dürftigen Verhältnissen, und musste fast den ganzen Tag in der Kanzlei eines Advocaten schreiben. Vor neun Tagen bekam er nach einem Spaziergange an einem heissen Tage plötzlich drückenden anhaltenden Kopfschmerz in der Scheitelgegend und Vorschweben von dunklen Flocken und Streifen vor dem linken Auge. Letztere Erscheinung hörte zwar denselben Tag wieder auf, und am Morgen des folgenden Tages sah er durch einige Stunden wieder so gut, wie früher. Als er jedoch einige Stunden geschrieben hatte, bildete sich vor dem linken Auge ein Nebel, und der Kopfschmerz in der Scheitelgegend wurde heftiger. Die völlige Wiederkehr der Sehkraft in den Morgenstunden und das Wiedereintreten des Trübsehens und des Kopfschmerzes nach einiger Arbeit fand durch 3 Tage ohne alle andere Erscheinungen statt; dann aber gesellte sich das Sehen von hellen Rädern bei offenen und geschlossenen Augen dazu, und er konnte zuletzt gar nicht mehr arbeiten. Wir fanden an dem Auge ausser stärkerer Injection der Ciliargefässe nichts Abnormes. Er erkannte die feinsten Objecte, musste sie jedoch dem Auge sehr nahe bringen, und hielt deren Fixirung nicht lange aus. Ein ruhiges Verhalten beim Gebrauch kleiner Gaben von Tart. stibiatus — da der Puls aufgeregt und die Temperatur des Kopfes erhöht war — reichte hin, dass alle genannten Erscheinungen in wenig Tagen ausblieben und der Kranke Ende des Monates (scheinbar) genesen die Anstalt verlassen konnte.

Am 9. October 1848 kam er in bedeutend verschlimmertem Zustande zurück. Schon einige Wochen nach seiner Entlassung war das Nebelsehen nach längerem Herumgehen oder nach längerem Schreiben zurückgekehrt, und allmälig continuirlich geworden. Statt der lichten Räder hatten sich helle, lichte Streifen eingestellt. Seit einigen Monaten war er ohne Beschäftigung in seiner Heimath gewesen. Wir nahmen nun den Zustand genauer auf als das erste Mal. — Die Augen etwas glotzend, besonders das linke, und härter anzufühlen. — Lider und Bindehaut normal, ihre Gefässe jedoch zahlreicher und stärker injicirt. Horn- und Regenbogenhaut normal. Rechts nicht nur die Linse, sondern auch die mittlere Partie der vordern Kapsel getrübt, die Lichtempfindung deutlich. Links die Pupille schwarz, bei hellerem Lichte enger, vollkommen rund; der Kranke erkennt das Gepräge von Geldmünzen, die Zeiger einer kleinen Taschenuhr, kann jedoch nicht lesen, ausser sehr grossen Druck. Das Gesicht gewöhnlich roth und wärmer, turgescirend, der Puls sehr voll, nicht beschleunigt. Die Untersuchung des Herzens ergab eine mässige Insufficienz der Mitralklappen.

Wir verordneten ruhiges Verhalten, vorwaltend vegetabilische Kost, von Zeit zu Zeit blutige Schröpfköpfe längs der Wirbelsäule, innerlich einige Zeit Tart. stibiatus refr. dosi mit Glaubersalz, dann Infusum fol. digit. purp., später Decoct. graminis mit Kali tartar., zuletzt durch längere Zeit Cremor tartari mit Saccharum. Das Sehvermögen wurde wohl zeitweilig etwas besser, dann aber wieder schlechter, und wir mussten den Kranken endlich Mitte Jäner 1849 ungeheilt entlassen.

Als er Anfang Februar zurückkehrte, waren die Pupillen für gewöhnlich etwas grösser, als früher bei gleicher Beleuchtung, und es entwickelte sich unter unsern Augen — er blieb bis Mitte April in der Anstalt — allmälig Trübung der Linse. Zunächst bemerkten wir nach unten und aussen etwa $^2/_3$''' vom Rande der Linse einwärts (gegen ihr Centrum hin) eine kleine, unregelmässige, lichtgraue Trübung, dem Sitze nach entweder in der Kapsel selbst oder knapp an ihr in der Rindensubstanz. Wir untersuchten diese Stelle, die sich allmälig gegen das Centrum und nach den Seiten hin ausbreitete, und mehr ein milch- dann kreideweisses Aussehen annahm, zu wiederholten Malen und bei verschiedener Beleuchtung mit einer scharfen Loupe, konnten jedoch niemals Gefäss-

entwicklung wahrnehmen. Wurde die Pupille möglichst stark durch Belladonna erweitert, so sah man, dass die Trübung nicht bis zum Rande der Kapsel reichte, sondern $^1/_2$—$^2/_3$‴ vom Rande derselben anfing, und von dem durchsichtigen Randtheile der Kapsel scharf abgegrenzt war. Dieses Hinzutreten von Kapselstaar war uns nachträglich ein Beweis mehr, dass der Process am Auge nichts anderes gewesen als Chorioiditis, die Anfangs als Amblyopia — Amaurosis congestiva aufgetreten war.

2. *Beobachtung.* Fräulein St. v. B., 28 Jahre alt, trat Anfang Februar 1843 in meine Behandlung, nachdem sie von zwei Ärzten längere Zeit an „Amblyopia congestiva" behandelt worden war. Sie war gross, hager, blond, mit lichtblauer Iris, von bläulich rother Gesichtsfarbe, von sehr lebhaftem Temperamente. Sie litt — nach Angabe des Prof. *Jaksch* — an Hypertrophia cordis. — Ich fand das linke Auge etwas mehr hervorragend, prall anzufühlen, die Farbe der Iris minder lebhaft und rein, als am rechten Auge, die Pupille mittelgross, nicht rein schwarz, sondern so wie wenn Tusch oder Russ darin aufgelöst wäre; die Bewegung der Iris sehr beschränkt, das Sehvermögen bis auf Lichtempfindung erloschen; die Subconjunctivalgefässe des Bulbus stark turgescirend. Dieses Auge war in Zeit von zwei Jahren allmälig ohne auffallende entzündliche Erscheinungen erblindet.

Mit dem rechten Auge sah sie noch, konnte stricken, selbst etwas lesen, doch nur Buchstaben von mindestens 2‴ Höhe, besser die ersten Buchstaben längerer Wörter. Sie sagte, sie sehe Alles, aber dunkel, und es verwische sich Alles, sobald sie es länger betrachte. Sie wendete bald das Auge, bald das Buch, gleichsam als müsse sie durch eine bewegliche Spalte durchblicken, die nur in einer gewissen Richtung Licht durchlässt. Das Auge war etwas gespannt, die Selera bläulich weiss, von stark erweiterten Gefässen, die sich vorn in der Tiefe verloren, überzogen; die Iris blau, lebhaft beweglich, die Pupille dem Lichtgrade entsprechend weit und rein schwarz.

Das Übel hatte hier im November (vor 3 Monaten) begonnen, nachdem die Kranke sich mit feinen Arbeiten (Stickereien) viel angestrengt hatte. Anfangs waren die Erscheinungen wie nach Überreizung der Sehkraft überhaupt aufgetreten, Thränen, Übergehen der Augen, vorübergehender Nebel, bisweilen Funkensehen; später zeigten sich dunkle Flecke vor dem Auge, welche vor den fixirten Objecten schwebten. Bei körperlicher und geistiger Ruhe und des Morgens befand sie sich besser, Körper- oder Gemüthsaufregung verschlimmerte den Zustand und erregte zugleich dumpfe Kopfschmerzen. Sie klagte, dass ihre Hände und Füsse immer kalt seien, dass ihr dagegen das Blut oft ohne Veranlassung gegen den Kopf ströme, und ihre Wangen glühen. Wegen habitueller Stuhlverstopfung hatte sie seit Jahren Abführmittel gebraucht, in der letzten Zeit Saidschützer Wasser, das ihr am besten bekam. Die Menstruation trat regelmässig, aber sparsam ein. Nach einem in der letzten Zeit vorgenommenen Aderlasse hatte sich eher Verschlimmerung als Besserung ihres Zustandes eingestellt.

Um nicht weitschweifig zu werden, will ich von diesem Falle nur noch das bemerken, dass die Kranke binnen Jahresfrist gänzlich erblindete, und gegenwärtig (1852) auf beiden Augen das Bild eines völlig ausgebildeten Glaucoms (mit Ausnahme der grünlichen Färbung der Pupillen) darbietet; auf dem linken ist auch die Linse verdunkelt. In den ersten Monaten (1843) konnte man die stufenweise Zunahme des Übels daran erkennen, dass von Zeit zu Zeit die Pupille auf einige Tage trüb wurde, so wie wenn Tusch im Kammerwasser aufgelöst wäre, wobei jedesmal das Sehvermögen auf eine niedrigere Stufe herabsank. Dann wurde die Pupille wieder rein, die Iris in ihren Bewegungen freier, und das Sehvermögen etwas besser, ohne jedoch den Grad vor dem Anfalle wieder zu erreichen.

Endlich wurde der Nebel dichter, es trat öfter die Erscheinung lichter gelber Scheiben ein, „so wie wenn man in die Sonne gesehen hat“ und noch längere Zeit nach gänzlichem Erlöschen der Sehkraft wechselten „helle und dunkle Tage,“ wovon die ersteren sie am meisten belästigten, weil sie meinte, sie müsse durch den lichten dichten Nebel hindurch sehen.

3. Beob. K. J., 29 Jahre alt, Polizeisoldat, von starkem Körperbaue und blaurother Gesichtsfarbe, mit Glotzaugen (von Jugend auf?), kam am 27. Novemb. 1841 in's Spital. *Zustand des linken Auges:* Der Bulbus vergrössert, hart anzufühlen; die Vergrösserung kömmt auf Rechnung blauer Hügel und Wülste der Sclera, welche 2—3‴ hinter der Cornea beginnen, und nach innen und unten, dann nach oben und aussen am stärksten entwickelt sind, nur nach oben liegt ein kleiner dunkelblauer Hügel ganz nahe an der Basis corneae. Auf der Sclera erscheinen überdiess viele einzelne sehr erweiterte Gefässe, von den Insertionsstellen der Musc. recti kommend, und nahe an der Cornea sich in die Sclera einsenkend, zum Theil auch auf derselben sich verästelnd. Unterbricht man durch Andrücken des Lides mit dem Finger für einen Augenblick den Blutstrom, so kann man in dem Momente, wo man das Lid wieder abzieht, in den dunkler gefärbten und mehr gestreckt verlaufenden das Blut von der Cornea her, dagegen in den heller gefärbten und geschlängelt verlaufenden von den Muskeln her in das momentan entleerte Gefäss einströmen sehen. Erstere sind also Venen, letztere Arterien. Die Hornhaut, übrigens normal, scheint von oben her etwas verkleinert zu sein, indem der Scleralfalz und der Bindehautstamm daselbst breiter sind. Die Pupille misst über 4‴ im Durchmesser, indem die unbewegliche, lichtblaue Iris auf einen schmalen Saum zusammengeschrumpft erscheint, an dem man keine deutliche Faserung mehr erkennen kann. Die Linse weiter nach vorn gelagert, verdunkelt, weissgrau, in der Mitte mit einem kreideweissen, etwa erbsengrossen, am Rande scharf begrenzten, doch etwas zackigen Flecke belegt. Zwischen dem Rande der Linse und dem schwarzbraunen Pupillarrande der Iris kann man noch gleichsam in die Tiefe sehen (dunkler Reifen rings um die Linse).

Dieses Auge ist schon seit mehreren Jahren gänzlich erblindet. Der Kranke erhielt im 15. Jahre einen kräftig geführten Bajonnetstich in die Gegend des linken Augenbrauenbogens, welcher unter der Haut 1″ weit gegen die Stirn hinauf ging; die Wunde heilte ohne Nachtheil für's Auge. Im 19. Jahre entstand, nach einer Blatter auf der linken Wange, ein Gesichtsrothlauf, wobei die Lider beider Augen so geschwollen waren, dass er sie nicht öffnen konnte. Die Lider blieben längere Zeit schlaff, und die Krankheit endigte mit Abschuppung. Seitdem soll das Gesicht des linken Auges etwas schwächer geworden sein; doch begann die eigentliche (störende) Gesichtsabnahme desselben erst im 21. Lebensjahre, und nahm in den folgenden 5 Jahren so überhand, dass er in seinem 25. Jahre mit diesem Auge ferne Gegenstände gar nicht wahrnehmen, und selbst mittleren Druck nur mit Anstrengung lesen konnte. Dabei erweiterte sich die Pupille allmälig mehr und mehr, blieb jedoch schwarz. Um diese Zeit soll auch einmal nach drückenden Schmerzen in der Stirn und starkem Schwindel ein eiterartiger, stinkender Ausfluss aus der Nase durch 5 Tage stattgefunden haben, worauf das Augenübel rascher zunahm. Im 26. Jahre war der Mann bei einem Feldlager grossen Strapazen und vielem Staube ausgesetzt, wobei sich das Auge öfter röthete, die Pupille ohne alle Schmerzen nach und nach grau und endlich weiss wurde, aber doch noch grössere Gegenstände wahrgenommen werden konnten. Ein halbes Jahr darauf, im Winter, röthete sich das Auge neuerdings unter etwas Lichtscheu, Thränenfluss und drückenden Schmerzen in und hinter dem Auge und in der Stirn mit dem Gefühle, als würde der Kopf zusammen-

geschraubt. Diese Schmerzen, bei Tage nicht vorhanden, traten nur Abends ein, und nahmen bis Mitternacht zu. Ein halbes Jahr später, also vor 2 Jahren, nachdem bereits alle Sehkraft erloschen war, entstanden allmälig und ohne Schmerz oder Röthe die blauen Wülste in der Sclera und erreichten binnen 4 Wochen die gegenwärtige Grösse und Gestalt. Zu derselben Zeit begann auch das Sehvermögen am rechten Auge schwächer zu werden; dabei wurde die Pupille ohne Röthe, ohne Schmerz im Auge weiter und weiter.

Rechtes Auge: Der Bulbus glotzend, hart, frei beweglich. Die Sclera schmutzig weiss, ins Gelbliche spielend; die vordern Ciliargefässe stark erweitert, die Hornhaut normal. Die Iris blassblau, beweglich, die Pupille erweitert, nicht völlig schwarz, gleichsam rauchig, das Sehvermögen ist merklich geschwächt; er kann nur grossen Druck und nur auf kurze Zeit lesen; ferne Gegenstände nimmt er noch weniger wahr; gegen Mittag und Abend, besonders aber nach jeder Anstrengung bekommt er einen leichten Nebel vor das Auge, der dann auch das Sehen naher Gegenstände erschwert oder ganz verhindert. Nach starker Anstrengung, z. B. beim Exerciren in den Morgenstunden, bilden sich selbst feurige Räder vor den Augen, welche, wenn er sich niederlegt und schläft, verschwinden, sonst aber bis Abends fortdauern. Der Kranke leidet häufig an Kopfschmerzen, besonders nach jeder stärkern Bewegung; er fühlt dann, wie er sich ausdrückt, das Blut heiss gegen den Kopf strömen, und bekommt selbst Schwindel, den letzteren auch, wenn er Bier getrunken hat.

Wir konnten keine Ursache dieser Erscheinungen auffinden; er litt nicht an Unterleibsbeschwerden; Auscultation und Percussion ergaben weder eine Herz- noch eine Lungenkrankheit. Demnach war unser Heilverfahren mehr symptomatisch. Wir gaben Anfangs ein Decoct. graminis mit Tart. tartaris., zum Getränke Wasser mit Weinstein, setzten den Mann auf sparsame Kost (Suppe, eine Semmel, gekochte Pflaumen), und empfahlen ihm die möglichste Ruhe des Körpers und Gemüthes. Dennoch kamen einige Male Anfälle von heftigem Blutandrange zum Kopfe; dabei wurde das Gesicht blauroth, die Temperatur erhöht, der Puls nicht sehr beschleunigt, klein, hart, und der Kranke musste sich wegen Schwindel und Schwäche der Füsse zu Bette legen. Ein andermal fühlte er starke, von der Brust gegen den Kopf aufsteigende Hitze, dann Athmungsbeschwerden, als ob es ihn erdrücken wollte, heftiges Herzklopfen, wobei er nicht liegen konnte, dann Nebel vor den Augen mit röthlichem Schimmer, zu Ende des Zustandes reichlichen Schweiss auf der Stirn, worauf er die Nacht hindurch ruhig schlief. Nach Verabreichung eines Infus. fol. sennae mit Arcan. duplic. fuhren wir mit obigem Decocte fort, und unterhielten vom 7. Dec. an hinter jedem Ohre ein künstliches Geschwür in lebhafter Eiterung. Den 16. Dec. war die Pupille des rechten Auges nicht mehr so weit. Der gegen Mittag eintretende Nebel war bereits seit 8 Tagen nicht wieder gekommen, ebenso die feurigen Räder und die Congestionsanfälle. Den 20. Dec. gab der Kranke bereits merkliche Besserung des Sehvermögens an. Den 9. Jäner verordneten wir unter Beibehaltung der schmalen Kost Pillen aus Pulvis und Extract. rad. polyg. senegae und einen Trank aus Rad. polyg. gramin. et althaeae. Von nun an blieb der Kranke frei von dem Nebel vor dem rechten Auge, konnte gegen Ende Jäner selbst mehrere Minuten lang ohne alle Anstrengung lesen, und erkannte, als wir ihn nun auch ins Freie gehen liessen, die Zeiger einer Thurmuhr auf mehr als 500 Schritte Entfernung, was er seit Jahren nicht im Stande gewesen war. In diesem Zustande von Besserung musste der Mann, aus Dienstesrücksichten, Mitte Februar die Anstalt verlassen.

Allein schon nach einigen Wochen kehrten die frühern Zufälle wieder, und der

Mann erblindete noch im Verlaufe desselben Jahres so weit, dass er nicht mehr Dienste leisten konnte. Er musste endlich dem Invalidenhause übergeben werden, wo er in Zeit von 2 Jahren gänzlich erblindete. Er besucht nun seit dem Jahre 1847 alljährlich einige Male die Klinik zum Unterrichte der Studenten. Es haben sich auch an dem rechten Auge bläuliche Hügel der Sclera ausgebildet, und die Iris ist auf einen nicht ganz 1‴ breiten Saum zusammengeschrumpft. Die ungleichmässig erweiterte Pupille ist nicht rein schwarz, gleichsam rauchig getrübt. Die Linse hat bis jetzt ihre Durchsichtigkeit behauptet. Mehrmals sahen wir an diesem Auge Bluterguss in der vordern Kammer, wobei zugleich der Glanz der Cornea vermindert war. Zweimal war dieser Erscheinung heftiger Kopfschmerz vorausgegangen.

2. *Chorioiditis ex dyscrasia venosa.*

(*Ophthalmia arthritica* et *glaucoma* auctorum.)

Die **anatomischen Veränderungen,** welche nach Ablauf der hier zu besprechenden Entzündung gefunden (und Seite 159 bis 165 geschildert) wurden, bestehen im Wesentlichen in partieller Verwachsung der Chorioidea mit der Sclera oder zugleich auch mit der Retina in der Gegend des Aequator bulbi, in Erguss von Serum mit Eiweissstoff zwischen die Chorioidea und Retina bis zur Ora serrata, und in consecutiven Nutritionsstörungen in der Iris, dem Glaskörper, der Linse.

Symptome. Mehr weniger starke *Injection und Erweiterung der vordern Ciliargefässe*, träge oder *aufgehobene Beweglichkeit*, partielle oder totale *Entfärbung und Structurveränderung der Iris, ungleichmässige Erweiterung* und *rauchige oder grünliche Trübung* der Pupille, und allmäliges oder rasches, zu dieser Trübung nicht in Verhältniss stehendes *Erlöschen der Sehkraft* unter mannigfachen *subjectiven Lichterscheinungen* und mehr weniger heftigen *Schmerzen im Auge und dessen Umgebung* sind die vorzüglichsten der örtlichen Erscheinungen, welche diesen Vorgang im Auge begleiten. Die *Symptome des Allgemeinleidens*, welches dem örtlichen zu Grunde liegt, werden weiter unten, bei der Ätiologie, angeführt.

In vielen Fällen sind nebst diesen noch andere Erscheinungen von hoher Bedeutung für die Diagnosis vorhanden, in andern fehlt selbst eine und die andere der eben genannten. Überdiess kommt keine derselben der in Rede stehenden Krankheit ausschliesslich zu. Die jeweilige Gruppirung der Symptome gestaltet sich wegen des bald äusserst raschen, bald ausserordentlich langsamen Verlaufes sehr mannigfaltig.

1. Die *stärkere Injection und Erweiterung der vordern Ciliargefässe* ist in jedem der hieher gehörenden Fälle vorhanden. Bei chronischem Verlaufe oder nach längerem Bestande acut aufgetretener Fälle

sieht man bloss einzelne erweiterte Gefässe, bei raschem Ergusse eine mehr weniger breite Zone dunkler Röthe rings um die Hornhaut, nicht selten von dieser durch den nicht injicirten, daher bläulichweissen Limbus conjunctivae getrennt. Dann ist auch die Bindehaut gewöhnlich stark injicirt, selbst etwas ödematös.

2. Die *Beweglichkeit der Iris* wird in acuten Fällen in wenig Stunden oder Tagen, in chronischen Fällen bisweilen erst nach Wochen oder Monaten völlig *vernichtet*. In chronischen Fällen sah ich einige Male nur die schmäler gewordene, dem Ausgangspunkte der Chorioiditis entsprechende Partie gelähmt, die übrige Iris noch so lange auf Licht und Schatten reagirend, als noch Lichtempfindung bestand.

Die *Entfärbung der Iris*, bald partiell in Form blei- oder schiefergrauer Flecke des grossen Kreises, bald total und so, als ob die Iris gebleicht worden oder vergilbt wäre, tritt gewöhnlich erst später ein. Dasselbe gilt von der *Atrophirung des Gewebes* der Iris.

Wird die *Lage der Iris* verändert, so geschieht diess jederzeit nur dadurch, dass sie sammt der Linse, welche dann meistens schon merklich verdunkelt erscheint, *nach vorn gedrängt* wird.

3. *Erweiterung der Pupille* muss als eine der beständigsten Erscheinungen bezeichnet werden. Sie kann bei allmälig entstehenden Fällen eine Zeit lang fehlen; bei rascher Exsudation ist sie gleich Anfangs und in auffallend hohem Grade vorhanden. Sie ist fast immer eine *ungleichmässige*, indem die Iris an der einen oder der andern Stelle schmäler geworden ist. Mitunter kommt es vor, dass man bei manifester glaucomatöser Erblindung die Pupille weder bedeutend vergrössert, noch merklich entrundet findet. Ich habe diess in einigen Fällen gesehen, wo in einem frühern Zeitraume beide Erscheinungen deutlich ausgesprochen gewesen waren.

4. Die eigenthümliche mehr weniger deutlich *grünliche Trübung der Pupille*, von welcher die Krankheit den Namen *Glaucoma* erhalten hat, kann bei chronischem Verlaufe in der ersten Zeit lange fehlen, bei acuten Fällen durch Trübung der Hornhaut oder des Kammerwassers verdeckt werden, wodurch das Auge dann ein eigenthümlich düsteres, leichenhaftes Aussehen bekommt. Dass ein ähnlicher Reflex auch ohne Chorioiditis vorkommen könne, wurde schon erwähnt.

5. *Abnahme des Sehvermögens* (von leichter Trübung bis zum Verluste aller Lichtempfindung) gehört unter die constanten und in der Regel auch unter die ersten Zufälle dieser Krankheit. Die verschiedenen Modificationen in Bezug auf dieses Symptom wurden bereits bei der Besprechung der Symptome im Allgemeinen S. 181 angeführt.

6. Mannigfaltig, zum Theil eigenthümlich sind die *subjectiven Erscheinungen von Seite der Netzhaut* vor, während und nach der Erblindung. Leute, bei denen sich Glaucoma entwickelt, stehen bereits in einem Alter, in welchem Presbyopie nichts Ungewöhnliches ist, und in so fern können die Erscheinungen mangelhafter Accommodation, Mangel an Ausdauer zu feinern Arbeiten, Mückensehen u. dgl. bloss als Folge dieses senilen Zustandes vorhanden sein, ohne dass eben Congestion oder Entzündung der Chorioidea dabei sein muss. In näherer Beziehung zu dem Leiden der Chorioidea selbst steht das Wahrnehmen von fixen dunkeln Punkten, Flecken, Wolken (Skotomen) und von verschiedenen Lichterscheinungen (Photopsien), welche sich so verhalten, wie bei der Seite 184 geschilderten Form. In einigen der von mir beobachteten Fälle hatten die Kranken eine Zeit lang vorher manche Farben, namentlich das Roth des menschlichen Antlitzes, nicht mehr erkannt, daher alle Gesichter gelb oder erdfahl gesehen. So wie vor dem Eintreten beträchtlicher Gesichtsschwäche regelmässig jeden Morgen Besserung und um eine bestimmte Stunde Verschlimmerung des Gesichtes einzutreten pflegt, so tritt ein gewisser Typus gewöhnlich noch deutlicher nach völliger Erblindung darin hervor, dass der Kranke sogenannte helle und dunkle Tage hat. An diesen herrscht das Gefühl völliger Dunkelheit vor dem Auge; an jenen glaubt der Kranke, er müsse sehen, wenn nur der „lichte, aber dicke Nebel vor den Augen" etwas dünner wäre. Der Wechsel zwischen der Empfindung des Dunkeln und des Lichten tritt oft durch viele Tage oder Wochen nach einander immer zur selben Stunde ein, z. B. Morgens 4 Uhr, wenn auch aussen völlige Dunkelheit herrscht. Oder es tritt die Empfindung des Hellen täglich durch einige Stunden, z. B. regelmässig von 1 bis 4 Uhr Nachmittags ein. Dieser Wechsel dauert gewöhnlich so lange, bis das Auge atrophisch zu werden anfängt. Er erhält die Kranken meistens in einer sehr unangenehmen Gemüthsaufregung, und verhindert, dass sie sich mit dem Gedanken unheilbarer Erblindung befreunden.

7. *Schmerzen im Auge und in der Umgebung* und *abnorme Empfindlichkeit gegen das Tageslicht* können sehr gering sein, — selten fehlen sie gänzlich — aber auch eines der ersten und auffallendsten Symptome bilden. In chronischen Fällen sind die Schmerzen entweder continuirlich und dumpf, weniger im Auge selbst, als über den Augenbrauen, oder nachlassend, selbst aussetzend und dann meistens sehr heftig. Sie dauern oft lange nach bereits erfolgter Vernichtung der Sehkraft fort und versetzen den Kranken in einen bedaurungswürdigen Zustand. Eben so ist die Empfindlichkeit gegen das Tageslicht biswei-

len auch dann noch sehr gross, wenn der Kranke längst keinen Gegenstand mehr erkennt.

Die übrigen Symptome reihen wir in die Besprechung des Verlaufes und der Ausgänge ein.

Verlauf und Ausgänge. Diese Chorioiditis, welche, wie wir weiterhin sehen werden, zu gewissen Krankheiten der Unterleibsorgane in naher Beziehung steht, ist in der Regel längst durch *Stasis in den Chorioidealgefässen* gleichsam vorbereitet. Sie beginnt wahrscheinlich im vordern Umfange der eigentlichen Chorioidea (am Scheitel des einen oder des andern Gefässwirbels) als *umschriebene Affection*, welche zunächst zu Verwachsung der Chorioidea mit der Sclera allein oder auch mit der Retina führt. Bald nach längerem Bestande einer oder mehrerer solcher partieller Affectionen, bald gleichzeitig damit erfolgt der *albuminös-seröse Erguss*, welcher die Netzhaut von der Aderhaut trennt und je nach seiner langsamen oder raschen Zunahme allmälige oder plötzliche Erblindung bewirkt.

Nur bei dieser Annahme, zu welcher übrigens zum Theil schon die Sectionsbefunde berechtigen, wird uns der eigenthümliche Entwicklungsgang des Glaucomes begreiflich. Die häufigere Anwendung des *Helmholtz*'schen Augenspiegels und des *Czermak*'schen Orthoskopes zur Untersuchung des Augengrundes wird uns wohl von der Richtigkeit dieser Annahme bald überzeugen.

1. Das *Stadium der Hyperämie und Stasis* wird gewöhnlich von den Kranken nicht beachtet, weil es in der Regel nur wenig Beschwerden verursacht, und von uns Ärzten oft genug nicht als erstes Glied der nachfolgenden ernsten Störungen erkannt, weil die Zufälle meistens von der Art sind, dass sie füglich auch von andern Ursachen abgeleitet werden können.

In manchen Fällen treten Erscheinungen auf, welche der minder Aufmerksame leicht *für einen einfachen und selbstständigen Augenkatarrh* nehmen kann. Der in Jahren vorgerückte Kranke, dessen Bindehaut abnorm injicirt erscheint, klagt vielleicht über das Gefühl eines fremden Körpers unter dem obern Lide, oder über das Gefühl von Schwere oder Trockenheit der Lider (Abends beim Arbeiten, Morgens beim Erwachen). Dabei kann vermehrte und veränderte Absonderung der Bindehaut vorhanden sein, oder auch fehlen. Die Hyperämie der Bindehaut pflegt aber in verdächtigen Fällen besonders im Bereiche der Sclera hervorzutreten, und mit abnormer Injection der vordern Ciliargefässe, Gefühl von Völle im Auge und vermehrter Resistenz des Bulbus vereint zu sein. Unter solchen Verhältnissen muss

die Gegenwart der (weiter unten angeführten) constitutionellen Störungen (Disposition) wenigstens zur Vorsicht in der Prognosis und Therapie auffordern, und namentlich von der Anwendung kalter Umschläge, stark adstringirender Augenwässer u. dgl. abhalten.

In andern Fällen ist es auffallende Veränderung des Refractionszustandes, Mangel an Ausdauer beim Schreiben, Lesen u. dgl., Mückensehen, erhöhte Empfindlichkeit gegen die natürliche oder künstliche Beleuchtung, insbesondere aber das Wahrnehmen von Skotomen oder von Lichterscheinungen, und zeitweiliges Trüb-, Doppelt- oder Halbsehen, was den Kranken auf sein Auge aufmerksam macht. Jeder dieser Zufälle ist an und für sich geeignet, die Aufmerksamkeit des Arztes auf die verschiedenen ätiologischen Momente im höchsten Grade anzuregen. Lässt sich dabei die Spannung des Bulbus und die Injection der Ciliargefässe als abnorm constatiren, so werden sie mit gutem Grunde auf Chorioidealcongestion bezogen, und bei dem Vorhandensein der allgemeinen Disposition hat man alle Ursache, die Entwicklung von Glaucom zu besorgen, und darnach die Behandlung einzuleiten.

2. *Stadium der Exsudation.* Nachdem einer oder mehrere der genannten Zufälle eine Zeit lang angedauert haben, oder auch ohne dass solche bemerkt wurden, tritt allmälig flüssiger Erguss, meistens aber zunächst umschriebene Entzündung (im vordern Umfange), und erst später (allmälig oder schubweise) allgemeine Exsudation auf; in den heftigsten Fällen ist die partiell intensivere Affection sogleich von allgemeiner Exsudation begleitet.

Es gibt Fälle, welche sich zunächst dadurch bemerkbar machen, dass *die Sehkraft abnimmt,* indem alle *Gegenstände wie in Rauch oder Nebel gehüllt* erscheinen. Diese Erscheinung nimmt stetig oder ruckweise zu, oft mit der Eigenthümlichkeit, dass das Sehen des Morgens, bei heiterem Wetter, bei heiterer Gemüthsstimmung minder schlecht ist. Die Zeichen der Hyperämie pflegen in solchen Fällen nicht sehr ausgesprochen zu sein, dagegen sind die Bewegungen der Iris gewöhnlich auffallend gering und träge, die Iris vorwärts gewölbt, und der Grund des Auges wird nach und nach deutlich getrübt. Die Unterscheidungsmerkmale von Amaurosis und Cataracta incip. werden wir in den betreffenden Abschnitten nachtragen.

Schnelle Erblindung (über eine Nacht), ohne dass anderweitige Symptome vorausbemerkt wurden, hat man (*Fischer,* Lehrbuch S. 205) bei Individuen beobachtet, welche bereits ein Auge durch Glaucom verloren hatten. Sie mag wohl eben so gut auch auf dem zuerst befallenen Auge in gleicher Weise eintreten; denn manche Kranke

wissen gar nicht anzugeben, wann und wie sie das eine Auge verloren haben.

In seltenen Fällen tritt das Übel wie eine Neuralgie der Ciliarnerven oder des Trigeminus auf, *mit einzelnen Anfällen von heftigen Schmerzen* im Auge oder nach dem Verlaufe des N. supra- oder infraorbitalis, Lichtscheu, Thränenfluss, unbedeutender Röthe des Bulbus und Trübung des Gesichtes. Die subjectiven, selbst die objectiven Symptome verschwinden nach einigen Tagen ganz oder grösstentheils, und solche Anfälle können sich nach deutlichen Re- oder vollständigen Intermissionen in Zwischenzeit von einigen Tagen, Wochen oder Monaten, selbst mit einer gewissen Regelmässigkeit wiederholen, bis endlich allmälig oder nach einem solchen Anfalle auch Zeichen allgemeiner Exsudation manifest hervortreten.

Viel häufiger kündigt sich der Ausbruch der Entzündung durch anhaltende oder remittirende *dumpfe Schmerzen* im Auge, in der Orbita, über den Augenbrauen an, und *anhaltende Trübung des Gesichtes* wird sogleich oder kurz darauf bemerkbar. In solchen Fällen sind die Zeichen der Hyperämie (Injection der Ciliargefässe, vermehrte Spannung des Bulbus, reichlichere Secretion der Bindehaut) jederzeit, die der partiellen Entzündung (ungleichmässige Erweiterung, ovale Gestalt der Pupille, partielle Verfärbung der Iris, theilweise Lähmung der Netzhaut) meistentheils vorhanden; häufig findet man auch das Kammerwasser deutlich getrübt. — Oft erholt sich das Gesicht nach einem solchen Anfalle so bedeutend, dass der Kranke volle Hoffnung schöpft, und selbst der Arzt getäuscht werden könnte, wenn er nicht wüsste, dass es über kurz oder lang zum allgemeinen Ergusse zwischen Chorioidea und Netzhaut kommen werde und müsse. Die Schmerzanfälle wiederholen sich, auch beim besten Verhalten von Seite des Kranken und bei der rationellsten Behandlung, bald in längeren bald in kürzeren Zwischenräumen, und nach jedem Anfalle treten die Zeichen des allgemeinen Ergusses und Druckes auf die Netzhaut (die Abnahme der Sehkraft und die Verfärbung und Trübung des Augengrundes), dann auch die Lähmung, Verfärbung und Structurveränderungen der Iris deutlicher hervor.

Den eben geschilderten Verlauf nehmen über kurz oder lang auch jene Fälle an, welche bloss mit Trübung des Gesichtes begonnen hatten. Hier können viele Monate, selbst ein bis zwei Jahre vergehen, bevor es zur völligen Vernichtung der Sehkraft kommt.

Mit heftigen Zufällen von Seite des Gefäss- und Nervensystemes zugleich und mit reichlichem Ergusse albuminös-serösen Exsudates

in wenig Stunden oder Tagen beginnt diese Krankheit nur dann, wenn sie bei vorhandener allgemeiner Disposition durch äussere Momente, Verkältung, Verletzungen, Excesse im Essen oder Trinken, heftige deprimirende Gemüthsaffecte u. dgl. erregt wird. Dann ist sie auch gewöhnlich von Fiebererscheinungen begleitet.

3. *Nach erfolgter partieller und allgemeiner Exsudation* werden in verschiedenen Gebilden des Auges mannigfache Veränderungen bemerkbar. Die *Resistenz des Bulbus* ist erhöht. Die *Sclera* erhält im Allgemeinen ein schmutziges, in's Gelbe oder Graue spielendes Aussehen, und zeigt überdiess häufig einzelne blei- oder schiefergraue Flecke, die sich im weitern Verlaufe in dunkelblaue oder schwärzliche Hügel erheben oder auch flach bleiben. Die erweiterten *Ciliargefässe* bilden mehr weniger zahlreiche Äste, welche sich zum Theil in die Sclera senken, zum Theil durch gabelförmige Spaltung und Anastomosen einen mehr weniger vollständigen Kranz in der Gegend des Schlemmschen Canales bilden. Die *Hornhaut* wird wieder glänzend und vollkommen durchsichtig.*) (Ihre weiteren Veränderungen werden weiter unten nachgetragen.) In der *Iris* entwickeln sich fast ohne Ausnahme die bereits oben angegebenen Zeichen der partiellen oder totalen Atrophie. In den nicht atrophirten Partien derselben werden bisweilen einzelne erweiterte Gefässe schon dem freien Auge sichtbar, wahrscheinlich Venen, welche in Folge des gehinderten Rückflusses des Blutes durch die Chorioidea ausgedehnt werden. Auf derselben Ursache scheinen die Blutaustretungen in der Augenkammer zu beruhen, welche sich in manchen Fällen von Zeit zu Zeit (auch ohne entzündliche Zufälle) wiederholen. Die eigenthümliche, *meer- oder bouteillengrüne Trübung des Augengrundes*, welche jederzeit, nur manchmal früher, manchmal später zum Vorschein kommt, wird früher oder später durch das *Trübwerden der Linse* verschieden verändert. So lange noch einiges Licht durch die Linse hindurch und vom Grunde des Auges durch dieselbe zurückgehen kann, spielt die Farbe eines solchen Staares mehr weniger deutlich in's Schmutziggrüne. Ist Verkalkung der Linse eingetreten, oder ist vorderer Kapselstaar und in Folge verausgegangener oder später eingetretener Iritis Verwachsung der Kapsel mit der Iris vorhanden, so kann der Staar ein gelblich- oder kreideweisses Aussehen darbieten. In allen Fällen von Glaucom wird die Linse mit

*) Ich habe in einigen Fällen, wo das Glaucom schon mehrere Jahre bestand, am Rande der ganz klaren Hornhaut deutliche Gefässinjection beobachtet. Ein kurzes Stämmchen, am Rande aus der Tiefe hervorkommend, spaltete sich (unten) in einen äussern und innern Ast, welche etwa $^1/_2$''' vom Limbus conjunctivae abstehend und zu diesem parallel, bis zum horizontalen Durchmesser (an der Schläfen- oder Nasenseite) emporstiegen und dort fein zugespitzt endeten.

der Zeit allmälig vorwärts gedrängt (bisweilen selbst bis an die Hornhaut), niemals rückwärts gezogen, ausser wenn schon ein hoher Grad von Atrophie des Bulbus eingetreten ist.

Diese Veränderungen entwickeln sich entweder allmälig ohne anderweitige Zufälle, oder es treten von Zeit zu Zeit die Zeichen frischen Nachschubes ein. Unter heftigen Schmerzen und lästigen Lichterscheinungen zeigt sich stärkere Injection der Gefässe, reichlicher Thränenfluss, Trübung der Cornea und des Kammerwassers. Dann wird das Auge wieder rein und glänzend, und der Kranke wird bloss von dem Wechsel des Hellen und Dunkeln beunruhigt, bis endlich, oft erst nach jahrelanger Dauer, ein stationär ruhiger Zustand des Auges eintritt. — In Folge solcher Anfälle entwickelt sich manchmal bleibende Trübung des mittlern Theiles der Cornea (mit nachfolgender Verkalkung des Exsudates), oder werden die nicht atrophischen Partien der Iris an die Kapsel angelöthet.

In einzelnen, zum Glück seltneren Fällen tritt bedeutende Vergrösserung des Bulbus ein, indem einzelne Staphylome oder die ganze Sclera dem Drucke des Exsudates nachgeben. Wenn diese Vergrösserung nicht sehr allmälig erfolgt, so haben die Kranken wüthende Schmerzen zu ertragen. Sie wollen um jeden Preis nur von der unerträglichen Spannung befreit sein. Die Punction des Bulbus ist das einzige verlässliche Mittel, ihnen Genüge zu thun.

In andern tritt Entzündung und Verschwärung der Hornhaut dazu, von selbst, oder nach Einwirkung von äusseren Schädlichkeiten, oder wenn die Linse bis an die Hornhaut vorgerückt ist. Heftige Blutung pflegt die nächste, allgemeine Entzündung des Augapfels mit eitriger Consumtion desselben die weitere Folge zu sein. Diese Zufälle sind besonders dann zu befürchten, wenn ein glaucomatöses Auge zufällig oder absichtlich verletzt wird. Von spontaner Berstung des Bulbus (ohne Verschwärung der Hornhaut) ist mir kein Fall bekannt.

Ich wurde in einem Falle zu Rathe gezogen, wo der behandelnde Arzt Krebsablagerung im Auge befürchtete. Die Frau war, wie die Anamnesis später ergab, allmälig an Glaucom erblindet, sodann war Verschwärung und Durchbruch der Hornhaut, und Chorioiditis mit faserstoffig-eitrigem Exsudate (Panophthalmitis) eingetreten. Der Bulbus erschien nun vergrössert und etwas hervorgetrieben, die Lider blauroth, die Conjunctiva bulbi in einen lividrothen Wall erhoben, die Hornhautöffnung durch die blassröthliche, etwas granulirende Iris und durch eine gelbliche, erweichtem Encephaloid ähnliche Masse ausgefüllt. Dabei heftige Kopfschmerzen, Abmagerung und kachektisches Aussehen der Kranken. Einreibungen von Ung. cinereum mit Opium an die Stirn und Schläfe, trockne warme Tücher, innerlich Chinin mit Opium brachten der Kranken Erleichterung. In wenigen Tagen verlor sich auch die Geschwulst, und der Bulbus wurde phthisisch. Ihre Schwester hatte ich an Keratitis scrof. behandelt (I. B., S. 190 u. 191).

In vielen Fällen endlich tritt nach wiederholten Entzündungsanfällen allmälig Atrophie des ganzen Bulbus ein. Der Kranke hat hiemit die Form des Auges, aber auch in der Regel alle lästigen Zufälle verloren. Der Beginn der Atrophie gibt sich immer durch verminderte Resistenz und später durch Einkerbungen nach dem Verlaufe der M. recti kund. In den Fällen, in welchen ich den Ausgang in Atrophie lange genug zu beobachten Gelegenheit hatte, schrumpfte der Bulbus immer auf einen sehr kleinen Stumpf zusammen, was nach andern Formen von Chorioiditis nicht immer der Fall ist. Diese Fälle waren acut aufgetreten, und die Atrophie war in der Zeit von 1 bis 2 Jahren vollendet.

Vorkommen und **Ursachen.** Das Glaucom bildet die häufigste Form der Chorioiditis, und ist auch im Allgemeinen keine seltene Krankheit des Auges. Es bildet nächst der Cataracta und der chronischen Iritis wohl die häufigste Affection der inneren Gebilde des Bulbus im höheren Lebensalter.

Es entwickelt sich *zunächst nur auf Einem Auge,* in der Mehrzahl der Fälle zuerst auf dem linken, *befällt jedoch über kurz oder lang* (in wenig Tagen oder Wochen, aber auch erst nach vielen Jahren) *auch das zweite.*

Es kommt nur *in der zweiten Lebenshälfte* vor, am häufigsten zwischen dem 40. und 60. Jahre, selten entsteht es erst in den siebziger, noch seltener schon in den dreissiger Jahren.

Würde man, wie *Sichel* gethan, die grünliche Färbung der Pupille als ein wesentliches Merkmal dieser Krankheit betrachten, dann hätte die eben ausgesprochene Behauptung keinen andern Sinn, als wenn man sagte, vor dem 40. Jahre sei die Linse noch nicht in so hohem Grade gelb, als dass diese Färbung zu Stande kommen könne. Dann müsste man aber auch mit *Sichel* sagen, „das Glaucom entstehe manchmal auch nach Amaurosis oder nach Chorioiditis", dann würde das Wort Glaucom nicht mehr einen ganzen Process, eine Krankheit, sondern nur einen Theil davon, ein späteres Stadium bezeichnen. Wir fassen die oben ausgesprochene Thatsache so auf, dass wir annehmen, die innern Bedingungen zu dieser Form von Chorioiditis kommen in den Blüthejahren nicht vor. Wir werden demnach keinen Anstand nehmen, Glaucom zu diagnosticiren, auch wenn der grünliche Teint fehlt, sei es nun, weil die Linse nicht gelb ist, oder weil sie durch eine Operation beseitigt wurde, oder weil die Veränderungen im Grunde des Auges noch zu wenig ausgebildet sind.

Die Mehrzahl der Ergriffenen sind *Frauenzimmer,* und zwar in den *klimakterischen Jahren.* Selten entwickelt sich die Krankheit bei noch regelmässig erfolgender Menstruation, oft dagegen erst dann, wenn diese Function längst (mehrere Jahre) aufgehört hat. Ein ähnliches Verhältniss zeigt sich bei *Männern* zum *Hämorrhoidalblutflusse.*

Die von Glaucom befallenen Individuen bieten überhaupt fast durchgehends Störungen im Allgemeinbefinden dar, wie man sie z. B. bei einer gleich grossen Anzahl Cataractöser nicht findet. Diese Störungen

können im Allgemeinen auf *Abnormitäten in der Beschaffenheit und in den Functionen der zum Pfortadersystem gehörenden Unterleibsorgane* bezogen werden. Sie sind von verschiedenen Autoren unter verschiedenen Namen, als Plethora abdominalis, als Arthritis anomala, als venöse Dyskrasie u. s. w. beschrieben worden.

Es kann hier nicht unsere Aufgabe sein, diese verschiedenen Functionsstörungen in der Verdauung, in der Stuhlentleerung u. s. w. aufzuzählen und noch weniger, uns auf den Nachweis der dabei vorhandenen anatomischen Veränderungen in den einzelnen Unterleibsorganen einzulassen. Letzteres ist überhaupt heut zu Tage noch nicht durchaus möglich, wie die moderne Lehre von den Hämorrhoiden am besten zeigt. Man wird in jedem speciellen Falle den Zustand des Gesammtorganismus und die auf denselben nachtheilig einwirkenden äussern Verhältnisse möglichst genau kennen zu lernen trachten müssen, um für die Prognosis und Therapie weitere und sichrere Anhaltspunkte gewinnen zu können, als sie der Befund am Auge an und für sich bietet. Diess Letztere ist der Grund, warum wir diese Form von Chorioiditis Eingangs mit dem Beisatze „ex dyscrasia venosa" bezeichneten. Wir machen keinen Anspruch darauf, hiemit das Wesen der Krankheit selbst näher bestimmt zu haben; wir wollen damit nur an uns und unsere Leser die Forderung gestellt haben, die zu Grunde liegenden Veränderungen in jedem einzelnen Falle aufzusuchen. Wir haben den von *Beer* u. A. gewählten Beisatz *„arthritisch"* desshalb verlassen, weil die Arthritis selbst wohl eben so gut nur als Folge jener Abnormitäten in den Unterleibsorganen zu betrachten sein dürfte, welche dieser Chorioiditis zu Grunde liegen, und weil Individuen, die von dieser Entzündung des Auges befallen werden, nicht immer auch von jener Gelenkentzündung befallen werden, weder früher noch später.

Unter die disponirenden Momente ist von vielen Beobachtern *Erblichkeit* gezählt worden.

*Benedict**) spricht sich hierüber folgendermassen aus: „Ein alter General war wegen seiner fürchterlichen Gichtanfälle bekannt. Sein Sohn war ebenfalls in argem Grade mit der Gicht behaftet, blieb aber in seinen spätern Jahren, indem er blaue Augen hatte, mit dem Glaucom verschont. Seine beiden Töchter hatten dagegen dunkel gefärbte Augen; beide sind, als sie ein bestimmtes Alter erreicht hatten, auf beiden Augen an dem Glaucom erblindet. Ähnliche Fälle kommen nicht so gar selten vor." — Ich kenne zwei an Glaucom erblindete Schwestern, deren Mutter durch dasselbe Übel ihr Augenlicht verloren hatte, ferner eine Frau, deren Mutter, und einen Mann, dessen Vater und zwei Brüder an Glaucom erblindet waren.

Die meisten der Kranken, welche ich gesehen habe, hatten eine *dunkelfarbige*, nur wenige eine blaue oder lichtgraue *Iris*. Dasselbe ist von *Rosas, Benedict, Fischer, Sichel* u. A. beobachtet worden.

Unter 110 notirten Fällen (65 Weibern, 45 Männern) sind 11 Israeliten, darunter 4, die nicht unter ungünstigen Verhältnissen lebten.

Auffallend ist das Verhältniss des Glaucoms zur *Scrofulosis*. Bei mehr als der Hälfte der von mir beobachteten Fälle von Glaucom waren in früheren Jahren Zufälle vorhanden gewesen, aus denen man auf Scrofulosis oder Tuberculosis schliessen konnte. Zu Trachoma sah ich nur in 3 Fällen Glaucoma hinzutreten. Viele der hieher gehörigen

*) Abhandlungen aus dem Gebiete der Augenheilkunde. Breslau, 1842. S. 125.

Individuen waren in den dreissiger oder vierziger Jahren ungewöhnlich corpulent geworden.

Förmliche *Gichtanfälle* hatten nur wenige überstanden, dagegen hatten viele, namentlich herabgekommene, schlecht genährt aussehende Individuen mehr weniger oft und heftig an reissenden, unsteten, besonders die Extremitäten befallenden Schmerzen gelitten.

Einer besondern Beachtung würdig ist das *Verhältniss zwischen Cataracta und Glaucoma.* Während, wie oben gezeigt wurde, in glaucomatösen Augen fast ohne Ausnahme über kurz oder lang Trübung der Linse auftritt, findet das umgekehrte Verhältniss fast niemals statt, worauf schon *Beer* aufmerksam gemacht hat. Mir ist nur Ein Fall vorgekommen, wo ein ganz einfach cataractöses Auge von Glaucom ergriffen wurde, und zwar unter heftigen Zufällen, nachdem die Kranke, eine 60jährige schwächliche Beamtenswittwe, an einem sehr kalten Tage über eine Stunde in der Kirche gewesen war und anhaltend geweint hatte. Dagegen sind mir 4 Fälle vorgekommen, wo das eine Auge cataractös, das andere glaucomatös war; bei dreien davon hatte die Extraction einen günstigen Erfolg.

Eine wichtige Rolle unter den disponirenden Momenten nehmen die *deprimirenden Gemüthsaffecte* ein, Kummer und Nahrungssorgen, Trauer und anhaltendes Weinen, Ärger u. dgl., ferner *sitzende Lebensweise* und *Anstrengung der Augen, feuchte und dumpfe Wohnung, schwer verdauliche Kost, üppige Lebensweise, übermässiger Genuss geistiger Getränke, Excesse in venere.*

Wo der Organismus auf die eben besprochene Weise gleichsam vorbereitet ist, entsteht dieses Augenleiden bald *allmälig und ohne fernere Veranlassung*, bald *plötzlich, von selbst* oder nach *verschiedenen excitirenden Momenten*, nach einer Verletzung, einer Verkältung, Schrecken oder Zorn, nach einem Excesse im Essen, Trinken u. dgl.

Die **Prognosis** wird sich nach dem, was wir über die Ätiologie, den Verlauf und die Ausgänge gesagt haben, in den einzelnen Fällen leicht bestimmen lassen. Sie ist selbst dann *zweifelhaft*, wenn das Leiden noch im Stadium der Congestion erkannt wird; sie ist fast ohne Ausnahme *ungünstig* zu stellen, sobald die Zeichen umschriebener oder allgemeiner Exsudation eingetreten sind.

Nicht in der Beschaffenheit des Exsudates, nicht in der In- und Extensität des örtlichen Processes, nicht in einem specifisch deletären Vorgange im Auge, wie etwa bei croupösem oder krebsigem Exsudate, ist nach unserer Anschauungsweise das Trostlose dieser Form von Chorioiditis zu suchen, sondern darin vor Allem, dass wir im Allgemeinen nicht im Stande sind, das ätiologische Moment, die zu Grunde liegende allgemeine Gesundheitsstörung — man mag sie nun Gicht, venöse Dyskrasie oder wie immer benennen — zu beseitigen. Auf gleiche Weise führt auch die Iritis syphilitica zur Vernichtung der Sehkraft nur dann, wenn das Allgemeinleiden nicht behoben wird, bevor der örtliche Process bis zu einem gewissen Grade vorgeschritten ist.

Nur zu oft lässt sich selbst in vielen Fällen, welche bei Zeiten erkannt werden, und wo nicht so sehr organische Veränderungen, als vielmehr ungünstige äussere Verhältnisse zu beseitigen sind, desshalb nichts ausrichten, weil der Kranke nicht Muth und

Ausdauer genug besitzt, sich einer so durchgreifenden diätetischen und arzneilichen Behandlung zu unterziehen, als hier erforderlich ist, und noch öfter desshalb, weil derselbe hiezu auch beim besten Willen nicht die nöthigen Mittel hat.

Soll der Arzt dem Kranken sagen, woran er ist? Die Beantwortung dieser Frage ist für den gewissenhaften Arzt in einzelnen Fällen nicht so leicht, als es Anfangs scheint. Manche Ärzte vertrösten den Kranken auf eine in späterer Zeit vorzunehmende Operation. Dieses Verfahren hat das für sich, dass man die Kranken abhält, allerhand äussere oder innere Mittel zu versuchen, wodurch sie sich oft grossen Schaden zufügen. Dennoch erhält es dieselben in einer oft nachtheiligen Spannung und Aufregung, und veranlasst sie oft, den letzten Zehrpfennig anzuwenden, eine weite Reise zu diesem oder jenem Operateur zu unternehmen, um endlich doch enttäuscht zu werden. Für schädlich müssen wir diesen Vorgang dann erklären, wenn zur Zeit, wo diese Vertröstung geschieht, das zweite Auge noch gesund ist. Wir können zwar nicht beweisen, dass durch die bisher empfohlene prophylaktische Behandlung — wovon später — die Ausbildung des Glaucomes auf beiden oder auf dem zweiten Auge sicher verhindert oder doch hinausgeschoben werden könne. Es kann aber auch Niemand das Gegentheil erweisen, und so lange diess der Fall ist, ist es die Pflicht des Arztes, Alles, was fremde Erfahrung und eigene Einsicht ihm bietet, anzuwenden, wenn nur dem Kranken dadurch nicht geschadet wird. Müssiges Zuwarten, bis auch das zweite Auge dem Schicksal verfällt, lässt sich nicht verantworten. Ist das eine Auge glaucomatös, das andere noch gesund, so dürfte es unseres Erachtens das Beste sein, dem Kranken Hoffnung für dieses Auge zu lassen, sofern er sich der weiter unten zu besprechenden Behandlung mit Beharrlichkeit unterzieht. Späterhin wird sich wohl meistens Gelegenheit finden, ihm den wahren Grund zu sagen. Ihn selbst sogleich auf die Gefahr für das zweite Auge aufmerksam zu machen, kann leicht eine schädliche Rückwirkung auf das Gemüth nehmen, welches eher aufgeheitert, als deprimirt werden soll. Nur Leichtsinnige und Unfolgsame mag man zuletzt auf das Damoklesschwert aufmerksam machen. Sind beide Augen schon von dem Processe ergriffen, so ziehe ich in der Regel vor, den Kranken bald über seine Lage zu unterrichten, statt ihn mit eitler Hoffnung lange hinzuhalten. Es kommt eben darauf an, was für Charaktere man vor sich hat. Die meisten Kranken werden, sobald sie wissen, dass ihnen nicht mehr zu helfen ist, wieder ruhig, selbst heiter, während diejenigen, die sich immer noch Hoffnung machen, und sie immer nicht erfüllt sehen, sich und Andern zur Last werden.

Behandlung. Wo es sich darum handelt, dem drohenden Ausbruche des Exsudationsprocesses vorzubeugen, oder das noch gesunde Auge so lange als möglich zu erhalten, lege man vor Allem auf eine allgemeine, namentlich diätetische Behandlung das meiste Gewicht.

Die sogenannte *Vorbauungscur* besteht vorzüglich in der Änderung unzweckmässiger Lebensweise. Besonders zu meiden sind: feuchte Wohnung, anhaltendes Sitzen, Anstrengung der Augen, schwer verdauliche Speisen, erhitzende Getränke, deprimirende Gemüthsaffecte, Diätfehler im weiteren Sinne des Wortes. — Eine heilsame Umstimmung wurde oft erzielt durch den Gebrauch von Karlsbad, Marienbad, Kissingen, Franzensbad (Salzquelle); nachtheilig erwiesen sich Teplitz, Baden (bei Wien), Trentschin und ähnliche Quellen. *Benedict* l. c.

warnt nachdrücklich vor dem Gebrauche von Kaltwassercuren. Unter den innern Mitteln sind zu empfehlen: die gelind auflösenden und tonischen, namentlich weinsteinsaure und kohlensaure Salze, Gramen, Taraxacum, Rheum, Aloë in kleinen Gaben; von äussern Mitteln: von Zeit zu Zeit Schröpfköpfe an die Kreuz- und Lendengegend, Blutegel an's Perinäum, warme Fussbäder mit Asche oder Senfmehl, künstliche Geschwüre am Nacken oder Oberarme.

Die *Augenentzündung* selbst erheischt dann, wenn sie *rasch und unter heftigen Erscheinungen* auftritt, die sogenannte antiphlogistische Behandlung nur in mässigem Grade. Die Individuen sind meistens so beschaffen, dass sie allgemeine, zumal reichliche Blutentziehungen nicht gut vertragen. Auch mit örtlichen Blutentziehungen, besonders nahe am Auge, muss man sehr vorsichtig sein. Raschere Erblindung des ergriffenen und Gefährdung des andern Auges stehen zu besorgen. Leichter werden kühlende Abführmittel vertragen.

Verläuft die Krankheit *chronisch,* so ist die Behandlung im Ganzen dieselbe, wie die oben als Prophylaxis angegebene.

Alle *Mittel auf das Auge selbst* sind beim acuten sowohl als beim chronischen Verlaufe schädlich, am meisten Augenwässer und kalte Umschläge. Nicht leicht wird ein diagnostischer Irrthum härter bestraft, als wenn man ein beginnendes Glaucom für einen Augenkatarrh hält, und Augenwässer verordnet, oder für Asthenopie, und kalte Douche, spirituöse Einreibungen, Ammoniakdämpfe u. dgl. anwenden lässt.

Gegen die *heftigen Schmerzen* und die Lichtscheu, welche den Kranken oft auch nach erfolgter Erblindung noch quälen, sind zu empfehlen: Einreibung von Extr. opii aquosum allein oder zu 5—8 Gran auf eine Drachme Fett, oder Morphium aceticum 6—8 Gran in 1 Drachme Mandelöl, nach *Weller* ein Liniment aus 2 Drachmen Linim. volat., 1 Drachme Laud. liq. Syd. und 1 Scrupel Oleum sabinae, nach *Cunier* 3—4 Gran Cyanuretum zinci auf 1 Drachme Fett, oder Oleum essent. amygd. amar. an die Stirn und Schläfe. Trockene warme Tücher über die entsprechende Kopfhälfte und das Auge sind oft das beste Mittel, die Schmerzen zu lindern. Bei starker Spannung des Bulbus leisteten mehrmals Cataplasmata emollientia entschieden gute Dienste; in argen Fällen dieser Art bleibt zur Beseitigung der unerträglichen Schmerzen nichts übrig, als den Bulbus mit einem Staarmesser oder mit einer Lancette zu punctiren, und zwar, wenn nicht etwa bläuliche Hügel den Einstichspunkt bestimmen, etwas rückwärts von der Stelle, wo man bei Staaroperationen durch die Sclera einsticht. *Beer* erzählt, dass ein Mann sich selbst durch einen Einstich mit einem

Federmesser von den Schmerzen zu befreien gewusst hat. — Unter den innern Mitteln sind Morphium aceticum zu $^1/_{15}$—$^1/_{16}$ Gran, bei schwächlichen, sehr herabgekommenen Individuen Ferrum carbon. sacchar. zu 5—6 Gran p. d. allein oder mit Rheum zu empfehlen. Die auffallendste günstige Wirkung sah ich jedoch vom Sulfas chinini, zu 1—2 Gran 2—3mal des Tages verabreicht, allein oder mit $^1/_4$—$^1/_3$ Gran Extr. opii aquosum.

Ich bin, wie ein Vergleich mit *Fischer's* „klinischem Unterricht, Prag 1832" zeigt, in Bezug auf die Behandlung dieser Krankheit den Grundsätzen meines verehrten Lehrers treu geblieben. Zu Anfang meiner Praxis liess ich mich in einigen Fällen durch das stürmische Auftreten der entzündlichen Erscheinungen zu reichlichen Blutentziehungen verleiten, leider zum offenbaren Nachtheile der Kranken. — Desshalb habe ich es auch nie versucht, die sogenannten Antarthritica, das Gummi quajacum, das Extr. aconiti, die Flores sulfuris, das Sulfur auratum und ähnliche Mittel, von deren Gebrauche *Rosas, Fischer, Benedict* und Andere abrathen, anzuwenden. — Die von diesen Beobachtern empfohlene Etablirung künstlicher Geschwüre, namentlich das Tragen eines Fontanelles oder eines Emplastrum euphorbiae am Oberarme habe ich in Fällen einseitiger Erblindung öfters angewendet. Doch sind mir mehrere Fälle vorgekommen, wo das zweite Auge nach einer Zeit von 5 bis 11 Jahren von Glaucom ergriffen wurde. Wenn dieses Mittel etwas nützt, so ist es vielleicht nur dadurch, dass es den Kranken stets ermahnt, auch die übrigen Mittel gewissenhaft zu gebrauchen, namentlich von der vorgeschriebenen Diät nicht abzuweichen. — Nach der günstigen Wirkung in einigen Fällen meinte ich in dem Chinin ein wirksames Mittel nicht nur gegen die Schmerzen, sondern auch gegen das Fortschreiten des Processes selbst gefunden zu haben. Ich überzeugte mich jedoch, dass die Erblindung endlich doch eintrat, wenn auch später, als es ohne Verabreichung dieses Mittels wahrscheinlich der Fall gewesen sein würde. — Ich habe unter die nachfolgenden Krankheitsfälle keinen von jenen aufgenommen, wo ich des Erachtens bin, dass durch den rechtzeitigen und durch mehrere Jahre fortgesetzten Gebrauch der obgenannten Mineralquellen der Ausbruch dieser Entzündung verhütet worden sei, weil zu solchen Beobachtungen eine grössere Zahl von Fällen und eine längere Reihe von Jahren gehört, als mir bis jetzt zu Gebote stehen.

1. Beob. Ein Kaufmann, 42 Jahre alt, kam am 14. Jäner 1845 zu mir.*) Das linke Auge kleiner, weicher, an den Anheftungsstellen der Musc. recti ein wenig eingedrückt, die Sclera rings um die Hornhaut dicht netzförmig geröthet, die Röthe etwas düster, die Hornhaut durchsichtig, glänzend, von einem schüttern Gefässnetze durchzogen. Diese Gefässe liegen nicht oberflächlich, wie bei Pannus, sondern in der Substanz der Hornhaut. Die Augenkammer enger, die Iris nach oben und nach aussen auf einen schmalen Streifen reducirt, entfärbt, ohne deutlich fasrige Structur, die Pupille daher sehr stark und ungleichmässig erweitert, überdiess durch die in sie herein ragende gelblichweisse Linse verlegt. Nach oben und aussen ist die Sclera bläulich schiefergrau, doch nicht vorgetrieben, und zwar von der Cornea an bis 2 Linien davon entfernt und 3—4 Linien in die Länge, doch unregelmässig, zum Theil inselförmig.

*) Diese Beobachtung, obwohl nicht vollständig notirt, enthält doch so viel Merkwürdiges, dass ich sie der Mittheilung würdig erachte.

Das rechte Auge war gesund; doch hatte der Kranke auch schon einen Anfall gehabt, wo ihm schwarze Wolken vorschwebten, wesshalb ihm Blutentziehungen und Abführmittel angerathen worden waren.

Der Mann war von blühender Gesichtsfarbe, auffallend corpulent, an ein sehr üppiges Leben gewöhnt. — Ich rieth ihm eine frugale Lebensweise, fleissige Bewegung, Sorge für tägliche Öffnung durch gelinde Abführmittel und Etablirung eines Fontanelles am rechten Oberarme.

Anfang Mai 1846 kam der Kranke, der mir so wenig als seinem Ordinarius gefolgt hatte, wieder nach Prag. Das linke Auge ist entschieden atrophisch, nach dem Zuge der geraden Augenmuskel eingedrückt, die Cornea um $^1/_3$ kleiner, aber vollkommen durchsichtig, in der vordern Kammer liegt die verdunkelte, eingeschrumpfte, verkalkt aussehende Linse; von der bleigrauen Iris nur nach innen und unten ein Streifen sichtbar.

Rechtes Auge. Die Lidspalte wenig geöffnet, wegen grosser Empfindlichkeit gegen das Tageslicht; die innere Fläche der Lider wenig geröthet; unter der Conjunctiva bulbi einzelne erweiterte Gefässe. Die Sclera eigenthümlich blau, wie bei kleinen Kindern, nächst der Cornea von einem schüttern Gefässnetze gedeckt. Die Grösse und Resistenz des Bulbus nicht merklich verändert. Die Cornea ganz rein. Die Pupille stark und ungleichmässig erweitert, gleichsam nach aussen und oben aus der Lage getreten Die Iris nach innen und unten noch schön braun gefärbt, daselbst auch die Faserung und der grosse und kleine Kreis deutlich unterscheidbar, und dieser Theil, etwas mehr als $^1/_3$ der ganzen Iris, zeigt bei wechselndem Lichteinflusse allein noch sichtbare Bewegungen, die andern $^2/_3$ sind auf einen schmalen Streifen zusammengeschrumpft, ohne Faserung, entfärbt, wie ausgebleicht, bläulichgrau. Die Pupille wie rauchig, leicht getrübt, nicht grünlich. Wegen der grossen Empfindlichkeit gegen das Licht trägt der Mann blaue Augengläser. Er sieht wie durch Nebel, des Morgens und auch nach längerem Schlafe am Tage besser, so dass er noch lesen und schreiben kann, wenn er sich eines Convexglases von 36″ Brennweite bedient. Er muss aber, so oft er etwas genau sehen will, das Object nach aussen und oben halten, weil nur die nach innen und unten gelegene Partie der Netzhaut noch empfindlich ist. Nach unten und innen vorgehaltene Objecte erkennt er nicht. — Die Affection des rechten Auges war im December 1845 mit heftigen Schmerzen eingetreten. Ich schickte den Kranken nach Marienbad. Er ist später nicht mehr zu mir gekommen.

2. *Beobachtung.* R. J., 58 Jahre alt, Essigerzeuger, wurde am 23. October 1842 mit folgendem Zustande auf die Augenklinik gebracht: Beide Bulbi hart anzufühlen, gegen Druck empfindlich; in der Conjunct. bulbi ein Netz stark injicirter Gefässe, welche linkerseits rings um die Hornhaut eine dunkelrothe Zone bilden. Die vordern Ciliargefässe so zahlreich und stark injicirt, dass der vordere Theil der Sclera links violett, rechts schmutzig blauroth erscheint. Die Gefässinjection reicht nur bis an den Rand der Cornea; der Limbus conjunctivae corneae erscheint daher als ein schmaler bläulichweisser Ring auf der Basis der Hornhaut. Die Hornhäute matt, glanzlos. Die Regenbogenhäute entfärbt, vom Braunen ins Graue, ein Unterschied zwischen dem grossen und kleinen Kreise nicht wahrnehmbar; der Pupillarrand scharf, gleichsam nach hinten umgestülpt; von Beweglichkeit der Iris keine Spur: die Pupillen stark und ungleichmässig erweitert, oval (Längendurchmesser von oben und aussen nach unten und innen), meergrün. Das Sehvermögen des rechten Auges gänzlich erloschen; mit dem linken werden noch die Finger der Hand erkannt. Heftige, schneidende und stechende, aussetzende Schmerzen in der Stirn und Schläfe, anhaltendes Gefühl von Druck in den Augen und unter den Augenbrauen.

Sehr gedrückte Gemüthsstimmung, Appetitlosigkeit; langsamer, zusammengezogener Puls. Hautcolorit erdfahl.

Der Mann hatte in seiner frühen Jugend oft an Halsdrüsenanschwellungen, in seinem 43. Jahre angeblich an heftigem Rheumatismus gelitten. Er lebte unter günstigen Verhältnissen, war an spirituöse Getränke gewöhnt, bewohnte aber seit 3 Jahren eine feuchte Stube. Seit seinem 48. Jahre litt er an sogenannten blinden Hämorrhoiden, und war gewohnt, sich der Anfangs alljährlich, später halbjährig wiederkehrenden Kreuzschmerzen durch Anlegung von Blutegeln an die Kreuzgegend zu entledigen. Als diese Schmerzen das letzte Mal (13. Sept.) wiederkehrten, und er nichts dagegen unternahm, wurden sie heftiger, und erstreckten sich bis zum Nacken. Während dieser Zeit (17. Sept. früh morgens) war er bei der Essigsiederei vor dem Ofen im Freien beschäftigt, und wurde, am ganzen Körper schwitzend, besonders im Gesichte, von einem kalten Winde getroffen. Alsbald bekam er heftige, stechende, schneidende Schmerzen im rechten Auge, die sich von da auf die entsprechende Kopfhälfte verbreiteten. Zugleich nahm das Sehvermögen schnell ab, und erlosch noch an diesem Tage bis zur blossen Lichtempfindung. Feurige Erscheinungen fanden dabei nicht statt. Er nahm Bittersalz, liess sich 3 Blutegel an den Nacken setzen, und rieb eine rothe Salbe an die Augenlider ein. Den 3. Tag (19. Sept.) nahm er ein Dunstbad und als Schwitzmittel Warmbier mit Zucker, worauf auch das linke Auge auf dieselbe Weise erblindete; doch konnte er mit diesem noch die Finger zählen. Am 4. Tage (20. Sept.) liess ein Arzt einen Aderlass machen, 6 Blutegel an die Kreuzgegend setzen, und auf die Augen kalte Umschläge machen.

Am 8. Tage verordneten wir ein lauwarmes Halbbad, dann 12 Blutegel an's Mittelfleisch und 8 blutige Schröpfköpfe an die Kreuzgegend, innerlich Decoct. graminis et tarax. mit Tart. tartaris. und Mellago graminis. Während der 5wöchentlichen Behandlung — mit verschiedenen anderen Mitteln — traten die über Tag gewöhnlich nachlassenden Schmerzen in den Augen und deren Umgebung mehrmal mit erneuerter Heftigkeit auf, und das Sehvermögen erlosch auch auf dem linken Auge gänzlich. Am 21. Nov. waren die Pupillen ungeheuer und ungleichmässig erweitert und meergrün, die Hornhäute matt und glanzlos, die von zahlreichen erweiterten Gefässen überzogene Sclera schmutzigweiss.

Am 4. November 1845 kam der Kranke zu mir, in der Meinung, der mittlerweile entstandene „graue Staar" seiner Augen könne operirt werden. *Rechtes Auge:* Die Resistenz vermehrt; die Sclera schmutzig weiss; die Ciliargefässe (Venen) stark erweitert, bläulich braunroth. Die Cornea von normaler Grösse und Wölbung, glatt, glänzend, durchsichtig bis auf ½ nach unten und aussen, wo sie milchweiss, doch noch durchscheinend, und von einigen Äderchen durchzogen ist. Die Iris ganz fehlend (geschwunden) bis auf einen schmalen bläulich schwarzen Streifen nach innen und unten. Die Linse etwas vorwärts gerückt, an der Peripherie ambragelb, in der Mitte graulich weiss; von hier aus erstrecken sich 10 Streifen, wie die Speichen eines Rades, bis zum Äquator der Linse, und zwischen diesen zeigt die Linse die genannte gelblichgraue Farbe. Der Zwischenraum zwischen der Linse und den Ciliarfortsätzen erscheint als ein schwarzer Reifen. *Linkes Auge:* Consistenz und Sclera so wie rechts. Die Cornea durchaus normal. Die Iris ist nur in der innern Hälfte vorhanden, gelblich braun. Die vordere Kammer durch Vorrückung der Iris und Linse verkleinert. An diesem Auge ist die mittlere Partie der Kapsel getrübt, bläulich weiss, gegen den Rand hin scharf, jedoch unregelmässig begrenzt. Mit dieser Partie der Kapsel hängt der Pupillarrand des Irisrestes zusammen, und es verlaufen schon mit freiem Auge wahrnehmbare Gefässchen vom Pupillar-

rande auf die Kapsel. In der äussern Hälfte, wo die Iris fehlt, sieht man zwischen 3 weissgrauen speichenartigen Streifen den ambrafarbenen Randtheil der Linse, und diesen von einem schwarzen Reifen (durchsichtige Zonula Zinii?) umgeben. Der Kranke ist seit zwei Jahren frei von Schmerzen.

Am 29. December 1850 kam der Mann das 3. und letzte Mal zu mir. *Rechts* derselbe Zustand wie 1845, doch lag der Rest der Iris jetzt knapp an der Cornea an, und die Linse war fast bis an diese Membran vorgerückt. In der Cornea verlief ein Gefäss von unten bis zur Mitte, wie ein Ast sich verzweigend, der Lage nach nächst der Descemetschen Haut. *Links* der Irisrest (in der inneren Hälfte nicht ganz 1‴ breit) mit dem etwas röthlichen Pupillarrande an die Kapsel angewachsen. Daselbst auch mit der Loupe keine einzelnen Gefässe wahrnehmbar. Die Kapsel zeigt einen unregelmässig viereckigen, gelblichweissen, undurchsichtigen, etwa 2 Quadratlinien grossen Fleck. Sie ist sammt der Linse nicht nur vorwärts, sondern auch nach innen (gegen die Nasenseite) verrückt, so dass die Peripherie der Linse an der Schläfeseite gegen 1‴ weit von den Ciliarfortsätzen absteht, zwischen ihr und dem Ciliarkörper ein halbmondförmiger dunkler Zwischenraum erscheint.

3. Beobachtung. Z. A., 47 Jahr alt, von erdfahler Hautfarbe und schlaffer Muskulatur, kam am 12. April 1847 auf die Klinik. *Linkes Auge.* Die vordern Ciliargefässe zahlreicher und stärker injicirt, rings um die Hornhaut einen 1‴ breiten, bläulichrothen Saum bildend, mit zahlreichen dickeren Zweigen in den vordern Theil der Sclera eindringend. Die Farbe der Sclera hinter dem genannten Saume schmutzig weiss. Die Conjunctiva bis zum Limbus an der Cornea schütter netzförmig geröthet. Die Cornea durchsichtig, jedoch matt, minder glänzend. Die Iris etwas mehr nach vorn gelagert, blaugrau, unbeweglich, nach innen und unten nur etwa ½‴, im übrigen Umfange gegen 1‴ breit, die Pupille daher erweitert, nach innen und unten ausgebuchtet, rauchig getrübt, das Sehvermögen so weit gestört, dass der Kranke kaum die Zahl der Finger bestimmen kann. — *Rechtes Auge.* Der Zustand im Wesentlichen ebenso, nur die Gefässinjection etwas geringer, die Pupillenerweiterung gleichmässig, und das Sehvermögen noch so weit erhalten, dass Geldmünzen (bei 4″ Entfernung) noch zur Noth nach dem Gepräge erkannt werden. In der Umgebung des rechten Auges, besonders in der Stirn und Schläfe heftige, aussetzende, reissende Schmerzen. — Kein Fieber, sehr gedrückte Gemüthsstimmung, trockene, schlaffe Haut, Stuhlverstopfung.

Der Mann, früher in günstigen Verhältnissen, und angeblich nie von einer erheblichen Gesundheitsstörung heimgesucht, lebt seit 7 Jahren als Taglöhner in einer sehr kümmerlichen Lage. Feuchte Wohnung, geringe Kost, grösstentheils Erdäpfel. Seit beinahe 2 Jahren bemerkte er von Zeit zu Zeit, besonders in den Morgenstunden, einen Nebel vor dem linken Auge, der in den letzten 3 Monaten endlich anhaltend und dichter wurde, angeblich ohne Veranlassung, ohne Röthe, ohne Schmerz. — Ende März sass er, mit dem Repariren von Holzuhren beschäftigt, mehrere Stunden am offenen Fenster bei seiner Arbeit Abends bekam er Schmerzen in der linken Seite des Halses, woselbst sich einige Drüsenanschwellungen zeigten, und in der Nacht durch 4 Stunden andauernden Frost; dann schlief er ein, und des Morgens war die linke Seite des Halses und das ganze Gesicht so geschwollen, dass er die Augen nicht öffnen konnte. — Erysipel. Dazu traten heftige reissende Schmerzen in beiden Schläfegegenden. Am 7. Tage — nach Verschwinden der mit Abschuppung endenden Geschwulst, bemerkte er nebst Röthe der Augen bedeutende Abnahme des Gesichtes, und zwar auch auf dem rechten Auge.

Durch 14 Tage soll der Zustand im Ganzen derselbe geblieben sein. — Wir verord-

neten Ruhe im Bette, Temperirung des Lichtes, leichte Fleischkost, an jede Schläfe 8 Blutegel, innerlich Infus. flor. tiliae mit ½ Gran Tart. stib. und ½ Unze Glaubersalz. Da die Schmerzen nur wenig nachgelassen hatten, wurden den folgenden Tag abermals Blutegel gesetzt, jederseits 6 Stück, dieselbe Medicin fortgereicht. Am 14. April. Die Schmerzen an der linken Seite gänzlich verschwunden, die Injection beiderseits geringer, das Sehvermögen des rechten Auges merklich besser. 15. April. Wegen Stuhlverstopfung Infus. sennae mit Glaubersalz; Abends wieder heftige Schmerzen. 16. April. Zwölf blutige Schröpfköpfe an die Kreuz- und Lendengegend, Decoctum polyg. senegae ex dr. 2 unc. quatuor, Kali tartarici unc. dimid., Mellag. gramin. unciam. 18. April. In den Morgenstunden dichter Nebel vor beiden Augen. Alle 3 Stunden 2 Gran Calomel. 20. April. Um 6 Uhr Morgens heftige reissende Schmerzen, starke Lichtscheu, fast völliger Verlust des Sehvermögens. Abermals 12 Schröpfköpfe, 2 Gran Calomel mit etwas Jalappa fortgesetzt. Vom 22. bis 26. April mässige Salivation, daher innerlich Infus. sennae mit Glaubersalz, dann warme Fussbäder mit Senfmehl, und jeden Abend 2 Gran Chinin mit ⅓ Gran Opium (wegen der fast regelmässig wiederkehrenden Schmerzen). Vom 28. April an wurde beim Gebrauche der Polygala senegae mit Kali tart. und Pulpa prunor. allmälige Besserung des Sehvermögens bemerkt, so dass der Mann am 10. Mai mit beinahe vollständig hergestelltem Sehvermögen des rechten (jedoch fast gänzlich erloschenem des linken) Auges entlassen werden konnte. Unserem Rathe, seine sitzende und die Augen anstrengende Beschäftigung mit einer andern zu vertauschen, ist der Mann nicht nachgekommen. Er trieb das Uhrenrepariren wieder bis zum December desselben Jahres. Da, nach einer leichten Verkältung, ergriff ihn das Übel neuerdings. Er kam den 11. December in einem ähnlichen Zustande wie im April in die Anstalt, wo er durch neun Wochen, jedoch vergebens, behandelt wurde. Wir mussten ihn mit Glaucoma oc. utr. evolutum entlassen. Nach 2 Jahren suchte er abermals Hilfe daselbst, weil die mittlerweile ganz verdunkelten Linsen (Cataracta glaucomatosa) von seiner Umgebung für einfachen grauen Staar gehalten worden waren.

4. *Beobachtung.* F. J., 46 Jahre alt, Wirthschaftsbeamter, mit blondem Haar, lichtblauer Iris, gut genährt, mit Ausnahme des linken Auges gesund, kam am 8. März in die Anstalt. Das rechte Auge normal. Am linken die Lider leicht geschwollen und geröthet, die Bindehaut von einzelnen Gefässen durchzogen, die Ciliargefässe stark injicirt, rings um die Cornea einen breiten rosenrothen Saum bildend. Die Cornea normal, an ihrer hintern Fläche mit zahlreichen Punkten besetzt, wie mit Staub bestreut. Die Iris grünlich entfärbt, unbeweglich, ohne durch Synechien fixirt zu sein; die Pupille rund, bedeutend weiter als rechts, rauchig getrübt. Starke Lichtscheu; heftige Schmerzen im Auge und der entsprechenden Kopfhälfte, völliger Verlust des Sehvermögens.

Im Sommer des vorigen Jahres trat ohne bekannte Veranlassung die Erscheinung dunkler Körperchen vor dem linken Auge auf, diese ging allmälig ohne Lichterscheinungen in Trübung des Gesichtes über, so dass er die gerade vor dem Auge befindlichen Objecte nicht erkannte; eher nahm er sie noch wahr, wenn sie zur Seite waren, nicht fixirt wurden. Vor 4 Wochen gesellten sich Röthe des Auges, Lichtscheu und heftige reissende, Abends ärger werdende Schmerzen dazu, welche ihn bestimmten, in's Spital zu gehen.

Wir legten 8 Blutegel an die linke Schläfe, liessen dann Ung. ciner. mit Opium an die Stirn und Schläfe einreiben, gaben eine Mixtur mit Tart. stibiatus und Glaubersalz, und restringirten die Kost auf ¼ der Spitalsportion. Den 4. Tag mussten wir wegen der heftigen, allabendlich wiederkehrenden Schmerzen Chinin mit Opium verschreiben.

Vom 8. Tage an nahm der Kranke Pillen aus Pulv. et extract. polyg. senegae mit Sapo med. und Massa pil. Rufi. Bei dieser Behandlung gingen die Schmerzen, die Lichtscheu und die Injection (bis auf einzelne stark erweiterte Ciliargefässe) allmälig zurück, nur die Blindheit blieb, und mit ihr die Erweiterung und Trübung der Pupille und die Verfärbung der unbeweglichen Iris. In der 3. Woche der Behandlung schwanden auch die trüben Punkte an der hintern Wand der Cornea, und zwar unter der interessanten Erscheinung, dass in der Cornea, welche nie der Sitz von Exsudation gewesen war, vom untern Rande her centripetal verlaufende Gefässchen auftraten, welche nächst der Descemetschen Haut zu liegen schienen. — Wir schickten den Kranken prophylaktisch wegen des rechten Auges nach Marienbad, wo er durch 6 Wochen Kreuz- und Ferdinandsbrunnen trank.

Am 2. September kam der Kranke in die Anstalt zurück, wegen unerträglicher Schmerzen, die sich in den letzten 3 Wochen entwickelt hatten. Der Bulbus war grösser, hart anzufühlen, bei Berührung sehr schmerzhaft, die Lider und die Conj. bulbi etwas ödematös und von erweiterten Venen durchzogen, die Sclera in der Gegend des Äquators und von da nach hinten an der Schläfeseite sowohl auf- als abwärts bläulich schwarz und hervorgetrieben, die Cornea durchsichtig, doch matt und fast ohne Glanz, die Pupille bouteillengrün, die Iris auf einen etwa $^1/_2$‴ breiten Saum reducirt. Der Kranke wollte um jeden Preis nur von den Schmerzen befreit sein. Ich machte daher mit einem Staarmesser einen Einstich in die Sclera, ohngefähr am untern Rande des Musc. rectus externus und 4‴ hinter der Cornea. Es entleerten sich gegen 2 Drachmen einer klaren, gelblichen, eiweisshaltigen Flüssigkeit. Durch Auspolsterung mit Charpie und Anlegung einer Binde um den Kopf suchten wir eine entsprechende Compression zu bewirken. Darüber wurden kalte Umschläge, innerlich salzige Abführmittel gegeben. Am 9. September verliess der Kranke wegen dringender Geschäfte die Anstalt. Der Bulbus war beinahe auf seine normale Grösse reducirt, weich anzufühlen, Schmerzen und Lichtscheu fast ganz verschwunden.

Am 18. December musste ich die Punction wiederholen. Diesmal entleerten sich etwa zwei Kaffelöffel voll blutig gefärbter Flüssigkeit, worauf bei ruhiger Rückenlage sogleich Eisumschläge gegeben und durch drei Tage fortgesetzt wurden. Am 27. Dec. war das Auge nicht lichtscheu, nicht thränend, nicht schmerzend, nur wenig grösser und härter als das rechte, die Sclera schmutzig gelblich weiss, an der Stelle der Ektasie minder dunkel, als früher, die Cornea normal, die Iris etwa $^1/_2$‴ breit, mit ganz schwarzem und feingezacktem Pupillarrande, die Kapsel und Linse durchsichtig. Von weitem (3—4 Schritte) schillerte der Grund des Auges röthlich; bei näherer Untersuchung und gehöriger Stellung zu dem einfallenden Lichte sah man den Grund des Auges fast goldgelb mit einem röthlichen Schimmer. Gefässentwicklung auf diesem lichten Grunde war keine wahrzunehmen. Der Kranke verlangte entlassen zu werden; da der Zustand sich mehrere Tage gleich geblieben war, so willfahrten wir ihm. Im Jahre 1851 und 1852 besuchte er wiederholt Marienbad. Das Auge ist nun (1852) allmälig zur Grösse eines Taubeneies zusammengeschrumpft, und zuletzt ist auch die Cornea, welche durch zwei Jahre ihre Durchsichtigkeit behauptet hatte, nicht nur um vieles kleiner, sondern auch etwas trüb geworden. Der Mann befindet sich nun als Kassabeamter in Staatsdiensten.

3. Chorioiditis pyaemica (metastatica *Fischer*).

Der **Sectionsbefund** reducirt sich auf Ablagerung eitrigen Exsudates im Innern des Auges, als deren Ausgangspunkt die Chorioidea angesehen werden muss. Siehe S. 167—169.

Vorkommen und **Ursachen.** Der hier zu schildernde Process im Auge entwickelt sich nur in Folge von Pyämie, und ist gleichsam als localer Ausdruck derselben zu betrachten. Am häufigsten findet man ihn nach dem *Puerperium,* wo er früher als Milchmetastasis, als Phlegmasia alba dolens oculi u. dgl. bezeichnet wurde, dann bei *Neugeborenen mit Nabelvenenentzündung,* wo er, zumal wenn das Grundleiden übersehen wird, leicht für Blennorrhoea neonat. gehalten werden kann, seltener nach *chirurgischen Operationen,* nach *zufälligen Verletzungen* und nach *Caries* (des Keilbeines, des Felsenbeines), wenn *Plebitis* darnach eingetreten ist.

Zur Erregung desselben bedarf es dann keiner besondern Veranlassung oder Disposition des Auges. Bald ist es das linke, bald das rechte Auge (letzteres seltener), welches zuerst ergriffen wird; einmal werden beide Augen zugleich oder kurz nach einander befallen, ein andermal stirbt das Individuum, bevor das zweite Auge in Mitleidenschaft gezogen wird.

Symptome. Die Eiterablagerung im Auge kündigt sich bald zuerst durch *Schmerzen* daselbst (meistens flüchtige Stiche), bald durch *rasche Abnahme* oder *schnellen Verlust der Sehkraft* (in wenigen Stunden) mit oder ohne *feurige Erscheinungen* an, und ist immer von *netzförmiger Infection und seröser Infiltration der Conjunct. bulbi* begleitet. Die ödematöse Schwellung der Bindehaut bildet in der Mehrzahl der Fälle das hervorragendste Symptom. Zu ihr tritt über kurz oder lang auch *gehinderte Beweglichkeit* und *Hervordrängung des Bulbus aus der Orbita,* bedingt durch Infiltration der Tunica vaginalis bulbi und des dieselbe umgebenden Binde- und Fettgewebes. Die Cornea bleibt rein oder wird ödematös oder mit Exsudat an ihrer hintern Fläche beschlagen. *In der vordern Kammer* erscheint nämlich sehr bald, oft schon zur Zeit, wo die Eiterablagerung in der Chorioidea noch auf eine kleine Stelle (im vordern Theile der eigentlichen Chorioidea) beschränkt ist, *eitriges Exsudat* in Form schwimmender Klümpchen oder Flocken oder als Hypopyum. Die *Iris erscheint grünlich oder wie von einem leichten Grau gedeckt,* Anfangs beweglich, später starr. Die *Pupille bleibt meistens rund und schwarz,* und nimmt selten einen höhern Grad von

Erweiterung an. Bisweilen zeigten sich einzelne hintere Synechien oder eine förmliche Exsudatmembran in der Pupille.

Verlauf — Ausgänge. Wenn das Individuum nicht schon während der Entwicklung der genannten Erscheinungen dem Allgemeinleiden erliegt, so tritt entweder Fortschreiten des Processes und Durchbruch der Cornea oder der Sclera, oder aber allmälige Resorption des Eiters und Zusammenschrumpfung des Bulbus auf einen unansehnlichen Stumpf ein.*)

Durchbruch durch die Sclera sah ich in zwei Fällen eintreten, in dem einen nach unten, in dem andern nach aussen, und zwar in der Gegend, wo sich die betreffenden Recti inseriren. In dem ersten Falle erschien dann einige Zeit später der Grund des Auges durch die wieder rein gewordene Cornea und etwa $1^1/_2$‴ im Durchmesser haltende Pupille gelblichweiss und eigenthümlich schillernd.

Der zweite Fall war sowohl durch seine Entstehung als durch seinen Ausgang höchst merkwürdig. Bei einem 60jährigen, kachektisch aussehenden Manne trat nämlich den 3. Tag nach der Extraction einer Cataracta oc. sin., wobei die Iris stichweise verletzt worden war, ein heftiger Schüttelfrost ein, dann äusserst frequenter Puls, trockene Hitze, Delirien und allmälig das ganze Krankheitsbild, wie es bei Pyämie vorzukommen pflegt. Eine sorgfältige Untersuchung des ganzen Körpers ergab Exsudat in der linken Brusthöhle. Der Bulbus schien nicht zu leiden, war den 5. Tag, wo der Verband gelöst wurde, wenig geröthet, die Hornhautwunde geschlossen, die Pupille offen, doch das Sehvermögen gänzlich erloschen. Allmälig entwickelte sich das Krankheitsbild, welches ich schon öfter bei Chorioiditis in Folge von Pyämie gesehen hatte, doch mit dem Unterschiede, dass nicht die Hornhaut, sondern die Sclera durchbrochen wurde, und zwar in der Gegend der Insertion des Musc. rectus externus, worauf der Bulbus allmälig phthisisch wurde, und auch die Hornhaut, ohne dass sich die bereits vernarbte Wunde wieder geöffnet hatte, allmälig schrumpfte. Der Kranke genas, nachdem die Pleuritis einen günstigen Ausgang genommen hatte.

In einem andern Falle, wo beide Augen ergriffen gewesen waren, und das Individuum gleichfalls mit dem Leben davon kam, entwickelte sich allmälig Atrophia bulbi. Die Cornea blieb vollkommen glatt und durchsichtig, obwohl auch sie allmälig kleiner wurde. Ein ähnliches Verhalten der Cornea habe ich auch an atrophisch gewordenen glaucomatösen Augen beobachtet.

Behandlung. Die Aufgabe des Arztes kann, was das Auge betrifft, höchstens in der Linderung der Schmerzen bestehen. Da nicht nur die Function, sondern auch die Form des Auges jederzeit unrettbar verloren ist, so erscheint die Punction desselben, falls die Spannung zu heftige Schmerzen erregte, zu diesem Behufe wohl erlaubt.

4. Chorioiditis syphilitica.

Die Syphilis localisirt sich am Auge fast ohne Ausnahme in der Iris, und dann ist es im Allgemeinen nicht schwer, das Leiden des

*) Einige vollständige Krankengeschichten sammt Sectionsbefund hat Prof. *Fischer* in seinem 1846 erschienenen Lehrbuche S. 287—293 veröffentlicht.

Auges in Bezug auf sein ätiologisches Moment zu erkennen. Dass zu einem solchen Leiden der Iris bisweilen eine ähnliche Affection des Corpus ciliare und der Chorioidea (im engern Sinne des Wortes) hinzutrete, und aus welchen Erscheinungen man auf dieses Weitergreifen des Processes schliessen könne, wurde bereits bei der Lehre von der Iritis (S. 69) bemerkt. Wir haben dort (S. 89) auch eine Beobachtung mitgetheilt, in welcher uns die eigentliche Natur des Iridochorioidealleidens entgangen war. Die nachfolgende Krankengeschichte zeigt, dass auch die Chorioidea primär und ganz allein (ohne die Iris) der Sitz eines durch Syphilis bedingten Exsudationsprocesses sein könne.

M. A., 41 Jahre alt, Gastwirth, dem Trunke von Bier ergeben, doch angeblich früher stets gesund, zog sich vor 1 Jahre ein Ulcus syphil. penis zu, an welchem er von einem Chirurgen auf dem Lande durch 3/4 Jahre behandelt wurde (örtlich mit Lapis, innerlich mit Calomel, ohne Beobachtung der nöthigen Diät). Später trat Angina auf, welche nach Pillen in steigender Dosis (Dzondi?) vor 6 Wochen heilte. Vor 3 Wochen erkrankte er an dem rechten Auge mit drückenden, später reissenden und stechenden Schmerzen und Empfindlichkeit gegen starkes Licht, jedoch ohne starke Röthe des Weissen im Auge; allmälig nahm das Gesicht ab, und ging endlich bis auf die Wahrnehmung grösserer Gegenstände verloren. Acht Tage später erkrankte auch das linke Auge unter denselben Erscheinungen, nur soll die Erblindung, die hier total ist, sehr schnell (in 2 Tagen) eingetreten sein. Man hatte ihm Blutegel angesetzt, Vesicantien hinter die Ohren gelegt, eine abführende Mixtur verordnet, und eine Salbe zum Einreiben in die Augen verschrieben.

Wir fanden die Lider normal, die Bindehaut nur wenig injicirt, dagegen die Ciliargefässe zahlreich und erweitert, um die Hornhaut einen schmutzigrothen, etwa 1‴ breiten und durch einen bläulichweissen Ring von der Hornhaut getrennten Saum bildend. Die Hornhäute normal, die Regenbogenhäute aufgelockert, ihre Fasern undeutlich, ihre Farbe ins Grünliche spielend, ihre Beweglichkeit bei Lichtwechsel ganz aufgehoben. Die Pupillen 1½—2‴ weit, oval, ohne sichtliche hintere Synechien, in der Tiefe graugrünlich. Die Consistenz der Bulbi nicht verändert. Lichtscheu und Thränenfluss sehr gering. Im linken Auge drückender Schmerz, im rechten zeitweilig Gefühl von Zusammenziehen. Beim Bewegen der Augen schweben dem Kranken blaue Sterne bei geschlossenen Augen Funken oder feurige Räder vor. Rechts werden zur Noth noch grössere Gegenstände wahrgenommen, links scheint gar keine Lichtempfindung vorhanden zu sein.

Wir liessen den Kranken das Bett hüten, setzten ihn, da er ziemlich gut genährt aussah, auf schmale Kost und verabreichten ihm zunächst grosse Dosen Calomel mit Jalappa, dann Calomel in kleinern Gaben allein, später Polygala senega, zuletzt warme Bäder. Wir bemerken nebenbei, dass nach der Consumtion von 36 Gran Calomel binnen 14 Tagen keine Spur von Salivation eintrat. Er war den 25. August aufgenommen worden. Vom 3. September an trat allmälig Besserung des Sehens auf dem rechten, und am 13. auch Lichtempfindung auf dem linken Auge ein. Heftige Schmerzen, welche am 20. September eintraten, und vorzüglich von 9—11 Uhr Abends wütheten, so als ob die Augen aus ihren Höhlen herausgerissen werden sollten, machten die Anwendung von grauer Salbe mit Opium durch 5 Tage nothwendig. Bis zum 7. October war der

Kranke so weit geheilt, dass er mit dem rechten Auge auch die kleinsten Gegenstände erkannte, auf dem linken jedoch nur deutliche Lichtempfindung hatte. Er verlangte dringend, entlassen zu werden, was wir ihm nicht verweigern durften.

5. *Chorioiditis scrofulosa* (tuberculosa).

Hieher gehörige Fälle wurden in früherer Zeit wohl mit zu *Beer's* amaurotischem Katzenauge gerechnet; *von Ammon*, *Praël*, *Bredov* u. A. betrachteten sie als Markschwamm der Netzhaut mit dem Ausgange in Schrumpfung.

Bei Kindern von 1—10 Jahren hat man *Ablagerung einer blassgelben Masse im Grunde des Auges, allmäliges Vordringen* derselben gegen die Iris bald mit, bald ohne zeitweilige Vergrösserung des Bulbus, *zuletzt aber Schrumpfung dieser Masse und des ganzen Bulbus* beobachtet.

Die von diesem Processe Befallenen sind *zarte blonde Kinder*, nach *Chelius'**) und meinen Beobachtungen *scrofulös*. Das Übel beginnt *ohne alle äussere Veranlassung* auf dem einen und über kurz oder lang auch auf dem andern Auge. Doch kann das 2. Auge auch Jahre lang — für immer? — verschont bleiben. Es kommt im Ganzen selten vor.

Der Beginn des Leidens macht sich manchmal dadurch bemerkbar, dass das Auge etwas geröthet erscheint, leicht thränt, und gegen das Licht abnorm empfindlich ist, oder dadurch, dass das Kind beim Ergreifen kleiner Objecte herum tappt oder einen stieren Blick bekommt. In andern Fällen wird die Umgebung erst durch den eigenthümlich glänzenden Lichtreflex aus der Tiefe des Auges auf das Übel aufmerksam gemacht. Wird der Arzt um diese Zeit consultirt, so findet er die vordern Ciliargefässe zahlreicher und stärker injicirt, die Sclera auffallend bläulichweiss, die Pupille ohne Farben- und Structurveränderung der Iris mehr weniger erweitert und träge, oder gar nicht beweglich, den Grund des Auges (ganz oder theilweise) lichtgrau, matt- oder gelblich-weiss, bei den Bewegungen des Bulbus schillernd oder gleichsam leuchtend, das Sehvermögen ganz oder theilweise aufgehoben.

Mit der Zunahme der Tuberkelablagerung, welche bald gleichmässig vorwärts rückt, bald an einer oder der andern Stelle auffallende Erhöhungen (Höcker) zeigt, und in dem einen wie in dem andern Falle bisweilen die Gefässe der vorwärts gedrängten Netzhaut wahrnehmen lässt, treten die Ciliargefässe auf der Sclera stärker hervor, und die Iris verliert ihre Farbe und schrumpft in mehr weniger grosser Ausdehnung auf einen schmalen Saum zusammen. Meistens tritt nun

*) Handbuch der Augenheilkunde. Bd. I. Stuttgart, 1843. S. 242.

auch seröser Erguss dazu, und unter heftigen Schmerzen, starker Gefässentwicklung und ödematöser Schwellung der Bindehaut und der Augenlider wird die Sclera an einer oder der andern Stelle bläulich hervorgetrieben und die Linse sammt der Iris vorwärts gedrängt.

Bis hieher zeigt die Krankheit einen ganz gleichen oder doch sehr ähnlichen Verlauf mit dem Markschwamm der Netzhaut (siehe unten Krankheiten der Netzhaut) und lässt mit gutem Grunde Durchbruch der Sclera oder der Cornea befürchten. Statt dessen tritt jedoch allmälig Resorption des flüssigen Exsudates und über kurz oder lang Schrumpfung des Bulbus ein. In andern Fällen werden während des serösen Ergusses die vordere Partie der Sclera und die Cornea erweicht, und dadurch die vordere Augenkammer vergrössert, bald mit unveränderter Wölbung und Durchsichtigkeit, bald mit Trübung und Formveränderung der Cornea.

Wir glauben die Eigenthümlichkeiten der hieher gehörigen Fälle unsern Lesern nicht besser vor Augen führen zu können, als wenn wir einige fremde und eigene Beobachtungen speciell anführen. Aus diesen Fällen wird sich auch zugleich ergeben, dass bei dieser Form von Chorioiditis dem Arzte nichts zu thun übrig bleibt, als etwa lästige Zufälle zu mildern. Wäre bloss ein Auge ergriffen, so liesse sich das Erkranken des andern vielleicht durch innere Behandlung wie bei Scrofulosis überhaupt verhüten.

Die Unterscheidung dieser Krankheit vom Markschwamm der Netzhaut, welche in prognostischer Beziehung so wichtig ist, wird bei dem gegenwärtigen Standpunkte der Diagnostik leider erst dann möglich, wenn einerseits Durchbruch des Markschwammes durch die Cornea oder Sclera, oder anderseits Atrophie des Bulbus beginnt. *Lawrence**) spricht sich hierüber folgendermassen aus: „Wir haben in unserer Heilanstalt Kinder gesehen, welche die Erscheinungen des Fungus haematodes (Markschwammes) im ersten Stadium darboten, nämlich die veränderte Farbe der Pupille, den metallischen Reflex auf dem Boden des Auges etc. Das jedesmal ungünstige Resultat der Exstirpation hatte uns abgeschreckt, die Operation in Vorschlag zu bringen. Ganz aber gegen unsere Erwartung blieb in einigen Fällen Alles in diesem Zustande, und nachher schrumpfte der Augapfel, statt zerstört zu werden, bloss etwas ein und wurde atrophisch."

Ein Knabe von 12½ Jahren**) ward im Jäner 1828 wegen gänzlicher Erblindung in das Dresdner Blindenerziehungshaus aufgenommen. Er war bis auf sein Augenübel

*) Makenzie l. c. S. 534.

**) v. *Ammon* in Hecker's liter. Annal. 5. Jahrgang, 1829, Sept., S. 1.

von Kindheit an gesund gewesen, hatte einen scrofulösen Habitus, war jedoch ziemlich gross und sehr gut genährt. — Das rechte Auge hatte er durch einen Fall eingebüsst, wodurch der Beschreibung nach eine Rhexis bulbi herbeigeführt worden war. — Das linke obere Lid war sehr hervorragend und sammt der Schläfegegend von grossen und dunkelblauen Venen durchzogen. Die Berührung desselben war äusserst schmerzhaft; der Bulbus selbst zeigte fast alle charakteristischen Zeichen eines in der stärksten Entwicklung begriffenen Markschwammes des Auges (Sarcoma medullare oculi). Die Ophthalmo-conjunctiva war mit blaurothen varicösen Gefässen durchzogen, die Cornea sehr gespannt und glänzend; dicht an ihr lag die schmutzig bläulichgrüne, convex hervorgetriebene Iris; der Übergang der Cornea in die Sclera war durch eine Menge varicöser Gefässe sehr schwer zu unterscheiden, machte sich jedoch durch einen blaurothen erhabenen Ring in der Gegend des Ciliarkörpers kenntlich. Dicht hinter der sehr grossen Pupille, die mehr oval als rund war, befand sich ein strohgelber, glatter Körper, der durch seine Grösse die Iris von hinten nach vorn drückte. Auf diesem Körper waren weder mit freiem noch mit bewaffnetem Auge Gefässe zu entdecken. Der Bulbus war wenig vergrössert, jedoch etwas hervorgetrieben und sehr gespannt. — Nach der Aussage der Mutter war der Knabe bereits seit mehreren Jahren erblindet. Über die Entstehung war nichts Bestimmtes zu erfahren. — Mehrere Wochen blieb der Zustand unverändert. Sodann bemerkte *von Ammon* eines Morgens den Raum zwischen der Cornea und dem gelben Körper etwas verringert und auf letzterem ein nicht unbedeutendes Blutextravasat. Dabei mehr Gefässinjection, heftigere Schmerzen und Fieber ohne äussere Veranlassung. Nach wenig Tagen wurde das Blut allmälig resorbirt, doch behielt der gelbe Körper eine mehr dunkelgelbe Farbe. Nach 6 Tagen neuer Bluterguss. Das Auge schmerzte heftig, und von allen Seiten desselben erstreckten sich Gefässe nach der Mitte der Hornhaut, welche jetzt immer trüber, dunkler und blauer wurde, in ihrem Centrum sich mehr erhob, und ein karfunkelartiges Aussehen erhielt. Die Lider waren ödematös geschwollen. Allmälig verlor sich die dunkle Röthe des Bulbus, die einzelnen varicösen Gefässe verschwanden, allein es blieb eine solche Trübung der Cornea zurück, dass man nicht mehr in die vordere Kammer zu sehen vermochte. Von jetzt an verharrte ein dumpfer drückender Schmerz viele Monate lang im Auge, an dem man nur die Veränderungen wahrnahm, dass durch zeitweilige Congestion das Volumen des Auges bald zu- bald abnahm. Alsdann vergrösserte sich das Volumen des Augapfels auffallend, und der gelbe Körper schien ganz bis an die getrübte Cornea vorgerückt zu sein. (Juli 1828.) Als *von Ammon* den Kranken Ende September wieder sah, hatte sich der früher sehr hervorgetriebene und vergrösserte Bulbus zurückgezogen und um ein Viertheil verkleinert, ohne dass der befürchtete Durchbruch eingetreten war. Die Cornea war abgeplattet, vom Rande her in eine undurchsichtige fibröse Membran verwandelt und daselbst von vielen varicösen Gefässen durchzogen; dicht an ihr lag die Iris; die eckige Pupille von einer schmutziggelben Masse angefüllt; der Bulbus schmerzlos, weich anzufühlen.

Dr *Praël**) hat zwei ähnliche Fälle beschrieben. Beide betreffen blonde Mädchen in den Kinderjahren, welche, nach dem Aussehen zu schliessen, übrigens gesund waren. Das eine wurde zu Ende des 1. Lebensjahres von Krämpfen befallen. Einige Wochen nachher verlor das Kind seine muntere Laune, das linke Auge thränte und war gegen stärkeres Licht empfindlich. Sonstige Zeichen von Entzündung waren nicht vorhanden, das Sehvermögen erloschen, die blaue Iris unbeweglich, auch auf Belladonna nicht reagirend; die regelmässig gestaltete Pupille weder widernatürlich erweitert, noch verengert.

*) Journal für Chir. und Augenheilkunde von Gräfe und Walther. Band 14. (1830.) S. 584.

Praël bemerkte im Hintergrund des Auges eine blassgelbe, etwas in's Grünliche schillernde Verdunklung. Nach einigen Wochen wuchs aus dieser Verdunklung eine Masse hervor, die, allmälig im Umfange zunehmend, als ein flach abgerundeter strohgelber Körper dicht hinter der Pupille lag, und auf der glatten Oberfläche Gefässverzweigungen sehen liess. Bei dem normalen Aussehen der äussern Häute des Auges und der Iris hätte ein Ungeübter das Leiden für Cataracta halten können. Gegen die Annahme eines Medullarsarcomes stritt der gute derbe Gesundheitszustand des Kindes. — Von jetzt an vegetirte das parasitische Gebilde rascher, so dass die Iris, welche keine Veränderung der Farbe erlitt, von einem ovalen Körper nach vorn gewölbt und bald darauf dicht an die Hornhaut angedrängt wurde. Lichtscheu und Thränenfluss nahmen indessen zu, varicöse Gefässe gruppirten sich auf der Vorderfläche des Augapfels; endlich trübte sich die Cornea und verlor ihre regelmässige Wölbung (im 6. Monate). Statt des befürchteten Aufbruches erfolgte zuerst Stillstand aller drohenden Symptome, dann Zurückschreiten derselben, und Atrophia bulbi beschloss den Krankheitsverlauf.

Der zweite Fall betrifft ein blondes rothwangiges Mädchen von 6 Jahren. Der Verlauf war langsamer (bis zur Akme 1 Jahr). Auch nachdem die Krankheit ihren Höhepunkt erreicht hatte, trat nicht so bald Atrophie ein, sondern erst nach beiläufig einem Jahre, und das Kind hatte, wie *Praël* ausdrücklich bemerkt, noch 6 Jahre nach Beginn der Krankheit sehr deutliche Lichtempfindung. Dieser Umstand erklärt sich dadurch, dass das Aftergebilde nicht vom Hintergrunde des innern Augenraumes entsprang, sondern an der Insertionsstelle der Iris. Es drängte diese Membran vom Ciliarrande ab, und ragte sodann anfänglich als ein rundes, glattes, blassgelbes Körperchen über den obern Rand der Regenbogenhaut, nach dem Nasenwinkel zu, seitwärts in die vordere Kammer $^1/_2$''' weit hervor. Die blaue Iris wurde dadurch nach unten herabgedrängt, so dass die Pupille bohnenförmig erschien. Zu dieser Zeit war das Gesicht noch vorhanden, bloss geschwächt; im Verlaufe der Krankheit verschwand es, indem das abnorme Product als eine glatte, strohgelbe, ovale Masse innerhalb und hinter der Pupille bemerkbar wurde.

Ein 3. Fall von demselben Autor*) betrifft die blonde Tochter eines Schuhmachers, welche ebenfalls blaue Augen hatte. „Bei einem leukophlegmatischen Habitus zeigte sie eine frühe Geistesentwicklung. Sie erreichte das 4. Lebensjahr ohne namhafte Störung ihrer Gesundheit. In diesem Alter entwickelte sich eine sogenannte lymphatische Geschwulst an dem rechten Ellbogengelenke. Sie überstand die Masern, und in der Reconvalescenz litt sie an einer hartnäckigen entzündlichen Affection der Augenlider. Mit einem grünlichen Scheine hinter der erweiterten Pupille begann jetzt die verderbliche Krankheit; derselbe ging in eine nebelgraue Trübung über, und die Sehkraft nahm bis zur gänzlichen Blindheit ab. Bei der fortschreitenden Afterbildung in dem Bulbus gruppirten sich venöse Aderstränge im äussern Augenwinkel, und es entstand eine Anschwellung, auf welcher ein linsengrosser Knoten, die Sclerotica durchdringend, erschien. Heranwachsend spannte derselbe das obere Lid dergestalt empor, dass das Auge nicht mehr geschlossen werden konnte. Jenes entzündete sich stark und schwoll an. Jetzt hatte der Krankheitsprocess mit der Akme seinen Wendepunkt erreicht. Anstatt einer fortschreitenden Wucherung begann ganz unerwartet der Rückbildungsprocess. Die Excrescenz schrumpfte von nun an dermassen ein, dass das Auge wieder geschlossen werden konnte, und die Reizungssymptome desselben zusehends nachliessen. Mit der

*) Von Ammon's Zeitschrift, Band I. Heft 3. (1838), S. 485.

Besserung des Auges hielt auch das Allgemeinbefinden der Kleinen gleichen Schritt. Denn mit dem Verschwinden des Gastricismus trat eine rege Esslust und ein gesünderes Aussehen ein. — Doch nicht lange dauerte die täuschende Besserung. Es entwickelte sich der Gastricismus von neuem mit gleichem Verluste der Esslust, und Patientin starb bald darauf sehr abgemagert nach einem Krankheitsverlaufe von 6 Monaten. — Das Heilverfahren bestand bei der vorhandenen Neigung zu Obstructio alvi und einiger Intumescenz des Bauches in kleinen Dosen Rheum etc. — Die Section der Leiche wurde nicht gestattet, die des kranken Auges ergab folgendes Resultat: Vermittelst eines dünnen Stiels entsprang das Medullarsarcom aus der Lamina cribrosa n. optici; die verdickte Chorioidea lag unmittelbar auf dem Aftergebilde, welches bis auf den Umfang einer Haselnuss zurückgegangen war. Die verdunkelte Linse befand sich in der vordern Augenkammer. Die Iris war ebenfalls verdickt, die Pigmentabsonderung sehr stark. Von der Retina war keine Spur mehr vorhanden.

Es ist zu bedauern, dass der Sectionsbefund des Auges so mangelhaft aufgenommen worden ist. Das haselnussgrosse Gebilde, welches nach Dr. *Praëls* Angabe mittelst eines dünnen Stieles von der Lamina cribrosa entsprang, war wohl kein Medullarsarcom, sondern die nach innen gedrängte und den Rest des Glaskörpers umschliessende Netzhaut. — Ich habe leider noch keine Gelegenheit gehabt, derart erkrankte Augen zu seciren, noch einen genauen Sectionsbefund irgendwo in der Literatur aufzufinden. Es hat jedoch die Annahme, dass die Chorioidea das Gebilde sei, von welchem der Process ausgeht, und dass dieser in Tuberkelablagerung bald mit, bald ohne serösen Erguss bestehe, die meiste Wahrscheinlichkeit für sich. Die von mir beobachteten 5 Individuen, zwei Knaben und drei Mädchen, boten deutliche Zeichen von Scrofulosis dar.

C. Anna, 5 Jahre alt, blond, hager, schlecht genährt, wurde von einer Person, welche über die Anamnesis keinen Aufschluss zu geben vermochte, auf die Augenklinik gebracht. Wir fanden den *rechten* Bulbus auf $^1/_3$ des normalen Volumens eingeschrumpft, in der Gegend des M. rectus inferior und internus mit tiefen Furchen versehen, die Hornhaut um die Hälfte kleiner, von oben und innen nach unten und aussen 2‴, von oben und aussen nach unten und innen $2^1/_2$‴ im Durchmesser haltend, vollkommen durchsichtig, bis auf zwei lineare kreideweisse Streifen, wovon der eine fast horizontal, der andere fast vertical verlief, die Iris rückwärts gezogen, die kleine winklige Pupille durch einen gelblichweissen, kalkig aussehenden Pfropfen verlegt. Das *linke* Auge von normaler Grösse, etwas weicher, die vordern Ciliargefässe etwas stärker injicirt, die Hornhaut vollkommen gewölbt und durchsichtig, die Iris auf einen schmalen stahlgrauen Reifen zusammengeschrumpft, nach oben ganz fehlend, die Linse und ihre Kapsel vollkommen durchsichtig, letztere jedoch unterhalb ihres Centrums mit einem röthlichen Fleckchen besetzt, welches sich unter der Loupe als ein Convolut feiner Gefässchen erwies, ohne dass man diese bis zur Peripherie hin verfolgen konnte. Der Grund des Auges metallisch glänzend, in den untern zwei Dritteln blassgoldgelb, in dem obern Drittel trüb gelblichgrau. Die reflectirende Fläche zeigt die Form eines Trichters mit unregelmässig eingebogenen Wandungen, dessen Spitze der Eintrittsstelle des N. opticus entspricht. An der äussern und untern Wand dieses Trichters lassen sich deutlich Blutgefässchen wahrnehmen. Oberhalb der Cornea und nahe an derselben, also entsprechend der Stelle, wo die Iris ganz verschwunden erscheint, ist die Sclera in einen flachen, bläulichen, länglichen Hügel erhoben, welcher sich bis in die Gegend des Äquators rückwärts erstreckt, und von einem dichten Gefässconvolut mit deutlicher Auflockerung der Bindehaut umgeben ist.

H. J., geboren 1836, seit einem halben Jahre total erblindet, bot (Anfang 1848) folgenden Zustand dar. *Rechtes Auge.* Die Grösse scheint normal zu sein, die Consistenz ist vermindert. Die vollkommen durchsichtige und spiegelglatte Hornhaut ist grösser (Durchmesser an der Basis $5\frac{1}{2}$—6‴), scheinbar jedoch nicht wirklich stärker gewölbt, wenigstens erscheint das Spiegelbild von den gegenüberstehenden Fensterrahmen genau so gross, wie an einem in gleicher Entfernung und Richtung befindlichen normalen Auge. Die Cornea liegt etwas weiter vorn, als im normalen Zustande, was dadurch bedingt ist, dass der noch von Bindehaut und von Sclera eingefasste Rand derselben ausgedehnt, im obern Umfange $\frac{5}{4}$‴, im untern $\frac{3}{4}$‴, zu beiden Seiten über $\frac{1}{2}$‴ breit ist. Die vordere Augenkammer erscheint demgemäss mindestens noch einmal so gross, als sonst in diesem Alter. An dieser Vergrösserung hat jedoch auch der Umstand Antheil, dass die Iris zurückgezogen erscheint. Der Ciliarrand der Iris scheint seine normale Lage, relativ zur Sclera, einzunehmen; der Pupillarrand ist an die Linsenkapsel angewachsen; die zwischen dem Ciliar- und dem Pupillarrande befindliche Portion der Iris (der grosse Kreis) erscheint deutlich rückwärts gezogen, liegt tiefer als der Pupillar- und Ciliarrand, und bildet somit eine flache Rinne oder Mulde; daher sind die Fasern der im Allgemeinen graugrünlich aussehenden Iris in der Mitte aus einander gezerrt, und stellen ein grobmaschiges Netz mit dunkleren Flecken (Grübchen) dar; dieses Auseinanderweichen ist besonders in der untern Hälfte so stark, dass es scheint, als könnte man nach hinten durchsehen. Die Pupille ist etwa $1\frac{1}{2}$‴ gross, wenig entrundet und durch eine gelblichweisse, undurchsichtige, solide Masse verlegt. Diese Masse ist in der Mitte hellroth gefärbt, wie von ausgetretenem Blute. Schon mit freiem Auge sieht man einzelne Gefässchen von dieser Stelle zum Pupillarrande der Iris (in der untern Hälfte) hinlaufen. Unter der Loupe löst sich auch die hellrothe Mitte in ein Convolut äusserst feiner Gefässchen auf, welche durch die etwas stärkeren Gefässchen mit dem Pupillarrande in Verbindung stehen. Auf der Sclera sieht man die Gefässe, welche von den Musc. rectis herkommen, stark erweitert, unter der Bindehaut sich in ein äusserst feines Gefässnetz ausbreitend, das um so dichter und feiner wird, je näher es der Cornea rückt; dadurch erhält die ganze sichtbare Sclera ein blassrosenrothes Aussehen.

Linkes Auge. Dasselbe ist nicht nur weicher, sondern auch kleiner, was man nebst dem Augenschein auch an dem veränderten Stande der Falte des obern Lides erkennt. Die linke Cornea ist stärker gewölbt; das Bild der Fensterrahmen erscheint kleiner als an dem rechten und als an einem gesunden Auge. In dem nach unten und aussen gelegenen Quadranten derselben ist die Durchsichtigkeit beeinträchtigt, wie es scheint, durch verkalktes Exsudat (wolkig, kreidig, weissgelblich). An dieser Stelle ragt die Oberfläche der Cornea ein wenig mehr vor, ist uneben, rauh. Gefässentwicklung in der Cornea lässt sich auch mit der Loupe keine erkennen. Die vordere Kammer ist auf ähnliche Weise wie rechts vergrössert, doch nicht so stark, und die Cornea misst an der Basis nicht ganz 5‴. Die Pupille ist durch eine weissgelbe, solide, kalkartig aussehende Masse verlegt, welche ein wenig über das Niveau des Pupillarrandes nach vorn emporragt. Die Iris grünlich-grau, das Grau dunkler, beinahe schiefergrau. Vom Pupillarrande der Iris ziehen eine Menge äusserst feiner, bloss durch die Loupe bemerkbarer Gefässe über die Masse in der Pupille hin. Die Verkleinerung des Bulbus fällt hauptsächlich auf das Geschrumpftsein der hintern zwei Drittel des Bulbus; namentlich nach innen und unten erscheint die Sclera eingezogen, so dass man daselbst eine förmliche Grube bemerkt.

Der Knabe sieht gesund aus. Er ist auffallend blond, die Augenbrauen sind so licht wie bei Kakerlaken, das Kopfhaar ist röthlich, die Gesichtsfarbe hellroth. Er ist gut genährt und gehörig entwickelt. Bei Untersuchung der Schleimhäute zeigte sich eine so starke Vergrösserung der Mandeln, dass zwischen beiden nur etwa der kleine Finger hätte durchgeführt werden können. — Die Eltern sollen gesund sein. Der Knabe gibt an, dass ihn sein Kindermädchen, als er $^1/_2$ Jahr alt war, an die Sonne gelegt, und er davon ein schwaches Gesicht bekommen habe. Als er $^5/_4$ Jahr alt war, bemerkte man, dass er öfters über Gegenstände im Zimmer stolperte. Doch sah er bis in sein 11. Jahr so viel, dass er allein herumgehen konnte, und mit dem rechten Auge auch endlich anfing, etwas lesen zu lernen. Das linke Auge soll bereits in seinem 7. Lebensjahre gänzlich erblindet gewesen sein. Die völlige Erblindung des rechten Auges erfolgte in seinem 11. Jahre, angeblich über eine Nacht, unter Röthe des Auges, doch ohne Schmerzen. Zu bemerken ist, dass er im 7. Jahre, vor der Erblindung des rechten Auges, eine Krankheit überstanden, welche aller Wahrscheinlichkeit nach Scarlatina war.

Ich sah den Knaben, der in's Blindeninstitut aufgenommen wurde, bis jetzt, wo er 17 Jahre alt ist, von Zeit zu Zeit daselbst. Das rechte Auge ist nun in demselben Zustande wie früher das linke, das sich seitdem nicht verändert hat. Man sieht nun auch in der rechten Hornhaut einige wolkige kreideähnliche Flecken und Streifen, und die Gefässentwicklung in der Pupille ist beiderseits verschwunden. Das rechte Auge ist noch immer etwas grösser als das linke. Ich habe bei ihm, seit er im Blindeninstitute ist, zu wiederholten Malen Anschwellungen der Lymphdrüsen am Halse beobachtet.

6. Chorioiditis rheumatica.

In Folge von *Zugluft* oder von *plötzlicher Abkühlung* des Kopfes entsteht bisweilen *Chorioiditis mit serösem oder faserstoffig serösem Exsudate.* Ihr Beginn kündigt sich dem Betroffenen entweder bloss durch Beeinträchtigung des Sehvermögens oder auch zugleich durch mehr weniger lebhafte Schmerzen im Auge und der Umgebung, durch Empfindlichkeit gegen das Licht, Thränenfluss und Röthe des Weissen im Auge an.

Die Störung des Gesichtes, welche hier immer das eminente Symptom bildet, bemerkt der Kranke Morgens beim Erwachen, oder wenn er seine gewohnte Arbeit vornehmen will. Das ergriffene Auge blendet ihn, oder bewirkt Doppeltsehen, gibt ein Schattenbild neben dem wahren, lässt eine gerade Linie krumm, an einem Ende auseinander fahrend erscheinen u. dgl. und muss desshalb geschlossen oder verbunden gehalten werden, oder die Sehkraft desselben ist ganz aufgehoben, was jedoch, ausser in sehr heftigen oder in veralteten und misshandelten Fällen, meistens nur einen Theil der Netzhaut betrifft.

Zu Anfang ist es meistens eine nach aussen (aussen und oben, aussen und unten) gelegene Partie der Netzhaut, welche allein oder vorwaltend in ihrer Function beeinträchtigt ist. Der Kranke sieht z. B. von einem weissen Bogen Papier die eine Hälfte rein, die andere schmutzig weiss, grau, gelblich, grünlich, oder auch gar nicht; er muss, um

mit dem afficirten Auge ein Object zu sehen, dasselbe einer seitlichen Partie, gewöhnlich der innern der Netzhaut gegenüber halten, also schief sehen. Später pflegt mehr die untere Hälfte der Netzhaut zu leiden, indem der Kranke nur die untere Hälfte der Objecte wahrnimmt, eine Erscheinung, welche auf allmälige Senkung des flüssigen Ergusses zu deuten scheint. Die Begrenzungslinie zwischen dem Deutlichen und Undeutlichen oder Fehlenden des Sehfeldes ist gerade oder zackig, meistens wellenförmig. In der Mehrzahl der Fälle ist sie, wenigstens in früherer Zeit, wandelbar, ohne dass man einen bestimmten Zusammenhang mit der Lageveränderung des Kopfes nachweisen kann.

Empfindlichkeit gegen das Licht, Thränenfluss und *stärkere Injection* in und unter der Conjunctiva bulbi pflegen nur während und kurze Zeit nach erfolgter Exsudation vorhanden zu sein. Dasselbe gilt von dem *Gefühle von Spannung oder Druck im Auge.* Länger fortzubestehen pflegen: *Seröse Infiltration der Conjunctiva* an der Peripherie des Bulbus, *reissende oder schneidende Schmerzen* in der entsprechenden Kopfhälfte, und ein mehr weniger hoher *Grad von Lähmung des Levator palpebrae superioris* oder des *M. rectus externus.* Doch kann jeder dieser Zufälle gleich von Anfang oder doch zur Zeit der ärztlichen Beobachtung fehlen.

Die erstgenannten Symptome werden, wenn die Störung des Gesichtes nicht beträchtlich ist, der Kranke sie nicht besonders hervorhebt, der Arzt sie nicht durch genaue Sehversuche bei Verschliessung des gesunden Auges erhebt, überhaupt bei oberflächlicher Beobachtung leicht für Zufälle eines Bindehautkatarrhes genommen. Die seröse Infiltration lässt sich am sichersten durch Vergleichung mit dem nicht afficirten Auge und durch Verschieben der Conjunctiva mittelst des an den Bulbus angedrückten untern Lides (von der Peripherie her) erkennen. Geringe Affection des Levator palpebrae verräth sich oft nur durch veränderte Lage der Falte des obern Lides zum Augenbrauenbogen. Die Lähmung eines der geraden Augenmuskel gibt sich nur dann durch Schiefstehen des Auges und durch Doppeltsehen kund, wenn der Anatagonist bereits ein starkes Übergewicht gewonnen hat, und die Energie der Netzhaut nicht zu tief gesunken ist. Leichte Grade von Beeinträchtigung der Energie eines geraden Augenmuskels lassen sich dadurch erkennen, dass kleinere scharf markirte Objecte (eine verticale Linie auf weissem Papier, ein polirtes Metallstäbchen, eine Kerzenflamme u. dgl.) doppelt oder wie von einem Schattenbilde gefolgt erscheinen, wenn man sie in gleichbleibender Entfernung vor beiden Augen langsam von rechts nach links oder von unten nach oben — und umgekehrt — bewegt. — Ein Kranker mit einem kaum merklichen Grade von Lähmung des M. rectus ext. oc. sin. und geringer Gesichtsstörung des linken Auges klagte, dass er seit 8 Tagen mit dem linken Auge nichts (i. e. schleeht) sehe, und dass er auch mit beiden Augen zugleich nicht gut lesen könne, indem an jedem Buchstaben gleichsam ein Schattenbild hänge. Ich liess ihn einen kleinen Schlüssel (vertical gehalten) in der Entfernung von 10 – 12″ fixiren. Mit dem rechten Auge allein erkannte er ihn rein metallisch glänzend, mit dem linken matt und undeutlich, mit beiden Augen so, als ob ein Schatten daran hinge. Wurde nun der Schlüssel vom Mittelpunkte des Horopters nach rechts bewegt, so schien der Schatten abzunehmen; wurde der Schlüssel dagegen nach links abgelenkt, so trat das Schattenbild deutlicher

hervor und entfernte sich mehr von dem reinen Bilde. Aus der blossen Stellung und Bewegung des Auges liess sich in diesem Falle die Muskelaffection nicht erkennen. Der Mann, 36 Jahre alt, von blühend gesundem Aussehen, und ausser einigen rheumatischen Affectionen in der linken Schulter, die er durch russische Dampfbäder verloren hatte, seit Jahren von keiner Gesundheitsstörung heimgesucht, genas in sechs Tagen vollständig nach Anwendung eines Vesicans an die Stirn und Schläfe, bei ruhigem und warmem Verhalten im Zimmer und dem Gebrauche von Saidschützer Bitterwasser.

Die *Iris und die Pupille* liefern bei geringeren Graden dieses Leidens keine Anhaltspunkte für die Diagnosis. Bei mittlern Graden findet man die *Pupille nur mässig erweitert*, die *Iris etwas träger beweglich*, bisweilen auch etwas *verfärbt* (das Blau in's Grünliche verwandelt); nur bei völliger Erblindung ist der Sphincter iridis gelähmt, die Pupille gross und starr.

Die Fälle, wo bei weiter und starrer Pupille in der *vordern Augenkammer faserstoffiges Exsudat* angesammelt erscheint, als Hypolympha oder in Form von Punkten an der hintern Wand der Cornea, gehören unter die seltensten. Häufiger dagegen treten *mit den Zeichen der Chorioiditis die von Iritis auf.* Einen eclatanten Fall dieser Art haben wir S. 83 mitgetheilt.

Leichtere Fälle dieser Art heilen bei gehörigem Verhalten des Kranken von selbst. Mittlere und selbst hohe Grade — mit vollständiger Unterdrückung der Netzhautfunction — gestatten immer noch eine günstige *Prognosis*, zumal wenn der Druck auf die Netzhaut noch nicht lange besteht, das Individuum Gelegenheit und festen Willen zu der nöthigen Behandlung hat, und nicht etwa der Eintritt von Glaucom wegen constitutioneller Verhältnisse desselben zu fürchten ist. (Vergleiche Glaucom S. 198.)

Rücksichtlich des *Vorkommens* ist zu bemerken, dass ich diese Affection fast nur in den mittlern Lebensjahren (20—40) beobachtet habe. Damit soll jedoch nicht gesagt sein, dass sie nicht auch früher oder später vorkommen könne. Die Individuen waren meistens ausserdem vollkommen gesund, wenigstens von blühendem Aussehen und kräftiger Muskulatur. Viele hatten bereits an anderweitigen rheumatischen Affectionen gelitten; einige bezeichneten Muskelrheumatismus als die einzige Krankheit, die sie heimgesucht hatte. Eine Krankenwärterin wurde in Zeit von 4 Jahren zweimal von demselben Leiden an dem linken Auge befallen.

Wenn irgendwo, so ist es gewiss bei Krankheiten der Netzhaut, sie mögen nun primär oder secundär auftreten, wo der Arzt volle Ursache hat, alle Umstände genau zu erheben, unter welchen die Störung des Gesichtes zuerst bemerkt wurde, was derselben mittel- und unmittelbar vorausging, womit sich der Kranke zu beschäftigen

pflegte u. s. w. Nur auf diese Weise erfuhren wir in mehreren Fällen die Veranlassung zu diesem Übel, ohne uns nur im mindesten der Gefahr ausgesetzt zu haben, dem Kranken die Antwort in den Mund zu legen. Es bedurfte mehrmals nur einer Recapitulation des ganzen Verhaltens des Kranken einen oder einige Tage vor der ersten Wahrnehmung des Augenleidens, um von dem Kranken unzweifelhafte Angaben zu erhalten; die Aussagen der Kranken allein geben indessen keine Sicherheit, da viele derselben nur zu leicht von vermeintlicher Verkältung Affectionen herleiten, welche nachweisbar von andern Ursachen abstammen.

Behandlung. Vor Allem muss dafür gesorgt werden, dass der Kranke der Zugluft, dem Temperaturwechsel u. dgl. entzogen werde. Er muss, wenn nicht im Bette, so doch mindestens in einem trockenen warmen Zimmer gehalten werden. Bei Lichtscheu, Schmerzen und lebhafter Gefässinjection beginne man die Cur mit einer örtlichen Blutentziehung (Blutegel an die Schläfe, blutige Schröpfköpfe an die Kreuz- und Lendengegend), lasse sofort, wenn die Schmerzen es erheischen, Ung. cinereum mit Opium an die Stirn und Schläfe einreiben, die entsprechende Kopfhälfte mit einem trockenen gewärmten Leintuche bedeckt halten, und verabreiche innerlich nebst reichlichen lauwarmen Getränken bei kräftigen Individuen Tart. stibiatus r. d. mit einem Mittelsalze, bei Schwächlichen oder zu Diarrhöe Inclinirten Pulv. Doveri. *Beer**), welcher die hieher gehörigen Fälle als Amaurosis rheumatica beschrieben hat, worin ihm *Rosas* u. A. gefolgt sind, empfiehlt Extr. quajaci mit Camphora, nach Milderung der Schmerzen Extractum aconiti mit Antimonialpräparaten und Schwefelblumen. Wenn die Zeichen, welche zur Antiphlogose auffordern, bereits verschwunden sind, und Wiedererregung derselben nicht zu besorgen steht, geht man zu örtlichen Reizmitteln über. Günstige Wirkung erhielt ich durch fliegende Vesicantien an die Stirn und Schläfe, jeden zweiten Tag 1—1½ Quadratzoll Empl. canthar. an eine andere Stelle der Cutis aufgelegt, von Einreibungen einer Salbe aus 1—2 Tropfen Oleum crotonis Tiglii mit 1 Drachme Fett, von 2—3 Gran Veratrin mit demselben Vehikel allein oder zugleich mit 4—5 Gran Jodkali, von der Magnetelektricität (einen Pol an das obere Lid, den andern hinter das Ohr oder an den Nacken angelegt).

Folgenden Fall entlehne ich aus *Fischer's* Lehrbuche S. 190 als ein etwas selteneres Beispiel einer heftigen selbstständigen Chorioiditis rheumatica. „A. P., eine 24jährige torpide Wollsortirerin, litt seit ihrer Jugend an den Augen. Ihre Katamenien, die im 18. Jahre spärlich aufgetreten, flossen erst nach der Geburt des zweiten Kindes häufiger. Vor 8 Jahren überstand sie eine Hämoptoë. Zwei Tage vor der Aufnahme in die Anstalt arbeitete sie in einer schlecht verwahrten, der Zugluft ausgesetzten Küche, und fühlte in der darauf folgenden Nacht heftige, stechend reissende, halbseitige Kopf-

*) Lehre von den Augenkrankheiten. 1817. Bd. II. S. 526.

schmerzen, später starke Lichtscheu und Thränenfluss des linken Auges. Nebst den genannten Symptomen, die durch kalte Wasserüberschläge unerträglich gesteigert wurden, fanden wir bei der ganz fieberlosen Kranken in der Sclera einen 2‴ breiten rosenrothen Saum um die Cornea, welche letztere in der Mitte etwas getrübt war. Die sonst blaue Iris erschien hellgrün, unbeweglich, die Pupille ein wenig erweitert, doch vollkommen rund. In der vordern Augenkammer befand sich ein Hypopyum, das Sehvermögen war vollkommen aufgehoben. Es wurden örtliche Blutentziehungen gemacht, Calomel und Ung. einer. verordnet. In der darauf folgenden Nacht entwickelte sich eine so grosse entzündlich ödematöse Geschwulst der Lider, der Schläfe und Wangengegend, dass nur mit Mühe ein Theil der normal weissen Sclera sichtbar gemacht werden konnte. (Diese Geschwulst war wohl nur Folge der Blutegelstiche.) Nach einem Diaphoreticum mit Brechweinstein und nach Anwendung trockener Wärme sank die Geschwulst etwas, und wir erblickten den 3. Tag einen blassrothen, um die Cornea laufenden Conjunctivalwall, der sich in die Lidspalte einklemmte. Die Kranke klagte über ein Gefühl, als würde der Augapfel aus der Höhle gepresst, dann über heftiges remittirendes Stechen im Bulbus, welches sich durch die Bewegung des letzteren sehr verschlimmerte. Gleichzeitig wurde die Iris des rechten Auges gegen den Pupillarrand hin grünlich. Unter diesen fast trostlosen Umständen liessen wir kräftige Einreibungen der Autenriethschen Salbe zwischen die Schulterblätter machen, und gaben innerlich eine Auflösung des Tart. emet. r. d. Die heftigen Schmerzen minderten sich und die Patientin konnte wieder Stunden lang schlafen. Schon den 4. Tag überraschte uns die Kranke, obschon sich die objectiven Symptome nicht geändert hatten, mit der Äusserung, sie habe beim Öffnen der Lider die Hand erkannt. Die objectiven Symptome traten nun allmälig zurück, das Sehvermögen nahm allmälig zu, und die Kranke verliess am 15. Tage nach ihrer Aufnahme unsere Klinik, ohne die geringste Spur einer überstandenen Augenkrankheit."

Ein Student kam Ende Jäner 1853 auf die Klinik, weil er mit dem rechten Auge seit 4 Wochen schlecht sah, und dasselbe ihn auch im Gebrauche des linken (durch Blendung und Doppeltsehen) hinderte. Wir fanden ausser den Merkmalen mässiger Kurzsichtigkeit beider Augen (grössere Augenkammer und etwas stärkere Injection der vordern Ciliargefässe) weder an dem einen noch an dem andern Auge etwas Abnormes. Er konnte mit dem rechten Auge allein nicht nur nicht lesen, sondern auch selbst grössere Gegenstände (auch Personen) in gerader Richtung nicht erkennen. Aus den Angaben des Kranken ergab sich, dass ungefähr $^2/_3$ der Netzhaut in ihrer Function beeinträchtigt waren, das nach innen und unten gelegene Drittel wenig oder gar nicht litt. Hielt man ihm ein weisses Blatt Papier vor, so sah er nur die rechte obere Ecke deutlich, das Übrige war wie mit einem dichten grauen Nebel verdeckt; er erkannte auch mit Bleistift darauf geschriebene, etwas grössere Buchstaben, wenn er das Blatt oder das Auge in die entsprechende Richtung bringen konnte. Diese Scheidung des Sehfeldes in eine dunkle und helle Partie hatte er gleich zu Anfang der Krankheit bemerkt, jedoch so, dass damals beim Versuche zu lesen die untere Hälfte des Buches verdeckt erschien. Er hatte vor acht Tagen einen Arzt zu Rathe gezogen; da er sich aber über die Art, wie das Gesicht gestört sei, nicht näher ausgesprochen, und der Arzt die Conjunctiva bulbi abnorm injicirt gefunden hatte, so war das Übel für einen Augenkatarrh gehalten und demgemäss behandelt worden.

Der junge Mann, 24 Jahre alt, von blühend gesundem Aussehen, war früher nie krank gewesen, bloss mehrere Male, besonders wenn er sich der Zugluft ausgesetzt hatte, von

mehrtägigen Schmerzen in den Schultern oder im Hinterhaupte befallen worden. Da er sich eben auf die Staatsprüfungen vorbereitete, hatte er seine Augen in der letztern Zeit viel angestrengt. Er wusste keine Veranlassung zu seinem Leiden anzugeben, und bemerkte nur, dass er 3 Tage vor dem Ausbruche desselben (am Sylvesterabend) etwas mehr getrunken — was sonst nie seine Gewohnheit war, und erhitzt in der kalten Nacht durch einige Strassen nach Hause gegangen war. Den andern Tag war er einigemal von einem leichten Frösteln befallen worden. Als ich meinen Zuhörern erklärte, man könne hier füglich nur plötzlich erfolgten serösen Erguss zwischen Chorioidea und Netzhaut annehmen, wie ich ihn namentlich dann beobachtet habe, wenn der erhitzte Kopf von einem kalten Luftzuge getroffen worden war, erklärte der Kranke, das müsse wohl auch bei ihm der Fall sein, indem er am 2. Jäner gegen Abend in einem Kaffeehause, wo es sehr heiss war, so zu sitzen gekommen sei, dass ihn der Zug von einem offenen Fenster traf; dieser Zug sei ihm unerträglich gewesen, so dass er Anfangs sich den Rockkragen aufstülpte, und als diess nichts nützte, endlich das Local verliess. Und noch denselben Abend bemerkte er, als er lesen wollte, die obgenannte Erscheinung, dass ihn das linke Auge blendete, und dass er mit demselben nur die untere Hälfte des Buches sah. Am 3. Jäner hatte sich der Zustand in so fern geändert, dass die Grenzlinie zwischen dem hellen und dunkeln Theile des Sehfeldes nicht mehr horizontal, sondern schief von links oben nach rechts unten verlief, so dass er z. B. von einem Buche (mit dem rechten Auge allein) nur die rechte obere Ecke deutlich sah. Der helle Theil des Sehfeldes war im Verlaufe von 4 Wochen allmälig immer kleiner geworden, so dass er am 28. Jäner den Eingangs geschilderten Zustand darbot.

Der Kranke wollte nicht in's Spital eintreten und blieb beim Gebrauche gelinder Diaphoretica zu Hause im Bette. Da er indess daselbst nicht die nöthige Pflege hatte, gab er am 31. Jäner meinen ernsten Vorstellungen nach. Der Zustand des Auges hatte sich in so fern gebessert, dass er bereits auch in gerader Richtung die vorgehaltenen Finger zählen und Buchstaben von $^1/_2$″ Höhe erkennen konnte. Die Scheidung des Sehfeldes in einen dunkeln und hellen Theil war nicht mehr deutlich, ausser bei Betrachtung kleiner Objecte. Betrachtete er (bei verdecktem linken Auge) einen Druck von 3‴ Höhe, so erkannte er die eben fixirten Buchstaben nicht, wohl aber die etwa $^1/_2$—1″ nach aussen befindlichen. Fixirte er 2 parallele verticale Linien, so traten sie in der Mitte näher an einander; betrachtete er eine etwa 20 Schritte entfernte Bettblende, so kam sie ihm in der Mitte schmäler vor; zugleich schienen ihm die Objecte näher vor dem rechten Auge zu sein, als vor dem gesunden. Horizontale Linien erschienen nur in der Mitte ein wenig wellenförmig gekrümmt. — Ruhe im Bette, Sorge für gleichmässige Temperatur, Vermeidung grellen Lichtes und aller Sehversuche, mässig restringirte Kost, Decoct. althaeae mit Glaubersalz und Brechweinstein ($^1/_2$ Gran). Am 2. Februar konnte er bereits $1^1/_2$″ hohen Druck bei 9—10″ Entfernung lesen. Fixirt er *a)* 2 parallele verticale, 0,5 Millim. dicke Linien, welche 1,3 Millim. von einander abstehen, so erkennt er sie an der fixirten Stelle noch als zwei, aber einander stark genähert; *b)* 2 eben so dicke Linien mit 0,5 Millim. Abstand verschmelzen an der fixirten Stelle in eine dickere, und zwar sowohl bei verticaler als bei horizontaler Stellung. Eine einfache verticale Linie erscheint an der fixirten Stelle gekrümmt, und zwar mit der Convexität nach rechts, wenn der Bulbus nach aussen, und links, wenn er nach innen gewendet wird. An horizontalen Linien bemerkt der Kranke nur eine geringe Schlängelung. *c)* Linien von 0,2 Millim. Dicke und 1 Millim. Abstand verschmelzen an der fixirten Stelle sowohl bei verticaler als bei horizontaler Richtung. *d)* Wenn dieselben Linien weiter von ein-

ander abstehen, 1,5—2 Millim., so verschwinden sie an der fixirten Stelle beinahe, indess sie ober- und unterhalb derselben als 2 erkannt werden. *e*) 2 Linien von 0,18 Millim. Dicke und 0,5 Millim. Abstand werden in verticaler Richtung nur als eine nicht so schwarze gesehen, in horizontaler Richtung als zwei. Der fixirte Theil ist bei beiden Richtungen undeutlich. — Nebst der frühern Behandlung noch Einreibungen Autenriethscher Salbe zwischen die Schultern. — Am 4. Februar erkannte er die unter *b*, *c* und *d* angeführten Linien auch an der fixirten Stelle als zwei, die Schlängelung bei verticaler Richtung hatte abgenommen, und Druck von 1‴ Höhe konnte gelesen werden. Bis zum 10. Februar wurde ein Vesicans hinter das Ohr, dann an die Schläfe gelegt; die Besserung des Gesichtes schritt ohne Unterbrechung vorwärts. An diesem Tage machte der Kranke auch die Bemerkung, dass er mit dem rechten Auge jetzt ohne sein gewohntes Concavglas besser sehe, als mit demselben, wahrscheinlich desshalb, weil die Netzhaut noch immer durch den serösen Erguss zwischen ihr und der Chorioidea etwas vorwärts gedrängt war. Vom 20. Februar an war auch die Störung des linken durch das Doppelbild des rechten Auges verschwunden. Dieses Doppelbild war, da sich durchaus keine Spur von Ablenkung der Sehachse nachweisen liess, wohl nur dadurch bedingt gewesen, dass die Netzhaut etwas aus ihrer Lage verdrängt war. Das dem rechten Auge entsprechende undeutliche Bild war immer etwas unterhalb des deutlichen (des linken Auges) gesehen worden. Unter der Anwendung einer Salbe aus 2 Gran Veratrin und 5 Gran Jodkali auf 1 Dr. Fett an die Stirn und Schläfe hatte sich das Gesicht bis 1. März (dem Tage der Redaction dieses Artikels) so weit gebessert, dass der Kranke mit dem rechten Auge schon einen $^3/_4$‴ hohen Druck bei 6″ Entfernung durch einige Minuten lesen konnte. Doch erschienen ihm noch alle Gegenstände vor dem rechten Auge etwas kleiner und 2 parallele verticale Linien an der fixirten Stelle einander etwas genähert.

7. *Chorioiditis traumatica.*

Nach zufälligen oder absichtlichen Verletzungen des Bulbus sehen wir Erscheinungen auftreten, welche ausschliesslich oder vorzüglich durch Entzündung der Chorioidea bedingt werden. Das zwischen Netz- und Aderhaut eingeschobene Exsudat ist vorwaltend faserstoffig, in heftigeren Fällen eitrig schmelzend. Der Exsudationsprocess tritt entweder bloss im Bereiche der Chorioidea auf, und führt bei wenig oder gar nicht veränderter Form des Bulbus einfach zur Beschränkung oder Vernichtung der Function desselben, oder das Leiden tritt als Iridochorioiditis mit Pupillensperre und consecutiver Einschrumpfung des Bulbus auf, oder aber es werden auch der Glaskörper, die Cornea, so zu sagen alle Gebilde des Auges mit ergriffen — Panophthalmitis — Function und Form des Auges in kurzer Zeit durch Eiterung im Innern desselben vernichtet.

a. Beschränkt sich der Exsudationsprocess auf die Chorioidea, so pflegen die entzündlichen Zufälle minder heftig zu sein. Selten tritt deutliche Schwellung der Conjunctiva bulbi, meistens nur abnorme Injection im Bereiche der vordern Ciliargefässe auf, partiell bei partieller

Chorioiditis, und sehr wenig ausgesprochen bei mehr chronischem Verlaufe. Die Iris erscheint verfärbt und träge oder unbeweglich, und die mehr weniger erweiterte und entrundete Pupille bietet bald früher bald später einen *lichtgrauen, silberweissen oder goldgelben Reflex* dar, bedingt durch eine Platte oder Schale, welche die ganze hintere Wandung (bis zur Ora serrata) oder bloss einen Theil derselben einnimmt, und in manchen Fällen Ekchymosen oder Blutgefässchen wahrnehmen lässt. Das Sehvermögen wird, falls der Process nicht bei Zeiten durch entsprechende Antiphlogose gehemmt werden kann, über kurz oder lang merklich beschränkt oder völlig aufgehoben. Die Grösse und Form des Bulbus wird wenig oder gar nicht verändert.

Zur Erregung dieser Entzündung reicht bisweilen die Einwirkung eines Stosses oder Schlages auf's Auge hin. Sie ist aber auch nach Verletzungen der Sclera mit Trennung des Zusammenhanges, nach der Reclination und nach der Discission der Cataracta beobachtet worden.

Ich sah diese Form zum ersten Male 1842 bei einem 24jährigen Dienstmädchen, welches vor einem Jahre von einer Kuh mit dem Schweife in das linke Auge geschlagen worden war, und vor ½ Jahre sich mit einem Strohhalme in das rechte Auge gestossen hatte. Prof. *Fischer**) hat diesen Fall als Retinitis chronica beschrieben. Zehn Jahre später (1852) war das silberweisse Exsudat, vorzüglich an der innern Wandung des linken Bulbus, noch ebenso deutlich sichtbar, so wie überhaupt der ganze Befund beider Bulbi noch nahezu derselbe, wie ihn Prof. *Fischer* geschildert hat; nur das Sehvermögen des rechten Auges war bedeutend schwächer.

Einen Fall, den ich hieher rechnen zu dürfen glaube, hat *Canstatt* in seiner trefflichen Abhandlung über den Markschwamm der Netzhaut S. 70 beschrieben. „Man bemerkte bei einem 5jährigen Knaben von scrofulösem Habitus, dem ein eiserner Nagel so in das linke Auge gesprungen war, dass die Sclera 2‴ hinter der Hornhaut (an der Schläfeseite) durchbohrt worden war, den 3. oder 4. Tag Röthe des Auges und bald darauf „etwas Trübes im Sterne des Auges“ und Verlust des Sehvermögens. Am 7. Tage erschienen (auf Prof. Jäger's Klinik) die Augenlider leicht geröthet, ihre Bindehaut so wie die des Bulbus ziemlich gleichmässig von einer rosigen Röthe überzogen, nach aussen rings um die Stelle der Verwundung etwas aufgewulstet, saturirter und ekchymotisch gefärbt. Durch die etwa linsengrosse Spalte der Sclera hatte sich ein nadelkopfgrosser Theil der Chorioidea hervorgedrängt und bildete einen kleinen Wulst von livider Farbe. Die Iris des kranken, im Vergleich zur hellbraun gefärbten des gesunden Auges war ins Dunkelgrüne entfärbt, die Pupille nach aussen kaum merkbar verzogen. Das Auge thränte etwas, war aber nicht lichtscheu. Das beim ersten Anblicke Auffallendste war aber die in der Tiefe des Auges wie eine concave schimmernde Goldplatte sichtbar gewordene, gleichmässig ebene und ungefleckte hochgelbe Fläche der Retina. Das Sehvermögen war auf diesem Auge bis auf die geringste Lichtempfindung völlig erloschen. Der Knabe klagte besonders über nächtliche Schmerzen, war aber bei Tage munter beim Spielen und zeigte keine Störung in den übrigen Functionen. Am

*) Lehrbuch S. 60.

19. Tage waren die entzündlichen Symptome bis auf geringe Röthe der Bindehaut fast völlig verschwunden, die Wunde der Sclera vernarbt, die Veränderung der Iris und Retina dieselbe. Das Kind wurde noch durch 4 Wochen beobachtet. In dieser Zeit wurden auf der früher ganz reinen gleichförmigen Hohlfläche in der Tiefe zuerst ein paar kleine Blutpunkte bemerkt, die sich später zu rothen Gefässreisern entwickelten."

Makenzie l. c. S. 535 erwähnt eines von *Travers* erzählten Falles, „wo in dem Auge einer jungen Dame die rehfarbene glänzende Oberfläche (im Grunde des Auges) mit einer Verzweigung von rothen Gefässen bedeckt gewesen sei, und sich so stark markirt habe, dass er sie sicher für den Anfang von Markschwamm der Netzhaut gehalten haben würde, wenn nicht der Umstand vorgelegen wäre, dass diese Erscheinung 14 Tage nach einer Verwundung mit einer feinen Scheere eingetreten war. Das Instrument war in schräger Richtung zwischen den Rand der Iris und das Corpus ciliare gedrungen. Es stellte sich eine tiefsitzende Entzündung ein, und nach 3 Tagen vollständige Blindheit. Die Linse blieb Monate lang durchsichtig, so dass man die beschriebenen Erscheinungen beobachten konnte. Endlich folgte grauer Staar mit zusammengezogener Pupille auf die chronische Entzündung der Iris, und der Augapfel, der sich nie vergrössert hatte, schrumpfte allmälig zusammen." — Der Umstand, dass diese Veränderung des Augengrundes sich nach einem Trauma entwickelt hatte, berechtigte keineswegs zur Exclusion von Markschwamm der Netzhaut, denn auch diese Ablagerung kann bekanntlich durch traumatische Einflüsse eingeleitet werden. Desshalb lässt sich auch in dem aus *Canstatt* citirten Falle, welcher nur kurze Zeit lang beobachtet wurde, nicht entscheiden, ob die genannte Verletzung nicht etwa bloss den ersten Impuls zur Markschwamm- oder Tuberkelablagerung gegeben, oder an und für sich zur Ausscheidung faserstoffigen Exsudates geführt hatte.

Wenn sich nach der Reclination oder nach der Discission von Cataracta die Zufälle einfacher Chorioiditis entwickeln, so geschieht dies — nach meinen Beobachtungen — unter ziemlich heftigen Zufällen, namentlich unter starker Injection auf der Sclera mit mehr weniger beträchtlicher Schwellung der Conjunctiva bulbi, unter Thränenfluss, Lichtscheu und Schmerzen im Auge und in der entsprechenden Kopfhälfte, und unter mehr weniger deutlichen Photopsien, bei einfach oder ungleichmässig erweiterter Pupille, mehr weniger verfärbter Iris, nach der Reclination auch mit Hypopyum. — Der unglückliche Ausgang, von welchem hier die Rede ist, ist nicht die unmittelbare Folge des operativen Eingriffes selbst, sondern Folge des Druckes, den die zu tief reclinirte oder die zu rasch aufquellende entkapselte Linse ausübt. Ich habe Fälle beobachtet, wo nach der Reclination (nach *Wilburg*) nur in der Gegend des Musc. rectus inferior starke Injection der vordern Ciliargefässe und der Bindehaut mit mehr weniger merklicher Schwellung dieser letzteren sichtbar wurde, und wo dem entsprechend auch die Pupille nur nach unten ausgebuchtet war, indem die Iris daselbst auf einen schmalen und unbeweglichen Saum zusammengezogen erschien; die Function der Netzhaut war wohl überhaupt etwas beeinträchtigt, doch bloss in der untern Partie gänzlich aufgehoben. Ein solcher Befund kann offenbar nur auf partielle Chorioiditis bezogen werden. — Allgemeine Chorioiditis sah ich einige Male nach der Discission durch die Hornhaut auftreten. Der erste Fall betraf einen jungen Mann von 32 Jahren. Dieser litt auf beiden Augen an Catar. lentic. nuclearis (siehe Krankheiten der Linse), welche angeblich vor 15 Jahren entstanden und seit langer Zeit ganz unverändert geblieben war. Er konnte noch zur Noth lesen und schreiben, und dem Amte eines Wirthschaftsverwalters vorstehen. Ich glaubte nichts zu risquiren, wenn ich die Discission der Kapsel durch

die Cornea vornähme. Die Operation verlief auch ohne Gefahr für die Cornea und Iris. Allein nachträglich quoll der Staar allmälig so stark auf, dass er sich in die vordere Kammer herein — und die Iris seit- und rückwärts drängte. Dieser Vorgang war von heftigen Zufällen (Lichtscheu, Thränenfluss, Gefässinjection am Bulbus, Photopsien und halbseitigen Kopfschmerzen) begleitet, welche durch örtliche Blutentziehungen, Opiumeinreibungen, Abführ- und Mercurialmittel nur gemildert, nicht beseitigt werden konnten. Der Bulbus wurde hart und gegen jede Berührung empfindlich, allmälig auch grösser, von vorn nach hinten länger. Endlich begann die Resorption der Linse, und die Pupille wurde im 3. Monat nach der Operation rein. Das Sehvermögen war jedoch erloschen, die Iris auf einen schmalen Streifen reducirt, die Sclera nächst der Cornea ausgedehnt (einen schmalen dunkelblauen Ring bildend), die Ciliargefässe stark erweitert. Ob späterhin der Grund des Auges auch verfärbt wurde, wie in dem folgenden Falle, ist mir nicht bekannt, da sich der in seiner Erwartung getäuschte Kranke der fernern Beobachtung entzog. — Ich vermuthete in diesem Falle, dass ich bei dem Bestreben, die vordere Kapsel gehörig zu spalten, vielleicht mit der Spitze der Nadel die Ciliarfortsätze verletzt, und dadurch Anstoss zu den nachfolgenden Erscheinungen gegeben hätte. Die folgende Beobachtung zeigte indess, dass etwas anderes Schuld sein musste. Ich modificirte nämlich bei einem 18jährigen Mädchen, welche seit 4—5 Jahren ebenfalls an Catar. nuclearis oc. utr. litt, die Discission dadurch, dass ich bei stark erweiterter Pupille mit einem lancettförmigen Messerchen einen gegen 2‴ langen Einstich in die Cornea machte (etwas über 1‴ vom Rande entfernt und demselben parallel) und die Kapsel mittelst eines durch diesen Einstich eingeführten Häkchens einriss. Die Wunde war bei Abnahme des Verbandes am 4. Tage ohne excessive Reaction verheilt, und ich liess die Operirte schon vom 6. Tage an im Zimmer herumgehen. Am 12. Tage stellten sich Lichtscheu, Thränenfluss, Röthe des Bulbus und Kopfschmerzen ein, welche in wenig Tagen so zunahmen, dass ich Blutegel, Eisumschläge und Abführmittel, und, da die Conjunctiva bulbi merklich anschwoll, auch einige Dosen Calomel zu 2 Gran zu verordnen mich bemüssigt sah. Der Staar war aufgequollen und drängte sich durch die Pupille gegen die vordere Kammer. Wohl gingen die genannten Zufälle allmälig zurück und die aufgequollene und zerklüftete Linse wurde nach und nach resorbirt, selbst von der vordern Kapsel ist nur noch unten ein Rest als weisser Streifen bemerkbar; allein das Sehvermögen nahm nicht in dem Masse zu, als die Pupille schwarz wurde, und die zahlreichen erweiterten Ciliargefässe, die ungleiche Erweiterung und Starrheit der Pupille, und das Wahrnehmen feuriger Erscheinungen liessen endlich kaum mehr einen Zweifel übrig, dass die Sehkraft durch Chorioiditis vernichtet worden sei. Gegenwärtig, 1½ Jahre nach der Operation, wirft der Grund des Auges einen lichtgelben Reflex zurück, so wie ich ihn bei Markschwamm der Netzhaut gesehen habe, die Lichtempfindung ist allmälig bis auf die letzte Spur verschwunden, die Iris auf einen schmalen schiefergrauen Saum zusammengeschrumpft, der unmittelbar an die Cornea angrenzende Saum der Sclera im obern Umfange der Cornea in eine schmale dunkelblaue Wulst erhoben, die Ciliargefässe enorm erweitert, der Bulbus hart, prall, in der Richtung von hinten nach vorn etwas vergrössert.

b. Ist nebst der Chorioiditis auch Iritis vorhanden, so sind die Erscheinungen der erstern durch die der letztern mehr weniger maskirt. Deutliche Anschwellung der Conjunctiva bulbi, mehr weniger merkliche Vorwärtsrückung des Bulbus, Ansammlung eiterähnlicher Flüssigkeit in

der vordern Augenkammer (mit oder ohne Blut) und unverhältnissmässig (zu den Zeichen der Iritis) starke Beeinträchtigung des Gesichtes mit oder ohne Photopsien sind die Zufälle, aus deren Gegenwart man mit Wahrscheinlichkeit oder mit Gewissheit auf das Mitleiden der Chorioidea schliessen kann.

Auch bei dieser Form kann bisweilen durch rechtzeitige und energische Behandlung noch Rettung des Sehvermögens oder doch so viel erlangt werden, dass bloss Pupillensperre mit Erhaltung der Lichtempfindung zurückbleibt. Ausserdem tritt entweder Pupillensperre und völlige Unempfindlichkeit gegen das Licht ein, oder es erfolgt nachträglich auch Schrumpfung der hintern Hemisphäre (des ganzen Bulbus), oder aber es entwickelt sich das unter *c* zu beschreibende Bild der Panophthalmitis und Phthisis bulbi.

Diese Form entsteht nach zufälligen Verletzungen des Bulbus mit Durchbohrung der Cornea oder der Sclera. Am besten kann man sie vom ersten Anfang an nach den Operationen beobachten, welche die Heilung des grauen Staares bezwecken. Wann Iritis nach zufälligen oder absichtlichen Verletzungen des Auges zu besorgen sei, wurde bereits S. 55–59 angedeutet. Wenn sich nach einer durchdringenden Hornhautwunde und erfolgter Pupillensperre die Iris kugelförmig nach vorn wölbt, so dass sie gleichsam eine zur Cornea concentrisch gelegene Schale darstellt, oder wenn die Iris nach erfolgter Pupillensperre trichterförmig rückwärts gezogen erscheint, so kann man schon aus diesem Verhalten allein schliessen, dass nebst Iritis auch Chorioiditis vorhanden war, mithin an Wiederherstellung des Sehvermögens auf keine Weise zu denken sei, auch wenn zur Zeit der Beobachtung etwa noch Lichtempfindung vorhanden wäre.

c. Dass jener Reihe von Zufällen, welche man als *Ophthalmitis totalis (Rosas)* oder *Panophthalmitis (Fischer)* beschrieben hat, vorzugsweise Ausscheidung faserstoffigen Exsudates zwischen Chorioidea und Retina zu Grunde liege, ergibt sich aus dem Befunde der meisten phthisischen Bulbi, den wir S. 170—172 geschildert haben.

Wenn die in Rede stehende Entzündung im Anzuge ist, so schwellen die Augenlider, besonders das obere, vom Rande her an, werden roth und heiss, und gegen die leiseste Berührung empfindlich. Gleichzeitig schwillt auch die schon früher stark injicirte Conjunctiva bulbi an, und erhebt sich sofort zu einem derben und hochrothen Walle um die Cornea. Der Bulbus wird in dem Masse, als die Tunica vaginalis infiltrirt wird, aus der Orbita vorgedrängt und in seinen Bewegungen

gehindert. Die Geschwulst der Bindehaut wird weiterhin namentlich im untern Umfange des Bulbus so gross, dass sie sich zwischen den Lidern hervor- und das untere abwärts und zurückdrängt. Der Kranke erblindet, wenn er nicht schon vor Beginn der Entzündung blind war, in kurzer Zeit; er klagt über heftige Schmerzen, meistens auch über feurige Erscheinungen. Die Schmerzen erstrecken sich nach dem Verlaufe des 3. und 2. Astes des Trigeminus über die entsprechende Kopfhälfte, und werden im Auge selbst als heftiger Druck oder als die Empfindung, wie wenn der Bulbus aus der Orbita herausgedrängt würde, bezeichnet. Die Kranken sind fast ohne Ausnahme von heftigem Fieber ergriffen. — Die Erscheinungen von Seite der Cornea und Iris sind verschieden, je nachdem der Process von der Chorioidea ausging oder durch Berstung der Cornea (in Folge verschiedener Ursachen — wovon später —) eingeleitet wurde. In ersterem Falle, wie z. B. nach der Reclination, erscheinen zunächst die Zufälle heftiger Iritis (vergl. Iritis traumat. S. 55) mit oder ohne Hypopyum. Alsbald wird auch die Cornea ergriffen, eitrig infiltrirt und meistens unter wüthenden Schmerzen durchbrochen. Seltener geschieht es, dass die Cornea unversehrt bleibt und der Eiter sich durch die Sclera Bahn bricht.

Diesen Ausgang sah ich merkwürdiger Weise bei einem jungen Officier eintreten, welchem ein Stückchen Zündhütchenkapsel mitten durch die Cornea und Linse in den Glaskörper eingedrungen war. Der fremde Körper wurde, nachdem die Schwellung der Gebilde schon merklich gesunken war, eines Morgens zwischen dem untern Lide und dem Bulbus, aus dem er in der Gegend der Insertion des Musc. rectus infer. hervorgetreten war, vorgefunden. Die Hornhautwunde hatte sich schon während des Steigens der Entzündung geschlossen und blieb es auch nachher.

Diese Form, für welche man füglich den Namen Panophthalmitis beibehalten kann, entsteht an ganz gesunden Augen nach in- oder extensiv heftigen, mechanisch oder chemisch wirkenden Verletzungen des Bulbus. Sie entwickelt sich von der Chorioidea aus, wenn fremde Körper tiefer in das Auge eingedrungen sind, nach der Dislocation oder Discission von Cataracta, nach heftiger Erschütterung des Bulbus durch eine stumpfe Gewalt, wie z. B. durch einen Prellschuss, durch den Luftdruck an der Mündung eines eben explodirenden Kanonenrohres u. dgl. Sie entwickelt sich, wenn die Cornea durch Entzündung, z. B. in Folge acuter Bindehautblennorrhöe, in Folge mechanisch oder chemisch wirkender Schädlichkeiten u. s. w. in Verschwärung gerathen ist. Sie ist es, welche nach der Discission durch die Cornea, besonders aber nach der Extraction die Function und die Form des Auges vernichtet. Sie entwickelt sich endlich nach der Berstung von Hornhautnarben, von nicht hinreichend fest überhäuteten Irisvorfällen,

nach der Abtragung von Hornhautstaphylomen u. dgl. (Vergl. B. I. Hornhautstaphylom S. 236 und Phthisis bulbi S. 245, 246 und 247.)

Behandlung. Die Grundsätze, von denen man in allen diesen Fällen auszugehen hat, wurden bereits bei den „Verletzungen der Hornhaut (B. I. S. 203) und der Regenbogenhaut" (B. II. S. 59) angegeben. Wie man sich zu benehmen habe, wenn nach Staaroperationen Chorioiditis zu besorgen steht, oder wenn gleiche oder ähnliche Verhältnisse durch zufällige Verletzungen herbeigeführt wurden, wird bei Besprechung der einzelnen Operationsmethoden erörtert werden.

So lange die entzündlichen Zufälle noch im Steigen begriffen sind, lässt sich durch Anwendung örtlicher Blutentziehungen, kalter Umschläge, kühlender Abführmittel und strenger Diät bisweilen Milderung derselben, selbst Verhinderung des Überganges in Eiterung erzielen. Sind die Zeichen von Eiterbildung eingetreten, so ist die Form und Function des Auges sicher verloren, und es handelt sich nur darum, die heftigen Schmerzen zu mildern und vom Bulbus, wo möglich, so viel zu erhalten, dass nachher die Lider nicht zu stark einsinken, und der Stumpf sich in späterer Zeit zur Anlegung eines künstlichen Auges eigne. Einreibungen von Ung. cinereum mit Opium an die Stirn und Schläfe und trockene warme Compressen so über das Auge herabhängend, dass sie dasselbe nicht drücken, verschaffen unter solchen Umständen bisweilen merkliche Erleichterung. *Weller, v. Rosas* u. A. empfehlen die Anwendung feuchtwarmer Umschläge, und, sobald sich an irgend einer Stelle ein bedeutender Eiterpunkt zeigt, die Eröffnung der Hornhaut mittelst eines Staarmessers (an ihrem untern Rande). Letztere habe ich bisher nicht vorgenommen, ausser in einer viel frühern Periode, wenn wegen zu raschen Aufquellens der Linse, oder wegen Vorfall derselben in die vordere Kammer (nach der Reclination) Iridochorioiditis im Anzuge war, oder wenn nebst andern Zeichen von Iridochorioiditis beträchtliche Ansammlung von eiterähnlicher Flüssigkeit in der vordern Kammer vorhanden war. Die von denselben und andern Autoren angeführte brandige Zerstörung des Bulbus habe ich bisher weder nach zufälligen noch nach absichtlichen Verletzungen eintreten gesehen.

Es dauert immer mehrere Monate, ehe in dem zurückbleibenden Stumpfe ein gewisser Grad von Ruhe eintritt. Bis dahin erscheint es gerathen, das andere Auge möglichst wenig anzustrengen. Vergl. B. II. S. 50.

Ein künstliches Auge kann erst dann eingelegt werden, wenn sowohl die Form als die Farbe (Injection) des Stumpfes eine Zeit lang stationär geworden sind. Wird gegen diese Regel gefehlt, so setzt

man sich der Gefahr aus, dass neuerdings entzündliche Zufälle eintreten, und der Bulbus in Folge dessen zu einem viel zu kleinen Stumpfe zusammenschrumpft.

II. Bluterguss aus der Chorioidea.

Bluterguss, von der Chorioidea ausgehend, kann wahrscheinlich sowohl an der innern als an der äussern Fläche stattfinden. Aus Sectionsbefunden kenne ich nur den Bluterguss zwischen Chorioidea und Sclera. Er erfolgt wahrscheinlich nur dann, wenn die Spannung des Bulbus plötzlich aufgehoben wird, durch Verwundung oder Berstung der Cornea. Er ist es namentlich, welcher nach der Abtragung von Hornhautstaphylomen den schon von *Beer* geschilderten Zustand hervorruft, wo Glaskörper, Retina und Chorioidea unter fürchterlichen Schmerzen, Erbrechen und mehr weniger reichlicher Blutung aus der Hornhautöffnung herausgedrängt werden. (S. B. I. S. 251.)

An dem Cadaver einer 80jährigen Frau fand ich das rechte Auge etwas kleiner als das linke, die Hornhaut abgeplattet, in der Mitte mit einer grossen und durchdringenden, wie es schien, noch nicht sehr alten Narbe versehen. Bei Eröffnung der Sclera nach der Richtung des Äquators floss eine Menge hellrothen Blutes aus, ohne dass die Chorioidea eingeschnitten worden war. Das Blut war zwischen Chorioidea und Lamina fusca scleroticae enthalten gewesen, und zwar in der äussern Hälfte der hintern Hemisphäre. Eine gelbliche, innen glatte Membran, welche dasselbe umschlossen hatte, hing mit der Sclera ziemlich fest, doch nicht unzertrennlich zusammen. Der etwas verdrängte (an Volumen verminderte) Glaskörper erschien in normaler Beschaffenheit, ebenso liess sich an der Netzhaut weder mit freiem Auge noch mit der Loupe eine Abnormität nachweisen, ausser der abnormen Lage, die wir unten noch genauer bezeichnen wollen. Nicht nur die Netzhaut und die eigentliche Chorioidea, sondern auch der Ciliarkörper waren an der Schläfeseite gegen die Sehachse hin aus ihrer Lage getreten, so dass die Ciliarfortsätze, von hinten angesehen, keinen Kreis darstellten, sondern an der Schläfeseite gegen die Pupille hin gezogen erschienen. Die durch eine grauliche Membran verschlossene und an die Hornhautnarbe angelöthete Pupille nahm nicht genau die Mitte ein, sondern lag etwas nach aussen und unten, und in sie hineingezogen und mit ihr verwachsen war ein Zipfel der Netzhaut; denn von der Linse und Kapsel war keine Spur vorzufinden. — Aus diesem Befunde liess sich schliessen, dass die Linse sammt der Kapsel durch eine centrale Hornhautöffnung abgegangen waren, und dass durch Bluterguss zwischen der Chorioidea und Sclera ein Theil des Glaskörpers, der Netzhaut und der Aderhaut in die Öffnung hinein gedrängt worden, und sofort mit dem die Öffnung endlich abschliessenden Narbengewebe verwachsen war.

Bluterguss wird während des Lebens bisweilen *im Grunde des Auges, tief im Glaskörper* beobachtet. Es lässt sich, da keine verlässlichen Sectionsbefunde vorliegen, gegenwärtig nicht entscheiden, ob er von den Netz- oder von den Aderhautgefässen ausgeht. Er wird bis-

weilen ohne bekannte Veranlassung beobachtet, entsteht aber meistens nach Stössen oder Schlägen auf's Auge, nach Heben schwerer Lasten, Husten, Niesen, Erbrechen und ähnlichen Schädlichkeiten. Er kündigt sich durch mehr weniger ausgebreitete Störung der Lichtperception bald mit, bald ohne Photopsie an, und lässt sich durch das plötzliche Eintreten nach einer der genannten Veranlassungen, durch röthliche Färbung oder Einsäumung der Gesichtsobjecte, falls solche noch wahrgenommen werden, durch allmäliges Übergehen des Rothen in's Braune, Gelbe, Grüne u. dgl., am sichersten aber durch Anwendung des Helmholtzschen Augenspiegels erkennen. Erweiterung der Pupille ist nur dann vorhanden, wenn die Netzhaut förmlich gelähmt ist, und stärkere Injection der Ciliargefässe nur bei nachfolgender entzündlicher Reaction. Kleinere Extravasate werden allmälig resorbirt, ohne irgend einen bleibenden Nachtheil zu hinterlassen. In andern Fällen wird der geronnene Faserstoff nach geraumer Zeit im Grunde des Auges als gold- oder röthlichgelbe oder rostbraune Masse sichtbar, und kann leicht für ein Chorioidealexsudat oder für Markschwammablagerung gehalten werden.

Die *Behandlung* besteht in frischen Fällen nebst der Abhaltung des fernern Einflusses schädlicher Momente, z. B. fest anliegender Halsbinden, gebückter Stellung u. dgl., in der Anwendung spirituöser Fomente auf das Auge, vorzüglich von verdünnter Tinctura flor. arnicae montanae. In späterer Zeit mag man durch den Gebrauch von Jodkalisalbe in der Umgebung des Auges, von Elektricität, von Ammoniakdämpfen an das offene Auge u. dgl. Resorption einzuleiten versuchen. *Fischer* (Lehrbuch S. 25) empfiehlt den Gebrauch von Polyg. senega und antiphlogistische Purgirmittel.

Folgende drei Krankengeschichten entnehmen wir aus *Fischer's* Lehrbuche S. 26, weil sie uns in mehrfacher Beziehung lehrreich erscheinen.

„Ein 60 Jahre alter Mann bemerkte nach einem kräftigen Schlage auf das rechte Auge, als er sich von der dadurch veranlassten Betäubung erholt hatte, völlige Blindheit dieses Auges und drückende Schmerzen daselbst. Zwölf Stunden nach der Verletzung fanden wir den Bulbus scheinbar vergrössert, die Bindehaut durch Bluterguss aufgewulstet, die Hornhaut normal, in der vordern Kammer bis zur Hälfte der sehr stark erweiterten und starren Pupille Blut, das Sehvermögen bis auf Lichtempfindung erloschen. Der Kranke klagte über starken drückenden Schmerz im Auge und über das Gefühl, als würde der in seinen Bewegungen träge Bulbus von allen Seiten gewaltsam zusammengepresst. Bei fleissig fortgesetzter Anwendung weingeistiger Einreibungen in die Umgebung des Auges und solchen Umschlägen auf das Auge selbst, und kräftig wirkender Ableitung auf den Darmkanal, wurde das extravasirte Blut nicht nur aufgesaugt, sondern das Sehvermögen besserte sich im weiteren Verlaufe der Krankheit so sehr, dass der Kranke bei seiner Entlassung, die 7 Wochen nach der Verletzung

geschah, bei normaler Iris und Pupille nicht nur grössere Gegenstände, sondern selbst einen kleinen Uhrschlüssel, einen Fingerring, kleine Silbermünzen, jedoch ohne deren Prägung wahrzunehmen, deutlich erkannte."

„Ein 32jähriger, robuster Kutscher erhielt von einem Pferde einen Stoss mit dem Kopf ins rechte Auge. Einige Stunden darauf fanden wir die Scleralbindehaut des verletzten Auges geröthet, in der vordern Augenkammer ein bedeutendes Blutextravasat, das bis zum Pupillarrande reichte, die Pupille selbst sehr erweitert, ein grosses, schief gegen den innern Winkel hin liegendes Oval bildend, und die Regenbogenhaut unbeweglich. Der Patient klagte über ein schmerzhaftes Gefühl im Auge und über sehr trübes Sehen. Wir gaben ihm ein antiphlogistisches Abführmittel, verordneten eine schwache antiphlogistische Diät, Ruhe des Körpers, und liessen weingeistige Fomente über das Auge legen. Schon nach zwei Tagen besserte sich das Sehvermögen, obschon noch Blut in der vordern Augenkammer vorhanden war. Wir gingen nun zu warmen Umschlägen von rothem Weine über, welcher über Rosmarinblätter infundirt war. Nach 8 Tagen war das Sehvermögen vollkommen hergestellt, die Pupille zwar noch etwas grösser als in dem gesunden Auge, aber vollkommen rund und schwarz, die Iris beweglich, aller Bluterguss aufgesogen."

„W. J., 45 Jahre alt, von starkem, untersetztem Körperbaue, etwas bläulichrothem Gesichte, leidet seit längerer Zeit an heftigem Husten, und beschäftigt sich viel mit Schreiben und Zeichnen. Am 3. März in der Nacht erfolgte nach dem Genusse von zwei Seideln Wein, an den er nicht gewöhnt war, zweimaliges Erbrechen und gegen Morgen ein ungewöhnlich starker Anfall von Husten. Als es Tag wurde, bemerkte er, dass er mit dem linken Auge Alles trüb, und gegen Mittag schon beinahe gar nichts mehr sehe. Patient beschreibt den damaligen Zustand, den er auch durch eine Zeichnung zu versinnlichen suchte, auf folgende Weise: „Ich erkannte mit dem kranken Auge wohl grössere Gegenstände, aber sehr undeutlich, besonders blieb mir die Mitte derselben fast unsichtbar, denn es schwebte mir in einer Entfernung von etwa 24 Zoll vor dem Auge eine dunkle concave Scheibe vor, in etwas einem tiefen Uhrglase ähnlich; ihr Längendurchmesser betrug 1½, ihr Querdurchschnitt 1¼ Zoll; ersterer verlief schräg von oben und aussen nach unten und innen. Anfangs war die Scheibe ganz dunkel. Als ich am 7. März in Prag ärztliche Hilfe suchte, erschien sie mir ganz blutroth, nur am obern Rande von einem linsengrossen und daneben von einem viel kleinern schwarzen Flecke bedeckt." Dr. Arlt fand Iris und Pupille normal, er behandelte die Krankheit als Blutaustretung in der Tiefe des Auges und verordnete strenge Diät, Ruhe der Augen und warme Fomente aus Infus. flor. arnicae et herb. rutae; später Einreibungen von Jodkalisalbe an die Umgebung des Auges. Unter Anwendung der Fomente verminderte sich die Entfernung von 24 auf 18 und bis zum 3. April auf 12 Zoll, während in gleichem Masse auch die Grösse der Scheibe abnahm.

Patient erzählte ferner: „Bei raschen Bewegungen des Auges blieben während der Behandlung des Hrn. Doctors jene beiden Flecke fix, und das Übrige schwebte hin und her, ungefähr wie eine am Stiele hängende, hin und her schwankende Pflaume; es kam mir bei jeder Veränderung der Lage des Auges vor, als bewege sich ein Strom mit Blutpunkten gefüllter Flüssigkeit von oben und hinten, nach vorne gegen diese vertiefte Scheibe; ich bemerkte darin dunklere Punkte und Streifen, die sich bei raschen Wendungen des Auges hin und her bewegten. Legte ich mich auf den Rücken, so verdeckte die Scheibe jene schwarzen Flecke, und wenn ich mich wieder setzte, so erschienen sie

wieder am obern Scheiben-Rande, und von ihnen zogen sich dunklere rothe Streifen an der Scheibe herab."

„Am 16. April, wo der Kranke auf die Klinik kam, bemerkte man objectiv an dem Auge gar nichts Krankhaftes. Die genannte Scheibe schien ihm nur noch 7 Zoll von dem Auge entfernt zu sein; der Fleck am obern Rande war dunkelroth, der kleinere Fleck hatte sich in einen halbmondförmigen dunklen Streifen verwandelt, der bei Bewegungen des Auges seine Lage änderte; unterhalb der Mitte der Scheibe sah Patient einen kleineren Fleck, einer Spinne vergleichbar, die übrige Scheibe war wie aus lauter Blutpunkten zusammengesetzt, und erregte bei den Bewegungen des Auges in dem Kranken die Empfindung, als ob eine Flüssigkeit hin und her ströme. Der Patient unterschied verschiedene Farben und erkannte grössere Gegenstände, selbst grössere Lettern, doch Alles nur von der Seite her, weil die genannte Scheibe in gerader Richtung vor dem Auge schwebte. Da die genannten Fomente sich nützlich erwiesen hatten, wurden dieselben fortgesetzt und nach einigen Tagen durch Rad. polyg. seneg. verstärkt. Die innerlich gereichte Polyg. seneg. wurde nicht vertragen, und desshalb ein Infus. sennae c. sale Glaub. gegeben. Am 24. April nahmen die Blutpunkte in der Scheibe eine rostgelbe Farbe an, und das Sehvermögen besserte sich so, dass P. kleinere Gegenstände auch in der Entfernung erkannte, die er früher nicht wahrgenommen hatte. Es wurde nun Spir. vini rectificatiss. an die Umgebung des Auges eingerieben, und innerlich Cremor tart. gereicht. Allmälig schwanden die blässer gewordenen kleineren Körperchen in der Scheibe, und der bewegliche Fleck wurde sammt dem halbmondförmigen Streifen lichter. Häusliche Verhältnisse zwangen den Kranken, zu Ende April in diesem Zustande der Besserung die Klinik zu verlassen. Zu Hause wurde unter dem Fortgebrauche der weingeistigen Einreibungen in dem Zeitraume von 8 Monaten die Scheibe immer blässer und kleiner sammt den zwei dunkleren Flecken, als der Patient nach einem heftigen Anfalle von Husten plötzlich von derselben Augenkrankheit in demselben Grade befallen wurde, deren Ausgang uns aber bisher unbekannt blieb."

Zwei höchst interessante Fälle von plötzlich und ohne alle Vorboten entstandener Blindheit mit nachfolgendem Sichtbarwerden einer grauen oder weissen Platte im Grunde des Auges hat *von Ammon* in seiner Zeitschrift B. I. S. 319—335 beschrieben, und die Ansicht aufgestellt, dass in diesen Fällen Chorioidealverknöcherung obwaltete. Hält man den Satz fest, dass nur Chorioidealexsudate das Substrat von Kalk- und Knochenbildung abgeben können, und dass in den genannten Fällen sowohl vor als nach der Erblindung die Zufälle von Entzündung mit faserstoffigem Exsudate fehlten, so kann man kaum anders, als annehmen, dass Apoplexia retinae oder chorioideae stattgefunden, und der coagulirte Faserstoff jenen lichten Körper im Grunde des Auges dargestellt habe, welcher für Knochenmasse imponirte.

III. Serumerguss unter der Chorioidea.

Seit *Wardrop**) sprechen fast alle Autoren von Wasseransammlung zwischen der Chorioidea und Retina, und zwischen der Chorioidea und Selera. Was die erstere betrifft, so ist sie durch Sectionen nachgewiesen, jedoch nur als Folge von Chorioiditis; das Vorkommen des

*) Morb. Anatom. of the Eye. Vol. II.

sogenannten Hydrops chorioideae externus seu subscleroticae bedarf noch weiterer Bestätigung. *Ammon* *) ist meines Wissens der einzige, welcher einen Sectionsbefund von Ansammlung „gelber seröser Feuchtigkeit, welche die Chorioidea nach innen und die verdünnte Sclerotica nach aussen drängte," veröffentlicht hat.

IV. Cystenbildung an der Chorioidea.

Hydatiden zwischen Chorioidea und Retina will *Rossi* **) gefunden haben, und einen *Echinococcus* Dr. *Gescheidt.* ***) Nach der Beschreibung des letzteren möchte ich nicht annehmen, dass Dr. *Gescheidt* einen Echinococcus vor sich gehabt habe, sondern ein Exsudat zwischen Chorioidea und Retina. Dr. *von Ammon* †), welcher das Präparat noch besitzt, hat die Vermuthung aufgestellt, ob der vermeintliche Echinococcus nicht etwa für eine Metamorphose der Jakobschen Haut zu halten sei. Ich halte es demnach nicht für überflüssig, die Beschreibung dieses Falles nach *Gescheidt* hier wörtlich aufzunehmen.

Die Beobachtung wurde bei einem 24jährigen Zöglinge des Dresdner Blindeninstitutes gemacht, der an Phthisis tuberculosa starb. In seiner Jugend hatte derselbe an einer heftigen Ophthalmitis gelitten, die, Anfangs vernachlässigt, mit unheilbarer Blindheit endigte. Der Zustand der Augen, als ich denselben vor 2 Jahren zum erstenmal sah, war folgender: Die Augenlider und die übrigen den Bulbus umgebenden Theile waren regelmässig, der Bulbus der rechten Seite stark gewölbt, im geringen Grade glotzend, gespannt und härtlich anzufühlen; die Sclerotica und Cornea regelmässig, die Iris braun gefärbt, auf derselben an einigen Stellen gelbliches Lymphexsudat bemerkbar, die Pupille verzogen, das obere Segment der Linse in geringem Grade getrübt, und in der Tiefe des Auges eine schmutzig-gelb gefärbte und weitausgebreitete Trübung vorhanden.

Der linke Bulbus, dem rechten hinsichtlich der Form und Härte gleich, zeigte eine hellblaue Iris, auf deren Oberfläche kleine Gefässverzweigungen sich unterscheiden liessen. Die verdunkelte Linse war nach unten gedrängt, so dass man nur das obere Segment durch die weite Pupille, die übrigens von einer gelblich-braunen Masse ausgefüllt war, durch die mehr gelblich-weiss gefärbte Trübung unterscheiden konnte.

Die Untersuchung der Augen, 48 Stunden nach dem Tode vorgenommen, ergab nun folgende Resultate: Als das rechte durch einen Querschnitt, der mit einer Davielschen Scheere geführt wurde, in zwei Segmente, in ein vorderes und ein hinteres getrennt werden sollte, bemerkte man, nachdem der Schnitt etwa einen halben Zoll lang war, dass sich zwischen der durchschnittenen Chorioidea und Sclerotica eine feine weisse Haut in den Schnitt drängte, die man für die Retina zu halten veranlasst wurde; als jedoch der Schnitt in der Peripherie, ohne dass die hervortretende weisse Haut verletzt wurde, vollendet und das hintere Segment von dem vordern abgezogen und etwas umgebogen

*) Zeitschrift Bd. II. S. 252.

**) Hecker's Annalen, 1831. Band 21. S. 499.

***) Ammon's Zeitschrift. Band III. S. 437.

†) Klinische Darstellungen etc. Berlin, 1838. Bd. I. S. 62 mit Taf. XX., Fig. VII. und VIII.

war, zeigte sich folgende höchst interessante Erscheinung. Die Chorioidea war bräunlich gefärbt, des Pigmentes beraubt und mit vielen varicösen Gefässen versehen. Die Retina erschien mit dem Glaskörper in eine weisse, röthlich-blaue Masse vereinigt und zusammengedrängt, so dass dieselbe vom Eintritt des Sehnerven ganz strangförmig erschien, nach vorn aber, an Breite und Umfang zunehmend, gefaltet wurde und mit der Corona ciliaris und den Processus cil. innig verwachsen war. Es zeigte sich also, wenn man das hintere Segment abzog, die mit dem Glaskörper vereinigte Retina, wie der Klöppel in der Glocke.

Der Raum nun zwischen der pigmentlosen, wie ausgewaschenen Chorioidea und der klöppelförmig zusammengedrängten Retina wurde von einer weissen Blase, deren obere Wand sich schon durch den Schnitt hervorgedrängt hatte, ausgefüllt, und dieselbe bald als ein Echinococcus erkannt. Es ging derselbe nämlich von der Mitte der untern Fläche der klöppelförmigen und gefalteten Retina aus, legte sich links um dieselbe herum und füllte den Raum zwischen dieser und der Chorioidea in der Art aus, dass seine beiden sackförmigen Enden nach oben zusammenstiessen. Die äussere Haut desselben war weiss, wenig durchscheinend und ziemlich fest. Als sie geöffnet wurde, ergoss sich eine geringe Quantität seröser Flüssigkeit, und zugleich erschien eine zartere, bläulichweisse Haut, als von der erstern eingeschlossen. Aus dieser kam, nachdem sie aufgeritzt worden war, ebenfalls seröses Fluidum, welches aber eine Menge kleiner, theils runder, theils ovaler und olivenförmig gestalteter Wurmkörperchen enthielt. Ausser den mit dem Fluidum herausgekommenen konnten noch mehrere Wurmkörper, die an der innern Fläche der zarten Haut sassen, wahrgenommen werden. An einigen derselben, die unter das Mikroskop gebracht wurden, besonders an den ovalen, konnte man deutlich kleine runde Saugmündungen unterscheiden. Übrigens bildeten sie eine ganz homogene Masse und von innerer Structur war gar nichts wahrzunehmen. *Ein Hakenkranz konnte nicht bemerkt werden.*

Um das Präparat, welches Herr Prof. *v. Ammon* in seiner Sammlung aufbewahrt, nicht weiter zu zerstören, wurde die Untersuchung der übrigen Theile des Auges nicht vorgenommen.

Das linke Auge, welches durch einen Longitudinalschnitt getrennt wurde, liess Folgendes bemerken: Beim Einschnitt floss eine grosse Menge einer gelblich braunen ziemlich dicken Flüssigkeit aus, auf der deutlich unterscheidbar kleine abgelöste Stückchen des Pigmentes herum schwammen. Die Chorioidea war nach vorn hellbraun und pigmentlos, nach dem Sehnerven zu jedoch dunkler und theilweise noch mit Pigment bedeckt. Retina, Glaskörper, Linse etc. lagen als ein weissbräunliches Convolut hinter der Pupille. Von dieser mit der Uvea fest verwachsenen Masse, auf der übrigens eine Menge feiner Gefässverzweigungen bemerkbar waren, ging ein feiner Faden nach hinten bis zum Eintritte des Sehnerven (Rudiment der Retina). Der Sehnerv selbst war sehr dünn. Weder in dem ausgeflossenen Fluidum, noch in den übrigen Theilen des Auges konnte jedoch ein Entozoon entdeckt werden.

V. Krebsablagerung in der Chorioidea.

Die Ablagerung von Markschwamm im Innern des Auges geht, namentlich bei Kindern, wohl immer von der Netzhaut (der Eintrittsstelle des Opticus in den Bulbus) aus, und die Chorioidea wird gar

nicht oder erst später infiltrirt. Fälle, wo die Ablagerung zuerst in der Chorioidea stattfand, sind — mir wenigstens — nicht bekannt. In dem Falle, den ich so eben beschreiben will, war die Conjunctiva bulbi, die Sclera und die Chorioidea sammt dem Corpus ciliare von Markschwamm infiltrirt, die Netzhaut jedoch völlig frei.

Eine Wittwe von 57 Jahren, seit 8 Jahren nicht mehr menstruirt, litt seit 1 Jahre wiederholt an heftigem Blutausflusse aus den Genitalien, welcher bisweilen von Schmerzen nach dem Verlaufe des Nerv. ischiadicus begleitet war. Sie war bei gutem Appetite ziemlich rasch abgemagert, und ihre Hautfarbe hatte sich in eine schmutzig blassgelbe verwandelt. Bei der Untersuchung der Genitalien am 10. August 1852 fand man die obere und hintere Hälfte der Vagina hart und höckerig infiltrirt, die Vaginalportion des Uterus in eine gelappte und zerklüftete Geschwulst verwandelt; eine mit Blut gestreifte schleimig-jauchige und übelriechende Flüssigkeit entleerte sich aus der Vagina. Am 3. Sept. klagte die Kranke über ein Gefühl von Druck im linken Auge und Empfindlichkeit gegen das Licht; die Conjunctiva bulbi war zwischen der Hornhaut und der Karunkel stark geröthet und gelockert, der Bulbus sonst in jeder Beziehung normal. Bis zum 6. Sept. hatte sich in der Mitte der injicirten Stelle unter ziemlich heftigen Supraorbitalschmerzen ein flacher, etwa hanfkorngrosser, graugelber Knoten entwickelt. Am 17. Sept. bemerkte man neben dieser Infiltration unter der Conjunctiva bulbi noch eine zweite, und heftig reissende Schmerzen, starke Lichtscheu und Verdrängung der Iris von der Nasenseite gegen die Pupille hin, so dass diese nierenförmig erschien, liessen auf Infiltration des Corpus ciliare an der Nasenseite schliessen. Die Beweglichkeit und die Sehkraft dieses Auges waren am 1. Oct. noch nicht merklich gestört. Diess geschah erst vom 4. Oct. an, indem die Hügel unter der Bindehaut schon so zunahmen, dass der Bulbus etwas auswärts gestellt wurde, der Rand der Cornea sich trübte, die innere Hälfte der Iris verfärbt, gelockert und von einigen Gefässen durchzogen erschien. Am 13. October erfolgte der Tod, nachdem in den letzten Tagen wieder heftige Metrorrhagie, dann Dysenterie und allgemeiner Collapsus eingetreten waren. — Der linke Bulbus wurde durch einen von vorn nach hinten geführten Schnitt in eine obere und untere Hälfte zerlegt und ergab folgenden Befund. Die Hornhaut normal, nur an der Nasenseite nächst ihrer Vereinigung mit der Sclera etwas dicker und getrübt. Die Sclera von der Insertion des Opticus bis zur Gegend der Ora serrata an der Nasenseite von Markschwamm infiltrirt, ihre Fasern durch geschwänzte Zellen mit grossen runden Kernen (Krebszellen, junges Bindegewebe) auseinander getrieben, so dass die infiltrirte Partie einerseits nach innen (gegen die Höhle des Bulbus), andererseits nach aussen (gegen das Orbitalfett) vorragt, und an der mächtigsten Stelle (zwischen Opticus und Äquator) über 4‴ dick erscheint. Von der Gegend der Ora serrata treten die Fasern der Sclera wieder zusammen, und findet die Sarcomablagerung bloss in der Tunica vaginalis und Conjunctiva bis in den Limbus conjunctivae corneae hin statt. Innerhalb der Sclera, deren Elemente mitten in der genannten Geschwulst nur als spärliche weisse Fasern zu erkennen sind, liegt die Chorioidea an der Nasenseite von der Eintrittsstelle des Opticus bis zum Schlemmschen Canale fest, jedoch im Bereiche des Corpus ciliare nicht unzertrennlich mit der Sclera zusammenhängend, und in dieser ganzen Ausdehnung mit Markschwamm infiltrirt, daher vom Opticus bis zur Ora serrata etwa 1/4‴, im Bereiche des Ligamentum ciliare gegen 3/4‴ dick. Ihre Pigmentschicht und die Ciliarfortsätze unverändert. Die Netzhaut durchaus normal, nur durch die genannte Infiltration sammt der Chorioidea um etwa 2‴ einwärts

gedrängt. Dem entsprechend nimmt der sonst gehörig beschaffene Glaskörper ein kleineres Volumen ein. Linse und Kapsel normal. Die Iris nirgends infiltrirt, an der Nasenseite jedoch auf ihrer vordern Fläche mit einem lichtgrauen geronnenen Exsudate bedeckt.

Melanotische Ablagerungen im Bulbus gehen viel häufiger von der Sclera als von der Chorioidea aus.*) *Fritschi***) hat die bis zum Jahre 1843 bekannt gewordenen Beobachtungen zusammengestellt. Aus denselben ergibt sich, dass sich die Gegenwart solcher Pseudoplasmen im Auge erst dann bestimmt diagnosticiren lässt, wenn dieselben sich bereits durch die Sclera nach aussen Bahn gebrochen haben. Wir werden darauf noch bei Besprechung des Markschwammes der Netzhaut zurückkommen.

VI. Angeborene Spaltung der Chorioidea und Pigmentmangel.

Von dem *angeborenen theilweisen Mangel der Chorioidea*, welcher nur mit demselben Fehler der Iris vorkommt, wurde bereits S. 122—130 gehandelt.

Der *angeborene Pigmentmangel* der Chorioidea (Albinismus) beruht darauf, dass ihre Pigmentzellen wenig oder keine Pigmentkörnchen enthalten und platter sind. Gleichzeitig fehlt auch an der Iris das Pigment mehr weniger vollständig. Hiedurch erhält das Auge das bekannte Aussehen, welches man an weissen Kaninchen zu beobachten am häufigsten Gelegenheit hat.

In Folge dieses Zustandes ist das Gesicht mehr weniger unvollkommen. Nystagmus und Empfindlichkeit gegen helles Tageslicht begleiten die höhern Stufen desselben. Bei mehreren Kakerlaken hat man beobachtet, dass die Störung des Gesichtes sowohl als die Empfindlichkeit gegen das Tageslicht mit dem Eintritte des Mannesalters geringer wurde.

Diese Anomalie kommt bald nur bei einem einzigen Gliede einer Familie vor, bald bei mehreren Geschwistern, bald auch bei verschiedenen Gliedern in auf- und absteigender Linie. ***)

Das Tragen von Brillen mit grossen, runden, blassblauen oder blassgrauen Gläsern dürfte das beste Mittel sein, für solche Augen das Licht entsprechend zu temperiren.

*) Vergl. *Reuss* dissert. inaugur. de melanosi, Pragae, 1833. und *Ryba*, Prager Vierteljahrschr. Bd. 8. (1845) S. 133.

**) Die bösartigen Schwammgeschwülste des Augapfels. Freiburg, 1843.

***) Am ausführlichsten ist das über diesen Bildungsfehler Bekannte zusammengestellt in *Ed. Cornaz* Abnormit. congéniales des yeux. Lausanne, 1848.

VI. Buch.

Die Krystalllinse und ihre Kapsel, Lens crystallina et capsula lentis.

A. Anatomisch-physiologische Bemerkungen.

Der Krystallkörper, zwischen der Iris und dem Glaskörper gelegen, und seiner Gestalt nach so ziemlich einer Linse entsprechend, *misst* von einem Punkte seines Randes zum entgegengesetzten gewöhnlich 4‴; seine Achse, welche mit der Sehachse (vom Centrum der Cornea bis zur Macula lutea der Netzhaut) zusammenfällt, variirt zwischen $1\frac{3}{4}$ und $2\frac{1}{4}$‴. Im Kindesalter ist die Achse relativ zum Durchmesser, im Greisenalter hingegen der Durchmesser relativ zur Achse grösser.

Das absolute *Gewicht* beträgt im Allgemeinen 4 Gran; das specifische 1,0790, das des Kernes allein 1,112. Das specifische Gewicht des Glaskörpers wird auf 1,0053 angegeben.*)

Die *vordere Fläche* ist weniger, die *hintere* mehr convex; eine Ebene, durch den Rand (Äquator) des Krystallkörpers gelegt, also senkrecht auf die Achse, würde dem vordern Pole um $\frac{1}{4}$—$\frac{1}{3}$‴ näher liegen als dem hintern.

Der *vordere Pol* ist vom Centrum der Descemetschen Haut im Mittel 1‴ weit entfernt, bei Kurzsichtigen weiter, bei Weitsichtigen weniger; der *hintere Pol* befindet sich ungefähr $5\frac{1}{2}$—6‴ vor der Macula lutea.

Der Krystallkörper ist mittelst der Zonula Zinnii an den Strahlenkörper und durch Anlagerung an den Glaskörper *befestigt*. Vergl. S. 151. Die Verbindung mit den Strahlenfortsätzen ist in so fern locker, als sie ein Vorwärtstreten des Krystallkörpers gestattet, ohne zu zer-

*) Huschke l. c.

reissen, fest hingegen, insofern die Lösung des Krystallkörpers aus dieser Verbindung, die Zerreissung der Zonula Zinnii, eine gewisse Gewalt erfordert.

Entleert man den Humor aqueus durch einen Einstich in die Cornea, so rücken Iris und Krystallkörper knapp an die in ihrer Wölbung unverändert bleibende Cornea an. Diess kann nur geschehen, indem auch der Glaskörper nachrückt und der Bulbus in den Äquatorialdurchmessern verkleinert wird. Da hiebei die Ciliarfortsätze ihre relative Lage zu einander und zur Cornea nicht ändern können, so muss es die Zonula Zinnii sein, welche ein Vorrücken des Linsensystemes um 1‴ und darüber gestattet.

Die hintere Hälfte der Linsenkapsel ist (in der tellerförmigen Grube des Glaskörpers) ziemlich fest, doch nicht unzertrennlich mit der Glashaut vereinigt. Hat man die Zonula, das Aufhängeband der Linse, ringsum vorsichtig getrennt, so kann man auch die Linse sammt ihrer Kapsel aus der tellerförmigen Grube herausheben, ohne die Hyaloidea daselbst zerreissen zu müssen.

a. Die *Kapsel*, welche gewöhnlich in eine vordere und hintere (Hälfte) unterschieden wird, bildet ein ununterbrochenes Ganze, und umschliesst die Linse ungefähr in der Art, wie die Schale eines Apfels das Parenchym. Es ist irrig, wenn man meint, die Linse liege in der Kapsel, wie eine Erbse in der Hülse, oder gar sie sei durch Flüssigkeit (Humor Morgagnii) von derselben getrennt.

Die *vordere Hälfte* der Kapsel, welche durch Verschmelzung mit der an sie tretenden Zonula Zinnii und mit der metamorphosirten Membrana capsulo-pupillaris (siehe unten Entwicklungsgeschichte) bedeutend verstärkt wird, ist nichts weniger als spröde, sondern elastisch und ziemlich zähe.

Einer stumpfspitzigen Nadel widersteht sie nur dann nicht, wenn sie straff gespannt ist und rasch getroffen wird. Eben so weicht sie der Schneide der Nadel leicht aus, wenn sie bereits eingeschlitzt ist, und die Spitze beim Schneiden nicht neuerdings an ihre vordere Fläche angesetzt wird. Durch einen einfachen Schlitz kann selbst die ganze Linse herausgedrückt werden, ohne dass die beiden Seitenhälften in Zipfel einreissen müssen, obwohl diess häufig geschieht.

Lappen oder Zipfel der Kapsel rollen sich allmälig von der Spitze her ein, und ziehen sich runzelig gegen den Äquator hin zusammen. Kleinere Stücke, mit einer Pincette gefasst, reissen bei noch unversehrter Zonula leicht ab, wenn man sie in der Richtung ihrer Fläche anzieht, ausserdem lassen sie sich leicht über die ganze vordere, selbst weit in die hintere Kapsel hinein vergrössern.

Die Kapsel ist vollkommen durchsichtig, und bewahrt diese Eigenschaft selbst nach jahrelanger Aufbewahrung in Weingeist, Sublimat, Essigsäure u. dgl. Man hat bisher weder Gefässe noch Nerven, nicht

einmal deutliche Faserung in derselben nachgewiesen. Ihre vordere Fläche ist mit einem ähnlichen Epithelium überzogen wie die Descemetsche Haut (*Brücke*). Ihre hintere (innere Fläche) kann nur durch sorgfältiges Abstreifen und Abspülen von den Linsenzellen befreit werden.

Nach *Huschke* entsteht die Kapsel im Embryo durch Einstülpung der äussern Bedeckungen; indem der also gebildete Sack, in welchem später die Linse als körnige Masse gefunden wird, sich nach vorn verengert und abschnürt, wird er zu einer selbstständigen Kapsel, deren vordere Fläche mit der allmälig ihren Gefässreichthum einbüssenden Membrana capsulopupillaris verschmilzt, während sich über beide vom Rande her die Zonula gleichsam vorschiebt. — Wird die Kapsel durch Gefässe ernährt, so kann sie dieselben in ihrer vordern Hälfte nur mittelst der Zonula, in ihrer hintern nur mittelst der Hyaloidea erhalten.

b. Die *Linsensubstanz* kann deutlich in zwei verschiedene Lagen geschieden werden, den *Kern* und die *Rinde*. Der sogenannte *Liquor Morgagnii*, ein Tröpfchen klarer Flüssigkeit, welche in Cadavern aus einem Einstiche in die Kapsel hervorquillt, enthält durchsichtige und farblose kernhaltige Blasen von sechseckiger Gestalt, die Linsenkugeln. Sie dürften als die jüngsten Elemente zur Bildung der Fasern zu betrachten sein, welche man, je weiter gegen das Centrum der Linse hin, desto deutlicher ausgeprägt findet.

Die *Rindensubstanz* ist eine körnig-faserige, krystallhelle und farblose, weiche, etwas klebrige und schmierige, fast gallertartige Masse, welche den Kern rings umgibt. Am mächtigsten ist sie gegen den Rand hin, gegen $^1/_2$‴ dick, minder mächtig im vordern Umfange, am vordern Pole etwa $^1/_3$‴ dick, am dünnsten im hintern Umfange, am hintern Pole gewöhnlich nur $^1/_5$—$^1/_4$‴. Sie erfüllt also den Raum, der übrig bleibt, wenn man das Volumen des Kernes (3‴ Durchmesser, 1 $^1/_2$‴ Achse) von dem der Kapsel (4‴ Durchm., 2‴ Achse im Mittel) abzieht. Der Kern liegt somit der hintern Kapselwand näher als der vordern.

Der *Kern* unterscheidet sich von der Rindensubstanz durch seine grössere Consistenz. Er allein ist es, welcher in der 2. Lebenshälfte eine mehr und mehr gelbliche Färbung annimmt. Bloss der Kern wird im Weingeiste hart; die Rinde bleibt mehr weniger weich und schmierig oder bröcklich.

Ein Zerklüften der Kernsubstanz, wie wir in der Rinde beobachten, habe ich wenigstens an den in Weingeist aufbewahrten Cataracten nie gefunden. — Besonders schön sah ich den Unterschied zwischen Kern- und Rindensubstanz an einem wegen Sarcoma melanodes exstirpirten Bulbus. Die melanotisch-sarcomatöse Masse füllt den

Bulbus ganz aus, und hat die Sclera im Äquator durchbrochen; ein senkrecht von oben nach unten geführter Durchschnitt hat den Bulbus und die Linse in eine innere und äussere Hälfte geschieden. In der innen ganz glatten Kapsel, durch welche die mit ihrer äussern Fläche verschmolzene melanotische Masse durchscheint, liegt die Linse, in der Mitte der Kern, dunkelgelb, hart, 3‴ im Durchmesser, 1½‴ in der Achse, ringsum die Rinde graulich-weiss, käseartig, wie eine Schale, vorn mächtiger, hinten dünner.

Sowohl der Kern als die Rinde besteht aus concentrisch über einander liegenden Blättern, welche aus Fasern zusammengesetzt sind. Diese *Blätter* werden gegen die Pole hin dünner, als sie am Rande sind. Ihre Verbindung unter einander geschieht durch eine formlose oder feinkörnige flüssige Masse. Dieser *Bindestoff* scheint gegen die Kapsel hin reichlicher vorhanden zu sein als im Kerne, wenigstens ist in den oberflächlichen Schichten die Verbindung der Blätter unter einander lockerer. — Die *Fasern*, welche durch Nebeneinanderliegen ein Blatt bilden, sind die feinen und regelmässig geordneten Grundelemente der Linsensubstanz. Sie laufen in jedem Blatte von dem Äquator nach den Polen dicht neben einander und ohne sich zu kreuzen. Die Gestalt jeder Faser ist platt, aber mehr weniger sechsseitig prismatisch. Jede Faser wird in ihrem Verlaufe vom Äquator gegen die Pole hin dünner. Jede Faser läuft über den Rand der Linse von der vordern oder hintern Fläche. Den Ausgangspunkt auf der einen und den Eingangspunkt jeder Faser auf der entgegengesetzten Oberfläche bilden die Pole und Meridiane der Linse.

Die wirklichen (nicht die mathematischen) *Pole* der Linse sind drei- oder viereckige Stellen in der Achse der Linse, von welchen die Meridiane wie die Speichen eines Rades gegen den Rand der Linse hin auslaufen. Die Pole sowohl als die Meridiane sind gebildet durch eine Masse aus runden, gekernten, sehr durchsichtigen und unzusammenhängenden Zellen von verschiedener Grösse, so wie wir sie an der äussersten Peripherie (in den jüngsten Schichten) finden.

Die *Meridiane* sind theils Hauptmeridiane, welche vom Pole gegen den Rand hin laufen, ohne denselben zu erreichen, theils Nebenmeridiane, welche gleichsam als dichotome Spaltungen der Hauptmeridiane gegen den Äquator hin erscheinen. Die Zahl der Hauptmeridiane ist in der menschlichen Linse drei in der vordern, und drei oder vier in der hintern Hemisphäre. In der vordern geht der eine nach oben, der andere nach unten und aussen, der dritte nach unten und innen, in der hintern dagegen der eine nach unten, der andere nach oben und aussen, der dritte nach oben und innen. Ein solches Wechselverhältniss der Richtung an der hintern und vordern Hemisphäre findet auch bei einer grössern Anzahl von Hauptmeridianen (6), welche nicht selten vorkommt,

und bei den Nebenmeridianen statt. Indem die Meridiane sämmtlicher Blätter der vordern Hemisphäre sich decken, und eben so die der hintern, geht also die sie bildende *Kernzellensubstanz* nirgends durch die ganze Dicke der Linse, und es kann daher von einem Zerklüften, von einer Dehiscenz der Linse, bedingt durch Zerstörung dieser Kernzellensubstanz, nie in dem Sinne die Rede sein, als ob ein Spalt durch die ganze Dicke der Linse entstehen könnte. Legt man die Linse in Weingeist, so zerklüftet nur die Rindensubstanz in der Richtung der Meridiane. Man sieht 3, 5, 6—12 solche speichenartig verlaufende weisse Streifen in derselben. (Nie sah ich sie am Kerne.)

Bestandtheile nach Berzelius: Wasser 58,0, eiweissartige Materie 35,9; Alkoholextract mit salzsauern und milchsauern Salzen 2,4, im Wasser lösliche Materie mit phosphorsauern Salzen 1,3, unauflösliche Theilchen 2,4. Die Asche enthält Spuren von Eisen; sie beträgt 0,005 vom Gewichte der frischen Linse.

Auf welche Weise die Linse und die Kapsel *ernährt* werde, ist bei dem Umstande, dass sich in der Kapsel bei Erwachsenen durchaus keine Gefässe nachweisen lassen, noch unbekannt. Sie erfolgt höchst wahrscheinlich vom Rande her aus den Ciliarfortsätzen durch den Petitschen Canal. Dort wenigstens ist die mächtigste Schichte der Elemente, welche man als die jüngste der Linse zu betrachten berechtigt ist. Ausserdem liesse sich nur annehmen, dass die Ernährung von der Zonula Zinnii und von der vordern Kapsel her durch Vasa serosa erfolge. Blutführende Gefässe sind nur im embryonalen Zustande sowohl in der vordern als in der hintern Kapsel bestimmt nachgewiesen. Erstere kommen von der Zonula her, letztere von der Art. centralis corp. vitrei.

Die Linse durchläuft, abgesehen von Erkrankung, auch nach der Geburt noch mehrfache namhafte Veränderungen. Nebst der Form und Lage, von denen schon die Rede war, ändern sich auch ihre Consistenz und ihre Farbe. Im Kindesalter hat sie ungefähr die *Consistenz* eines dicken Breies und lässt sich leicht zwischen den Fingern zerdrücken. Noch in den zwanziger Jahren findet man ihre Consistenz so gering, dass sie einer $^1/_2$—$^2/_3$‴ breiten Reclinationsnadel nicht ausweicht, wenn man sie in den Glaskörper hineinzudrücken versucht, sondern sich in 2 Hälften trennt. Im Greisenalter zeigt sie auch bei völliger Durchsichtigkeit ungefähr die Härte des Schweizerkäses. Lässt man von einem Kinde die Linse mit uneröffneter Kapsel einige Zeit an der Luft liegen, so wird die Kapsel runzlig, was bei Linsen älterer Individuen nicht so bald oder gar nicht geschieht. — Bis zum 30. Jahre ist die Linse vollkommen *farblos*; von da an wird sie blassweingelb und allmälig wie

Topas oder Bernstein. Diese Veränderungen erfolgen so constant, dass man aus der Farbe und Consistenz einer Linse allein mit Sicherheit bestimmen kann, ob sie aus dem Cadaver eines jugendlichen oder eines bejahrten Individuums genommen wurde.

Lässt man bei Thieren *Sonnenlicht* durch ein starkes Brennglas auf die Linse fallen, so zerklüftet sie in der Richtung der Meridiane und wird trüb. *Wernek*)* hat bei einem Steinröthel und bei einem Jagdhündchen durch concentrirtes Licht cataracöse Linsen zum Zerspringen gebracht, und hiedurch Resorption derselben eingeleitet. Dr. *Fronmüller**)* sah eine Catar. lenticularis plötzlich bei einem 65jährigen Manne entstehen, welchem durch eine blasenartige Convexität in einer Fensterscheibe concentrirtes Licht in's Auge gefallen war (?). Vom Verhalten der Linse gegen den *galvanischen Strom* wird bei den Staaroperationen die Rede sein. *Luft* in die vordere Kammer eingebracht, erregt nach Dr. *Höring's***)* Versuchen Entzündung nicht nur der Zonula Zinnii, sondern auch der vordern Kapselwand (?). Über mechanische und chemische *Verletzungen* der Kapsel bemerkt derselbe Autor S. 15: „Wir machten den Versuch bei Thieren, wir rieben und stachen die Kapsel, wir kauterisirten sie mit salpetersaurem Silber†) und mit verdünnten Säuren, doch ungeachtet unserer Mühe und jeder nur möglichen Sorgfalt brachten wir es nur selten dahin, in der Linsenkapsel eine Entzündung hervorzurufen, welche wir durch Section nachweisen konnten. Es ist wahr, dass in Folge dieses Verfahrens die Linse in ihren organischen Verhältnissen oft verändert war; sie wurde dunkel, erweicht oder zur Hälfte resorbirt. Auch die Kapsel war auf den ersten Anblick weisslich und neblig, aber wenn man die dunkeln Stellen derselben unter dem Mikroskop untersuchte, zeigten sich Gruppen kleiner Falten, dadurch entstanden, dass die Membran sich zusammenzog, während wirkliche plastische Ausschwitzungen sehr selten waren".

Kleine *Stich- und Schnittwunden* der vordern Kapsel können spurlos vernarben.

Im Jahre 1840 machte Prof. *Fischer* bei einem 25jährigen an Tubercul. pulm. leidenden Manne die Discission beider Kapseln durch die Cornea. Der sehr weiche, bläulich weiss aussehende Linsenstaar wurde in den nächsten Tagen etwas gesättigter. Am 17. Tage erlag der Kranke plötzlich seinem Lungenleiden. Prof. *Bochdalek* fand bei der Untersuchung die Kapseln schlaff, doch überall geschlossen, ohne Spur einer Narbe, und nach Abstreifung eines feinen Beschlages von der Innenfläche überall vollkommen

*) Ammon's Zeitschrift 1834. Bd. II. S. 14.

**) Walther und Ammon's Journal N. F. Band II. S. 174.

***) Preisschrift über den grauen Staar. Heilbronn, 1844. S. 16. Beob. 5.

†) *Wernek* l. c., S. 18., ätzte die Kapsel mit Lapis milchblau, und es blieb weder ein Fleck noch eine Narbe zurück.

durchsichtig. Prof. *Fischer*, dem ich assistirte, hatte beiderseits die Kapseln einfach eingeschnitten, ohne förmliche Lappen zu bilden, weil gleich nach Eröffnung der Kapseln etwas milchige Flüssigkeit in den Humor aqueus austrat. Im October 1849 untersuchte ich mit Prof. *Engel* die Augen einer Kranken, an welchen ich 5 Wochen vor dem Tode die Discission durch die Cornea gemacht hatte. Die Ursache der Cataracta und des Todes war Diabetes mellitus. Es fanden sich in beiden vordern Kammern mehrere Stückchen Linsensubstanz, deutliche Linsenfasern mit Kugeln untermischt; die Kapseln zeigten deutliche Öffnungen, nirgends eine Trübung.

An Thieren haben insbesondere *Dietrich**), *Beger***) und *Wernek****) die Verwundbarkeit des Krystallkörpers geprüft. Durch einfache Stichwunden der vordern Kapsel drängt sich vermöge der Elasticität dieser Membran eine kleine Partie der halbflüssigen Rindenschicht hervor, und bildet, indem sie trüb und weisslich wird, die so genannte Krystallflocke. Diese ist kegelförmig, mit ihrer Basis auf der Kapsel und Linse sitzend, mit ihrer Spitze in die Augenkammer hineinragend, oder (meistens) an die Hornhautwunde sich anlehnend. Sie scheint unmittelbar nach der Verwundung zu entstehen, obgleich sie gewöhnlich erst nach mehreren Stunden sichtbar (trüb) wird. Sie verschwindet allmälig, so wie sich die Kapselöffnung schliesst. An ihrer Stelle bleibt in der Regel keine Trübung, weder der Linse noch der Kapsel zurück.

Auch Schnittwunden pflegen keine andern Folgen zu haben, und selbst gerissene Kapselwunden, wenn nur ohne gleichzeitige Erschütterung des Krystallkörpers beigebracht, können unbeschadet der Durchsichtigkeit der Kapsel und Linse wieder vernarben.

Der *Zutritt des Kammerwassers zur Linse* durch eine Kapselöffnung scheint durch das Verlegtwerden derselben mittelst der Rindensubstanz abgehalten zu werden, und erst bei grösseren Öffnungen oder bei solcher Beschaffenheit derselben, dass sie nicht leicht verlegt werden können (Zipfelbildung), sieht man das Kammerwasser auf die Linse derart einwirken, dass diese getrübt und sofort erweicht, aufgelockert und verflüssigt wird.

Verwundungen der hintern Kapselhälfte, wenn dabei die Linse nicht verrückt wird, heilen oft wie die Wunden der vordern Wand; wird aber die Kapselwand stark zerrissen, so erfolgt Trübung derselben, oft mit, oft ohne Verdunkelung der ganzen Linse. Nach *Wernek* ist es ferner nicht gleichgiltig, ob ein Stich in das Fasergewebe oder in die Kernzellensubstanz (des Poles und der Meridiane) gedrungen ist; in letzterem Falle bleibe gewöhnlich nur am Einstichspunkte eine Trübung zurück.

*) Über Verwundungen des Linsensystemes. Tübingen, 1824.

**) Ammon's Zeitschrift. Bd. III. S. 167.

***) Ammon's Zeitschrift. Bd. IV. S. 18.

Nichts bewirkt leichter Trübung der Linse, als *Erschütterung*. *Dietrich*, *Beger* und *Wernek* stimmen in dem Punkte überein, dass Verrückung der Linse in ihrer Kapsel ohne Weiteres Trübung der Linse zur Folge habe. Hierauf ist daher nach Verletzungen besonders Rücksicht zu nehmen, wenn man bestimmen soll, ob Linsentrübung nachfolgen werde oder nicht. Nur so löst sich der Widerspruch, welcher scheinbar darin liegt, dass oft die geringste Verletzung, der Stich mit einer Nähnadel, schon Cataracta herbeiführt, hingegen weit grössere Stich- und Schnittwunden keine Trübung zur Folge haben. Die Anordnung der halbflüssigen peripherischen Linsenzellen und Linsenfasern, welche den Zusammenhang der Kapsel mit der festeren Linsensubstanz vermitteln, scheint demnach eine bestimmte und für die Ernährung der Linse unumgänglich nothwendige zu sein.

Regenerirt sich die Linse? Vieles ist dafür, vieles dagegen vorgebracht worden. Die verschiedenen Behauptungen stützen sich theils auf Viviseetionen, theils auf die anatomische Untersuchung operirter cataractöser Augen. — Versuche an Thieren habe ich nicht gemacht; in Bezug auf die von Andern vorgenommenen muss bemerkt werden, dass man es unterlassen hat, sich zu überzeugen, ob durch die Operation die *gesammte* Linse aus der Kapsel entfernt wurde, oder ob nicht ein Theil derselben, die Rindensubstanz, zurückgelassen worden war. Man hat die extrahirten Linsen nicht genau gemessen.

Selbst Dr. *Löwenhardt's* Versuche*) geben keinen hinreichenden Beweis für die Regeneration der Linse. Er machte am 6. Juli 1827 bei einem 10- und bei einem 12monatlichen Kaninchen die Extraction der Linse; als er nach etwas mehr als 9 Monaten die Operation wiederholte, erhielt er Krystalllinsen (?), welche viel abgeplatteter und auch weniger consistent waren, als die ersten, namentlich an den Rändern. Bei dem einen Kaninchen fand er 3 Monate nach der Wiederholung der Operation in der Kapsel nur etwas gallertartigen Schleim. Am 16. Juli wurden zwei 6monatliche Kaninchen durch Extraction operirt; bei Wiederholung der Operation nach 1 Jahre fand sich nur etwas gelatinöser Schleim vor. Auch *Textor* der Sohn**), welchem wir eine sehr schätzenswerthe Abhandlung über diesen Gegenstand mit vortrefflichen Abbildungen verdanken, hat gleich den übrigen Autoren weder Messungen der extrahirten Linsen, noch mikroskopische Untersuchungen jener Masse vorgenommen, welche er für wieder erzeugte Linse hielt. Prof. *Mayer's* Angabe, dass er nur dann Linsensubstanz vorfand, wenn das Thier erst mehrere Wochen nach der Operation getödtet wurde, wäre allerdings geeignet, für Wiederersatz von Linsensubstanz zu sprechen, wenn sie nicht mit den Angaben Anderer im Widerspruch stünde, und wenn sie sich nicht immer bloss auf ein Auge bezöge. Ebenso hat *Valentin****) die durch Extraction beseitigten Linsen nicht gemessen, und uns den Zweifel nicht benommen, ob er nicht einen beträchtlichen Theil der Linse (Rin-

*) Froriep's Notizen N. 418 Sept. 1841.

**) Über die Wiedererzeugung der Krystalllinse. Würzburg, 1842.

***) Zeitschrift für rationelle Medicin von Henle und Pfeuffer, Bd. I. 1844, S. 227.

densubstanz) zurückgelassen hatte. Er entfernte am 24. Juni 1842 bei einem jungen und bei einem alten Kaninchen die Linse des linken Auges durch Extraction *möglichst vollständig* (?). Die Kapsel war in der untern Hälfte eröffnet worden. Die anatomische Untersuchung erfolgte am 18. October desselben Jahres. Bei dem jüngeren Thiere erschien die Pupille ganz rein; an der Stelle der Linse erschien ein heller, kreisförmiger plattrundlicher Theil von $4^1/_4'''$ Durchmesser, der nur nach unten hin defect und ausgeschnitten war. Diese Lücke, welche sich bis nach dem Centrum hin, der Pupille gegenüber erstreckte, ergab eine grösste Länge von etwas mehr als 2''' und eine Breite von $2^1/_8'''$, erschien unregelmässig dreieckig und hatte ihre Basis nach aussen und unten, ihre Spitze nach dem Centrum der Linse gerichtet. Durch sie fand eine ziemlich innige Anheftung zwischen der regenerirten Linse und der Iris, so wie mittelbar mit der Hornhautnarbe statt (?). Die Linse des rechten Auges hatte $4^3/_4'''$ im Durchmesser, und war von vorn nach hinten ungefähr etwas mehr als noch einmal so stark, wie der neue Krystallkörper des linken Auges. Dieser zeigte schon dem freien Auge alle Charaktere der ächten Linsenmasse. Wurde er im Ganzen mit der Linsenkapsel und der anhaftenden Partie des Glaskörpers unter das Mikroskop gebracht, und bei mässig starker Vergrösserung betrachtet, so fielen in der Nähe der Oberfläche sogleich die eigenthümlichen Linsenzellen und mehr in der Tiefe die schwächer, aber bestimmt gezeichneten Linsenfasern auf. Die gesammte Masse aber bot *unregelmässige, bald irregulär gehäufte, bald deutlicher geschichtete Fragmente,* welche bei gesunden und vollständigen Linsen nicht vorkommen, und auch dem Krystallkörper des gesunden Auges fehlten, dar. Die Linsenzellen wurden sowohl an der vordern, als an der hintern Oberfläche der Linse, und zwar an dieser reichlicher als an jener wahrgenommen, theils isolirt, theils zusammen gehäuft. Die Linsenfasern, die meist den oben erwähnten Fragmentarbestandtheilen der Linse entsprechend verliefen, zeigten sich an vielen Stellen scharf begrenzt, und hatten neben ihren bestimmten Rändern bisweilen anliegende kleine Körnchen, wie dieses auch bei gesunden Linsen nicht selten vorkommt. An andern Stellen konnten die Fasern nicht immer innerhalb der bröcklichen Masse mit Bestimmtheit verfolgt werden. Die oberflächlichen Linsenschichten massen 0,0035'''—0,0070''' während die des gesunden Krystallkörpers 0,0025'''—0,0035''' ergaben; jene waren also im Durchschnitte bedeutend breiter, als diese. Die Substanz der Linsenkapsel zeigte sich in beiden Augen gleich durchsichtig. An der vordern Fläche der Kapsel der wiedererzeugten Linse glaubte V. ein schwaches Gefässnetzwerk wahrzunehmen, welches er sowohl an deren hinterer Fläche als in der Kapsel des gesunden Bulbus vergeblich suchte. Der regenerirte Krystallkörper wurde durch Weingeist ebenso milchweiss und undurchsichtig, wie der gesunde.

Bei dem ältern Kaninchen hatte die Linse des operirten Auges $3^1/_2'''$, die des rechten Auges $4^1/_2'''$ im Durchmesser; jene war von vorn nach hinten ebenfalls mehr abgeplattet, der Hornhautnarbe gegenüber unvollständig (Lücke wie bei dem jüngern), und gleichfalls mit dieser durch Exsudat verbunden, im grössten Theile ihrer Peripherie hell und durchsichtig, im Centrum und etwas nach hinten und unten milchweiss getrübt. Die Linsenzellen bildeten eine dünne Lage an der Oberfläche, hinten dünner als vorn. Die meisten Linsenfasern waren scharf gezeichnet und vorn regulär bogenförmig geordnet, hinten dagegen unregelmässiger durch einander geworfen, und selbst an einzelnen Stellen innerhalb der weicheren bröcklichen, wie Gummifragmente gebrochenen Masse nicht deutlich kenntlich; die oberflächlichen Fasern waren gleichfalls etwas breiter, als die des rechten Auges. Die gesammte Linsenmasse war bis auf den härtern Kerntheil von einer Flüssigkeit durchdrungen, in welcher einzelne Linsenzellen schwammen. Auch hier war

die Kapsel durchsichtig und mit feinen Körnchen besetzt. Spuren von Gefässnetzen wurden hier vergeblich gesucht. Auf diesem Auge war stärkere Reaction eingetreten gewesen, und hatte eine breitere Hornhautnarbe hinterlassen. Das Auge des älteren Kaninchens war nach allen Durchmessern beinahe um 1‴ geschrumpft, während bei dem jüngern Thiere die Schrumpfung der 3 Durchmesser nur beiläufig ½‴ betrug. Bei dem älteren Thiere war auch Verflüssigung des Glaskörpers eingetreten.

Bis jetzt kann nur so viel als sicher angenommen werden, dass man nach der Extraction noch Linsensubstanz in der Kapsel vorgefunden hat. Diese Substanz war durchaus weich. Eine Wiedererzeugung des Kernes hat Niemand nachgewiesen. Die Frage der Regeneration hat nur insofern Interesse, als es sich um die Wiederherstellung der Form und der Function der beseitigten Linse handelt. Ob vom Rande her etwas Linsensubstanz regenerirt werden könne oder nicht, das kann so ziemlich als müssige Frage betrachtet werden. Übrigens ist wohl nicht zu übersehen, dass, wenn auch die theilweise Regeneration der Linse schon durch Vivisectionen sicher gestellt wäre, doch zwischen dem gesunden Auge eines jungen lebenskräftigen Thieres und dem cataractösen Menschenauge noch ein grosser Unterschied in Bezug auf die vegetativen Verrichtungen obwalten müsse. Und doch will man bei alten abgelebten Greisen nichts Geringeres als Regeneration der Linse gefunden haben! *Retzius**) will daraus erklären, warum Operirte mit der Zeit oft minder starke Gläser brauchen, und *Volkmann***), *Valentin* l. c. u. A. sind dieser Ansicht beigetreten, ohne zu bedenken, dass bei den bisher untersuchten Menschenaugen die Lücke der Linsensubstanz, welche *Valentin* bei den Kaninchen nach unten beobachtete, im Centrum, also gerade da gefunden wurde, wo die Lichtstrahlen die Linse zu passiren haben. Lässt sich wohl denken, dass eine so unregelmässig gebaute Linse, wie *Valentin* sie selbst bei den jungen Kaninchen fand, der Function der Strahlenbrechung genügen könne? Wir werden bei der Lehre von der Accommodation, welche mit dieser Frage innigst zusammenhängt, entscheidende Thatsachen anführen.

Alle *Befunde an Menschenaugen*, welche seit *Vrolik* (1801) von *W. Sömmerring* (1828), *Beck* (1830), *Wernek* (1834), *Retzius* (1837), *Textor* (1842) u. A. veröffentlicht worden sind, beweisen nicht, dass die Linsensubstanz, welche man in der Kapsel eingeschlossen fand, eine regenerirte war, sondern vielmehr, dass sie ein Theil der Linse war, welcher nicht aus der Kapsel entfernt worden. Ich habe sowohl durch Extraction als durch Reclination operirte Augen in Zeit von einigen Wochen

*) Tidskrift for Läkare 1837, siehe *Textor*.

**) Wagner's Handwörterbuch der Physiologie. Bd. III. S. 305.

und in Zeit von mehreren Jahren nach der Operation zu untersuchen Gelegenheit gehabt, und halte mich dadurch in Stand gesetzt, die Angaben Anderer zu beurtheilen. Die Beschreibung einiger meiner Präparate, von denen ich mehrere aufbewahre, folgt weiter unten (siehe Veränderungen nach Staaroperationen). Man kann sich eine regnerirte Linse wohl nicht denken, ohne dass auch die Kapsel wieder einen völlig geschlossenen und durchsichtigen Sack darstellt. Erweitert man nun in jedem Falle, wo nach einer Staaroperation die Pupille vollkommen (!) schwarz und das Sehvermögen so gut ist, dass man an Regeneration der Linse denken könnte, die Pupille so weit als möglich durch Belladonna, so wird man durch die weissen Streifen in der Gegend des Aequator lentis schon vom Gegentheil überzeugt werden. Aber auch die tiefere Lage und das Schlottern der Iris sind schon hinreichend, zu zeigen, dass die Linse fehle. — Der Umstand, den *Retzius* anführt, nämlich dass Operirte in späterer Zeit schwächerer Gläser bedürfen, beruht darauf, dass operirte Augen erst in späterer Zeit die zur Accommodation nöthige Spannung erlangen, wie wir weiter unten erörtern werden.

Function der Linse. Der Krystallkörper lässt die Lichtstrahlen, welche durch die Pupille zu ihm gelangen, nicht einfach durch sich hindurch gehen, sondern er verändert ihre Richtung derart, dass sie sich hinter ihm in Einem Punkte vereinigen; er ist eine biconvexe Linse, gleich denen, die wir zu optischen Zwecken anwenden. Er ist aber beinahe vollkommen *achromatisch*, weit mehr, als unsere besten Instrumente dieser Art, die aus Crown- und Flintglas construirten Linsen, mit welchen er, nach *Hannover's**) Vermuthung, eine analoge Zusammensetzung (aus einer vordern concavconvexen und einer hintern biconvexen Hälfte) besitzt. Bei ihm ist endlich, abgesehen von dem beweglichen Diaphragma, der Iris, die *sphärische Aberration* künstlicher Linsen beträchtlich vermindert (wahrscheinlich durch die verschiedene Dichtigkeit der peripherischen und der Kernschichten).

Hielt ich die Linse von Neugeborenen, in ihrer Kapsel eingeschlossen und möglichst unverändert (namentlich mit Vermeidung jeder Compression), einem Fenster gegenüber vor eine weisse Fläche, so bildeten sich die Fensterrahmen bei einer Entfernung von 1½—2‴ am deutlichsten ab; bei Linsen Erwachsener wechselte die Brennweite zwischen 3 und 4‴. Im Auge, wo *vor* der Linse das Kammerwasser, *hinter* derselben der Glaskörper ist, muss natürlich — abgesehen von der Cornea — der Focus viel weiter von der Linse entfernt sein. — Augen, denen die Linse fehlt (nach gelungenen Staaroperationen), sind in der Regel nicht im Stande zu lesen, zu schreiben u. dgl.; so wie man ihnen ein die Stelle der Linse vertretendes Convexglas (von 2—5″ Brennweite)

*) Müller's Archiv für Anatomie, Physiologie etc. 1846. Heft 5.

vorhält, wird ihr Gesicht auch für nahe Gegenstände hinreichend scharf. Es kommt aber auch vor, wenn gleich selten und nach meiner Erfahrung nur bei nicht bejahrten Operirten, dass sie selbst ohne Gläser lesen, nähen, eine Nadel einfädeln u. dgl. Diese Thatsachen zeigen, dass an der Strahlenbrechung im Auge nicht die Linse, sondern die Hornhaut mit dem Kammerwasser den grössern Antheil habe. Der Dichtigkeitsunterschied zwischen Luft und Hornhaut ist ein viel grösserer, als der zwischen Kammerwasser und Krystallkörper. Dabei darf jedoch nicht übersehen werden, dass in Augen, deren Linse beseitigt worden ist, die Hornhaut von der Netzhaut im Allgemeinen weiter entfernt liegen dürfte, als vordem. Siehe unten: Veränderungen nach Staaroperationen.

Der Krystallkörper bildet im Verein mit der Hornhaut und dem dazwischen fest eingeschlossenen Kammerwasser ein unveränderliches System von zwei Sammellinsen. Bei der Lehre von der Accommodation werden wir nachweisen, dass sich bei der Adaptation des Auges für nahe und ferne Gegenstände weder die Krümmung der Hornhaut und der Linse, noch ihre relative Lage zu einander ändert. Nur bleibende Änderung des Refractionszustandes, der Übergang in Kurz- oder Weitsichtigkeit, ist an Änderung der relativen Lage der Linse zur Hornhaut gebunden.

B. Krankheiten der Kapsel und Linse.

I. Trübung — Cataracta.

A. Die **Trübung der Linse, Cataracta lenticularis,** betrifft entweder den Kern der Linse — *Cat. nuclearis*, oder die Rindensubstanz — *Cat. corticalis*, oder beide zugleich — *Cat. totalis.* Partielle Trübungen können mehr weniger lange als solche fortbestehen, oder mit der Zeit in totale verwandelt werden.

1. Als **Kernstaar** bezeichnen wir die Trübung der Linse dann, wenn sie sich auf den Kern oder auf einen Theil desselben beschränkt.

a. Eine partielle stationäre Form ist der *Centrallinsenstaar*, ein scharf begrenzter, mohnkorngrosser, grauweisser Punkt im Centrum der Linse, bisweilen von einem lichtgrauen wolkigen Hofe umgeben. Er ist angeboren, meistens bilateral, oft mit Irideremie oder Coloboma iridis combinirt. Er ist nicht zu verwechseln mit dem Centralkapselstaare, von welchem später die Rede sein wird, und mit welchem er übrigens auch zugleich vorkommen kann.

b. Eine andere Form ist der *stationäre Kernstaar jugendlicher Individuen.* In der Regel ist nur der Kern allein verdunkelt. Man sieht ziemlich tief in der Pupille, etwa $^1/_3$—$^1/_2$‴ hinter der Iris, einen gelb-

lich-grauen, im Ganzen noch etwas durchscheinenden Körper, welcher, wenn die Pupille stark (mindestens auf 3‴) erweitert wird, ringsum scharf begrenzt erscheint und beiläufig 3‴ im Durchmesser hat. In manchen Fällen sieht man in der Gegend des vordern Poles einen grauweissen Punkt oder Knopf, in andern sitzt ein solcher Punkt tiefer, wahrscheinlich im Centrum der Linse, in andern endlich laufen vom Rande des Kernes gegen die Ciliarfortsätze hin, also in der Rindensubstanz 3, 4, 5 und mehrere speichenähnliche grauweisse Streifen. Solche Staare sehen klein aus und sind, wenn die lichten Streifen der Punkte fehlen, nicht immer gleich auf den ersten Blick zu erkennen. Einige Individuen bekam ich nur desshalb zu sehen, weil sie der Optiker zu mir schickte, der für sie kein passendes Glas finden konnte. Die Consistenz des Kernes erwies sich bei der Discission, welche ich in solchen Fällen anwende, wachsartig, derb und zäh, in andern etwas weicher, fast bröcklich.

Zu dieser Form gehören wahrscheinlich die Fälle, welche *Ammon* l. c. B. III. T. XIV. F. 1—4 abgebildet hat. Auch *Wernek**) hat ganz gewiss solche Staare beobachtet; er rechnet sie zu der scrofulösen Form. „Der Staar gewinnt das Ansehen einer auf einem mattgrauen Grunde weiss, irregulär und grob schraffirten Scheibe. Oft ist es der Fall, dass der Rand der Linse auf ½‴ und mehr ungetrübt bleibt; dann sieht man an diesem schwarzen Kreise den Sitz der Schraffirungen deutlich. — Auf dieser Ausbildungsstufe bleibt das Übel gewöhnlich stehen, besonders dann, wenn das Individuum dem Mannbarwerden entgegenrückt.“ Ich habe mehrere Individuen mit solchen Staaren durch 5—8 Jahre beobachtet, und nicht die geringste Veränderung im Volumen oder in der Farbe des Staares wahrnehmen können. Bei einem Beamten, welcher seit der Zeit, wo er die Schule besuchte, immer kurzsichtig gewesen zu sein versicherte, und erst im 40. Jahre seine Concavbrille (N. 14) mit einer etwas stärkern vertauschen wollte, hatte ich guten Grund anzunehmen, dass sich das Übel seit seiner ersten Jugend wenig oder gar nicht verändert hatte. — Über die Entstehung dieser Form konnte ich bisher zu keiner bestimmten Ansicht kommen. Ich habe sie bei 16—20 Individuen beobachtet, welche in dem Alter von 8—40 Jahren standen. In vielen Fällen blieb es unentschieden, ob das Übel angeboren oder in der ersten Lebenszeit entstanden war; in mehreren musste eine spätere Entstehung (zur Zeit des Zahnwechsels, der Pubertätsentwicklung) als das Wahrscheinlichste angenommen werden. Nur bei drei Individuen waren unzweifelhafte Symptome von Scrofulosis vorhanden. In einem Falle war das Übel gewiss erst im 11. Jahre nach Typhus entstanden.

c. Der *harte Kernstaar älterer Individuen* ist eine der häufigsten Formen des Staares überhaupt. Es ist Thatsache, dass die Verdunklung der Linse oft im Centrum derselben beginnt, und von da allmälig gegen die Peripherie hin fortschreitet. Eben so sichergestellt ist es, dass die Trübung Jahre lang auf den Kern allein beschränkt bleiben kann, wenn gleich *der* Fall der häufigere ist, dass sich zur Trübung

*) Ammon's Zeitschrift. Bd. III. 1833. S. 481.

des Kernes in Kurzem auch Trübung der Rindensubstanz gesellt. Die Fälle, wo die Trübung zuerst in der Rinde auftritt, werden wir weiter unten besprechen.

Zu der Verfärbung und Erhärtung des Kernes, welche schon im physiologischen Zustande auftreten, kommt im höhern Alter (nur ausnahmsweise schon vor dem 45. Jahre) nicht selten auch Trübung desselben, mehr weniger gestörte Durchsichtigkeit, welche zunächst im Centrum bemerkbar wird, nach und nach gegen die Peripherie vorrückt und niemals scharf begrenzt erscheint. Diese Trübung zeigt eine gelblichgraue oder graugelbe, bisweilen in's Grünliche schillernde Färbung.

Die Erkenntniss solcher Staare im ersten Beginnen wird durch den Umstand sehr erschwert, dass bei ältern Personen überhaupt die Pupille nicht rein schwarz erscheint, sondern den schon beschriebenen Reflex zeigt, den man irrthümlich von Pigmentmangel hergeleitet hat. Es müssen dann zur Diagnosis zunächst die *Erscheinungen der Functionsstörung* — wovon weiter unten — benützt werden. — Die Anwendung der Gesetze der Katoptrik auf das Auge führte *Purkynje* zu dem bekannten Versuche mit einem vor das Auge gehaltenen Kerzenlichte, welchen *Sanson* zur Diagnosis der Cataracta benützte.

Hält man bei geschlossenen Fensterläden vor ein gesundes Auge (am besten bei künstlich erweiterter Pupille) ein Kerzenlicht, so kann man bei entsprechender Stellung 3 hinter einander gelegene Spiegelbilder wahrnehmen. Das erste deutlichste und grösste steht aufrecht, und entsteht durch die von der Cornea zurückgeworfenen Lichtstrahlen; das zweite kleinere steht verkehrt, und entsteht durch die hintere Kapsel (Hohlspiegel); das dritte oder hinterste und gleichfalls aufrechte, weil von der vordern Kapsel reflectirte, ist am schwächsten ausgeprägt. Dieses Experiment kann dem *sehr* Geübten in so fern ein diagnostisches Hülfsmittel abgeben, als bei Verdunklung des Kernes der Linse das verkehrte Bild fehlen kann; es ist in so fern unsicher, als dieses Bild bei geringer Trübung noch vorhanden sein kann. Zur Erkenntniss von Trübungen an der hintern oder an der vordern Kapselwand ist es, wie wir weiterhin sehen werden, ganz überflüssig.

Das verlässlichste Mittel, auch die geringsten Trübungen im Bereiche der Linse und ihrer Kapsel nachzuweisen, ist die Anwendung des *Helmholtzschen Augenspiegels*. Sobald mittelst desselben der Grund des Auges hell beleuchtet erscheint, kann man jede Trübung vor demselben als ein graues Wölkchen unterscheiden, was um so leichter ist, als hiebei der Gebrauch der Concavgläser wegfällt, welcher zur Untersuchung des Augengrundes selbst nothwendig ist.

Hat die Trübung so weit um sich gegriffen, dass sie den Kern ganz oder grossentheils einnimmt, dann unterliegt die Diagnosis keiner Schwierigkeit, um so weniger, wenn ihre Farbe hellgrau ist. Wegen

der Entfernung des getrübten Körpers von der Iris sieht man dann auch den Schatten, welchen letzterer bei seitlich einfallendem Lichte wirft (*Schlagschatten*), in Form eines mehr weniger breiten dunkeln Halbmondes. Wenn jedoch die Farbe des undurchsichtig gewordenen Linsenkernes sehr dunkel ist, wie die Schalen der Rosskastanie oder wie Mahagoniholz, so kann selbst bei grossem Umfange der Trübung die Wahrnehmung derselben sehr schwierig sein, und man muss, falls der *Helmholtz*'sche Spiegel nicht zu Gebote steht, sich vorzüglich auf die Merkmale verlassen, welche auf die Functionsstörung basirt sind.

Eine sehr genaue Beschreibung der *Cataracta nigra* hat *Edwards**) geliefert. „Dès que l'oeil fut ouvert, on fut surpris de la couleur noire, qu'offrait le crystallin; on le lava, et il conserva la même couleur; ses couches superficielles, surtout dans sa circonférence, étaient transparentes; il avait beaucoup de solidité. Desséché il présenta deux parties bien distinctes; l'une centrale de forme lenticulaire, qui en constituait les trois-quarts, avait une couleur marron claire; aussi le crystallin desséché et examiné en entier paraissait-il d'un noir rougâtre; mais, lorsqu'on l'avait retiré de l'oeil, il était très-noir; parceque les couches superficielles étaient transparentes, et qu'elles laissaient passer la couleur noire du centre." *Janin* und *Lusardi* fanden extrahirte schwarze Linsen, hinter ein Kerzenlicht gehalten, von durchscheinend rother Färbung, im Centrum gesättigter. Eine Catar. fere nigra, welche ich in Weingeist aufbewahre, erscheint auch bei durchgehendem Tageslichte röthlich durchscheinend, umgeben von käseartig geronnener weissgrauer Rindensubstanz. Rothbraune, ins Röthliche schillernde Linsenkerne habe ich mehrere extrahirt.

Diese Form ist von *Beer*, *Chelius* u. A. als *harter Staar*, von *Walther* als Marasmus lentis senilis oder atrophische senile Cataracta, von *Wernek* als Cataracta senilis, von *Pauli*, *Stricker* u. A. als Phakoskleroma beschrieben worden. Sie ergreift gewöhnlich das eine Auge früher als das andere. Das zuerst ergriffene Auge erblindet in der Regel viel langsamer als das zweite. Zur Trübung des Kernes tritt bald früher bald später Trübung der Rindensubstanz hinzu, wovon wir weiter unten sprechen werden. In dem später ergriffenen Auge findet man nicht selten den umgekehrten Gang der Verdunklung, nämlich von der Rinde zum Kerne, nachdem auf dem ersten durch Monate — Jahre einfacher Kernstaar bestanden hatte. Ganz irrthümlich ist die Ansicht, dass man es in den Fällen, wo der Staar wegen noch nicht erfolgter Verdunklung der Rinde klein erscheint, wirklich mit einem kleinen Staare zu thun habe, zumal wenn man bei diesem Ausdrucke an Volumenabnahme der Linse denkt.

d. Der *weiche Kernstaar* kommt sowohl im jugendlichen als im Mannes- und Greisenalter vor. Er beginnt als eine lichtgraue, Anfangs

*) Dissert. sur l'inflammation de l'iris et la cataracte noire, Paris, 1814, citirt von *Warnatz* in *Ammon's* Zeitschrift, Bd. II. S. 295.

bläuliche, weil noch durchscheinende, rauchwolkenähnliche, ziemlich ausgebreitete und nirgends scharf begrenzte Trübung des Kernes, welche in dem Masse, als sie saturirter erscheint, der Iris näher rückt, im Vergleiche zum harten Staare rasch fortschreitet und sehr bald, in Zeit von einigen Wochen oder Monaten, selten erst nach Jahren, zu einem Totalstaare wird. Wegen dieser raschen Umwandlung werden wir die nöthigen Bemerkungen über diese Form erst bei Betrachtung des Totalstaares machen.

2. Als **Rindenstaar**, welche Benennung von *Sichel**) eingeführt wurde, ist grösstentheils das anzusprechen, was *Beer* u. A. als Kapselstaar beschrieben haben. *Wernek***) hat eine Art desselben unter dem sehr unpassenden Namen Gichtstaar ziemlich genau geschildert. Er beginnt in zweierlei Form; als gleichmässige Trübung, welche sich rauch- oder spinnwebenähnlich gleichsam als Beschlag der Kapsel über die vordere Oberfläche der Linse ausbreitet, oder in Gestalt einzelner weiss- oder gelbgrauer Streifen, welche in der Regel vom Äquator gegen die Pole hin verlaufen. An der vordern Peripherie zeigen sowohl der gleichmässige Beschlag als die verdunkelten Streifen bei günstig auffallendem Lichte einen etwas matten Glanz (wie Spinnengewebe, Aponeurosen, Perlmutter u. dgl.). Die im hintern Umfange vom Rande zum Pole verlaufenden Streifen und Flecke erscheinen meistens gelblichweiss und opalisirend. In den meisten Fällen sind es die peripherischen Fasern, in andern die Zwischenfasersubstanz, welche zuerst undurchsichtig werden. Ihr Verlauf ist jedoch nicht immer streng centripetal, bisweilen unterbrochen oder ganz unregelmässig.

Der Ausgangspunkt des Rindenstaares ist in der Regel der Rand der Linse. Man findet ihn daselbst sehr oft in Augen alter Individuen, namentlich mit Arcus senilis corneae zugleich, wo man bei Untersuchung der Pupille keine Ahnung davon hatte, und wo auch während des Lebens kein Grund vorhanden war, die Gegenwart von Cataracta zu vermuthen. Solche nur den Rand einnehmende Verdunkelungen findet man oft bei Leuten, welche mit dem betreffenden Auge noch ganz gut sehen, und nur wegen Cataracta des andern Auges ärztliche Hilfe suchen. Sie stellen, wenn man die Pupille gehörig erweitert, oft das erste und am leichtesten zu constatirende verlässliche Zeichen der nachfolgenden totalen Verdunklung dar. — Was *Schön* und *Ammon****) als Arcus senilis Capsulae lentis beschrieben haben, ist nichts anderes, als Catar. corti-

*) Annales d'oculist. T. VIII. p. 139. 169 etc.

**) Ammon's Zeitschrift. Bd. III. S. 475.

***) Ibid. Band I. S. 151 mit Abbildungen auf T. III.

calis, vom Rande her beginnend. Vielfache und sorgfältige Untersuchungen haben mich darüber belehrt.

a. Vom Rande aus entwickeln sich die weissgrauen Streifen entweder gegen den hintern oder gegen den vordern Pol hin, oder nach beiden zugleich. *Die Verdunklung der hintern Rindensubstanz* besteht nur selten längere Zeit isolirt, und kann dann mit Trübungen, welche vom Grunde des Auges ausgehen, mehr weniger Ähnlichkeit darbieten. Sie wird meistens in kurzer Zeit durch Trübung des Kernes oder der vordern Rindensubstanz verdeckt.

Der hintere Rindenstaar kann eine ziemlich grosse Ausdehnung erlangt haben, ehe er das Sehvermögen stark beeinträchtigt und den Kranken bestimmt, ärztlichen Rath zu suchen. Wo die Lagen vor ihm noch so viel Licht durchlassen, dass man ihn zu erkennen im Stande ist, da erscheint er in Form grauweisser zackiger oder keilförmiger Streifen, welche dadurch, dass die von diesen zurückgeworfenen Lichtstrahlen durch den gelben Kern hindurchgehen, einen gelblichen oder bouteillengrünen Teint und einen opalartigen Glanz erhalten. Sind diese Streifen mächtiger geworden und verschmolzen, so sieht man eine ungleichmässig getrübte, unebene Schale von dem genannten Teint und Glanze in der Gegend der hintern Kapsel.

b. Der *vordere Rindenstaar* erscheint, wie schon erwähnt wurde, in Form gleichmässiger Trübung oder in Form linearer oder konischer meist centripetaler Streifen. Seine Farbe ist immer lichtgrau; sie wird nur durch die Unterlage und durch die Mächtigkeit der verdunkelten Rindenfasern verschieden modificirt. Ist die Trübung noch durchscheinend, so erscheint sie bläulich-weissgrau, wie eine dünne Lage Milch auf schwarzer Unterlage, oder wie eine Rauchwolke, gewöhnlich hie und da intensiver. Wenn von den tieferen Lagen, nämlich von dem gleichzeitig verdunkelten Kerne noch Lichtstrahlen zwischen den Rindenfasern durch reflectirt werden können, so bemerkt man auch hier den sogenannten Schlagschatten der Iris, nur nicht so scharf abgegrenzt. Ist die Trübung dichter und mächtiger, so nähert sie sich dem Kreideweiss, ohne dessen Reinheit und Gleichmässigkeit völlig zu erreichen. Liegen die getrübten Partien dicht an der Kapsel, so dass sie gleichsam einen Beschlag ihrer hintern Fläche bilden, so verleiht ihnen diese einen spinneweben-, sehnen- oder perlmutter-ähnlichen Glanz, wie das Spiegelglas dem Staniol. Diese lichte Farbe und dieser lebhafte Glanz sticht bisweilen sehr stark ab gegen die grau- oder dunkelgelbe Färbung und die Glanzlosigkeit des gleichzeitig verdunkelten Kernes, wenn man ihn noch durch das Centrum und die Meridiane, welche oft noch durchsich-

tig sind, wahrnehmen kann. — So lange der vordere Rindenstaar nur noch etwas durchscheinend ist, erscheint die Trübung immer gegen den Äquator hin gesättigter, weil die Rindensubstanz gegen den Äquator hin an Dicke zunimmt. Was *Beer* vom Kapelstaare sagt, nämlich, dass dieser bei seiner Ausbildung nur höchst selten von der Mitte der Pupille ausgehe, dass er sich gewöhnlich vom Rande her bald da bald dort in Form einzelner, sogleich ziemlich weisser, glänzender Punkte, Streifen oder Flecke ausbilde, und immer eine sehr helle, auch nach völliger Ausbildung niemals gleichmässig gesättigte Farbe darbiete, gilt demnach nur vom vordern Rindenstaare; der wahre Kapselstaar gibt sich, wie wir weiterhin sehen werden, durch ganz andere Merkmale kund. — *Beer* hat noch eine andere Erscheinung hervorgehoben; er meint, indem die vordere Kapsel merklich dicker werde, als im gesunden Zustande, beschränke sie die hintere Augenkammer. Andere Autoren geben an, manche Staare könnten wohl so gross werden, dass sie die hintere Kammer aufheben, selbst die Iris vorwärts drängen. Weder das Eine noch das Andere ist richtig. Die Erscheinung, dass bei solchen Staaren die vordere Kapsel, folglich auch die Iris näher gegen die Cornea rückt, hat ihren Grund darin, dass die Rindensubstanz oder die ganze Linse abnorm weich oder selbst flüssig geworden ist, mithin die Kapsel das Formgebende ihres Inhaltes eingebüsst, und nun den Gesetzen einfacher Cysten mit flüssigem Inhalte gemäss, im Ganzen eine mehr der Kugelform sich nähernde Gestalt angenommen hat. Doch kann diese Erscheinung auch dadurch bedingt sein, dass die Linse aus andern Ursachen (unabhängig von der Verdunklung) sammt ihrer Kapsel etwas mehr nach vorn gerückt ist. — Wir werden weiter unten zeigen, dass die Rindensubstanz, bis zu einem gewissen Grade verdunkelt, etwas aufquillt und erweicht, und dass später, wenn ein Theil davon resorbirt ist, wieder Abnahme des Volumens der Linse eintritt.

c. Sehr selten kommt jene Form des Rindenstaares vor, welche *Sichel Cataracta dehiscens* genannt hat. Sie besteht in Trübung der Linsenzellensubstanz nach der Richtung eines oder einiger Meridiane, und kann Jahre lang in Gestalt eines drei- oder sechsstrahligen Sternes (*Catar. stellata* antiq.?) bestehen, bevor die zwischenliegenden Sectoren getrübt werden. Wenn ein oder der andere Meridian ungetrübt bleibt, kann die Figur eine scheinbar unregelmässige Gestalt erhalten. — Hieher gehören wahrscheinlich auch Fälle von *Catar. punctata* auctorum, wenn nämlich von den linearen Meridianen nur einzelne Stellen oder Punkte getrübt sind. Die symmetrische Anordnung solcher Punkte zum

Centrum und zu einander macht es mehr als wahrscheinlich, dass ihr Sitz nicht in der Kapsel, sondern in der Rindensubstanz ist.

Am schönsten sah ich die Cataracta dehiscens bei einem 60jährigen Pfründler von Set. Bartholomäus. Am rechten Auge strahlen vom vordern Pole der Linse 3 lineare kreideweisse Streifen in der Richtung der 3 Hauptmeridiane aus (nach oben, nach innen und unten, nach aussen und unten); die zwischen liegenden drei gleich grossen Sectoren sind in hohem Grade durchsichtig, denn man sieht durch dieselben deutlich die vom Äquator vorrückenden licht graugelben Zacken des sich allmälig mehr und mehr entwickelnden hintern Rindenstaares. Jene 3 linearen Streifen sind jeder an $1^1/_2'''$ lang (auf mehr als 3''' lässt sich die Pupille durchaus nicht erweitern), scharf begrenzt, im ganzen Verlaufe gleich mächtig, etwa $^1/_5 - ^1/_4'''$ breit; ihre Tiefe lässt sich nicht genau angeben: sie greifen wie Scheidewände zwischen den 3 Sectoren in die Tiefe, allem Anscheine nach nicht über $^1/_2'''$, ganz gewiss nicht durch die ganze Dicke der Linse. Am linken Auge ist nur Ein Meridian so verdunkelt, der nach unten und aussen laufende, und oberhalb desselben ein Nebenmeridian und der zwischen beiden befindliche Sector der Rindensubstanz. Von Verdunklung der hintern Rindensubstanz kann man an diesem Auge nichts wahrnehmen; auch sieht der Mann mit diesem Auge noch so viel, dass er, von Profession ein Schuster, noch etwas arbeiten kann. Nachdem ich ihn durch ohngefähr 5 Jahre einige Male gesehen hatte, fand ich ihn nicht mehr in dem Institute.

d. Als *Cataracta Morgagnii* hat man jene Fälle bezeichnet, wo die Rindensubstanz getrübt und verflüssigt, der Kern mehr weniger durchsichtig ist. Mit völlig erhaltener und längere Zeit fortbestehender Durchsichtigkeit des Kernes jedoch habe ich diese Form niemals zu sehen bekommen. Die Gegenwart einer milchig- oder molkigtrüben Flüssigkeit zwischen Kapsel und Linsenkern gibt sich dadurch zu erkennen, dass die Trübung in der untern Hälfte oder im untern Drittel saturirt ist und sich in Bezug auf ihre Lage überhaupt so verhält, wie flüssige Exsudate in der vordern Augenkammer. Zur Constatirung der Diagnosis ist meistens die künstliche Erweiterung der Pupille nothwendig.

Die neunjährige Tochter eines Goldarbeiters, dessen Frau in Bezug auf die Ätiologie besonderes Gewicht auf den Umstand legt, dass sie während der Schwangerschaft mit diesem Kinde häufig durch epileptische Anfälle ihres Sohnes sehr erschreckt wurde, körperlich und geistig sehr gut entwickelt, mit etwas grösserem Kopfe und grossen, beinahe glotzenden Augen, litt an Linsenstaar beider Augen, wahrscheinlich seit der Geburt, da man das Übel schon in der 6.—8. Woche bemerkt hatte. Die noch etwas durchscheinenden gelblichgrauen, hie und da lichtgrau gefleckten Cataracten standen von der Iris noch etwa $^1/_3'''$ ab, und die Kranke sah noch so viel, dass sie recht gut allein herumgehen konnte. Ich glaubte halb harte Kernstaare mit unvollständig verdunkelter Rindensubstanz vor mir zu haben. Als ich jedoch die Pupillen gehörig erweitert hatte, fand ich jederseits unten eine milchige Flüssigkeit zwischen Linse und Kapsel angesammelt, einem Hypopyum nicht unähnlich. Sie wechselte ihre Lage nach längere Zeit veränderter Haltung des Kopfes. Durch zwei volle Jahre hatte sich dieser Befund nicht im geringsten geändert, und da das Gesicht von Jugend auf ziemlich gleich geblieben war, liess sich mit Grund annehmen, dass der Zustand der Linse eben so lange sich nicht viel

verändert haben mochte. Am 22. Mai 1849 (im 11. Lebensjahre) nahm ich die Zerschneidung der vordern Kapsel durch die Hornhaut vor. Zwei Jahre vorher hatte ich von der Operation abstehen müssen, da das Kind zu unruhig wurde, so oft ich die Cornea mit der Nadel berührte. Diessmal nahm ich mir vor, sie mittelst Chloroform zu betäuben. Es gelang mir jedoch, ohne dieses Mittel die Operation glücklich zu vollenden, nachdem ich den Kunstgriff gebraucht hatte, rasch nach meinem Eintritte in das Zimmer die Kranke zu setzen, dem Assistenten zu winken, und die Nadel durch die Cornea einzuführen, ehe das Kind noch recht an die Operation denken konnte. Die Kapsel wurde nach verschiedenen Richtungen eingeschnitten; beim Herausziehen der Nadel entleerte sich eine Menge trüber Flüssigkeit, und die Pupille des linken Auges erschien vollkommen, die des rechten beinahe völlig schwarz. Das Kind erkannte die Finger der vorgehaltenen Hand, ein Taschentuch u. dgl. Nach dem achten Tage entwickelten sich Zeichen von Iritis, jedoch nicht so heftig, dass ich etwas anderes als kalte Umschläge für nöthig erachtete. Ich erkannte die Entzündung als Iritis erst den 12. Tag an den bekannten punktförmigen Exsudaten auf der Descemetschen Haut bei nicht merklich verengerter Pupille, und an einer leichten Rosenröthe rings um die Hornhaut. Die Linsen wurden allmälig trüber und voluminöser und nach einem Vierteljahre gänzlich resorbirt. Das Mädchen erlangte jedoch trotz der völligen Schwärze der Pupillen und Immunität der Horn- und Regenbogenhäute kein scharfes Gesicht, und sieht auch durch verschieden starke Staargläser noch jetzt, 4 Jahre nach der Operation, nicht viel besser. War die Netzhaut ursprünglich nicht gehörig entwickelt? war ihre Energie wegen Mangel an Übung durch 10 Jahre zurückgeblieben und gesunken? Hatte sie durch Druck von dem aufquellenden Staare gelitten? Ich konnte darüber zu keiner Entscheidung kommen.

C. **Totaler Linsenstaar.** Obwohl der Rindenstaar so gut wie der Kernstaar lange für sich isolirt bestehen, obwohl gewisse Formen selbst stationär bleiben können, so stellen beide doch in der Regel nur verschiedene Entwicklungsstufen der totalen Verdunklung dar. Bald geht die Verdunklung vom Kerne, bald von der Rinde, bald von beiden zugleich aus. Was *Beer* von seinem Kapselstaar bemerkte, „dass er niemals lange für sich allein bleibe, dass sich immer früher oder später eine fehlerhafte Mischung des Krystallkörpers hinzugeselle", gilt eigentlich vom Rindenstaare. Es ist irrig, wenn man angibt, die Linsentrübung beginne bei dem sogenannten Phakoskleroma *stets* im Kerne und schreite allmälig gegen die Peripherie hin vor. Im Gegentheile, der harte Kernstaar älterer Individuen tritt sehr häufig erst dann auf, wenn schon lange Rindenstaar bestanden hat, wie schon oben erwähnt wurde.

Der totale Linsenstaar bietet ein verschiedenes Aussehen dar, je nach seiner Ausdehnung und je nach seiner Consistenz. Bald schimmert der Kern noch durch die lichteren, dünn aufgetragenen oder unterbrochenen Trübungen der Rindensubstanz hindurch, zumal in der Mitte der Pupille, bald ist er der Wahrnehmung gänzlich entzogen durch die vollständig verdunkelte Rinde. Hiernach ist der im Allge-

meinen richtige Satz zu modificiren: Je dunkler die Farbe, desto härter der Staar. Jederzeit muss, um sich über dieses für die Wahl der Operationsmethode wichtige Verhältniss zu unterrichten, die Pupille gehörig erweitert werden. Weiter unten werden wir hören, dass rasch (in Zeit von wenig Wochen oder Monaten) entstandene und ausgebildete Staare niemals hart sind, und dass bei Individuen unter 40 Jahren harte Staare selten sind. Nur darf bei Erhebung des ersten Umstandes nicht vergessen werden, dass die Gegenwart particller Linsentrübung auf einem Auge gar oft nicht bemerkt wird (vom Betroffenen), und dass, wenn nach länger bestehender partieller Trübung z. B. des Kernes, in kurzer Zeit ausgebreitete Verdunklung (Trübung der Rindensubstanz) hinzutritt, man leicht einen rasch entstandenen und schnell vorgeschrittenen Staar vor sich zu haben vermeinen kann.

Eine gleichmässig gesättigte, weiss-, bläulich- oder gelblich-graue Färbung findet man nur bei completer Verdunklung der Rinde, insbesondere bei beträchtlicher Erweichung oder bei völliger Verflüssigung dieser letztern allein oder der ganzen Linse. Verkalkung des Krystallkörpers bietet auch bisweilen ein gleichmässiges, kreideweisses oder lichtgelbes Aussehen dar, doch sind in solchen Fällen, wie wir weiterhin sehen werden, auch noch andere Symptome vorhanden.

Bei Verflüssigung der Rinde allein sieht man bisweilen den harten, dunkeln (gelben oder röthlichbraunen) und specifisch schwerern Kern, welcher übrigens auch durch Verflüssigung seiner obern Lagen merklich kleiner geworden sein kann, bei den Bewegungen des Auges verschiedene Lagen einnehmen. Oft ist es nöthig, den Kranken eine Zeit lang den Kopf vorwärts geneigt halten zu lassen, um sich von der Gegenwart eines solchen Kernes zu überzeugen.

Der totale Linsenstaar erscheint für immer oder doch eine Zeit lang unmittelbar hinter (an) der Iris, und bietet demnach, auch wenn er hart ist, keinen Schlagschatten dar. Es ist nicht schwer, den Schlagschatten zu unterscheiden von der schwarzen Einsäumung (Pigment) des Pupillarrandes, welche bei lichter Regenbogenhaut und lichtfarbigem Staare besonders deutlich zu bemerken ist.

Zur Zeit, wo ausgebreitete Verdunklung der Rinde erfolgt, scheinen ihre Fasern etwas aufzuquellen oder durch einen flüssigen Erguss etwas auseinander gedrängt zu werden, denn man findet jetzt den Staar scheinbar grösser, die Iris etwas stärker vorwärts gedrängt und selbst in ihrer Bewegung mehr weniger beeinträchtigt. Dieser Zustand endet nach dem, was *ich* bisher beobachtet, bisweilen mit Verflüssigung der Rinde oder der ganzen Linse, von der schon die Rede war. In der

Regel aber tritt *der* Ausgang ein, dass das Volumen der Linse wieder abnimmt, und die Rinde in eine etwas consistentere Masse verwandelt wird, welche mit dem Kerne mehr weniger fest zusammenhängt, dagegen mit der Kapsel so wenig, dass man jetzt mit Recht sagen kann, die Linse (Kern und Rinde) liege wie eine reife Frucht in der Kapsel. Zur Bezeichnung dieser Veränderung werden wir, der Kürze wegen, den Ausdruck *Cataracta matura* anwenden, der bekanntlich oft in noch ganz anderem Sinne gebraucht worden ist.

Dieser Sachverhalt ergibt sich: 1. aus monate-, jahrelang fortgesetzter Beobachtung cataractöser Individuen, welche sich nicht operiren lassen wollen u. dgl. 2. Aus dem Vergleiche beiderseitiger, jedoch nicht gleichzeitig entstandener und gleichmässig fortgeschrittener Cataracten, daher man fast ohne Ausnahme schon aus der aufmerksamen Betrachtung des rechten und linken Auges allein bestimmen kann, welches Auge früher erkrankt sei. In so fern jedoch manchmal die Trübung des Kernes auf dem einen Auge beginnt und dann monate-, jahrelang fast unverändert stehen bleibt, indess das andere von der Rinde oder auch vom Kerne aus relativ schneller verdunkelt wird, trifft man bisweilen Fälle, in denen die Angaben des Kranken dem nach dem blossen Anblicke gestellten Ausspruche nicht entsprechen. 3. Aus dem Umstande, dass viele Staarkranke (ältere), welche die Erblindung des zweiten Auges abwarten, bevor sie sich zur Operation melden, die Bemerkung machen, dass sie in einer spätern Zeit mit dem zuerst ergriffenen Auge wieder etwas sehen, grosse lichte Gegenstände nach ihren Umrissen wieder wahrnehmen u. dgl. Ich schenkte dieser Angabe, die mich überhaupt zuerst bestimmte, den etwa zu Grunde liegenden materiellen Ursachen nachzuforschen, desshalb Glauben, weil ich fand, dass auf dem in Rede stehenden Auge die Iris nicht mehr so vorwärts gedrängt war, wie an dem andern, und dass der Staar mehr in *eine* compacte Masse verschmolzen, dunkler gefärbt und offenbar etwas kleiner war, als der des andern Auges (durch theilweise Resorption der Rindensubstanz). 4. Wenn man ältere, ganz ausgereifte Staare extrahirt, so treten sie caeteris paribus (bei gleich grosser Hornhautöffnung u. s. w.) viel leichter vollständig aus der Kapsel, was man leicht daran erkennt, dass sie ganz glatte und der Form der Linse überhaupt genau entsprechende Oberflächen haben, während von unreifen Staaren meistens Reste zurückbleiben.

2. Kapselstaar.

Trübung der Kapsel kommt fast ausschliesslich nur im Bereiche der vordern Hemisphäre vor, und zwar entweder nur als Auflagerung von Exsudaten auf der äussern Fläche (Cataracta spuria), oder als Veränderung der Kapsel selbst, so dass man sie an der erkrankten Partie auch unter dem Mikroskope nicht mehr als solche erkennen kann.

A. Als **hinterer Kapselstaar** dürfte eine angeborene Trübung in der Gegend der hintern Kapsel zu betrachten sein, welche in Form einer etwa hanfkorngrossen, scharf begrenzten, beinahe viereckigen, centralen weissen oder weissgelblichen und etwas schillernden Scheibe vorkommt. Durch Sectionen ist jedoch der Sitz solcher Trübungen noch nicht ermittelt. *Von Ammon* hat im I. B. seiner klin. Darst. auf

T. XIV. Fig. 5 einen solchen Staar abgebildet. Ich habe ihn nur zweimal beobachtet, bei einem Mädchen von 15 und bei einem Manne von 40 Jahren. In früherer Zeit wurde wohl manches als hinterer Kapselstaar angesehen, was nichts anderes als hinterer Rindenstaar war.

B. Der **vordere** (wahre) **Kapselstaar** erscheint, wenn wir vorläufig von den durch mechanische Eingriffe bedingten Formen absehen, als eine bläulich- oder kreideweisse, wenig oder gar nicht durchscheinende, gleichmässig ausgebreitete oder stellenweise stärker gesättigte Trübung unmittelbar hinter der Iris. Eine solche Trübung zeigt niemals eine symmetrische Anordnung nach den Radien und Sectoren der Linse. Was den Ausschlag gibt, ist der Befund bei gehörig erweiterter Pupille. Die Trübung nimmt nur den mittlern Theil der Kapsel ein, reicht wenigstens nie und nirgends bis zum Rande derselben. Sie hört stets mindestens $^1/_2$‴ vom Rande entfernt und scharf, wenn gleich unregelmässig, begrenzt auf. Eine mehr weniger grosse Partie der Kapsel ist undurchsichtig und durch Infiltration und Auflagerung einer körnigen Masse verdickt, derb und zäh, so dass sich diese Partie mit einer Nadel im Auge nicht zerschneiden lässt. Die genannte körnige Masse lässt die innere Fläche der Kapsel uneben und rauh erscheinen, und kann auf keine Weise, weder durch Abspülen noch durch Schaben mit einem Messer u. dgl. von der Kapsel entfernt werden. An Durchschnitten, senkrecht auf die Fläche derselben geführt, lässt sich die Kapsel auch unter dem Mikroskope nicht als solche verfolgen. Die äussere Fläche der erkrankten Partie ist glatt, manchmal etwas runzlig.

Ob die Kapsel verdunkelt und in ihrer Structur verändert werden könne, darüber ist in neuerer Zeit viel discutirt worden, seit *Malgaigne* aus 25 Sectionen alter Leute mit Cataracta (im Bicêtre 1840) den Schluss gezogen hatte, es gebe keinen Kapselstaar. *Malgaigne* wäre im vollen Rechte geblieben, wenn er aus seinen Leichenbefunden nicht mehr gefolgert hätte, als logisch gefolgert werden konnte, nämlich dass er auch da die Kapsel durchsichtig gefunden habe, wo man nach der bisherigen Ansicht Kapselstaare zu diagnosticiren berechtigt war. Noch in später erschienenen Handbüchern (von *Chelius, Himly, Andreae, Walther*) werden die Zeichen des Rindenstaares für Zeichen von Kapselstaar ausgegeben. *Ruete, Hasner* u. A. haben dem übereilten Schlusse *Malgaigne's* dadurch Allgemeingiltigkeit zu vindiciren gesucht, dass sie der Kapsel die Möglichkeit sich zu verdunkeln aus anatomischen Gründen absprachen. Ich kann einem jeden, der sich durch Autopsie überzeugen will, eine Auswahl getrübter, verdickter, knorpelähnlicher, innen rauher, aussen glatter Kapseln zeigen, und auch eine und die andere zur mikroskopischen Untersuchung überlassen, da ich alljährlich immer wieder einige frische bei der Extraction gewinne.

Auf die oben angegebenen Zeichen gestützt, nehme ich, wo ich nebst Trübung der

Linse auch Trübung und Verdickung der Kapsel finde, meistens die Extraction vor, derart, dass ich den Kranken liegen lasse, und im 2. Momente nicht mit einer Nadel, sondern mit einem Irishäkchen eingehe, dieses am obern Rande der Verdunklung in die Kapsel einpflanze, und sofort die ganze verdunkelte und verdickte Partie der Kapsel herausziehe. Bei diesem Vorgange ist es mir mehrmals begegnet, dass die ganze (vordere und hintere) Kapsel sammt der Linse dem Zuge folgte. Ich kann mehrere solche Staare (wahre Balgstaare aufweisen. Diese Lösung des Krystallkörpers aus seiner Verbindung mit den Ciliarfortsätzen (durch Zerreissung der Zonula ohne gewaltthätige Einwirkung von aussen) und mit der Hyaloidea erfolgt vermöge eines gewissen Grades von Schrumpfung der infiltrirten vordern Kapselpartie. Die Linse selbst ist bei diesem Befunde meistens weich, wohl auch mehr weniger verflüssigt; bisweilen findet man auch Kalkconcremente innerhalb der Kapsel, besonders da, wo sich die Zonula inserirt.

Nur in Fällen, wo die vordere Kapsel getrübt und verdickt ist, lässt sich die also veränderte Partie derselben, und nur da, wo die Verbindung mit der Zonula und dem Glaskörper gelockert ist, lässt sich die ganze Kapsel sammt der Linse bei der Extraction aus dem Auge entfernen. Eine gesunde Kapsel sammt dem Staare auszuziehen, wie *Ruete* l. c. S. 759 angibt, ist mir nie gelungen, nicht einmal bei Versuchen an Cadavern. In *Hasners* Entwurfe einer *anatomischen* Begründung der Augenkrankheiten kann man S. 185 folgende Stelle lesen: „Ich habe im Sommer 1846 bei einem Manne die Extraction der Linse wegen Phakomalacie mit Pyramidenstaar vorgenommen. Als ich nach Eröffnung der Augenkammer behufs des Kapselschnittes das Exsudat mit der Staarnadel nur leicht berührte, löste es sich sogleich vollständig von der Kapsel und fiel zur Hornhautwunde heraus; *die nachträglich entfernte Kapsel aber erschien vollkommen durchsichtig ohne Spur einer Substanzentartung.*“ Wie es möglich war, eine *solche* Kapsel nachträglich zu entfernen, ist mir nach meinen Versuchen an Lebenden und an Cadavern nicht begreiflich.

Diese Form von Cataracta scheint mit Congestiv- und Entzündungszuständen der Chorioidea in ursächlichem Zusammenhange zu stehen. Am häufigsten trifft man sie an glaucomatösen Augen in einem spätern Zeitraume, und nach Iridochorioiditis chronica, wo sie meistens als Catar. accreta erscheint. (Vergl. Iritis S. 100, und Chorioiditis S. 162, 163, 165, 166 und die Krankengeschichten auf S. 185, 188 und 205.) Doch findet man diese Erkrankungen der Kapsel auch bei ganz einfachen Cataracten älterer Personen, jedoch öfter bei weicher als bei harter Linse. Ob der ganze Vorgang als Entzündung der Kapsel zu betrachten sei, lässt sich wohl zur Zeit noch nicht entscheiden, um so weniger, als bisher noch keine verlässliche Diagnostik der sogenannten Periphakitis existirt, wenn man auch ohne die vorausgefasste Meinung, die Kapsel könne sich nicht entzünden, und mit den besten optischen Hilfsmitteln an das Krankenbett tritt.

Der Process, welcher hier an der Kapsel vorgeht, hat nach dem, was mich anatomische Untersuchungen gelehrt haben, grosse Ähnlichkeit mit der Erkrankung der inneren Gefässhaut der Arterien, welche *Rokitansky**) als „exeedirende Auflagerung von innerer Gefässhaut“ gesehildert hat, und als deren Endglieder er Atheroma und

*) Handbuch der patholog. Anatomie. Wien. Bd. I. S. 534.

Verknöcherung bezeichnet. Wirkliche, mikroskopisch nachweisbare Knochenbildung oder eigentlich Verknöcherung der verdickten Kapsel selbst habe ich in zwei phthisischen Bulbis gefunden.

Während des Lebens Entzündung der Kapsel mit Bestimmtheit zu erkennen war ich bisher nicht im Stande, so sorgfältig ich auch nach den Charakteren suchte, welche *von Walther**) und *Sichel***) dafür angegeben haben. Durch die häufigere Anwendung des Helmholtzschen Augenspiegels dürfte wohl auch diese Frage in kurzer Zeit entschieden beantwortet werden. *Walther's* Diagnostik hat durch das, was uns *Sichel* l. c. S. 117 darüber mitgetheilt, einen argen Stoss erlitten. „Die Beobachtung, so wie die mündlichen Erörterungen, welche wir über diesen Gegenstand mit diesem ausgezeichneten Praktiker gehabt haben, bestärken uns in der Ansicht, dass er die pigmentösen Filamente, welche man nicht selten auf der Kapsel antrifft, als Gefässbildungen der Kapsel angesehen habe. Wir haben sogar mit einander einen Kranken beobachtet, bei dem Herr von Walther eine der deutlichsten und auffallendsten Gefässbildungen in der vordern Crystalloide diagnosticirte; die Loupe indess liess mich in dem Auge dieses Subjectes nur pigmentöse braune und punktartige Blättchen entdecken, welche mit lymphatischen, gleichfalls mit Pigment überzogenen Filamenten abwechselten, und eine ungleiche Oberfläche darboten." In seinem 1849 erschienenen Handbuche B. II. S. 550 ersieht man deutlich, dass *Walther*, der den Kapselstaar als Folge von Periphakitis betrachtete, denselben noch mit dem Rindenstaar zusammen warf. Die §§. 1755, 1756 und 1757 sind schlagende Beweise dafür. Dasselbe gilt von Dr. *Stricker's* Charakteristik des Phakoskleroma und der Phakomalacia, welche letztere als Folge der Capsitis bezeichnet wird, in seiner sonst ausgezeichneten gekrönten Preisschrift über die Krankheiten des Linsensystemes, Frankfurt a. M. 1845.

Gefässentwicklung auf der mehr weniger getrübten oder erst später sich trübenden Kapsel habe ich wohl in mehreren Fällen sehr deutlich gesehen; doch konnte ich nicht entscheiden, ob sie nicht einer von der Iris ausgehenden Exsudatschichte oder der Kapsel selbst angehörten; denn immer waren zugleich unzweifelhafte Erscheinungen von Iritis zugegen. — A. Perwolf, 36 Jahre alt, kam am 5. August 1849 mit folgendem Zustande der Augen in die Anstalt. *Links:* die vordern Ciliargefässe abnorm erweitert, bei Untersuchung des Auges sehr bald einen rosenrothen Gürtel um die Cornea bildend. Die Cornea in jeder Beziehung normal. Die von Natur dunkelbraune Iris minder deutlich faserig, unbeweglich, gegen den Ciliarrand hin an mehreren Stellen an die Hornhaut angelöthet. Die Pupille rund, etwa $1^1/_2$‴ im Durchmesser, keine hintern Synechien zeigend, auch durch wiederholte Anwendung von Extr. belladonnae nicht erweiterbar. Hinter der Iris sieht man deutlich die Linse getrübt, und zwar nach dem Abstande von der Iris und nach der gelblichen Farbe zu schliessen, nur im Kerne. Die Kranke unterscheidet mit diesem Auge noch grössere Gegenstände, kann zur Noth allein herumgehen, die Finger zählen u. dgl. Bei genauerer Besichtigung fielen mir eine Menge feiner rother Äderchen auf, welche offenbar die Lage der vordern, nirgends getrübten Kapsel einnahmen, und von der Peripherie gegen das Centrum verliefen, jedoch nicht streng centripetal. Es wäre nun nöthig gewesen zu ermitteln, woher diese Gefässe kamen. Bei dem Umstande, dass sich die Pupille nicht erweitern liess, war diess jedoch nicht möglich. In der Iris waren keine Gefässe wahrnehmbar. Auf der Kapsel zählte ich sieben isolirte

*) Abhandlungen aus dem Gebiete der Medicin 1810. S. 53., und Lehre von den Augenkrankheiten, Freiburg, 1829. Bd. I. S. 112.

**) Über die Augenentzündungen, deutsch von Gross. Stuttgart, 1840. S. 110.

und einfache Reiserchen; nur eines spaltete sich in zwei Ästchen, welche über das Centrum hinüberliefen, ohne mit den entgegen kommenden in Verbindung zu treten. Einige Tage nach der Aufnahme trat eine Hernia inguinalis incarcerata ein, welche den Bruchschnitt, mithin die Transferirung auf die chirurgische Abtheilung nöthig machte.

Als die Kranke Ende October wieder auf die Augenklinik zurückkam, sah man die früher (mit Ausnahme der Gefässchen) ganz durchsichtige Kapsel an einer Stelle getrübt, welche, etwa $^1/_3$''' breit, quer durch die Pupille verlief, matt, weissgrau, in der Mitte undurchsichtig, mit verwaschenen Rändern, nicht uneben, die Äderchen noch sichtbar in die Trübung hineinragen. Auch jetzt gelang es nicht, die Pupille durch Belladonna zu erweitern. Von der Gegenwart der Gefässchen in oder auf der übrigens ganz durchsichtigen Kapsel überzeugten sich nebst vielen Andern auch mein Assistent Dr. *Seydl* und Prof. *Engel*. Bei der am 2. November vorgenommenen Extraction, welche Methode ich wählte, um die Kapsel zur mikroskopischen Untersuchung zu erhalten, misslang der Versuch, die Kapsel mit einem in die obere Partie eingepflanzten Häkchen herauszuziehen, indem das Häkchen beim Anziehen mitten durch die Kapsel durchging. Die Entfernung der ziemlich weichen Linse gelang ohne besondere Schwierigkeit ziemlich vollständig; nach derselben sah man die vordere Kapsel wegen eines leichten Beschlages mit Rindensubstanz auf dem nun schwarz gewordenen Hintergrunde durchaus graulich weiss, wie einen senkrecht gespaltenen Vorhang hinter der Iris ausgespannt; mit einer feinen Pincette gefasst, riss sie ein, ohne dem Zuge zu folgen. Durch jene Spalte, die sich bei gelindem Drucke auf den Bulbus erweiterte, nahm die Kranke die vor ihr stehenden Personen wahr. Nach erfolgter Heilung blieb so wie in andern Fällen nach einfach geschlitzter, nicht in Zipfel gespaltener Kapsel, Catar. secund. capsul. zurück. Ich habe somit auch in diesem Falle nicht evident nachweisen können, dass wirklich Entzündung der vordern Kapsel stattgefunden hatte.

C. **Auflagerungen auf der vordern Kapsel** kommen in verschiedener Form und Grösse vor. Insofern die Kapsel darunter ganz unverändert, mindestens vollkommen durchsichtig sein kann, was sich jedoch während des Lebens nicht mit Sicherheit bestimmen lässt, kann man die hieher gehörigen Formen als *Catar. spuria* bezeichnen.

a. Hieher gehört zunächst der erworbene *vordere Centralkapselstaar*, Catar. capsulae anterioris centralis, welchen wir im I. Bande S. 232—236 besprochen haben.

b. Derselbe darf nicht verwechselt werden mit dem *angeborenen vorderen Centralstaare*, welcher gleichfalls in Form eines Punktes oder in Form einer Pyramide (Cat. pyramidalis) vorkommt. Der *angeborene punktförmige vordere Centralkapselstaar* erscheint fast ohne Ausnahme auf beiden Augen zugleich als ein lichtgrauer Punkt, ein wenig nach oben und innen vom Centrum der Pupille scharf begrenzt, matt, nicht im mindesten erhaben, noch in die Tiefe reichend. Durch eine Section von *Ammon**) ist es sicher gestellt, dass die Trübung nicht bloss in der Linse, sondern auch in der Kapsel ihren Sitz hat. Er fand die

*) Zeitschrift, Band III. S. 76.

Catar. centr. in 2 Fällen als einen Centralfleek auf der vordern Kapselwand, konnte jedoch weder mit unbewaffnetem noch mit bewaffnetem Auge eine Erhabenheit auf derselben entdecken. Die dunkle weisse Stelle auf der Linsenkapsel unterschied sich von andern Punkten der Linsenkapsel durch grössere Dichtigkeit. Beide waren von Kindern, die etwa 14 Tage vor der Zeit geboren waren. — Den *angeborenen Pyramidenstaar* sah ich im Jahre 1839 bei zwei Geschwistern aus Welmschloss, einem 18- und einem 13jährigen Mädchen, als einen stumpfspitzigen, zuckerhutähnlichen Kegel mit etwa 1½‴ breiter Basis ziemlich tief hinter der Iris anfangend, nirgends mit der Iris zusammenhängend, mit der Spitze bis nahe an die Cornea reichend, weiss wie frisch geronnener Käse, an der Spitze etwas glänzend.

Das eine Auge von der ältern wurde von Dr. *Paulus* plastisch nachgebildet, und dieses sehr gelungene Präparat wird in der Sammlung der Augenklinik allhier aufbewahrt. Die Bulbi waren ziemlich vollkommen entwickelt, die Regenbogenhäute etwas matter gefärbt, das Sehvermögen sehr beschränkt. Sie erkannten grössere Gegenstände, die Finger, einen Schlüssel u. dgl., und konnten allein gehen. Bei beiden machte Prof. *Fischer* die Depression durch die Sclera, bei der ältern auf dem rechten Auge, wo nur deutliche Lichtempfindung bestand, bei der jüngern links, wo das Sehvermögen von dem rechts nicht verschieden war; bei jener stieg der Staar wieder auf, bei dieser blieb er liegen, und ich sah diese 1852 wieder in Karlsbad, wo sie in Dienst stand. Da sie mir versprach, nach Prag zu kommen, habe ich ihren Zustand nicht genauer erhoben. Sie ist leider nicht gekommen. — *Von Ammon**) verdanken wir einen genauen Sectionsbefund eines solchen Staares. „Die ganze Linse hing innigst mit der Kapsel zusammen, so dass beide nur mit Mühe von einander getrennt werden konnten. Die Kapsel bildete hie und da einzelne Falten, war aber nicht verdickt, und frei von aller Wucherung. Die pyramidale Erhabenheit sah so aus, als hätte sich durch ein kleines Loch der vordern Kapsel im Centrum ein Stückchen Linsensubstanz hervorgedrängt. Die theilweise von der verdunkelten gelben Linsensubstanz, wenn auch mit Mühe trennbare Kapsel konnte im Centrum da, wo die pyram. Hervorragung stattfand, nicht abgezogen werden, sondern verschmolz hier mit der Linsenmasse gänzlich. Auffallend war die abgeflachte hintere Linse.“ — *Beers***) Angaben über den anatomischen Befund bei solchen Staaren sind zu allgemein gehalten, und dürften sich eher auf jene Pyramidenstaare beziehen, welche in Folge durchbohrender Hornhautgeschwüre entstehen, als auf die angebornen.

c. Als mehr flache und dem Sitze und der Form nach nicht so constante Auflagerungen auf der vordern Kapsel kommen mehrere Arten sogenannter Kapselstaare vor, denen man je nach der verschiedenen Form, welche ziemlich gleichgiltig ist, verschiedene Namen beigelegt hat. Es sind diess die *Cataracta punctata, marmoracea, striata, fenestrata, stellata, trabecularis, dendritica, chorioidealis s. pigmentosa* etc. Vor Allem muss bemerkt werden, dass ähnliche Figuren, wie

*) Zeitschrift, Bd. III. S. 79.

**) Lehre von den Augenkrankheiten. Wien, 1817. Bd. II. S. 298.

diese Namen andeuten, auch durch partielle Trübung der Rindensubstanz hervorgerufen werden können. Hier ist nur von jenen Zuständen die Rede, wo von der Iris ausgeschiedene Exsudate mit oder ohne Pigment auf der Iris hängen. Diese Trübungen können im Allgemeinen leicht als Producte von Iritis nachgewiesen werden, bald mit Hilfe der Anamnesis, bald nach der Inspection allein. Letzteres ist besonders dann leicht möglich, wenn sogenannte hintere Synechien oder wenn zugleich Pigmentablagerungen auf der Kapsel vorhanden sind. Dass nicht in allen Fällen, wo der Pupillarrand ringsum oder stellenweise an die Kapsel angelöthet zu sein scheint, wirkliche Verwachsung oder auch nur Anlöthung stattfindet, wurde schon bei der Lehre von der Iritis bemerkt.

Sichel l. c. S. 110 betrachtet diese Trübungen als Folge von Periphakitis. In der Schilderung, die er von dieser entworfen hat, kann ich nichts anderes erkennen, als die Zeichen von Iritis, namentlich von Iritis chronica, welche frühere Autoren als Uveitis, Iritis occulta, Iritis exsudativa, Hydromeningitis u. dgl. beschrieben haben. *Stricker* will aus allgemein pathologischen Sätzen schliessen, dass Exsudate und Pigmentmolekeln, von der Iris geliefert, nur dann an der Kapsel haften bleiben können, wenn diese zur Zeit der Anlagerung selbst entzündet war. Man ersieht aber aus seiner Schilderung der Phakomalacie, dass er auch da Periphakitis annimmt, wo entschieden keine vorhanden ist, namentlich bei Catarr. corticalis. Es ist Thatsache der Beobachtung, dass in Folge von Iritis Pigmentablagerungen bemerkt werden, und zwar nicht nur an der Kapsel, sondern auch mitunter an der Descemetschen Haut. Am häufigsten aber bemerkt man, wie schon *Beer* hervorgehoben hat, Pigmentauflagerungen an der vordern Kapsel nach traumatischen Einwirkungen auf das Auge, und diese Pigmentflecke auf der Kapel findet man in der Mehrzahl der Fälle ohne alle Spur vorausgegangener Iritis.

II. Verschrumpfung des Krystallkörpers.

Wenn die vordere Kapsel derart verletzt worden ist, dass sie dem Kammerwasser durch längere Zeit freien Zutritt zur Linsensubstanz gestattet, wenn, selbst bei unbedeutender Verletzung der Kapsel, ihre Verbindung mit der Linse gestört (durch Erschütterung, Verschiebung der Linse innerhalb der Kapsel), oder wenn der Zusammenhang der Kapsel mit dem Ciliarkörper durch Zerreissung der Zonula Zinnii in grösserer Ausdehnung getrennt worden ist, so verliert die Linse und meistens auch die Kapsel nicht bloss ihre Durchsichtigkeit, sondern auch ihre Form und ihr Volumen, indem die Linse mehr weniger verflüssigt und aufgesogen wird und die Kapsel ihre Gestalt und Ausdehnung nicht selbstständig behaupten kann. Hieraus entstehen mehrere Arten von Cataracten, welche nebst der Trübung auch Schrumpfung

des Krystallkörpers zeigen. Je nachdem hiebei die Linse ganz oder nur zum Theile fehlt, ist der Staar ein Kapsel- oder ein Kapsellinsenstaar. Der Form nach erscheint der Staar als *Catar. membranacea* (traumatica, secundaria), als *Catar. arida siliquata*, oder als *Catar. cystica* (tremula, natatilis).

Wenn die Linse fehlt oder merklich verschrumpft ist, so liegt die Iris tiefer und zeigt bei raschen Wendungen des Bulbus ein deutliches Schlottern. Fehlt auch die Kapsel (im Bereiche der Pupille), so zeigt die Pupille eine reinere Schwärze, wenigstens bei Erwachsenen, als im normalen Zustande. Das Schlottern der Iris wird nur dann vermisst, wenn der Pupillarrand an die Kapsel angewachsen und rückwärts gezogen ist. Bei Catar. cystica kann die Iris auch abnorm vorwärts gedrängt sein, wie wir weiterhin sehen werden.

a. Erscheint der Staar als *Catar. membranacea* in Form einer hinter der Iris ausgespannten Membran oder Platte, so ist diese ungefähr $^1/_2$‴ hinter der Iris gelegen, d. i. in einer Ebene, welche durch die Firsten der Ciliarfortsätze gezogen gedacht wird. Es ist durchaus irrig, wenn man meint, nach Beseitigung der Linse, wie namentlich nach Staaroperationen, werde die hintere Kapsel in der tellerförmigen Grube aus einer concaven in eine convexe Fläche verwandelt. Sie rückt immer nur bis zu der genannten Ebene vor, wie wir weiter unten noch erläutern werden. Bei Catar. membranacea erscheint die Trübung durchaus oder nur stellenweise undurchsichtig, und dann knorpel-, kreide- oder gelblich-weiss, oder sie ist mehr weniger durchscheinend, bläulich weiss, spinnwebenähnlich u. dgl. Die Consistenz ist bald knorpel- oder lederartig, bald mürbe, bröcklich, leicht zerreisslich. Ihre Anheftung an die Ciliarfortsätze ist in dem einen Falle unzertrennlich fest, so dass, wenn man sie stark anzieht, selbst die Sclera einwärts gezogen wird, in andern Fällen ziemlich locker, so dass sie dem Zuge eines Irishäkchens oder einer Nadel weicht. Nach hinten hängt eine solche Membran in der Regel mit der Glashaut zusammen, wenigstens fliesst, wenn man sie durch einen Einstich in die Cornea noch so vorsichtig anzieht, immer etwas Glaskörper aus, und zwar von verminderter Consistenz.

In andern Fällen, namentlich nach Staaroperationen, sieht man hinter der Pupillaröffnung der Iris einzelne Streifen oder Zipfel verdunkelter Kapsel, bald frei in der genannten Ebene ausgespannt, bald mit dem Pupillarrande verwachsen, wohl auch, wenn nach der Extraction Irisvorfall entstanden war, durch die Pupille zur Hornhautnarbe streichend und mit dieser unzertrennlich verschmolzen. Man bezeichnet

diese Membranen mit Rücksicht auf ihre Entstehung gewöhnlich als Catar. secundaria. Sie sind sehr häufig durch Pupillensperre verdeckt. Legt man in Fällen, wo z. B. nach der Extraction die Pupille gesperrt wurde, sei es einfach durch Iritis oder durch allmälig vernarbten Irisvorfall, durch Iridectomie eine Öffnung in der Iris an, so findet man nicht selten hinter derselben eine trübe Membran ausgespannt, die den Zweck der Coremorphose vereitelt, falls man nicht sofort mit Häkchen oder Pincette eingeht, und dieselbe auszieht oder einreisst, was jedoch nicht immer gelingt.

Dass diese Membranen keine blossen Exsudate, und auch nicht immer bloss gerunzelte und mit Linsenresten beschlagene, sondern meistens in ihrer Structur gänzlich veränderte Kapseln sind, dafür spricht nicht nur ihre flache Ausbreitung hinter der Iris, mit welcher sie gar oft nicht im mindesten zusammenhängen, nicht nur ihr Auftreten in Fällen, wo nicht eine Spur von Entzündung bemerkt worden war, sondern auch und vor Allem die anatomische Untersuchung von operirten Augen, auf die wir weiter unten zurückkommen. Man wird selten ein von Cataracta geheiltes Auge zu Gesicht bekommen, wo nicht Reste verdunkelter Kapsel (vorderer) schon bei gewöhnlicher Weite der Pupille sichtbar wären. Man kann bei der Operation bis zu einer gewissen Grenze vorausbestimmen, ob Kapselnachstaar zu besorgen sei oder nicht. Es hängt diess hauptsächlich von der Art und Weise ab, wie die vordere Kapsel geöffnet wird. In jenen Fällen, wo bei der Extraction die verdunkelte und verdickte vordere Kapsel vor oder nach dem Austritte der Linse extrahirt worden war, habe ich später nicht ein einziges Mal solche Nachstaare, solche getrübte membranöse Ausbreitungen hinter der Pupille bemerken können. Auch da, wo die Extraction mit Glaskörperverlust verläuft, findet man äusserst selten, und da nur gegen die Peripherie hin, solche Nachstaare, welcher Umstand bekanntlich zu dem Vorschlage geführt hat, unmittelbar nach Vollendung der Extraction etwas Glaskörper abfliessen zu machen. Auch nach der Reclination ist man nur dann vor dem Nachstaar absolut sicher, wenn die vordere Kapsel, in ihrem mittlern Felde getrübt und so verdickt, dass die an sie aufgesetzte Nadel nicht durch sie durchgehen kann, ringsum von der Zonula losgerissen, mit in den Glaskörper versenkt wird und dort liegen bleibt.

Die Catar. membranacea (secundaria) kann durch verschiedene Substrate bedingt sein, durch Schrumpfung und Faltung der vordern Kapsel, durch Auflagerung von Exsudat an ihre Aussenfläche von der Iris oder von den Ciliarfortsätzen und der Zonula her, durch Präcipitation getrübter Linsenpartikelchen an die Innenfläche oder endlich durch Substanzveränderung (Folge von Entzündung?) der Kapsel selbst, wobei immer ihre Innenfläche mehr weniger rauh und uneben erscheint. Meistens sind mehrere dieser Zustände zugleich vorhanden. — Trübung durch Schrumpfung und Runzelung der vordern Kapsel allein kommt ganz gewiss vor. Man kann sich davon überzeugen, indem man nach Ausgleichung der Falten unter dem Mikroskope die vorher trüb erscheinende Kapsel wieder glashell findet. Eine solche Trübung hat

auf dem schwarzen Hintergrunde des Auges nie ein gesättigt weisses Aussehen; sie gleicht mehr einem Spinnengewebe. — Auflagerungen auf der Aussenfläche der Kapsel als Producte von Entzündung der Iris kann man nur in jenen Fällen supponiren, wo die Iris an einer oder der andern Stelle Adhäsionen mit der Kapsel zeigt. Sie sind niemals ganz gleichmässig vertheilt, haben ein sehnig glänzendes Aussehen, und bilden für sich allein niemals eine flächenförmig ausgespannte, sondern eine faden- oder bandförmige Trübung. — Auflagerungen von Linsenresten an der Innenfläche der vordern Kapsel bieten Anfangs ein lockeres lichtgraues Aussehen dar; mit der Zeit werden sie resorbirt oder gehen nach Anlöthung der vordern an die hintere Kapsel in einen derben und stationären Zustand über, in welchem man sie als solche nicht mehr erkennen kann. Die hiedurch entstandene Masse ist bald knorpelähnlich, lederartig zäh, bald kreide- oder gypsartig, hart oder bröcklich.

b. Jene Formen, wo die rückständige und gleichsam eingedickte oder eingetrocknete Linsensubstanz sammt der sie umschliessenden geschrumpften Kapsel eine mächtige (bis 1‴ dicke), ganz undurchsichtige, weisse oder weissgelbe, kuchenförmige Masse darstellt, hat man (seit *Ad. Schmidt* und *Beer)* wegen Ähnlichkeit mit einer eingetrockneten Schotenfrucht *Catar. arida siliquata* genannt. Oft ist bei diesem Zustande die Kapsel nicht bloss gerunzelt, sondern auch in ihrer Substanz verändert. Diese Formen scheinen sich hauptsächlich nach Erschütterungen des Linsensystemes, nach Störung des Zusammenhanges zwischen Kapsel und Linse zu entwickeln. Zur Zeit ist es noch unentschieden, ob eine Verschiebung der Linse innerhalb der Kapsel erfolgen könne, ohne dass diese zugleich eingerissen wurde. Ist letzteres nothwendig, so muss man wohl annehmen, dass sich die Kapselöffnung wieder geschlossen, bevor das Kammerwasser Auflösung der Linse bewirken konnte. In so fern als eine solche Eindickung und Verschrumpfung auch nach ausgedehnter Störung der Verbindung des Krystallkörpers mit dem Ciliar- und Glaskörper eintreten und dadurch eine mehr weniger freie Beweglichkeit einer solchen Catar. bei den verschiedenen Wendungen des Bulbus bemerkbar werden kann, wurden auf diese Formen auch die Ausdrücke: *Zitter-* oder *Schwimmstaar* (Catar. tremula vel natatilis) angewendet. Meistens aber hängen trockenhülsige Staare, so wie die häutigen an einer oder an mehreren Stellen wider Vermuthen fest an der Peripherie, und steigen daher bei wiederholten Versuchen, sie in den Glaskörper hineinzudrücken, immer wieder auf, woher die Bezeichnung *Catar. elastica* entstand.

c. Bisweilen findet man die Linse getrübt und mehr weniger erweicht oder verflüssigt, die vordere Kapsel in ihrer mittlern Partie getrübt und verdickt, den ganzen Krystallkörper etwas geschrumpft, seine Verbindung mit dem Ciliär- und Glaskörper bedeutend gelockert oder völlig aufgehoben, und in Folge dieser Veränderungen in eine kugelrunde schlaffe Blase verwandelt. Man hat diesen Zustand *Balgstaar, Catar. cystica* genannt, und auch hier bei völliger Lösung den Ausdruck Catar. natatilis, bei theilweiser: Catar. tremula gebraucht. Am häufigsten findet man diesen Zustand des Linsensystemes an Augen, welche an Chorioiditis oder Iridochorioiditis gelitten haben, und es ist mehr als wahrscheinlich, dass die Verdickung und Schrumpfung der vordern Kapsel Ursache der Ablösung vom Ciliar- und Glaskörper ist; doch kommt er auch nach Erschütterungen des Auges vor. Von der verschiedenen Lagerung solcher Linsen soll im nächsten Abschnitte die Rede sein. Hier haben wir nur noch zu erinnern, dass in Folge dieses Zustandes das Bild einer Catar. arida siliquata oder auch Verkalkung der Linse ohne völligen Verlust der äussern Form eintreten kann.

Beer l. c. S. 296 und 297 bemerkt über diese Form Folgendes: „Der Balgstaar charakterisirt sich durch schneeweisse Farbe; bald liegt er so nahe an der Traubenhaut, dass er sogar die Regenbogenhaut vorwärts drängt, bald scheint er wieder von derselben etwas entfernt zu sein, und dieses hängt fast immer nur von der Richtung des Kopfes ab; denn er nimmt leicht eine Kugelform an und drängt sich daher bei vorwärts geneigtem Kopfe an die Traubenhaut, ja zuweilen scheint er bei stark vorwärts geneigtem Kopfe sogar durch die Pupille in die vordere Kammer vordringen zu wollen.“ „Ich habe die Kapsel bei diesem Staare einige Male wirklich eine starke Linie dick und so zähe wie dichtes Leder gefunden; die Linse selbst war sulzig oder milchartig entmischt, jedoch die Quantität dieser Flüssigkeit stand niemals im Verhältniss mit dem Volumen einer gewöhnlichen Linse. Im Wasser erscheint die Form des ausgezogenen Staares völlig kugelrund, ausser dem Wasser liegt er ziemlich platt wie ein nicht ganz vollgefüllter Sack auf. Meistens springt dieser Staar gleich nach der zweckmässigen Öffnung der Hornhaut von selbst und unversehrt aus dem Auge.“ Ich habe *Beer's* Angaben vielfältig bestätigt gefunden, bis auf das, dass ich die vordere Kapsel nie so dick, und die hintere niemals in ihrer Substanz verändert sah.

Die Schrumpfung des Krystallkörpers wird viel häufiger bei jugendlichen Individuen beobachtet, als bei älteren, wenn nicht äussere traumatische Einflüsse den Anstoss dazu gegeben haben. Man beobachtet sie namentlich oft nach Convulsionen im Kindes-

alter. Es frägt sich, ob die Erkrankung des Krystallkörpers durch die Convulsionen (mechanisch) herbeigeführt wurde, oder ob beides, Erkrankung der Linse und Convulsionen, durch ein gemeinschaftliches Grundleiden, z. B. Hydrocephalus, bedingt werde. Im ersten Falle müsste man annehmen, dass durch die Convulsionen, durch die Gewalt, welche die convulsivisch bewegten Muskeln auf die Contenta des Bulbus ausüben, Zerreissung der vordern Kapsel oder der Zonula bewirkt werde; im 2. Falle dürfte Hemmung in der weitern Entwicklung, Störung in der Ernährung des Krystallkörpers zu supponiren sein. Wenn man bedenkt, dass bei den Convulsionen die Bulbi oft mit Blitzesschnelle von einer Richtung zur entgegengesetzten geworfen werden und dass bei dieser raschen Bewegung die specifisch schwerere Linse offenbar eine grössere Geschwindigkeit annehmen muss, als die wässrige und die Glasfeuchtigkeit, so lässt sich's wohl denken, dass entweder die Kapsel oder die Zonula dadurch zum Zerreissen gebracht werden könne. Vielleicht auch, dass die rasche Compression des Bulbus, welche durch die spastische Contraction sämmtlicher Augenmuskeln bewirkt werden dürfte, dieselbe Wirkung auf die Kapsel oder Zonula herbeizuführen vermag, wobei man jedoch bei der Incompressibilität des Humor aqueus et vitreus momentane Nachgiebigkeit der Cornea oder Sclera annehmen müsste. Denn es darf nicht unbemerkt bleiben, dass bei Erwachsenen nach den heftigsten Convulsionen, z. B. bei Hysterie, die Entstehung von Cataracta nicht beobachtet wird.

III. Verrückung der Linse aus ihrer Lage.

In Folge von Stössen auf das Auge kann es geschehen, dass die Linse allein oder sammt ihrer Kapsel *unter die Bindehaut der geborstenen Sclera vorfällt.* Siehe Krankheiten der Sclera S. 16 und Krankengeschichten S. 17.

Eines von *Franke* beobachteten Falles dieser Art erwähnt *Himly**) S. 204. „Man sah nach einem heftigen Stosse die Linse ½‴ vom obern Hornhautrande unter der Conjunctiva und auf einem Risse der Sclera liegen; nach einem Jahre war sie ausser einer etwas grössern Trübung unverändert; da die Geschwulst fast gar nicht belästigte, das Gesicht auch allmälig sich besserte, so dass die Frau mit einer Staarbrille ziemlich deutlich Gegenstände unterschied, so ward keine Operation vorgenommen.“

Ist die vordere Kapsel absichtlich oder zufällig in grosser Ausdehnung eröffnet worden, so kann es geschehen, dass die getrübte oder ungetrübte *Linse in die vordere Kammer vorfällt.* Erregt sie daselbst keine entzündlichen Zufälle, so kann sie ihre Durchsichtigkeit durch 2—3 Wochen behalten, wird sodann trübe, ringsum erweicht, und entweder vollständig oder nur theilweise aufgesogen. Die Aufsaugung kann nämlich dadurch verhindert werden, dass der Kern der Linse von Kalksalzen incrustirt oder auch ganz in ein kalkiges Concrement verwandelt wird, und dann gleich einem fremden Körper in der vordern Kammer verweilt, oder abwechselnd bald vor bald hinter der Iris seinen

*) Krankheiten und Missbildungen des menschlichen Auges. Berlin, 1843. Bd. II.

Sitz aufschlägt. — In den meisten Fällen jedoch erregt die vorgefallene Linse Entzündung, bloss der Iris und der Cornea, oder des ganzen Bulbus (Panophthalmitis). Entzündung tritt besonders dann ein, wenn das Auge nebst der Sprengung der Kapsel sonst noch durch Erschütterung oder Verwundung bedeutend gelitten hat, wenn die Linse nur zum Theile in die vordere Kammer treten kann und gleichsam von der Iris umklammert wird, wenn sie rasch aufquillt oder wenn ein solches Auge nicht sorgfältig vor irritirenden Einflüssen geschützt wird. Wie man in einem solchen Falle vorzugehen habe, werden wir bei der Nachbehandlung nach der Reclination, nach welcher dieser Zufall am häufigsten vorkommt, erörtern.

Ist die Verbindung des Krystallkörpers mit dem Ciliar- und Glaskörper ganz oder grösstentheils getrennt, so kann derselbe seine Form und Durchsichtigkeit im Allgemeinen wohl nicht lange behaupten, und es erfolgt, je nachdem dabei die vordere Kapsel eingerissen oder ganz geblieben war, früher oder später Resorption, oder Catar. membranacea, arida siliquata oder cystica, von denen schon die Rede war. Es kommen aber auch Fälle vor, wo die aus ihrer Lage getretene Linse Monate, selbst Jahre lang ihre Durchsichtigkeit beibehält, wohl desshalb, weil sie nicht nur noch in der Kapsel eingeschlossen, sondern auch noch durch ihr Aufhängeband mit den Ciliarfortsätzen in Verbindung geblieben ist. Man kann diesen Zustand füglich als *Luxatio lentis* bezeichnen. Er setzt einerseits Erweichung, Verflüssigung des Glaskörpers, andererseits Erschlaffung, Ausdehnung der Zonula voraus. Ich habe einen Fall von spontaner Luxation des Krystallkörpers nach oben und zwei Fälle mit Vorfall in die vordere Kammer beobachtet.

Ende October 1849 wurde ein Mädchen von 24 Jahren zur Beobachtung auf die Klinik aufgenommen. Sie war im Findelhause geboren, besass von Kindheit an ein sehr mangelhaftes Gesicht, hatte desshalb weder lesen noch schreiben gelernt, und konnte nur etwas nähen (in gröberem Zeuge); Geldmünzen erkannte sie auch nach dem Gepräge. Alle feineren Gegenstände musste sie dem rechten Auge auf 3—4 Zoll nahe bringen; auf dem linken hatte sie von jeher „nur einen Schein." Sie sah gesund aus, war gut entwickelt, und versicherte nie krank gewesen zu sein, auch niemals entzündete Augen oder Kopfschmerzen gehabt zu haben. Gegen Ende September hatte sie ohne bekannte Veranlassung angefangen, allmälig weniger zu sehen, was sie bewogen hatte, im Spitale Hilfe zu suchen. — Die Bulbi von normaler Grösse, Lage und Beweglichkeit, etwas weicher anzufühlen. Der Blick wie bei Amaurotischen. Die Pupille des linken Auges ein wenig nach innen und oben abweichend, wenn die des rechten gerade nach vorn gerichtet ist (Strabismus convergens). Die Hornhäute normal; die Regenbogenhäute blaugrau, matt, ziemlich lebhaft, beweglich, selbst bei leichteren Bewegungen der Augen stark schlotternd, in der untern Hälfte etwas zurückgetreten, innen und oben dagegen vorwärts gewölbt. Die Pupillen rund, nicht vollkommen schwarz; sieht man genauer hinein,

so erkennt man die Linse wie einen dunklen Rauchtopas, offenbar aus ihrer Lage getreten, und zwar nach innen und oben, und daselbst die Iris vordrängend, denn es erscheint nach unten ein vollkommen schwarzer, etwa $^1/_2$''' breiter Meniscus, dessen convexen Rand die Iris, den concaven die Linse bildet. Erweiterung der Pupille durch Belladonna liess diesen Meniscus grösser erscheinen und gab hinreichenden Aufschluss über die Lage der Linse. Diese änderte sich weder nach längerer Rückenlage noch nach wiederholter Vorwärtsneigung des Kopfes (Bauchlage). Die Störung des Gesichtes schien mehr durch Erkrankung der Netzhaut und des Glaskörpers, als durch die ohnehin geringe Trübung der Linse bedingt zu sein. Hieraus erklärt sich wohl, warum kein Doppeltsehen vorhanden war, welches bei normaler Energie der Netzhaut wohl kaum gefehlt haben würde. Die Kranke wurde in statu quo entlassen.

Die Beschreibung des folgenden Falles, den ich 1842 sah, theilte mir der königl. ständische Augenarzt Dr. *Ryba* zur Veröffentlichung mit.

Anton Thum aus Birkstein, 13 Jahre alt, im Verhältnisse zu seinem Alter körperlich und geistig wenig entwickelt und mit Spuren von Rhachitis behaftet, wurde mir nebst seiner achtjährigen Schwester *Theresia* zu Anfang Juni 1842 vorgeführt. In den vordern Kammern beider Augen des Knaben zeigten sich runde, abgeplattete, im Umfange hellspiegelnde, vollkommen durchsichtige Körper von etwas mehr als $2^1/_2$''' Durchmesser, welche mit ihrem untern Rand dem Boden der vordern Augenkammern, ohne diesen vollends zu berühren, sehr genähert lagen, mit ihrem obern Rande die ganze Pupille überragten und durch ihre blass weingelbe Färbung von der farblosen wässerigen Feuchtigkeit abstachen. Beide Augen waren bis dahin von aller Entzündung frei geblieben. Die braune Iris hatte ihre normale Structur und Contractilität behalten, auch die durch die vorgefallenen Linsen deutlich sichtbaren Pupillen waren schwarz und rein, nur an ihrem untern Rande etwas herabgedrückt, so wie der ganze mittlere Theil der Iris bei dieser Lage der Linsen etwas concav oder zurückgedrängt erschien. Im Dunkel bei der Rückenlage des Kranken schlüpften in beiden Augen die vorgefallenen Linsen leicht in die hintere Augenkammer zurück; dann erschien die Iris wieder plan, reagirte um so freier gegen das Licht, zeigte aber zugleich, mehr am rechten als am linken Auge, ein deutliches Wogen oder Schlottern (Iridodonesis). In der Mitte der übrigens reinen Cornea war ein Nebelfleckchen, etwas kleiner am rechten als am linken Auge, zu bemerken. Im Umkreise der Cornea liess die verdünnte Sclera stellenweise die Chorioidea mehr oder weniger durchscheinen. Übrigens bot der Bulbus in Form, Grösse und Anfühlen nichts Abnormes dar. Das Sehvermögen beider Augen, insbesondere des rechten, war noch ziemlich gut erhalten, so dass der Kranke sowohl mit dem rechten als linken Auge Gegenstände mittlerer Grösse in beträchtlichen Fernen unterschied, gewöhnlichen Bücherdruck aber mit dem rechten Auge nur auf 4 Zoll, mit dem linken sogar nur auf 3 Zoll Ferne zu lesen vermochte. Die Linsen waren bereits vier Monate früher, als ich den Kranken zuerst sah, in beiden Augen zugleich ohne bekannte Veranlassung in die vordern Augenkammern vorgefallen. Da von ihrem längern Verbleiben daselbst grosse Nachtheile zu besorgen waren, so entschloss ich mich sogleich zur Extraction derselben, und zwar vorerst auf dem linken Auge, wo das Sehvermögen bereits schwächer zu werden begann. Ich verrichtete also diese Operation im St. Lazarusspitale am 12. Juni 1842 in Gegenwart mehrerer Ärzte. Obwohl der Kranke seit einigen Tagen an den Anblick der Instrumente, die er mit dem zu operirenden Auge deutlich sah, durch täglich wiederholte Scheinangriffe gewöhnt worden, welche Proben er zuletzt recht gut zu bestehen schien, so gebärdete es sich doch, als es zur wirklichen Operation kam, höchst

widerspenstig und konnte nur mit Gewalt festgehalten werden. Ich führte das Staarmesser so durch die vordere Augenkammer, dass in einem und demselben Aete zugleich mit dem Hornhautschnitte auch die Lösung der in ihrer Kapsel eingehüllten Linse von ihren übrigen organischen Verbindungen und ihre Entfernung aus der vordern Augenkammer vollzogen war. In der That drang die in ihrer unverletzten Kapsel eingeschlossene Linse zugleich mit Vollendung des Hornhautschnittes hervor, und da das operirte Auge alsogleich geschlossen und der Kranke eiligst auf den Rücken gelegt wurde, so ging auch von dem Glaskörper fast nichts verloren. Es stellte sich keine beträchtliche Entzündung in dem operirten Auge ein. Bei der Wiedereröffnung desselben am 17. Juni erschien die Hornhautwunde gut geschlossen, ungetrübt, die Conjunctiva bulbi fast gar nicht geröthet. Nachdem er aber am 20. Juni über Nacht wegen der Abreise seiner Mutter viel geweint, und laut der Aussage der Wärterin das operirte Auge beim Abwischen der Thränen mit der Hand oftmals gedrückt hatte, zeigte sich am folgenden Morgen längs der Schnittwunde eine graue Trübung, welche auch in der Folge nicht völlig verschwand, jedoch ganz ausser dem Bereiche der vollkommen reinen Pupille verblieb. Da keine weitere Entzündung folgte, so wurde der Kranke den 26. Juni geheilt entlassen. Das Sehvermögen des operirten Auges hatte sich soweit gebessert, dass der Knabe damit *in der gewöhnlichen Sehweite* ohne Brillen leicht lesen und schreiben, den Schulunterricht benützen und nach einigen Jahren das Fleischerhandwerk erlernen konnte, während das nicht operirte rechte Auge allmälig vollständig erblindete, da die fahrlässigen Eltern des Knaben sich mit dem einerseits errungenen Erfolge begnügten.

Die mir mit Anton Thum zugleich vorgeführte achtjährige Schwester desselben *Theresia Thum* soll nach der Erzählung ihrer Eltern vor mehr als anderthalb Jahren, ebenso wie jetzt ihr Bruder, in beiden Augen dieselben Erscheinungen spontan vorgefallener Linsen dargeboten haben. Diese waren im Anfange ebenfalls rein und durchsichtig, nur etwas gelblich gefärbt und, wie der Vater sich ausdrückte, „Öltropfen ähnlich.“ Erst seit 7 Monaten sollen sie sich allmälig verdunkelt haben. Ein Jahr nach dem ersten Erscheinen der Krankheit stellten sich, angeblich in Folge eines zufälligen Sturzes auf's Gesicht, bei dem Mädchen wiederholte Anfälle sehr hartnäckiger Augenentzündungen ein. Als ich das Mädchen zuerst sah, war sie auf beiden Augen vollkommen erblindet. Im rechten Auge war noch eine äusserst schwache Lichtempfindung übrig, im linken Auge war auch diese ganz und gar erloschen. Die völlig verdunkelten Linsen haben überdiess durch Ausdehnung einen so grossen Umfang erreicht, dass sie, weil die vordern Augenkammern sie nicht mehr fassen konnten, sich in den hintern Raum der Kammern zurückzogen, wo man sie durch die weit ausgedehnten Pupillen unbeweglich festsitzen sah. Um die weit geöffneten Pupillen bildete die missfarbige, atrophische Iris nur einen sehr schmalen Streif, und im Umkreise der glanzlosen Cornea zeigte die offenbar sehr verdünnte Sclera mehrere bleigraue Wülste. Die Augen fühlten sich hart und gespannt an, der ganze linke Augapfel war beträchtlich vergrössert. Mehr aus Curiosität, als in Erwartung irgend eines namhaften Erfolgs unternahm ich auf wiederholtes dringendes Bitten der Eltern eine Kapseldiscission durch die Cornea auf dem rechten Auge. Es erfolgte keine grössere entzündliche Reaction, aber auch keine wesentliche Änderung in dem Gange der Krankheit, die Linsensubstanz erwies sich weich, nicht flüssig, und die Kranke verliess zu bald (zugleich mit ihrem Bruder) das Spital.

Einer mir zugekommenen Nachricht vom Jahre 1845 zu Folge war das rechte, nicht operirte Auge des *Anton Thum* auch schon in den eben beschriebenen Zustand der Augen seiner Schwester übergegangen. „Der rechte Augapfel ist vergrössert, drängt

sich kegelförmig aus der Augenhöhle heraus, so dass er beim Schliessen der Augenlider nur unvollkommen bedeckt wird. Mit Ausnahme einer nur geringen Lichtempfindung ist sein Sehvermögen gänzlich erloschen, auch treten zeitweilig Schmerzen ein.“ — „Das operirte Auge zeigt mit Ausnahme einer Hornhautverdunklung, die sich indessen von der Schnittnarbe etwas mehr hinauf verbreitet hatte, nichts Abnormes. Der (nun 16jährige) Operirte sieht alle Gegenstände ohne Rücksicht auf Nähe und Ferne ganz deutlich, und übt sein Fleischerhandwerk ungehindert aus.“

Die *spontane Senkung der ungetrübten Linse* hat *Sichel**) zuerst genauer geschildert. Da mir selbst nicht hinreichende Beobachtungen zu Gebote stehen, so will ich die Bemerkungen dieses erfahrenen Autors auszugsweise mittheilen.

„*1. Stadium.* Da die Senkung gewöhnlich langsam, höchst selten schnell erfolgt, so entsteht zuerst *Trübung des Gesichtes*, indem das Schwanken des durchsichtigen Krystallkörpers das Gesicht trüb und unsicher macht. Der Kranke kann besonders kleine Gegenstände nicht mehr genau sehen, und ermüdet sehr bald bei der Arbeit; manchmal scheinen ihm auch die Gegenstände eine schwankende, wogende oder sonstige Bewegung zu haben, ohne dass andere, auf beginnende Amaurosis deutende Symptome vorhanden sind. Die Pupille erscheint dabei regelmässig und beweglich, aber man sieht auf den ersten Blick ein mehr oder minder starkes *Zittern der Iris.* Nimmt man dabei noch die Bewegung der Linse selbst wahr, indem sich diese von Zeit zu Zeit hinter der wogenden Iris als eine dieselbe nach vorn drängende und sich in *ihr gleichsam abdrückende Scheibe* oder Scheibenportion darstellt, so setzt diess die Diagnosis ganz ausser Zweifel. Es bleibt dann nur noch zu untersuchen, ob zugleich Synchysis vorhanden sei. — *2. Stadium.* Je tiefer die Linse sich senkt, desto deutlicher werden die genannten Zeichen, zu welchen zunächst *Veränderung der Sehweite* hinzutritt. Der Kurzsichtige wird weniger kurzsichtig, der Fernsichtige wird noch mehr fernsichtig; beide verlieren aber für jede Entfernung viel von der Deutlichkeit des Bildes, und ermüden leichter als sonst. Der Kranke erkennt wohl die Massen, aber ihre Formen je nach ihrer Grösse gar nicht oder undeutlich; er sieht besonders *kleinere Gegenstände undeutlich, auseinander gezogen, grösser, mehr oder weniger schlangenförmig gewunden, und nicht genau begrenzt.* Die *Farben* kann er nicht mehr vollkommen unterscheiden. Es entsteht *Doppeltsehen* mit Einem Auge, wenn eine doppelte Refraction stattfindet, die eine durch den Rand der Linse, die andere bloss durch die übrigen durchsichtigen Medien. Der Kranke fängt an, das Bild der Linse zu sehen, eine weisslichgraue oder graue, verschieden bewegliche Scheibe, oder

*) Oppenheim's Zeitschrift Bd. XXX. Heft 3 und 4.

auch einen ebenso gefärbten Kreisabschnitt, besonders wenn er auf dem Rücken liegt. Ein auffallendes Symptom ist die *Verschiedenheit des Sehens bei verschiedenen Lagen des Kopfes.* Ist die Linse getrübt, so muss sich der Kranke so stellen, dass sie niedersinkt und liegen bleibt. Mehr oder weniger *convexe Brillen* können das Gesicht merklich verbessern. Ist die Linse durchsichtig, so erkennt man sie nur am Hin- und Herschwanken und am Anlegen an die nachgiebige Iris. *Die Pupille wird meistens etwas erweitert;* manchmal verursacht das beständige Flottiren der Linse *Erscheinungen von Reizung und Entzündung* im Auge; in Folge derselben entstehen plastische Ausschwitzungen auf und in der Kapsel, wodurch diese zuweilen einen kalkartigen Überzug erhält, und das ganze Linsensystem grösser und härter wird. — *3. Stadium.* Bei der grössten Entwicklung ist die Unruhe des Kranken durch die Fortdauer und Zunahme der Gesichtstrübung und der Reizung des innern Auges auf's Höchste gestiegen. Es erscheinen ihm zuweilen bei Tag und Nacht *Funken oder Flammen* vor den Augen. Oft sieht er die Linse in Form eines Bogens, einer Scheibe, einer Fliege oder ähnlicher Gestalten, und empfindet selbst die Bewegung derselben als eine im Innern herumrollende Wasserkugel. Gewöhnlich schwinden sowohl die feurigen Erscheinungen als das Bild des Krystallkörpers, wenn dieser sich endlich völlig gesenkt hat, und die Reizung geschwunden oder glücklich bekämpft worden ist; das *Sehvermögen ist dann ohngefähr so, wie nach einer Staaroperation, und nicht selten weit schwächer* wegen der fortdauernden Undulationen der Linse. Die obbemerkte Reizung ruft jedoch bisweilen auch *Amblyopie und Amaurosis* hervor. (Eine vollständige Senkung kann ohne Lösung der Kapsel von der Zonula oder dieser von dem Ciliarkörper nicht zu Stande kommen.) — Die nächste Ursache liegt wohl in Synchysis corporis vitrei. Dafür sprechen theils directe Beobachtungen, theils die aus den anatomischen Verhältnissen gezogenen Folgerungen. Man muss aber nebst dieser Verflüssigung zugleich eine Erschlaffung und Ausdehnung des Aufhängebandes der Linse annehmen. Eine vollständige Zerreissung der Zonula kann wenigstens längere Zeit hindurch nicht vorhanden sein, weil sonst die Linse nicht so lange durchsichtig bleiben könnte. Denn es ist bekannt, dass die Linse, wenn sie sammt der Kapsel los gelöst ist, zu dem trockenhülsigen Zitter- oder Schwimmstaare zusammenschrumpft, und dass sie, wenn sie aus der zerrissenen Kapsel herausgetreten ist, sich bald verdunkelt und wenigstens theilweise aufgesogen wird.“

Störung des Gesichtes bei Cataracta.

Nächst der Kenntniss der bisher geschilderten objectiven Symptome bei den verschiedenen Arten und Entwicklungsstufen der Cataracta ist es nothwendig zu wissen, in welcher Weise die Function des Auges durch dieselben gestört werde, damit man in jedem speciellen Falle beurtheilen könne, ob man es bloss mit Cataracta oder überdiess noch mit einer Krankheit der Retina, Chorioidea u. s. w. zu thun habe. Zudem erhält bei geringen und matten Trübungen des Krystallkörpers (Catar. nuclearis incipiens und stationaria), falls man nicht etwa die Pupille durch Belladonna erweitern und den Helmholtzschen Spiegel anwenden kann, die Diagnosis erst durch genaue Übereinstimmung der Angaben des Kranken rücksichtlich der Functionsstörung einen so hohen Grad von Wahrscheinlichkeit, als unter solchen Verhältnissen überhaupt möglich ist.

Das durch die Trübung des Krystallkörpers gesetzte Hinderniss im Sehen ist ein rein mechanisches, daher jederzeit der In- und Extensität und der Lage der Trübung adäquat, und nach den Gesetzen der Dioptrik erklärbar. Es ist kein Grund vorhanden anzunehmen, dass bei der Strahlenbrechung durch die Linse des Auges wesentlich andere Gesetze obwalten, als bei der durch künstliche Linsen; nur darf man nie ausser Acht lassen, dass vor dem Krystallkörper noch ein Sammelmeniscus (die Hornhaut mit dem Kammerwasser) liegt, welcher Lichtstrahlen, die nicht stark divergiren, auch bei mangelndem oder verschrumpftem Krystallkörper noch zu Bildern auf der Netzhaut zu vereinigen vermag.

Annäherungsweise kann man sich die durch partielle Linsentrübungen bewirkten Störungen in der Strahlenbrechung anschaulich machen, wenn man sich auf eine ziemlich starke Glaslinse (von mindestens ½″ Brennweite) Kügelchen und Streifen von Wachs aufklebt, von verschiedener Grösse und Form, bald auf der hintern, bald auf der vordern Fläche, bald in der Gegend der Pole, bald auf dem Rande. Durch Zusammenkleben von zwei planconvexen Linsen mit Freilassung eines mehr weniger breiten Saumes an der Peripherie lassen sich Kernstaare nachbilden, und durch Vorhalten einer undurchsichtigen, mit einer mehr weniger grossen Öffnung versehenen Scheibe lässt sich der Einfluss, den die Iris mit ihrer verschieden grossen Pupille auf die Strahlenbrechung nimmt, ohngefähr ersetzen.

Übereinstimmend mit physikalischen Gesetzen finden wir: *a*) dass *kleine punktförmige Trübungen,* sie mögen wo immer sitzen, nicht nur keinen Schatten auf die Netzhaut werfen (daher auch nicht als solche wahrgenommen werden können), sondern auch zu wenig Lichtstrahlen abhalten oder durch Beugung an ihren dunklen Rändern ablenken, als dass hiedurch eine merkliche, die Lichtintensität des Netzhautbildes

störende Verminderung oder Zerstreuung des Lichtes, oder aber eine Abänderung der Focaldistanz bewirkt werden könnte.

b) Bei etwas grösseren, breiteren Trübungen in und nächst der Achse macht sich die Menge des dadurch von der Netzhaut abgehaltenen Lichtes durch Undeutlichkeit des Bildes um so mehr fühlbar, je enger die Pupille ist, und je näher an der Iris die Trübung liegt. Trübungen, welche so gelegen und ausgebreitet sind, dass sie die in und nächst der Achse einfallenden Strahlen abhalten, so dass nur die durch die Randschichten gebrochenen Strahlen zur Vereinigung gelangen und ein Bild hinter der Linse erzeugen können, verändern eben desshalb die Brennweite der Linse, und zwar so, dass das Bild nicht nur lichtärmer, matter, undeutlicher wird, sondern auch caeteris paribus minder weit von der Linse liegt, als es bei Abwesenheit der Trübung liegen würde. Hieraus erklärt sich, warum bei jeder Cataracta, welche vom Mittelpunkte der Linse aus beginnt, zunächst das Wahrnehmen und Unterscheiden entfernter Objecte behindert ist.

c) Von der Peripherie herkommende Trübungen, wie beim vordern und hintern Rindenstaare, machen ihren störenden Einfluss, falls sie nicht weiter hereinreichen, als die gewöhnliche Grösse der Pupille beträgt, eben nur bei erweiterter Pupille geltend, und zwar meines Erachtens dadurch, dass zahlreiche Lichtstrahlen im Vorbeigehen an den dunkeln Kanten dieser Streifen und Punkte durch Inflexion abgelenkt werden, wodurch das Netzhautbild vorzüglich an Schärfe der Begrenzung leidet.

d) Einzelne dunkle Streifen, quer durch die Pupille streichend, wie bei seltenen Fällen von Rindenstaar, am häufigsten bei Catar. secundaria, sind unter gewissen Verhältnissen im Stande, Doppelt- und Mehrfachsehen zu bewirken, auf analoge Weise, wie durch ein Kartenblatt mit zwei kleinen Öffnungen, welche nicht weiter aus einander liegen, als eben der Durchmesser der Pupille beträgt, die von einem Objecte kommenden Lichtstrahlen in 2 Kegel getheilt werden und somit dasselbe doppelt erscheinen lassen, wenn man jene Öffnungen nahe an das Auge hält. Das Doppelt- und Mehrfachsehen wird von Staarkranken meistens nur bei Betrachtung selbstleuchtender oder spiegelnder Objecte wahrgenommen, beim Betrachten des Mondes, einer Kerzenflamme, eines polirten Metallknopfes u. dgl.

*e) Listing**) hat zuerst gezeigt, dass man bei theilweiser Trübung die einzelnen Punkte, Flecke und Streifen dem Kranken dadurch zur Anschauung bringen kann, dass man ihn durch eine möglichst feine

*) Beitrag zur physiologischen Optik. Göttingen, 1845.

Öffnung in einem Kartenblatte (noch besser in einer Metallplatte), ganz nahe an die Hornhaut gehalten, gegen das Firmament blicken lässt. Die dunkeln Partien der Linse sowohl als der übrigen durchsichtigen Medien des Auges werfen hiebei Schatten auf die Netzhaut und werden ebendesshalb nach ihren Umrissen zur Anschauung gebracht. Die Benützung dieses diagnostischen Hilfsmittels von objectivem Werthe setzt eine genauere Kenntniss der Optik voraus, und kann selbst da, namentlich bei minder gebildeten Kranken, leicht zu Täuschungen führen.

Immerhin wird es nothwendig, sich durch Übung an constatirten Fällen einfacher Cataracta sein Urtheil über das Verhältniss des mechanischen Hindernisses zur Functionsstörung zu schärfen, um auch in solchen Fällen, wo sich die Gegenwart einer Linsentrübung nicht bestimmt durch das Gesicht wahrnehmen lässt, oder wo die Functionsstörung nicht im Einklange zur sichtbaren Trübung steht oder zu stehen scheint, nicht zu voreiligen Schlüssen verleitet zu werden. — Zur Erleichterung hiebei mögen folgende Thatsachen der Erfahrung dienen, die sich hauptsächlich auf die Cataracta nuclearis stationaria und incipiens beziehen, da die übrigen Formen und Entwicklungsstufen ohnehin leicht durch die Anschauung bei künstlich erweiterter Pupille erkannt werden können.

Bei beginnender Cataracta fängt der Kranke zunächst an, entfernte Gegenstände minder deutlich wahrzunehmen. Weiterhin sieht er auch nähere Gegenstände wie durch Nebel verdeckt. Bis zu der Zeit, wo völlige Verdunklung der Rindensubstanz erfolgt, sieht er nahe Gegenstände unter allen Umständen besser, unter denen die Pupille einen grössern Durchmesser hat, daher besser des Morgens und Abends, besser bei temperirtem als bei hellem Tageslichte, besser im Zimmer als im Freien, besser wenn das Licht von rückwärts einfällt, besser bei Beschattung der Augen durch die Hand, die Hutkrempe u. s. w. Leute mit langsam vom Centrum aus vorschreitender Linsentrübung beider Augen nehmen eine eigenthümliche Physiognomie in der Haltung des Kopfes und im Gange an, die einen auffallenden Contrast zu dem Benehmen Amblyopischer und Amaurotischer darbietet; sie tragen den Kopf vorwärts gebeugt, die Augenbrauen herabgezogen, die Lidspalte nur mässig geöffnet und gehen sehr bedächtig einher, während Amaurotische gewöhnlich von alldem das Gegentheil zeigen. Man kann vielen dieser Kranken durch künstlich unterhaltene, jedoch mässige Erweiterung der Pupille (am besten mittelst einer mit Atropin versetzten Salbe an die Stirn und Schläfe) Monate lang eine wesent-

liche Erleichterung ihres Zustandes verschaffen. Insofern als Convexgläser nahe Objecte mehr weniger vergrössert erscheinen lassen, gewähren dieselben bei manchen ältern Leuten mit Catar. lenticularis so lange einigen Vortheil beim Lesen, Schreiben u. dgl., als bloss der centrale Theil des Kernes leicht getrübt ist; so wie die Trübung in- und noch mehr so wie sie extensiver geworden ist, erweisen sie sich nutzlos.

Wir haben schon oben bemerkt, dass diese Schilderung nur für jene Fälle gilt, wo die Trübung vom Centrum ausgeht. Bei Trübungen, welche von der Peripherie her vorrücken, kann gerade das Gegentheil stattfinden, wie schon *Ad. Schmidt**) in folgender Stelle, die leider wieder in Vergessenheit gerathen zu sein scheint, sehr richtig bemerkt hat. „Man nimmt an (Richter), dass die Verdunklung der Linse immer in der Mitte anfange, und sich von da aus nach den Rändern fortsetze; das geschieht zwar oft, aber nicht immer. Ich nahm bestimmt wahr, dass die Verdunklung der Linse auch von den Rändern ausging. Wo die Verdunklung von der Mitte der Linse nach dem Umfange hin erfolgt, sieht der Patient alle Objecte Anfangs wie in Nebel gehüllt; allmälig wird dieser Nebel dichter, zuletzt undurchsichtig. Steht der Patient gegen das Licht, so sieht er schlechter oder unterscheidet kein Object; stellt er sich aber etwas zur Seite oder gar mit dem Rücken gegen das Licht, so sieht er besser. Der Grund ist: gegen das Licht verengert sich die Pupille so, dass die Lichtstrahlen gerade auf die Mitte der Linse fallen, wo die Undurchsichtigkeit am grössten ist; vom Lichte abgewendet erweitert sich die Sehe, und die Lichtstrahlen fallen auf den durchsichtigen Rand der Linse. Solche Menschen sehen schlechter bei hellem Tageslichte“ etc. — „Ganz anders verhält sich alles in dem Falle, wenn sich die Linse von der Seite nach der Mitte hin verdunkelt. Der Patient sieht dann besser bei verengerter Pupille in starkem Lichte und schlechter bei erweiterter Pupille, vorausgesetzt, dass die Verdunklung die Linse noch nicht erreicht hat.“

Anderweitige subjective Erscheinungen, wie Funkensehen, Schmerzen u. dgl. werden durch die gebildete oder sich eben entwickelnde Linsen- oder Kapseltrübung eben so wenig veranlasst, als Gefässinjection am Bulbus, Lichtscheu, Thränenfluss u. dgl. Es kommt allerdings bisweilen vor, namentlich bei der Entwicklung weicher Cataracten bei Individuen, die noch nicht sehr gealtert sind und mehr weniger kränklich aussehen, dass sich Cataracta unter sogenannten entzündlichen Erscheinungen entwickelt; diese sind jedoch weder Zeichen noch Folgen

*) Ammon's Zeitschrift, Band I. S. 354.

der Erkrankung des Krystallkörpers, und lassen sich meistens mit gutem Grunde auf einen congestiven, selbst exsudativen Process in der Chorioidea oder Iris beziehen, zu welchem sich dann die Erkrankung der Linse wie Folge zur Ursache verhält. Das vielbesprochene Mückensehen, auf das wir bei den Abnormitäten des Refractionszustandes und der Accommodation zu sprechen kommen werden, ist auch bei Cataracta imperfecta, wo es nicht selten vorkommt, nur in so fern durch die Trübung bedingt, als diese den Refractionszustand des Auges verändert oder Zerstreuungskreise veranlasst.

In Bezug auf die Störung, welche eine theilweise Trübung der einen Linse in der Function des andern (gesunden) Auges hervorrufen kann, und über die Art und Weise, wie derlei Störungen wieder unschädlich gemacht zu werden pflegen (durch Schielen, Zukneipen, Abstrahiren) gilt von Linsentrübungen dasselbe, was S. 258 im I. B. über Hornhauttrübungen gesagt wurde. Warum das Schielen, welches bei langsam und vom Kern aus erfolgender unilateraler Cataracta alter Leute *sehr häufig* vorkommt, fast ohne Ausnahme ein divergirendes ist, werden wir bei Besprechung der Krankheiten der Augenmuskeln zu erklären suchen. Dort können wir uns auch erst über die Beziehung des Nystagmus zur Cataracta congenita vel in aetate infantili exorta in Erörterungen einlassen. Einen Folgezustand der Cataracta müssen wir jedoch schon jetzt näher betrachten, nämlich die Verminderung der Energie der Netzhaut in Folge von länger gehemmter Function. Bei Erwachsenen kann Cataracta completa durch 10 und mehrere Jahre bestehen, ohne dass die Energie der Netzhaut sinkt, und ist vom Aufschieben der Operation in dieser Beziehung nichts zu fürchten. Anders verhält es sich — nach meiner Ansicht — bei Kindern, wenn die Cataracta angeboren oder frühzeitig entstanden ist.

Ich habe mehrere Individuen in dem Alter von 8—17 Jahren operirt, bei denen Cataracta schon wenige Wochen nach der Geburt oder doch im Verlaufe des 1. bis 2. Lebensjahres bemerkt worden war. Die Formen waren 2 einfache weiche Linsenstaare, 2 weiche Linsenstaare mit Verflüssigung der Rindensubstanz, 2 stationäre Kern- und 3 geschrumpfte Kapsellinsenstaare (membranacea und arida siliquata). Der Erfolg der Discission oder Reclination war trotzdem, dass die Pupillen ganz oder doch hinreichend frei wurden, auch da kein befriedigender, wo der traumatische Eingriff keinen nachtheiligen Einfluss genommen haben konnte. War nun die nachträglich bemerkte Schwäche der Sehkraft gleich der Cataracta die Folge primärer mangelhafter Entwicklung des Auges überhaupt? war die Schwäche der Netzhaut so gut als die Trübung der Linse etwa die Folge der Convulsionen (die in einigen Fällen waren beobachtet worden), und des diesen zu Grunde liegenden Hirnleidens? Oder hatte die Netzhaut desshalb nicht die gehörige Energie erlangt, weil ihre Function schon von frühester Jugend an mehr weniger behindert gewesen war? Es ist Thatsache, dass die Energie eines jeden Sinnes

durch entsprechende Übung der Function bis zu einem mehr als gewöhnlichen Grade gehoben, durch Nichtübung aber unter die Norm herabgedrückt werden kann, und dass in dieser Beziehung das jugendliche, besonders das Kindesalter von Einfluss ist. Es liegen exacte Beobachtungen vor, dass Leute, welche in den Kinderjahren sich gewöhnten zu schielen, i. e. nur mit Einem Auge zu fixiren und das andere ganz gesunde von den Objecten abzulenken, auf diesem letzteren mit der Zeit ein so schwaches Gesicht bekamen, dass sie damit nicht mehr lesen, schreiben u. dgl. konnten, und dass durch Verbinden des gesunden und methodische Übung des in seiner Energie gesunkenen Auges dieses wieder zum normalen Zustande zurückgeführt werden konnte. Es ist auch bekannt, dass Augen, welche Jahre lang z. B. nach innen geschielt haben, nicht selten die empfindlichste Stelle der Netzhaut nicht in der Macula lutea, sondern einwärts von dieser zeigen, und desshalb, sobald das gesunde Auge verdeckt wird, dem Objecte nicht grade, sondern schief (etwas nach innen abgelenkt) gegenüber gehalten werden müssen, um noch relativ am besten zu sehen. *Joh. Müller* (Physiologie des Gesichtssinnes) hat diese Fälle als Strabismus incongruus bezeichnet, weil er der Ansicht war, der Fehler beruhe auf angeborener fehlerhafter Organisation der Netzhaut. Das Vorkommen dieses Zustandes in Fällen, wo das Schielen erwiesener Massen erst in Folge von Hornhauttrübungen entstand, dient indess als Beweis, dass dieser Zustand der Netzhaut nicht das Primäre, sondern das Consecutive ist, dadurch entstanden, dass jene Stelle, welche sich eben noch als die relativ empfindlichste erweist, beim Schielen noch am meisten zum indirecten Sehen verwendet wurde, mithin am wenigsten von ihrer Energie einbüsste. Ganz analog verhält es sich bei Cataracta. Diess sieht man in jenen Fällen, wo bloss Catar. nuclearis oder Catar. pyramidata besteht. Individuen mit solchen theilweisen Staaren sind nie ganz blind. Sie sehen noch mehr weniger gut, wenn sie die Objecte nahe und von der Seite her betrachten. Man beseitigt die Cataracta; das Auge leidet gar nichts, und die Pupille wird rein, aber der Operirte sieht auch jetzt die Objecte in der gewohnten Richtung noch relativ am besten, und Staargläser von den verschiedensten Abstufungen nützen nichts, das Gesicht für die Ferne zu verbessern. Erst allmälig, nach einigen Jahren, gewinnt der Blick in die Ferne etwas mehr an Sicherheit und Schärfe, ohne indess jenen Grad von Vollkommenheit zu erreichen, welchen Augen caeteris paribus erlangen, die vor der Entwicklung der Cataracta ihre Netzhaut bereits gehörig geübt hatten. — Ich hielt diese etwas längere Digression für nöthig, um im voraus den weiter unten folgenden Vorschlag zu begründen, dass man angeborene und in der ersten Zeit des Lebens entstandene Staare so zeitig als nur möglich operiren solle. Jedenfalls ist, das Verhältniss zwischen der angeborenen oder frühzeitig entstandenen Cataracta und dem genannten Zustande der Netzhaut mag nun ein coordinirtes oder ein bedingtes sein, in allen solchen Fällen grosse Behutsamkeit bei der Stellung der Prognosis dringend geboten.

Hilfsmittel zur Diagnostik.

Wenn bei einem Kranken, der über allmälige Abnahme, Schwäche oder Trübung des Gesichtes klagt, die Pupille nicht vollkommen schwarz erscheint, und desshalb Verdacht auf Cataracta entsteht, so halte man sich einerseits die (S. 155 angeführten) Momente, welche auf die Schwärze der Pupille überhaupt Einfluss nehmen, andererseits die Zustände gegenwärtig, welche bei ungestörter Durchsichtigkeit der Linse

zu einer solchen Klage bestimmen können. Diese sind: leichte Hornhauttrübungen, dünne Exsudatmembranen in der Pupille, Leiden der Chorioidea und Retina (mit Einschluss des Sehnerven, Gehirnes und verlängerten Markes), Fehler des Refractionszustandes (Kurz- und Weitsichtigkeit) und der Accommodationsfähigkeit (Ermüdung des Auges, Kopiopie s. Asthenopie). Je mehr von diesen Zuständen mit Bestimmtheit ausgeschlossen werden können, desto grösser wird die Wahrscheinlichkeit für Cataracta. Hiebei darf man jedoch nie vergessen, dass Cataracta auch mit jedem dieser Zustände zugleich vorhanden sein kann.

Um die Gegenwart geringer Linsentrübungen positiv zu erkennen, muss man so wie bei unscheinbaren Hornhautflecken das Auge in einem Zimmer besichtigen, welches sein Licht nur durch *ein* Fenster, wo möglich etwas von oben her und unmittelbar vom Firmamente erhält. Durch Wechsel seiner Stellung zum Auge suche man Täuschung durch Reflexe zu vermeiden. Man sehe bald in der Richtung der Achse, bald schief und so viel als möglich gegen den Rand der Linse hin in die Tiefe. Bisweilen ist nebst der Kerntrübung auch schon ein leichter, seiden- oder spinnwebenartig glänzender Beschlag der vordern Kapsel vorhanden und durch Spiegelung wahrnehmbar; häufiger findet man in der Gegend des Randes der Linse eine gelblich-weisse Trübung in Form von Streifen, die gegen die Pupille hereinspitzen. Erweiterung der Pupille lässt diese noch besser unterscheiden, und die Anwendung der Belladonna (noch besser des schwefelsauren Atropins) beseitigt in den meisten Fällen jeden Zweifel. Durch eine gute Loupe kann man Trübungen, die nicht zu tief hinter der Iris liegen, jederzeit deutlicher machen. Das empfindlichste und sicherste Hilfsmittel ist, wie schon bemerkt wurde, die Beleuchtung und Betrachtung des Augengrundes mit dem Helmholtzschen Spiegel. So geringe Trübungen, dass man sie auch ohne dieses Instrument nicht mit freiem Auge wahrnehmen könnte, kommen selten auf beiden Augen und in gleichem Grade vor. Ein sorgfältiger Vergleich der hinter der Iris sichtbaren Trübung und der durch Sehversuche ermittelten Gesichtsstörung des einen und des andern Auges kann daher auch in vielen Fällen zur Bestätigung der Diagnosis dienen, vorausgesetzt, dass es sicher bekannt ist, ob der Kranke in früherer Zeit mit dem einen Auge so gut wie mit dem andern gesehen habe, oder verschieden.

Wenn bei jüngeren Personen, wo man wegen der Seltenheit des Vorkommens nicht sogleich an Cataracta zu denken pflegt, die Fähigkeit, entferntere Gegenstände wahrzunehmen, abnimmt oder verloren

geht, so werden sie, wie ich mehrmal erfahren, auch von Arzten ohne Weiteres für kurzsichtig gehalten. Liegt dieser Functionsstörung Trübung der Linse zu Grunde (so gering, dass sie nicht gleich in die Augen springt), so kann man sich bald überzeugen, dass Concavgläser nichts nützen oder dass wenigstens ein wesentliches Merkmal der einfachen Kurzsichtigkeit fehlt, das nämlich, dass solche Personen die normale Schärfe des Gesichtes besitzen, jedoch nur bis zu einem gewissen, dem Auge abnorm nahe liegenden Fern- oder Grenzpunkte. Auch wird man finden, dass ein einfach Kurzsichtiger z. B. das Buch zum Lesen allenfalls schief zum Gesichte, niemals aber schief zum Auge hält, um eine excentrisch gelegene Netzhautstelle zum directen Sehen zu benützen.

Am meisten wird man versucht, an Cataracta incipiens zu denken, wenn bei ältern Personen die Fähigkeit verloren geht, nahe Gegenstände deutlich und mit Ausdauer zu erkennen. Denn in dieser Lebenszeit findet man wegen der verminderten Schwärze des Augengrundes, vorzüglich aber wegen der gelben Färbung der Linse jederzeit jenen eigenthümlichen lichtgrauen Reflex, der als Pigmentmangel beschrieben worden ist. In dieser Epoche gehört es zur Norm, dass die Brennweite des aus Hornhaut, Kammerwasser und Linse gebildeten Oculares unserer Camera obscura abnimmt, daher kleine und nahe Objecte trüb und wie umflort erscheinen. Wird das Auge trotzdem zur Betrachtung solcher Objecte verwendet, so verfällt es leicht in den Zustand der Ermüdung, welcher sehr oft von der beängstigenden Erscheinung des Mückensehens begleitet ist, und allmälig vermindert sich auch das Vermögen, entfernte Objecte scharf und deutlich wahrzunehmen. In dieselbe Epoche fällt aber auch die Entwicklung von Glaucom, und die viel häufigere Entwicklung von Cataracta. Die obgenannten Erscheinungen können bei dem einen wie bei dem andern Zustande vorkommen. Wo indess eine verlässliche Anamnesis möglich ist, kann der Umstand benützt werden, dass bei Catar. incipiens die Functionsstörung zuerst bei fernen Objecten wahrgenommen wird, was meistens auch bei ganz allmälig entwickeltem Glaucom der Fall ist. Glaucom und Cataracta beginnen kaum jemals auf beiden Augen zugleich, während die Presbyopie niemals unilateral ist, vorausgesetzt, dass früher beide Augen in Bezug auf Energie und Refractionszustand gleich waren oder doch nicht merklich differirten. Convexgläser können bei allen diesen Zuständen gute Dienste leisten, jedoch bei Cataracta und bei Glaucoma nur kurze Zeit, da diese Übel von ihrem ersten Beginn an stetig fortschreiten. Glaucoma, Presbyopie und Asthenopie können

plötzlich dadurch sich ankündigen, dass das Auge den gewohnten Dienst versagt; bei Cataracta ist diess nicht der Fall, wenigstens wird man da, wo Leute wegen Cataracta von einer raschen Abnahme der Sehkraft sprechen, immer auch schon eine so starke Trübung finden, dass über die Ursache der Functionsstörung kaum ein Zweifel mehr obwalten kann. Man sagt, dass mässige Erweiterung der Pupille durch Belladonna bei Cataracta incipiens gute Dienste leiste, bei Glaucom und Presbyopie dagegen nicht. Diess ist im Allgemeinen wahr, und man kann allerdings vielen Cataractösen Monate lang durch dieses Mittel Erleichterung verschaffen; doch sind mir mehrere Kranke vorgekommen, welche auch in der ersten Zeit, so lange die Trübung noch nicht einmal den ganzen Kern einnahm, selbst durch mässige Erweiterung der Pupille (mittelst Atropin. sulfur.) nicht erleichtert, im Gegentheile belästigt (geblendet) wurden. — Congestion und Entzündung der Chorioidea kommt nie ohne abnorme Injection der vordern Ciliargefässe vor, während der Process der Trübung des Krystallkörpers an und für sich niemals die Zufälle von Congestion oder Entzündung erregt. Doch darf nicht übersehen werden, dass die Entwicklung von Cataracta congestive und entzündliche Zustände anderer Gebilde des Auges nicht ausschliesst, und dass congestive und entzündliche Zustände der Chorioidea nicht selten gleichsam den ersten Anstoss zur Erkrankung der Linse geben, welche sodann fortbestehen und vorwärts schreiten kann, ohne dass die Affection der Chorioidea weiter gehen und merkliche Zufälle von Seite der Netzhaut, Iris, Sclera etc. herbeiführen muss. — Die Angabe, dass bei Trübungen der Pupille durch Chorioidealkrankheiten die Trübung tiefer liege, concav erscheine, einen grünlichen Teint zeige, nützt dem Anfänger in der Diagnosis nichts. So fand ich es wenigstens beim eigenen Studium und beim klinischen Unterrichte. Auch bei Cataracta incipiens ist sehr oft ein grünlicher Teint vorhanden. Der Reflex, welcher bei gelbgewordener Linse in spätern Jahren vorkommt, ist eben auch durch das vom Grunde des Auges zurückgeworfene Licht bedingt; er verliert durch stärkere und ausgebreitetere Trübung des Kernes der Linse an Intensität und Glanz; leichte Linsentrübungen ändern ihn in beiden Eigenschaften wenig oder gar nicht. Wenn die Erkrankung der Chorioidea bereits so weit gediehen ist, dass die physikalischen Bedingungen der Reflexion des Lichtes vom Grunde des Auges dadurch abgeändert werden, dann gibt sich dieselbe bereits durch anderweitige, viel verlässlichere Erscheinungen von Seite der Iris, Netzhaut u. s. w. kund.

Die Unterscheidung der Cataracta incipiens et imperfecta von Amblyopie und Amaurosis setzt eine genauere Kenntniss dieser Zustände,

ihrer Symptome und ihrer Entwicklung voraus, wesshalb wir die Momente, auf die es hier ankommt, erst im 3. Bande, bei den Krankheiten der Netzhaut, hervorheben können.

Complicationen.

Es reicht niemals hin, erkannt zu haben, dass ein Auge an Cataracta leide; man muss jederzeit auch bestimmen, ob bloss Cataracta, oder noch anderweitige Abnormitäten im Auge oder im übrigen Organismus vorhanden seien.

Alle Abnormitäten, welche mit Cataracta zugleich vorhanden sein können, hier aufzuzählen, würde, selbst wenn wir uns bloss auf die am Auge vorkommenden beschränken möchten, zu weitläufig und auch überflüssig sein. Auf jene Zustände, welche bei den einzelnen Operationsmethoden von Einfluss sind, werden wir in der Lehre von den Operationen aufmerksam machen. Hier soll vorläufig nur von jenen die Rede sein, welche bei der Prognosis, ob ein Staar überhaupt heilbar sei, und ob man mit mehr oder weniger Wahrscheinlichkeit auf einen günstigen Erfolg rechnen könne, in Betracht zu ziehen sind.

Hintere Synechien werden der Beobachtung nie entgehen, wenn man sich's zur Regel gemacht hat, bei jedem Staare die Pupille künstlich zu erweitern, bevor man sich über die Verhältnisse ausspricht, welche auf die Prognosis Einfluss haben. Bei ringförmiger hinterer Synechie und noch mehr bei Verschliessung der Pupille durch mehr weniger dicke Exsudate (nach abgelaufener Iritis) ist es bisweilen unmöglich, zu bestimmen, ob und wie weit die Linse und die Kapsel getrübt sind, und ob das Gesicht bloss durch Abhaltung der Lichtstrahlen oder durch Erkrankung der Netzhaut gestört sei. Wir müssen in dieser Beziehung auf das über Verlauf und Ausgänge der Iritis und Iridochorioiditis Gesagte verweisen. Vergl. S. 42, 47, 72, 98 (15. Fall), 101 (17. Fall) und 166 (5. Beob.).

Abnorm festen Zusammenhang zwischen Kapsel und Linse oder zwischen Kapsel und Glashaut, wovon mehrere Autoren sprechen, habe ich nie gefunden, weder bei Operationen noch in Cadavern. Ich wüsste auch nicht, wie man ihn vorher erkennen sollte. Dass membranöse und trockenhülsige Staare gewöhnlich ringsum oder stellenweise fest an den Ciliarfortsätzen haften, wurde bereits oben erwähnt. Verwachsung von Kapselresten (Nachstaar) mit der Iris gibt sich durch partielle oder totale Rückwärtsziehung dieser letztern und durch die Unmöglichkeit kund, die Pupille hinreichend durch Belladonna zu erweitern.

Ob *Verflüssigung des Glaskörpers* (Synchysis) bei Cataracta vorhanden sei, lässt sich — meines Erachtens — nicht immer mit Gewissheit bestimmen. Wo Chorioiditis oder Iridochorioiditis vorausgegangen ist, hat man immer Ursache, Synchysis zu fürchten. Ebenso lässt deutliche Verminderung der Resistenz des Bulbus auf diesen Zustand schliessen. Aber auch bei vermehrter Resistenz, zumal bei grossen und flachliegenden (glotzenden) Augen findet man, ohne dass jemals deutliche Zeichen von Entzündung zugegen waren, oft den Glaskörper flüssiger als im normalen Zustande. In einigen solchen Fällen fand ich nur den Kern der Linse getrübt, von dunkler, fast kastanienbrauner Farbe und das Gesicht mehr gestört, als sonst bei gleicher Extensität der Trübung. Schlottern der Iris wird allgemein als Zeichen von Synchysis aufgeführt. Es kommt allerdings bei diesem Zustande vor, viel häufiger aber zeigt es nur Volumenabnahme des Krystallkörpers an. Wo die Iris desshalb, weil der Glaskörper verflüssigt ist, in Schwankungen geräth, da muss an diesen auch die getrübte Linse participiren. Bei Cataracta cystica ist wahrscheinlich immer ohne Ausnahme auch Synchysis vorhanden. Die Synchysis ist im Anfange von Kurzsichtigkeit*), in späterer Zeit aber fast ohne Ausnahme von Amblyopie begleitet, und Staare in solchen Augen lassen auch, abgesehen von den Schwierigkeiten bei der Operation, immer nur eine sehr zweifelhafte Prognosis zu.

Die Complication mit Krankheiten der Netzhaut (*Amblyopie und Amaurosis*), diese mögen nun durch primäre Affection derselben, z. B. durch übermässiges Licht, durch Erschütterung nach Schlägen auf das Auge u. dgl., oder secundär, durch Congestion und Entzündung der Chorioidea bedingt sein, von Affectionen des Sehnerven, des Gehirnes oder des verlängerten Markes abhängen, oder aber in Bezug auf ihr ätiologisches Moment bloss als sympathische Leiden bezeichnet werden müssen, lässt sich bei gänzlichem Mangel der Lichtempfindung sehr leicht, bei mehr weniger deutlicher Lichtempfindung hingegen mitunter sehr schwer, selbst gar nicht bestimmt erkennen.

Als leitend gilt der Satz, dass bei einfacher Cataracta die Functionsstörung dem mechanischen Hindernisse entspricht. Wenn auch Kapsel und Linse getrübt sind, selbst wenn überdiess noch die Pupille

*) Dass Verflüssigung des Glaskörpers den Refractionszustand abändere, lässt sich schon a priori erwarten. Je dünner das Fluidum hinter der Linse (relativ zu dieser), desto mehr muss der aus dieser austretende Strahl vom Einfallslothe abgelenkt werden, desto früher also müssen Lichtstrahlen, die aus einer gleich grossen Entfernung kommen, in einen Punkt vereinigt werden. Strahlen von entfernten Objecten entwerfen daher ihr Bild schon vor der Netzhaut, und nur von nahen Objecten fallen die Bilder gerade auf diese.

gesperrt ist, so hat der Kranke dennoch Lichtempfindung, sobald die Energie der Netzhaut nicht zu sehr gesunken ist. Würde auch alles durch die Cornea einfallende Licht aufgefangen, das durch die Sclera eindringende kann durch Cataracta niemals von der Netzhaut abgehalten werden.

Es stehen uns zwei Mittel zu Gebote, die Empfindlichkeit der Netzhaut für das Licht zu prüfen, die Reaction der Iris und die Angaben des Kranken. Bei Benützung des einen wie des andern muss jedes Auge für sich bei wohl verdecktem andern geprüft werden. Während man, wenn sich's darum handelt, zu bestimmen, wie viel der Kranke noch sieht, am besten thut, den Kranken mit dem Rücken gegen das Fenster zu stellen, ist es da, wo es sich um die Bestimmung handelt, ob noch Lichtempfindung vorhanden sei, am gerathensten, das Gesicht dem Lichte zuzuwenden. Die Untersuchung jedes Auges für sich ist nothwendig, weil der Fall vorkommen kann, dass bei beiderseitiger Cataracta nur das eine Auge amaurotisch wäre, und man, falls man nur Ein Auge der Operation unterwürfe, gerade das amaurotische treffen könnte.

Wo sich nun, bei gut verdecktem zweiten Auge, die Pupille erweitert, sobald man das zu untersuchende Auge in den vollen Schatten der nahe vorgehaltenen flachen Hand bringt, und sich nach rascher Beseitigung derselben wieder verengert, da kann man sicher sein, dass deutliche Lichtempfindung vorhanden ist. Wo die Iris sich gar nicht oder nur undeutlich bewegt, kann man nur dann auf mehr weniger vollständige Lähmung der Netzhaut schliessen, wenn sich kein anderweitiges Hinderniss der Irisbewegung (Exsudate in der Pupille, Vorwärtsdrängung der Linse, Myosis oder Mydriasis) nachweisen lässt. Zu diesem Behufe ist zunächst die Anwendung der Belladonna nothwendig. Bei Myosis in Folge anhaltender Beschäftigung mit feinen Arbeiten bewirkt jedoch dieses Mittel bisweilen keine merkliche Erweiterung, und da Amblyopie und Amaurosis mit abnorm enger Pupille auf Bedingtsein in einem Leiden der Medulla oblongata schliessen lässt, so muss in dieser Beziehung eine gehörige Erhebung des Status praesens und der Anamnesis eingeleitet werden. Ist der Staar weich (durchaus oder nur an der Peripherie) und die vordere Kapsel desshalb stärker vorwärts gewölbt, oder ist die Linse überhaupt weiter vorwärts gerückt, so findet man die Pupille (bei unversehrter Netzhaut) gewöhnlich eng und die Iris in ihren Bewegungen beschränkt. Die Ursache scheint eine mechanische zu sein. Wenn nach Eröffnung der Cornea das Kammerwasser abfliesst, und Iris und Linse vorwärts gedrängt werden, so

verengert sich die Pupille jederzeit beträchtlich, und diese Erscheinung fand ich auch an Cadavern, 48 und mehr Stunden nach dem Tode. Völlig aufgehoben wird die Beweglichkeit der Iris durch Catar. allein niemals. — Da Bewegungen der Iris nicht bloss durch Reflex von der Netzhaut, sondern auch durch anderweitigen Impuls auf den N. oculomotorius, insbesondere synergisch mit der Accommodationsthätigkeit erfolgen, so muss man sich vor Täuschung dadurch schützen, dass man das Auge während der abwechselnden Beschattung und Beleuchtung möglichst ruhig halten lässt. Am besten ist es, man sagt dem Kranken, er solle es so machen, als wolle er einen Finger seiner ausgestreckten Hand fixiren, und während er diess thut, lässt man abwechselnd Licht und Schatten einwirken. Man wird sehr häufig finden, dass bei Leuten mit vollständiger Cataracta die Pupille in steter Schwankung zwischen Erweiterung und Verengerung schwebt, auch wenn die Beleuchtung immer die gleiche ist, und die Augen ruhig gehalten werden. Dasselbe Phänomen kann auch bei Amaurotischen vorkommen, wo der Oculomotorius und die Ciliarnerven immun sind. Diese Schwankungen scheinen davon herzurühren, dass, nachdem der Kranke nichts mehr fixiren kann, die vom Sensorium commune aus noch immer angeregte Accommodationsthätigkeit ihren Regulator, die Fixirung reeller Objecte, eingebüsst hat, und nun bei dem Bestreben, zu sehen, bald auf nahe, bald auf ferne (imaginäre) Objecte geleitet wird.

Diesen Einfluss der Accommodationsthätigkeit habe ich bei mehreren Amaurotischen bestimmt beobachtet; am bestimmtesten aber konnte ich ihn im letzten Semester bei einem Kranken mit Mydriasis auf der Klinik demonstriren. Bei diesem reagirte die Iris des linken Auges auch auf den grellsten Wechsel zwischen Licht und Schatten nicht im mindesten, obwohl der Mann durch eine kleine Öffnung in einem Kartenblatte so gut wie mit dem rechten ganz gesunden Auge sah. Die Pupille verengerte sich aber augenblicklich, nahm statt 4‴ ungefähr 2½—2‴ Durchmesser an, sobald der Mann angewiesen wurde, ein 6—8″ genähertes Object (seinen Finger) zu fixiren, gleichviel ob das rechte Auge verdeckt wurde oder nicht. Über die Entstehung dieses Leidens war nichts zu ermitteln; der Mann hatte Blendung des Gesichtes (mit beiden Augen) wahrgenommen, nachdem er in Folge eines leichten Rausches sich erbrochen hatte. Zufällige Verdeckung des linken Auges hatte ihn belehrt, dass das rechte Auge gesund war. Die Verengerung der Pupille hielt so lange an, als die Fixirung des nahen Objectes. Als ich die Bindehaut rings um die Cornea mit einem zugespitzten Lapis ätzte, verengerte sich die Pupille augenblicklich bis auf 2‴, zeigte jedoch schon eine halbe Stunde nachher wieder einen grössern und eine Stunde nachher den gewöhnlichen Durchmesser von 4‴. Der Mann musste, da auch die übrigen gegen Mydriasis empfohlenen Mittel nichts nützten, nach 5 Wochen ungeheilt entlassen werden.

Leute, die durch Glaucom erblindet sind, pflegen, wenn sich endlich auch Cataracta eingestellt hat, Hilfe durch eine Staaroperation zu

verlangen, und suchen, besonders wenn sie schon von einem Operateure wegen Mangel an Lichtempfindung zurückgewiesen oder vertröstet worden sind, den Arzt dadurch zu täuschen, dass sie versichern, sie nehmen wahr, ob es Tag oder Nacht sei, wo in einem Zimmer sich die Fenster befinden u. dgl. Da nun auch nach längerem Bestande der glaucomatösen Erblindung die Iris nicht nothwendig charakteristische Zeichen (bis auf die Unbeweglichkeit) darbieten muss, und die Symptome, die man im Bereiche der Sclera wahrzunehmen pflegt, fehlen oder auch eine anderweitige Deutung zulassen können, so ist es nöthig, die Probe auf Lichtempfindung so anzustellen, dass sie an Sicherheit einem objectiven Merkmale gleich kommt. Man muss mit der Beschattung und Beleuchtung derart wechseln, und die Versuche in solcher Weise vornehmen, dass der Kranke nicht etwa nach dem Wechsel selbst oder mittelst eines andern Sinnes wahrnehmen kann, wann das Auge beschattet werde, wann nicht.

Nicht so sicher lässt sich bestimmen, ob bei weit ausgebreiteter Cataracta zugleich Amblyopie vorhanden sei oder nicht. Hier kann nur die Erhebung der Anamnesis und des übrigen Status praesens mehr weniger verlässliche Anhaltspunkte gewähren. Bei angeborener und von frühester Kindheit an bestehender Cataracta wird es, wie schon bemerkt wurde, im Allgemeinen gerathen sein, die Prognosis nicht so günstig zu stellen, wie caeteris paribus bei später entstandener Cataracta. Wo die Trübung der Linse in Folge eines Trauma entstanden ist, oder wo später eine Gewalt eingewirkt hat, von welcher Erschütterung der Netzhaut befürchtet werden kann, lässt sich auch bei sehr deutlicher Lichtempfindung nicht für die Integrität der Netzhaut einstehen. Dasselbe gilt von Staaren, welche sich unter Zufällen entwickelt haben, die auf Congestion oder Entzündung der Chorioidea deuten, wenn auch diese längst verschwunden sind, und in den sichtbaren Gebilden keine merklichen Spuren zurückgelassen haben.

Vorkommen und Ursachen.

Die Trübung der Linse ist vorzugsweise eine Krankheit des höheren Alters, so dass man bei jeder Gesichtsstörung in dieser Epoche immer an Cataracta denken muss; sie kommt jedoch auch bei jüngeren Individuen nicht so selten vor.

Nach der folgenden Übersicht der von 1840 bis 1852 in die Anstalten, an denen ich thätig zu sein Gelegenheit hatte, zur Operation aufgenommenen Cataractakranken dürften sich manche auf diese Krankheit Bezug habende Fagen eher annäherungsweise beantworten lassen, als durch allgemeine Angaben, um so mehr als man annehmen kann, dass die Zahl der hier Aufgenommenen mindestens zwei Drittel der in Böhmen (mit beinahe 4½ Mill. Einwohnern) überhaupt alljährlich operirten Staarkranken betrage.

Die Anstalten sind: die seit 1820 bestehende Augenklinik mit 20 Plätzen, eine seit 1840 eigens für Augenkranke bestimmte Abtheilung des k. k. allgemeinen Krankenhauses, welche über 40—50 Betten verfügen kann, und das im Jahre 1808 unter Mitwirkung Prof. *Fischer's* von Privaten gegründete Blindeninstitut (Erziehungsanstalt) in welches seit 1828 jährlich 2—3 Mal (Mitte Mai, Anfang Juli und Mitte August) je 16—17 Mittellose mit Cataracta oder Pupillensperre zur Operation aufgenommen werden können.

Von 1840—1842, wo ich als Prof. *Fischer's* Assistent angestellt war, und von 1847—1852, wo ich als Professor und Primärarzt wirke, sind alle in diesen Anstalten an Cataracta Operirten nicht bloss in der 1. Tabelle numerisch aufgeführt, sondern auch in Bezug auf Alter, Beschäftung, Operationsergebniss u. s. w. weiter unten zusammengestellt. Von den 1843—1846 auf der Klinik und Spitalsabtheilung Behandelten konnte ich ausser Zahl und Geschlecht nichts in die Tabellen aufnehmen, weil ich von diesen nur einen kleinen Theil selbst beobachtet, operirt und behandelt habe. Hingegen sind, da von Wohlhabenden nur wenige sich in den Anstalten operiren lassen, 43 privatim Operirte in die Tabelle aufgenommen. Die meiner Beobachtung nicht angehörenden Fälle sind in der nächsten Tabelle mit * bezeichnet. Klinik- und Abtheilungskranke sind in eine Rubrik zusammengesetzt.

Jahr	*Spital*		*Institut*		*Privatim*		*Zusammen*		*Hauptsumme.*	
	Männl.	Weibl.	Männl.	Weibl.	Männl.	Weibl.	Männl.	Weibl.		
1840	18	12	20	12			38	24	62	
1841	38	24	21	10			59	34	93	
1842	20	27	23	10	2	3	45	40	85	
1843	18*	16*	21	11	2	3	23	14	37	71
							+18	+16	+34	
1844	19*	19*	17	15	2	1	19	16	35	73
							+19	+19	+38	
1845	30*	18*	19	11	2	1	21	12	33	81
							+30	+18	+48	
1846	47*	19*	18	14	2	2	20	16	36	102
							+47	+19	+66	
1847	23	16	16	15	3	2	42	33	75	
1848	37	22	17	17	1	1	55	40	95	
1849	40	26	18	10	1	1	59	37	96	
1850	31	30	18	14	2	1	51	45	96	
1851	42	29	24	4	4	4	70	37	107	
1852	64	40	18	14	2	1	84	55	139	
13 J.	313	226	250	157	23	20	586	403	989+186	
	539+186=725		407		43				1175	

Als *angeborenes* Übel kommen nicht nur theilweise, sondern auch totale Linsentrübungen vor. Der partiellen wurde schon S. 260 und 263 gedacht.

Einen weichen Staar beider Augen sah ich bei einem cyanotischen Kinde schon einige Tage nach seiner Geburt. Es hatte weder übermässiges Licht noch eine Quetschung oder sonst eine äussere Schädlichkeit eingewirkt. Ausser der Cataracta, welche

ich durch ½ Jahr von Zeit zu Zeit beobachtete, war an den Augen keine Missbildung wahrzunehmen. Das Kind erlag gegen Ende des 1. Jahres dem die Cyanosis bedingenden organischen Herzfehler, was ich zu spät erfuhr, um die Section anzusprechen.

Dass Cataracta als *erbliche* Krankheit vorkomme, dafür haben *Beer*, *Lusardi* u. A. interessante Beobachtungen angeführt. Wenn in einer Familie in coordinirter oder in auf- und absteigender Linie Cataracta beobachtet wird, so kann man wohl nur dann auf Erblichkeit schliessen, wenn der Staar auf beiden Augen in derselben Form (nach dem, was ich beobachtet, als weicher Linsenstaar) in derselben Lebensepoche, und zwar nicht erst im höhern Alter, sondern in der ersten Hälfte des Lebens sich entwickelt. Bei der Lehre von der Accommodation werde ich die Krankengeschichte eines jungen Mannes mittheilen, der einer Familie angehört, in welcher nebst ihm noch zwei Mädchen in den zwanziger Jahren cataractös geworden sind.

Von den in obiger Tabelle aufgenommenen 989 Fällen konnte bei 13 (6 männl., 7 weibl.) mit Gewissheit oder grösster Wahrscheinlichkeit das Übel als angeboren betrachtet werden. Die Fälle partieller angeborener Trübungen der Linse oder der Kapsel und Linse, welche das Gesicht wenig oder gar nicht beeinträchtigen, sind natürlich hier nicht einbezogen.

Bei 42 der zur Operation aufgenommenen Individuen war die Cataracta (meistens membranacea, aridosiliquata oder nuclearis stationaria) schon im ersten Lebensjahre oder im Kindes- und Knabenalter, überhaupt vor dem 15. Lebensjahre bemerkt worden. Davon gehörten 30 dem männlichen, 12 dem weiblichen Geschlechte.

Zwischen das 15. und 25. Jahr fiel die Erblindung bei 52 Individuen (21 männl. 31 weibl.). Als ursächliches Moment waren theils Erblichkeit, theils traumatische Einflüsse, in der Mehrzahl jedoch nichts mit Bestimmtheit oder überwiegender Wahrscheinlichkeit zu ermitteln.

Bei Individuen des Mannes- und Greisenalters war theils das Alter theils der Stand und die Beschäftigung nothwendig mit in Anschlag zu bringen. Es ergaben sich in diesen Beziehungen folgende Zahlen:

Zwischen dem	25.	und	35.	Jahre	waren	erblindet	25	M.	+	26	W.	=	51
„	„	35.	„	45.	„	„	„	59	„	+	76	„	=	135
„	„	45.	„	60.	„	„	„	218	„	+	154	„	=	372
„	„	60.	„	70.	„	„	„	181	„	+	73	„	=	254
„	„	70.	„	80.	„	„	„	40	„	+	23	„	=	63
„	„	80.	„	85.	„	„	„	6	„	+	1	„	=	7
						Zusammen:		529	„	+	353	„	=	882

Darunter waren: Taglöhner und Dienstleute 307, Bauersleute 138, Bürger (ohne bestimmte und constante oder von nicht constatirter Beschäftigung) 90, Leinweber mit Einschluss von 2 Tuchmachern und 1 Strumpfwirker) 43, Schuster (und einige Schusterinnen) 34, Schneider (und einige Näherinnen) 30, Schmiede (meistens Grobschmiede und einige Schlosser) 27, Maurer 19, Invaliden (1 Officier, die meisten in späterer Zeit Taglöhner) 19, Beamte (mehr als die Hälfte subalterne) 15, Müller 13, Glashüttenarbeiter 12, Graveure (einige Steinschneider und Formsteeher) 11, Zimmerleute 10, Jäger 9, Schullehrer 8, Kaufleute 7, Bergleute 7, Bräuer 6, Bäcker 6, Geistliche 6, Ärzte 5, Sattler

(Riemer) 5, Tischler 5, Fleischhauer 4, Färber 4, Gelbgiesser 3, Waldheger 2, Hutmacher 1. Dazu kommen noch 36 Juden (männl. und weibl.), bei welchen Glaucom offenbar häufiger vorkommt, als Cataracta.

Man sieht, dass Zahlen über den Einfluss der Beschäftigung und Lebensweise nur wenig Aufschluss geben können. Es sind der Umstände, die hier in Computation zu bringen sind, zu viele, und der Arzt erfährt die meisten davon nicht oder doch nicht so verlässlich, als dass er auf solche Prämissen giltige Schlüsse stützen könnte. — So viel ergibt sich indess wohl mit Sicherheit, dass Leute, welche unter dürftigen Umständen leben und vor der Zeit zu Greisen werden, früher und häufiger an Cataracta erblinden, als Wohlhabende. Der Vorgang in der Linse erinnert unwillkührlich an das Ergrauen der Haare und den Arcus senilis corneae, welche Veränderungen übrigens sehr oft mit Cataracta zugleich vorkommen, obwohl sie bei offenbarer Cataracta senilis s. Marasmus lentis nicht immer vorhanden sind. — Unsere Zahlen stimmen für die von *Beer, Walther* u. A. gemachte Beobachtung, dass übermässige Einwirkung des Lichtes, namentlich des Feuers bei Hochöfen u. dgl. unter die Momente gehört, welche das Trübwerden der Linse begünstigen. Die Zahl der Feuerarbeiter, namentlich der Schmiede und Glashüttenarbeiter, ist mit Rücksicht auf die bei solchen Gewerben überhaupt Beschäftigten auffallend gross. Mehrere Individuen datirten die Entstehung des Staares auf ziemlich glaubwürdige Weise von Feuersbrünsten her. — Dass von jenen Individuen, welche mit spontan und in der 2. Lebenshälfte entstandener Cataracta zur Beobachtung kamen, die Mehrzahl blaue oder doch lichte Auge hatte, stimmt gleichfalls mit den Angaben anderer Autoren überein. Dieser für die Diagnosis, Prognosis und Therapie sterile Satz würde einiges Interesse für die Nosogenie gewinnen, wenn man sich den Schluss erlauben darf, dass in solchen Augen wegen des geringeren Pigmentgehaltes der Iris die Linse mehr der Einwirkung des Lichtes preisgegeben sei. — Über das Verhältniss des rechten Auges zum linken in Bezug auf Linsentrübung habe ich nur bei den 407 im Blindeninstitute Operirten so genaue Vorbemerkungen geführt, dass ich verlässliche Zahlen hierüber angeben kann. Bei 184 Individuen war früher das rechte, bei 127 früher das linke, bei 77 waren beide angeblich zu gleicher Zeit erkrankt. Ob dabei der Staar weich oder hart, und ob das Individuum jünger oder älter war, das ergab keinen wesentlichen Unterschied. Die übrigen neunzehn konnten hier nicht in Rechnung gebracht werden, weil das Übel bei ihnen angeboren, erblich, durch Verletzungen bedingt, oder weil das 2. Auge anderweitig zu Grunde gegangen war. In 41 der genannten Fälle war zur Zeit der Operation bloss das rechte, in 27 bloss das linke cataractös. Mit *Walther's* Angabe, dass der Staar öfter auf dem linken als auf dem rechten Auge beginne, stehen die Aufzeichnungen in den Protokollen der Anstalt, welche zur Einsicht vorliegen, in Widerspruch. — Wo die Linsentrübung nicht durch rein unilaterale Momente, z. B. Verletzung, Chorioiditis u. dgl. bedingt ist, tritt sie früher oder später immer auch auf dem zweiten Auge auf. Die Angabe *Serres* u. A., dass durch rechtzeitige Operation des einen Auges die Linsentrübung des andern verhütet, selbst rückgängig gemacht werden könne, habe ich nicht in einem einzigen Falle zu verificiren Gelegenheit gehabt; im Gegentheile, ich habe in den letzten Jahren mehrere Individuen operirt, welche vor mehreren Jahren, wo das zweite Auge noch von jeder Gesichtsstörung frei gewesen war, von mir oder von Andern operirt worden waren.

Die Linsentrübung kann bei den gesündesten Leuten vorkommen, obwohl in der Regel nur im Greisenalter. Die Individuen, welche vor dem 45. Jahre ohne äussere Veranlassung von Cataracta befallen wer-

den, und nicht etwa vor der Zeit zu Greisen geworden sind, bieten mit wenig Ausnahmen immer ein mehr weniger kränkliches Aussehen dar. Es war mir indess nicht möglich, das Allgemeinleiden näher zu bezeichnen, und noch weniger, die Linsenerkrankung damit in nähern Zusammenhang zu bringen. Nur von der *Harnruhr* (Diabetes mellitus) ist es gewiss, dass sie Ursache von Cataracta ist. Eine solche Cataracta ist immer eine weiche, vom Centrum allmälig gegen die Peripherie hin vorschreitend, und eine langsame (Monate lange) Entwicklung einhaltend. So habe ich es wenigstens bei sechs im allgemeinen Krankenhause Beobachteten gefunden. Vier davon wurden durch Discission operirt, zwei mit Erfolg; einer ist gestorben, und die Augen wurden anatomisch untersucht. — Eine directe ursächliche Beziehung zur Scrofulosis oder Tuberculosis konnte ich nicht nachweisen; dasselbe gilt von Syphilis.

Die letzte Operation, welche Prof. *Fischer* vorgenommen hat, war die Extraction bei einem 68jährigen Gutsbesitzer, welcher in Folge von Lues die Uvula verloren hatte und durch die Schmiereur geheilt worden war. Die Staare waren hart. Der Erfolg war ein ausgezeichnet günstiger. In einem andern ähnlichen von mir operirten Falle trat Vereiterung der Hornhaut ein.

Die Fasern einer getrübten Linse findet man unter dem Mikroskope lange nicht so bedeutend verändert, als man vermuthen sollte, namentlich bei harten Staaren. Sie erscheinen bloss stärker gezackt und dunkler contourirt. Von der Ablagerung irgend eines fremdartigen Stoffes zwischen die Fasern findet man wenigstens im Kerne keine Spur. Dass die dunkle Färbung nicht von Pigmentablagerung herkommt, sieht man an feinen Durchschnitten (Blättern) und unter dem Mikroskope. Die dunkle Färbung ist durch die grössere Dichtigkeit, vielleicht auch durch chemische Einwirkung des Lichtes bedingt. Des Vorkommens von Fett in mannigfacher Form, namentlich in schönen tafelförmigen Krystallen, und von Kalksalzen innerhalb der Kapsel haben wir schon bei den Krankheiten der Iris und Chorioidea erwähnt.

Die Unterscheidung in Phakoskleroma und Phakomalaeia kann beibehalten werden, insofern sie auf nichts mehr Anspruch macht, als die Consistenz des Staares anzuzeigen. Wenn man aber das Wesen der Cataracta hiemit näher bezeichnet zu haben vermeint, wenn man die Phakomalacia von verminderter Alkalescenz oder Säure des Kammerwassers, oder von entzündlichen Zuständen der Iris und Chorioidea ableiten will, so ist man hiemit bloss um eine Hypothese reicher geworden. Dieser Ansicht zufolge soll die zu Glaucoma hinzutretende Cataracta ein Muster der Phakomalaeie sein. Und doch kann man in glaucomatösen Augen auch wahrhaft indurirte oder selerosirte Linsen finden. Die Cataracta bei Diabetes mellitus zeigt alle Charaktere der Phakomalaeie, und doch entsteht sie ohne Spur von Congestion oder Entzündung am Auge. Ganz harte Staare kommen auch vor dem 40. Jahre vor.

Behandlung.

Die Trübungen der Linse sowohl als der Kapsel widerstehen, sobald sie nur einigermassen deutlich ausgesprochen sind, in der Regel jeder diätetischen und pharmaceutischen Behandlung und heutzutage weiss Jedermann, dass der graue Staar nicht anders, als durch operative Hilfe beseitigt werden kann. Spontan kann Wiederherstellung des Gesichtes eintreten: durch Senkung des Krystallkörpers in den verflüssigten Glaskörper, durch Berstung der vordern Kapsel und Resorption der Linse, durch Verschrumpfung der Kapsel, Auflösung und Aufsaugung der Linse bei Catar. traumatica.

Mit Recht ist man schon seit längerer Zeit von den dreisten Versuchen abgegangen, den grauen Staar durch *eingreifende*, den Zustand des Gesammtorganismus auf's Spiel setzende allgemeine Behandlung, Mercurial-, Antimonial-, Abführmittel u. s. w. heilen zu wollen.

Dennoch sind in neuester Zeit wieder mehrere zum Theil sehr beachtenswerthe Stimmen über Heilbarkeit beginnender Cataracten durch diätetisch- pharmaceutische Behandlung erschollen. Prof *Rau**), *Sichel***) und *Walther* gehen von der Ansicht aus, dass die Bildung vieler Staare auf Kapselentzündung beruhe und sofort, zeitig genug erkannt, gehemmt und rückgängig gemacht werden könne. *Rau* führt 10 genau aufgenommene Fälle an, wo es ihm gelang, bereits deutlich wahrnehmbare, jedoch nicht hochgradige Trübungen des Linsensystemes ganz oder grösstentheils und bleibend zu beheben. Die Mittel, die *Rau* anwandte, sind keine neuen. Jeder Fall wurde so viel als möglich in jeder Beziehung gewürdigt, und darnach die Heilmethode ausgewählt. Vorzüglich waren es Sublimat, Jodkalium, Polygala senega, Sulfur auratum antim., Mineralwässer und Mercurialeinreibungen um das Auge, von denen er Gebrauch machte. Zur Schilderung seines Verfahrens will ich einige seiner Beobachtungen hier getreu mittheilen.

„2. *Fall.* Ein robuster Sechziger mit beginnender Cataracta beider Augen musste schon seit einiger Zeit auf's Lesen verzichten. Ausser einer gleichmässigen rauchigen Trübung beider Pupillen keine Abnormität. Rheumatische Glieder- und Kopfschmerzen waren vorausgegangen und bestanden in geringem Grade noch fort. Entsprechende Diät; Pillen von Senega mit Goldschwefel und Arnicaextract; es trat sehr bald merkliche Aufschwellung der Linsen ein; nach 2 Monaten keine Spur der Trübung, und die frühere Schärfe des Gesichtes hergestellt."

4. *Fall.* Ein 50jähriger athletisch gebauter Schmidt. Bedeutende Abnahme des Gesichtes ohne bekannte Veranlassung seit ½ Jahre. Die Trübung der Linse so beträchtlich, dass sie schon in einiger Entfernung erkannt werden konnte. In ätiologischer Beziehung kein sicherer Anhaltspunkt, ausser Neigung zu geistigen Getränken. Strenge Diät. Enthalten vom Arbeiten am Feuer, Pillen aus Senega und Goldschwefel, Mercurialeinreibungen. Nach zweimonatlicher Behandlung keine Besserung; daher durch 3 Wochen Jodkalium in steigender Gabe. Hierauf konnte der Patient wieder grobe Druckschrift lesen, die Pupille schien nur noch wie durch einen leichten Rauch verhüllt. In allmälig

*) *Rau* in Walther und Ammon's Journal Bd. 8. N. 3. } Prag. Vjschr. Bd. 22. S. 89 Analekten.
**) *Sichel* in Gazette des Hôpit. 1845. N. 96.

verminderter Dosis wurde nun das Mittel noch einige Zeit lang fortgesetzt, und in Zeit von 4 Monaten war vollständige Zertheilung des Staares eingetreten."

„*5. Fall.* Ein 57jähriger Beamter, früher mit Hämorrhoidalbeschwerden behaftet, verlor vor 3 Jahren ohne bekannte Veranlassung einen habituellen Fussschweiss. Nach 1 Jahre bemerkte er allmälige Verminderung der Sehkraft mit Mückensehen, welche durch mehrfach versuchte Brillen nicht gebessert wurde und nach 2 Jahren so weit vorgeschritten war, dass die grösste Schwierigkeit beim Lesen eintrat, und bekannte Personen kaum auf 3 Schritte weit unterschieden werden konnten. Er wandte sich nun an einen bekannten Augenarzt; dieser diagnosticirte beginnenden grauen Staar und vertröstete auf die Operation. Im Juli 1845 kam er zu *Rau*. Dieser fand dasselbe, an beiden Augen eine ziemlich gleichmässige, im Centrum etwas stärkere Linsentrübung; künstliche Erweiterung der Pupillen zeigte, dass die Linsenränder noch ziemlich frei von der Trübung geblieben waren. Keine Spur eines entzündlichen Zustandes, unregelmässiger, träger Stuhlgang. Strenge Diät, Pillen aus Rhabarber mit Aloëextract, und Ätzkalk mit Salmiak in die Strümpfe zu streuen. Trotz dieses und anderer Mittel wurde der beabsichtigte Zweck nur unvollkommen erreicht; bei stärkeren Fussreisen schwitzten die Füsse wieder, bei ruhigem Verhalten zeigte sich keine merkliche Ausdünstung. Nach Verbrauch der Pillen erhielt der Kranke Schwefel mit Rhabarber und Weinstein, und bemerkte nach 2 Monaten eine geringe Besserung, welche aber nur von den verminderten Congestionen zum Kopfe abzuhängen schien, da die Trübung keine Veränderung wahrnehmen liess. Er erhielt nun Pillen aus Senega und Goldschwefel, deren längere Anwendung eine nicht verkennbare Abnahme der Trübung zur Folge hatte. Da die Besserung bis zum Jäner 1846 nur sehr langsame Fortschritte machte, wurde Jodkalium in Pillenform mit Althäapulver und Gummischleim verordnet, bei dessen alleinigem Gebrauche eine so überraschend günstige Veränderung eintrat, dass die Trübung beider Linsen bis zum August vollständig verschwunden war. Prof. *Troxler* hatte neulich Gelegenheit, sich von der vollständigen Aufhellung beider Linsen zu überzeugen. Der Mann versicherte voll Freuden, dass er nun auf 100 Schritte besser sehe, als zuvor auf drei."

Bei Kapseltrübungen beobachtete *Rau* Aufhellung nur da, wo sie minder intensiv auftraten, während die noch nicht weit gediehene Trübung der Linse mehrmals selbst spurlos verschwand. *Rau* erwähnt nebst *Pugliati's* Versuchen mit der äusserlichen Anwendung des Jodkalium in Verbindung mit der Cauterisation der Schläfen durch Ammonium noch der Versuche *Bartenstein's* mit Einreibungen von 2 Drachmen Ung. ciner. und 1 Scrupel bis 1½ Drachme kohlensauren Ammonium an die Stirn, welche gleichfalls sehr günstige Resultate liefern sollen. Zum Schlusse gedenkt er noch der Heilversuche *Malfatti's*, bei welchen ebenfalls das Jodkalium die wichtigste Rolle zu spielen scheint. Wir heben aus dem interessanten Aufsatze dieses rühmlichst bekannten Berner Professors noch folgende Stelle hervor: „Um mich von der unmittelbaren Einwirkung des Jodkalium auf die getrübte Linse zu überzeugen, legte ich einen frisch extrahirten Linsenstaar in eine ziemlich concentrirte Jodkalilösung. Es war eine Catar. senilis. Die bernsteingelbe, kaum durchscheinende Linse mit bräunlichem, ganz undurchsichtigem Kerne wurde auf ein bedrucktes Blatt Papier gelegt, wobei nur durch die Ränder ein undeutliches Durchschimmern der Buchstaben stattfand. Wenige Stunden nach dem Einlegen in die in einem weissen Reagentiengläschen befindliche Jodkalilösung hatte sich die Anfangs unmittelbar unter der Oberfläche schwebende Linse zu Boden gesenkt. Nach 12 Stunden war die Oberfläche der Linse mit ganz kleinen Flöckchen bedeckt. Ausserdem waren 2 vom Rande bis zum Kerne dringende, stark klaffende Spalten entstanden. Eine merkliche

Vergrösserung der Linse war nicht eingetreten. Dagegen hatte sich in 24 Stunden die ganze Substanz bis zum Kerne hin so auffallend aufgehellt, dass man von den Rändern bis zu letzterem unmittelbar unter das Gläschen gehaltene Druckschrift ohne Mühe zu erkennen im Stande war. Der Linsenkern war kaum etwas durchscheinender geworden. Nach drei Wochen war keine weitere Veränderung eingetreten. Ein Versuch mit einer zweiten Linse zeigte, dass die Aufhellung nicht dem Wasser, sondern dem Jodkalium zuzuschreiben war."

Mir ist es nur in drei Fällen gelungen, geringe, jedoch bestimmt vorhandene Linsentrübung rückgängig zu machen, einmal bei einer Dame von 68 Jahren, durch monatelang fortgesetzte Einreibungen einer Jodkalisalbe an die Stirn und Schläfe und den Gebrauch der Egerer Salzquelle, dann bei einem 68 Jahre alten, corpulenten Manne, der wegen Plethora abdominalis seit einer Reihe von Jahren Marienbad besucht hatte, durch zweimaligen Gebrauch der Trinkcur in Karlsbad, und bei einem fünfzig und einige Jahre alten Gutsbesitzer durch den einmaligen Besuch und Gebrauch von Karlsbad. Den ersten Fall hat Prof. *Jaksch*, den letzten Prof. *Waller* mit mir beobachtet, und sich von der Gegenwart der Cataracta sowohl als von deren Beseitigung überzeugt. Auch Doct. *Fleckles* in Karlsbad hat eine von Prof. *Ritterich* in Leipzig constatirte Heilung einer Cataracta durch Karlsbad veröffentlicht. In einem Falle, den ich mit Dr. *Klinger* behandle, hat die beiderseitige, sehr deutliche Cataracta bei dem Gebrauche von Jodkalisalbe (wegen der hier sehr wohlthätigen Pupillenerweiterung mit 1 Gran Atropin versetzt) in Zeit von anderthalb Jahren nicht den mindesten Fortschritt gemacht. In zwei andern Fällen liess mich dieses Mittel trotz zeitiger und gehöriger (?) Anwendung im Stiche. — Ich übersehe nicht, indem ich diess niederschreibe, dass mancher Leser hier Täuschung vermuthen wird. Hier kann nur eigene unbefangene und beharrliche Prüfung zur Überzeugung führen; a priori lässt sich in solchen Sachen nicht absprechen.

Trübungen der Linse, der Kapsel oder beider zugleich, welche das Gesicht aufheben oder doch so beeinträchtigen, dass der Kranke durch glückliche Beseitigung derselben nur gewinnen kann, sind der Gegenstand der operativen Hilfe, welche wir im nächsten Abschnitte einer ausführlichen Erörterung unterziehen wollen.

Staaroperationen.

Auf operativem Wege können wir den Staar durch verschiedene Methoden beseitigen, welche sich auf 3 Grundtypen zurückführen lassen. *a.* Der Staar wird durch eine seiner Grösse entsprechende Öffnung, die man der Cornea (Sclera) beibringt, aus dem Auge entfernt, *Ausziehung, Extractio cataractae.* *b.* Der Staar wird so in den Glaskörper versenkt, dass er aus dem Bereiche der Pupille verschwindet, *Niederdrückung oder Umlegung, Depressio vel Reclinatio,* auch Dislocatio cataractae genannt. *c.* Die getrübte Linse wird durch Einschneiden oder Einreissen der vordern Kapsel dem Einflusse des Kammerwassers ausgesetzt, damit sie allmälig verflüssigt und aufgesogen werde, *Zerstücklung, Discissio cataractae.*

In allen Fällen, wo die vordere Kapsel gesund, wenigstens weder

getrübt noch verdickt ist, wird immer nur die Linse extrahirt, dislocirt oder der Aufsaugung preisgegeben; die Kapsel bleibt an ihrem Orte, wenigstens in Verbindung mit der Zonula Zinnii und dem Glaskörper, und die Schwärze der Pupille wird eben nur dadurch hergestellt, dass die vordere Kapsel in Zipfel zerschnitten oder zerrissen, sich gegen die hintere Kapsel und Zonula hin zurückzieht (allmälig einrollt und zusammenschrumpft), die hintere Kapsel aber ihre Ausbreitung und Durchsichtigkeit auch dann behauptet, wenn sie durch den durch sie hindurchgedrückten Staar zerrissen worden war. Die hintere Kapsel rückt im Allgemeinen nur etwas weiter vor, indem sie sammt der Glashaut der tellerförmigen Grube aus einer concaven zu einer ebenen Membran wird. — Der Rest des von der Linse verlassenen Raumes wird nach erfolgter Heilung durch Kammerwasser ausgefüllt. Näheres hierüber bei Betrachtung der *Veränderungen nach Staaroperationen.*

Die Nebenmethoden und Varianten, und die nöthig erscheinenden Bemerkungen über ihre Vor- und Nachtheile werden wir theils der Besprechung der Hauptmethoden anreihen, theils in die am Schlusse folgenden geschichtlichen Notizen aufnehmen.

1. Die Extraction.

Unter *Extractio cataractae* versteht man gewöhnlich nur die Entfernung der verdunkelten Linse durch eine entsprechend grosse Öffnung der Hornhaut und der vordern Kapsel. Die Linse wird dabei nicht *herausgezogen*, sondern es werden bloss die Bedingungen gesetzt, dass die Linse herausgleiten kann, ohne dass das Auge mehr, als eben nothwendig ist, verletzt wird. Eine förmliche Ausziehung, eine Hervorholung mit einem Häkchen oder mit einer Pincette wird nur in seltenen Fällen nothwendig, bei Catar. capsularis, membranacea, arida siliquata, cystica, wovon wir weiter unten besonders handeln werden.

Gut operiren kann am Ende auch ein Routinier, verständig und mit Bewusstsein der Gründe, warum so und nicht anders, nur ein wohl unterrichteter und denkender Arzt. Daher schicken wir der Beschreibung des technischen Verfahrens einige allgemeine, auf Anatomie, Physiologie und Physik gestützte Betrachtungen voraus.

1. Bestimmung der Momente zur Erreichung des vorgesteckten Zweckes.

Das 1. Moment besteht in der *schnittweisen Eröffnung der Augenkammer.* Die *Grösse* und *Richtung der Hornhautwunde* richtet sich nach der Grösse und Consistenz des Staares. In der Regel ist es nothwendig, die Hälfte der Hornhaut an ihrer Basis (innerhalb des Limbus con-

junctivae) zu durchschneiden, wodurch man eine halbkreisförmige Wunde bekommt, welche (in gerader Linie vom Anfangs- bis zum Endpunkte, in der Descemetschen Haut gemessen) 4‴ lang und (beim stärksten Klaffen) etwa 2‴ breit ist, also den gewöhnlichen Dimensionen der Linse entspricht. Da die Wunde durch schnelle Vereinigung heilen soll, so muss sie *möglichst rein geschnitten* und ohne Zacken sein. Zur Erreichung dieses Zweckes, dem Staare eine adäquate Passage zu eröffnen, ist es einerlei, ob die obere oder die untere Hälfte der Cornea in der angegebenen Weise durchschnitten, der Hornhautschnitt nach oben oder nach unten geführt wird. — Wo die Linse sehr weich oder an der Peripherie verflüssigt ist, kann die Wunde etwas kleiner (etwa auf $^2/_3$ der Basis) angelegt werden. Bei völlig oder nahezu flüssigen Staaren genügt ein einfacher Einstich von 2—3‴ Länge.

Wie genau auch bereits *Richter* und insbesondere *Beer**) die Grösse und Form des Hornhautschnittes bestimmt haben, so hat doch in neuester Zeit *Hasner* den auf die Hälfte der Cornea angelegten Schnitt zu gross gefunden, und den Satz aufgestellt, dass „ein Schnitt von 3‴ Breite stets ausreichen dürfte." Man braucht bloss zu wissen, wie lang eine Linie sei, und welchen Durchmesser die meisten cataractösen Linsen haben, um zu merken, was von einem solchen Vorschlage zu halten ist. Durch einen Schnitt, genau nach dieser Angabe gemacht, wird man kaum den Kern der Linse herausquetschen können. Wie ungerecht übrigens *Hasner* gegen den vielgetadelten *Beer* ist, wenn er sagt: „*Gleize* und *Beer* haben gerathen, den Cornealschnitt *so gross als möglich* zu machen," ersieht man aus folgender Stelle in *Beer's* eben citirtem Buche: „Wenn der Hornhautschnitt vollkommen *zweckmässig* beschaffen sein soll, so muss er erstens **hinlänglich gross** sein, um dem aus dem Auge tretenden Staare nicht das geringste Hinderniss in den Weg legen zu können, und *gross genug* wird er sein, wenn er *gerade die Hälfte der Hornhaut so nahe als möglich an ihrem Rande öffnet.*"

Der Hornhautschnitt muss nahe am Rande der Hornhaut geführt werden, weil nur dann ein Klaffen der Wunde auf $1^1/_2$—2‴ möglich ist; einen zweiten Grund werden wir bei Betrachtung des Vorganges im 3. Momente kennen lernen. Man darf nicht vergessen, dass das Messer die gegen $^1/_2$ Linie dicke Hornhaut schräg durchläuft, mithin die Öffnung in der Descemetschen Haut überall um mehr als $^1/_2$‴ kleiner ausfällt, als an der Vorderfläche der Hornhaut. Da die Hornhaut innerhalb des Limbus conjunctivae gemessen von einer Seite zur andern im Mittel 5‴, von oben nach unten $4^1/_2$‴ hat, so ist unsere mit *Beer* u. A. übereinstimmende Angabe anatomisch begründet, wenn man nicht den Staar durch die Wunde *durchpressen*, die Iris quetschen, die Rindensubstanz abstreifen und überdiess noch Sprengung der Zonula und Glaskörperausfluss riskiren will.

Innerhalb des Limbus conjunctivae soll der Schnitt desshalb geführt werden, weil dieser sich sonst bei Beendigung des Schnittes leicht ablöst, die Zipfel sich zwischen die Wundlefzen umschlagen und die schnelle Vereinigung vereiteln können.

So wie das Kammerwasser nach dem Hornhautschnitte abfliesst, rücken Kapsel und Linse vorwärts, und nehmen den leer gewordenen Raum ein. Hiemit müssen auch, da man in der Regel keine Runze-

*) Lehre von den Augenkrankheiten. Bd. II. S. 367.

lung (Collabiren) der Cornea oder Sclera bemerkt, die Durchmesser des Bulbus im Äquator vermindert worden sein. Der Glaskörper muss nämlich der Linse folgen. Das Vorrücken der Linse setzt Ausdehnung der Zonula voraus. Erfolgt dieser Vorgang zu rasch oder gewaltsam, so kann Berstung der Zonula und Glaskörperausfluss entstehen. Daher darf der Hornhautschnitt nie zu rasch oder unter Zerrung des Bulbus vollendet werden.

Das 2. Moment besteht in der *Spaltung der vordern Kapsel in 3—4 Zipfel.* Austreten könnte die Linse auch durch einen einfachen Schlitz der Kapsel, wenn auch in der Regel minder leicht. Man kann auch annehmen, dass die einmal aufgeschlitzte Kapsel beim Vordringen der Linse von selbst nach mehreren Richtungen hin zerreissen würde. Was man indess durch positiven Eingriff sicher und ohne Nachtheil erreichen kann, soll man nicht dem Zufalle überlassen. Die Spaltung der Kapsel in 3—4 Zipfel ist vorzüglich wegen Verhütung von Cataracta capsularis secundaria nothwendig. Nur Zipfel der Kapsel können sich nachträglich gegen die Peripherie hin zurückziehen. Die + förmig verlaufenden Schnitte brauchen nicht länger zu sein, als $1^1/_2$—2‴; durch das Andringen der Linse werden sie von selbst hinreichend vergrössert. Führt man die Schnitte zu weit gegen die Zonula hin, so kann diese verletzt und Glaskörperausfluss bewirkt werden. Nach Eröffnung der Kapsel tritt die Linse in der Regel noch um ein wenig mehr vorwärts, und die Pupille wird dabei etwas grösser.

Das 3. Moment kann füglich als *Entbindung der Linse* bezeichnet werden. Wir wollen der Kürze wegen den Vorgang bei der Extraction nach unten beschreiben. Mutatis mutandis ist er bei dem Schnitte nach oben derselbe.

Die erste Bedingung zum Austreten des Staares ist die, dass sich die Linse um ihre horizontale Achse drehe, so dass der untere Rand nach vorn und ein wenig nach oben rückt. Die zweite ist die, dass die Iris nachgebe, die Pupille sich erweitere und dass der Staar nicht von der Iris wie von einer Schleife oder einem aufgeblähten Segel umfangen werde.

Wenn Hornhaut und Kapsel in gehöriger Weise eröffnet sind, und auch von Seite der Iris keine Hindernisse obwalten, so pflegt der Staar oft ganz von selbst auszutreten, sobald man den Kranken das Auge aufwärts wenden heisst. Die dadurch angeregte stärkere Contraction der Augenmuskeln ist die Ursache davon. (Vergl. B. I. S. 225.) Wo diess nicht ausreicht, muss mittelst des auf das untere Lid angelegten Zeigefingers ein gelinder Druck auf den Bulbus ausgeübt werden, derart,

dass man das untere Lid an die Sclera etwas unterhalb der Cornea und gegen das Centrum des Bulbus hin drückt.

Was bei dem von Seite der Muskeln oder von Seite des Operateurs ausgeübten Drucke im Innern des Auges vorgehe, ist nicht schwer zu begreifen. Der Druck, der auf irgend einen Punkt der Oberfläche des Bulbus ausgeübt wird, trifft nicht mehr, wie bei uneröffneter Hornhaut, die gesammte Wandung des Bulbus, sondern bloss jene Partie, welche eben nachgiebig geworden ist, und so muss die untere Partie der Linse, und zunächst nur sie allein, vorwärts gedrängt werden. Das Gesetz der Schwere kommt hiebei gar nicht in Betracht; daher erfolgt das Austreten der Linse durch einen nach oben gerichteten Hornhautschnitt eben so leicht, als nach unten.

Wenn im 3. Momente der das obere Lid fixirende Gehilfe auf den Bulbus drückt, wenn der Kranke kneipt oder andere Muskelpartien krampfhaft zusammenzieht, z. B. die Arme des Operationsstuhles mit den Händen fest umklammert, und die Augenmuskeln synergisch in zu grosse Spannung gerathen, oder aber wenn der Operateur mit dem Drucke auf den Bulbus ein gewisses Mass übersehreitet, so berstet die untere Partie der Zonula, und der ausströmende Glaskörper drängt die Linse aufwärts.

Während man den Kranken aufwärts blicken lässt, oder die mangelhafte Muskelcontraction durch gelinden Druck auf das untere Lid zu ersetzen bemüht ist, muss man sein Augenmerk vor Allem darauf richten, ob der Staar sich um die Achse werfe, sich mit dem untern Rande gegen die Wunde einstelle. Wo diess nicht geschieht, prüft man nochmals, ob nicht eines der genannten Hindernisse von Seite der Hornhaut, der Iris oder der vordern Kapsel (Nichteröffnung derselben) die Ursache sei. Falls diess nicht der Fall ist, so suche man das Werfen des Staares dadurch zu vermitteln, dass man auf die obere Hälfte der Cornea mittelst eines Davielschen Löffels oder mittelst des obern Lides einen gelinden Druck ausübt, also die obere Hälfte des Staares etwas rückwärts drängt.

Dieses Manöver, welches mir mit einem Male Aufschluss gab, worauf es im 3. Moment eigentlich ankomme, und warum bei Prof. *Rosas* Extractionen etwa unter 40 Fällen nur einmal Glaskörperausfluss erfolgt, während wir hier in Prag früher kaum unter 10 Fällen 9 ohne dieses unwillkommene Ereigniss trotz aller Sorgfalt durchbraehten, lernte ich auf der Klinik des genannten Herrn kennen, als ich im Jahre 1846 mehreren seinen Operationen zusah. *Rosas* legt seine Sichelnadel in der Gegend des obern Randes der Linse an die Cornea. Ausfluss von Glaskörper ist nun auch an unserer Klinik eine seltene Erscheinung geworden.

Wer die mechanischen Bedingungen für das Austreten der Linse erfasst hat, der sieht nun auch den zweiten Grund ein, warum der Hornhautschnitt nahe am Rande und demselben parallel (concentrisch) verlaufen soll, namentlich bei harten Staaren. Liesse man unten einen so breiten Rand von Hornhautsubstanz stehen, dass derselbe über den Rand der Linse vorragen möchte, so würde sich die Linse unten an diesen Vorsprung anstemmen, und sich schwer oder gar nicht zur

Wunde einstellen, und im günstigsten Falle müsste die Iris mehr weniger gequetscht werden.

Sobald die Linse im Durchschneiden begriffen, mit ihrem grössten Durchmesser in die Pupille getreten ist, muss jeder Druck vermindert und allmälig aufgelassen werden. Lieber setze man, falls er nicht weiter vorrückt, den Davielschen Löffel an den Rand an, und werfe ihn vollends heraus, oder man führe, wenn man sieht, dass einzelne Stücke sich ablösen und zurückbleiben wollen, dieses Instrument so ein, dass man diese sammt der Hauptmasse sogleich mit herausleiten kann.

4. Moment. Sorge für *Reinheit der Pupille* und *genaues Schliessen der Wunde.* Zur Sicherung eines günstigen Ausganges ist dieses Moment ebenso wichtig, als jedes der vorhergehenden für den momentanen Erfolg.

Soll die Extraction die Vortheile, die man ihr zuschreibt, und zwar mit Recht, wirklich bieten, so muss die Linse so viel als möglich *vollständig* aus dem Auge entfernt werden. Davon überzeugt man sich zunächst durch Besichtigung des eben ausgetretenen Staares, durch Prüfung der Pupille in Bezug auf ihre Schwärze, und nöthigen Falls durch Sehversuche. Wie diess zu geschehen habe, davon später, hier nur die Begründung.

Beträchtliche Reste der Linse, im Auge zurückgelassen, können Veranlassung werden, dass Nachstaar (Catar. membranacea secundaria), Iritis mit Nachstaar oder Pupillensperre, Ausdehnung oder Sprengung der Hornhautwunde, Vorfall der Iris, Vereiterung eines Theiles oder der ganzen Hornhaut eintritt.

Soll die Pupille nachträglich rein bleiben, so muss sich die vordere Kapsel aus dem Bereiche derselben zurückziehen. Beträchtlichere Reste von Rindensubstanz, zwischen der vordern und hintern Kapsel liegend, können dieses Zurückziehen gegen die Peripherie verhindern, denn sie müssen nicht nothwendiger Weise resorbirt werden. Dafür gibt der sogenannte Krystallwulst in Augen, die der Extraction unterworfen waren, den augenscheinlichen Beweis. Der Befund in dieser Beziehung unterschied sich in Fällen, wo die Section 2—3 Wochen nach der Extraction gestattet war, nicht wesentlich von jenen, die erst nach Monaten oder Jahren untersucht wurden. Es scheint, dass durch das Anlegen (Anschmiegen) der vordern an die hintere Kapsel die Auflösung solcher Reste im Kammerwasser verhindert werden könne. Doch dürfte auch Entzündung und sofort Anlöthung der vordern Kapsel an die hintere, bevor noch deren Zurückziehung erfolgen konnte, mehr weniger Antheil daran haben.

Die Linse, dem Kammerwasser ausgesetzt, quillt auf. Die Volumenzunahme erfolgt um so rascher, je grösser die Berührungsfläche mit dem Kammerwasser ist. Prof. *Fr. Jäger* pflegte in seinen Privatcursen zu sagen: Wirft man eine ganze und eine zerschnittene Semmel in Wasser, so quellen beide auf, aber die letztere in gleicher Zeit weit mehr, als die erstere. Je beträchtlicher die nach der Extraction im Auge belassenen Linsenreste sind, desto beträchtlicher die Anschwellung. Das Anschwellen und die nun

beginnende Resorption setzen erhöhte Gefässthätigkeit und vermehrte Ausscheidung von Kammerwasser, überhaupt einen Zustand, der von Entzündung vielleicht nur durch die Abwesenheit faserstoffigen Exsudates unterschieden ist. Bei der Besprechung der Discissio cataractae werden wir sehen, dass durch das Aufquellen der Linse allein Entzündung oder doch ein Zustand, der dieser sehr nahe steht, herbeigeführt werden kann. Dass diese Umstände in einem der Extraction unterworfenen Auge um so schwerer in die Wagschale fallen, leuchtet von selbst ein. Entzündung der Iris, Sprengung oder doch Ausdehnung des die Hornhautwunde bereits verklebenden Exsudates (Keratokele) wird nach meiner Überzeugung oft auf diese Weise hervorgerufen.

Zurückgebliebene, von der Linse abgestreifte, sogenannte scabröse Reste werden, wenn sie nicht in der Falze, welche durch die vordere und hintere Kapsel an der Peripherie gebildet wird, fest sitzen, über kurz oder lang gegen die Hornhautwunde, selbst aus derselben heraus gedrängt. Hieran scheint sich nicht so sehr die Schwere als die durch die Muskeln gesetzte Compression zu betheiligen, denn es macht nicht viel Unterschied, ob der Schnitt nach oben oder nach unten geführt wurde. Man kann diesen Act mit der Expulsion der Nachgeburt (placenta) vergleichen. Vorfall der Iris, Sprengung der schon verklebten Wunde, Vereiterung des Hornhautlappens entstehen nach meiner Überzeugung in vielen Fällen nur auf diese Art. *Deval**) citirt eine Beobachtung von *Wenzel d. Ä.*, wo der im Auge zurückgelassene Linsenkern am 2. Tage nach der Extraction in der Lidspalte vorgefunden wurde. „Un jeune homme, vint en 1765 consulter mon père à Londres. Son oeil droit, qui était affecté d'une cataracte dont la couleur était extrêmement blanche, présenta dans l'opération une circonstance assez singulière. Dès que la cornée et la cristallo-antérieure furent ouvertes, et avant que la section fût tout-à-fait achevée, il sortit par la pupille une matière laiteuse qui, se mêlant à l'humeur aqueuse et s'écoulant avec elle par l'incision de la cornée, laissa voir la pupille aussi nette que celle d'un oeil dont on a extrait exactement le cristallin. On crut d'abord que c'était la matière même du cristallin tombé en suppuration; le malade paraissait jouir de la vue; on lui présenta plusieurs objects assez petitz qu'il aperçut et distingua parfaitement. On lui fit essayer un verre à catararcte ainsi qu'on a assez souvent coutume de faire, mais il vit trouble à la distance ordinaire, comme cela a lieu pour les yeux sains; ce fait parut fort étonnant. Au reste, il se coucha après que son oeil eut été couvert. *Le lendemain, en levant l'appareil, on aperçut un écartement produit par un corps étranger et qu'on reconnut facilement pour le cristallin lui-même,* qui ne paraissait point avoir rien perdu de sa transparence; la maladie ne pouvait donc avoir eu son siége que dans l'humeur de Morgagni, puisque le cristallin était dans son état naturel et pour la transparence et pour le volume. Le malade, après sa guérison, d'après les essais qui furent faits, ne vit plus que comme les autres personnes qui ont subi l'opération, et il eut besoin de verres à cataracte."

Wenn man, wie ich in den meisten Fällen es thue und thun muss, beide Augen in Einer Sitzung der Extraction unterwirft, und nur auf Einem Auge Iritis, Prolapsus iridis, Chemosis oder Panophthalmitis entsteht, so kann man wohl nicht Unruhe des Kranken oder allgemeine Ursachen (schlechte Constitution u. dgl.) supponiren. Wenn übrigens demselben Operateur einer dieser Zufälle bald auf dem einen, bald auf dem andern, öfters sogar auf dem Auge begegnet, wo die Operation viel leichter vor sich ging, so kann man auch nicht wohl in mangelhafter Kunstfertigkeit den Grund suchen. Ich habe viel über die Ursachen dieser Zufälle nachgedacht, zahlreiche Fälle vor, während und

*) Chirurgie oculaire, Paris 1844, S. 26 (Wenzel fils, Traité de la cataracta, Paris 1786, p. 145).

nach der Operation genau notiren lassen und unter einander verglichen; ich bin zu dem Schlusse gekommen, dass das Zurücklassen von Staarresten an und für sich Anlass zu jenen Zufällen geben kann, obwohl mir auch mehrere Beobachtungen vorgekommen sind, wo das Auge trotzdem gut durchkam.

Man folgere daraus nicht, dass ich der häufigen und wiederholten Anwendung des Davielschen Löffels damit das Wort rede. Ein hinreichend grosser Hornhautschnitt und Abwarten der Reife des Staares (in dem S. 260 angegebenen Sinne) sind weit bessere Mittel, die Linse vollständig aus der Kapsel zu entfernen.

2. Beschreibung des Vorganges vor, bei und nach der Operation.

a. Vorbereitung zur Operation. Man wähle ein *Zimmer*, in welchem der Kranke vor Lärm, plötzlichem Schrecken u. dgl. möglichst gesichert ist. Operirt man im Winter, so versichere man sich vorher, ob nicht etwa Zurückschlagen des Rauches zu besorgen sei. In einem gegen Norden gelegenen Zimmer lässt sich am leichtesten eine gleichmässige Temperirung des Lichtes erzielen. Die Fenster werden mit 2—3fachen grünen oder grauen Vorhängen bedeckt. Der Grad der Verdunklung sei nur so stark, dass man nach einem Aufenthalt von einigen Minuten die Gesichtszüge des Kranken deutlich wahrnehmen kann. Das plötzliche Einfallen grellen Lichtes beim Öffnen der Thüre muss durch ein verdunkeltes Vorzimmer oder durch Vorhänge vor der Thüre verhütet werden. Erneuerung der Luft muss ohne Störung der Verdunklung möglich sein.

Das *Bett* muss so vorbereitet werden, dass der Kranke eine ruhige Lage mit nicht zu sehr erhöhtem Kopfe durch 5—6 Tage aushalten kann. Als Unterlage sind Rosshaarmatratzen das Zweckmässigste. Nothwendige *Utensilien* sind eine Leibschüssel, ein Uringlas, ein feiner Waschschwamm, einige Leinwandflecke, so zugeschnitten, dass sie einfach zusammengelegt die Grösse einer Hand haben, eine schmale Binde zur Befestigung derselben über der Stirn, für den Fall einer Ohnmacht ein Analepticum, etwas Essig, frisches Wasser u. dgl.

Eine verlässliche *Wärterin*, welche über die möglichen Zufälle bei der Nachbehandlung gut unterrichtet sein muss, und das Nachtwachen aushält, ist unumgänglich nothwendig. Nie vertraue man die Pflege des Operirten den Angehörigen oder Untergebenen desselben. Die ersten 6—8 Tage ist es am besten, wenn ausser dem Arzte und der Wärterin Niemand mit dem Kranken verkehrt.

Nie unternehme man die Extraction ohne einen gut unterrichteten und eingeübten *Assistenten*. Derselbe stellt sich hinter den Kranken, der auf einem Stuhle so sitzt, dass er, falls Glaskörperausfluss einträte,

sogleich rücklings umgelegt werden kann. Er muss eine solche Stellung einnehmen, dass er mit etwas (über den Kopf des Kranken) vorgebeugtem Kopfe das zu operirende Auge von obenher übersehen kann. Soll die Extraction am linken Auge vorgenommen werden, so fixirt er mit der linken Hand das obere Lid, und drückt mit der um das Kinn des Kranken geschlagenen Rechten den Kopf an seine Brust, diesen dem Operateur etwas entgegenneigend, und dem unwillkürlichen Streben des Kranken, sich vom Operateur wegzubeugen, gehörig entgegenwirkend. Um das obere Lid gehörig, sicher und bleibend zu fixiren, legt er in dem Momente, wo der Operateur den Kranken anweist, gerade auf ihn zu schauen, und das untere Lid fasst, den Zeigefinger der genannten Hand so an, dass die Gegend des 3. Gelenkes an die Augenbraue, die Spitze des Fingers an die Cilien kommt. Mit dem ersten Punkte wird die Augenbraue (die Portio major musculi orbicularis palp. und der Corrugator supercil.) über den Knochen hinaufgerollt und hinreichend fest an diesen angedrückt, mit der Spitze des Fingers wird das eigentliche Lid sammt den Cilien berührt und so fixirt, dass es zwar höher zu stehen kommt, jedoch nicht vom Bulbus abgezogen und noch viel weniger an den Bulbus angedrückt wird. Im erstern Falle würde Luft in den Bindehautsack eintreten, diesen reizen und Reflexactionen im Orbic. palp., Corrug. superc. und in den Augenmuskeln erregen; Druck auf den Bulbus führt leicht zu Glaskörperausfluss. Die Richtung und der Zug des Zeigefingers muss der Richtung und dem Zuge des Corrug. superc. entsprechen. Man lege daher die flache Hand in der Medianlinie oben an die Stirn an, und greife mit dem Zeigefinger nach unten und aussen vor, so dass der Zug dann von der Gegend des Foramen (der Incisura) supraorbit. nach der Mitte der Stirn hin geschehen kann. Der Mittelfinger wird neben dem Zeigefinger an die äussere Hälfte des Lides gelegt, um diesen nöthigenfalls zu unterstützen. Die Finger werden nur mässig gebogen, nicht geknickt, damit man keinen Schatten mache. So oft ein Moment beendet ist, wird das Lid locker gelassen. Schwitzen die Finger oder das Lid, so hülle man den Zeigefinger in ein kappenförmig umschlungenes dünnes Leinwandläppchen.

Auf diese Weise kann das Lid jederzeit sicher und zweckmässig fixirt werden. *Augenlidhalter* sind nach meiner Erfahrung durchaus überflüssig. Sie vermehren die Angst des Kranken, machen leicht Schmerz, und erregen stärkere Reaction von Seite der Muskeln.

Der *Kranke* werde durch freundliche Zusprache und Belehrung beruhigt. Man sorge dafür, dass er am Tage der Operation oder Tags

vorher eine Entleerung habe. Man lasse ihn etwa eine Stunde vor der Operation frühstücken. Er werde nicht zu lange in Erwartung gehalten. Tag und Stunde der einmal festgesetzten Operation sollen ohne triftige Gründe nicht abgeändert werden. In einem Zimmer, welches unmittelbar vom Firmamente Licht erhält, kann man auch an einem trüben Tage operiren. Es ist sogar nachtheilig, wenn der Blick des Kranken nach dem Austreten des Staares auf sonnenbeschienene Stellen fällt. Wo die Fenster weit zum Boden herabreichen, lasse man die untern Scheiben verdecken. Es ist besser, wenn das Licht nur von Einem Fenster her einfällt. Der Kranke werde so gesetzt, dass das Licht über die linke oder rechte Schulter des vor ihm um ohngefähr einen halben Kopf höher sitzenden Operateurs her einfällt. Der Kranke sei zur Operation nur mit den nöthigsten Kleidungsstücken angethan, und so, dass von diesen, wenn er zu Bette gebracht wird, auch jene leicht entfernt werden können, welche die bequeme Lage, die Application der Leibschüssel u. dgl. hindern könnten. Bei Frauenzimmern darf in dieser Beziehung auch auf die Zurechtlegung des Kopfhaares nicht vergessen werden.

Wer das Auge der Gefahr gänzlicher Zerstörung aussetzt, übernimmt auch die Verantwortlichkeit für Zufälle, die sich voraus besorgen lassen. Alles, was in Berücksichtigung gebracht werden muss, aufzuzählen, ist weder möglich noch nöthig. Beispielsweise will ich nur noch bemerken, dass ich einige Mal in die unangenehme Lage gekommen bin, Leuten, welche im Liegen durchaus nicht harnen konnten, den Catheter zu appliciren.

Rücksichtlich der *Iris* wird noch eine Vorbereitung nothwendig. Man muss entweder die Pupille durch vorläufiges Einträufeln von Atropin- oder Belladonnaextractlösung gehörig erweitern, oder man muss die Augen durch eine halbe Stunde vor der Operation dem vollen Lichte aussetzen. Es ist bekannt, dass die Pupille eine Zeit lang nach dem Übergange in helleres Licht sich stark und energisch verengert, dann aber auch in hellem Lichte wieder die gewöhnliche Weite annimmt. Ich ziehe die Anwendung dieses Gesetzes behufs der Extraction, damit sich die Iris bei der stärkeren Beleuchtung nicht gegen die andringende Linse stemme, im Allgemeinen der künstlichen Pupillenerweiterung vor. Nur wo das Durchführen des Messers durch die vordere Kammer wegen Ausbauchung der Iris nach vorn schwieriger ist, erweitere ich die Pupille, um beim Hornhautschnitte weniger Gefahr zu laufen, die Iris zu verletzen.

Die *Instrumente*, die man bei der Extraction zur Hand haben muss, sind: zwei *Beer*'sche Staarmesser, eine gerade zweischneidige oder eine *Rosas*'sche sichelförmig gekrümmte Nadel, ein *Daviel*'scher Löffel; für

besondere Zufälle: ein Irishäkchen, eine gerade und eine krumme *Blömer*sche oder einfach gekerbte feine Pincette, eine kleine nach der Fläche gekrümmte Scheere. Das Staarmesser werde jedesmal, bevor man es in die Hornhaut einstösst, durch Einstechen in ein papierdünnes Stück Leder geprüft. Ist die Spitze gehörig beschaffen, so darf hiebei kein Geräusch entstehen. — Die verschiedenen *Ophthalmostaten* (Instrumente zur Fixirung des Bulbus) sind nach meiner Ansicht nicht nur überflüssig, sondern auch nachtheilig, indem sie Schmerz und stärkere Reaction von Seite der Muskeln erregen. Sie können überdiess höchstens behufs der Fixirung während des Hornhautschnittes angewendet werden. Zur Anwendung von *Schwefeläther*, *Chloroform* oder von einer Mischung beider habe ich mich niemals entschliessen können, indem man nicht sicher sein kann, ob nicht Erbrechen oder convulsivische Muskelbewegungen nachkommen.

b. Verrichtung der Extraction selbst. Soll das rechte Auge operirt werden, so nimmt man die Instrumente in die linke, zur Operation des linken dagegen in die rechte Hand. Mit dem Zeigefinger der zweiten Hand wird das untere Lid abwärts gezogen und fixirt, dass es sich weder umstülpt noch beträchtlich vom Bulbus entfernt: die übrigen drei Finger werden leicht an die andere Hälfte des Gesichtes angelegt. — Wenn beide Augen in derselben Sitzung operirt werden sollen, so kann man zuerst an dem einen die Operation ganz zu Ende führen und dasselbe während der Operation des zweiten mit einem weichen Leinwandbäuschchen bedecken, das der Assistent mit der um das Kinn herum geschlungenen Hand sanft andrückt; in der Regel wird es besser sein, nach dem 1. Momente auf dem einen dasselbe Moment auf dem andern Auge und so fort wechselnd bis zur völligen Reinheit der Pupille durchzuführen. Soll bloss ein Auge operirt werden, so verbinde man das andere, weil der Kranke dann die Bewegung des einen besser in seiner Gewalt hat und der Anblick der Instrumente ihn nicht erschreckt.

1. Moment. Sobald der Operateur sich in der angegebenen Weise vor den Kranken gesetzt hat, und der Assistent hinter diesem bereit steht, fasst er, wenn das linke Auge operirt werden soll, das Staarmesser in die rechte Hand, sagt dem Kranken, er möge gradaus schauen, fixirt in diesem Momente das untere Lid mit der linken Hand, und stösst sofort die Spitze des Messers in die Hornhaut ein. Die rasche Aufeinanderfolge dieser einzelnen Tempi ist nächst dem Vertrauen, das der Arzt dem Kranken durch sein Benehmen und durch die nöthige Aufklärung über die Operation eingeflösst hat, das beste Mittel, sich

vor unruhigem Hin- und Herrollen des Bulbus zu schützen. Ich ziehe es vor, auch bei einer minder bequemen Stellung einzustechen, als durch oft wiederholtes Auffordern gerade die passendste Stellung erzwingen zu wollen. Um aber das Messer zweckmässig einstechen und bis zu Ende handhaben zu können, muss man das Messer, die Hand und den Arm in eine Lage bringen, welche den Übergang aus jeder Position in die nachfolgende möglich macht, ohne die Leichtigkeit und Sicherheit zu beeinträchtigen. Das Messer werde daher so in die Hand genommen, dass der Ballen des Mittelfingers an das vordere Ende, der des Zeigefingers 1—1½" davon entfernt, und der des Daumens an die entgegengesetzte Seite des Heftes ohngefähr in der Mitte zwischen jenen beiden zu liegen kommt. Diese drei Finger werden daher weder gestreckt, noch in irgend einem Gelenke spitzwinklig gebogen (eingekniekt). Während nun der Oberarm wenig oder gar nicht vom Brustkorbe entfernt wird, legt man den Ring- und kleinen Finger an die linke Wange des Kranken so an, dass der Rücken der Messerklinge horizontal vor die Lidspalte zu stehen kommt.

Durch stärkere Beugung des Zeige- und Mittelfingers im 2. und 3. Gelenke und Anziehung des Daumens gegen die Mittelhand wird die Klinge so weit zurückgezogen, dass die Spitze an das Schläfeende des horizontalen Durchmessers der Hornhaut innerhalb des Limbus conjunctivae zu stehen kommt. Durch eine leichte Wendung der Hand zur Pronation wird das Messer so zur Hornhaut gestellt, dass man dieselbe an der bezeichneten Stelle beinahe senkrecht durchbohren kann. So wie die Spitze des Messers in die vordere Kammer eingedrungen ist, wird das Messer durch eine leichte Drehung zur Supination (Wendung des Heftes gegen die Schläfe) so gestellt, dass die Fläche der Klinge parallel zur Ebene der Iris steht, indess ihr Rücken horizontal verläuft (die Spitze nach dem Ausstichspunkte am entgegengesetzten Ende der Hornhaut hinsieht). Durch rasehen Übergang von Beugung zur Streckung des Mittel- und Zeigefingers und Abduction des Daumens von der Mittelhand wird nun das Messer durch die vordere Kammer geführt, so dass es, wenn es hiebei von der angegebenen Lage zur Iris und zum horizontalen Durchmesser der Cornea nicht etwa abgelenkt worden ist, gerade am innern Ende dieses Durchmessers, und zwar noch vor dem Limbus conjunctivae herausdringen muss. Die Einhaltung dieser Lage der Klinge zur Iris macht es möglich, auch dann richtig auszustechen, wenn der Kranke das Auge so stark nach innen rollt, dass man den Ausstichpunkt nicht sehen kann. Die Anlegung der Hand mit der Dorsalfläche an die Wange des Kranken gestattet alle Übergänge von der

Supination bis zur stärksten Pronation und umgekehrt, so dass man dem Auge immer in gleichem Abstande von demselben und mit grösster Leichtigkeit folgen kann, wenn es bald nach aussen, bald nach innen gewendet wird.

So wie die Spitze im innern Winkel in die Cornea eingedrungen ist, hat man den Bulbus ganz in seiner Gewalt. Könnte man den Ausstichspunkt nicht sehen, so dränge man, ohne die Klinge zurückzuziehen, das Heft ein wenig gegen die Schläfe, was bei der angegebenen Lage der Hand leicht möglich ist. Auf diese Art kann man den Bulbus gerade stellen, ohne vorzeitigen Ausfluss des Kammerwassers zu riskiren. Zeigt sich's dann, dass die Spitze über oder zu tief unter dem horizontalen Durchmesser steht, oder dass man jenseits des Hornhautrandes (im Limbus, in der Sclera, durch die Iris) oder zu weit diessseits (viel über $^1/_2$‴) ausstechen würde, so ziehe man die Klinge, so viel als zur Befreiung der Spitze nöthig erscheint, zurück und stosse diese an der gehörigen Stelle durch. Nach erfolgtem Ausstiche stelle man den Bulbus, wenn er zu weit einwärts gerollt ist, dadurch in die Mitte oder ein wenig einwärts, dass man das Heft etwas gegen die Schläfe drängt, ohne die Klinge zurückzuziehen. Sollte die Schneide von der vorgezeichneten Operationsebene nach vorn oder nach hinten abweichen, so werde sie durch Drehung des Heftes vom oder zum Daumen gehörig gestellt, und erst dann werde das Messer durch weitere Streckung des Mittel- und Zeigefingers und Abduction des Daumens so weit vorgeschoben, bis der Schnitt vollendet ist. Die Beendigung des Schnittes geschehe eher langsam als zu schnell oder schnelzend, weil sonst leicht die Zonula gesprengt werden kann.

Liefe man bei diesem Vorgange Gefahr, in die Nase einzustechen, so werde das Heft stärker gegen die Schläfe gedrängt. Könnte man mit der Klinge nicht weiter vordringen, weil der Mittelfinger an den äussern Orbitalrand anstiesse, so müsste man zunächst den Daumen, dann den Zeige-, endlich den Mittelfinger etwas weiter rückwärts am Hefte ansetzen, nicht aber, wie diess Anfänger gern thun, den Mittelfinger ganz vom Hefte entfernen. Denn mit zwei Fingern allein kann man das Heft nicht mehr fest halten und noch vielweniger sicher fortschieben.

Dem Umbiegen oder Abbrechen der Messerspitze beim Einstechen beugt man am besten vor durch Wahl guter Instrumente und dadurch, dass man das Messer nicht unter einem zu grossen Winkel zur tangirenden Ebene des Einstichspunktes ansetzt. Wer einige Übung besitzt, kann die Klinge sogleich in der bezeichneten Operationsebene (durch die Basis corneae parallel zur Irisebene) ansetzen und einstechen, ohne desshalb Gefahr zu laufen, dass dasselbe eine zu lange Strecke oder gar durchaus zwischen den Hornhautfasern fortgleite. Diese Haltung beim Einstechen hat zugleich den Vortheil, dass man nicht so leicht durch zu tiefes Einsenken der Spitze die Iris ansticht. Wäre diess

geschehen, so müsste man natürlich dasselbe sogleich, so viel als zur Befreiung der Spitze nöthig ist, zurückziehen.

Dringt die Spitze (weil sie sich bei zu senkrechtem Einstiche umgebogen hat) im innern Winkel nicht leicht heraus, so lege man den Mittelfinger von der andern Gesichtshälfte herüber und drücke ihn am Ausstichspunkte an den Bulbus an. Fliesst vor Beendigung des Schnittes Kammerwasser ab, so wird die Iris vorgedrängt und schlägt sich gleichsam um die Schneide des Messers herum. Ereignet sich dieser Zufall noch vor dem Ausstiche, so stehe man, wenn es nicht gelingt, die Spitze trotzdem zwischen Iris und Cornea zur erforderlichen Stelle vorzuschieben, lieber von der Operation ab. Schlägt sich die Iris nach erfolgtem Ausstiche um die Schneide, so drücke man während des Vorschiebens des Messers mit der Spitze des Mittelfingers so auf den untern Theil der Cornea, dass dieser abgeplattet wird, wodurch die Iris gewöhnlich zum Rückzuge bestimmt wird. Wird eine Portion aus dem kleinen Kreise der Iris ausgeschnitten, so ist gewöhnlich zu grosse Pupille (Coloboma) und Blendung des Operirten durch grelles Licht die Folge davon. Wird eine etwas grössere Partie aus dem grossen Kreise allein ausgeschnitten, so entsteht eine zweite Pupille, in welcher sich die Linse beim Austreten verfangen kann, wenn man nicht die Brücke zwischen den Pupillen spaltet, was (im 3. Momente) mit der Nadel oder mit einer Scheere geschehen muss.

Ging der Schnitt unten so nahe an die Sclera, dass sich Bindehaut abschälte, so muss man diese vom Hornhautlappen mit einer Scheere knapp abschneiden, damit sie sich nicht in die Wunde hineinschlage.

Nachträglich verbessern (vergrössern) lässt sich der Hornhautschnitt nur dann, wenn der Ein- oder der Ausstichspunkt zu tief unter dem horizontalen Durchmesser geschah. Man nehme eine nach der Fläche gekrümmte Scheere in die rechte Hand, führe einen Arm zwischen Iris und Cornea in der Richtung des Schnittes ein, und verlängere denselben. Das Nämliche kann man, wenn auch minder leicht, mit dem Staarmesser erreichen; mit diesem gelingt die Erweiterung eher nach aussen.

Wird der Hornhautschnitt auf die angegebene Weise verrichtet, so bekommt man eine möglichst reine und gleichmässige, zackenlose Wunde, und das Auge wird nicht gezerrt. Immer ist die ganze Kraft nur gegen die Spitze gerichtet, nicht auf die Schneide. Je continuirlicher die Kraftanwendung, desto gleichmässiger der Schnitt, desto leichter das Aneinanderlegen der Wundlefzen. Den Schnitt durch Vorschieben, Zurückziehen und Wiedervorschieben vollenden heisst Sägen. Ausser *Hasner S.* 220 hat diess meines Wissens noch Niemand empfohlen.

Nach Beendigung des Hornhautschnittes lässt der Gehilfe das obere, der Operateur das untere Lid aus, und der Kranke wird angewiesen, beide Augen so zu schliessen, als ob er schlafen wollte. Auf die Menge des abfliessenden Kammerwassers muss man Acht haben, weil Fälle vorkommen, wo der Glaskörper so flüssig wie Wasser ist, und dieser Zustand nicht immer vor der Operation sicher erkannt werden kann. Wäre nun diess der Fall, so müsste man den Kranken ohne Weiteres zu Bette bringen, und in Erwägung ziehen, ob die Fortsetzung der Operation nicht etwa im Bette noch zulässig sei. Wie man sich bei Glaskörperausfluss zu benehmen habe, werden wir beim 3. Momente besprechen. Hätte sich die Iris vor die Wunde gelagert, so werde das

geschlossene Auge leicht mit dem an das obere Lid angelegten Daumen sanft gerieben und dann geöffnet. Selten wird die Reposition mit dem Davielschen Löffel nöthig sein. Indess nun der Kranke die Augen geschlossen hält, reinige man das Keratom, tröste den Kranken allenfalls damit, dass das Schlimmste bereits überstanden sei u. dgl., trockne das etwa feucht gewordene untere Lid ab, und nehme die Staarnadel zur Hand.

2. *Moment.* Indem man den Kranken anweist, beide Augen zu öffnen, fixirt der Assistent wieder das obere, der Operateur das untere Lid. Durch gelindes Andrücken des untern Lides an den Bulbus und Anweisung des Kranken, nach oben zu schauen, macht man die Wunde etwas klaffen. Die Nadel — ich bediene mich in der Regel einer zweischneidigen, spitzigen und geraden — wird ebenso gefasst, wie das Staarmesser, Oberarm und Hand werden in dieselbe Stellung gebracht, wie im ersten Momente, nur kommt die Hand etwas mehr unterhalb des Auges zu liegen. Bei diesem Vorgange kommt nun die Nadel, mit der einen Fläche dem Bulbus zugewendet, im innern Winkel an das innere Ende des Hornhautschnittes zu liegen. Ihre Spitze sieht ohngefähr gegen die Glabella frontis, ihr Heft etwa gegen den Winkel des Unterkiefers. Nur aus dieser Position ist der Übergang in die zweite — gleich zu beschreibende — leicht möglich. So wie beim ersten Momente vor Allem das frühzeitige Abfliessen des Kammerwassers vermieden werden muss, so hat man sich im 2. Momente am meisten vor Anspiessung der Iris zu hüten. Die Nadel darf daher nie mit der Spitze voraus in die Pupille eingeführt werden. Diess erreicht man, wenn man die in oben angegebener Weise gehaltene Nadel flach an den Hornhautrand anlegt, und durch leichte Beugung des Mittel- und Zeigefingers und Adduction des Daumens gleichsam mit der Schneide und mit dem Halse voraus in die Wunde hereingleiten macht, bis ihre Spitze am obern Ende des senkrechten Durchmessers der Pupille angelangt ist. Hiemit ist das erste Tempo (die erste Position) beendet. Sollte das Auge zu stark nach innen fliehen, so kann man schnell die Rolle der Hände wechseln und die Nadel mit der linken Hand von der Schläfe her auf analoge Weise einführen. Dreht der Kranke das Auge stark nach oben, so muss der Assistent das obere Lid vom Bulbus abziehen und den Kopf des Kranken etwas rückwärts neigen, um dem Operateur die nöthige Einsicht möglich zu machen.

Ist die Nadel oben in der Pupille angelangt, so wird durch eine halbe Pronation (Bewegung der Radialseite gegen die Nase des Kranken) die Nadel so gewendet, dass man ihre Schneide der Kapsel zukehrt.

Sofort werden der Kapsel ein oder zwei verticale Schnitte beigebracht, nicht dadurch, dass man die ganze Hand bewegt, sondern nur durch rasche Biegung der die Nadel haltenden Finger, namentlich des Daumens im letzten Gelenke. Ist diess geschehen, so wird die Spitze der Nadel an die vordere Fläche der Kapsel angebracht, zwischen den Fingern vom Daumen zu den beiden andern gedreht, so dass die eine Fläche nach oben (und vorn) gerichtet ist, und am innern Ende des horizontalen Durchmessers der Pupille auf die Kapsel angesetzt, um auf ähnliche Weise einen oder zwei horizontale Schnitte auszuführen, indem die Hand ganz leichte Schwankungen zwischen Pronation und Supination macht. Ist diess geschehen, so kann man, wenn man recht sicher einen Kreuzschnitt (+) erlangen will, und der Patient ruhig hält, dasselbe Mannöver auch von der Schläfe her vornehmen. Ist die Spaltung beendet, so wird die Nadel gegen den Unterkieferwinkel hin, also mit dem Halse voraus, entfernt.

Bei *diesem* Vorgange hat man nicht nöthig, die Wunde so weit zu lüften, dass Luft einträte, was übrigens nicht viel zu bedeuten hat. Man hüte sich, die Nadel zu weit gegen die Zonula Zinnii hinzuführen. Mit der Spitze der Nadel nach Beendigung des verticalen Schnittes wieder an die Vorderfläche der Kapsel zu kommen, erfordert einige Übung, und ist doch nothwendig, weil sonst die Kapsel leicht ausweicht, und dann horizontal nicht eingeschnitten wird. Man hüte sich vor jeder Kraftanwendung, und namentlich bei harter Linse vor Druck auf dieselbe. Verschiebung derselben und daher schwieriger Austritt im 3. Momente kann ebenso leicht, ja noch viel leichter die Folge sein, als Sprengung der Zonula und Glaskörperausfluss. Die Iris soll weder angestochen noch gequetscht werden. Blutung und gehinderte Einsicht, Schmerz und Unruhe des Kranken, nachträglich Entzündung können laut Erfahrung die Folgen davon sein. Wenn *Hasner* S. 221 die Iris für unempfindlich hält, so ist das heutzutage wohl eben nur *seine* Meinung.

Sind *hintere Synechien* vorhanden, so müssen diese im 2. Momente mit der Nadel gelöst werden, indem man die Kapsel concentrisch mit dem Pupillarrande einschneidet. Das bei Catar. accreta zu beobachtende Verfahren geben wir weiter unten an.

Ist *vorderer Kapselstaar* vorhanden (siehe S. 261), so ist an Zerschneidung der Kapsel gar nicht zu denken, da diese dann hiezu viel zu derb und zäh ist. Da solche Trübungen jedoch nur höchstens bis zur Insertionsstelle der Zonula hinreichen, so führe man statt der Nadel ein Irishäkchen ein, die Convexität voraus, pflanze nach einer halben Drehung (Pronationsbewegung) die Spitze desselben am obern Rande der getrübten und verdickten Partie ein, und ziehe sodann die ganze Platte heraus. In manchen Fällen folgt diesem Zuge nicht nur die vordere, sondern auch die hintere Kapsel sammt der Linse, wenn nämlich in Folge von Schrumpfung der vordern Kapsel die Verbindung des

Krystallkörpers mit dem Ciliar- und Glaskörper gelockert oder getrennt ist. Obwohl es bisweilen geschieht, dass bei dieser eigentlichen Extraction der vordern Kapsel allein oder selbst des ganzen Krystallkörpers kein Glaskörper nachfolgt, so steht diess doch immer zu besorgen, und ich verrichte daher, seit ich im Stande bin, den vordern Kapselstaar *vor* der Operation zu erkennen, diese gewöhnlich so, dass ich den Kranken im Bette liegen lasse, und mich, wenn das linke Auge operirt werden soll, an die rechte Seite des Kranken stelle.

Die Verrichtung der *Extraction bei Rückenlage des Kranken im Bette* ist allerdings etwas schwieriger für den Operateur, jedoch in manchen Fällen unumgänglich nothwendig, in andern von überwiegendem Vortheile. Kranke, welche sehr corpulent sind, verkrüppelte Extremitäten haben u. dgl. sind nach vollendeter Extraction mitunter sehr schwer zu Bette zu bringen. Kranke, welche sehr ängstlich sind, deren Muskeln bei jedem Versuche, das Auge mit dem Instrumente zu berühren, in krampfhafte Zusammenziehung gerathen, werden oft dadurch, dass man sie sogleich oder nach dem 1. oder 2. Momente zu Bette bringt, viel ruhiger. Kranke endlich, bei denen mehr weniger Grund vorhanden ist, Verflüssigung des Glaskörpers anzunehmen, bringe man gleich Anfangs zu Bette. Was *Hasner*, der den Einfluss der Augenmuskeln auf die Contenta des Bulbus, die Vis a tergo und folglich auch die synergische Contraction derselben in Abrede stellt, für einen Grund hat, die Rückenlage des Kranken zu empfehlen (S. 219), ist uns in der That unbegreiflich; denn das Gesetz der Schwere ist, wie schon *A. G. Richter* bemerkt hat, beim Austreten der Glasfeuchtigkeit gar nicht in Anschlag zu bringen. Dieser Zufall erfolgt bei dem Hornhautschnitte nach oben eben so leicht, wie bei dem nach unten, wenn man seine Ursachen nicht kennt und ihm nicht vorzubeugen weiss.

Im *3. Momente* hat der Operateur nur wenig oder gar nicht direct einzugreifen. Bisweilen, namentlich wenn der Staar weich ist, und der Kranke die Muskeln stärker wirken lässt, wird der Staar schon nach einfacher Schlitzung der vordern Kapsel herausgedrängt, in welchem Falle dem Bestreben, die Lider zu schliessen, weiter kein Widerstand entgegen gesetzt werden darf.

Hat der Kranke nach Eröffnung der Kapsel einige Secunden ausgeruht, und der Operateur die Nadel und sodann das untere Lid abgetrocknet, so wird der Davielsche Löffel zur Hand genommen, so dass der Ballen des Mittelfingers noch *vor* dem Hefte an die convexe Seite desselben zu liegen kommt, mithin bei Anlegung der Hand mit der Dorsalfläche des Ring- und kleinen Fingers an die Wangenbeingegend dieses Instrument in der Gegend des äussern Wundwinkels in Bereitschaft gehalten wird, die Rinne nach vorn und innen gerichtet. Erfolgt das Werfen der Linse um die horizontale Achse nicht schon in Folge stärkeren Aufwärtsrollens des Bulbus oder gelinden Druckes mittelst des untern Lides auf denselben, so drücke man mittelst des Davielschen Löffels leicht auf die obere Partie der Hornhaut. Bevor man jedoch

irgend einen Druck auf den Bulbus übt, muss man sicher sein, dass man die Kapsel gehörig eröffnet, hintere Synechien gelöst, den Hornhautschnitt nicht zu klein gemacht und den Staar nicht zur Seite verschoben hat. Durch unzweckmässigen Druck kann man auch im 3. Momente erst die Linse luxiren. Die Verschiebung der Linse gibt sich bald dadurch kund, dass bei Verstärkung des Druckes die Linse sich nicht nur nicht wirft, sondern durch den gegen die Wunde andringenden Glaskörper noch mehr zur Seite gedrängt wird, aufsteigt. So wie man diess bemerkt, ist es am besten, den Kranken zu Bette zu bringen. Dasselbe hat man zu thun, wenn bereits Glaskörper in die Augenkammer oder vor die Wunde tritt. — Wo diess nicht der Fall ist, und der Staar sich gehörig einstellt, hat man den allenfalls nöthigen Druck nur bis zum Durchschneiden der Linse durch die Pupille zu verstärken, dann aber allmälig zu vermindern. Den zur Hälfte entwickelten Staar kann man durch Anlegung des Löffels an den Schläferand nach innen und unten herabstreifen. Sieht man, dass sich oberhalb des Kernes Stücke ablösen und zurückbleiben wollen, so kann man den Löffel vom äussern Winkel her über den Staar hinaufführen, und den Staar mit Einem Male austreten machen. Verfängt sich die Linse unten an der Iris, so nehme man statt des Löffels die Nadel zur Hand, und spalte lieber die Iris vom Pupillar- zum Ciliarrande, ehe man diese Membran zu grosser Ausdehnung und Zerrung preis gibt.

Wo Glaskörperausfluss droht oder schon eintritt, lasse man die Augen sogleich schliessen, und den Kranken vom Assistenten rücklings auf das vorgehaltene Knie und an die Brust umlegen. Selten wird es gerathen sein, noch vor dieser Umlegung sogleich den Davielschen Löffel von unten her so einzuführen, dass man zwischen der Iris und dem untern Rande des Staares eindringt, und mit der an dessen hintere Fläche angedrückten Rinne desselben den Staar herausholt. Lieber lege man ein locker zusammengeballtes Tuch auf das Auge, lasse es vom Assistenten gelind an dasselbe andrücken, und den Kranken ins Bett tragen. Die Hervorholung des Staares geschehe dann auf die angegebene Weise oder, wobei die Linse nicht so an die Iris und Cornea angedrückt zu werden braucht, mittelst eines gleich dem Davielschen Löffel eingeführten Irishäkchens, dessen Spitze an die hintere Fläche der Linse eingepflanzt wird.

Nur wenn die Menge des abgeflossenen Glaskörpers nicht mehr als etwa $^1/_3$ der ganzen Masse beträgt, lässt sich noch Wiederherstellung des Sehvermögens erwarten. Wo demnach die Beseitigung der Linse mit noch mehr Verlust dieser Flüssigkeit droht lasse man dieselbe lieber im Auge zurück. Es ist eine sehr interessante Thatsache, dass der zwischen den Wundlefzen heraushängende Glaskörper an und für sich die Heilung der Wunde ohne Eiterung nicht unmöglich macht. Daher ist es überflüssig, die aus der Wunde vorragende Partie abzuschneiden, und vergeblich, sie reponiren zu wollen. Bei dem einen wie bei dem andern riskirt man überdiess noch weitern Vorfall. Da der Glaskörper die Kapsel seitwärts drängt, so schützt dieser Zufall vor Kapselnachstaar. Desshalb aber nach vollendeter Extraction absichtlich durch einen Einstich in die teller-

förmige Grube Glaskörperabfluss zu bewirken, wie Einige gerathen haben, lässt sich wohl nicht rechtfertigen. Denn abgesehen davon, dass nach Glaskörperabfluss immer Verziehung der Pupille mit vorderer Synechie entsteht, und dass der Kranke nach der Operation die Rückenlage viel strenger und länger (durch mindestens sechs Tage) beobachten muss: die Vereinigung per primam intentionem wird dadurch an und für sich mehr in Frage gestellt. Zur Verhütung von Kapselnachstaar besitzen wir übrigens minder gefährliche Kunstgriffe, die gehörige Spaltung der Kapsel und die möglichst vollständige Beseitigung des Staares selbst.

4. *Moment.* In der Regel erkennt man schon unmittelbar nach dem Austreten der Linse, ob dieselbe vollständig abgegangen sei oder nicht. Bisweilen zeigt sich's jedoch nach einer kleinen Pause, dass die Pupille nicht so rein ist, als es beim ersten Anblicke geschienen hatte. Zurückgebliebene Reste senken sich allmälig gegen die Öffnung (werden hin gedrängt), wenn sie nicht an der Kapsel, besonders in der Falze an der Peripherie haften. Es ist daher jederzeit gerathen, wo man nicht vollkommen überzeugt sein kann, dass die ganze Linse abgegangen ist, ein Weilchen zu warten, bevor man den Verband anlegt.

Um das Auge nach Abgang der Hauptmasse nicht zu starkem Lichte auszusetzen, werde dasselbe beschattet oder verdeckt. Wo nach dem 3. Momente auf dem linken Auge noch dasselbe Moment auf dem rechten vorzunehmen ist, lege man während dessen einen leicht geballten Leinwandfleck auf das linke Auge und drücke ihn mit dem Mittel- und Ringfinger der rechten Hand sanft an das Auge an, oder lasse diess vom Assistenten thun (mit der um's Kinn geschlagenen Hand).

Wenn sodann die Besichtigung der Pupille oder der Linse zeigt, dass noch beträchtliche Reste zurückgeblieben sind, müssen diese nach einer kurzen Pause herausbefördert werden. Diess kann auf zweierlei Art geschehen. Die sanfteste ist die, dass der Operateur mit dem Zeigefinger der linken Hand leicht von unten her auf das untere Lid drückt, und mit dem an das obere Lid flach aufgelegten Daumen sanft von oben, innen und aussen her streicht, die an der Peripherie sitzenden Reste gegen die Pupille und gegen die Wunde hin drängt. Kommt man so nicht zum Ziele, so nehme man den *Davielschen Löffel* zur Hand. Dieser wird vom äussern Winkel her so eingeführt, dass seine Rinne nach vorn sieht. Ist die Spitze oben am Pupillarrande angelangt, so wird er zwischen den Fingern so gedreht, dass die Rinne nach unten und innen gerichtet ist. Indem man ihn nun hebelartig um den Punkt dreht, wo er zwischen den Wundlefzen liegt, und das Heft gegen das Ohrläppchen hin senkt, gleitet das vordere Ende desselben mit seiner nach oben und ein wenig nach vorn gerichteten Wölbung an der concaven Fläche der Cornea herab (sich an diese anschmiegend), ohne

dass die Iris gequetscht oder die Wunde stark gelüftet wird. Wären hiebei oder schon früher Luftblasen eingetreten, so werden diese am leichtesten auf die oben angegebene Weise mittelst des an das obere Lid angelegten Daumens herausgestrichen. — Ob und wie oft man mit dem Davielschen Löffel einzugehen habe, muss in jedem speciellen Falle wohl erwogen werden. Bei unruhigen Kranken kann man damit leicht schaden, die Iris oder Cornea quetschen, Glaskörperausfluss bewirken u. dgl. Es können Fälle vorkommen, wo die Belassung scabröser Reste im Auge das kleinere, mithin vorzuziehende Übel ist. — Stücke der Kapsel, welche in die Pupille hereinragen, mit einer fein gezähnten Pincette zu fassen und auszuziehen, darf man nur bei liegender Stellung des Kranken wagen.

Die Vornahme von *Sehversuchen* hat nach dem, was ich darüber beobachtet habe, keine Nachtheile, im Gegentheile mehrere nicht unerhebliche Vortheile für den Kranken und für den Operateur, sofern man sie nicht zu weit treibt und bei temperirtem Lichte vornimmt. Das Licht muss dabei vom Rücken oder doch von der Seite her einfallen. Man überzeuge sich, ob der Kranke in der gewöhnlichen Sehweite die Finger, ein Taschentuch u. dgl. erkennt; will man noch weiter gehen, so lasse man nach einer kleinen Pause die Höhe des Wasserstandes in einem vorgehaltenen Glase mit dem Finger bezeichnen. Das Nichtgenauerkennen hat mich zur nochmaligen Besichtigung der Pupille bestimmt, und öfters noch ein mechanisches Hinderniss erkennen lassen. Oft zieht sich die Iris erst bei den Sehversuchen in ihre normale Lage zurück, die Pupille wird eng, und die Wundränder legen sich genau aneinander. Für den Kranken ist es eine grosse Beruhigung zu wissen, dass er sieht, und gut sieht; viel leichter erfüllt er dann den beschwerlichsten Theil seiner Aufgabe, das ruhige Liegen. Die neu bestärkte Hoffnung gibt ihm Kraft und Ausdauer, die Wunde heilt leichter, als bei gedrückter Gemüthsstimmung. Übermässige Äusserung der Freude lässt sich leicht moderiren. Auch nach der besten und glücklichsten Operation kann der Erfolg selbst ohne nachweisbare äussere Veranlassungen im Verlaufe der Nachbehandlung vernichtet werden; der momentane Erfolg schützt den Arzt wenigstens rücksichtlich der Operation selbst vor ungerechten Vorwürfen.

Das *genaue Anschmiegen der Wundränder an einander* kann verhindert werden: durch kleine halbdurchsichtige Linsenpartikelchen, durch die vorgefallene Iris, durch Blutgerinnsel, durch Anstossen des Lappens an den Lidrand. Nach der Extraction weicher Staare senken sich bisweilen scabröse Reste hinter der Iris, und drängen diese und den Horn-

hautlappen etwas vorwärts. — Es wird nicht schwer sein, die Gegenwart solcher Hindernisse zu erkennen. Linsenstückchen zwischen den Wundlefzen werden mit dem Davielschen Löffel abgestreift. Nebenbei sei auch bemerkt, dass man nachsehen müsse, ob nicht etwa Staarstücke (oder Augenwimpern) in den Bindehautsack gerathen sind, wo sie nach Anlegung des Verbandes als fremde Körper reizen würden. Die vorgefallene Iris weicht entweder nach einigem Zuwarten von selbst, oder nach Vornahme der Sehversuche zurück. Diesen Effect kann man auch dadurch erzielen, dass man die flache Hand an die Stirn und den Daumen leicht auf das obere Lid anlegt, den Bulbus sanft reibt und das Lid dann emporhebt. Erst wenn diese Mittel nichts fruchten, wähle man die Reposition mittelst des Davielschen Löffels. Wurde die Iris angeschnitten oder der Schnitt zu nahe an der Sclera geführt, so entsteht Bluterguss, und das Gerinnsel legt sich gern in die Wunde. In einigen Fällen habe ich auch Blutung beobachtet, ohne dass die Iris nur im mindesten verletzt und wo der Schnitt noch ganz gewiss innerhalb des Limbus conj. geführt worden war. Man fasse das Blutgerinnsel mit einer Pincette. Steht der Hornhautlappen ab, weil die Iris vorwärts gedrängt ist, so drücke man die hinter der Iris angesammelten Staarreste mittelst des untern Lides aufwärts zur Pupille, und entferne sie mit dem Davielschen Löffel. Wo Glaskörperausfluss zu besorgen steht, bringe man jedoch den Kranken lieber erst zu Bette. Ein solcher Stand des untern Lides zur Hornhautwunde, dass die innen scharfe Kante desselben an den Hornhautlappen anstösst, lässt sich voraus erkennen, und man muss desshalb lieber den Hornhautschnitt nach oben machen, oder ihn so führen (etwas tiefer oder höher), dass man diesem fatalen Zufalle, dessen Folge gewöhnlich Hornhautvereiterung ist, möglichst vorbeugt, oder man muss wo möglich gar nicht extrahiren. Wird der Fehler erst nachträglich erkannt, so lasse man den Kranken das Auge wie zum Schlafen schliessen, indem man das untere Lid ein wenig abgezogen hält, oder man lasse den Kranken etwas abwärts blicken und lege das untere Lid entsprechend an, ehe der Kranke das Auge völlig schliesst. Wenn nach dem Abflusse des Kammerwassers die Linse nicht vorwärts rückt, so wird die Cornea durch die Atmosphäre eingedrückt, eine Erscheinung, welche nach erfolgtem Austritte der Linse noch deutlicher auftritt. Ob die Ursache in mangelhafter Contraction der Muskeln liege oder in Rigidität der Zonula und der hintern Kapsel, weiss ich nicht. Ich habe diese Erscheinung nur bei mehr gealterten und hagern Individuen beobachtet. Durch entsprechende Compression des Bulbus kann man sie momentan verschwinden machen. Sie vereitelt

den Erfolg nicht nothwendig, indem viele Augen trotzdem ganz gut durchkommen. Sieht man, dass dieser Zufall das Anschliessen der Wundränder verhindert, so ist es vielleicht erlaubt, die hintere Kapsel, nachdem der Kranke zu Bette gebracht ist, mit der Staarnadel einzustechen. Die Kammer füllt sich mit Glaskörper und die Wunde schliesst sich, wenn jener sich nicht in dieselbe hineindrängt.

c. Verband und Nachbehandlung. Hat der Kranke bei gehörig adaptirten Wundrändern das Auge geschlossen, so soll er es nicht mehr öffnen. Man verklebe nun beide Augen mit Streifen englischen Pflasters, 3—4‴ breit, 1″ lang, so eingeknickt, dass der Bug an die Lidspalte, $^1/_3$ an das obere, $^2/_3$ an das untere Lid zu liegen kommen. Der innere Winkel und 3—4‴ davon nach aussen müssen unbedeckt bleiben, damit nachher der Abfluss der Thränen leichter gestattet sei. Auf der Stirn werden mittelst einer um den Kopf geführten und über der Stirn zu knüpfenden Binde zwei doppelte Leinwandcompressen so befestigt, dass sie über die Augen herabhängen und sich an die Nase und Wange anschmiegen. Sofort wird der Kranke unter Vermeidung stärkerer Muskelanstrengung zu Bette gebracht. Dieses soll nicht zu hoch sein, damit sich der Kranke nach Ablegung der unnöthigen Kleidungsstücke rücklings in die Mitte desselben setzen kann. Während er sich auf die Oberextremitäten stützt, lasse man ihm durch den Wärter die Unterextremitäten hineinheben. Der Kopf darf nicht zu hoch gelagert werden. Wird der Kopf zu weit rückwärts gebeugt, so entsteht leicht Austrocknung des Halses und Husten. Die Füsse dürfen nicht unten angestemmt, die Hände nicht unter das Kreuz oder den Kopf geschoben werden. Träte Reiz zum Niesen ein, so drücke der Kranke den Ballen des Daumens rückwärts von den Schneidezähnen (in der Gegend des Foramen incisivum) an den harten Gaumen. Will er trinken, so schiebe der Wärter eine Hand unter den obersten Polster, um den Kopf leicht dem Trinkgläschen entgegen zu heben.

Die ersten acht Tage sei die Nahrung nicht nur leicht verdaulich, sondern auch so beschaffen, dass sie nicht viel gekaut zu werden braucht. (Ich zweifle, dass Operateure, welche den Einfluss der Augenmuskeln auf die Contenta des Bulbus in Abrede stellen, den Kranken gleich in der ersten Zeit Nahrungsmittel verabreichen werden, welche die Kaumuskeln stärker in Gebrauch nehmen.)

Man gehe nicht von der Ansicht aus, dass Entzündung durch strenge Diät, Vermeidung aller Fleischspeisen u. s. w. vermieden, oder dass sie an und für sich durch Fleischkost erregt werden könne. Da aber der

Kranke ruhig liegt, so braucht er auch weniger, und die Verdauung kann leichter als sonst gestört werden.

Merkt man, dass der Kranke die ununterbrochene Rückenlage nicht vertragen und sie heimlich selbst zu ändern versuchen würde, so setze man ihn lieber, wenn nur die ersten 48 Stunden vorbei sind, vorsichtig auf, wobei man ihn zweckmässig unterstützen und sich anlehnen lässt. Haben die Kranken den 3. Tag überstanden, so wird ihnen das Liegen gewöhnlich minder schwer. Vor dem 6. Tage ist es nicht räthlich, den Kranken aus dem Bette zu nehmen, und vor dem 10. nicht, ihn herumgehen zu lassen. Vor dem 14. Tage habe ich noch keinen Kranken in's Freie gehen, und vor dem 18. Tage noch keinen aus der Behandlung austreten lassen, wenn auch manche sich dazu schon am 14. Tage zu eignen schienen.

Die Compressen müssen so oft mit frischen vertauscht werden, als zu besorgen steht, dass sie durch Eintrocknen des Secretes fester ankleben würden. Die Pflasterstreifen werden erst nach 5—6 Tagen mit lauem Wasser aufgeweicht und sammt dem die Cilien verklebenden Secrete sanft abgewaschen. Bei Abnahme des Verbandes muss überhaupt jeder Druck und jede unsanfte oder unvermuthete Berührung des Auges vermieden werden.

Die Verklebung der Wunde erfolgt in 24—48 Stunden. Sie geht, wie ich aus einigen wenige Tage nach der Operation zur Section gekommenen Bulbis entnehmen konnte (von Kranken, die an Dysenterie oder Pneumonie gestorben waren) von der Mitte der Hornhaut aus; in der Descemetschen Haut und an der Vorderfläche erfolgt die Vernarbung zuletzt. Der die Verklebung vermittelnde Faserstoff kann durch zurückgebliebene Linsenreste oder durch mechanische Einflüsse ausgedehnt, selbst gesprengt werden. In letzterem Falle fliesst das Kammerwasser ab, und es erfolgt Anlagerung der Iris an die Wunde oder Vorfall derselben, weiterhin Wiedervereinigung mit Einheilung einer Irispartie in eine mehr weniger breite Hornhautnarbe, oder Eiterung mit Vernichtung eines Theiles oder der ganzen Hornhaut, des ganzen Bulbus. Die blosse Ausdehnung der verharschten Wunde erscheint als darmähnlicher halbdurchsichtiger Wulst, den man Keratokele genannt hat. Ausserdem kann Entzündung der Iris durch dieselben Momente, durch Verletzung derselben bei der Operation, durch übermässiges Licht, durch unzweckmässig und vorzeitig angestellte Sehversuche, durch innere, nicht näher bestimmbare Ursachen herbeigeführt werden. Der Eintritt solcher Zufälle von Seite der Wunde ist nur bis zum 8.—10. Tage zu fürchten; Iritis kann auch in der 3.—4. Woche, überhaupt so lange

nachkommen, als das Auge noch in einem gereizten Zustande verharrt, zumal wenn der Operirte sich zu starkem Lichte aussetzt, oder seine Sehkraft an kleinen oder glänzenden Gegenständen prüft. Das rechtzeitige Erkennen solcher Zufälle ist eben so wichtig, da sich viele dann noch beseitigen oder unschädlich machen lassen, als schwierig, wenigstens in der ersten Zeit, wo der Verband noch nicht ohne Gefahr, die Wunde zu sprengen, abgenommen werden kann. Vor Allem muss man daher den normalen Verlauf kennen.

In den ersten Stunden nach der Operation pflegen sich die Kranken bloss über die Empfindung zu beschweren, als ob etwas ins Auge gefallen wäre. Diese Empfindung steigert sich manchmal bis zu flüchtigen Stichen oder zu einem andauernden Drucke. Wenn diese Empfindungen allmälig abnehmen und aufhören, wenn sie sich wenigstens weilenweise ganz verlieren, nachdem sich Flüssigkeit aus dem innern Winkel entleert hat, so kann man wohl annehmen, dass sie bloss durch längere Zurückhaltung derselben bedingt waren. Hält der Druck länger an, wird er durch den Abfluss von Thränen wenig oder gar nicht gemindert, und tritt Kopfschmerz oder Temperaturerhöhung an der Wange der entsprechenden Seite dazu, so hat man Grund anzunehmen, dass sich Entzündung entwickele, welche antiphlogistische Behandlung erheischt. Siehe Iritis traumatica S. 57 und 58.

Im Verlaufe des 4. oder 5. Tages fängt die Bindehaut auch bei ganz normalem Verlaufe an, etwas Schleim abzusondern, der sich im innern Winkel ansammelt. Auch ein leichtes Anlaufen des obern Lides längs des Randes ist an und für sich noch kein Zeichen excessiver Reaction. Am 5. oder auch schon am 4. Tage bemerken die Kranken gewöhnlich Jucken der Augen, haben jedoch, wenn sie die Bulbi willkürlich oder unwillkürlich bewegen, keine Beschwerde. Vorfall der Iris oder Keratokele pflegt sich durch das Gefühl eines fremden Körpers im Auge, zeitweilige flüchtige Stiche, Schmerz beim Bewegen des Bulbus und stärkeres Nässen des Auges anzukündigen. Wo Vereiterung des Hornhautlappens eintritt, bleiben merkliche Schwellung des obern Lides, Temperaturerhöhung über dem Wangenbeine und Ausscheidung schleimigeitriger Flüssigkeit im innern Winkel nicht lange aus, und nehmen sehr bald (in 24 Stunden) einen hohen Grad ein. Zu Anfang wird dieser traurigste aller Zufälle, welcher meistens zu Vereiterung der ganzen Cornea führt, nicht immer durch Schmerzen im Auge oder Kopfe angekündigt; greift die Entzündung auf die Iris und Chorioidea über (panophthalmitis), so wird nach (2—3) wochenlanger Dauer auch die Form des Bulbus unter den heftigsten Schmerzen vernichtet.

Wo Zeichen von Entzündung auftreten, mache man zunächst kalte Umschläge, indem man 4—6fach zusammengelegte Leinwandfleckchen, etwa 2″ lang und breit, in kaltes Wasser getaucht oder auf Eis gelegt und gut ausgedrückt, so auflegt, dass sie sich an die Lider und den innern Winkel anschmiegen, ohne das Auge zu drücken. Reichen diese nicht hin oder lässt sich ihre Unzulänglichkeit gleich voraus sehen, so lege man 8—12 Blutegel an die Schläfe, mindestens 1″ vom äussern Winkel entfernt. Vom Aderlassen, das ich in den ersten Jahren meiner Praxis mehrmal vorgenommen habe, konnte ich keinen entschiedenen Nutzen wahrnehmen; desshalb und wegen der damit verbundenen Unzukömmlichkeiten unter Verhältnissen, wo Ruhe des Gemüthes sowohl als des Körpers vor Allem noth thut, bin ich später davon abgegangen. Entleerungen des Darmcanales lassen sich durch Clysmata, Bitterwasser, Fol. sennae praeparata mit einem Mittelsalze u. dgl. erzielen. Doch wende ich sie ohne dringende Anzeige nicht vor dem 4. Tage an. Das Gefühl von Beklemmung oder Stechen auf der Brust, von Aufgeblähtsein des Unterleibes, von Kopfschmerzen und ähnlichen Zufällen, welche den 2.—4. Tag aufzutreten pflegen, wird oft dadurch behoben, dass man den Kranken einige Zeit sitzen lässt. In mehreren Fällen hat die Verabreichung von etwas Kümmelwasser, Krausemünzaufguss u. dgl. gute Dienste geleistet. Doch muss man jedesmal untersuchen, ob sich nicht etwa Pneumonie entwickle, wie ich mehrere Male beobachtet habe.

Wenn die Zeichen vorhanden sind, welche auf Prolapsus iridis deuten, und noch mehr wenn man sich nach Abnahme des Verbandes von dessen Gegenwart überzeugt hat, nehme man es mit der Einhaltung der Ruhe etwas strenger, lasse die Augen wieder geschlossen halten und fleissig kalte Umschläge machen, oder, wenn der Kranke diese nicht verträgt, mit Aqua Goulardi fomentiren. Zur Punction oder zur Abkappung mit einer kleinen Louisschen Scheere schreite man nur bei grossen Hornhautbrüchen oder Irisvorfällen und erst dann, wenn man sieht, dass sie mehrere Tage lang unverändert bleiben oder noch zunehmen.

War Glaskörper ausgeflossen, so sieht man nach Abnahme des Verbandes, welcher in diesem Falle nicht vor dem 8. Tage zu geschehen hat, eine weissliche, schleimige Masse aus der Wunde heraushängen, welche bei fortgesetzter ruhiger Haltung des Auges völlig abgeschnürt und abgestossen wird.

Wird die Vernarbung durch Anstossen des untern Lides, oder wie diess öfters bei alten Leuten mit schlaffer Haut vorkommt, durch Einwärtswendung desselben gegen den Bulbus gestört, so ziehe man das-

selbe ein wenig ab und fixire es durch Bestreichen und Fixiren der Hautfalten mit Collodium.

Nach Abnahme des Verbandes, welche immer bei sehr temperirtem Lichte, am besten gegen Abend geschieht, lasse man die Augen nur so lange öffnen, als zu ihrer Besichtigung nöthig ist. Zur Vermeidung heftiger Gemüthsbewegung für den Fall, dass der Kranke etwa nicht sähe, mache man ihn schon vor der Abnahme darauf aufmerksam, dass er vielleicht nicht sogleich sehen werde, dass sich manchmal etwas vor die Pupille vorlege, was erst später verschwinde, u. dgl. Wird diese Vorsicht ausser Acht gelassen, so riskirt man, dass der Kranke weine, Hoffnung und Geduld verliere, und das nicht mehr erfülle, was zur Wiederherstellung des Sehvermögens (z. B. Zurückziehung eines Irisvorfalles) nöthig ist. Ob der Kranke sehe, erkennt der Operateur sogleich an einem eigenthümlichen Glanze des Auges, der durch die Hornhaut auf schwarzem Hintergrunde (der offenen und freien Pupille) bedingt wird. Nur wo dieser Glanz vorhanden und das Auge wenig oder gar nicht geröthet ist, mag man dem Kranken die Freude gönnen, dass er etwa die Zahl der vorgehaltenen Finger bestimme. Ausserdem verwende man die Zeit des Öffnens lieber zur genauen Besichtigung des Auges bei temperirtem, von der Seite her einfallendem Lichte. — Sieht der Kranke, so gestatte man ihm das Öffnen der Augen Anfangs immer nur durch einige Minuten, 3-, 4-, 5—6mal des Tages, und verbiete ihm, seine Augen an verschiedenen Objecten zu prüfen. Der ununterbrochene Gebrauch der Augen erscheint erst dann zulässig, wenn das Herumgehen gestattet werden kann. Eben so gehe man in der Verminderung der Dunkelheit (durch Abnahme des innersten Vorhanges von oben her) stufenweise vorwärts. Beim ersten Ausgehen, welches Abends geschehe, bemerke man dem Kranken, dass er alles wie mit Schnee bedeckt sehen werde. Eines Augenschirmes, welchen man nach Abnahme des Verbandes immer tragen lässt, so dass derselbe 1—2 Zoll über die Augenbrauen herabreicht, bedarf der Kranke in der Regel bis zu Ende der 6. Woche nach der Operation. Derselbe bestehe aus einem etwa 4″ breiten und 8—9″ langen Kartenpapiere, welches mit einem nicht glänzenden und dunkelfarbigen (grünen) Stoffe überzogen und mit Bändern um den Kopf herum befestigt wird. Zur Temperirung des Lichtes kann man einige Wochen lang auch blassblaue oder graue Plangläser tragen lassen.

3. Modificationen der Extraction.

a. Extraction mit nach oben gerichtetem Hornhautschnitte. Diese schon von *Richter* vorgeschlagene Methode wurde von *Fr. Jäger* und

Rosas der Extraction nach unten vorgezogen, und von ersterem fast ausschliesslich geübt, Anfangs mit einem eigens construirten Doppel-, später mit dem einfachen *Beer*'schen Staarmesser. Sie unterscheidet sich in der Ausführung nur dadurch von der Extraction nach unten, dass die Schneide des Messers aufwärts gerichtet wird, während der Kranke das Auge abwärts rollt, und der Assistent das obere Lid stärker aufwärts zieht. Ihr Hauptvorzug besteht darin, dass die Wundränder durch Anschliessen des obern Lides genauer in Berührung erhalten werden und dass die Heilung per primam intentionem nicht so leicht durch minder ruhiges Verhalten des Kranken, oder durch Anstossen des Lidrandes an den Hornhautlappen vereitelt wird. Wenn sich Keratokele oder Prolapsus iridis und sofort eine breite Narbe bildet, fällt diese unter das obere Lid; wenn durch Ausschneidung oder Spaltung des Pupillarrandes der Iris ein Coloboma gebildet wurde, wird die Entstellung durch das obere Lid gedeckt und die Blendung verhindert; wenn Pupillensperre durch Verziehung der Iris zur Hornhautnarbe entstanden ist, sind die Bedingungen zur Pupillenbildung günstiger. Diese Vortheile werden jedoch dadurch aufgewogen, dass diese Methode in allen drei Momenten schwieriger auszuführen ist, um so mehr, je tiefer (weniger flach) die Augen liegen, je minder ruhig der Kranke und je minder geübt und verlässlich der Assistent ist. Im 1. Momente kann man dem Streben des Auges, nach innen und oben zu fliehen, leicht durch gehörige Handhabung des Messers entgegen wirken; im 2. und 3. Momente dagegen, wo auch die Anwendung von Ophthalmostaten eine sehr missliche Sache ist, kann man dadurch, dass der Kranke es nicht über sich bringen kann, abwärts zu schauen, in grosse Verlegenheit gebracht werden. Das Werfen und Austreten harter und in eine zusammenhängende Masse geronnener Linsen kann überdiess dadurch sehr erschwert werden, dass man oben einen breitern Saum Cornea stehen lassen muss, als unten, wo der Limbus conjunctivae viel schmäler ist.

Vor Prolapsus iridis, Eiterung in der Wunde und Vernichtung des ganzen Auges sichert übrigens auch der Schnitt nach oben nicht, und Irisvorfälle nach oben dürften (nach meinen vergleichenden Beobachtungen) schwieriger heilen, als nach dem Schnitte nach unten. Endlich gibt es Augen, bei denen der Stand des obern Lides zur Hornhaut ein solcher ist, dass die innere Kante gerade an oder noch oberhalb der Wunde zu liegen kommen würde. (Von 330 im Institute durch Extraction operirten Individuen wurde bei 51 der Schnitt nach oben geführt. Ich hatte also, abgesehen vom Spitale, wo der Schnitt nach oben theils

von mir, theils von meinen Assistenten relativ häufiger vorgenommen wurde, Gelegenheit genug, beide Methoden mit einander zu vergleichen.)

b. Die Extraction mit einem kleinern Hornhautschnitte oder einem blossen Einstiche in die Cornea bietet, wo sie zulässig ist, die Vortheile der Extraction ohne deren Nachtheile.

Wir haben bereits bemerkt, dass bei sehr weichen und besonders bei peripherisch flüssigen Staaren der Schnitt bloss auf etwa $^2/_5$ des Hornhautumfanges angelegt zu werden braucht. Es gibt aber Fälle, wo es genügt, bei stark erweiterter Pupille die Hornhaut anzustechen, und ihr eine 2—3‴ lange Wunde beizubringen. Der Einstich geschieht am besten mit einem Lanzenmesser, wie bei der Pupillenbildung, und zwar von aussen oder von unten und aussen her. Der Schnitt laufe zum Rande parallel, jedoch nahezu 1‴ davon entfernt, damit, wenn nach Abfluss des Kammerwassers die Pupille enger wird, die Iris nicht verletzt werden müsse. Vor einer breiten Narbe hat man sich hier nicht zu fürchten.

Hat man einen *flüssigen* oder *sehr weichen einfachen* Linsenstaar vor sich, so kann man mit einer geraden oder krummen Nadel eingehen, und die Kapsel mehrfach einschneiden. Ich ziehe jedoch den Gebrauch des Irishäkchens (wie zur Pupillenbildung) vor, weil es nach dem Abflusse des Kammerwassers nicht immer gelingt, mit der Nadel die Kapsel in Zipfel zu spalten, wogegen das Häkchen nur an dem vom Einstiche entferntesten Punkte nächst dem Pupillarrande in die Kapsel eingepflanzt und heraus gezogen zu werden braucht, um ganz sicher eine Zipfelwunde zu erhalten. Für die hiezu nöthige Ruhe des Auges lässt sich durch Chloroform oder durch einen Ophthalmostaten sorgen. — Ist *zugleich die vordere Kapsel verdunkelt und verdickt*, so folgt sie dem Zuge des Häkchens und wird durch die Wunde entfernt. Das Austreten der Linse befördert man dadurch, dass man einen Davielschen Löffel in die Wunde bringt. Wenn die Iris nicht hindernd entgegentritt, wird es auch erlaubt sein, einzelne Linsenstücke mit diesem Instrumente hervorzuholen.

Dieses Verfahren ist von *Gibson**) so geübt worden, dass er die Eröffnung der Kapsel 2—3 Woehen vorher mit einer Nadel unternahm. Doch sehon *Travers* (ibid.) vereinigte beide Momente in *eine* Sitzung, indem er mit seinem Staarmesser $^1/_4$ des Hornhautumfanges eröffnete, und die Zerstüeklung der Kapsel mit der Spitze des Messers verriehtete. „Der flüssige Staar wird augenblieklieh mit der wässrigen Feuehtigkeit ausgeleert: der floekige Staar tritt häufig ganz aus dem Auge und nimmt eine oblonge Gestalt an; der käseartige Staar wird stüekweise mit dem Löffelehen ausgeleert, wenn man den Rand der Pupille sanft deprimirt.“ — Die Einführung des Häkehens, um getrübte und

*) *Makenzie* l. c. S. 612.

verdickte Kapseln damit einzureissen oder auszuziehen, habe ich von *Fr. Jäger* kennen gelernt, welcher diesen Act als Modification der Discissio cataractae übte und ihn Dislaceratio capsulae nannte. Die Linse selbst wurde nicht entfernt, sondern der Resorption überlassen.

Hat man es mit einem *häutigen* (Nachstaare) oder mit einem *trockenhülsigen Staare* zu thun, so erweitere man die Pupille so viel als möglich durch Belladonna, und suche jene Stelle auf, wo der Staar am wenigsten fest mit den Ciliarfortsätzen oder mit der Iris zusammenhängt. Dieser Stelle gegenüber (diametral entgegen gesetzt) wähle man den Einstichspunkt in die Hornhaut, gleichfalls nicht zu nahe am Rande. Würde sich z. B. bei erweiterter Pupille eine freiere (schwarze oder durchscheinende) Stelle nach oben gelegen zeigen, oder wäre der Staar *unten* mit der Iris verwachsen, so dringe man mit dem Lanzenmesser durch eine *unten* (unten und aussen, unten und innen) gelegene Partie der Hornhaut ein. Auch hier muss für Ruhe und entsprechende Stellung des Bulbus durch Narkosis oder einen Ophthalmostaten gesorgt werden. Durch diesen Einstich führe man ein etwas stärkeres Irishäkchen zu der Lücke oder dünnsten Stelle im Staare, und ziehe diesen zur Wunde heraus. Hängt er zu fest, z. B. unten an der Iris, so schneide man das hervorgezogene Stück mit der Scheere ab, und reponire das übrige. Reisst die Masse ein, so prüfe man, ob nicht etwa schon dieser Einriss oder die Verschiebung nach der Seite genüge, einen hinreichend grossen Theil der Pupille frei zu bekommen, ehe man neue Extractionsversuche macht. Da in solchen Fällen der Abfluss von etwas Glaskörper fast unvermeidlich ist, so lasse man den Kranken zur Operation im Bette liegen. In der Mehrzahl solcher Fälle fand ich den Glaskörper flüssiger, als im normalen Zustande. — Manchmal ist der häutige oder trockenhülsige Staar so beschaffen, dass man den Einstich gerade *vor* einer Lücke machen, und ihn mit einer gut gezähnten Pincette herausziehen kann, indem man einen Arm durch die Lücke oder dünnste Stelle der Catar. an ihre hintere Fläche führt. — Manche dieser Staare haften so fest an dem Ciliarkörper, dass eher die Sclera nachgibt und einwärts gezogen wird, als dass man sie herausziehen könnte. Solche Staare lassen sich aber auch auf keine andere Weise beseitigen. — Dass grössere Pyramidenstaare (denn nur diese können Gegenstand der Operation werden) auf dieselbe Weise mit einer in die vordere Kammer eingeführten Pincette ausgezogen werden können, wurde schon früher erwähnt.

Sichel hat gerathen, solche Staare mit einer Pincette durch eine Wunde auszuziehen, die man der *Sclera* etwa 1‴ hinter der Cornea und nach der Richtung eines vom vordern zum hintern Pole laufenden Meridianes beibringen soll, und *Desmarres* hat

zu dieser Extraction ein sehr sinnreich construirtes Instrument, das er Serre-tête, später Pince capsulaire nannte, anfertigen lassen. Da zur Einführung einer gewöhnlichen Pincette eine zu grosse Scleralwunde nöthig ist, so wurde das Instrument so angefertigt, dass es eine Röhre von der Dicke einer Strieknadel bildet, an deren Ende beim Nachlass eines Druckes auf einen am Hefte angebrachten Knopf zwei $1^1/_2$''' lange Branchen auseinander weichen, welche eine *Blömer*'sche Pincette bilden. Eine Schwierigkeit bei der Anwendung dieses nur zu leicht verderbbaren Instrumentes besteht darin, dass der eine Arm *vor* die zu fassende Membran gebracht werden muss, und die zweite noch grössere darin, dass, wenn die Membran nur etwas grösser ist, sie sich beim Hinziehen gegen die Wunde zusammenballt und, falls die Wunde nicht etwas grösser ist, im Auge zurückbleibt. Die Verletzung, welche das Auge bei Anwendung dieses Instrumentes erleidet, scheint mir nach dem, was ich aus eigener und fremder Erfahrung davon weiss, beträchtlicher zu sein, als bei der Extraction durch die Cornea.

c. Die Extraction mit gleichzeitiger Pupillenbildung oder Ausschneidung eines Stückes Iris wird hauptsächlich bei ausgebreiteten hinteren Synechien oder bei förmlich *angewachsenen Staaren* nothwendig. Die Vorsicht erheischt es, den Kranken dabei im Bette liegen zu lassen. Der Hornhautschnitt wird nur höchstens auf $^2/_5$ des Hornhautumfanges angelegt, da solche Staare meistens weich sind; nöthigenfalls kann man ihn nachträglich vergrössern. Ist, wie gewöhnlich, die Iris stark vorgebaucht, so wird das Staarmesser bald nachdem es in die Augenkammer eingedrungen ist, durch die Iris gestossen, etwa 1—$1^1/_2$''' hinter derselben fort geführt, und sodann wieder durch die Iris und durch die Cornea ausgestochen. Durch Beendigung des Schnittes wird somit der Iris sowohl als der Cornea eine Wunde beigebracht, die einen kleinen Lappen bildet. Ist die vordere Kammer nicht zu eng, so führe man das Messer bloss durch die Hornhaut. Im 2. Momente wird statt der Nadel ein Irishäkchen eingeführt, mit der Convexität voraus, dessen Spitze am untersten Theile des Pupillarrandes oder in das die Pupille schliessende Exsudat eingepflanzt, die Iris herausgezogen und mit einer Scheere abgeschnitten, wobei man darauf zu sehen hat, dass nicht zu viel Iris weggenommen, die Pupille nicht zu gross werde. Ist dem Staare der Weg gebahnt, so pflanze man das Häkchen neuerdings in die Kapsel. Ist diese normal, so reisst sie wie ein Tuch ein, in das man einen Haken einsetzt; ist sie verdickt, so reisst die verdickte Partie ringsum von der Zonula ab und folgt dem Häkchen; bisweilen folgt die ganze Kapsel sammt der Linse dem Zuge. Gewöhnlich, jedoch keineswegs immer, folgt etwas Glaskörper. Mit der Nachbehandlung ist es in solchen Fällen eben so streng zu nehmen, wie nach der Extraction mit halber Eröffnung der Cornea, wogegen nach der unter *b* beschriebenen Modification schon nach 2—3 Tagen der Verband abgenommen werden kann.

2. *Die Dislocation* (Reclination oder Depression).

Die Versenkung des Staares in den Glaskörper, so dass er aus dem Bereiche der Pupille verschwindet, kann nach 3 verschiedenen Richtungen vorgenommen werden. *a*) Die hiezu nöthige Nadel wird zu oberst auf den Rand der Linse aufgelegt, um diese *gerade nach unten zu drücken*, wobei die vordere Fläche der Linse nach vorn gerichtet bleibt und mit ihrer Mitte ohngefähr hinter die Ciliarfortsätze zu liegen kommt. Diese Methode, die älteste der Staaroperationen überhaupt, ist mit Recht aufgegeben worden, seit man bessere kennt. *b)* Bei der 1785 von *Willburg* angegebenen *Umlegung des Staares* wird die Linse durch die an ihre Vorderfläche angelegte Nadel so nach hinten und unten in den Glaskörper versenkt, dass ihre hintere Fläche zur untern, ihre vordere zur obern, ihr unterer Rand zum vordern, ihr oberer zum hintern wird. *c*) Bei der 1803 von *Scarpa* ausgeführten *Seitwärtslagerung des Staares* wird der gleichfalls an der Vorderfläche gefasste Staar so in die Gegend zwischen den Musc. rectus externus und inferior umgelegt, dass seine vordere Fläche nach innen und oben (gegen die Glabella frontis) gerichtet ist. — Die zur Dislocation erforderliche Nadel wird von der Schläfe her durch die Sclera zur Linse vorgeschoben (*Scleronyxis*). Die Einführung der Nadel durch die Cornea (Keratonyxis), seit *Buchhorn* (1806) und *Langenbeck* (1811) von verschiedenen Autoren geübt, ist behufs der Dislocation völlig unzweckmässig.

Obwohl ich im Allgemeinen die *Willburg*'sche Umlegung der *Scarpa*'schen vorziehe, so lasse ich doch bei den Übungen am Cadaver zunächst die letztere Methode üben, weil hiebei die Momente, auf die es bei der Reclination überhaupt ankommt, nach einem einfacheren Principe dargethan, und die Hände besser eingeübt werden. Die Gründe für diese Behauptungen ergeben sich aus den nachfolgenden Betrachtungen. Wir werden auch bei dieser Methode zunächst die Momente erörtern, auf deren Bewerkstelligung die Erreichung des Zweckes beruht (Mechanismus der Operation), ehe wir das technische Verfahren sammt den verschiedenen Zufällen und die Nachbehandlung besprechen.

Soll die Reclination ihren Zweck erfüllen, so muss die Linse möglichst vollständig aus der Kapsel entfernt und so in den Glaskörper versenkt werden, dass sie einerseits den Zutritt der Lichtstrahlen zur Netzhaut nicht mehr verhindere, andererseits aber auch weder die Regenbogen- noch die Netz- und Aderhaut drücke. Die vordere Kapsel muss, falls sie nicht so dick und zähe ist, dass sie vor der Nadel ausweicht, ringsum von der Zonula abreisst, und der Linse folgt, so in Zipfel gespalten werden, dass sich diese nachher aus dem Bereiche der Pupille zurückziehen können. Ist die vordere Kapsel, wie in der Regel, in ihrer Consistenz nicht verändert, so wird sie durch die auf sie wir-

kende Nadel *nothwendig* in der Richtung dieser letztern, gewöhnlich aber, jedoch *zufällig* auch nach mehreren andern Richtungen hin eingeschlitzt; die Glashaut und die hintere Kapsel werden durch die gegen sie andringende Linse zerrissen, und diese verdrängt eine ihrem Volumen entsprechende Menge Glaskörpers nach dem früher von der Linse eingenommenen Raume so lange, bis sie aus dem Glaskörper durch Resorption beseitigt ist. Diese Resorption erfolgt in verschieden langer Zeit, nach mehreren Wochen oder Monaten; man hat die mehr weniger verkleinerte Linse aber auch nach mehreren Jahren noch im Glaskörper gefunden. Die Hyaloidea und die hintere Kapsel kehren allmälig in ihre frühere Lage zurück (eigentlich zu einer Ebene, die man sich durch die Firsten der Ciliarfortsätze gelegt denke), und vernarben ohne Trübung. Wurde die vordere Kapsel nicht mit reclinirt oder nicht in Zipfel zerrissen, so zieht sie sich nicht aus dem Bereiche der Pupille zurück, wird theils durch Runzelung, theils durch Beschlag ihrer innern Fläche mit Rindensubstanz oder durch Auflagerung von Exsudat getrübt, und tritt hiedurch dem Zwecke der Operation mehr weniger hindernd entgegen. Aber auch durch Zurückbleiben von viel Rindensubstanz in der Kapsel kann dieses Zurückziehen der Kapsel verhindert werden, auf dieselbe Weise, wie nach der Extraction, rein mechanisch oder durch Aufquellen und Erregung von Entzündung.

Soll die Linse durch die hintere Kapsel und Hyaloidea in den Glaskörper hineingedrückt werden, und zwar mit einer Nadel, die füglich nicht über eine halbe Linie breit sein kann, so muss sie einen gewissen (abnormen) Grad von Consistenz haben.

Nimmt man den Bulbus von einem Individuum, welches das 50. Jahr noch nicht überschritten hat, reclinirt die Linse, und legt denselben dann in Weingeist oder Chromsäure, bevor man ihn eröffnet, so kann man sich leicht überzeugen, dass die flach aufgelegte Nadel nicht nur durch die vordere Kapsel, sondern auch durch die Linse hindurch gegangen ist. Reclinirt man an einem Auge von einem ältern Individuum, wo die Linse unbeschadet ihrer Durchsichtigkeit schon merklich gelb und hart geworden ist, so kann man sich auf dieselbe Weise überzeugen, dass wohl der harte Kern, nicht aber die weiche Rindensubstanz in den Glaskörper versenkt wurde. Letztere haftet dann theils als trüber Anflug an der Innenfläche der vordern Kapsel, hauptsächlich aber an der Peripherie in der Falze zwischen der hintern und vordern Kapsel. Demnach können nur harte und zu Einer Masse zusammengeronnene Staare so vollständig aus der Kapsel beseitigt werden, dass es nicht dem Zufalle (der nachfolgenden Resorption) überlassen bleibt, ob Kapselnachstaar entstehe oder nicht. Ist unsere oben aufgestellte Ansicht wahr, dass nämlich nach vollendeter Trübung der Zusammenhang zwischen Kapsel und Linse ein minder inniger sei, dann ist auch rücksichtlich der Reclination die Lehre von der Reife des Staares nicht mehr ein Theorem der Klugheit, sondern in pathologisch-anatomischen Verhältnissen begründet, und als Ergebniss vielfältiger und umsichtiger Beobachtungen älterer Autoren zu betrachten.

2. Beschreibung des Vorganges vor, bei und nach der Operation.

a. Die *Vorbereitung zur Reclination* unterscheidet sich von der zur Extraction zunächst dadurch, dass die Rücksichten auf das längere ruhige Verhalten nach der Operation entfallen. Der Operirte kann nach Belieben sitzen, selbst herumgehen. Das Benehmen des *Assistenten* ist im Ganzen dasselbe. Von Instrumenten braucht man nur eine *Nadel.* Diese sei zweischneidig und leicht nach der Fläche gebogen, ohngefähr nach dem Radius der vordern Kapsel. Die Flächen seien fast eben, oblong (hinten ziemlich steil in den Hals, vorn allmälig in die Spitze auslaufend), lieber etwas breiter als schmäler, doch höchstens $^3/_5$‴ breit, vom Halse bis zu Ende der Spitze $1^1/_2$—2‴ lang.

Diese Verhältnisse entsprechen dem Baue des Auges und dem Zwecke, den man erreichen will. Man mache sich nach der im I. B. S. 287 angegebenen Methode einen frischen Durchschnitt von einem Bulbus, um sich die Dimensionen und die Lage der Gebilde, welche hier in Betracht kommen, genau zu vergegenwärtigen. Mit einer flach gekrümmten Nadel läuft man weniger Gefahr, beim Vordringen ihrer Spitze zur Pupille die Iris, und beim Fortschieben zum entgegengesetzten Theile des Pupillarrandes die Cornea anzuspiessen, als mit einer geraden. Eine flach gekrümmte Nadel schmiegt sich ferner bis zu einem gewissen Grade an die vordere Kapsel an. Will man ein Brettchen in Wasser versenken, so muss man es im Schwerpunkte fassen und den Druck auch in der Richtung des Schwerpunktes ausüben. Mit der flachen Hand wird man den Schwerpunkt nicht so leicht verfehlen, als mit einem Finger. Schmiegt sich die Hand an das Brettchen an, so wird sie von diesem nicht so leicht abgleiten, als ausserdem. Warum die Länge von der Spitze bis zum Halse höchstens 2‴ betragen solle, kann erst durch die Beschreibung des Vorganges selbst einleuchtend gemacht werden.

Man kann auch hier die Reizempfänglichkeit der Iris gegen das Licht auf dieselbe Weise, wie vor der Extraction, etwas abstumpfen. Im Allgemeinen wird es jedoch besser sein, die Pupille durch Atropin oder Belladonna zu erweitern. Hiedurch verschafft man sich genauere Einsicht auf den Gang, den die Nadel nimmt, und vermindert die Gefahr, die Iris anzustechen. Man hat rücksichtlich dieses Mittels die Besorgniss ausgesprochen, dass bei erweiterter Pupille der Staar leichter in die vordere Kammer herein ausgleiten könne, ein Zufall, der in der That zu den misslichsten gehört. Ich bin indess der Ansicht, man solle es gar nicht dahin kommen lassen, dass der Iris diese Rolle zugewiesen werde, der sie übrigens bei ihrer Nachgiebigkeit schlecht gewachsen ist. Sie wird dadurch nur der Gefahr der Zerrung, Quetschung ausgesetzt. Heftiges Erbrechen oder Entzündung der Iris drohen nachzufolgen.

Behufs der Reclination ist es zulässig und bei unruhigen oder sehr furchtsamen Kranken sehr räthlich, die Narkosis durch Äther oder Chloroform anzuwenden, oder wo diese anderweitig gegenangezeigt er-

scheint, den Bulbus durch einen Ophthalmostaten (ein etwas stärkeres Irishäkchen, nächst der Cornea eingepflanzt) zu fixiren, in welchem Falle der Assistent das untere Lid mit der um das Kinn herumgeschlungenen Hand herabzieht.

b. Beschreibung der Operation. α. Seitwärtslagerung, Reclination nach Scarpa (am linken Auge). Stellung des Kranken, des Assistenten und des Operateurs wie bei der Extraction. Der Operateur nimmt die Nadel so in die Hand, wie das Staarmesser, die Convexität der Nadel nach oben gerichtet. Das untere Lid wird nach unten und aussen herabgezogen. Der Ring- und kleine Finger der rechten Hand werden mit der Dorsalfläche an die Wange angelegt. Daumen, Mittel- und Zeigefinger werden mässig gebogen und die Hand behufs des Einstiches in die Pronation gebracht. Die Nadel wird von der Schläfeseite her in die Sclera eingesenkt, und zwar $1\frac{1}{2}$—2‴ hinter dem Hornhautrande, $\frac{1}{2}$—1‴ unter der horizontalen Durchschnittsebene des Bulbus, eine Schneide zum vordern, die andere zum hintern Pole des Auges gewendet, und die Spitze senkrecht auf die Tangirungsebene des Einstichspunktes aufgesetzt (so als wollte man zum Centrum des Bulbus vordringen).

Die Nadel wird $1\frac{1}{2}$—2‴ hinter dem Rande der Cornea eingestochen, damit sie durch den flachen Theil des Corpus ciliare, also auf dem kürzesten Wege in das Innere des Bulbus eindringe. Weiter vorwärts würde das Ligamentum ciliare durchbohrt und, da hier der Wundkanal länger wäre, bei den hebelartigen Bewegungen der Nadel gezerrt werden. Weiter rückwärts hätte man sich nicht so sehr vor Verletzung der Netzhaut hinter der Ora serrata zu fürchten, da diese hier über 3‴ weit hinter dem Hornhautrande liegt, als vielmehr davor, dass man dann nicht im Stande sein würde, die Nadel weiterhin zwischen der Iris und der vordern Kapsel vorzuschieben. Unterhalb des horizontalen Meridianes soll man einstechen, um die daselbst verlaufende Arteria ciliaris postica longa und die sie begleitenden stärkern Venen und Nerven nicht zu verletzen. Sieht die eine Schneide nach dem vordern, die andere nach dem hintern Pole hin, so dringt die Nadel in derselben Richtung durch die Chorioidea, in welcher deren Nerven und Gefässe verlaufen, deren Verletzung somit leichter vermieden wird, als wenn eine Fläche vor-, die andere rückwärts gewendet wäre.

Ist die Nadel bis an den Hals eingedrungen, so wird sie zwischen den Fingern gerollt (vom Mittel- und Zeigefinger zum Daumen), so dass nun ihre convexe Fläche nach vorn sieht. Durch Senkung des Heftes gegen das Ohrläppchen oder den Unterkieferwinkel hin (Supination) wird sofort der Fläche der Nadel eine solche Richtung gegeben, dass ihre Spitze beim Vorschieben zwischen dem Pupillarrande und der vordern Kapsel (an der Schläfeseite, in dem Meridiane des Einstichspunktes) zum Vorscheine kommt, und sofort durch Streckung der Finger mitten durch die Pupille vorwärts geschoben werden kann, bis ihre

Spitze ohngefähr zur Insertionsstelle der Zonula in die Kapsel (an der Nasenseite) gelangt.

Die Nadel dringt zunächst durch die Conjunctiva, Selera und Chorioidea in den Glaskörper; nach der Drehung und Senkung des Heftes geht sie entweder knapp an den Ciliarfortsätzen durch den freien Theil der Zonula oder durch die hintere Kapsel, den Rand der Linse und die vordere Kapsel in die hintere Augenkammer. Wird hiebei das Heft zu stark gegen das Ohrläppchen hin gedrängt, so kann man in die Iris stechen, was sich durch Verziehung derselben verräth; wird sie zu wenig gesenkt, so kann man mit ihr innerhalb der Kapsel bleiben. Der Eintritt der Nadel in die Augenkammer gibt sich durch rein metallisches Glänzen der Nadel, das Verweilen in der Kapsel durch Mangel solchen Glanzes kund. Wird die Nadel zu tief eingestossen, ehe man ihr Heft senkt, oder ist ihre Spitze zu weit vom Halse entfernt (ihr flacher Theil zu lang), so wird beim Vordringen derselben die Linse aufgespiesst oder nach vorn luxirt. Kann man nicht in dem Meridiane des Einstichspunktes über den Rand der Linse in die Augenkammer eindringen, so wende man das Heft so, dass man ober- oder unterhalb über den Rand herüber gleiten könne.

Weiter als höchstens bis zur Insertionsstelle der Zonula an der entgegengesetzten Seite mit der Spitze vorzudringen ist nicht nur überflüssig, sondern — nach meiner Ansicht — auch nachtheilig. Man kann dann leicht die Ciliarfortsätze an der Nasenseite zerren oder selbst anspiessen. Die Folge ist Erbrechen oder Chorioiditis.

Ist man bis zu dem eben bezeichneten Punkte vorgedrungen, so sehe man darauf, dass die Nadel *mitten* durch die Pupille laufe, mithin der Schwerpunkt der Linse getroffen werde. Von nun an wird die Nadel rein als Hebel gebraucht, dessen Hypomochlium der Einstichspunkt in der Sclera bildet. Man nehme sich nur niemals vor, den Staar in den Glaskörper zu *drücken*, sondern bloss einen *zweiarmigen Hebel* wirken zu lassen. Die Ebene, in welcher der Hebel spielen muss, ist eine senkrecht auf die vordere Fläche des Heftes und der Nadel gelegt gedachte. Sie fällt natürlich zusammen mit einer Ebene, die man sich durch den Meridian des Einstichspunktes, mithin senkrecht auf die Basis iridis gelegt denkt. Der Hebel wird dadurch in Bewegung gesetzt, dass man das Heft, welches zu Anfang dieses Tempo am Mittelhandknochen des Zeigefingers ruht, so zwischen den zu beiden Seiten angelegten 3 Fingern bewegt, dass es sich allmälig erhebt (nach innen und oben) und zuletzt zur Iris einen Winkel von ohngefähr 120—110 Graden bildet. Hiebei darf das Heft weder zurückgezogen noch tiefer eingesenkt werden, was leicht auszuführen ist, da die Hand durch den an die Wange angelegten kleinen Finger gestützt wird.

Je tiefer unter dem horizontalen Meridiane eingestochen worden ist, desto mehr muss der Oberarm an den Rumpf angezogen gehalten werden. Aus dem Verhältniss des im Auge befindlichen Hebelarmes (6—7‴) zum Hefte (bis da, wo die Finger anliegen) ergibt sich, dass bei Bewegung des langen Armes weder besondere Kraft noch Sehnel-

ligkeit nothwendig ist. Bei zu schneller Bewegung wirft sich der Staar leicht um die Nadel und weicht gegen die Augenkammer. — Würde man das Heft so stark heben, dass es senkrecht auf die Irisebene zu stehen käme, so könnte der Staar an die Netz- und Aderhaut angedrückt werden, und Amaurosis oder Chorioiditis bewirken. An der Nadel, etwa 6‴ hinter der Fläche ein Knöpfchen anzubringen, wie Einige gerathen haben, ist bei Beobachtung des eben beschriebenen Vorganges überflüssig, da sich die Hand an den kleinen Finger stützt.

Ist die Nadel in die letztgenannte Position gebracht, so halte man sie einen Augenblick ruhig, bis der verdrängte Glaskörper wieder in Ruhe gekommen ist, ziehe sie dann in derselben Richtung bis zum Halse zurück, und senke das Heft wieder so, dass die Convexität an die innere Fläche des Corpus ciliare zu liegen komme. Kehrt der Staar gegen die Pupille zurück, so braucht man nur die Nadel knapp an der Iris wieder vorzuschieben, um ihn neuerdings zu reclinireu. Bleibt er liegen, so wird die Nadel in der Richtung vom Daumen zu den beiden andern Fingern gedreht und aus der Wunde entfernt.

Fürchtet man, den Staar beim Hinabdrücken angespiesst zu haben, so drehe man in dem Momente, wo die Nadel unter 120° zur Iris steht, diese so weit um ihre Aehse (vom Daumen zu den andern 2 Fingern), dass die Convexität dem Staare zugekehrt wird. Doch kann man dem Emporheben des Staares mit der Nadel meistens dadurch entgehen, dass man diese gegen die Wunde her zurückzieht, ehe mau das Heft senkt. Gegen vorzeitiges Herausgleiten der Nadel aus der Wunde schützt das rasche Breiterwerden der Nadel vor dem Halse, deren Fläche bei richtiger Haltung jetzt quer zur Wunde stehen muss. — Wenn man sich gewöhnt, die erste Drehung der Nadel *zum*, die zweite *vom* Daumen zu machen, so weiss man jederzeit, wie die Nadel steht, braucht nicht erst nach der auf dem Hefte angebrachten Marke zu schauen, und kann seine ganze Aufmerksamkeit auf die Pupille verwenden. — Den Mittelfinger von der Nadel zurückzuziehen, kann bei unvermutheten Wendungen des Bulbus leicht zur Folge haben, dass die Nadel den andern beiden Fingern entgleitet. — Den Act der Umlegung zu oft zu wiederholen und auf der Erreichung des Zweckes, welcher unter andern auch durch Verflüssigung des Glaskörpers vereitelt werden kann, zu hartnäckig zu insistireu, erscheint nicht gerathen. Lieber stehe man vorläufig davon ab.

Nicht selten erscheint die Pupille trotzdem, dass die Linse liegen geblieben ist, nicht rein schwarz, und man sieht die mit Rindensubstanz beschlagene Kapsel zu einer oder zu beiden Seiten des durch die Nadel gebildeten Spaltes wie Spinnengewebe ausgespannt. Man muss dann die Nadel, bevor man sie aus dem Auge entfernt, wieder in die Pupille vorschieben und die Kapsel nach oben und nach unten spalten, was sich am besten bei vorwärts gerichteter Concavität ausführen lässt.

*Rosas**) empfiehlt, die vordere Kapsel *vor* der Niederdrückung der Linse mehrfach zu durchschneiden. Ich fand, dass mir bei dieser Methode das Umschlagen des Staares um die Nadel und die Gefahr des Eintretens in die vordere Kammer öfter begegnete. Die Ursache davon scheint mir in Folgendem zu liegen. Ein ringsum freies Brettchen

*) Handbuch der Augenheilkunde. Bd. III. S. 296.

lässt sich leicht in Wasser versenken, sobald man nur den Schwerpunkt (Mittelpunkt) trifft. Anders verhält sich's, wenn das Brettchen an einer oder der andern Seite durch ein etwas Widerstand leistendes, doch zerreissbares Band fixirt ist. Der Angriffspunkt muss dann zwischen dem Schwerpunkte und dem Hinderuisse gewählt werden, und zwar um so weiter gegen das letztere hin, je mehr es Widerstand zu leisten vermag. Dringt man so, wie *ich* oben angegeben habe, an die Vorderfläche der Kapsel, so genügt es, den Mittelpunkt der Kapsel und Linse zu fassen, weil das Aufhängeband derselben ringsum gleichen Widerstand leistet. Geht man, wie *Scarpa, Rosas* u. A. gerathen, mit der Nadel erst hinter den Staar und dann über den obern Rand herüber in die Augenkammer, so muss die Nadel jedenfalls unter der Mitte angelegt werden; wie weit, ist schwer zu bestimmen. Eine ähnliche Störung des Gleichgewichts in der Befestigung scheint mir durch die vorausgeschickte mehrfache Zerschneidung der Kapsel bewirkt zu werden. Vorläufige Luxation der Linse ist dabei kaum zu vermeiden. Die meistens ungleichmässige Befestigung am Ciliarkörper scheint die Ursache zu sein, dass membranöse und trockenhülsige Staare auch dann, wenn sie hinreichend fest sind, schwer oder gar nicht reclinirt werden können, und immer wieder aufsteigen (Catar. elastica).

Einzelne hintere Synechien kann man mit der Nadel lösen, nachdem diese in die Pupille vorgedrungen ist; bei ausgebreiteten oder totalen Verwachsungen der Kapsel mit dem Pupillarrande ist von der Reclination so wenig Erfolg zu erwarten, dass ihr die Extraction mit Pupillenbildung vorzuziehen ist.

Wenn sich der Staar beim Versenken um die Nadel dreht und vor dieselbe gelangt, so muss die Nadel so weit als möglich zurückgezogen werden, um wieder von der Peripherie her vor denselben gebracht werden zu können. Wäre dies unmöglich, so spiesse man ihn leicht an, versenke ihn nach unten, und suche seiner durch Drehen der Nadel und Auflegen der Convexität auf denselben los zu werden.

Ist er in die vordere Kammer vorgefallen, und kann man ihn ohne Gefahr, die Iris stark zu quetschen, auch durch das eben erwähnte Spiessen nicht zurück bringen, so lasse man ihn lieber liegen, und sehe zu, ob er nicht etwa, ohne zu heftige Reaction zu erregen, allmälig aufgesogen werde. Man hat gerathen, ihn sogleich durch den Hornhautschnitt zu beseitigen. In Fällen, wo man die Reclination desshalb wählte, weil eben die Bedingungen zur Extraction nicht günstig sind, ist der Arzt in einer fatalen Lage. Da es dennoch möglich ist, dass der Staar in der vordern Kammer liegen bleibe, ohne Panophthalmitis zu erregen, so scheint es wohl im Allgemeinen gerathen, sich mit der Eröffnung der Hornhaut nicht zu übereilen. Diese muss aber unverweilt vorgenommen werden, sobald die Conjunctiva rings um die Cornea deutlich anschwillt. Wenn nur einige Tage vor dem Auftreten dieses Gefahr deutenden Symptomes verstrichen sind, wird man den Staar an der Peripherie schon mehr weniger erweicht finden und mit einem relativ kleinern Hornhautschnitte ausreichen.

Hat man sich in der Bestimmung der Consistenz geirrt, erscheint der Staar durchaus oder nur an der Peripherie erweicht, so gestalte man entweder die Reclination zur Discission, indem man sich nur bemüht, die Kapsel nach mehreren Richtungen einzuschneiden und dieses mit möglichst geringer Verletzung des Auges abzuthun, oder man punktire, namentlich wenn verflüssigte oder sehr weiche Staartheile in die vordere Kammer getreten sind, die Hornhaut auf die S. 324 angegebene Weise. Man hat nämlich unter solchen Umständen nachträglich starkes und rasches Aufquellen der Linsenstücke, zu starke Spannung der Wandungen, Iritis oder Chorioiditis und Vernichtung der Sehkraft oder selbst auch der Form des Bulbus zu besorgen. Doch kann man mit der Punction

der Cornea auch warten, bis solche Zufälle sich durch die bekannten Symptome ankündigen (siehe Iritis und Chorioiditis). — Bei Vornahme der Punction gleich nach der Operation ist mir immer aufgefallen, dass der Bulbus auch dann, wenn durch die Scleralwunde gar kein Glaskörper ausgetreten war, viel weicher war, als im gewöhnlichen Zustande. In mehreren Fällen konnte ich die Differenz in der Spannung des Bulbus vor und nach der Reclination selbst durch Betastung mit dem Finger constatiren. Ich weiss mir diese frappante Erscheinung nicht anders zu erklären, als dadurch, dass durch die Zerreissung der Kapsel das Diaphragma, welches den Humor vitreus vom Humor aqueus scheidet und vom Ciliarmuskel in einer gewissen Spannung erhalten wird, zerstört worden ist. Wir werden bei der Lehre von der Accommodation darauf zurückkommen.

β. Umlegung des Staares, Reclination nach Willburg. In der Rückkehr der hintern Kapsel zu ihrer frühern Lage liegt am häufigsten der Grund, dass der Staar wieder in das Bereich der Pupille zurückkehrt. Das sogenannte Wiederaufsteigen des Staares erfolgt entweder bald nach Entfernung der Nadel aus dem Auge, oder in den ersten Tagen, selten erst in der 2.—3. Woche. Je später es erfolgt, desto mehr geschieht diess gradatim, bald mit, bald ohne deutliche Zufälle von Reizung oder Entzündung. Die Linse folgt der allmälig zurückkehrenden Kapsel, wenn sie mit derselben in grösserer Ausdehnung in Berührung geblieben war. Vergegenwärtigt man sich den Vorgang bei der Scarpa'schen Reclination, so erkennt man leicht, dass bei dieser Methode Kapsel und Linse nur an der Nasenseite vollständig von einander entfernt werden, an der Schläfeseite dagegen sehr nahe aneinander und daher auch leicht in Berührung bleiben. Das Hypomochlium ist dem Angriffspunkte zu nahe gelegen. Anders verhält sich's bei der Umlegung nach *Willburg*.

Bei der *Umlegung nach Willbury* ist der Vorgang derselbe bis zu dem Momente, wo die Nadel an die Vorderfläche des Staares angelegt wird und als Hebel zu wirken beginnt. Soll der Staar nach hinten umgelegt werden, so muss die Nadel etwas oberhalb des Mittelpunktes aufgesetzt und das Heft nicht in der früher angedeuteten Operationsebene, sondern in einer *vor* und *unter* dieser gelegenen Curve gegen die Nasenwurzel hin herum bewegt werden. Ist der Staar auf diese Weise umgelegt, wobei er, da das Hypomochlium an der Schläfeseite liegt, immer auch mehr weniger nach aussen hin geschoben werden muss, so steht sein unterer Rand von der Falze, in der er früher ruhte, ohngefähr eben so weit rückwärts, als bei der Scarpaschen Methode der äussere Rand von der gleichnamigen Falze (zwischen der vordern und hintern Kapsel). Da nun das Hypomochlium bei der Umlegung so weit vom untern Rande der Linse entfernt ist, dass eine Hebelwirkung möglich ist, wenn der untere (jetzt vordere) Linsenrand zum An-

griffspunkte genommen wird, so kann man durch eine zweite Bewegung der Nadel die Linse rückwärts schieben, mithin die Linse weiter von der Kapselfalze entfernen, als diess bei der Scarpaschen Methode möglich ist. So wird die umgelegte Linse durch Rückwärtsschiebung vollständig entkapselt; sie wird dann bloss vom Glaskörper, nicht mehr von der Kapsel umfangen, und eine der wichtigsten und häufigsten Veranlassungen zum nachträglichen Aufsteigen ist beseitigt.

c. Nachbehandlung. Die bei der Extraction für Sehversuche sprechenden Gründe sind nach der Reclination nicht vorhanden. Wird das Gesicht bei temperirtem Lichte nur an gröbern Gegenständen geprüft, so kann man dem Kranken die Freude gönnen, ohne die mindeste Gefahr, den Erfolg zu vereiteln. Der Operirte nimmt die Objecte meistens schon in dem Momente wahr, wo der Staar noch von der Nadel niedergehalten oder diese noch im Auge belassen wird, um beim Aufsteigen wieder verwendet zu werden. (Steigt der Staar erst nach Entfernung der Nadel auf, so möchte ich nicht rathen, sie sogleich wieder einzuführen.) Die Augen sollen durch einige Tage verklebt und mit leichten Leinwandflecken wie nach der Extraction verdeckt werden. Könnte man sich darauf verlassen, dass der Kranke nicht vorwitzig sein Gesicht prüfen möchte, so würde auch blosse Beschattung hinreichen. So viel ist gewiss, dass ein solcher Verband nicht schadet.

Der Operirte kann nachher sitzen oder liegen. Erhöhte Lage des Kopfes dürfte vorzuziehen sein. Heftige Bewegungen mögen vorsichtshalber gemieden werden. Kalte Umschläge, Blutentziehungen, Mercurial- und Abführmittel sind nur bei excessiver Reaction angezeigt, oder wenn man Grund hat, deren Eintritt zu befürchten.

Erbrechen, welches in den ersten Stunden nach der Operation eintritt, hat in der Regel nichts zu bedeuten; bisweilen zeigt es Aufsteigen des Staares an. Opiate sind im Allgemeinen am wirksamsten dagegen; auch Gegenreize auf dem Epigastrium, Potio Riveri und Eispillen leisten gute Dienste. — Später wird es nur durch beginnende Iritis oder Chorioiditis erregt, und fordert zu energischer Antiphlogosis auf. — Zeigt sich nach Abnahme des Verbandes (am 4. Tage) oder später Hypopyum, so muss die Punction der Hornhaut gemacht werden. Abermalige Niederdrückung des aufgestiegenen und nicht resorbirten Staares ist erst dann zulässig, wenn sich der Bulbus von jeder Spur von Reizung erholt und wieder die normale Spannung erhalten hat.

Bezüglich des stufenweisen Überganges zum vollen Tageslichte und gewöhnlichen Gebrauche der Augen sind nahezu dieselben Rücksichten zu beobachten, wie nach der Extraction.

3. Die Discission (Discissio catar. recte capsulae anter.).

Wir zerschneiden oder zerreissen die vordere Kapsel in Zipfel, so dass sich diese gegen die Peripherie hin zurückziehen, und die der Einwirkung des Kammerwassers preisgegebene Linse verflüssigt und aufgesogen werden könne. Die Zerschneidung (*Discissio*) geschieht mit einer eigens construirten Nadel, welche entweder durch die Hornhaut (*Keratonyxis*) oder durch die Sclera (*Scleronyxis*) eingeführt wird. Die Zerreissung (*Dilaceratio*) wird mit einem durch eine etwa 2‴ lange Hornhautöffnung eingeführten Irishäkchen verrichtet, und unterscheidet sich von der S. 324 beschriebenen Extraction nur dadurch, dass der Schnitt etwas kleiner angelegt und die Linse im Auge belassen wird. Die Scleronyxis wird auf dieselbe Weise verrichtet, wie wenn man recliniren will, nur mit einer schmälern Nadel, welche füglich auch gerade sein kann, und ohne *absichtliche* Zerstückelung der Linse selbst. Es erübrigt uns daher nur die Beschreibung der *Keratonyxis*.

Die Momente, auf die es bei der Zweckerreichung durch Discission und Dilaceration ankommt, sind nur die Erhaltung einer bleibenden Öffnung in der vordern Kapsel und die Vermeidung jeder hiezu nicht streng nothwendigen Verletzung. Die Zerstückelung der Linse selbst ist überflüssig; sie kann übrigens wegen der nothwendig damit verbundenen grössern Verletzung des Auges und wegen zu raschen Aufquellens der Linse leicht zu Entzündung führen.

a. Die *Vorbereitung zur Discission durch die Cornea* ist dieselbe, wie zur Reclination. Möglichst starke und andauernde Erweiterung der Pupille (durch wiederholte Anwendung von Belladonna) ist hier unumgänglich nothwendig. Ebenso muss man sich einer ruhigen Haltung des Bulbus im vorhinein versichern, wo nöthig durch Chloroform oder Fixirung mit einem Ophthalmostaten. Die Nadel sei zweischneidig, möglichst fein und von einer solchen Proportion zwischen Hals und Fläche, dass ersterer die von letzterer gebildete Wunde völlig ausfülle, und das frühzeitige Abfliessen des Kammerwassers hindere, ohne bei den hebelartigen Bewegungen der Nadel die Cornea zu quetschen. Die Fläche sei nur etwa $^1/_3$‴ breit, und sammt der Spitze (bis zum Halse) höchstens $1\,^1/_2$‴ lang, denn die Spitze soll, wenn die Fläche durch die Hornhaut eingedrungen ist, wenigstens den Kern der Linse noch nicht erreichen.

b. Verrichtung der Discission. Man denke sich durch eine horizontale und durch eine verticale Linie die Cornea in vier Quadranten getheilt; der Einstichspunkt werde ohngefähr in der Mitte des nach

unten und aussen gelegenen Quadranten, dem Pupillarrande der Iris gegenüber (oder etwas höher) gewählt. So wie die Lider fixirt sind und das Auge gradaus gestellt ist, bringt der Operateur die Nadel auf dieselbe Weise wie im 2. Momente der Extraction vor das Auge, bloss mit dem Unterschiede, dass, wenn man sie an den Bulbus anlegen möchte, ihre Spitze dem obersten Theile des Pupillarrandes entsprechen würde. Die Hand stützt sich dabei mit der Dorsal- oder Ulnarseite des kleinen Fingers in der Gegend der Fossa canina an das Gesicht, der Ellbogen ist ganz an den Rumpf (in der Gallenblasengegend) angezogen. Durch Biegung der die Nadel haltenden Finger und Hebung des Heftes wird die Nadel senkrecht auf die Tangirungsebene des Einstichspunktes aufgesetzt und durch Streckung der Finger bis an den Hals eingestochen. Eine Fläche sieht somit nach dem Centrum, die andere nach der Peripherie der Cornea. Indem man nun das Heft der Nadel, welche jederzeit nur nach Art eines zweiarmigen Hebels gebraucht werden darf, senkt, so dass es ohngefähr an den Mittelhandknochen des Zeigefingers anzuliegen kommt, gleitet die Spitze nach oben bis zum Pupillarrande. Nun wird die Nadel, deren eine Fläche jetzt rückwärts sieht, so gedreht (zum Daumen), dass ihre Schneide und Spitze oben auf der Kapsel steht. Hebung des Heftes (zwischen den drei zu beiden Seiten liegenden Fingern), so dass es sich wieder von der Mittelhand entfernt, bewirkt sofort Herabgleitung der Nadel an der Kapsel und verticale Einschneidung derselben. Nach 1—2maliger Wiederholung dieses Manövers werde das Heft wieder gesenkt, die Nadel ein wenig zurückgezogen und mit der Spitze *vor* der Kapsel zum innern Ende des horizontalen Pupillendurchmessers gebracht, um sofort durch raschen Wechsel zwischen mässiger Pro- und Supination die Kapsel horizontal zu spalten. *) Wurde der Einstich senkrecht gemacht und wird nachher die Nadel rein als Hebel der 1. Art gebraucht, so bleibt die Cornea unverrückt und zeigt keine Spur von Vertiefung oder Runzelung.

Flösse das Kammerwasser vor der Ausführung dieser Schnitte ab, so müsste man sich begnügen, die Kapsel bloss durch einen Stich oder Schnitt eröffnet zu haben. Ebenso müsste man von der Operation abstehen, wenn sich die Pupille so verengerte, dass man die Iris quetschen müsste, oder wenn die Nadel vorzeitig aus dem Auge herausgeglitten wäre. — Will man das tiefere Eindringen der Nadel in die Linse bei den genannten Bewegungen vermeiden, so muss die Nadel

*) Zur ersten Einübung in diesen Mechanismus, den ich von Prof. *Fr. Jäger* kennen lernte, eignen sich Schweins- oder Kaninchenaugen wegen der Grösse der Pupille am besten.

während derselben immer ein wenig zurückgezogen werden, weil sonst die Spitze der Nadel genau eine Kreislinie beschreiben würde (wie ein Radius um den Einstichspunkt in der Cornea).

Wie wenig auch die Discission durch die Cornea das Auge verletzt, so ist man doch vor Entzündung und Vereiterung der Cornea nicht absolut gesichert. Die Cornea kann leicht gequetscht und gezerrt werden. Auch gelingt die kreuzweise Spaltung der Kapsel nicht immer so sicher, als man erwartet, und es erfolgt, selbst wenn die Linse ganz aufgesogen wird, leicht Catar. secundaria. Diese Umstände haben mich in den letzten Jahren bewogen, statt der einfachen Discission lieber die von *Fr. Jäger* ursprünglich für den vordern Kapselstaar erfundene Dilaceration zu üben.

Der etwa 2‴ lange Einstich in die Cornea bringt dem Auge durchaus keine Gefahr. Das Kammerwasser fliesst erst bei der Einführung des Häkchens ab, und um ja die Iris nicht zu verletzen, wurde schon oben S. 324 der Rath gegeben, den Einstich mindestens ½‴ vom Limbus conj. entfernt zu machen. Mit dem Häkchen wird der Kapsel ganz sicher eine solche Wunde beigebracht, dass mindestens *ein* Zipfel gebildet wird. Ist die mittlere Partie der Kapsel getrübt und verdickt, so wird sie mit dem Häkchen herzausgezogen. Zu Grunde gehen kann das Auge nur noch dadurch, dass durch zu rasches und starkes Aufquellen der Linse Chorioiditis gesetzt wird. (Vergl. S. 227.) Auch diesem Ausgange hoffe ich künftighin durch rechtzeitige Punction der Cornea vorbeugen zu können.

c. Nachbehandlung. Im Allgemeinen dürfte es besser sein, das Auge auf dieselbe Weise, wie nach der Extraction, zu schliessen und zu beschatten, ersteres jedoch nur etwa durch 24—48 Stunden. Dem vollen Tageslichte darf sich der Kranke so lange nicht aussetzen, als die vordern Ciliargefässe stärker injicirt sind, und das Auge bei stärkerem Lichte von Thränen überfliesst. Diese Zufälle treten auch bisweilen ein, nachdem das Auge schon von jeder Reizung frei zu sein schien, wenn nämlich die Linse sich durch die Pupille vorwärts drängt oder stückweise in die vordere Kammer gefallen ist. Desshalb muss der Kranke so lange in Überwachung gehalten werden, als noch das eine oder das andere zu besorgen steht; sonst droht Iritis und Pupillensperre oder Chorioiditis mit allmäliger Vernichtung der Sehkraft für immer. Drängt sich der Staar zu stark in die Pupille, so kann man von künstlicher Erweiterung derselben Nutzen erwarten. Wird das Auge abnorm gespannt und geröthet, so entleere man das Kammerwasser. Auch die in's Stocken gerathene Resorption kann durch denselben Eingriff wieder in Gang gebracht werden, indem nach Abfluss des Humor aqueus die Kapsel vorrückt und wieder einreisst. Man kann hiezu auch ein Staarmesser wählen und dessen Spitze in die Kapsel einsenken. — Durch Arzneimittel scheint die Resorption des Staares nicht befördert werden zu können. Örtlich hat man hiezu Reizmittel, z. B. Ammoniakdämpfe, innerlich Sublimat, Jodkali, Polygala senega und dergl. versucht.

Anzeigen zur Operation und zu den einzelnen Methoden.

Wenn die Gegenwart von Cataracta constatirt ist, so frägt sich's: 1. Kann durch Beseitigung des mechanischen Hindernisses das Gesicht wieder hergestellt oder doch verbessert werden, und lässt sich mit Rücksicht auf die Mittel (Methoden) erwarten, dass dasselbe werde beseitigt werden können? 2. Ist bei unvollständiger Erblindung die Wahrscheinlichkeit für Gewinn grösser, als für Verlust? 3. Kann die Operation sogleich vorgenommen werden, oder stehen temporäre Hindernisse entgegen? 4. Von welcher Methode lässt sich im gegebenen Falle mit Rücksicht auf den Staar, das Auge, das Individuum und die äussern Verhältnisse, unter denen man operiren muss, am ehesten ein günstiger Erfolg erwarten?

Ad. 1. Die Erledigung des ersten Theiles dieser Frage ergibt sich aus der Constatirung der Complicationen S. 286—290. Jede der 3 Hauptmethoden setzt, abgesehen von der Kunstfertigkeit des Operateurs, die wir als vollkommen annehmen wollen, gewisse Bedingungen von Seite des Staares, der übrigen Gebilde des Auges, der Individualität des Kranken und der äussern Verhältnisse voraus. Es kann der Fall sein, dass sich wegen dieser Umstände weder die eine noch die andere dieser Methoden, noch auch eine Modification derselben anwenden lässt, oder doch nur so geringe Aussicht auf Erfolg darbietet, dass es vielleicht gerathener ist, gar nicht zu operiren. Obwohl die Bedingungen zu den einzelnen Methoden sich aus dem bisher Gesagten leicht entnehmen lassen, so dürfte es doch nicht unnütz sein, sie hier übersichtlich zusammen zu stellen.

a. **Bedingungen zur Extraction.** Zu *tiefe Lage des Bulbus* macht den (auf die Hälfte berechneten) Hornhautschnitt sehr schwierig, selbst unmöglich. Es widerspricht der Beobachtung, wenn *Hasner* l. c. S. 210 angibt, „das Auge liege niemals so tief, dass die Hornhaut nicht über den Orbitalrand hervorstünde.“ *Blepharophimosis* könnte, wenn man nur die Extraction wählen wollte oder müsste, dadurch beseitigt werden, dass man einige Zeit vorher die S. 143 B. I. angegebene Operation vorausschickt. Bei zu *flacher Lage* (Glotzauge) kann bisweilen dadurch, dass man den Schnitt nach oben oder schräg von oben und aussen nach innen und unten führt (Schrägschnitt nach *Wenzel* und *Le Roux*), die Gefahr der Hornhautvereiterung vermieden werden; doch wird bei harten Staaren im Allgemeinen die Reclination, bei weichen die Discission oder die Extraction durch eine 3—4‴ lange Öffnung vorzuziehen sein. *Distichiasis, Trichiasis, En-* und *Ectropium* verbieten,

falls sie nicht vorher beseitigt werden können, die Extraction, wenigstens den auf die Hälfte berechneten Schnitt nach unten. *Unwillkürliche Zuckungen* in den Gesichtsmuskeln und die Gewohnheit, das Auge häufig zuzukneipen, contraindiciren den Hornhautschnitt. *Chronische Entzündung der Bindehaut* oder des Thränenschlauches stellt, wenn sie nicht vorher gänzlich und bleibend beseitigt werden kann, die Vereinigung per primam intentionem um so mehr in Frage, je grösser die Wunde gemacht werden muss. *Hornhautnarben* setzen an und für sich keine Gegenanzeige zur Extraction, doch muss man darauf gefasst sein, dass das Messer schwerer durch sie dringen werde. *Beer's* Rath, dem *Arcus senilis* mit dem Messer auszuweichen (wegen nicht erfolgender Vereinigung), ist durch vielfache Erfahrungen als unbegründet erwiesen. Bei *kleiner vorderer Kammer* ist der Schnitt schwierig auszuführen, ausser die Pupille lässt sich so stark erweitern, dass man der Iris ausweichen kann. Bei *vordern oder hintern Synechien* muss erwogen werden, ob dieselben gleich mit dem Messer oder nachher mit der Nadel oder dem Häkchen und der Scheere werden getrennt werden können, damit sie dem Austreten der Linse kein Hinderniss entgegen setzen. *Verflüssigung des Glaskörpers* ist, wenn der Kranke gleich in die Rückenlage gebracht wird, keine Gegenanzeige gegen die Extraction. Der *Staar selbst* setzt vermöge seines Sitzes, seiner Grösse und Consistenz nie eine Gegenanzeige gegen die Extraction, wenn man die Grösse des Hornhautschnittes genau darnach berechnet. Wichtig dagegen ist, dass der *Staar reif* sei (in dem oben bezeichneten Sinne).

Es ist eine originelle Ansicht von *Hasner* l. c. S. 211 und 213, wenn er die sogenannte Phakohydropsie als Contraindication der Extraction aufstellt, und dagegen die Paracentese der Kapsel mit einer Staarnadel als einzige Methode empfiehlt. Uns scheint es rationeller zu sein, bei flüssigen Staaren die Hornhaut durch einen etwa 3‴ langen Einstich zu eröffnen, und durch diesen nach Eröffnung der Kapsel ihr Contentum lieber zu entleeren, als dasselbe nach Hasners Rathe im Auge zu belassen.

Will man durch einen Lappenschnitt extrahiren, so muss man mit Grund erwarten können, dass der Kranke bei und nach der Operation die *gehörige Ruhe* beobachten werde. Kinder und kindische Greise eignen sich dazu eben so wenig, als übermässig Furchtsame, Blödsinnige, Epileptische u. dgl., oder solche, welche wegen Krankheiten der Circulations- oder Respirationsorgane, grosser Fettleibigkeit, Skoliosis u. dgl. die Rückenlage nicht durch längere Zeit auszuhalten vermögen. Bei Leuten, welche durch schlechte Nahrung, Blutverluste, Missbrauch von Mercur u. dgl. sehr herabgekommen sind, sind die Bedingungen zur *Heilung der Wunde per primam intentionem* in der Regel nicht vorhanden.

Ohne einen gut unterrichteten Assistenten, ohne verlässliches Wartpersonale und ohne die übrigen S. 304—307 angeführten äussern Erfordernisse zu extrahiren, bleibt immer ein gewagtes, meistens nicht zu rechtfertigendes Unternehmen.

b. **Bedingungen zur Reclination.** Der *Staar muss hart sein.* Vgl. S. 258. Nur wenn *Kern und Rinde zu Einer Masse* zusammengeronnen sind, darf man erwarten, dass sich die Linse vollständig werde recliniren lassen. Ist nebst der Linse auch die vordere Kapsel getrübt, so kann man vor Nachstaar nicht sicher sein, da die veränderte Kapselpartie dann mit reclinirt wird. Bei *verschrumpften Staaren* steht zu besorgen, dass die Nadel mitten durch geht, oder dass die Verbindungen mit dem Ciliarkörper nicht gelöst werden können. Bei *Catar. cystica* ist die Reclination unmöglich. *Hintere Synechien* lassen sich nicht immer so leicht trennen, als man glauben möchte; je zahlreicher und ausgebreiteter sie sind, desto mehr hat man Verletzung der Iris und Kapselnachstaar zu fürchten. Bei *Catar. accreta* ist nur die Extraction mit Pupillenbildung möglich. *Verflüssigung des Glaskörpers* lässt Wiederaufsteigen der Linse, wo nicht Unmöglichkeit der Niederlegung selbst befürchten. Sind *congestive oder entzündliche Zustände der Chorioidea* auf demselben oder auch nur auf dem andern Auge vorhanden (gewesen), so wähle man wo möglich lieber die Extraction (wegen Gefahr von Chorioiditis).

c. **Bedingungen zur Discission.** *Die Linse muss weich, die Kapsel zerschneid- oder zerreissbar, das Individuum nicht zu sehr an Jahren vorgerückt sein.* Harte Staare lösen sich zu langsam oder gar nicht auf. Behufs der Keratonyxis muss die Augenkammer mindestens 1‴ tief, die Pupille auf 3‴ erweiterbar sein. Bei flüssigen und bei jenen weichen Staaren, welche unter Zeichen von Congestion oder Entzündung am Bulbus entstanden sind, oder bei welchen die Resistenz des Bulbus abnorm ist, erscheint die Discission gewagt; sicherer ist es da, wenigstens einen Theil der Linse durch einen mässig grossen Einstich in die Cornea zu beseitigen.

Ad. 2. Wenn auch die Möglichkeit vorhanden ist, einen Staar zu beseitigen, und alle Wahrscheinlichkeit auf günstigen Erfolg besteht, so vergesse man nie die erste Pflicht des Arztes: *non nocere.* Jede Operation, unter den günstigsten Auspicien unternommen, kann Nichterfolg, und die nur etwas eingreifenderen können auch Vernichtung der Sehkraft, selbst der Form des Auges zur Folge haben. Hieraus ergibt sich, dass man bei *partiellen stationären Staaren* gar keine, oder doch nur eine möglichst wenig eingreifende Operation wählen dürfe, und

dass man um so bedächtiger zu Werke gehen müsse, wenn der Kranke nur Ein Auge auf's Spiel zu setzen hat, oder bloss wegen Behebung der Entstellung operirt sein will. — Bei *partiellen Staaren, deren Fortschreiten zu totalen* mit Grund zu erwarten steht (Cat. nondum matura), ist die Verschiebung der Extraction oder Reclination bis zu dieser Umwandlung nicht so sehr ein Act der Klugheit, als vielmehr der Gewissenhaftigkeit. Tritt nach einer so eingreifenden Methode, wie es die totale Extraction und die Reclination sind, Verlust des Auges bei einem Kranken ein, welcher vor der Operation noch mehr weniger sah (grössere Objecte erkennen, allein herumgehen konnte u. s. w.), so wird dieser nicht nur dem Arzte — denn das wäre noch das Geringste — sondern auch sich selbst immer Vorwürfe machen, dass er sich operiren liess, und gerade solche Fälle sind am meisten geeignet, die Furcht vor Staaroperationen überhaupt im Publicum zu steigern.

Hasner's Ansicht: „die Operation eines harten Staares werde stets einen günstigeren Ausgang nehmen, in je *früheren* Entwicklungsstadien desselben sie vorgenommen werde, schon aus dem Grunde, weil die Netzhaut noch immer an grössern Lichteindruck gewöhnt, auch nach Entfernung der Linse das neu einströmende Licht besser vertrage und durch Reflex ihrer Reizung nicht so leicht Entzündung der andern Membranen entstehe," würde ich schon aus dem eben angeführten Grunde nicht beitreten, wenn ich auch nicht durch vielfältig vergleichende Beobachtungen zur Überzeugung gekommen wäre, dass die uralte Lehre von der Reife des Staares eine tiefe, auf pathologisch-anatomische Verhältnisse zurückführbare Bedeutung habe. Das Förderliche der Extraction liegt einzig und allein in der Möglichkeit, dass die Hornhaut vereitere. Wie der ungewohnte Lichtreiz auf die Netzhaut zu Vereiterung der Hornhaut führen solle, ist unbegreiflich. In Bezug auf die Iritis habe ich meine Ansicht schon S. 51 ausgesprochen.

Ist eine zur Operation geeignete Cataracta bloss auf Einem Auge, zugleich aber kein Grund vorhanden, Entwicklung desselben Übels auch auf dem andern *gesunden* Auge zu befürchten, so kann man den Kranken operiren, um die Entstellung zu beseitigen und das Gesichtsfeld zu erweitern; man verspreche ihm jedoch keinen Gewinn für die Schärfe des Gesichtes überhaupt, und übersehe nicht, dass unter gewissen Verhältnissen (vgl. B. I. S. 259—264) das gesunde Auge durch das operirte selbst in seiner Function beeinträchtigt werden könne. Auch beim glücklichsten Erfolge und durch die passendste Brille kann die Sehkraft des operirten Auges der des gesunden nicht gleich gemacht werden. Ich habe bei einem Knaben mit rein örtlich bedingter Catar. unilateralis aus kosmetischen Rücksichten die Keratonyxis gemacht; es erfolgte Vereiterung der Cornea und Phthisis bulbi. — *Beginnt an dem zweiten Auge schon Cataracta,* so kann man den Kranken durch Operation des ersten wesentliche Dieste leisten. Die Operation des einen Auges nimmt — nach *meiner* Erfahrung — weder einen hemmen-

den noch einen beschleunigenden Einfluss auf die Entwickelung des Staares am andern Auge.

Zu warten, bis *beide Augen in Einer Sitzung operirt* werden können, lässt sich meines Erachtens im Allgemeinen nicht vertheidigen. Man hat gegen die unilaterale Operation angeführt, dass bei bilateraler Operation der Kranke die damit verbundenen Beschwerlichkeiten nur Einmal zu ertragen habe, dass fast immer doch wenigstens Ein Auge gut durchkomme, dass, wenn nach unilateraler Operation das Auge verloren gegangen, der Kranke sich nicht leicht zur Operation des zweiten entschliesse und lieber blind bleibe u. s. w. Aber, wer beide Augen total verloren hat, dem bleibt nicht einmal die Wahl zwischen Operation und Nichtoperation. Manche haben consensuelle Entzündung des zweiten Auges gefürchtet, Andere haben die Entzündung des einen als Ableitung vom andern Auge betrachtet. Autoren, die sonst keine Autotität vor und neben sich dulden wollen, haben sich auf die Autoritäten eines *Desmours, Beer, Jäger, Rosas* u. A. berufen, welche bekanntlich häufig und mit dem besten Erfolge beide Augen in Einer Sitzung operirten. — Worauf es bei Erledigung dieser Frage ankommt, das ist wohl nebst der Erfahrung, welche die bilaterale Operation im Allgemeinen als zulässig erklärt, die Rücksicht auf die Methode, welche man wählt oder wählen muss, und auf die Umstände, unter denen man die Operation vornimmt. Nur wo alle Verhältnisse von Seite des Staares, des Auges, des Individuums, der Wartung und Pflege, der Kunstfertigkeit des Operateurs günstig sind, lässt sich — streng genommen — die bilaterale Operation vertheidigen, wenigstens entschuldigen. Wer in öffentlichen Anstalten operirt, wo er es grösstentheils mit Leuten vom Lande zu thun hat, welche theils wegen Armuth, theils wegen hohen Alters froh sind, die weite Reise Einmal überstanden zu haben, und daher meistens die bilaterale Operation verlangen, der muss wohl öfter beide Augen in Einer Sitzung operiren, als er es sonst thun würde. Bei *jüngeren* Individuen habe ich mich, wenigstens in den letzten Jahren, selten mehr zu bilateraler Operation bestimmen lassen.

Treffend bemerkt in dieser Beziehung *Makenzie* l. c. S. 578: „Operirt man nur ein Auge, und lässt dasselbe sich wieder erholen, so kann man vielleicht während des Verlaufes der Operation und der Genesung einige besondere Umstände bemerken, die für die zweite Operation von wesentlichem Nutzen sind, oder den Arzt zu bestimmen vermögen, eine andere und passendere Operation für das zweite Auge zu wählen."

Ad 3. **Temporäre Hindernisse** können, abgesehen von der bereits besprochenen Unreifheit des Staares und früher zu beseitigenden krankhaften Zuständen des zu operirenden Auges selbst, gesetzt wer-

den vom Alter, gewissen Epochen, andern Krankheiten des Individuums, von herrschenden Epidemien (Hospitalbrand, Dysenterie) und von der Jahreszeit.

Dass *angeborene und in der Jugend entstandene Staare* je eher je lieber operirt werden sollen, dafür haben wir bereits früher unsere Gründe angeführt. „Indem Dr. *Farre**) von den Resultaten der Operationen des Herrn *Saunders* spricht, sagt er, dass die Sensibilität des Auges bei vielen Patienten, welche in einem Alter von 4 Jahren und darunter geheilt wurden, nicht von derjenigen übertroffen werden konnte, welche Kinder besassen, die von der Geburt an des Sehvermögens sich erfreut hatten; aber in einem Alter von 8 Jahren oder selbst früher war dieser Sinn, wie man sich deutlich überzeugen konnte, viel weniger activ, in einem Alter von 12 Jahren war er noch stumpfer, und in einem Alter von 15 Jahren und darüber war er in der Regel sehr unvollkommen, und manchmal war nur noch Perception des Lichtes übrig geblieben. Diese Beobachtungen setzen die bestrittene Zweckmässigkeit einer frühzeitigen Operation in Fällen von angebornem grauen Staare ganz ausser Zweifel.“ Durch Anwendung von Belladonna und von Chloroform kann man die zur Discission oder zur Extraction mit stichweiser Eröffnung der Cornea nöthigen Bedingungen herbeischaffen. Die Extraction mit Lappenbildung und die Reclination sind unzulässig.

Die Zeit des Zahnens, des Zahnwechsels, der Pubertät, der Menstruation, der Gravidität werden wo möglich vermieden, ebenso die Zeit des Wechsels. Sehr hohes Alter setzt an sich keine Contraindication. *Szokalski* z. B. nahm bei einem Greise von 103 Jahren, und *Cunier***) bei einer 100jährigen Frau die Reclination mit günstigem Erfolge vor.

Scrofulosis, Tuberculosis und Krebsablagerungen contraindiciren die Operation nicht, ausser zur Zeit frischer Nachschübe. Bei Scrofulösen sei man mit der Keratonyxis und mit dem halbkreisförmigen Hornhautschnitte vorsichtig. Cataracta bei Diabetes mellitus gestattet nur die Discission oder die stichweise Eröffnung der Hornhaut mit oder ohne Beseitigung der Linse. Bei Säufern ist die Extraction (mit halber Durchschneidung der Cornea) jederzeit eine gewagte Sache.

Für arme Leute, welche durch die Noth, die sie im Winter am meisten drückt, herabgekommen sind, ist der Frühling, wie schon *Adam Schmidt* bemerkt, im Allgemeinen die am wenigsten passende Jahreszeit, für Corpulente der Sommer. In Anstalten und bei Reichen, wo man Alles nach Erforderniss einzurichten vermag, kann man zu jeder

*) Citat aus Makenzie l. c. S. 580.

**) Annales d'oculist. T. XI. p. 272.

Jahreszeit operiren: nur müssen die Leute, namentlich nach der Extraction, im Winter oft nur zu lange das Zimmer hüten. In der frischen Luft erholt sich das operirte Auge am schnellsten. Nach dem ersten Ausgange ist die Röthe und Absonderung der Bindehaut oft wie weggezaubert.

Ad 4. Über den **relativen Werth der einzelnen Methoden** zu einander ist viel gestritten worden. Es wäre freilich am bequemsten, alle Staare nach *Einem* Modell operiren zu können; das geht indess eben so wenig, als dass man ein und dieselbe Krankheit bei verschiedenen Individuen mit demselben Mittel bekämpfe.

Zwei Stellen in *Beer's* Leitfaden (II. B. S. 335 und 347) enthalten ohngefähr Alles, was sich vernünftiger Weise im Allgemeinen hierüber sagen lässt. „*Nach welcher Methode operiren Sie den Staar?* — Ich pflege immer zu antworten, nach der Methode, die ich in dem vorliegenden einzelnen Falle für die zweckdienlichste halte. Nicht die ausgezeichnetste Kunstfertigkeit in einer einzelnen Staaroperationsmethode, sondern nur die mit einleuchtenden Gründen belegte Auswahl der Operationsmethode für den vorliegenden Fall, verbunden mit einem hohen Grade von Kunstfertigkeit in jedem technischen Curverfahren, beweist den wahrhaft grossen Meister." S. 347. „Jede dieser Methoden hat in bestimmten Fällen ganz offenbare Vorzüge vor den beiden andern; keine derselben wird jemals von einem erfahrenen, verständigen und in jeder derselben vollkommen geübten Augenarzte den beiden andern unbedingt vorgezogen, und für sich allein gepflogen werden." Trotzdem hat *Hasner* keinen Anstand genommen, l. c. S. 209 zu schreiben: „Bekanntlich gab es eine Zeit, wo die Extraction vor allen übrigen Methoden geübt und empfohlen wurde. *Beer und Quérin riethen sogar, jeden Staar zu extrahiren.*"

Wo die Bedingungen zu den einzelnen Methoden eine Wahl zwischen zweien gestatten, berücksichtige man die Gefahr, welche jede mit sich bringt, die Sicherheit, mit welcher jede einzelne zum Ziele führt, und die Zeit, die zur Heilung erfordert wird. Bei genauer Combination aller dieser Factoren wird man finden, dass in dem einen Falle nur die Anwendung der einen Methode rationell genannt werden kann, in einem andern dagegen die Wahl offen bleibt.

Die *Extraction ohne Lappenbildung* setzt das Auge fast gar keiner Gefahr aus, und führt beinahe ohne Ausnahme sicher und schnell zum Ziele; sie ist leider nur selten anwendbar.

Die *Discission* (Dilaceration) durch die Cornea verletzt das Auge eben so wenig. Der Zweck wird langsam, doch mit Rücksicht auf den Umstand, dass man das Manöver nach Verlauf von einigen Wochen wiederholen oder die Extraction mit stichweiser Eröffnung der Cornea substituiren kann, sicher erreicht. Vernichtung der Sehkraft droht nur bei Keratonyxis durch Hornhautvereiterung, bei jeder der Varianten durch zu rasches Aufquellen oder in Folge unzweckmässigen Verhaltens durch Iridochorioiditis. Durch die Scleronyxis werden die Iris und die

Chorioidea direct gefährdet. Leider ist auch die Discission vermöge des Principes, auf dem sie beruht, nur in relativ seltenen Fällen anwendbar.

Die *Extraction mit dem Lappenschnitte* ist in so fern ein gewagtes Unternehmen, als man für die schnelle Vereinigung der Wunde nicht einstehen kann. Hievon abgesehen führt sie sicherer und schneller zum Ziele, als die Discission und die Reclination. Mit der gehörigen Umsicht und Kunstfertigkeit unternommen, zieht sie den genannten Unfall im Ganzen nur selten nach sich, und auch die Discission und die Reclination sichern nicht absolut vor unrettbarer Vernichtung des Auges.

Die *Reclination* verbirgt in sich weit mehr Gefahr, als man bei oberflächlicher Betrachtung vermuthen möchte. Man ist nie, weder vor dem Wiederaufsteigen, noch vor acuter oder chronischer Entzündung der Chorioidea sicher, auch nach mehreren Wochen nicht; man kann sogar für den momentanen Erfolg, das Liegenbleiben unmittelbar nach Entfernung der Nadel aus dem Auge, nicht mit so viel Wahrscheinlichkeit einstehen als bei der Extraction.

In Fällen, wo die Bedingungen sowohl zur Extraction als zur Reclination gleich günstig sind, ziehe ich nach den Erfahrungen, die ich gemacht habe, die Extraction der Reclination vor.

Was man für und gegen die eine oder die andere Methode in Bezug auf deren Ausführbarkeit und auf den Grad der Schärfe des Gesichtes, der dadurch erlangt werden kann, angeführt hat, beruht mehr auf Vorliebe für die eine oder die andere Methode. Eine gut ausgeführte Reclination macht dem Operateur eben so viel Ehre, als eine gelungene Extraction. Kapselnachstaar kann nach der einen wie nach der andern zurückbleiben.

Veränderungen im Auge nach Staaroperationen.

Nach der Extraction verklebt die Wunde sehr bald, bleibend jedoch — bei ungestörtem Verlaufe — im Allgemeinen erst nach 24—48 Stunden, und hinreichend fest nach 8—10 Tagen. Werden die Wundränder gar nicht verrückt, so bleibt nur eine bei genauer Untersuchung wahrnehmbare Narbe zurück; an jüngeren Individuen kann auch diese mit der Zeit ganz oder zum Theile unsichtbar werden. Fand Verschiebung, leichte Eiterung, Glaskörper- oder Irisvorfall statt, so bleibt eine etwas breitere, jedoch ganz unschädliche Narbe zurück, in letzterem Falle mit vorderer Synechie und mehr weniger nachtheiliger Verziehung der Pupille. Grosse Vorfälle drohen mit Pupillensperre; sie stören das Sehen Anfangs auch dadurch, dass der Hornhautlappen vorgedrängt und

geknickt wird. An die Stelle der Linse tritt bis zur Ebene, in welcher die Zonula Zinnii liegt, Kammerwasser, hinter derselben Glaskörper. In der Mehrzahl der Fälle wird nur ein Theil der Pupille ganz rein schwarz; ein mehr weniger beträchtlicher Theil bleibt durch nicht völlig verschrumpfte Partien der vordern Kapsel verdeckt, welche wegen Runzelung oder Beschlag mit Rindensubstanz mehr weniger trüb und in der Ebene der Zonula gelegen erscheinen. Wo Iritis eingetreten war, findet man hintere Synechien oder totale Pupillensperre mit Rückwärtsziehung des Pupillarrandes. Wo die Linse nicht vollständig entfernt und die zurückgebliebenen Reste nicht ganz aufgesogen wurden, findet man mehr weniger Rindensubstanz zwischen der vordern und hintern Kapsel eingeschlossen, namentlich ringsum nächst der Peripherie. Hatte sich Hornhauteiterung und consecutiv Chorioiditis entwickelt, so findet man (wenigstens ich fand es in zwei sehr bald zur Section gekommenen Fällen) den Glaskörper besonders in seiner vordern Hälfte von eitrigem Exsudate wie von Rauch- oder Nebelwolken durchsetzt, die Chorioidea und Retina blutreicher, erstere nur im Bereiche des Corpus ciliare gelockert und geschwellt, zwischen Chorioidea und Netzhaut kein Exsudat. (Ist dieser Befund vielleicht, wie *Martini* angenommen hat, als Entzündung des Glaskörpers zu betrachten?)

Nach der Reclination wird die Linse im Glaskörper bisweilen aufgesogen, in der Regel jedoch wenig oder gar nicht verändert.

In einem Präparate von einem Geisteskranken, welcher 9 Jahre vorher von Prof. *Fischer* operirt worden war, sieht man vom Kerne der Linse keine Spur im Glaskörper oder an der Netzhaut, indess die in der Falze an der Peripherie zurückgebliebene Rindensubstanz einen gegen 1‴ breiten und ½‴ dicken Ring (Krystallwulst) bildet, dessen Öffnung den Lichtstrahlen den Weg zur Retina gestattete. *Wenzel**) behauptet, bei Zergliederung von Augen lange Zeit nach der Depression die Linse jedesmal in Bezug auf Grösse und Form unverändert gefunden zu haben. *Dupuytren***) sah ganz unverletzte Staare bei Greisen 2 Jahre nach der Depression. *Beer* l. c. S. 363: „Ich habe bis jetzt keine Gelegenheit versäumt, solche Augen nach dem Tode zu untersuchen, in welchen beim Leben die Depression oder Reclination des Staares vorgenommen worden war, und unter diesen befanden sich solche, die man schon vor 20 und mehr Jahren operirt hatte, aber *beinahe* in allen fand ich die feste, unauflösbare, meistens merklich verkleinerte Linse mit und ohne Kapsel etc. Bei einem Lebenden sah ich den Staar, der vor 30 Jahren niedergedrückt worden war, nach einem Sturze auf den Kopf wieder aufsteigen.“ *Velpeau****) fand in 12 Fällen, 1—4 Jahre nach der Operation, nur bei Einem die Linse merklich verändert, bei den andern haftete sie an der Netz- und Aderhaut. Vergleiche *Textor* des Sohnes oben citirte Inauguralabhandlung über die Wiedererzeugung der Krystalllinse.

*) Deval, Chirurg. ocul. Paris 1844. S. 124.
**) Ammon's Zeitschrift, Band I. S. 462.
***) Médecine opératoire T. III. p. 444.

In jedem Auge, wo die Linse mehr weniger vollständig aus der Kapsel entfernt ist, es mag diese oder jene Methode angewendet worden sein, steht die Iris (abgesehen von Verwachsungen nach Entzündung) tiefer, bildet streng eine ebene Fläche, schlottert bei stärkern Bewegungen, und zeigt eine relativ engere und schwärzere Pupille. Das Diaphragma, welches durch das Corpus ciliare, den freien Theil der Zonula Zinnii und die vordere Kapsel zwischen den beiden Flüssigkeiten des Auges gebildet und durch den Ciliarmuskel in adäquater Spannung erhalten wird, wird durch jede Staaroperation für einige Zeit zerstört. So lange es nicht wieder hergestellt und gehörig gespannt ist — an die Stelle der vordern tritt sodann die in die Ebene der Zonula vorgerückte hintere Kapsel — fehlt dem Bulbus seine normale Spannung und somit auch ein zur Accommodationsthätigkeit wesentlicher Factor. Mit der Linse ist dem Auge ein für allemal ein Refractionsmittel von grosser, wenn auch untergeordneter Bedeutung entzogen. Durch convexe Brillen kann dasselbe mehr weniger, niemals jedoch vollkommen ersetzt werden.

Den *Gebrauch von* **Staarbrillen,** Convexgläsern von 5—2″ Brennweite in Abstufungen von Viertelzollen, gestattet man erfahrungsgemäss von Alters her erst 2—4 Monate nach der Beseitigung der Cataracta. Es ist besser, ihn später als früher zuzulassen, nicht sowohl wegen der Gefahr der Anstrengung, so lange das Auge noch gereizt ist, als vielmehr wegen der Schärfe der Sehkraft, der Wiedererlangung eines mehr weniger hohen Grades von Accommodationsfähigkeit. Der Grund für diesen Erfahrungssatz liegt — nach meiner Ansicht — in den so eben erörterten mechanischen Veränderungen nach Staaroperationen. Das substituirte Diaphragma muss erst wieder hinreichend fest geworden sein, sonst ergeht es dem Operirten ohngefähr so, wie einem jugendlichen Individuum, welches seine Augen bloss zur Betrachtung naher Objecte verwendet, oder sich ohne Noth und unzweckmässig concaver Gläser bedient.

Jugendliche Individuen und jene, welche vor der Entwicklung des Staares eher kurz- als weitsichtig waren, sehen caeteris paribus besser und mit minder starken Gläsern, als ältere Personen. Ich kenne mehrere Staaroperirte, welche auch ohne Glas z. B. eine Nadel einfädeln können. Dass Einer ohne Gläser hätte lesen können, ist mir noch nicht vorgekommen. Ein von mir durch Extraction operirter Mann zeichnete noch in den siebziger Jahren mit einer und derselben Brille Baumgruppen, Häuser u. dgl. nach der Natur. Ein durch Dilaceration der Kapel geheilter junger Mann liest mit Nr. 3½ sowohl bei sechs als bei vierundzwanzig Zoll Entfernung und erkennt z. B. die Uhr am Neustäd-

ter Rathhause vom Spitale aus (mit demselben Glase, mehr als 500 Schritte weit.).

Kinder mit so ausgebreiteter Verdunklung des Linsensystemes, dass sich durch den Gesichtssinn gar keine Anschauung und Begriffsbildung entwickeln konnte, dürften wohl selten vorkommen. Ich habe bisher nur einen Knaben von acht Jahren in einem solchen Zustande nach der Operation (Discission) gefunden. Bevor ich über diesen höchst interessanten Zustand mehrere Beobachtungen gemacht habe, erscheint mir eine Beschreibung und Erörterung verfrüht, da meine Beobachtung in mehreren Punkten von den Angaben Anderer abweicht.

Behufs der **Prognosis**, zu welcher die nöthigen Anhaltspunkte in dem bisher Gesagten gegeben sein dürften, haben wir nur noch zu erinnern, dass man bei einer grössern Zahl von Operirten wohl von Glück sagen kann, wenn von 100 Individuen 85—90 ihr Gesicht wieder erlangen. Nach den einzelnen Augen gerechnet, stellt sich ein weit minder günstiges Verhältniss heraus.

Zur Beantwortung dieser Frage entlehne ich zunächst von *Makenzie* (l. c. S. 561) einige interessante Data. Von 34 Kranken, welche *Daviel* zu Rheims operirt hatte, sahen 17 vollkommen, 8 leidlich, 9 nicht. Im Juni 1753 operirten an demselben Tage *La Faye* 6 und *Poyet* 7 durch Extraction, *Morand* 6 durch Depression. Von *La Faye's* Patienten sahen 2 gut, 2 erträglich, 2 nicht; von *Poyet's* 2 gut, 2 minder gut, 1 konnte nur das Tageslicht unterscheiden, und 2 sahen gar nichts; von *Morand's* Kranken konnten 3 ziemlich gut sehen, 3 sahen so wenig als vorher. Dr. *Tartra* operirte von 1806—1810 im Hôtel-Dieu 113 Kranke, 70 durch Extraction, 43 durch Depression oder Reclination. Von den ersteren hatten 19, von den letzteren 24 einen befriedigenden Erfolg, von jenen 6, von diesen 4 einen partiellen; 8 Extractionen und 5 Depressionen waren gänzlich fehl geschlagen. Die Resultate der übrigen waren unbekannt oder mehr weniger ungünstig. Dr. *Tartra* fügt hinzu, man nehme in der Regel an, *dass von 5 Operirten 2 ihr Gesicht wieder erlangen.*

Ed. Jäger hat in seiner 1844 erschienenen Dissertation die Resultate veröffentlicht, welche die Staaroperationen seines Vaters *Fr. Jäger* im Josephinum von 1826—1844 ergaben. Unter 728 durch die Extraction operirten Augen erblindeten bloss 33, unter 58 durch partielle Extraction operirten 3, unter 87 durch Discission und Dilaceration operirten 6, unter 129 Reclinirten dagegen 21, mithin unter 1011 nur 63. (Die Übersichtstabellen enthalten Rechnungsfehler, die wir uns nicht erklären können; nach dem Alter (S. 15) gezählt, kamen bloss 680, nach dem Geschlechte (S. 17) dagegen 801 Individuen zur Operation).

Von dem S. 291 aufgeführten 989 Staarkranken wurden 985 operirt.

Individuen		*Geheilt*	*Pupillensperre oder Nachstaar (Nichterfolg)*	*Verlust der Sehkraft für immer*	*Amaurosis*	*Gestorben oder transferirt*		
Extraction	Institut	287	24	12	5	2	330	709
	Spital	294	39	12	4	2	351	
	Privat	24	3	1			28	
Reclination	Institut	50	2	1			53	176
	Spital	92	11	7	1		111	
	Privat	12					12	
Discission (Dilaceration u. part. Ext.)	Institut	20	3	2	1		26	98
	Spital	57	5	3	1	3	69	
	Privat	2		1			3	
Galvanismus	Spital		2				2	2
		838	89	39	12	7		985
			128		19			

In die 2. Columne sind jene aufgenommen, bei welchen nach beendeter Cur (zur Zeit der Entlassung) noch Hoffnung vorhanden war, durch Wiederholung der Operation (Reclination, Discission, Ausziehung geschrumpfter Linsen- und Kapselpartien) oder durch Pupillenbildung das Gesicht in späterer Zeit wieder herzustellen. In der 3. Spalte erscheinen jene, welche ein oder beide Augen, je nachdem eines oder beide operirt worden waren, unrettbar verloren haben (Chorioiditis, Hornhautvereiterung), in der 4. Spalte solche, bei denen sich erst bei oder nach der Operation die Complication mit Amaurosis (hochgradiger Amblyopie) bestimmt zu erkennen gab, wo mithin von einem Erfolge oder Nichterfolge der Operation als solcher keine Rede sein konnte. Eben so können die 7 Individuen der letzten Rubrik nicht in Rechnung gebracht werden, da sie im Verlaufe der Nachbehandlung starben oder auf andere Abtheilungen transferirt werden mussten. (1 starb an Tuberculosis pulmonum, 1 an Pneumonie, 2 an Dysenterie und 1 an Diabetes mellitus.)

Demnach kommen auf 966 Operirte 838 Geheilte und 128 Nichtgeheilte, auf 100 Operirte nahezu 14 Nichtgeheilte, davon 4—5 mit bleibendem Verluste.

Von den im Institute durch *Extraction* operirten 323 Individuen wurden 106 auf einem, 217 auf beiden Augen operirt. Von ersteren wurden 85 geheilt, 14 mit Pupillensperre, 7 mit Verlust des Auges entlassen, von letzteren geheilt 202 (beiderseits 130), mit Erhaltung wenigstens eines Auges für eine nachträgliche Operation 10, mit gänzlichem Verluste beider Augen 5. Von 540 der Extraction unterworfenen Augen gingen überhaupt 41 gänzlich verloren.

Von den eben daselbst durch *Reclination* operirten 53 Individuen wurden 24 auf einem, 29 auf beiden Augen operirt. Von den ersteren wurden 23 geheilt, einer unheilbar blind; von den letztern wurden 27 sehend (18 beiderseits), 2 nicht sehend (1 Auge zerstört).

Von den der *Discission*, Dilaceration oder Extraction geschrumpfter Staare (mit dem Häkchen oder der Pincette durch eine kleine Hornhautwunde) unterworfenen 26 Individuen wurden 17 auf einem, 9 auf beiden Augen operirt. Von jenen wurden 11 geheilt, 2 nicht, 4 verloren das Auge ganz; von diesen wurden 7 beiderseits sehend, 1 nur auf einem Auge, gänzlich verloren ging keines.

Man kann auf diese Zahlen, so getreu sie auch angegeben sind, dennoch nicht

viel Gewicht legen, weil zu viele Umstände Einfluss haben, welche nicht in Computation gebracht werden können. In öffentliche Anstalten aufgenommen zu werden hat jeder ein Recht, bei dem nur noch *einige* Hoffnung auf Erfolg besteht. In solchen Anstalten müssen auch Anfänger operiren, um zu lernen, und der Vorstand selbst muss durch allerhand Versuche und Modificationen zu genauerer Einsicht in den Werth dieses oder jenes Vorganges zu kommen trachten.

Geschichtliche Bemerkungen.*)

So lange in der Medicin die *Galen*'schen Ansichten die herrschenden waren, hielt man die Linse für das Organ, welches das Sehen vermittle, den Staar für ein vor derselben erzeugtes Häutchen, das man niederdrücken müsse, um die Cataracta zu beheben. Der Ordenspriester *Scheiner* (1600) war der Erste, welcher die Netzhaut als das Organ der Lichtperception nachwies, und *Kepler* (1604) zeigte, dass die Linse bloss zur Strahlenbrechung bestimmt sei. Sofort erklärten *Rolfink* (Professor in Jena), *Lasnier*, *Quarré* und *Borelli* (in Paris) um die Mitte des 17. Jahrhunderts den Staar für Verdunklung der Linse, und *Brisseau* und *Maitre Jean* stellten zu Anfang des 18. Jahrhunderts (1707 bis 1709) den Beweis dafür durch Sectionen her. *Heister* (Prof. in Altdorf, 1712) verschaffte dieser neuen Lehre in Deutschland Eingang, und *Lapeyronie* und *Morand* wiesen (1722) vor der medicinischen Akademie zu Paris nach, dass auch die Kapsel, wenn gleich selten, Sitz der Verdunklung sein könne.

Die **Depression,** wahrscheinlich die älteste der Staaroperationsmethoden und schon der Alexandrinischen Schule bekannt, wurde von *Celsus* genau beschrieben. Dieser unterschied bereits den traumatischen und den von innern Krankheiten erzeugten, den unreifen und den reifen, den heilbaren und den unheilbaren Staar. Er ging mit einer geraden, runden, spitzigen, doch nicht zu dünnen Nadel in der Mitte zwischen der Hornhaut und dem äussern Augenwinkel ein, drehte, bis zum Staare gelangt, die Nadel ein wenig, drückte den Staar unter die Pupille hinab, und hielt ihn allda eine kleine Weile fest, um sein Wiederaufsteigen zu verhindern. Gelang dies nicht, so suchte er die Cataracta zu zerbröckeln. Das Auge bedeckte er hierauf mit Wolle, die in Eiweiss getaucht war.

Früher die hintere Kapsel von der Mitte nach unten zu schlitzen und durch diese Öffnung die Linse wie einen Knopf durch ein Knopfloch zu drücken, war seit *Ferrein* (1716) und *Petit* (1722) üblich geworden, bis

Willburg 1785 (Nürnberg) die obengenannte *Umlegung* angab, welche später (1803) durch *Scarpa* zur *Seitwärtslagerung* (Umlegung nach unten und aussen) umgestaltet wurde. In neuester Zeit (1838) hat Dr. *Pauli* (1836) vorgeschlagen, den Staar *aufwärts* zu lagern (Sublatio cataractae), ein originelles Verfahren, das jedoch — aus leicht begreiflichen Gründen — keine Anhänger gefunden hat.

Zweischneidige Nadeln wurden von *Ambr. Paré* (1585), *Schmalz* (1684) und *Brisseau* (1706) eingeführt. *Ad. Schmidt, Himly* und *Rosas* substituirten den geraden Nadeln, welche *Willburg, Richter, Beer* u. A. gebraucht hatten, und der vorn gekrümmten und trocarförmigen *Scarpa*'schen Nadel mehr weniger *gekrümmte, flache und zweischneidige* Nadeln, *Weinhold* (1809) zwei *scheerenartig verbundene Nadeln* welche geschlossen eingeführt vor den Staar gebracht, und behufs der Umlegung ausgespreizt werden, damit der Staar nicht umschlagen könne.

*) Nach *Rosas* Handbuch der Augenheilkunde, Wien 1830, Bd. III. und *Himly* op. cit. Bd. II.

Den *Einstichspunkt* 1‴ hinter dem Hornhautrande und ½‴ unter der horizontalen Durchschnittsebene zu machen, wurde von *Saint Yves* (1707), *Sharp* und *Richter* (1780) angegeben und begründet.

Buchhorn (1806) und nach ihm besonders *Langenbeck* (1811) und *Ph. von Walther* (1814) empfahlen, mit der *Nadel durch die Cornea* einzugehen, um den Staar aus der Pupille zu beseitigen (Depressio vel Reclinatio per Keratonyxin), ein Verfahren, welches wegen der fast unvermeidlichen Gefahr, die Cornea und die Iris zu quetschen, und mit Rücksicht auf den Mechanismus und den Zweck der Operation (Entkapselung der Linse) nichts weniger als rationell genannt werden kann.

Um die Entstehung von *Kapselnachstaar* zu verhüten, empfahl *Rosas* (1830) die vordere Kapsel *vor* dem Dislocationsacte zu spalten, und *Ruete* (1846) empfahl, mit der (leicht gekrümmten) Nadel *zwischen der Linse und der vordern Kapsel bis zur Mitte der Pupille* vorzudringen, die Kapsel von hinten her in 4 Lappen zu spalten, und dann erst die Linse zu versenken. (Die Gründe gegen die vorläufige Zerschneidung der vordern Kapsel wurden bereits oben angegeben.)

Die **Extraction** soll nach *Rhases* Angabe schon im ersten Jahrhunderte der christlichen Zeitrechnung von *Antyllus* und *Lathyrion* geübt worden sein, indem sie die Hornhaut aufschnitten, eine Nadel in die Linse stiessen, sie umdrehten, und mit ihr den Staar ausgezogen. Nach *Avicenna* war ein ähnliches Verfahren im 11. Jahrhunderte auch bei den Persern üblich, und *Abulkasem* berichtet, dass dieser Vorgang allmälig durch die *Suctionsmethode* verdrängt wurde, wobei der Staar durch eine hohle Nadel ausgesogen worden sein soll.

Jacob Freitag in Zürich (1694) scheint der Erste gewesen zu sein, welcher im Abendlande die Ausziehung des Staares mit einer durch einen Hornhautschnitt eingeführten Hakennadel übte. Aber es fehlte noch die Kenntniss der Anatomie des Auges, und erst nachdem man wusste, dass der Staar nichts als die getrübte Linse sei, und nachdem schon *Saint Yves* (1707) und *Petit* (1708) die bei der Depression in die Augenkammer vorgefallene Linse durch die Hornhaut extrahirt hatten, gelang es dem französischen Wundarzte *Jacob Daviel* (in der Mitte des 18. Jahrhundertes), durch die Extraction als selbstständige Methode so glückliche Resultate zu erzielen, dass sie allgemeinen Anklang fand.

Die erste Extraction verrichtete *Daviel* 1745 zu Marseille; seine Methode machte er 1747 bekannt. Mit einer im Stiele gekrümmten Lanzette durchstach er von unten die Hornhaut, vergrösserte den Einstich mit einem vorn stumpfen, zu beiden Seiten schneidenden Messer und hierauf mit zwei (nach ihm benannten, nach der Schneide und Fläche zugleich gekrümmten) Scheeren, hob den Hornhautlappen mit einem goldenen Spatel auf, eröffnete mit einer flachen Nadel die nun blossgelegte Kapsel, und drängte die Linse durch Fingerdruck aus dem Auge; zur Beseitigung von Resten bediente er sich des noch heutzutage üblichen Löffelchens. In späterer Zeit verrichtete er den Hornhautschnitt bloss mit einem spitzigen myrthenblattförmigen Messer und mit den genannten Scheeren. *Daviel* durchschnitt ohngefähr zwei Drittel des Hornhautumfanges.

Diese Methode durchlief nun bei dem allgemeinen Interresse, das sie erregte, bald eine Menge theils zweck- theils unzweckmässiger Modificationen. Zunächst eröffnete *La Faye* (1750) die Hornhaut nicht stichweise, sondern mit einem einzigen Schnitte mittelst eines leicht nach der Fläche gebogenen, nur an der Spitze zweischneidigen Messerchens, und gab zur Eröffnung der Kapsel das nach ihm benannte, bis zu Ende

seines Jahrhundertes gebräuchliche Cystotom an (ein feines, in einer Scheide verborgenes und zwar durch Spiralfederdruck verschiebbares Lanzettchen).

Erst von Aug. Gottlieb *Richter* in Göttingen (1773), welcher sich um die Vervollkommnung der Extraction sowohl als um die Dislocation durch seine gründlichen Erörterungen*) wohl die meisten Verdienste erworben hat, wurde die Grösse und Form des Hornhautschnittes zuerst nach anatomischen Gründen richtig bestimmt, und ein zweckmässiges Keratotom angegeben. (*Ware* hatte sogar $^9/_{10}$ der Hornhautbasis zu durchschneiden gerathen, *Sigwart* und *Santarelli* hatten einen dreieckigen, *Garengeot* einen rhomboidalen, *Wardrop* einen geradlinigen Schnitt empfohlen. *Wardrops* Schnitt verlief mitten durch die Cornea von der Schläfen- zur Nasenseite, Sigwarts, Santarellis und Garengeots Lappenschnitte waren gleichfalls mehr weniger vom Rande der Hornhaut entfernt.)

Den nahe am Rande der Hornhaut und zu diesem parallel verlaufenden Schnitt führte schon *Wenzel* d. Ä. (1786) bisweilen durch die *obere Hornhauthälfte*, ein Verfahren, das später von *Fr. Jäger* (1827) und *Rosas* (1830) für die Normalmethode erklärt wurde, *Demours* (1821) durch die *äussere Hälfte* der Hornhautbasis, während *Richter, Barth, Ad. Schmidt, Beer* u. A. nur *nach unten* extrahirten.

Zur *Bildung der Hornhautwunde* bediente man sich sogenannter *Hornhautschnepper* (Guérin), *lanzenförmiger Messer* (Poyet, Tenon, Bell), *Staarnadelmesser* (deren Spitze sich in eine Art zweischneidiger Nadel verlängerte, Palucci, Siegrist, Conradi), endlich gerader oder gebogener, von der Spitze gegen den Hals hin allmälig breiter werdender, ein- oder zweischneidiger Messer, deren Rücken und Schneide bald in gerader, bald in gekrümmter (convexer oder concaver) Linie verliefen. Den Übergang zu einer zweckmässigen Form (mit geradem, nicht schneidendem Rücken) finden wir zunächst in *Beranger's* Messer, dessen Schneide sich allmälig vom Rücken entfernt, jedoch noch convex ist, und in *Barth's* Keratotom, welches Rücken und Schneide geradlinig hat, und sich von dem *Beer*'schen nur durch grössere Länge (relativ zur Breite) unterscheidet. Das von *Rosas* angegebene Messer hat die Form des *Beer*'schen, ist jedoch auch am Rücken durchaus schneidend.**)

Behufs der *Eröffnung der Kapel* machte La Faye mit seinem Cystotom bloss einen *Einstich*, Thurant einen *Cirkelschnitt*, Tenon einen *Kreuzschnitt*, Sharp einen *Lappenschnitt*, Cline einen *Einriss* mit einem Häkchen, und Beer suchte die Kapsel durch Zerschneidung in mehrere rautenförmige Stücke zu vernichten. Wenzel u. A. eröffneten die Kapsel gleich im 1. Momente, indem das etwas länger zugespitzte Messer beim Durchführen durch die Augenkammer zugleich in die Kapsel eingesenkt, dieser somit auch ein halbkreisförmiger Schnitt beigebracht wurde.

*) Siehe dessen Anfangsgründe der Wundarzneikunst, Wien 1790, Band III.

**) Wird das *Beer*'sche Messer gehörig gehandhabt, so entspricht es vollkommen dem Zwecke. Der Bulbus ist eine um das Centrum sehr leicht drehbare Kugel, welche man sich am Opticus so befestigt denken kann, wie etwa einen Apfel am Stiele. Soll das an Breite allmälig zunehmende Messer durch die Basis der Cornea ohne Zerrung derselben durchgeführt werden, so muss es in der Richtung der Diagonale vorgeschoben werden, welche resultirt aus einer geraden Linie, die den Ein- und Ausstichspunkt, und einer zweiten, die den Mittelpunkt der Cornea mit der Eintrittsstelle des N. opticus verbindet, mit populären Worten: das Heft des Messers muss beim Vorschieben der Spitze etwas gegen die Schläfe gedrängt werden. Diess ergibt sich aus dem Parallelogramm der Kräfte, auf dieselbe Weise, wie für den Fährmann die Richtung, wenn er über einen Strom fahren will. Ist die Fläche des Messers gekrümmt, wie beim Lafayeschen Messer, dann läuft der Vordertheil desselben von selbst in der genannten Diagonale, aber die Iris kann leichter verletzt werden und die Handhabung des Messers ist weit mehr complicirt.

Zur *Herausbeförderung des Staares im 3. Momente* hat Ware eine *Zange*, Heuermann eine Art *Stöpselzieher*, Richter bloss *gelinden Druck* auf das Auge empfohlen. Richters Vorschlag, die Kapsel sammt der Linse auszuziehen, auch dann, wenn die Kapsel gesund ist, konnte selbst unter Beer's gewandten Händen nicht gedeihen, weil er auf unrichtigen Vorstellungen über die Verbindung der Kapsel mit dem Ciliarkörper beruhte. (Man sollte eine Nadel in den harten Staar einstossen, und durch Umdrehen und Rütteln die Verbindung der Kapsel mit dem Ciliar- und Glaskörper trennen.)

Den *Staar durch die Sclera auszuziehen*, versuchte nach *Bell's* Vorschlag zuerst *Earle* (1801), indem er durch eine 4‴ lange Scleralwunde nach der Meridianrichtung mit einer eigenen Pincette einging. Doch weder er noch *Quadri* (1818), welcher den Einstich parallel zum Hornhautrande und etwa 2‴ hinter demselben machte, konnte dieser gefährlichen, höchst verletzenden Methode Eingang verschaffen.

Um die Abschaffung der allmälig in Aufnahme gekommenen *Ophthalmostaten* (von Pamard, Guérin, Demours u. A.), welche mitunter sehr sinnreich erdacht waren, so wie um die Abschaffung der ehemals üblichen, oft höchst eingreifenden und verderblichen *Vorbereitungscuren* und um eine zweckmässige *Nachbehandlung* haben sich insbesondere *Richter, Beer* und *Ad. Schmidt* bleibende Verdienste erworben. (Die *Literatur* dürfte in *Himly's* Krankheiten und Missbildungen des menschlichen Auges, die Abbildungen der verschiedenen Instrumente in *Blasius'* Akiurgie am besten zusammengestellt sein.)

Die **Discission** konnte erst nach dem Gewinn sorgfältiger Beobachtungen und genauerer anatomisch-physiologischer Kenntnisse als eigene Methode gedeihen. Sie ist daher, wenn man von gelegenheitlicher Discission, wo man die Dislocation beabsichtigt hatte, vorläufig absieht, die jüngste.

Nachdem *Molineux* nachgewiesen hatte, dass die Linse nach der Depression aufgesogen werden könne, führte *Henkel* (1770) eine Staarnadel durch die Sclerotica, und eröffnete die hintere Kapsel, um den Staar der Resorption und spontanen Senkung zu überlassen. *Pott* (1787) spiesste mit der durch die Sclera eingeführten Nadel die Linse an, und suchte durch vielfältige Zerstückelung der Kapsel und der Linse Resorption einzuleiten. Später (1812) wurde dieses Verfahren von *Adams* noch dadurch modificirt, dass er Stücke der zerschnittenen Linse in die vordere Kammer zu schieben versuchte.

Conradi (in Northeim bei Göttingen) war der Erste, welcher, gestützt auf die von ihm und schon früher von *Wenzel* und *Gleize* bei unvollendeten Extractionen gemachte Beobachtung, dass weiche Staare nach Eröffnung der vordern Kapsel (von der Hornhaut aus) resorbirt werden können, im Jahre 1797 absichtlich ein 2½—2‴ breites, bis zur Hälfte zweischneidiges Messerchen durch die Hornhaut in die vordere Kapsel stiess, um sie hinreichend weit zu eröffnen. Ein ähnliches Verfahren hatte schon *Beer* 1785 an 29 Augen geübt, dasselbe jedoch wieder verlassen, weil es mit Ausnahme eines einzigen Falles keine Resorption oder Kapselnachstaar zur Folge gehabt hatte.

Im Jahre 1809 machte *Buchhorn* (auf *Reil's* Antrieb) Versuche an Thieren, indem er mit einer durch die Hornhaut eingeführten Nadel die vordere Kapsel zerriss, und so viel sicherer Resorption der Linse einleitete. *Langenbeck* (1811) wandte nun diese Methode zuerst bei Cataracta an, erweiterte die Pupille durch wiederholte Anwendung von Belladonna, stiess eine feine, dünne, mässig nach der Fläche gekrümmte (in späterer Zeit eine sichelförmige) Nadel durch die Hornhaut (1—2‴ vom untern Rande entfernt), und zerschnitt Kapsel und Linse nach allen Richtungen. Die Nadel wurde auf beiden Augen mit der rechten Hand geführt, und beim Einstechen an die Spitze des Zeigefingers der linken Hand wie an eine Stütze angelehnt. Ähnlich verfuhren *Gräfe, Siebold, von*

Walther, Benedict u. A. mit verschieden modificirten Nadeln. *Fr. Jäger* beschränkte die Zerschneidung bloss auf die vordere Kapsel, und erfand für die Fälle, wo die Unmöglichkeit, die Kapsel zu zerschneiden, an der Trübung derselben schon im Voraus erkannt werden konnte, die oben beschriebene *Dilaceration*.

Die **Auflösung der Linse durch den galvanischen Strom,** schon von *Ackermann* und *Walther* (1803) empfohlen, wurde in neuester Zeit besonders von *Crusell* (Petersburg 1841), *Strauch* und *Lerche* versucht. Die bisherige Art, den Kupferpol mittelst einer durch die Cornea oder Sclera in die Linse geführten Nadel auf diese einwirken zu lassen, konnte schon desshalb ihren Zweck nicht erreichen, weil der Strom offenbar, so lange man den Hals der Nadel nicht isolirte, früher die Cornea oder Sclera als die Linse treffen musste. Wo Heilung erfolgte, geschah diess einfach durch Eröffnung der Kapsel.

Druck von J. B. Hirschfeld in Leipzig.

DIE

KRANKHEITEN DES AUGES,

für praktische Ärzte

geschildert

von

Dr. Ferd. Arlt,

k. k. o. ö. Professor der Augenheilkunde an der Universität zu Wien.

III. Band.

Die Krankheiten des Glaskörpers, der Netzhaut, der Augenmuskeln, der Augenlider, der Thränenorgane und der Orbita.

Mit Abbildungen.

Vierter unveränderter Abdruck.

Prag, 1863.

Verlag von F. A. Credner,

k. k. Hof-Buch- und Kunsthändler.

DIE

KRANKHEITEN

des

Glaskörpers, der Netzhaut, der Augenmuskeln, der Augenlider, der Thränenorgane und der Orbita,

für

praktische Ärzte

geschildert

von

Dr. Ferd. Arlt,

k. k. o. ö. Professor der Augenheilkunde an der Universität zu Wien.

Mit Abbildungen.

Vierter unveränderter Abdruck.

Prag, 1863.

Verlag von F. A. Credner,

k. k. Hof-Buch- und Kunsthändler.

VII. Buch.

Der Glaskörper, Corpus vitreum.

A. Anatomisch-physiologische Bemerkungen.

Der Glaskörper stellt eine farblose und vollkommen durchsichtige Masse dar, welche den Bulbus hinter der Linse und den Ciliarfortsätzen ausfüllt. Die ihn hauptsächlich bildende Flüssigkeit (Vitrina, Humor vitreus) ist in ein eigenthümliches loculamentöses Gewebe (Stroma corp. vitrei) infiltrirt und von einer äusserst dünnen Hülle (Membr. hyaloidea) umschlossen. Diese Hülle schmiegt sich vorn unmittelbar an die hintere Linsenkapselhälfte an, bildet dann die hintere Wand des Petitschen Canales, ist längs des Ciliarkörpers innigst mit diesem verwachsen — mittelst der Zonula Zinnii, jenseits der Ora serrata einfach an die Netzhaut angelagert, und erst an der Eintrittsstelle des Sehnerven wieder fest an die Bulbuswand angeheftet.

Der Glaskörper misst beim Erwachsenen vom Centrum der tellerförmigen Grube bis zur Macula lutea $6\frac{1}{2}$—$7'''$*), in der Äquatorialebene des Bulbus horizontal 10—$10\frac{1}{2}'''$, senkrecht $9\frac{1}{2}$—$10\frac{1}{4}'''$. Das absolute Gewicht wird von *Krause* auf 65—75 Gran geschätzt, das specifische von *Chevenix* auf 1,0053. Den Brechungsindex setzte *Brewster* = 1,336—1,3394, wenn der des Wassers = 1,3358 angenommen wird. — Der Glaskörper als Ganzes ist in hohem Grade elastisch-biegsam, doch kaum mehr als Wasser compressibel, indem die Masse seiner festen Bestandtheile zu den tropfbarflüssigen verschwindend klein ist. Er ist im Ganzen und in Stücken schlüpfrig, schwer anzufassen, gefasst aber stark fadenziehend und dehnbar, und lässt sich durch Auspressen

*) Im 2. Bande S. 239 wurde der Abstand des hintern Poles der Linse von der Macula lutea aus Versehen um $1'''$ zu kurz angegeben.

und Filtriren in eine äusserst feine hyaline Substanz und in eine klare Flüssigkeit scheiden.

Die *Glasflüssigkeit*, welche nach Abscheidung aller festen Theile zurückbleibt, ist dünnflüssig, nur schwach klebrig und wenig fadenziehend, farblos und wasserklar, und enthält nach *Berzelius* in 100 Theilen 98,40 Wasser, 0,16 Eiweiss, 1,42 Kochsalz mit einer extractartigen Materie, 0,02 in Wasser lösliche Substanz, und nach *Millon* auch etwas Harnstoff, stimmt also in chemischer Beziehung mit dem Humor aqueus fast überein, welchem sie auch im Brechungsindex sehr nahe steht.

Die *Glashaut* bildet einen äusserst dünnen und durchsichtigen, relativ ziemlich festen, vollkommen geschlossenen Sack, welcher an seiner glatten äussern, der Netzhaut zugewendeten Fläche und nach *Pappenheim* auch in der tellerförmigen Grube Umrisse von sechseckigen Zellen wahrnehmen lässt, ähnlich denen von Pflasterepithelien, durch deren Verschmelzung sie nach *Brücke* entstanden zu sein scheint. Ausserdem zeigt sie gleich der Descemetschen Haut und der Linsenkapsel keine Spur weder von Structur, noch von Gefässen oder Nerven (nach der Geburt). Über ihren Zusammenhang mit dem Stroma im Innern des Glaskörpers ist weiter nichts sicher gestellt, als dass er eben ein sehr inniger, unzertrennlicher ist.

Das *Stroma* des Glaskörpers konnte bisher vermöge seiner extremen Feinheit und Durchsichtigkeit nicht direct beobachtet werden. Gewiss ist nur, dass die Glasflüssigkeit nicht frei in dem Sacke der Hyaloidea eingeschlossen ist, wie etwa das Kammerwasser in der Kammer, und dass sie so zu sagen von einem innern Gerüste getragen und zusammengehalten wird. Ob aber dieses Gerüste aus Zellen, Blättern, Fäden o. dgl. bestehe, ist unbekannt. Seit *Janin*, *Zinn* und *Demours*, welche zur Untersuchung gefrorne Bulbi benützten, nahm man Zellen im Innern als Träger der Vitrina an; seit *Pappenheim*, der den Glaskörper durch kohlensaures Kali erhärtete, *Brücke*, der sich hiezu concentrirter Bleizuckerlösungen bediente, und *Hannover*, welcher Bulbi über ½ Jahr lang in verdünnter Chromsäure liegen liess, machte sich mehr die Ansicht einer blättrig-fächerigen Structur geltend. *Virchow* bezeichnet den Glaskörper als Schleimgewebe und stellt ihn histologisch an die Seite der Whartonschen Sulze des Nabelstranges.

Demours konnte in gefrornen und wieder etwas aufgethauten Glaskörpern von den einzelnen Eisstückchen, womit dieselben gefüllt erschienen, eine feine Membran mit der Nadel abheben. Die Eisstückchen, welche gegen die Oberfläche hin lagen, waren die grössten, nach innen und besonders nach der tellerförmigen Grube hin lagen die kleinsten.

Die grössten waren glatt und länger als breit, ziemlich strahlig um den Mittelpunkt des hintern Theiles der Linse gelagert, und dichter nach aussen, als nach der Linse zu. — Nach *Janin*, *Zinn* u. A. sind die Zellscheidewände kleine Tellerchen, deren Wölbung nach aussen, deren Höhlung nach innen gegen die Linse hin gerichtet ist. Um den Mittelpunkt herum und in der tellerförmigen Grube liegen die kleinsten, an der Peripherie die grössten. — Nach *Pappenheim* lässt sich der in kohlensaurem Kali erhärtete Glaskörper fast zwiebelartig in concentrischen Schichten abblättern, welche denen von gekochtem Eiweiss ähnelu. Jede Schicht besteht aus unmessbar feinen, isolirten, und etwas geschwungenen Fäden oder Fasern. — *Brücke* fand bei den Säugethieren die Anordnung der Blätter oder Scheidewände so wie *Pappenheim*, beim Menschen dagegen so wie *Hannover*. Nach diesem geht eine grosse Menge feiner Häute von der Membr. hyaloidea einwärts in die Masse des Glaskörpers, ohngefähr wie die Scheidewände in einer Orange. Die durch diese Scheidewände gebildeten Sectoren lagern sich um eine gerade Linie, die man sich vom hintern Pole der Linse zur Eintrittsstelle der Art. centralis retinae gezogen zu denken hat, sind jedoch gegen diese Achse hin offen (fehlend), und übrigens so dünn und schwach lichtbrechend, dass sie sich im natürlichen Zustande selbst mit bewaffnetem Auge nicht erkennen lassen. *Brücke* bemerkt indessen, dass diese Septa allein nicht hinreichen, die Consistenz des Glaskörpers zu erklären, daher man denn auch annimmt, dass die einzelnen Sectoren noch unterabgetheilt seien durch dünne Zwischenwände, welche die Sectoren quer durchsetzen, ohngefähr so, dass sie zur hintern Kapsel concentrisch verlaufen.

Gegen alle diese Präparationen und darauf basirten Folgerungen erhebt sich das Bedenken, ob nicht, da alle die genannten Mittel von aussen nach innen gradatim einwirken, mechanisch-chemische Einwirkungen allein oder doch vorwaltend die Ursache einer bestimmten Schichtenbildung seien. Es ist wenigstens auffallend, dass jede dieser Präparationsweisen eine andere Richtung der Zwischenwände erweist. Welche Ansicht über das Stroma des Glaskörpers man adoptiren möge, immer wird man gezwungen sein, sich die Zwischenräume, in denen die Flüssigkeit haftet, sehr klein zu denken. Statt mit einer Apfelsine möchte man den Glaskörper besser mit dem Parenchyme eines Pfirsichs vergleichen, dessen Flüssigkeit von einem verschwindend zarten und spärlichen Stroma zusammen gehalten wird. Man kann vom Glaskörper aus den verschiedensten Regionen immer eine einzige Portion mit einer feinen Pincette fassen und mit einer Scheere abschneiden; jede noch so kleine Portion besteht aus einem festen und flüssigen Theile, und das Stroma scheint in den mittlern und hintern Portionen weder feiner noch sparsamer, als anderswo zu sein, geschweige denn zu fehlen. Nach *Rosas* füllt sich ein seiner Flüssigkeit durch rasches Verdunsten beraubter Glaskörper gleich einem ausgedrückten Schwamme, wenn man ihn einige Stunden im Wasser liegen lässt. — Wird bei einer Operation oder Verletzung ein Theil des Glaskörpers aus der Wunde hervorgepresst, so besteht dieser (bei normaler Beschaffenheit des Glaskörpers überhaupt) so gut aus Stroma als aus Vitrina. Ein Theil der hervorgepressten Flüssigkeit fliesst ab, ein anderer Theil aber, am Stroma haftend, bleibt vor der Wunde, und wird, falls das Ganze nicht allmälig zurückgleitet, wolkig, trüb, bis es endlich erweicht, eitrig schmilzt, und abgestossen wird. Vergl. B. II. S. 16.

Die *Ernährung* des Glaskörpers geschieht wahrscheinlich durch En- und Exosmose vom Corpus ciliare aus, und zwar durch die mit der Hyaloidea daselbst verschmolzene Zonula Zinnii hindurch. Wollte man

auch mit *Huschke* plasmaführende Vasa decolora im Glaskörper annehmen, welche nicht sowohl aus den Ciliargefässen, als vielmehr aus der Centralarterie der Netzhaut entsprängen, so würde man sich doch vergeblich nach dem zweiten Elemente der unmittelbaren Ernährung, nach Nerven umsehen. Der Glaskörper dürfte sich hinsichtlich der Ernährung analog dem Krystallkörper verhalten. Dort wie hier sind in der Fötalperiode zahlreiche Gefässe vorhanden, welche von der Centralarterie der Netzhaut gegen die tellerförm. Grube verlaufen; nach der Geburt jedoch lässt sich keine Spur davon nachweisen, weder durch Injectionen noch durch das Mikroskop, und es entwickeln sich auch in verschiedenen pathologischen Zuständen mit Exsudation in dem Glaskörper niemals Gefässe, wie etwa in der Hornhaut.

Mehrere pathologisch-anatomische Thatsachen sind es, welche dafür sprechen, dass die Ernährung des Glaskörpers vom Ciliarkörper her erfolge. Bei hochgradig Kurzsichtigen findet man Sclera, Ader- und Netzhaut rings um den hintern Pol rückwärts ausgedehnt, den Glaskörper bis zur Basis dieser Ektasie normal, von da rückwärts aber durch wässrige Flüssigkeit ersetzt; zwischen ihm und der Eintrittsstelle des Sehnerven, ja selbst zwischen ihm und einem grossen Theile der Netzhaut ist jede Spur von Verbindung aufgehoben. — Wenn in Folge weit verbreiteter Chorioiditis Exsudation an der Innenfläche der Aderhaut erfolgt, so findet man das Exsudat jenseits (hinter) der Ora serrata jederzeit zwischen Chorioidea und Retina, diesseits jedoch stets auch an der Innenfläche der Zonula Zinnii und der damit unzertrennlich verwachsenen Hyaloidea, also im Glaskörper selbst abgelagert, gleichwie solches Exsudat oft auch im Petitschen Canale und an der Hinterfläche der Iris, selbst in der vordern Kammer vorgefunden wird. Vergl. Chorioidea im 2. Bande. Ich habe bei allen bisherigen Sectionen niemals Exsudat im Glaskörper gefunden, ohne dass auch der Ciliarkörper mit ergriffen war, ausgenommen bei Chorioiditis pyaemica im Beginn, wo ein einzelner hanfkorngrosser Eiterherd durch die Netzhaut gedrungen, und dieser in den Glaskörper hineinragende Hügel von einem trüben (wolkenähnlichen) Hofe umgeben war. Wenn, wie so oft bei chronischer Iritis, auch das Corpus ciliare in den Entzündungsprocess hineingezogen wird, so leidet der Glaskörper viel früher, als noch die Zeichen von Netzhautaffection auftreten. In manchen Fällen wird der Bulbus allmälig weich und endlich atrophisch; in andern tritt abnorme Spannung des Bulbus und selbst Vergrösserung mit Ausdehnung des vordern Umfanges der Sclera ein. In diesem letzteren Zustande nun kommen Augen vor, bei denen sich Verflüssigung des Glaskörpers mit Bestimmtheit nachweisen lässt, ohne dass das Gesicht anders, als mechanisch gestört ist, demnach die Netzhaut als gesund oder doch relativ sehr wenig leidend angenommen werden muss.

Ich bin überzeugt, dass Krankheiten des Glaskörpers nur von Krankheiten der Chorioidea, in specie des Ciliarkörpers abhängen, durchaus nicht von Krankheiten der Netzhaut, ausser diese sind selbst durch Chorioidealleiden bedingt oder mit diesen gemeinschaftlich einhergehend. Amaurosis, von Kindheit bis in späte Jahre bestehend, hat auf die Integrität des Glaskörpers keinen Einfluss; man hat bei vollständiger und Jahre lang bestandener Atrophie des Sehnerven und consecutiv der Netzhaut den Glaskörper normal gefunden, wenn die Atrophie nicht vom Auge selbst ausgegangen war.

Andererseits kann Verflüssigung des Glaskörpers viele Jahre lang fortbestehen, ohne dass die Netzhaut erkrankt. Ich beobachte hier seit beinahe 2 Jahren einen Tischler, bei welchem sich aus unbekannter Ursache die Linsen, welche ein wenig minder klar erscheinen, gesenkt haben, und in dem verflüssigten Glaskörper flottiren. Der Mann, 48 Jahre alt, von blühend gesundem Aussehen, hatte noch während er die Schulen besuchte, ein ganz gutes Gesicht. Allmälig war er kurzsichtig geworden, ohne sonst etwas Abnormes in seinen Augen zu bemerken. Im Jahre 1847 wurde er ohne bekannte Veranlassung von Doppeltsehen (diplopia monocularis oculi utr.) befallen, offenbar bedingt durch unvollständige Senkung der Krystallkörper. Der ihn behandelnde Arzt (Dr. Ryba) hatte ihn besonders vor erschütternden Bewegungen des Kopfes gewarnt. Allmälig, im Verlauf eines Jahres, verlor sich das Doppeltsehen. Wenn er auf dem Rücken liegt, bemerkt er auf jedem Auge eine Scheibe, fast wie einen grossen Öltropfen, mit dunklem Rande. Convexgläser, deren er sich Anfangs bedieute, hat er wieder ablegen müssen. Dieser Mann nun steht seinem Geschäfte vor, ohne von seinem Zustande gehindert zu werden. Er kann selbst noch zeichnen und lesen. Nur in die Ferne sieht er minder gut. Lesen kann er selbst einen $^1/_2$‴ hohen Druck. Druck von 1—$^5/_4$‴ Höhe liest er bei 8″ am besten, doch auch noch bei 5″ und bis 12″, etwas grösseren Druck noch weiter (18″). Aber er kann diess nur dann, wenn er die Schrift ganz nach unten hält, knapp vor der Brust. Man kann annehmen, dass diess daher rühre, weil bei dieser Haltung die Linsen sich wieder vorlegen und zur Strahlenbrechung mitwirken, denn es braucht immer einige Secunden, ehe er, nach Annahme dieser Haltung, lesen kann. Die Untersuchung mit dem Augenspiegel wird leider nicht gestattet. Doch konnte ich nie bemerken, dass etwa die Linse sich an die Iris anlegte und diese vorwärts drängte. Es muss jedoch, um keine wichtige Thatsache zu übergehen, noch bemerkt werden, dass der Mann das Lesen, Zeichnen u. dgl. nicht mehr so lange wie vordem aushält, dass ihm dabei auf eine kurze Zeit das Gesicht vergeht (undeutlich wird). Den Schlüssel zur Erklärung gibt die Form der Bulbi. Die Iris liegt tief hinter der Basis corneae und in Einer Ebene, die Pupillen sind (wie bei mangelnder Linse immer) relativ eng, und die Regenbogenhäute schlottern. Beide Bulbi sind in der Richtung der Sehachse eclatant verlängert, was man deutlich erkennt, wenn man z. B. das linke Auge möglichst stark rechts blicken lässt, und nun die äussere Commissur rückwärts drückt. Die Bulbi messen in der Sehachse mindestens 14‴, der linke noch etwas mehr; derselbe ragt überdiess etwas weiter aus der Orbita hervor als der rechte, welcher durchaus nicht glotzend erscheint. Als ich diese Dimensionsabweichung erkannt hatte, ergab sich, gleichsam als Rechnungsprobe, dass das linke Auge nur zwischen 4—6″ lesen kann, was der Kranke früher nicht gewusst hatte. Dass übrigens die Engerie der Netzhaut nicht merklich gelitten haben kann, ergibt sich abgesehen von dem schon Mitgetheilten noch daraus, dass der Mann auch durch eine feine Öffnung in einem Kartenblatte lesen kann.

Dass sich der Glaskörper *regenerire*, ist allgemein angenommen, aber durchaus nicht erwiesen. Wir wissen nur, dass nach Verlust eines nicht zu beträchtlichen Theiles davon der leer gewordene Raum wieder ausgefüllt wird, und dass der Bulbus dann in Bezug auf Grösse und Spannung nach einiger Zeit oft keine Differenz wahrnehmen lässt. Das, was ersetzt wird, ist aber wahrscheinlich nicht Stroma, sondern bloss Humor corporis vitrei oder wohl gar blosses Serum. Glücklicher-

weise geht bei den Glaskörpervorfällen während der Extraction in der Regel nicht so viel Stroma verloren, als man dem Anscheine nach meinen möchte. Oft weicht das eines Theils seiner Flüssigkeit verlustige Stroma wieder in seine frühere Lage zurück und füllt sich dann wieder — so hat es wenigstens den Anschein — mit Vitrina, gleich einem sich vollsaugenden ausgedrückten Schwamme.

Ich bin oftmals in der Lage gewesen, an Augen Pupillenbildung (durch Iridektomie) vorzunehmen, wo nach der Extraction mit Glaskörperverlust Pupillensperre durch Einlöthung von Iris in die Hornhautnarbe entstanden war. In solchen Fällen stiess ich nach Ausschneidung eines Irisstückes nicht selten auf eine dahinter gelegene trübe Membran, gebildet durch die Kapsel und dazwischen eingeschlossene, in fibroide Masse verwandelte Linsensubstanz. Wurde nun diese Membran mit einem Häkchen eingerissen, um den Lichtstrahlen freien Eintritt zu bahnen, so zeigte sich dahinter kein normaler, sondern ganz verflüssigter Glaskörper oder vielmehr eine wasserklare und wasserdünne Flüssigkeit, und der Bulbus fing an, mehr weniger stark einzusinken, daher ich auch jetzt in solchen Fällen immer die Vorsicht gebrauche, den Kranken zu chloroformiren oder doch bei der Operation liegen zu lassen, um wenigstens die Muskelaction möglichst ausser Spiel zu bringen. Ich übersehe dabei nicht, dass Glaskörperverflüssigung (Verlust oder Zerstörung des Stroma) auch in solchen Fällen vorgefunden wird, wo auch ohne Glaskörperverlust nach Beseitigung oder mehr weniger vollständiger Resorption der Linse Pupillensperre eingetreten ist, aber hier ist diese Verflüssigung keine constante Erscheinung. — *Stellwag**) vertheidigt die Regeneration des Glaskörpers (wenn auch eine unvollkommene) mit Folgendem: „Ich schliesse dieses aus drei von mir sehr genau untersuchten Fällen, in welchen Cornealnarbenstaphylome bestanden, der Krystallkörper aber in toto fehlte, an seiner Stelle die von einer ganz normalen, keine Spur einer Trennung nachweisenden Glashaut überzogene tellerförmige Grube mit bedeutender Convexität hervorragte und das Corpus vitreum ausser einer kaum merklichen Consistenzabnahme seines mittleren Theiles keine Abweichung darbot. Es war hier sicherlich der Krystallkörper unter einem namhaften Drucke durch den Cornealdurchbruch hindurch entleert worden, und es ist dieses ohne Entleerung der mittlern Portionen des Glaskörpers kaum denkbar. Hat aber diese stattgefunden, so ist auch die Regenerationsfähigkeit des Glaskörpers erwiesen, welche übrigens schon a priori durch dieses Vermögen der Linse und Hornhaut wahrscheinlich gemacht ist.“ — Ich finde in dem Gesagten keinen Beweis für das Behauptete. Zunächst gelten die Gründe a priori nicht, denn die Linse regenerirt sich nicht, mindestens müsste diess erst nachgewiesen werden, und die Hornhaut hat Nerven und Gefässe (beide jetzt auch mikroskopisch nachgewiesen). Ferner sagt St. selbst, es sei eine Entleerung der Linse ohne Glaskörper doch denkbar, denn das *kaum* negirt nicht. Sie ist aber unwahrscheinlich, und unwahrscheinlich ist mir auch das, dass sich der „Krystallkörper in toto“ entleerte, im Auge auch keine Spur von Kapsel gefunden wurde, und doch die Hyaloidea der tellerförmigen Grube normal, also vollständig regenerirt wieder gefunden werden konnte. Ich bin zwar nicht Stellwags Ansicht, dass die hintere Kapsel unzertrennlich mit der Hyaloidea verwachsen sei, wohl aber der, dass die Zonula Zinnii mit der vordern Kapsel am Rande unzertrennlich verwachsen ist. Wurde der

*) Die Ophthalmologie vom naturwissenschaftl. Standpunkte aus bearbeitet. Freiburg im Breisgau, 1853.

Krystallkörper in toto herausgepresst, so musste auch die Zonula Zinnii ringsum losreissen, und dann war's auch um den Petitschen Canal geschehen, welcher doch nach St. die Strömung von den Ciliarfortsätzen zum Vordertheile des Corpus vitreum, also die Ernährung und somit auch die Regeneration vermitteln soll. Wenn vom Krystallkörper wirklich keine Spur vorhanden war, so ist die gewaltsame Entleerung desselben eben nur Eine der möglichen Ursachen seines gänzlichen Mangels, und gesetzt auch diese eine Ursache wäre wirklich die hier allein obwaltende gewesen, so folgt daraus noch nicht, dass damit Glaskörperverlust einherging, denn Verlust von Glasflüssigkeit ist nicht gleichbedeutend mit Verlust von glashäutigem Fachwerk, wie St. das Stroma corp. vitrei benennt.

Die *Verwundbarkeit* des Glaskörpers ist im Allgemeinen sehr gering. Nicht nur Stich- und Schnitt-, sondern auch Risswunden desselben pflegen zu heilen, ohne dass eine wahrnehmbare Abnormität zurückbleibt. Es ist bekannt, dass auf diese Eigenschaft gerechnet wird, wenn man Staare dislocirt. Bei jeder Reclination oder Depression wird nothwendig nebst der hinteren Kapsel auch die Hyaloidea in der tellerförmigen Grube und ein Theil des Fachwerkes oder Stroma corporis vitrei zerrissen. Es erfolgt darauf in der Regel keine Entzündung, oft auch keine Verflüssigung des Glaskörpers, und der Riss der hinteren Kapsel, also wohl auch der Hyaloidea, verheilt ohne sichtbare Narbe. Wo auf solche Eingriffe, wie in der Mehrzahl der Fälle, nicht die Zeichen von Verflüssigung des Glaskörpers folgen, darf und muss man wohl annehmen, dass das zerrissene Stroma wieder vereinigt sei, und dass seine Ernährung fernerhin ungestört vor sich gehe. Wo aber die Zeichen von Verflüssigung auftreten, bleibt es unentschieden, ob diess die unmittelbare Folge der Zerreissung, oder secundär durch einen entzündlichen Process seitens der Chorioidea bedingt sei, welcher mit Erweichung und Auflösung des Stroma und mit Ausscheidung von Serum einhergeht.

Der Glaskörper ist bestimmt, den Raum zwischen der Linse und Netzhaut so auszufüllen, dass letztere immer gespannt erhalten werde. Wir werden weiterhin sehen, dass der Bulbus eigentlich nicht so viel Flüssigkeit enthält, als er seinem Lumen nach enthalten könnte, und dass demnach die Spannung, die er im Leben zeigt, nicht durch die Contenta allein, sondern erst durch Mitwirkung muskulöser Gebilde zu Stande gebracht werde. Als biegsam elastisches und doch incompressibles Gebilde ist es einzig und allein der Glaskörper, welcher die zur Accommodation nothwendigen inneren Veränderungen des Auges (Verlängerung des Abstandes zwischen Linse und Netzhaut) gestattet. Zerstörung seines Stroma muss die Accommodation mehr weniger beschränken, wo nicht aufheben. Vermöge seiner eigenthümlichen Structur und

Consistenz trägt er überdiess zur Erhaltung des Krystallkörpers in seiner Lage bei, und sichert sowohl diesen als die Iris vor zitternden Bewegungen und grösseren Excursionen, in welche beide vermöge ihres grössern specifischen Gewichts bei raschen Bewegungen und Erschütterungen des Bulbus versetzt werden müssten.

Als vollkommen durchsichtiges und homogenes Gebilde von einem bestimmten Brechungsverhältniss dient der Glaskörper nicht bloss zum gradlinigen Durchgange der in ihn eingedrungenen Lichtstrahlen, sondern nimmt auch auf die Richtung der Lichtwellen beim Übergange aus der Linse in den Glaskörper einen bestimmenden Einfluss. Nehmen wir an, was höchst wahrscheinlich ist, dass sein Brechungsindex entsprechend seiner Dichtigkeit falle und steige, so ergibt sich, dass er den aus der Linse in ihn eintretenden Lichtstrahl um so mehr vom Einfallslothe ablenken müsse, je dünner er ist. Verflüssigung des Glaskörpers (Umwandlung in eine dünnere, wasserähnliche homogene Flüssigkeit nach zerstörtem Stroma) muss daher an und für sich Kurzsichtigkeit, i. e. frühere Vereinigung der Lichtstrahlen oder kürzere Brennweite des Auges bewirken. Bei mangelnder Linse könnte der Glaskörper auch dann, wenn er an seiner Vorderfläche convex wäre, keinen erheblichen Einfluss auf den Refractionszustand des Auges nehmen, weil sein Brechungsindex von dem des Kammerwassers sehr wenig differirt. — Trübung des Glaskörpers in toto würde die Lichtmenge, die zur Netzhaut gelangen soll, vermindern und überdiess einen Theil des durchgehenden Lichtes diffundiren. Einzelne dunkle (kein Licht durchlassende) Partikelchen, wie etwa Pigmentklümpchen, sind zwar im Stande, von dem Lichtkegel, den ein Object zur Netzhaut sendet, einzelne Strahlen aufzufangen, können jedoch nur dann das Wahrnehmen eines oder des andern Objectpunktes aufheben, wenn sie wegen zu naher Lage an der Netzhaut und wegen zu grosser Ausdehnung alle von jenem Objectpunkte kommenden Lichtstrahlen auffangen; wohl aber können solche einzelne, selbst kleine Partikelchen im Allgemeinen als dunkle Stellen des Sehfeldes wahrgenommen werden durch den Schatten, welchen sie auf die Netzhaut bei allgemeiner Beleuchtung derselben werfen. Siehe später: entoptische Erscheinungen.

B. Krankheiten des Glaskörpers.

Die verschiedenen abnormen Zustände des Glaskörpers sind in ihrer Entstehung und in ihrem Fortbestande zumeist von dem Zustande der

ihn umschliessenden Gebilde abhängig. Es muss ihrer Betrachtung jedoch ein eigener Abschnitt gewidmet werden, theils um die Umstände zu erörtern, welche zeigen, ob und in welcher Weise der Glaskörper mitleide, theils aber auch, um die Metamorphosen zu schildern, welche bei einmal gegebener Veränderung im Glaskörper, z. B. einem Blutergusse, zu erwarten stehen.

Mit Übergehung des *Coloboma corp. vitrei*, welches mit dem gleichnamigen Bildungsfehler der Iris und Chorioidea bereits im 2. Bande S. 122 erwähnt wurde, und der verschiedenen *Verletzungen* des Glaskörpers, von denen gleichfalls schon mehrmals die Rede war, werden wir gleich zur Betrachtung jener abnormen Zustände schreiten, welche in ihren Erscheinungen eine gewisse Selbständigkeit darbieten, und deshalb gewöhnlich als eigentliche Erkrankungen des Glaskörpers beschrieben werden, obgleich sie von Erkrankung anderer Organe abhängen. Es sind diess: der Bluterguss, die Verflüssigung und das Vorkommen faserstoffiger Exsudate im Glaskörper. Die Bildung von *Entozoen* und in manchen Fällen vielleicht auch das Zerfallen des Stroma mit oder ohne *Fettbildung* innerhalb der Glashaut sind wohl die einzigen Abnormitäten, welche dem Glaskörper an und für sich zukommen. Die *eitrige Schmelzung* des Glaskörpers, sowie seine *Verdrängung* durch Chorioidealexsudate oder durch Pseudoplasmen, welche von den Nachbarhäuten ausgehen, sind Zustände von so untergeordneter Bedeutung, dass sie hier keine besondere Besprechung erheischen.

Die Zustände nun, welche hier zur Sprache kommen sollen, haben ein einziges Symptom constant, wenn auch in verschiedener Weise, im Gefolge, nämlich Störung des Gesichtes. Veränderungen des Bulbus in Form, Grösse und Spannung sind in der Regel die Begleiter von Zu- oder Abnahme der Masse des Glaskörpers, welche meist mit Veränderung seiner Dichtigkeit und Zerfall seines Stroma einhergeht. Die Lage der Iris und der Linse erleidet nur bei höheren Graden dieser Abnormitäten eine für die Diagnosis benutzbare Veränderung. Die Störungen seiner Durchsichtigkeit lassen sich selten durch Besichtigung der Pupille, meistens nur mittelst des Augenspiegels sicher erkennen, oft jedoch auch aus den sogenannten entoptischen Erscheinungen nach der Methode von *Listing*, *Brewster* und *Donders* mit mehr weniger Verlässlichkeit in Bezug auf Lage und Ausbreitung erschliessen.

Den Vorgang bei diesen Methoden so wie die Untersuchungsweise mit dem Augenspiegel werden wir im nächsten Buche *bei der Untersuchung der Netzhaut* nachtragen.

I. Blutergiessungen

im Glaskörper kommen in verschiedener Ausdehnung und nach verschiedenen Veranlassungen vor. Sie entstehen zunächst nach *Verletzungen* mit momentaner Abplattung oder auch bloss mit Erschütterung des Bulbus. Ich habe sie beobachtet, wenn ein fremder Körper, etwa ein Stück Holz, mit einer gewissen Gewalt an den untern oder obern Orbitalrand angeprallt war, ohne dass sich am Bulbus selbst äusserlich eine Verletzung wahrnehmen liess, ja auch ohne beträchtliche Ekchymosen der Lider. Im Momente der Verletzung pflegen feurige Erscheinungen aufzutreten, doch nicht immer. Das Sehvermögen ist sogleich beschränkt oder aufgehoben, oder es wird erst später mehr und mehr beeinträchtigt. Die Pupille war zur Zeit, wo ich solche Verletzte zu sehen bekam, der des andern Auges gleich, oder erweitert, gleich- oder ungleichmässig (oval) und selbst bei noch deutlicher Lichtempfindung träg oder ganz unbeweglich. Die Untersuchung mit dem Augenspiegel liess in einigen Fällen den Hintergrund des Auges gar nicht wahrnehmen, offenbar wegen zu reichlichen Blutergusses, denn später, nach Senkung oder theilweiser Resorption desselben ergab dieselbe Untersuchung den Beweis, dass Blutaustretung stattgefunden hatte. Bei sehr reichlichem Blutergusse kann auch die Spannung des Bulbus vermehrt und die Linse sammt der Iris allmälig etwas vorgedrängt werden. — Wo die Verletzung den Bulbus direct getroffen, ist meistens auch Blut in der vordern Kammer ergossen, offenbar durch Berstung von Irisgefässen, wenn man auch einen Querriss oder periphere Ablösung der Iris nicht mit den Augen auffinden kann. Solche Blutaustretungen in der vordern Kammer scheinen übrigens nicht nothwendig mit Blutergüssen in der Tiefe des Auges verbunden zu sein; ich schliesse diess zwar nicht aus directer Untersuchung, vermuthe es aber aus dem Umstande, dass sich, wenigstens in einigen solchen Fällen, nachher keine Sehstörung wahrnehmen liess.

Blutergüsse in dem Glaskörper entstehen ferner, obgleich seltener, nach *heftigen körperlichen Anstrengungen* mit momentaner Blutstauung und synergischer Augenmuskelcontraction, wie beim Husten, beim Erbrechen, beim Heben schwerer Lasten u. dergl., zumal wenn diese bei erhitztem Körper, in berauschtem Zustande, bei Circulationsstörungen von Seite des Herzens, der Aorta, der Lungen stattfinden.

Am häufigsten und leichtesten erfolgen kleine Blutergüsse bei *krankhaften Zuständen des Bulbus*, bei activer oder mechanischer Hy-

perämie der Ader- und Netzhaut und bei verminderter Resistenzkraft der Wandungen des Bulbus (Ektasien der Hornhaut oder der Sclera im weitesten Sinne des Wortes) *spontan* oder nach anhaltender *Anstrengung der Sehkraft.*

*Dr. v. Gräfe**), dem über Glaskörperblutungen eine ausnehmend grosse Zahl genauer Beobachtungen zu Gebote steht, bemerkt über die Disposition dazu ohngefähr Folgendes: „Die Hauptursache bildet die Sclerotico-chorioiditis posterior, jene Amblyopien so häufig zu Grunde liegende Krankheitsform, bei welcher durch chronische Entzündung der Chorioidea die Sclerotica sich um den hintern Augenpol ausdehnt, und die ektatische Partie derselben durch die atrophirte Chorioidea hindurch ein intensives weisses Licht hindurchwirft, wesshalb sie das Aussehen einer um den Schnerveneintritt vorwaltend nach aussen hin anliegenden weissen Plaque gewährt.“ **) — „Ich habe Kranke behandelt, welche beinahe periodisch in den Intervallen einiger Monate durch intraoculare Blutungen das Sehvermögen vollkommen verloren. Auffallender Weise waren sie beinahe durchweg jugendliche Individuen in den 20er, 30er, höchstens 40er Jahren. In einigen Fällen wies die Complication mit apoplektischen Anfällen nicht ohne Wahrscheinlichkeit auf Gefässleiden hin; in ziemlich vielen Fällen war früher starkes Nasenbluten vorhanden gewesen, welches seit der Zeit sistirte; in zwei Fällen schien die Cessation von Hämorrhoidalblutungen, in einem andern das Ausbleiben von Fussschweissen in einem ursächlichen Verhältnisse zu dem Übel zu stehen. Diese Momente sind natürlich für die Behandlung von der grössten Wichtigkeit, da wiederkehrende Glaskörperblutungen doch sehr ernste Befürchtungen veranlassen. Es pflegen nämlich nicht allein von jeder Blutung Glaskörperopacitäten zurück zu bleiben, sondern die sich häufenden Perforationen der Netzhaut geben zu Defecten im Gesichtsfelde Anlass; die grösste Gefahr aber ist die, dass sich bei wiederkehrenden Anfällen der Effusion in den Glaskörper ekchymotische Netzhautablösung substituirt; desshalb findet man auch sehr häufig Erblindung auf einem Auge durch Netzhautablösung mit deren weitern Folgen (Cataracta mollis, accreta mit oder ohne Atrophia bulbi), während auf der andern Seite Glaskörperflocken als Residuen periodisch wiederholter Blutungen entdeckt werden.“ — „Bei für sich bestehenden Erkrankungen der Netzhaut ist das Vorkommen von Blutergüssen in den Glaskörper sehr selten. Als Gelegenheitsursachen werden neben Verkühlungen und Nachtwachen besonders häufig von den Kranken Einfall hellen, strahlenden Sonnenlichtes und anhaltende Accommodation für die Nähe angegeben. Diese letztere könnte durch die ununterbrochene Muskelspannung und die hiemit in Verbindung stehende Behinderung im Ausflusse des Venenblutes allerdings ein wichtiges Moment abgeben.“ Mir scheint es, dass nicht im Momente der Spannung, sondern in dem darauf folgenden der Erschlaffung (zumal bei verminderter Widerstandsfähigkeit der Bulbuswandungen, also bei Ektasien) die nächste Veranlassung zur Gefässberstung gegeben sei, und zwar ob des plötzlich aufgehobenen Druckes auf die Gefässe, welche bekanntlich so gut wie der gesammte Inhalt des Bulbus stets unter einem nur wenig variablen Drucke (adäquat der Spannung des Bulbus) stehen.

*) Archiv für Ophthalmologie. Berlin 1854. Bd. I. Abth. 1. S. –

**) Die Thatsache ist richtig; in der Auffassung derselben jedoch kann ich *Gräfe* nicht beistimmen. Die Ausdehnung, von der hier die Rede ist, bisher gewöhnlich Staphyloma posticum Scarpae genannt, ist nicht durch Entzündung der Chorioidea und Sclera bedingt, wie ich in dem Capitel über Accommodation nachweisen werde, wenigstens in der Mehrzahl der Fälle nicht. Zur Hämorrhagie im Glaskörper steht dieser Zustand nur als Ektasie in ursächlicher Beziehung.

Woher das in den Glaskörper ergossene Blut komme, ist noch nicht völlig sicher gestellt. In einem Falle, den ich zur Section bekam, war das Blut wohl vom Corpus ciliare in den Glaskörper gelangt, denn es war im vordern Bereiche desselben am reichlichsten ergossen und verlor sich ganz allmälig gegen den hinteren Pol hin, in dessen Nähe keine Spur davon zu finden war. Mit dem Augenspiegel sieht man mitunter kleine Extravasate so nahe an der Netzhaut, dass man sie wohl als von dieser her eingedrungen betrachten muss. Ob sie aber aus den Centralgefässen der Netzhaut stammen, oder, wie *Gräfe* l. c. annimmt, aus Chorioidealgefässen durch die Netzhaut hindurch in den Glaskörper dringen, bedarf noch weiterer Bestätigung.

Wenn intraoculare Blutungen den Ausgangspunkt zu Glaskörperopacitäten bildeten, so konnte als der Quell dieser Blutung nach stattgefundener Resorption immer die *Chorioidea* nachgewiesen werden, denn es waren dann allemal Zeichen von namhaften Circulationsanomalien in derselben, wie Reste alter Ekchymosirungen in den Intervascularräumen u. s. w. vorhanden, ja ich konnte in einzelnen Fällen den Ort der Blutung und der *Netzhautperforation* deutlich nachweisen. Es scheint, dass, wenn vom hintern Theil der Chorioidea Hämorrhagien ausgehen, die Netzhaut Widerstand leistet, und sich leichter ein ekchymotischer Sack zwischen beiden Membranen bildet, dass diess aber gegen die Ora serrata hin weit seltener vorkommt, als Durchbruch der Retina und Erguss in den Glaskörper. Der Durchbruch ist für die Erhaltung des Sehvermögens unendlich günstiger, da der meist beschränkte excentrische Durchbruch, welcher sich später nicht selten durch einen Pigmentfleck verräth, von keinem erheblichen Einfluss ist, und der übrige Theil der Netzhaut, wie es die Rückkehr des Sehvermögens beweist, der nervösen Leitung nicht entfremdet wird, während die einmal abgelöste Netzhautpartie meinen Erfahrungen zu Folge niemals die Leitungsfähigkeit wieder erlangt.“ *Gräfe* ibidem.

Das Blut im Glaskörper wird entweder vollständig, oder nach mannigfachen Umwandlungen nur theilweise resorbirt. Diese Zersetzung und Zurücklassung einzelner Bestandtheile von der einen und die Zertrümmerung des Glaskörpergerüstes von der anderen Seite bewirken, dass das Stroma in mehr weniger grosser Ausdehnung bleibend zerstört, der Glaskörper ganz oder theilweise in eine einfache dünne Flüssigkeit verwandelt wird, in welcher mehr weniger dunkle Elemente in Form von Punkten, Fäden, Flocken u. dergl. theils suspendirt, theils präcipitirt sind, und bei raschen Bewegungen des Bulbus auf dieselbe Weise aufwallen, wie etwa Käseflocken in einer mit Molken gefüllten Flasche. — Bei spontan eingetretenen Blutungen ist die Prognosis minder günstig, weil sie selbst ohne besondere Veranlassung gern wiederkehren, und weil die Resorption relativ langsamer erfolgt, als nach Verletzungen, die ein gesundes Auge in einem gesunden Individuum betroffen haben. Es sind verlässliche Beobachtungen bekannt, wo nach

Verletzungen mit Blutergiessung, welche das Sehen gänzlich aufgehoben hatte, vollständige oder doch nahezu völlige Wiederherstellung des Sehvermögens (bei geeigneter Behandlung) eintrat. Doch können reichliche Extravasate auch zu heftiger Entzündung und zu eitriger Zerstörung des Bulbus führen.

Von den Erscheinungen, welche auf Glaskörperbluterguss nach äussern Gewaltthätigkeiten deuten, war bereits die Rede. Spontane Blutergüsse kündigen sich gewöhnlich durch das plötzliche Auftreten eines dunkeln Fleckes, einer Wolke oder eines Nebels im Sehfelde an, wie wenn sich etwas vor das Auge gelegt hätte, das der Betroffene durch Reiben, Wischen u. dergl. beseitigen zu müssen vermeint. Bisweilen ist auch das Gefühl von Druck, wie von einem fremden Körper vorhanden. Später geschieht es, dass das Hinderniss des Sehens seine Natur durch einen röthlichen oder grünlichen Schein, durch eine gewisse Beweglichkeit im Sehfelde und durch eine Form andeutet, welche füglich nur auf einen vor der Netzhaut gelegenen, specifisch schwerern und doch flüssigen Körper bezogen werden kann. Eine solche begrenzte Blutergiessung erscheint dem Betroffenen Anfangs als eine schwarze, kreis- oder eirunde Scheibe im Sehfelde, von verschiedener scheinbarer Grösse und Entfernung vor dem Auge, doch im Ganzen immer dieselbe relative Stelle des Sehfeldes einnehmend, nur mit der Zeit sich senkend (im Sehfelde höher gelegen). Später, wenn bereits Auflösung oder Resorption im Gange ist, und der specifisch schwerere Theil sich senkt, oder bei raschen Bewegungen des Bulbus nach dem Gesetze der Trägheit eine differente Geschwindigkeit erhält, werden die Contouren wie verwaschen, und erscheint der dünnere (durchscheinende) Theil röthlich, rostbraun, dunkelgrün oder grau; dieser Theil erscheint bei ruhigem Blicke im Sehfelde nach unten, weil vor einem höher gelegenen Theile der Netzhaut befindlich, bei raschen Seitenbewegungen schweifähnlich nachziehend (z. B. bei Einwärtsrollung des Auges scheinbar von aussen nach innen ziehend) u. s. w.

Lässt die Blutmasse noch Raum zur Beleuchtung der Netz- und Aderhaut frei, so zeigt der Augenspiegel bisweilen dieselbe wenigstens stellenweise roth (durchscheinend), meistens aber nur schwarz (dunkel); sie durch auffallendes Licht sichtbar zu machen, ist mir bisher nicht gelungen. Nach erfolgter Auflösung und theilweiser Resorption des Blutes sieht man Klümpchen, Flocken oder Fäden; oft entgehen diese der Beobachtung, weil sie sich in dem verflüssigten Glaskörper zu tief gesenkt haben, und werden erst sichtbar, wenn man sie durch eine rasche Bewegung des untersuchten Auges (besonders in verticaler Rich-

tung) gleichsam aufrüttelt. „Solche Patienten sehen ihre Opacitäten beim raschen Blick nach unten, wo sie in den obern Theil des Gesichtsfeldes treten, um bald darauf durch eine aufsteigende Bewegung die Grenze desselben wieder zu überschreiten. Ich sah häufig Patienten, welche nur einige Worte oder Zeilen hinter einander lesen konnten, bis sich das Gesichtsfeld mit den Schatten der Opacitäten verdunkelte, dann mussten sie, um weiter zu lesen, rasch und mit einer gewissen Impetuosität nach oben sehen.“ (*Gräfe.*)

Bei der *Behandlung* wird zunächst zu unterscheiden sein, ob man eine frische Blutung oder bloss deren Residuen und Folgezustände vor sich habe. In letzterem Falle dürfte die Aufgabe der Therapie erschöpft sein mit der Angabe der Momente, welche fernere Blutergüsse zur Folge haben können. Bei frischen Blutungen wird natürlich das ätiologische Moment nicht zu vernachlässigen sein, jedoch zunächst von Ruhe des Auges sowohl als des Körpers (wobei jedoch mässige Bewegung im Freien im Allgemeinen eher als wohlthätig zu bezeichnen sein wird), von der Anwendung kalter Wasser- oder weingeistiger Überschläge, kühlender Abführmittel (weinsteinsaure Salze, Bitterwasser u. dergl.), besonders aber verdünnter Tinct. arnicae auf die geschlossenen Augenlider das Meiste zu erwarten sein. Später Einreibungen von Jodkaliumsalbe an der Stirn- und Schläfegegend.

II. Verflüssigung des Glaskörpers.

Mit dem Namen Synchysis pflegt man Zustände des Glaskörpers zu bezeichnen, welche die gänzliche oder theilweise Zerstörung und Auflösung des Fächerwerkes mit einander gemein haben, ausserdem aber mehr weniger verschieden sind, man mag nun auf ihre Entstehung und pathologische Bedeutung zurückgehen, oder die Menge, die Durchsichtigkeit und sonstigen physikalischen Eigenschaften der Flüssigkeit betrachten, welche die Stelle des normalen Glaskörpers vertritt.

Die *Erscheinungen,* aus denen man auf Synchysis schliessen kann, wurden bereits dort angegeben, wo ihre Erkennung von der grössten Wichtigkeit ist, nämlich bei der Cataracta im II. Bande S. 287. Bei noch durchsichtiger oder mangelnder (entfernter oder versenkter) Linse kommen der Diagnostik nebst den optischen Störungen noch jene Zeichen zu Hülfe, welche die Untersuchung mit dem Augenspiegel in jenen Fällen gewährt, wo in dem aufgelösten Glaskörper dunkle Elemente schweben oder durch rasche Bewegungen aufgerüttelt werden können. Es kommen nämlich, ausser den durch Blutergüsse veranlassten Trü-

bungen, noch bei vielen andern Zuständen, namentlich aber bei congestiven und entzündlichen Leiden der Retina und Chorioidea Trübungen in dem verflüssigten Glaskörper vor. Zur Erkennung derselben möge folgende Schilderung von *Gräfe* dienen. „Am schwierigsten zu erkennen (mit dem Augenspiegel) sind die sogenannten diffusen oder *punktförmigen* Glaskörperopacitäten, weil sie einen feinen Schleier vor das Netzhautbild ziehen, welcher die scharfen Contouren des Sehnerveneintrittes, der Gefässe u. s. w. verwischt. Bei genauer Untersuchung kann man aber diesen Schleier in eine Unzahl von Punkten zersetzen, was besonders schwierig ist, wenn eben diese Punkte nicht in einer, sondern in verschiedenen Schichten des Glaskörpers liegen; liegen sie in einer Schicht, so stellen sie eine fein gesprenkelte, durchscheinende Membran vor, welche sich durch Verschiebung ihrer einzelnen Theile bald zusammenziehen, bald ausdehnen, und vor dem Augenhintergrunde wie ein Netz aus zartem Gewebe hin und her zu ziehen scheinen; liegen sie in verschiedener Tiefe, so stellt sich das Ganze wie ein unendlich feiner Staub oder Regen dar, der nach den Bewegungen des Auges sich in einzelnen Theilen zu etwas dichteren Massen zusammenballt, um dann bei fixirter Sehachse entweder gleichmässig oder in verschiedenen Zügen, den verschiedenen Regionen des Auges entsprechend, herabzusinken. Die Kranken haben entweder die Empfindung eines Nebels, der vor den Objecten schwebt, oder von Strömungen in der Luft, wie durch Insectenschwärme oder derlei hervorgebracht. Diese Trübungen stören weit mehr, als grosse, aber umschriebene Trübungen, weil bei diesen letzteren die dazwischen liegenden Theile des Glaskörpers vollkommen transparent sind. Es findet in Betreff des Sehvermögens etwas Ähnliches statt, wie bei der Hornhaut und der Linse, in welchen auch compacte, aber umschriebene Trübungen, wenn sie einen Theil des Pupillargebietes frei lassen, weit geringere Störungen, als diffuse feinere (durchscheinende) Trübungen hervorbringen. — *Filamentöse* Opacitäten erscheinen ophthalmoskopisch als ziemlich dunkle, einfache oder verschlungene Fäden, die sich bei den Bewegungen verkürzen und wieder verlängern; die Kranken pflegen sie desshalb mit Schlangen, mit Insectenbeinen u. dgl. zu vergleichen. — *Membranöse* Trübungen bilden stark durchscheinende, zuweilen ebenfalls gesprenkelte Membranen, welche sich bald aufrollen, bald entfalten, und hiedurch ein sehr polymorphes Ansehen darbieten. Bei den Kranken erregen deren Schatten die Erscheinung eines Spinnengewebes, was sich rasch entwickelt, und dann wieder plötzlich in einzelne Fäden zusammenfällt. — *Flockige* Opacitäten bilden einzelne Pfröpfe von verschie-

dener Ausdehnung, oder sind gröbern Schneeflocken, kleinen Wölkchen, organischen Gerinnseln u. s. w. zu vergleichen. — Ein besonders interessantes Ansehen gewinnt der Glaskörper, wenn neben diesen oder ganz *unbestimmbar geformten* Opacitäten, wie es nicht selten zu geschehen pflegt, noch zahlreiche *Cholestearinkrystalle* suspendirt sind, welche zum Theil diesen Opacitäten adhäriren, zum Theil sich zwischen denselben, wie es scheint, frei befinden.“*)

Über die *Entstehung* und pathologische Bedeutung der verschiedenen Zustände des Glaskörpers mit Verlust seines Gefüges und seiner Consistenz lässt sich wenig Positives angeben. In vielen Fällen ist *mechanische Zertrümmerung* seines Gerüstes eine nachweisbare Ursache dessen, dass man statt des Glaskörpers bloss eine wässrige nur etwas salz- und eiweisshaltige Flüssigkeit findet. Diese Umwandlung betrifft bald nur einen Theil, bald die ganze Masse. Man beobachtet sie nach Vorfall und Verlust eines Theiles des Glaskörpers durch die Extraction, durch zufällige Verletzungen der Cornea oder Sclera, durch Hornhautgeschwüre mit Durchbruch und consecutive Berstung der Glashaut. Auch die Verflüssigung bei Hornhautstaphylomen scheint zunächst durch Zerreissung des Glaskörpers (temporärer oder bleibender Luxation des Krystallkörpers) eingeleitet zu werden, obgleich hier wohl noch ein zweites Moment, wovon später, hinzuzutreten pflegt. Synchysis tritt häufig, partiell wahrscheinlich immer ein nach der Depression und nach der Reclination der Linse. Doch dürfte auch an dieser Verflüssigung ein entzündlicher Process einigen Antheil nehmen. Sie entsteht ferner in vielen Fällen nach absichtlicher oder zufälliger Eröffnung der Linsenkapsel, wenn die gänzliche oder theilweise Resorption (Verschrumpfung) der Linse unter heftigeren Zufällen (starker Reaction) erfolgt, daher man auch hinter der Cataracta aridosiliquata und membranacea sehr oft einen wässrigen Glaskörper findet. Von der auf Bluterguss folgenden Verflüssigung des Glaskörpers war bereits die Rede. — In andern Fällen scheint die *Verminderung des auf den Gefässen im Innern des Auges lastenden Druckes* den ersten Anstoss zur Ausscheidung von Serum und zur Verflüssigung des Glaskörpers zu geben. Es ist eine Art Hydrops ex vacuo, analog der Ansammlung von Serum in der Schädelhöhle, wenn dieselbe durch Verdünnung der Knochen geräumiger geworden ist. Die Gefässe des Auges stehen unter einem permanenten Drucke, adäquat der Spannung des Bulbus. Ein wesentliches

*) Dass die durch solche Operation verursachten Wahrnehmungen der Kranken von den bekannten *fliegenden Mücken*, die jedes gesunde Auge sich vorführen kann, ganz verschieden sind, ergibt sich schon aus der eben gegebenen Beschreibung derselben. Wir kommen später darauf zurück.

Moment zur Erhaltung dieser letzteren bilden die Wandungen, welche bis zu einem gewissen Grade resistent und elastisch sind. Durch die Scheidewand, welche der Krystallkörper mit dem freien Theile der Zonula Zinnii und den Ciliarfortsätzen zwischen Humor aqueus und Corpus vitreum bildet, und welche durch den Ciliarmuskel an die Bulbuswand befestigt und gespannt erhalten wird, zerfällt der Bulbus in zwei isolirte Räume, von denen ein jeder bis zu einem gewissen Grade unabhängig von dem andern aus der eben erwähnten Ursache ausgedehnt werden kann. Geht die Resistenz und Elasticität der Cornea aus was immer für einem Grunde verloren, so erfolgt vermehrte Ausscheidung von Serum, und zwar zunächst nur *vor* der genannten Scheidewand, so lange diese selbst noch hinreicht, im Verein mit den Augenmuskeln den hinter ihr gelegenen Theil des Bulbus in gehöriger Spannung zu erhalten. So erfolgt die Ausdehnung der Cornea in Folge von Pannus und Keratitis, beim Keratokonus und bei manchen Fällen von Hornhautstaphylom. Analog verhält sich's mit der Ausdehnung der Sclera, sobald diese ihre Resistenz und Elasticität stellenweise oder durchaus eingebüsst hat. Diess geschieht häufig partiell in Folge umschriebener Entzündung und Verwachsung der Chorioidea und Sclera, aber auch ohne Entzündung, und zwar in Folge anhaltenden Druckes auf die hintere Wandung des Auges rings um den hintern Pol. Demgemäss finden wir constant Verflüssigung mit vermehrter Ausscheidung bei Ektasien der Sclera im Bereiche des Ciliarkörpers, und auf diese Weise dürfte das Vorkommen rein wässriger Flüssigkeit zu erklären sein, welche man in Augen mit Staphyloma posticum Scarpae zwischen der Netzhaut und dem Glaskörper findet, genauer bezeichnet: in welche der Glaskörper sich nach hinten allmälig auflöst. — In anderen Fällen bemerken wir, dass trotz der Isolirung durch die genannte Scheidewand dennoch Verminderung der Resistenz und vermehrter Erguss in den einen Raum Flüssigkeitsvermehrung in dem andern Raume zur Folge hat. Ich verfolge seit Jahren die Thatsache der Beobachtung, dass Augen mit etwas ektatischen Hornhautnarben bei reiner und etwas weiterer Pupille und ohne besondere Zufälle allmälig erblinden, und sich dann abnorm gespannt anfühlen. War ich schon vor der Anwendung des Augenspiegels zu dem Wahrscheinlichkeitsschlusse gekommen, dass hier die Erblindung nicht von Entzündung der Netz- oder Aderhaut ausgehe, so hat mich eine möglichst sorgfältige Untersuchung mit diesem Instrumente in einigen mir jüngst vorgekommenen Fällen um so mehr in der Annahme bestärkt, dass hier die Netzhautfunction nur durch Druck von seröser Ausschwitzung im Glaskörper vernichtet werde. Unter

den hieher gehörigen Fällen waren mehrere, welche nur kleine Narben mit vorderer Synechie und geringer Verziehung der Pupille darboten, so dass die ophthalmoskopische Untersuchung ganz gut möglich, und nur durch die abnorme (gegen die etwas vorgetriebene Narbe aufsteigende) Wölbung der Hornhaut etwas beeinträchtigt war. Die Abweichung der Cornealwölbung von der Sphäricität liess sich bestimmt und deutlich an den Spiegelbildern derselben nachweisen. Das Netzhautleiden konnte nicht als Folge des Entzündungsprocesses, welcher den Cornealdurchbruch bewirkt hatte, betrachtet werden, weil, wie in einigen Fällen bestimmt erwiesen war, die Kranken nach erfolgter Vernarbung noch längere Zeit gut gesehen, selbst mehrere Wochen anhaltend sich mit Lesen, Schreiben u. dgl. beschäftigt hatten, theils weil der Process ein solcher gewesen war, welcher erfahrungsgemäss nicht tiefer eingreift, wie namentlich Conjunctivitis scrofulosa und Bindehautblennorrhöe mit etwa hanfkorngrosser peripherischer Hornhautdurchbohrung (letztere als sogenannte Ophthalmia militaris). — Glaskörperverflüssigung finden wir oft in Augen nach *Iritis, besonders chronischen Verlaufes*, und zwar, wenn es nicht in Folge von Erweichung der vordersten Partie der Sclera zu Ausdehnung dieser letzteren (Birnform des Auges oder Staphyloma anticum) gekommen ist, gewöhnlich mit deutlicher Volumenabnahme oder mit verminderter Spannung des Bulbus. Man darf hier wohl annehmen, dass die Ernährung des Glaskörpers in Folge dessen leidet, weil das Corpus ciliare durch Übergreifen des Entzündungsprocesses der Iris auf dasselbe verändert worden ist. Darauf deutet in solchen Fällen auch eine eigenthümliche Veränderung in der Structur und Farbe der Iris, welche füglich nicht von directer Veränderung der Iris durch Exsudat, Bluterguss u. dergl., sondern nur von mangelhafter Ernährung ob des veränderten Corpus ciliare abgeleitet werden kann. Übrigens muss noch bemerkt werden, dass Bulbi, die sich während und noch einige Zeit nach Entzündung der Iris weicher anfühlen, nicht etwa durchaus immer so bleiben, sondern in der Regel allmälig wieder die normale Spannung annehmen.

Auflösung des Glaskörpers findet sich öfters bei ältern Leuten, deren Linse getrübt oder doch auf dem Wege dazu ist. Solche Leute sind amblyopisch. Diess zeigt das Missverhältniss zwischen der Sehstörung und der sichtbaren Trübung am besten bei der *Gräfe*'schen Lichtprobe, indem der Kranke den Schein einer Kerzenflamme bei weitem nicht auf so grosse Distanz wahrnimmt, als es bei gesunder Netzhaut sein müsste. Die ophthalmoskopische Untersuchung ergab mir, wenigstens in einigen Fällen, keine Veränderung der Netz- oder Aderhaut, womit

freilich das Bestehen feinerer Veränderungen nicht ausgeschlossen ist. Die Trübung der Linse pflegt sich langsam zu entwickeln, und zwar vom Kern aus, und dieser erscheint lange Zeit hindurch grünlich, oder auch, nach längerem Bestande, mehr weniger dunkelbraun. Die Kranken pflegen, wenn man ihnen nach der Staaroperation ein Glas Wasser, ein weisses Tuch und dgl. vorhält blau zu sehen. Bei der Extraction tritt bisweilen das bekannte Collabiren ein, oder es fliesst gleich beim Hornhautschnitte mehr Flüssigkeit ab, als in der Augenkammer allein enthalten sein konnte. Es dürfte diese Veränderung des Glaskörpers wohl als *seniler Schwund seines Gerüstes* zu betrachten sein, der bald mit, bald ohne Abnahme der Menge seiner Flüssigkeit, bisweilen auch mit Zunahme derselben oder vielmehr mit Vertretung durch eine rein wässrige Flüssigkeit einhergeht. Welche Veränderungen der Chorioidea und Netzhaut dabei stattfinden und in welchem Zusammenhange sie damit stehen, ist zur Zeit noch unbekannt. — Mangelhafte Ernährung dürfte in jenen seltenen Fällen zu beschuldigen sein, wo Glaskörperverflüssigung und Amblyopie des einen Auges sich allmälig entwickelt, nachdem das andere durch Eiterung, besonders nach Verletzungen, zerstört worden ist. Solche Bulbi werden allmälig weicher und kleiner. — In andern Fällen lassen sich entschieden die Erscheinungen von *Entzündung*, wenigstens von einem länger andauernden *congestiven Zustande der Chorioidea und Netzhaut* als Ursache der Glaskörperverflüssigung nachweisen, und ist man, wenn nicht etwa schon Cataracta mollis hinzugetreten ist, meistens im Stande, mit dem Augenspiegel Glaskörperopacitäten nachzuweisen. — Schliesslich muss ausdrücklich bemerkt werden, dass diese Anführung von Ursachen der Synchysis durchaus nicht auf Vollständigkeit Anspruch macht.

III. Exsudate im Glaskörper.

Es ist durch Sectionen sicher gestellt, dass im Glaskörper Substanzen vorkommen, welche nur als Entzündungsproducte betrachtet werden können. Es ist aber höchst wahrscheinlich, dass diese Substanzen nicht im Glaskörper selbst, durch Entzündung seines Gerüstes und seiner Umhüllungshaut erzeugt, sondern von aussen her in denselben übergeführt werden. Denn beide, das Stroma sowohl als die Hyaloidea, besitzen weder Gefässe noch Nerven, ohne welche von Entzündung nicht die Rede sein kann, und niemals trifft man solche Producte im Glaskörper, ohne dass die Zeichen von Entzündung der Chorioidea vorhanden sind. Der Ausdruck Hyalitis verdankt seine Aufstellung nicht der

Beobachtung von Symptomen, welche nur auf Entzündung des Glaskörpers bezogen werden konnten, sondern bloss dem Streben, für jedes Gebilde des Auges eine Reihe von Erscheinungen aufzustellen, welche den Begriff Entzündung wieder geben sollten, um bei systematischer Vorführung der Krankheiten keine Lücke zu lassen. Die einzige reelle Stütze fand die Lehre von der Hyalitis in dem Vorkommen von Entzündungsproducten im Glaskörper, welches indessen auch auf andere Weise erklärt werden kann, ja erklärt werden muss. Die in Rede stehenden Substanzen sind Producte des entzündeten Corpus ciliare der Chorioidea, und gelangen wohl auf dieselbe Weise, wie im normalen Zustande das ernährende Plasma, in das Innere des Glaskörpers.

Während des Lebens habe ich bisher in 4 Fällen ein Exsudat in der tellerförmigen Grube beobachtet, an Augen, welche die Zeichen chronischer Chorioiditis darboten, mit vermehrter Spannung des Bulbus. Die Trübung erscheint bei auffallendem Lichte weiss, in der Mitte saturirt, gegen die allmälig sich verwischenden Ränder hin bläulich, rundlich oder polygonal. Die Augen waren hochgradig amblyopisch oder ganz amaurotisch. Zur Section habe ich noch keinen solchen Fall bekommen, will demnach nicht geradezu behaupten, dass die Trübung wirklich dem Glaskörper angehört, obwohl in dem einen mit dem Augenspiegel untersuchten Falle diess das Wahrscheinlichste war.

Reclinirte Staare rufen im Glaskörper einen ähnlichen Process hervor, wie Blutextravasate im Gehirn. Man findet rings um die Linse eine etwas dichtere trübe Masse, welche sich ringsherum allmälig im normalen Glaskörper verliert, später eine etwas trübe, florähnliche Kapsel, welche hie und da einen fadenförmigen Ausläufer in den Glaskörper sendet.

In einem Falle, 9 Jahre nach der Reclination, war keine Linse mehr vorhanden, und die Stelle, wo sie gelegen, nur an einigen zum Theil kalkigen Fleckchen am Corpus ciliare nächst der Ora serrata zu erkennen. Ich muss jedoch hinzufügen, dass in den bisher von mir untersuchten Fällen die Linse noch vor der Ora serrata, also im Bereiche des Corpus ciliare lag. Das aus feinkörniger, amorpher Substanz bestehende Exsudat war an der der Chorioidea zugewendeten Seite reichlicher, als an der entgegengesetzten. Ich habe in mehreren Fällen nach der Reclination umschriebene Röthe der Selera in jener Gegend beobachtet, wo der Staar liegen musste, und zugleich die Pupille nach dieser Richtung hin erweitert gefunden, woraus mit Rücksicht auf die gleiche Erscheinung bei Glaucoma wohl zu folgern war, dass partielle Chorioiditis stattfand. Auf Chorioiditis deutet auch die consecutive Netzhautablösung, welche nicht selten nach der Reclination in etwas späterer Zeit mit dem Augenspiegel wahrgenommen wird. Im vorigen Jahre starb hier ein Weib 36 Stunden nach der Reclination auf beiden Augen. Bald nach der Operation war Erbrechen aufgetreten. Auf dem rechten Auge bemerkten wir 24 Stunden nach der Operation den Staar aufgestiegen, auf dem

linken entwickelten sich die Zeichen heftiger Iridochorioiditis mit starker Injection und Schwellung der Conjunctiva bulbi. Auf diesem Auge zeigte die Section croupös-faserstoffiges Exsudat an der untern äussern Hälfte des Corpus ciliare (Innenfläche) und an der Hinterfläche der Iris, die nächst angrenzende Partie des Glaskörpers war wolkig getrübt, der Linsenkern von solchem Glaskörper umschlossen, und die Rindenstücke lagen theils in der Kapsel, theils zwischen dieser und dem Linsenkerne in dem zerrissenen Glaskörper.

Die Exsudate und Metamorphosen, welche im Glaskörper in Folge von Chorioiditis überhaupt vorkommen, wurden, als consecutive Zustände, bereits bei den Krankheiten der Chorioidea der Hauptsache nach angegeben und geschildert. Wir haben hier nur noch hervorzuheben, dass der Eintritt solcher Exsudate in den Glaskörper höchst wahrscheinlich vom Corpus ciliare aus erfolgt. In allen frischen Fällen findet sich das Exsudat im Glaskörper zumeist nächst der Innenfläche des Corpus ciliare, und wenn noch Partien vom Glaskörper uninfiltrirt erscheinen, so sind es die seines hintern und um die Achse gelegenen Theiles. Falls nicht eitrige Schmelzung eintritt, sondern Umwandlung in fasriges, sehnen- oder knorpelähnliches Gewebe, so übt dieser mit beträchtlicher Schrumpfung einhergehende Process mehr weniger bedeutenden Einfluss auf die Lageveränderung der Netzhaut, welche in solchen Fällen in Form eines Trichters, mit der Spitze an der Eintrittsstelle des Opticus haftend, mitten durch den früher vom Glaskörper eingenommenen Raum verläuft. Während man in der hintern Partie die Zusammenfaltung der Netzhaut allenfalls als Verdrängung der Netzhaut durch das Chorioidealexsudat betrachten darf, kann die Form der vordern Partie, welche mehr dem Saume der Corolle von Convolvulus gleicht, nur dadurch erklärt werden, dass man annimmt, das innerhalb des Corpus ciliare in den Glaskörper ausgeschiedene Exsudat ziehe die Netzhaut gegen den Ciliarkörper hin. In dieser Auffassung des Sectionsbefundes finden auch jene Fälle ihre natürliche Erklärung, in welchen die Hyaloidea der tellerförmigen Grube rückwärts gezogen und das Innere des Bulbus (hinter der Iris) in zwei grosse Räume geschieden erscheint, wo in dem vordern die verschieden veränderte Linse schwimmt, durch den hintern der strangförmig zusammen gefaltete Theil der Netzhaut streicht, während die Scheidewand zwischen beiden theils durch den vordern, zur Ora serrata verlaufenden Saum der Netzhaut, theils durch das in die vordere Partie des Glaskörpers ergossene, nun geschrumpfte und in knorpelähnliche Masse verwandelte Exsudat gebildet wird, und unzertrennlich an dem Gebilde haftet, von dem es ausgeschieden wurde, nämlich am Corpus ciliare. (Vergl. Sectionsbefunde bei Chorioiditis.)

Eine sehr genaue und klare, auf anatomische und mikroskopische Untersuchungen basirte Schilderung dieser Metamorphosen hat Dr. Stellwag von Carion l. c. S. 697 bis 713 gegeben. Man muss ihm vollkommen beistimmen, wenn er S. 709 angibt: „Die Masse des Blastems im Glaskörper ist in solchen Fällen eine so bedeutende, dass sie aus der Differenziation normaler Vitrina unmöglich abgeleitet werden kann, es müssen plastische Elemente in normwidriger Menge in den Glaskörper übergeführt worden sein, plastische Elemente, welche in Verbindung mit dem proteïnigen Antheile der Vitrina durch Coagulation in die feste Form und aus dieser in die sehnige Textur übergehen.“ Wenn er jedoch S. 703 behauptet, es liege der Schluss sehr nahe, dass der grösste Theil dieser Exsudatmasse durch den Petitschen Humor in den Glaskörper übergeführt wurde, so verrückt er meines Erachtens den richtigen Standpunkt pathologischer Deutung. Die ganze innere Fläche des Corpus ciliare, von der Ora serrata bis zum Petitschen Canale ist es, welche das in den Glaskörper übergeführte Exsudat liefert. Wenn bei allgemeiner Entzündung der Chorioidea, also auch des Corpus ciliare, Exsudat nicht nur im Glaskörper, sondern auch im Petitschen Canale und im Kammerwasser gefunden wird, so zeigt diess eben nur, dass die Ciliarfortsätze an ihrer ganzen Innenfläche Exsudat liefern, nicht aber bloss der in den Petitschen Canal hineinreichende Theil. Ich habe mehrere Fälle untersucht, wo bei Theilnahme des Corpus ciliare an der Entzündung Exsudat wohl im Glaskörper, nicht aber auch zugleich im Petitschen Canale oder im Kammerwasser war. *Stellwag* behandelt übrigens auch dieses Thema in dem ihm eigenthümlichen Tone, als wäre er der Einzige, höchstens *Beer* ausgenommen, der solche Augen gehörig untersucht und den Befund richtig aufzufassen vermocht habe. Wenn ihm auch zur Zeit, wo er seine Untersuchungen über den Glaskörper niederschrieb, meine Abhandlung über die Krankheiten der Chorioidea vielleicht noch nicht bekannt war, so war er doch nicht berechtigt zu der Behauptung: *man habe bisher ganz übersehen*, dass sich im Inneren der knorpligen und knochigen Coneremente in atrophischen Augen fast constant die Netzhaut klöppelförmig zusammengefaltet finde. Ich hatte schon im Jahre 1847 im 14. Bande der in Wien gewiss bekannten Prager Vierteljahrschrift wenigstens den gröbern Befund phthisischer, atrophischer, glaucomatöser etc. Augen mit richtiger, wenigstens die Grundzüge der Stellwagschen Auffassung enthaltender Deutung angegeben, und der Deutlichkeit wegen einige Abbildungen beigefügt, die man nicht so leicht überschlagen kann, ohne Notiz davon zu nehmen. Ich hatte dort auch angeführt, dass schon *Dubrenil* (1829) Chorioidealexsudate als das Substrat der sogenannten Verknöcherungen des Glaskörpers, der Retina etc. betrachtet habe.

IV. Cystenbildung im Glaskörper.

*Coccius**) theilt folgende Beobachtung mit. „Eine Frau litt seit einem halben Jahre auf beiden Augen an Amblyopie; diese hatte allmälig zugenommen und war auf dem rechten Auge in dem Grade vorhanden, dass sie grosse Gegenstände nur als dunkle Körper ohne scharfe Umrisse sah, während sie mit dem l. A. ihre häusliche Beschäftigung noch recht gut verrichten konnte. Dieses Auge wurde allmälig ebenfalls schunfähig, so dass die Kranke einer Führerin bedurfte. Das linke Auge liess noch keine Veränderungen wahrnehmen, im rechten zeigte die Retina an einzelnen Stellen kleine

*) Über die Anwendung des Augenspiegels. Leipzig, 1853. S. 93.

gelbliche Erhabenheiten. Bei Wiederholung der Untersuchung kam in dem übrigens ganz klaren Glaskörper auf einmal eine Blase zum Vorschein, die bei richtiger Beleuchtung weiss erschien. Sie war halbmondförmig, etwa 3 Par. Lin. lang, und lief in 2 spitze Enden aus. An der untern Spitze zeigte sich noch ein kleines Anhängsel, welches dem ganzen Körper in der Form sehr ähnlich war.“ Es ist wahrscheinlich, dass dieser Körper zu den Entozoën des Glaskörpers gehört.

Einen Cysticercus im Glaskörper, der auf *Gräfe's* Klinik *) beobachtet wurde, hat Dr. *Liebreich* genau beschrieben. Der Kranke, ein 23 Jahre alter Tischlergesell, litt zugleich an Bandwurm. Gegen die mit dem Ophthalmoskop gestellte Diagnosis konnte kein Zweifel mehr obwalten, nachdem *von Gräfe* an dem ovalen Ende der in einer besondern Hülle ruhenden Cyste kleine Bewegungen mit Sicherheit erkannt hatte. Die bläulich graue, längliche Blase erstreckte sich vom hintern Pol der Linse, wo sich eine circumscripte Trübung befand, beinahe durch den ganzen Glaskörper rückwärts und schwankte bei jeder Bewegung des Bulbus. — Da wir weiter unten eine ausführliche Beschreibung von Cysticercus in retina zu geben gedenken, so genüge es hier vorläufig bloss auf dieses Vorkommen im Glaskörper aufmerksam gemacht zu haben.

*) Archiv für Ophthalmologie. Band I. Abth. 2. S. 343.

VIII. Buch.

Die Netzhaut, Retina.

A. Anatomisch-physiologische Bemerkungen.

Die Netzhaut kann als die häutige Ausbreitung des Sehnerven oder eigentlich als dessen Anfang im Auge betrachtet werden. Sie beginnt an der Eintrittsstelle des Sehnerven ($1\frac{1}{2}'''$ einwärts vom hintern Pole des Auges), und erstreckt sich, über den Glaskörper ausgespannt, zwischen diesem und der Chorioidea bis zur Ora serrata, über welche hinaus (vorwärts) wenigstens ihre Nervenelemente nicht mehr verfolgt werden können. Sie bietet in dieser Ausdehnung einen Flächenraum von circa 300 Quadratlinien (297,35) dar, während die Fläche der Eintrittsstelle des Sehnerven (papilla s. colliculus nervi optici) bei einem Durchmesser von nicht ganz $\frac{3}{4}'''$ nur 0,44 Quadratlinien, also 600mal weniger misst. Ihre Dicke vermindert sich von $0{,}1'''$ in der mittlern Region allmälig bis auf $0{,}04'''$ nächst der Ora serrata.

Sie ist auch während des Lebens nicht vollkommen, sondern nur halb durchsichtig, und mit Ausnahme eines etwa 1 Quadratlinie grossen gelben Fleckes (Macula lutea) am hintern Pole leicht weissgrau. Die Falte, welche an dieser gelben Stelle im todten Auge gefunden wird, existirt während des Lebens nicht; das sogenannte Foramen centrale ist keine Lücke daselbst, sondern nur eine Verdünnung, bedingt durch das Fehlen einiger Elemente der Netzhaut in der Mitte des gelben Fleckes.

Unter dem Mikroskope kann man 5 concentrische Lagen oder Schichten der Netzhaut unterscheiden, und zwar von aussen nach innen: 1) die Stäbchen- und Zapfenschicht, 2) die Körnerschicht, 3) die Lage der grauen Nervenfasern und Nervenzellen oder die Kugelschicht, 4) die Ausbreitung der Fasern des N. opticus, und 5) die Grenzhaut oder Membrana limitans. Durch die Untersuchungen von *E. H. Müller* (be-

stätigt und vervollständigt von *Kölliker*, *Corti* und *Gerlach*) ist nachgewiesen, dass die Elemente der ersten Schicht durch äusserst zarte, gleich dicht an einander gedrängten Radien verlaufende Fasern (*Müller's* radiäres Fasersystem) mit der dritten und diese wieder durch dünne Fädchen mit den Opticusfasern verbunden sind.

Die erste Schicht besteht aus feinen, hellen, das Licht stark reflectirenden Röhrchen, welche dicht aneinander senkrecht auf der 2. Schicht stehen, und mit ihren quer abgestutzten (abgerundeten) äussern Enden leicht in die Pigmentschicht der Chorioidea eingedrückt sind (eingreifen). Von diesen Röhrchen, welche unter einander durch eine halbweiche hyaline Masse verbunden sind, haben die Mehrzahl eine cylindrische Gestalt, heissen desshalb *Stäbchen* (bacilli), und kommen mit Ausnahme des Sehnerveneintrittes und gelben Fleckes überall und in gleicher Menge vor. Sie sind durchschnittlich 0,01‴ lang und 0,001‴ dick. Die Minderzahl schwellen gegen ihr inneres Ende hin rüben- oder spindelförmig an (*Zapfen* oder Coni), sind durchschnittlich 0,012‴ lang und im mittleren Theile 0,0035‴ breit, und kommen zwischen den Stäbchen in verschiedenen Regionen in verschiedener Anzahl vor. Sie fehlen gleich den Stäbchen an der Papilla n. opt., vertreten die erste Schicht dagegen an der Macula lutea ausschliesslich, und werden von hier gegen die Ora serrata hin allmälig spärlicher, so dass sie in der Nähe dieser letzteren nur in Entfernungen von 0,006‴—0,007‴ auftreten. Die Stäbchen sowohl als die Zapfen laufen nach innen in dünne Fasern oder Fäden aus.

Die Körner der 2. Schicht sind 0,003‴—0,007‴ grosse, fein granulirte, scharf contourirte, runde oder oblonge Körperchen, welche in zwei Lagen vorkommen, die jedoch gegen die Ora serrata hin mehr und mehr an einander rücken. Die Substanz zwischen der äussern und innern Körnerschicht — die Zwischenkörnerschicht — ist nichts anders, als die dicht an einander liegenden Fasern, welche, von den Stäbchen und Zapfen ausgehend, und in der äussern und innern Körnerschicht gleichsam durch ein Korn durchgehend, zur Kugelschicht verlaufen. Man kann daher jedes Korn als eine bipolare Zelle betrachten mit einem nach aussen und einem nach innen abgehenden Faden. Die äussere Körnerschicht besteht (nach *Kölliker*) aus den an den Zapfen sitzenden kernführenden Anschwellungen oder den Zapfenkörnern und aus den etwas kleinern eigentlichen Körnern, welche mit den Stäbchen in Verbindung sind, und desshalb auch Stäbchenkörner heissen können. In der innern Schicht liegen nur kleine Zellen von 0,003‴—0,004‴ Grösse mit meist deutlichem Kern, und verbinden sich theils mit den

Ausläufern der Zapfen als innere Zapfenkörner, theils mit den Stäbchen als innere Stäbchenkörner.

In der 3. Schicht begegnen wir den *Nervenzellen der Retina*, welche in eine feinkörnige graue Masse eingebettet sind, und durch dieses Verhalten ihre Analogie mit den Zellen der grauen Gehirnsubstanz darthun. Diese beiden Elemente sind so zu einander angeordnet, dass die feinkörnige graue Substanz mehr nach aussen (an der innern Körnerschichte) als continuirliche Lage hervortritt, die 0,006‴—0,008‴ grossen kernhaltigen Zellen dagegen nach innen (an der Opticusfaserschichte) 2—3fach übereinander liegen. Diese Zellen verhalten sich ganz wie die multipolaren Nervenzellen der Centralorgane und besitzen sämmtlich lange blasse Fortsätze, von denen immer 1—2 nach aussen gerichtet sind und in die erwähnten radiären Fasern der Körnerschichte übergehen, während die andern höchst wahrscheinlich sich in ächte varicöse Opticusfasern fortsetzen. *Corti* hat wenigstens in der Retina des Elephanten anastomosirende Verbindungen dieser Fortsätze zweier Zellen beobachtet, und ausserdem gefunden, dass Fibern der Opticusfaserlage continuirlich in diese Fortsätze übergehen.

Die 0,0005‴—0,002‴ breiten *Fasern des Opticus* gehen gleich nach ihrem Durchtritte durch die Lamina cribrosa strahlenförmig nach allen Richtungen auseinander, und erscheinen in dieser Flächenausbreitung als vierte Schichte der Netzhaut. Dieselbe ist diesem Sachverhalte gemäss in der Umgebung der Papilla am dicksten und wird gegen die Ora serrata hin allmälig dünner. Am gelben Flecke, wenigstens in der mittleren Partie desselben, finden sich keine Opticusfasern, indem diese auf ihrem Wege von der Papilla nach aussen vor der Macula lutea auseinander, jenseits aber wieder zusammen treten. Die der Netzhaut angehörenden Nervenfasern des Opticus sind blass, ohne dunkle Contouren, ohne Kerne, dagegen mit länglichen Anschwellungen versehen. Sie unterscheiden sich von den marklosen Fasern auch durch ihre ausserordentliche Feinheit. *Gerlach* versichert, einige Male ganz bestimmt Theilungen an denselben gesehen zu haben. Sie sind zunächst in Bündel von 0,010‴—0,012‴ geordnet. Dass ein Theil derselben in die Ausläufer der Ganglienkugeln übergehe, ist nach *Corti's* Untersuchungen gewiss. Ob aber alle Fasern mit den Fortsätzen der Nervenzellen sich verbinden, ist noch nicht erwiesen, wenn gleich wahrscheinlich. Nach *Kölliker* tritt ein Theil der radiären oder *Müller*'schen Fasern zwischen den Opticusbündeln bis zur Membrana limitans, und endigen diese Fasern in kleine Anschwellungen, welche mehrere horizontal (in der Ebene der Opticusfasern) verlaufende Fäserchen abgeben

oder sich direct in ein ganzes Büschel feiner Fädchen theilen, von denen es ungewiss ist, ob sie sich mit den Opticusfasern verbinden.

Die *Membrana limitans* ist ein nur 0,001‴ dickes, structurloses Häutchen, welches die Netzhaut an ihrer der Hyaloidea zugewendeten Fläche begrenzt, und nach einigen Autoren sich über die Ora serrata vorwärts selbst bis auf die hintere Fläche der Iris erstrecken soll. Bei dieser Ansicht wird angenommen, dass diess Grenzhäutchen von der Ora serrata mit der Zonula Zinnii verschmolzen sei, an den Ciliarfortsätzen sich aber wieder von derselben trenne (da diese einwärts zur vordern Kapsel geht), und als Überzug der Ciliarfortsätze und der hintern Fläche der Iris bis zum Pupillarrande sich erstrecke.

Die Eigenthümlichkeiten der *Macula lutea*, der Stelle, mit welcher wir am schärfsten sehen, bestehen darin, dass daselbst keine Stäbchen, sondern nur Zapfen vorhanden sind, dass die Körnerschichte eine gelbe Färbung zeigt und an einer punktförmigen Stelle fehlt, dass die Opticusfasern nur am Rande etwas hereinragen, und dass endlich auch die Zweigchen der Art. centr. retinae schon am Rande so fein werden, dass in der Mitte dieser Stelle auch bei beträchtlicher Vergrösserung (20—25mal) nichts davon wahrgenommen werden kann. Die gelbe Farbe, welche sich gegen die Peripherie dieser Stelle allmälig verliert, tritt nicht unter der Form gefärbter Molekule, sondern diffundirt auf, und wird erst einige Tage nach der Geburt vorgefunden.

Die *Gefässe* der Netzhaut sind Äste der Centralarterie, welche mit der Centralvene in der Mitte des Sehnerven liegt, und an der Papilla n. opt. sich strahlenförmig ausbreitet, mit vorwaltend auf- und abwärts gerichteten Ästen. Besser als durch Beschreibung lernt man den Verlauf, die Zahl und die Dicke dieser Äste im normalen Zustande durch Untersuchung mehrerer gesunder Augen mit dem Ophthalmoskop kennen. Wir wollen nur noch (nach *Gerlach*) hervorheben, dass sie sich bald in ausserordentlich feine Capillaren auflösen, welche denselben Durchmesser wie jene des Gehirnes haben, und hauptsächlich in der Faser- und Zellenschichte der Netzhaut, denen sie nach innen zu aufliegen, sich ausbreiten. Die von diesen Capillaren gebildeten Maschen sind nicht sehr eng, länglich und abgerundet oder ganz unregelmässig gestaltet. An der Ora serrata befindet sich ein öfter unterbrochener venöser Ring (circulus venosus retinae), in welchen die vordern Capillarien münden, und der mit der Centralvene in Verbindung steht. Am gelben Flecke fehlt, wie schon bemerkt, mit der Faserschichte auch das Capillarnetz, und man sieht hier an gut injicirten menschlichen Netzhäuten eine ovale wohlumschriebene Lücke des Capillarnetzes von

0,8‴ Länge und 0,5‴ Breite. — Die Centralarterie, ein Zweig der Arteria ophthalmica, welche an der äussern Seite des N. opticus durch das Foramen opticum in die orbita eintritt, dringt 5—6 Linien hinter dem Bulbus von der inneren Seite in den Sehnerven ein.*)

Der *Sehnerv* geht als ein gegen 2‴ dicker Cylinder vom Bulbus zum Foramen opticum, umschlossen von einer derben fibrösen Scheide, die man als Fortsetzung der harten Hirnhaut betrachten kann, und ist in der Orbita 13—14‴ lang, während der Abstand der Sclera vom Foramen opticum nur gegen 12‴ misst. Er verläuft demnach stark geschlängelt; die stärkste Krümmung bildet er (bei gerade nach vorn gestellter Pupille) in seiner vordern Hälfte nach aussen, i. e. mit auswärts gerichteter Convexität; minder stark ist die Krümmung nach unten. Umschlossen wird er knapp vor dem For. opticum von den Anfängen der 4 Musc. recti, dann aber von dem ungemein elastischen Fettpolster, welches den Raum zwischen den vorwärts divergirenden Muskeln und dem Bulbus erfüllt; in der vordern Hälfte umgeben ihn die hinteren Ciliararterien und die Ciliarnerven, welche auf oder nächst seiner Scheide in dem genannten Fettgewebe zum Bulbus vordringen. Das Ganglion ciliare liegt an seiner Schläfeseite 8—9‴ hinter der Sclerå. Die Art. ophthalmica schlägt sich in seiner hintern Hälfte über ihn von der Schläfen- nach der Nasenseite gegen die Rolle des Musc. obliq. superior, wo sie sich in die Art. frontalis und dorsalis nasi spaltet.

Die Schlängelung der Sehnerven ist zur freien Beweglichkeit des Bulbus um seinen fixen Punkt (den Drehpunkt) unumgänglich nothwendig. Gerade gestreckt bis zur straffen Spannung wird der Sehnerv nur dann, wenn der Bulbus von der Mittelstellung bis zu den beiden möglichen Extremen seitwärts gerollt wird, nämlich auswärts: bis der Rand der Cornea an die äussere Lideommisur reicht, und einwärts: bis der entgegengesetzte Punkt des Hornhautrandes sich hinter die halbmondförmige Falte zu schieben beginnt. Wird der Bulbus rasch in das eine oder das andere dieser Extreme gestellt, so nehmen wir (im Dunkeln) die Folge der plötzlichen Zerrung des Opticus eine runde lichtblitzende Scheibe im Sehfelde wahr. Bei möglichst starker Auf- oder Abwärtsrollung des Bulbus treten keine solchen Lichtringe auf, scheint demnach der Opticus nicht bis zur Zerrung gestreckt zu werden. Die Kenntniss dieses Sachverhaltes mindert unser Verwundern darüber, dass das Sehvermögen nicht aufgehoben zu werden pflegt, wenn der Bulbus um 2—3‴ vorwärts aus seiner Lage verdrängt wird, sei es plötzlich durch Verletzungen, sei es allmälig durch retrobulbäre Geschwülste. Im Nordwesten von Steiermark soll es üblich sein, dass junge Leute einander die Augen herauszwängen, mittelst des Daumens, der am innern Augenwinkel eingesetzt wird. Man beabsichtigt bei dieser eigenthümlichen Art, an seinem Nebenbuhler Rache zu üben, nur Entstellung und Schmerz, und bewirkt in der Regel auch nichts Anderes, indem

*) Nach *H. Müller's* neuesten Untersuchungen ist die gefässlose Stelle der Macula lutea nicht so gross, als *Gerlach* sie angibt, und dürften die Netzhautgefässe überhaupt vorzüglich in der Zellenschicht verlaufen.

nach erfolgter Reposition des vor die Lidspalte luxirten Bulbus das Sehvermögen allmälig wiederkehrt. Bei successiver Hervortreibung der Bulbi durch Geschwülste scheint indess nicht blosse Streckung, sondern auch wirkliche Ausdehnung des Sehnerven ohne Aufhebung seiner Function stattzufinden, da man Bulbi 3—4‴ weiter vorn stehend trifft, ohne dass das Sehvermögen ganz aufgehoben ist. — In wie hohem Grade das retrobulbäre Fettgewebe elastisch sein müsse, lässt sich erschliessen aus den grossen Excursionen, welche das vordere Ende des Sehnerven machen muss, wenn wir das vordere Ende der Sehachse nach verschiedenen Richtungen stellen, wobei natürlich das hintere Ende der Sehachse nahezu gleiche Excursionen in entgegengesetzter Richtung machen muss. — Meine Angaben über das Orbitalstück des Sehnerven sind auf Durchschnitte festgefrorner Köpfe in den letztverflossenen beiden Wintern basirt, und theils älteren, theils jugendlichen Individuen (worunter auch ein 10jähriger Knabe) entnommen.

Im Foramen opticum ist jeder Sehnerv, 4—5‴ lang, von der mit der Beinhaut daselbst fest verbundenen Scheide nur locker, innerhalb der Schädelhöhle aber bloss von der weichen Hirnhaut umgeben, welche ihn in seinem ganzen Verlaufe bis zum Bulbus eng umschliesst und mit Gefässen versieht. Schon im For. opt. ändern sie ihre Form, werden rundlich-platt (2½‴ breit, 1½‴ hoch), und treten nach einem Verlaufe von 5—6‴ convergirend über dem Türkensattel zum *Chiasma nerv. opticorum* zusammen, jenseits desselben aber etwas stärker divergirend rückwärts, um sofort als allmälig mehr platt und zuletzt auch schmäler werdende hellweisse Streifen (*Tractus opticus*) um die Hirnstiele herum bis zu den Kniehöckern und Vierhügeln zu gelangen.

Das Chiasma, durch Berührung und theilweise Kreuzung der Sehnerven gebildet, welche als vordere und hintere Schenkel desselben betrachtet werden können, hat vier concave Ränder und zwei schwachconvexe Oberflächen, misst von vorn nach hinten 3—4‴, von einer Seite zur andern circa 6‴, von oben nach unten 1½‴, und ist überall, wo es nicht mit der Hirnsubstanz zusammenhängt, von der Pia mater eng umschlossen. Die untere, durchaus freie Fläche wird durch die Dura mater von der Hypophysis geschieden. Die obere, nur in den vordern zwei Dritteln freie Fläche legt sich an die Substantia perforata media. Von den Rändern liegt nur der hintere unmittelbar an Hirnsubstanz und verbindet sich mit dem Tuber cinereum, durch welches, knapp hinter dem Chiasma, der Trichter von der 3. Hirnkammer zur Hypophysis hinabsteigt. Über dem dreieckigen Raum zwischen den vordern Schenkeln liegt die Subst. perforata anterior mit den Anfängen der Riechnerven. An den Seitenrändern, mitten in der Concavität ihrer Einbiegung, theilt sich die Carotis nach ihrem Austritte aus dem Sinus cavernosus: 1. in die Art. ophthalmica, welche unmittelbar an dem vordern Schenkel des Chiasma, und zwar mehr unterhalb als neben demselben vorwärts dringt; 2. in die Art. corporis callosi, welche

über die vordern Schenkel des Chiasma einwärts aufsteigt und sich durch den Ramus communicans anterior vor und über dem Chiasma mit dem der andern Seite verbindet; 3. in die Art. fossae Sylvii, welche sich nach aussen und oben in diese Grube begibt, und 4. in die Art. communicans posterior, welche unter dem hintern Schenkel des Chiasma neben dem Trichter zur Art. basilaris verläuft.

Über den Verlauf der Fasern des Sehnerven in und jenseits des Chiasma ist nur so viel gewiss, dass im Chiasma eine Kreuzung, jedoch nur theilweise, die innern Fasern betreffend, stattfindet, und dass sich jenseits der grössere Theil bis zu den Kniehöckern (corpora geniculata) und den Vierhügeln (emin. quadrigemina) verfolgen lässt, demnach eine Verbindung zwischen den Sehnerven und der Medulla oblongata besteht. Nicht so sicher gestellt ist der Zusammenhang der Sehnerven mit den Sehhügeln (thalami) und mit den Grosshirnsstielen (pedunculi). — Nach *Hannover* lassen sich im Chiasma unterscheiden: 1. Fasern, welche direct aus dem einen vordern Schenkel in den hintern derselben Seite verlaufen (Fasciculus sin. et dexter); 2. Fasern, welche aus dem vordern Schenkel der einen Seite in den hintern der entgegengesetzten übertreten (Commissura cruciata); 3. Fasern, welche von dem einen *vordern* Schenkel zu dem andern verlaufen, also gar nicht zum Gehirne jenseits des Chiasma gelangen (Commiss. arcuata anterior); 4. Fasern, welche am hintern Rande des Chiasma aus einem *hintern* Schenkel in den andern umbiegen (Comm. arcuata post.); und 5. Fasern, welche von der Substantia perforata media ausgehend über die obere Fläche, den vordern Rand und die untere Fläche zum Tuber cinereum verlaufen, und das Chiasma gleich einer Schleife umfassen (Comm. ansata).

Die Netzhaut (das Auge überhaupt) steht in ihrer Vegetation und Function in innigem Rapport zum Nervus sympathicus und zum Ramus I. seu ophthalmicus N. trigemini, welcher Rapport wenigstens einigermassen durch anatomische Verhältnisse erklärt werden kann. Vom Halstheile (ganglion cervicale primum) des grossen sympathischen Nerven steigen zwei beträchtliche Äste mit der Art. carotis interna in die Schädelhöhle und bilden im Sinus cavernosus ein Geflecht, von welchem nicht nur zum N. oculomotorius, N. abducens und R. ophthalmicus trigemini, sondern auch direct zum Ganglion ciliare Zweige abgehen. Theils von diesem Geflechte, theils von den an der Arteria ophthalmica fortlaufenden Zweigchen treten nun Fäden zur Chorioidea, Iris, Cornea und (höchst wahrscheinlich auch) zur Retina, und üben wesentlichen Einfluss auf die Circulation und den Stoffwechsel in diesen und den übrigen Gebilden.

Auf mehrere physiologische und pathologische Thatsachen, die sich auf diesen anatomischen Sachverhalt zurückführen lassen, wurde bereits bei Besprechung der Krankheiten der Binde- und Hornhaut, besonders aber bei den anatomisch-physiologischen Bemerkungen über die Iris S. 29—34 im 2. Bande hingewiesen; hier, wo sich's um das Verständniss der Erscheinungen bei Krankheiten der Retina handelt, schien es nothwendig, wenigstens noch mit einigen Worten auf den Einfluss hinzudeuten, welchen der Sympathicus und Trigeminus, indem sie der Ernährung und allgemeinen Empfindung vorstehen, auf den specifischen Sinnesnerven üben; die pathologischen Thatsachen, welche dem anatomischen Befunde entsprechen, folgen, sofern sie nicht schon früher angeführt wurden, weiter unten bei der Lehre von der Amaurose.

Der Sehnerv vermittelt das Sehen, indem er die durch die Lichtwellen in der Netzhaut erregten Eindrücke oder Zustände zum Centralorgane fortpflanzt. Alles, was die Leitungsfähigkeit des Sehnerven aufhebt, Durchschneidung, Druck u. s. w., macht auch das Sehen unmöglich. — Das Licht wirkt auf den Sehnerven nur mittelst der Netzhaut; wo diese nun zerstört (gegen Licht unempfindlich) ist, kann kein Licht mehr empfunden werden; das intensivste Licht auf den vorn abgestutzten oder blossgelegten Sehnerven geleitet, erregt das Sensorium commune ebenso wenig, als irgend einen andern Sinnes- oder Empfindungsnerven. — Mechanische Reize und der elektrische Strom können mittelst der Retina oder des Sehnerven im Centralorgane nur die Empfindung von Licht, niemals die von Schmerz, Wärme u. dergl. erregen. Wenn Kranke, denen ein Auge exstirpirt wird, im Momente der Durchschneidung des Sehnerven vor Schmerzen aufschreien, so darf man bei Erklärung dieser Erscheinung nicht übersehen, dass in demselben Momente auch die Ciliarnerven durchschnitten werden müssen, und wenn dagegen in einem Falle die der Theorie zufolge erwarteten Lichterscheinungen nicht wahrgenommen wurden, so muss man bedenken, dass möglicherweise der Kranke ob der heftigen Schmerzen und des psychischen Zustandes gar nicht zu einer solchen Wahrnehmung geeignet, oder aber, wie in solchen Fällen wohl häufig, der vordere Theil des Sehnerven bereits leitungsunfähig sein konnte. — In Bezug auf die Reizung durch Galvanismus ist noch zu bemerken, dass Erregung der Netzhaut und des Sehnerven (zur Lichtempfindung) auch in distans eintreten kann, durch Überspringen des zu kräftigen Stromes, z. B. wenn der eine Pol an das obere Lid oder (bei stärkerem Strome) an die Schläfe, der andere an die Wange oder Zunge angelegt wird.

Die zum Sensorium commune fortgepflanzte Erregung des Sehner-

ven, gleichviel von wo sie ausgeht, wird Gegenstand des Bewusstseins, der Beziehung auf das Ich, sobald sie nicht zu schwach ist, und sobald die Aufmerksamkeit nicht davon abgezogen wird (durch den Willen, durch anderweite starke Erregung), vorausgesetzt, dass die Centralorgane perceptionsfähig sind. Diese Beschaffenheit der Centralorgane ist demnach für das Sehen eine Conditio sine qua non. Die Erregung ist nahezu gleich, ob sie nun von beiden oder nur von einem Auge ausgeht, und wir erkennen es aus der Empfindung als solcher nicht, ob wir mit einem oder mit beiden Augen sehen, wenn die Erregung nicht sehr ungleichartig ist (wovon später). Es steht aber diese Erregung der Centralorgane in einem merkwürdigen Verhältnisse nicht bloss zum Bewusstsein, sondern überdiess noch zu andern Thätigkeiten, welche mehr weniger unabhängig vom Bewusstsein und Willen, gleichsam automatisch (reflectirt) erfolgen. Solche Reflexwirkungen geben sich zunächst am auffallendsten in der Iris kund. (Vergl. Bd. II. S. 30.) Hieher gehört auch mehr weniger die Thätigkeit der Muskeln, welche vom N. oculomotorius, trochlearis, abducens und facialis (musc. orbicularis) versorgt werden. Die Netzhaut, durch den N. opticus mit den Centralorganen verbunden, kann mit einem gewissen Rechte als Regulator der zweckmässigen Thätigkeit jener Muskeln bezeichnet werden, welche dem Sehorgane zur Verfügung gestellt sind, und theils in, theils ausser dem Bulbus liegen. Figürlich kann man sagen: die Netzhaut stellt und gestaltet sich den Bulbus so zweckmässig, als es die obwaltenden Umstände nur irgend zulassen. Mechanische Hindernisse, die sich ihrer Function entgegenstellen, z. B. partielle Trübungen der Linse oder Hornhaut, werden auf diese Weise oft gegen alle Gewohnheit und unwillkürlich die entferntere Ursache von einfachen oder combinirten Muskelactionen, welche sich ohne solche Hindernisse schwer oder gar nicht zu Stande bringen lassen. (Vergleiche Krankheiten der Muskeln.) Diese Thätigkeit der Centralorgane, angeregt durch Lichteinfluss auf die Netzhaut, ist offenbar schon in den ersten Lebenstagen vorhanden, während die des Bewusstwerdens viel später zu Stande kommt. Dass übrigens solche Reflexthätigkeiten auch unabhängig vom Sehnerven hervorgerufen werden können, und zwar direct vom Centralorgane oder angeregt durch andere Nerven (z. B. N. acusticus), sei nur um Missverständnissen vorzubeugen ausdrücklich erwähnt.

Wo die Bedingungen zur Leitung und Aufnahme im Centralorgane vorhanden sind, können Erregungen der Netzhaut wahrgenommen werden. Die gewöhnliche, natürliche, adäquate Erregung der Netzhaut erfolgt durch das Licht, welches selbstleuchtende oder lichtreflectirende

Körper zur Netzhaut senden. Die Netzhaut antwortet aber auch auf Reizung durch Elektricität, Druck, Zerrung u. dergl., und zwar mit Lichterscheinungen. Die zum Bewusstsein gelangenden Erregungen der Netzhaut und des Sehnerven, welche gar nicht oder doch nicht unmittelbar durch Licht bedingt werden, nennt man *subjective Lichtempfindungen*. Hiezu gehören gewissermassen auch die Empfindungen, welche nach intensiver Erregung der Netzhaut durch Licht mehr weniger lange zurückbleiben (*Nachbilder*), während das sogenannte Sehen nicht vorhandener Objecte, welches bei excessiver Erregung der Centralorgane vorkommt (*Visio phantasmatum, Hallucinationes*), gleich den *Traumbildern* in das Bereich der psychischen Thätigkeit gehört. — Die zum Sensorium commune fortgepflanzte Erregung der Netzhaut durch Licht, wie z. B. bei geschlossenen Augenlidern, bei completer Linsenverdunkelung, ist im Allgemeinen *Lichtempfindung;* zum *Sehen* wird sie erst dann, wenn sie auch der Form nach auf das lichtsendende (oder hemmende) Object bezogen werden kann. Diess ist nicht möglich, ohne ein Bild des lichtsendenden Objectes (oder eines Schattens) auf der Netzhaut, wie in einer Camera obscura auf dem Schirme. Zum Sehen gehört demnach nebst Integrität der bisher besprochenen Nervenelemente noch ein dioptrischer, jenes Bild vermittelnder Apparat. Die Netzhaut wird zum Sehen nicht direct durch das lichtsendende Object erregt, sondern mittelbar durch dessen Bild. Was für den Tastsinn das Object selbst, das ist für das Auge (beim Sehen im eigentlichen Sinne des Wortes) das Bild des Objectes. — Objecte, welche ganz nahe an oder in dem Auge selbst liegen, können nicht gesehen, wohl aber unter Umständen (wovon später) dadurch wahrgenommen werden, dass sie Schatten auf die Netzhaut werfen. Hieher gehören die sogenannten *entoptischen Erscheinungen*, von denen weiter unten die Rede sein wird. Die gewöhnlichsten sind die unter dem Namen der fliegenden Mücken bekannten beweglichen Punkte, Fäden, Schnüre u. dgl., welche der davon Gequälte vor seinen Augen zu sehen vermeint.

Um sich von dem Zustandekommen und Verhalten des Bildes auf der Netzhaut zu überzeugen und zu belehren, nehme man vor Allem ein Menschen- oder Kaninchenauge, dessen Medien noch gehörig durchsichtig sind, lege es mit horizontaler Sehachse auf einen Augenbecher, so dass seine Form möglichst unverändert bleibt, entferne durch vorsichtige Excision ein etwa 2 Quadratlinien grosses Stück Sclera am hintern Pole, und, falls man scharf beobachten will, eben so viel Chorioidea, und richte nun die freie Cornea einem Fenster gegenüber, vor welchem sich mit Ausnahme eines oder des andern grössern Gegenstandes, etwa eines Thurmes, das Firmament frei darstellt. Man sieht nun (die übrigen Fenster verdeckt) zunächst auf der blossgelegten durchscheinenden Netzhaut das Fenster scharf abgebildet, falls dessen Entfernung vom Auge

eine entsprechende ist, während der entferntere Gegenstand (Thurm), der gleichzeitig abgebildet erscheint, minder scharfe Contouren zeigt. Das Bild der Fensterrahmen erscheint gleich dem einer andern einfachen Camera obscura dem Beschauenden relativ zum Objecte verkehrt und verkleinert. — An dem Auge eines etwa 12jährigen Knaben, dessen Achse 10,8‴, Cornealdicke 0,5‴, Augenkammer 1,2‴, Linsenachse 1,7‴ und Glaskörperachse 6,8‴ betrug, zeigte das Bild eines 42″ breiten Fensters bei 120″ Entfernung des Bulbus vom Fenster eine Breite von 2,1‴, bei 204″ Entfernung eine Breite von 1,6‴, bei 288″ Entfernung eine Breite von 1,1‴. Ich schreibe diesen Massen keine mathematische Schärfe zu, da mir die zu solchen Messungen und Beobachtungen erforderlichen Apparate nicht zu Gebote stehen; es liessen sich aber auf diesem Wege, wenn man das eine Auge zur Messung der Durchmesser und Krümmungsradien, das andere zur Messung der Netzhautbilder bei verschiedener Objectdistanz benützte, vielleicht brauchbare Resultate für die Lehre vom Sehen gewinnen.

Der Eindruck des Lichtes auf die Netzhaut wird durch die Schwingungen eines elastischen Mediums (Äthers) erregt, deren Anzahl die Farbe bestimmt, von deren Weite die Helligkeit abhängt, und deren lineare, kreisförmige oder elliptische Gestalt ihre Polarisation hervorbringt. So wie das Ohr sich der Schwingungen der regelmässig erschütterten Luft bewusst wird als eines Tones von bestimmter Höhe, so sage ich blau, wenn meine Netzhaut eine bestimmte Zahl Schwingungen vollführt, roth bei einer andern Zahl.*) Nach *Wheatstone's* Versuchen vermag unser Auge Gegenstände noch deutlich zu sehen, wenn sie auch eine kürzere Zeit als den millionsten Theil einer Secunde beleuchtet werden. Zwischen dem sinnlichen Eindrucke und dem Bewusstwerden desselben verfliesst aber eine gewisse Zeit. Ein Eindruck auf das Auge dauert aber noch einige Zeit fort, wenn die erregende Ursache bereits zu wirken aufgehört hat. Eine rasche periodische Wiederkehr gleichartiger Eindrücke nimmt das Auge als eine ununterbrochene Erscheinung wahr. Wenn wir einen leuchtenden Gegenstand (eine glühende Kohle im Kreise herumgeschwungen) in einer Secunde mindestens $7\frac{1}{2}$mal an derselben Stelle sehen, so sehen wir ihn ununterbrochen an derselben. Der andauernde Lichteindruck bei sich schliessendem Auge ist das Nach- oder Abklingen der Schwingungen, in welche die Nervenelemente durch die Ätherschwingungen versetzt wurden; es ist die allmälige Wiederkehr zur Ruhe, deren wir uns als *Dunkel* bewusst werden.**)

*) Dove, Darstellung der Farbenlehre. Berlin, 1853.

**) Wird der Raum zwischen Erde und Sonne (20,686,329 geographische Meilen) in 493,2 Secunden vom Lichte durchlaufen, so ist der in einer Secunde zurückgelegte Weg 41935 geographische Meilen. Die Anzahl der Schwingungen, in welche die Netzhaut innerhalb einer Secunde versetzt wird, um die Farbe zum Bewusstsein zu bringen, welche im Spectrum (*Frauenhofer*) durch die Buchstaben B, C, D, E, F, G, H bezeichnet wird, ist demnach folgende:

Die Hornhaut bildet mit dem Kammerwasser und dem Krystallkörper eine biconvexe Linse, vorn von Luft, hinten von Glasflüssigkeit begrenzt. Die *Achse* dieser Linse fällt mit der geraden Linie zusammen, welche den vordern mit dem hintern Pole des Auges verbindet, und die *Sehachse* genannt wird. Die *Brennweite* derselben (Vereinigungsweite für parallele Strahlen) ist gleich dem Abstande des hintern Linsenpoles von der Macula lutea, welche demnach in der *hintern Brennpunktsebene* liegt. Strahlen, welche von der Netzhaut aus parallel durch den Glaskörper vorwärts gingen, würden sich in einem Punkte vereinigen, welcher um den halben Durchmesser des Bulbus in der Sehachse, etwa $5\frac{1}{2}'''$ vor dem Centrum der Cornealvorderfläche, mithin in der *vordern Brennpunktsebene* liegen würde. Bei einer durchaus homogenen und von gleich gewölbten Flächen begrenzten Linse (gewöhnliche biconvexe Glaslinse) ist es der Mittelpunkt ihrer Achse, durch welchen man von irgend einem Objectpunkte eine gerade Linie zu ziehen hat, um die Richtung zu finden, in welcher jenseits der Linse alle von jenem Punkte aus durch die Linse gegangenen Strahlen sich vereinigen müssen. Bei der aus verschiedenen Medien zusammengesetzten Sammellinse unseres Auges liegt dieser Punkt nicht, wie man früher meinte, in der Mitte, etwa gerade in der Pupille, sondern nahe am hintern Pole der Krystalllinse, mithin durchschnittlich zwischen $3—3\frac{1}{2}'''$ hinter dem Centrum der Cornealvorderfläche. Dieser Punkt, von *Volkmann Kreuzungspunkt der Richtungslinien* genannt, jedoch als $3{,}97'''$ hinter der Cornealvorderfläche liegend angegeben, ist ohngefähr dasselbe, was *Listing* den *mittlern Knotenpunkt* genannt hat.

Zum deutlichen Sehen sind bis zu einem gewissen Grade scharf begrenzte und lichte Bilder auf der Netzhaut nothwendig. Jedes leuchtende oder lichtreflectirende Object kann als eine Summe leuchtender Punkte betrachtet werden. Von jedem solchen Punkte gelangt ein Büschel Strahlen zum Auge in Form eines Kegels, dessen Spitze jener Punkt, dessen Basis die Cornea ist. Ein Theil dieser Strahlen wird unregelmässig zurückgeworfen (zerstreut), und macht die Cornea sichtbar; ein anderer wird regelmässig reflectirt (gespiegelt), und gibt die bekannten

bei	B. nahe dem rothen Ende	452,000000,000000
„	C. im Roth	474,000000,000000
„	D. „ Orange	528,000000,000000
„	E. „ Grün	591,000000,000000
„	F. „ Blau	641,000000,000000
„	G. „ Indigo	724,000000,000000
„	H. „ Violett	785,000000,000000

Der tiefste Ton entsteht durch 32, der höchste noch wahrnehmbare Ton durch 73000 Schwingungen, also durch 36500 Ein- und eben so viele Ausbiegungen des Trommelfelles (*Dove*).

Spiegel- oder Reflexbilder der Hornhaut, von den durchgelassenen tragen nur so viele zur Bildung des Netzhautbildes bei, als nicht durch die Iris abgehalten und von der vordern und hintern Kapsel auf gleiche Weise wie von der Cornea reflectirt werden. Die durchgelassenen convergiren nach ihrem Eintritte in den Glaskörper, wenn der leuchtende Punkt nicht zu nahe am Auge liegt, kegelförmig nach einem Punkte, dessen Lage sich durch Ziehung der Richtungslinie (vom leuchtenden Punkte durch den Kreuzungspunkt) bestimmen lässt; sie bilden einen Kegel, dessen Spitze auf die Netzhaut fällt, wenn, wie beim deutlichen Sehen immer, der Refractionszustand des Auges der Entfernung des leuchtenden Punktes angemessen ist. Dieser Punkt an der Spitze des innern Kegels ist das Bild des Punktes an der Spitze des äussern, und somit kann das ganze Netzhautbild eines Objectes als aus so vielen Punkten zusammengesetzt gedacht werden, als das ihm entsprechende Object lichtsendende Punkte enthält. Je schärfer die einem jeden Objectpunkte zugehörenden Strahlen auf einen entsprechenden Punkt der Netzhaut concentrirt werden, desto genauer ist die in Rede stehende Bedingung des Deutlichsehens erfüllt, dass nicht mehrere verschiedene Punkte des Objectes ihr Licht auf eine und dieselbe Stelle der Netzhaut werfen. — Entspricht der Refractionszustand nicht der Entfernung des leuchtenden Punktes, so fällt der Vereinigungspunkt *vor* die Netzhaut, falls der leuchtende Punkt relativ zu weit entfernt, *hinter* die Netzhaut, falls derselbe relativ zu nahe am Auge liegt. In dem erstern Falle wird die Netzhaut erst von den bereits wieder auseinander fahrenden, in dem letzteren von den noch nicht völlig vereinigten Strahlen, mithin von einem Lichtkreise (Kegelschnitte) statt von einem Lichtpunkte getroffen, und es greifen die Lichtstrahlen des einen Kegels in das Bereich des andern über, es ist nicht jeder Objectpunkt gesondert und begrenzt auf der Netzhaut abgebildet. Bis zu welchem Grade eine solche Abgrenzung gefordert werde, bis zu welchem Grade und durch welche Mittel die Bildung von *Zerstreuungskreisen wegen nicht entsprechender Objectsdistanz* verhütet werden könne, soll später noch besprochen werden. — Von dem Lichtkegel, welchen irgend ein leuchtender Punkt ins Auge sendet, werden nur jene Strahlen, die in geringer Entfernung (Elongation) von dem in der Achse des Kegels verlaufenden (Achsenstrahle) auf die Cornea fallen, in einem und demselben Punkte jenseits vereinigt; die weiter entfernt auffallenden (Randstrahlen) werden stärker gebrochen, also früher dem Achsenstrahle des innern Lichtkegels zugelenkt, und fahren demnach bereits wieder auseinander, wenn die Centralstrahlen eben erst zusammentreten; sie bilden, wenn

die Netzhaut in der Vereinigungsweite der Centralstrahlen liegt, auf dieser einen *Zerstreuungskreis, bedingt durch die sogenannte sphärische Aberration.* Dieser Beeinträchtigung der Schärfe des Bildes ist grösstentheils durch die Iris und die dem Bedürfnisse entsprechende Verengerung und Erweiterung der Pupille abgeholfen. Sie würde besonders beim Betrachten naher Objecte störend einwirken. — Die Zerstreuung, welche das Licht jedes einzelnen Strahles vermöge seiner *Zerlegbarkeit in verschieden brechbare (farbige) Strahlen* beim Durchgange durch die brechenden Medien des Auges so gut wie beim Durchgange durch ein Prisma erleidet, macht sich beim Sehen nur dann geltend, wenn die Vereinigung sämmtlicher Strahlen eines Kegels wegen mangelhafter Anpassung für die Objectdistanz, wegen sphärischer Aberration oder wegen Abhaltung eines Theiles der Strahlen mehr weniger verhindert wird. (Schiebt man während der Fixirung eines horizontalen Fensterstabes ein Kartenblatt knapp am Auge vor die obere Hälfte der Pupille, so erscheint am untern Rande des Stabes ein rothgelber Farbensaum, am obern ein blauer; hat man dagegen den untern Theil der Pupille verdeckt, so treten dieselben Farben in umgekehrter Ordnung auf, gleichviel ob man dem Fenster nahe oder fern steht, wenn nur hinter demselben weisse Wolken sind. *Tourtual.*) Da die blauen Strahlen des Spectrums stärker gebrochen werden, als die gelben, und diese stärker als die rothen, so gelangen die blauen Strahlen immer etwas früher zur Vereinigung, als die rothen; indem aber die diametral entgegengesetzten Strahlen des innern Lichtkegels in oder nächst der Spitze desselben zusammentreten, compensiren sie sich ohngefähr in der Mitte zwischen der Vereinigungsweite der blauen und rothen Strahlen. (Diese Compensation wird in Tourtuals Versuche verhindert.)

Die zum Deutlichsehen erforderliche *Helligkeit (scheinbarer Glanz) des Netzhautbildes* wird durch die Menge der Lichtstrahlen bedingt, welche an der Spitze eines jeden innern Lichtkegels die Netzhaut treffen. Die Menge der Lichtstrahlen des innern Lichtkegels hängt zunächst nicht bloss von der Menge ab, welche der leuchtende Punkt ausstrahlt oder reflectirt, sondern auch von der Entfernung dieses letztern. Je länger der äussere Lichtkegel, also je weiter entfernt das Object, desto geringer die Zahl der Strahlen, welche von ihm auf die Cornea fallen. Es verhalten sich die Summen der auf die Cornea fallenden Strahlen ceteris paribus umgekehrt wie die Quadrate der Entfernungen des leuchtenden Punktes. Je mehr seitlich von der Sehachse der leuchtende Punkt liegt, desto kleiner wird auch bei gleich gross bleibender Öffnung der Pupille die Summe der Lichtstrahlen sein, welche zur

Bildung des innern Lichtkegels concurriren können; denn Strahlen, die unter einem grössern Einfallswinkel als 48 Grad auf die Cornea treffen, werden reflectirt, und je schräger die Irisebene zum Achsenstrahle des leuchtenden Punktes gestellt ist, desto weniger Nebenstrahlen desselben Kegels können durch die Pupille eindringen. Je vollständiger durchsichtig endlich die Medien, welche das Licht vom leuchtenden Punkte bis zur Netzhaut zu durchdringen hat, desto vollständiger die Beleuchtung dieser letztern. Trübung der Medien bewirkt überdiess auch Ablenkung (Zerstreuung) der durchgelassenen Strahlen. (Undeutlichsehen wegen unzureichender Beleuchtung.)

Die Thatsache, dass wir unter Umständen, wo ganz gewiss Zerstreuungskreise vorhanden sind, noch mehr weniger deutlich sehen, wie namentlich bei der Betrachtung entfernterer Objecte, lässt sich kaum anders erklären, als dass wegen der überwiegenden Beleuchtung in der Mitte jedes Zerstreuungskreises die relativ schwächere Erregung der Umgebung nicht wahrgenommen wird. Wird ein Gegenstand, z. B. ein Buchstabe, so nahe vor das Auge gehalten, dass er undeutlich und farbig eingesäumt erscheint, weil die zu stark divergirend auffallenden Strahlen erst hinter der Netzhaut zur Vereinigung gelangen können, so kann man bewirken, dass er in derselben Entfernung augenblicklich rein und scharf begrenzt erscheint, wenn man ihn durch die enge Öffnung eines Kartenblattes betrachtet, offenbar weil die Zerstreuungskreise dadurch auf das erforderliche Minimum reducirt werden, indem durch die nahe vor der Cornea befindliche enge Öffnung die Basis des eindringenden Lichtkegels, mithin auch sein Durchschnitt auf der Netzhaut entsprechend kleiner geworden ist. (*Ludwig.*)

Die Feinheit (Schärfe) *des Gesichtes, analog der Feinheit der übrigen Sinne, schätzen wir nach der Fähigkeit, winzige Objecte zu erkennen und zwei ganz nahe neben einander befindliche leuchtende Punkte als zwei zu unterscheiden*, sobald die eben besprochenen Bedingungen des Deutlichsehens vorhanden sind. Diess führt uns zur Betrachtung der Grösse der Netzhautbilder und der Energie der Netzhaut selbst. So wie ein feines Gehör ein Geräusch noch wahrnimmt, das von einem stumpfen auch trotz aller Aufmerksamkeit und Anstrengung nicht mehr vernommen wird, und so wie ein feines Getast zwei nahe aneinander befindliche Spitzen noch als zwei (getrennt) empfindet, welche dem stumpfen (groben) Gefühle nur eine einzige zu sein scheinen, zeigt sich auch die Netzhaut in ihrer Fähigkeit, Eindrücke aufzunehmen und zu unterscheiden, bald fein, bald stumpf, in unendlichen Abstufungen. Diese Verschiedenheit ist theils in der primären Anlage der Netzhaut gegeben, theils von der Übung namentlich in den ersten Lebensjahren abhängig, ausserdem aber Folge (Symptom) mannigfacher Erkrankung. Sehen wir vorläufig noch von der Verschiedenheit der Energie der Netzhaut in den einzelnen Regionen derselben ab, und betrachten bloss die Wahrnehmung von Bildern, welche auf die empfindlichste Stelle,

die Macula lutea fallen, so sind folgende Sätze zu notiren: *a)* Die Grösse des Bildes auf der Netzhaut kann um so kleiner sein, je grössere Lichtstärke es besitzt. *b)* Bei gleicher Lichtstärke kann, um noch gesehen zu werden, ein weisses Bild kleiner sein, als ein gelbes, dieses kleiner als ein rothes und dieses kleiner als ein blaues (*Plateau*). *c)* Wenn das Bild nach der einen Dimension zunimmt, darf es unbeschadet seiner Deutlichkeit nach der andern Dimension abnehmen, so dass ein linienförmiger Körper noch sichtbar ist, während ein punktförmiger von gleicher Breite schon verschwindet. Eine kurze Linie, welche in verticaler Richtung als Punkt erscheint, kann in horizontaler noch als Linie wahrgenommen werden. Diess hängt, wie *Fick* nachgewiesen hat, davon ab, dass die durchsichtigen Medien in verticaler Richtung nach einem kürzern Radius gekrümmt sind, als in horizontaler. Wenn die Energie der Netzhaut geringer oder gesunken ist, wird dieselbe Druckschrift noch gelesen, sobald die Buchstaben etwas weiter von einander abstehen; von zwei Druckschriften, deren Lettern gleiche Höhe haben, strengt diejenige mehr an, deren Lettern weniger fett und mehr compress sind. *d)* Ein winziger Gegenstand, der nicht wahrgenommen werden kann, wenn er ruhig ist, kann wahrgenommen werden, wenn sein Bild mit einer gewissen Geschwindigkeit nach einander auf verschiedene Netzhautstellen gebracht wird. *e)* Der Contrast in der Farbe und Beleuchtung, den ein Körper zu seiner Umgebung bildet, macht einen winzigen Körper sichtbar, der ausserdem unsichtbar ist. Ein dunkler Punkt, der auf dunklem Hintergrunde unsichtbar ist, wird sichtbar auf lichtem Hintergrunde und umgekehrt. Auf diese Weise (*d* und *e*) werden uns die sogenannten Sonnenstäubchen bemerkbar, wenn Sonnenstrahlen in ein nicht zu lichtes Zimmer fallen.

Die Feinheit des Gesichtes geht aber nicht bis über eine gewisse Grenze hinaus; sie ist durch die Energie der Netzhaut als solche beschränkt; nur bei einer gewissen Grösse des einem Objecte entsprechenden Netzhautbildes kann dasselbe wahrgenommen, und nur bei einer gewissen Distanz der Bildpunkte auf der Netzhaut, welche zwei leuchtenden Objectpunkten entsprechen, können jene in der Empfindung als distinct auftreten. Wenn auch nicht genau, so doch annähernd lässt sich angeben, wie weit zwei Bildpunkte auf der Netzhaut abstehen müssen, um noch als zwei wahrgenommen zu werden. Zur Bestimmung der Distanz zweier Bildpunkte auf der Netzhaut dient der *Sehwinkel*. Diesen erhält man, wenn man von den zwei leuchtenden Endpunkten des Objectes gerade Linien zum Centrum der Cornealvorderfläche zieht, genauer jedoch, wenn man dieselben durch den Kreuzungspunkt der

Richtungslinien gezogen denkt, welche dann eben jene geraden Linien selbst sind.

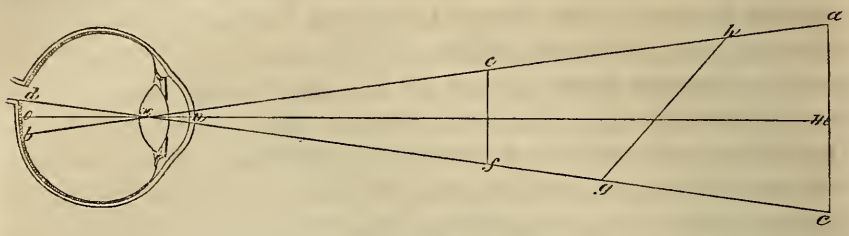

Sind *a* und *c* (in beistehender Figur nach *Volkmann*) die Endpunkte der Dimension des Objectes, für welche die entsprechende Grösse des Netzhautbildes zu suchen ist, so wird, falls ihre Verbindungslinie *ac* senkrecht (normal) auf der Sehachse *on* steht, und *x* der Kreuzungspunkt der Richtungslinien ist, der Abstand zwischen *b* und *d* die gesuchte Dimension des Netzhautbildes sein. Denn wird, was ohne erheblichen Fehler geschehen kann, *bd* als gerade Linie normal auf der Sehachse stehend angenommen, so sind die Dreiecke *axc* und *dxb* sich ähnlich, und es verhält sich $ac : db = mx : ox$, mithin $db = \frac{ac \,.\, ox}{mx} = \frac{ac \,.\, ox}{xn + nm}$

Nimmt man nach *Volkmann* $ox = 6{,}23'''$ und $nx = 3{,}97'''$ an, so ist bloss *nm* und *ac* durch Messung zu bestimmen. Wenn jedoch, woran kaum zu zweifeln, da auch *Moser's* Berechnungen dafür sprechen, der Kreuzungspunkt der Richtungslinien (der mittlere Knotenpunkt) noch nahezu ½ Linie *vor* dem hintern Pole der Linse liegt, so muss bei einem Auge von 10‴ innerem Durchmesser (von der Macula lutea bis zum Centrum der Descemetschen Haut) *ox* auf mindestens 6,5‴, dagegen *nx* höchstens auf 3,5‴ angeschlagen werden, wodurch die Dimension des Netzhautbildes merklich grösser ausfällt. — Liegt ein Gegenstand dem Auge näher, so wird er (wie in obiger Figur z. B. *ef*) trotz bedeutend geringerer Grösse dennoch ein gleich grosses Bild entwerfen, sobald Grösse und Entfernung in einem bestimmten Verhältnisse zu einander stehen. Bei einer Entfernung von 10 Zoll ist das Netzhautbild gegen 16mal kleiner, als das Object (*Volkmann*), demnach bei einer Objectdistanz von 5 Zoll vor der Hornhaut ohngefähr 8mal kleiner (linear). Ein kleiner naher Gegenstand kann demnach einen entfernten grössern vollständig decken (unsichtbar machen), wenn der Sehwinkel für den einen und den andern derselbe ist. Man sagt, zwei Gegenstände haben dieselbe *scheinbare Grösse*, wenn sie unter gleich grossem Sehwinkel erscheinen, wenn ihre Bilder einen gleich grossen Raum auf der Netzhaut einnehmen. Ist uns die *objective* (durch Masse, Linien, Zolle etc.)

bestimmbare Grösse eines Gegenstandes bekannt, dann schliessen wir aus der Abnahme der scheinbaren Grösse auf die Entfernung. Die scheinbare Grösse eines Gegenstandes wird aber auch kleiner, wenn derselbe bei gleicher Entfernung des von der verlängerten Sehachse getroffenen Punktes desselben aus der normalen in eine schiefe Stellung zur Sehachse gebracht wird (wie in obiger Figur *gh*, welches eben so lang ist, als *ac*). Die wahre oder objective Grösse eines Gegenstandes schätzen wir daher nach der scheinbaren, i. e. nach der Grösse des Netzhautbildes oder der Summe der getroffenen Netzhautelemente und nach der anderweitig ermittelten Entfernung. Werden wir über die Entfernung getäuscht, oder fehlen uns alle Anhaltspunkte zur Ermittelung derselben, so ist auch unser Urtheil über die objective Grösse sehr subjectiv. Die Lage des Kreuzungspunktes der Richtungslinien ist keine unveränderliche, wenigstens nicht relativ zur Netzhaut. Beim Betrachten naher Objecte rückt, wie wir nachweisen werden, die Macula lutea weiter rückwärts, wird demnach in obiger Figur *ox* grösser. Dieser Veränderung werden wir uns aber durch das Gefühl der zu dieser Accommodation nöthigen Muskelanstrengung bewusst. Halten wir dagegen eine mässig starke Convexlinse vor das Auge, so fällt der Kreuzungspunkt der Richtungslinien im Auge weiter vorwärts, die oben mit *ox* bezeichnete Grösse wächst, mithin auch die mit *bd* bezeichnete Ausdehnung des Netzhautbildes, der Gegenstand erscheint grösser, und die Correctur durch das Muskelgefühl fehlt. Eine Concavbrille bewirkt das Gegentheil, sobald ihre (negative) Brennweite nicht so stark ist, dass sie die einem Lichtkegel angehörenden Strahlen zu weit hinter der Netzhaut vereinigt und zu grosse Zerstreuungskreise bewirkt. Bei Kurzsichtigen ist *ox* immer grösser, als im normalen Auge, weil, wie wir unten nachweisen werden, das Centrum der Netzhaut überhaupt weiter hinter der Cornea und Linse liegt; ist dabei die Empfindlichkeit der Netzhaut und die Durchsichtigkeit der Medien ungestört (reine Kurzsichtigkeit), so ist auch *bd* immer grösser, als in normalen Augen, und werden zwei Punkte, die für ein normales Auge zu nahe an einander liegen, als dass sie noch durch gesonderte Bilder vertreten werden könnten, im kurzsichtigen Auge noch getrennt abgebildet und empfunden, wenn nur die Netzhaut in oder doch nahe an dem Vereinigungspunkte der Strahlen des betreffenden Lichtkegels liegt. In diesem Sinne hat das kurzsichtige Auge (für hinreichend nahe Objecte) ein feineres oder, wie man gewöhnlich sagt, ein schärferes Gesicht.

Der kleinste Sehwinkel, unter welchem weisse Punkte auf schwarzem Grunde noch sichtbar waren, betrug nach *Huek* 2,6 Secunden, für weisse Striche nur 1,2 Secunden.

Einen Spinnenfaden erkannte *Huek* sogar unter einem Winkel von 0,6″, einen glänzenden Draht unter 0,2″. *Volkmann* spannte zwei Spinngewebfäden in paralleler Richtung und in einer Distanz von 0,0052 Zoll neben einander auf, und fand, dass er (als Kurzsichtiger) dieselben bis auf 7 Zoll Entfernung als zwei erkannte, aber nicht weiter. Er berechnete die Distanz der Netzhautbildchen für diesen Fall auf 0,00037″ oder 0,00244‴. Zwei schwarze parallele, 0,016″ von einander abstehende Linien auf weissem Grunde erkennt *Volkmann* mit Hilfe der Brille auf 27″ Entfernung. In diesem Falle ist die Distanz der Netzhautbildchen 0,00029″. Demnach war der Diameter der kleinsten wahrnehmbaren Distanz für sein Auge gegen 10mal grösser, als der Diameter des kleinsten noch wahrnehmbaren Netzhautbildchens. — Frägt man, ob das Unterscheiden zweier Gesichtseindrücke darauf beruhe, dass zwei verschiedene Netzhautelemente getroffen werden, oder ob auch, wie *Volkmann* anzunehmen geneigt ist, zwei Netzhautbilder, auf dasselbe Netzhautelement fallend, noch als different unterschieden werden können, so müssen wir die Antwort schuldig bleiben, weil wir noch nicht wissen, welche Netzhautelemente eigentlich bei Aufnahme der Ätherschwingungen zunächst betheiligt sind, und weil die Feinheit des Gesichtssinnes durch Übung so gut gesteigert werden kann, wie die Feinheit der übrigen Sinne.

Die Energie der Netzhaut kann durch zu intensive oder übermässig lange dauernde Erregung plötzlich oder allmälig erschöpft, durch entsprechende Übung bis zu einem gewissen Grade gesteigert werden; sie sinkt durch lange Nichtübung um so mehr, je früher (in den Kinderjahren) ihre Ausschliessung vom Sehen stattfindet. Wenn das eine Auge lange nicht zum Sehen verwendet worden ist, so vermag es weder so feine Objecte zu erkennen und zu unterscheiden, wie das geübte, noch hält es die Betrachtung erkennbarer kleiner Gegenstände gleich lange aus; es hält überdiess letztere auch in der Regel für kleiner und minder hell beleuchtet. Ein junger Mann, als Chemiker in physikalischen Dingen wohl bewandert, zur Betrachtung feiner Objecte sich (wahrscheinlich von Jugend auf) nur des rechten Auges bedienend, konnte mit dem übrigens völlig normalen linken Auge nicht bis zu so kleiner Druckschrift aufsteigen, wie mit dem rechten, hielt das Lesen mit dem linken nicht so lange aus, und machte in meiner Gegenwart die für ihn überraschende Bemerkung, dass ihm die mit dem linken Auge allein gelesene Schrift kleiner vorkam, als wenn er sie mit dem rechten Auge allein oder mit beiden zugleich betrachtete. Verschiedene Farben erschienen ihm, mit dem linken Auge allein betrachtet, weniger hell; mit dem rechten Auge allein sah er etwas deutlicher, als mit beiden zugleich. Die Möglichkeit, in solchen Fällen durch methodische Übung, wenn nicht völlig, so doch nahezu gleiche Energie der Sehkraft herzustellen, reicht wohl hin zu beweisen, dass weder in der Netzhaut, noch in dem dioptrischen Apparat oder in den muskulösen Gebilden sogenannte organische Veränderungen zu Grunde liegen, um so mehr, als

auch die Energie der übrigen Sinnesnerven, besonders in früher Jugend, durch Übung bis zu einem kaum glaublichen Grade gesteigert werden kann. — Innerhalb gewisser Grenzen wächst mit der Intensität des Lichtes die Stärke der Lichtempfindung. Wahrscheinlich müssen die durch die Ätherwellen erregten Netzhautschwingungen eine gewisse Stärke erreicht haben, bevor sie im Stande sind, Empfindung zu erregen; haben sie diese erreicht, so erhöht sich allmälig mit der Intensität der Schwingungen die Empfindung; bei fortgesetzter Steigerung tritt Blendung ein, analog dem Schmerze. Die Empfindlichkeit der Retina gegen weisses Licht sowohl als gegen farbiges nimmt mit der Dauer ihrer Einwirkung auf dieselbe ab, und zwar um so rascher, je beträchtlicher die Intensität des Lichtes war. Rücksichtlich des gefärbten Lichtes ist hiebei bemerkenswerth, dass durch die anhaltende Einwirkung einer Farbe die Empfindlichkeit der Retina nur für diese, nicht aber zugleich für andere Farben abgestumpft wird. (*Ludwig.*)

Die Netzhaut ist bei offenem Auge stets mit Bildern von so viel Objecten bedeckt, als neben einander Lichtstrahlen zu ihr senden können. Je entfernter ein Object, desto kleiner das ihm entsprechende Bild. Auf der circa 297 Quadratlinien messenden Oberfläche der Netzhaut ist daher immer ein aliquoter (beiläufig der dritte) Theil der uns umgebenden Objecte abgebildet, und es ist in diesem engen Rahmen stets ein Ausschnitt bald des Firmaments und der Erdoberfläche, bald der engen Stube, die wir bewohnen, eingezeichnet. Stellen wir uns vor eine grosse Mauer, so können wir dieselbe ganz aufnehmen, sobald wir gehörig weit entfernt sind; so wie wir uns nähern, den Blick unverrückt auf einen fixen Punkt heftend, so verengert sich die Scheibe, die wir übersehen, mit allmälig verschwindender Peripherie. Wir nennen die Summe der Objecte, welche bei ruhig gehaltenem Auge neben und hinter einander wahrgenommen werden können, das *Sehfeld*. Geben wir dem Auge eine solche Stellung, dass die Pupille etwas jenseits der Mitte der Lidspalte steht, mithin der Nasenrücken nicht hinderlich wird, so finden wir, dass das Sehfeld von dem fixirten Punkte nach der Schläfeseite hin sich weiter ausdehnt, als nach der Nasenseite, offenbar desshalb, weil an der Nasenseite die Netzhaut weiter nach vorn reicht, und die Iris etwas schmäler ist, als an der Schläfeseite. Denn die äusserste Grenze nach vorn, bis zu welcher der dioptrische Apparat Bilder entwerfen kann, ist auch bei weiter Pupille die Ora serrata; auf das Corpus ciliare kann niemals ein durch die Cornea und Linse entworfenes Bild fallen. Durch die Zusammenwirkung beider Augen erhält das gemeinschaftliche Seh- oder Gesichtsfeld eine grössere Ausdehnung

nach links und rechts, so dass wir bei gradaus gerichtetem Blicke beinahe die Hälfte des uns umgebenden *Gesichtskreises* übersehen.

Im Sehfelde ist es immer nur ein relativ kleiner Theil, um den Endpunkt der verlängert gedachten Sehachse gelegen, den wir so deutlich sehen, als es die Entfernung und Beleuchtung der Objecte gestattet. Der Grund dieser merkwürdigen Thatsache liegt nicht darin, dass wir etwa die Aufmerksamkeit nur immer einem einzigen Objecte zuwenden können; denn wir sind im Stande, die Aufmerksamkeit gerade von dem in der Sehaxe liegenden Objecte ab- und auf ein seitlich gelegenes Object zu lenken. Zum Theil kann man ihn darin suchen, dass für eine bestimmte Entfernung der Objecte nur die Macula lutea in der Vereinigungsweite liegen, also nur in und nächst der Sehachse liegende Objecte scharf begrenzte Bilder auf der Netzhaut entwerfen können, während mehr seitlich gegen die Ora serrata gelegene Netzhautpartien immer nur mehr weniger verwischte Bilder empfangen. Für diese Ansicht kann man auch geltend machen, dass von gerade *vor* dem Auge befindlichen Objecten ceteris paribus mehr Licht durch die Pupille eindringen kann, als von mehr seitlich gelegenen. Die Untersuchungen von *H. Müller* und *Kölliker* machen es indess höchst wahrscheinlich, dass im Bau der Netzhaut selbst der wichtigste Grund zu suchen sei, dass die Sensibilität in der Netzhaut selbst ungleich vertheilt sei, analog der Vertheilung des Tast- und Geschmacksinnes. Gleichwie nach *E. H. Weber's* Untersuchungen z. B. zwei Zinken einer Gabel an den Fingerspitzen schon bei sehr geringem Abstande von einander als zwei wahrgenommen werden können, während sie immer weiter von einander abstehen müssen, wenn sie auf dem Handrücken, am Oberarm, am Nacken noch als getrennt empfunden werden sollen, scheint auch die Netzhaut so organisirt zu sein, dass zwei Bildchen, von zwei leuchtenden Punkten im Sehfelde entworfen, auf der Macula lutea noch als getrennt wahrgenommen werden, während sie, je weiter gegen die Peripherie hin entworfen, desto mehr auseinander gerückt sein müssen, um noch als zwei unterschieden zu werden.

Sind die Angaben über die Vertheilung der Zapfen in der Stäbchenschicht richtig, so wäre bei Erklärung der genannten Thatsache wohl vor Allem an diese zu denken. Dass die Opticusfasern der Netzhaut, welche gleichfalls gegen die Peripherie hin allmälig abnehmen, nicht als die aufnehmenden, sondern nur als leitende Elemente in Anspruch genommen werden können, ergibt sich aus dem Umstande, dass sie im centralen Theile vielfach über einander liegen, dass sie mitten in der Macula lutea fehlen, dass die Papilla nervi optici zur Lichtperception wenig, nach *Helmholtz* gar nicht geeignet ist, und dass rein centrale Retinalamaurosen mit nachweisbarer Veränderung der Macula lutea vorkommen. Biegen die Opticusfasern um die desorganisirte Macula lutea herum,

dann ist wenigstens begreiflich, wie in solchen Fällen jenseits (gegen die Schläfe hin) gelegene Netzhautpartien noch fungiren können.

Auf der eben besprochenen Einrichtung des Auges beruht der Unterschied zwischen dem sogenannten *directen* und *indirecten Sehen*. Indem ich schreibe oder lese, kann ich nur einen kleinen Theil der Zeile mit Einem Blicke deutlich (direct) sehen, und muss die Macula lutea nach und nach den Stellen, welche deutlich gesehen werden sollen, gegenüber bringen. Dabei nehme ich die Umgebung des deutlich Gesehenen durch indirectes Sehen wahr, welches je weiter gegen die Grenzen des Sehfeldes desto minder deutliche Wahrnehmungen gestattet, selbst dann, wenn ich meine Aufmerksamkeit, nicht aber die Sehachse, auf ein solches seitlich gelegenes Object lenke.

Das directe Sehen gibt uns das Bild eines Objectes, das indirecte vermittelt vorzüglich das *Auffassen des Räumlichen*, des *Neben-, Über-* und grösstentheils auch des *Hintereinanderseins der Objecte im Sehfelde*. Viele behaupten, dass wir nur das Neben- und Übereinandersein der Objecte unmittelbar mit dem Blicke auffassen, dass die Wahrnehmung der dritten Dimension (Tiefe, Entfernung *vor* uns) erst durch andere Hilfsmittel zu Stande gebracht werde. Es ist aber die Wahrnehmung der Entfernung der Hauptsache nach schon in dem directen und indirecten Sehen, in der gleichzeitigen Erregung der peripherischen Netzhautpartien gegeben, wenn gleich in dem Muskelgefühl (behufs der Convergenz der Sehachsen und der Accommodation) und in der Erinnerung an bereits gemachte Wahrnehmungen wichtige Unterstützungs- und Controllmittel liegen. Was im Sehfelde neben und übereinander liegt, ist auch auf der Netzhaut neben und über einander abgebildet, sobald es Licht dahin senden kann, und wird in dieser räumlichen Anordnung wahrgenommen. Auf der *concaven* Netzhautfläche ist aber gleichzeitig auch die Abbildung *hinter* einander gelegener Objecte, also die Auffassung der dritten Dimension möglich, sobald der näher liegende Gegenstand nicht alles Licht, das der entferntere zum Auge senden kann, abhält. *Wäre die Netzhaut plan, statt concav, dann würden wir in der Auffassung der dritten Dimension bloss auf das Muskelgefühl, die bekannte Grösse und Beleuchtung der Objecte u. s. w. angewiesen sein.*

Was unmittelbar vor meinen Füssen ist, wirft ein Bild auf den vordern Theil der obern Hälfte der Netzhaut; was einige Schritte vor mir liegt, ist auf der Netzhaut eben daselbst etwas weiter hinten abgebildet, und so fort bis zu dem Punkte des Sehfeldes, den ich fixire. So kann ich auf unbekanntem Wege fortschreiten, ohne meinen Blick an den Pfad zu fesseln; die obere Hälfte meiner Netzhaut rapportirt mir bei nur einiger Aufmerksamkeit jedes Hinderniss am Wege, so wie die innere Hälfte mich augenblicklich zum Schliessen der Lider bestimmt, wenn etwa ein Insect von der Seite her

sieh dem Auge nähert. In stockfinsterer Nacht oder in einem langen Stollen sind wir nicht im Stande zu bestimmen, wie weit entfernt ein Licht sei, wenn die zwischenliegenden Objecte nicht beleuchtet sind, gleichviel ob wir ein oder beide Augen offen haben. Selbst wenn uns die Grösse und Helligkeit der Flamme bekannt ist, vermögen wir mit nur geringer Wahrscheinlichkeit auf ihre Entfernung zu schliessen, sobald die Wahrnehmung der zwischenliegenden Objecte fehlt. Dem bekannten Beispiele vom Danebengreifen beim Lichtputzen, wenn das eine Auge geschlossen wird, lässt sich das andere entgegenstellen, dass die meisten Jäger beim Zielen das zweite Auge schliessen. Stellen wir uns, ein Auge verdeckend, vor ein Doppelfenster so, dass der innere (nähere) vertieale Stab den äussern verdeckt, so wird letzterer augenblicklich sichtbar, wie wir das verdeckte Auge öffnen. Der entferntere Stab wird dabei nur mit dem früher verdeckten Auge gesehen. Derselbe Versuch an den horizontalen Stäben vorgenommen, kann diese Erscheinung natürlich nicht darbieten. Dieser Versuch zeigt, wie viel und auf welche Weise das zweite Auge zur Beurtheilung der Entfernung beitragen kann. — Am Anfange einer grossen Ebene stehend, welche am Ende durch einen Berg begrenzt wird, sind wir nicht im Stande, die Länge der Ebene (Entfernung des Berges von unbekannter Grösse) zu schätzen, weil gerade Linien von einzelnen Punkten der Ebene durch den Kreuzungspunkt der Richtungslinien gezogen auf eine unverhältnissmässig kurze Strecke der Netzhaut fallen; beschauen wir aber dieselbe Ebene von dem Berge aus, so schätzen wir ihre Länge gewiss viel richtiger, weil jetzt einzelne Punkte (Objecte) derselben neben, eigentlich hinter einander auf der obern Netzhauthälfte abgebildet werden können. Stellen wir uns an das Ufer eines eben so langen Sees, wie die eben supponirte mit mannigfachen Objecten besetzte Ebene, so schlagen wir auch bei gleicher Höhe unseres Standpunktes über dem Wasserspiegel, wie früher über der Ebene, die Länge des Sees geringer an, als die der Ebene. Es mag uns diese Thatsache auf den ersten Blick vielleicht ebenso überraschen, als wenn wir zum ersten Male hörten, es können auf der Oberfläche eines Berges nicht mehr Bäume stehen, als auf einer Ebene, welche der horizontalen Grundfläche des Berges gleicht; und doch ist eins so richtig, als das andere. — Einen von *Dove* geführten Beweis dafür, dass wir die sogenannte dritte oder Tiefendimension des Raumes (der Körper) ohne Mitwirkung der Muskelthätigkeit aufzufassen vermögen, werden wir beim Bespreehen des Einfachsehens mit zwei Augen anführen.

So wie das directe und indirecte Sehen sich gegenseitig unterstützen und ergänzen, so stehen sie auch in einem gewissen *Gegensatze* zu einander. Sehen wir durch ein dünnes Rohr, oder schliessen wir die Erregung der peripherischen Netzhautpartie dadurch aus, dass wir eine dunkle Scheibe mit einer kleinen Öffnung nahe vor das Auge halten, so macht die ausschliessliche Erregung der centralen Netzhautpartie einen viel stärkeren Eindruck, lässt das Object nicht nur schärfer, sondern auch heller hervortreten. Wird dagegen beim Fixiren eines Objectes eine seitlich gelegene Netzhautpartie durch ein stärker leuchtendes Object, z. B. ein Kerzenlicht, eine spiegelnde Fläche angeregt, so erscheint das fixirte Object minder deutlich. Unverhältnissmässig starke Erregung der zum directen Sehen dienenden Netzhautpartie ist nicht minder nachtheilig, als das Gegentheil. Auf dieses Gesetz basiren sich

die Vorschriften über die Beleuchtung der Objecte des Sehfeldes, durch deren Nichtbeachtung eine Menge gesunder Augen verdorben werden. Am meisten Verstösse gegen diese Vorschriften werden von jenen begangen, welche ihre Augen viel zu feinen Arbeiten verwenden, besonders bei künstlicher Beleuchtung (mit vorwaltenden gelben und rothen Strahlen). Bald fehlt man darin, dass man alles Licht auf das Object des directen Sehens concentrirt und das übrige Sehfeld nahezu dunkel lässt, bald dadurch, dass man durch zu niedrig gestelltes Licht, durch zur Seite oder unten befindliche, zu viel Licht reflectirende (spiegelnde) Objecte die peripherischen Netzhautpartien zu stark erregt.*)

Die Einrichtung des Auges, dass vermöge des dioptrischen Apparates nur in der Gegend des hintern Poles die relativ schärfsten und hellsten Bilder entworfen werden können, und dass die Empfindlichkeit der Netzhaut von der Ora serrata gegen die Macula lutea hin gradatim zunimmt, in dieser selbst aber am grössten ist, zwingt uns nach dem allgemeinen Gesetze, dass Reflexbewegungen erfolgen, um eine Function möglichst vollkommen vor sich gehen zu machen, schon in früher Kindheit, den hintern Pol des Auges jenem Objecte des Sehfeldes gegenüber zu stellen, welches eben die Netzhaut vorwaltend erregt und Gegenstand der Aufmerksamkeit wird. Da nun dieses in jedem Auge für sich in gleicher Weise geschieht, mithin die Sehachse eines jeden Auges auf das Object gerichtet werden muss, so ergibt sich als Folge der genannten Einrichtung die *correspondirende Stellung und Bewegung der Augen zum Objecte des directen Sehens.* Schon in den ersten Lebenstagen erfolgen *concomitirende Bewegungen* beider Bulbi; beide werden gleichzeitig links, rechts, nach oben u. s. w. gerollt. Diese Bewegungen müssen als aus einem angeborenen Verhältnisse der betreffenden Nerven zu den Centralorganen hervorgehend betrachtet werden. Sie erfolgen zunächst unabhängig von Erregung der Netzhaut durch äussere Objecte, und unabhängig vom Willenseinflusse. *Reflexbewegungen,* angeregt durch Sinneseindrücke (auf das Seh- oder Hörorgan) erscheinen erst dann, wenn es bereits zur Bildung von Vorstellungen, zur Erinnerung an schon gehabte Eindrücke gekommen ist. Durch den Einfluss der Sinneseindrücke mittelst Reflexwirkung auf die Muskeln des Auges wird die Stellung und Bewegung desselben dem Sehen untergeordnet, die concomitirenden Bewegungen erfolgen nicht mehr automatisch, sondern durch den Reflexeinfluss von der Netzhaut aus beherrscht als *associirte,*

*) Ob der Gebrauch der von *Donders* bei Hornhauttrübungen vorgeschlagenen stenopäischen Brillen, welcher mir gegen dieses Gesetz zu verstossen scheint, nach längerer Zeit nicht etwa der Netzhaut nachtheilig werden könne, muss vorläufig der Ermittelung durch Erfahrungen überlassen werden.

dem Sehacte dienende und durch denselben geregelte. Müssen aber die Sehachsen aus dem oben angegebenen Grunde jenem Objecte, welches die Aufmerksamkeit vorwaltend erregt, nothwendiger Weise zugewendet werden, dann macht der Wechsel in der Entfernung des Objectes nebst den associirten noch eine andere Art von Bewegungen nothwendig, die der gleichnamigen Muskeln, welche jener der gleichseitigen (links, rechts etc.) entgegen gesetzt ist, ohne sie auszuschliessen. Es ist diess die *accommodative* Bewegung, welche bewirkt, dass die Sehachsen bald näher bald weiter vor dem Auge sich in dem Objecte treffen, gleichviel ob die Bulbi vorwärts, links, rechts, auf- oder abwärts gerichtet sind. Die concomitirenden Bewegungen sind, weil auf einem angeborenen Verhältnisse beruhend, schon beim Neugeborenen vorhanden, und gehen nie verloren, ausser wenn die Muskeln spastisch oder paralytisch afficirt werden. Ihre Umgestaltung zu associirten und das Auftreten der accommodativen Bewegungen hängt von der Entwickelung und Integrität der Netzhautthätigkeit ab. Blindgeborene und frühzeitig Erblindete zeigen stets nur concomitirende Augenbewegungen. Augen, deren Function von früher Jugend an beträchtlich gestört ist, z. B. durch Hornhautnarben, unvollständige Linsentrübung, Netzhautabnormitäten, bieten nebst associirten auch accommodative Bewegungen dar, aber beide meist ungeregelt und unstät. Bleibt aber die Function auch nur des einen Auges intact, so sind die associirten Bewegungen beider Augen geregelt, und die accommodativen des erkrankten fehlen nur dann, wenn seine Function frühzeitig beeinträchtigt wurde oder völlig verloren ging. Diess beweist, dass der durch Reflex hervorgerufene Impuls zu den Bewegungen jederzeit vom Centralorgane auf beide Augen zugleich gerichtet ist, wie wir diess bereits bei den Irisbewegungen kennen gelernt haben. Später, wenn der Wille die Muskeln influenzirt, sind nicht nur die associirten, sondern auch die accommodativen Bewegungen bereits in ein so stabiles Verhältniss zu einander getreten, dass es ihm nur schwer gelingt, sich gegen dasselbe geltend zu machen. Im Allgemeinen ist es unmöglich, ein Auge allein nach einer andern Richtung als das andere zu bewegen. Wir können für gewöhnlich nur, wie es nach den Gesetzen der Association und Accommodation gleichsam vorgezeichnet ist, die gleichseitigen oder die gleichnamigen Muskeln zugleich durch den Willen in Thätigkeit zu setzen. Indem jedoch, wie schon bemerkt, die associirte Thätigkeit die accommodative nicht ausschliesst, können wir auch bei links, rechts, auf- oder abwärts gerichtetem Blicke die Convergenz der Sehachsen abändern. Während es aber dem Willenseinflusse nur in sehr beschränktem Masse gelingt, abändernd in diese Verhältnisse

einzugreifen, z. B. das eine Auge gradaus, das andere einwärts zu stellen, bewirken Störungen in der Function der einen Netzhaut oft, und selbst in spätem Alter durch Reflexaction Abänderungen (Schielen), zum Zeichen, wie wichtig der Einfluss der Netzhaut auf die Stellung und Bewegung der Augen ist. Ein analoges Verhältniss wie zwischen der Netzhaut und den dem Sehacte dienenden Muskeln findet zwischen dem Gehör und den die Sprache vermittelnden Muskeln statt.

Aus diesem Verhältnisse der Muskeln zur Netzhaut ergibt sich auch die bündigste Antwort auf die oft gestellte Frage, warum wir die *Gegenstände aufrecht sehen*, da doch das Bild auf der Netzhaut ein umgekehrtes ist. Damit, dass man sagt, das Bild ist nur für das beschauende, nicht aber für das durch die Lichtwellen selbst erregte Auge umgekehrt, ist noch nicht erklärt, warum wir einen Eindruck, der auf einen vom Centralpunkte der Netzhaut links, oben u. s. w. gelegenen Punkt geschieht, im Bewusstsein auf ein vom Centralpunkte des Sehfeldes (Ende der verlängerten Sehachse) rechts, unten u. s. w. gelegenes Object beziehen. Wir müssen, wie *Volkmann* bemerkt, um ein auf der Netzhaut links vom Centrum abgebildetes, also im Sehfelde rechts liegendes Object zum Gegenstande des directen Sehens zu machen, das Auge rechts bewegen, und werden uns dieser Bewegung bewusst. Eben dieses Bewusstwerden der Bewegung ist nothwendig, wenn sich die Begriffe von rechts, links, oben u. s. w. entwickeln sollen.

Ein von Kindheit an Blinder lernte nach gelungener Beseitigung des grauen Staares mit dem linken Auge sehen, welches einwärts schielte. „Für ihn lagen also die Gegenstände des deutlichen Sehens bei unangestrengtem Auge rechts, und es bildete sich bei ihm erfahrungsmässig die Vorstellung: die Gegenstände des deutlichsten Sehens liegen auf der Seite der rechten Körperhälfte. Jetzt wurde der innere Augenmuskel durchschnitten, und das Auge stellte sich unbewusster Weise gerade nach vorn. Natürlich musste er auch jetzt meinen, der deutlichste Theil des Gesichtsfeldes läge nach rechts, denn das Muskelgefühl war nach wie vor dasselbe, und eben das Muskelgefühl bedingt die Vorstellung der Richtung.“ *Volkmann.**)

Ist auf diese Weise die Nothwendigkeit eingetreten, dass wir ein Bild, unterhalb des Centralpunktes der Netzhaut entworfen, i. e. eine Erregung der Netzhaut durch Licht auf ein Object beziehen, welches im Sehfelde oberhalb der Sehachse liegt, dann wird auch eine durch Druck auf den Bulbus gesetzte Erregung der Netzhaut so wahrgenommen, als ginge sie von der entgegengesetzten Seite aus. Drücken wir auf den einen Bulbus z. B. hinter der Insertion des M. rectus internus, so gelangt die Erregung der Netzhaut als leuchtender Kreis so zum Bewusstsein, als schwebe derselbe an der Schläfeseite vor dem Auge

*) Wagner's Handwörterbuch, Sehen, Bd. III. S. 344.

im Sehfelde. Lässt man Nachts die Strahlen einer Kerzenflamme durch eine Linse von etwas grösserer Öffnung und mässiger Brennweite ($^1/_2$—1″) gerade in ihrer Vereinigungsweite auf die Sclerotica vom äussern Winkel her einfallen, jedoch etwas mehr als 3‴ hinter dem Hornhautrande, so sieht das davon getroffene (stark einwärts zu wendende) Auge einen Lichtkreis von der Nasenseite her vorschweben, welcher auf und ab oder vor- und rückwärts geht, so wie die möglichst concentrirte Lichtscheibe durch Bewegung des Brennglases auf der Sclera ab- oder auf-, rück- oder vorwärts bewegt wird. — Wenn man diese Erscheinung damit bezeichnet, dass man sagt, die Netzhaut *projicire die Empfindung nach aussen durch den Kreuzungspunkt der Richtungslinien,* so darf man beim Gebrauche dieses bequemen Ausdruckes nie vergessen, dass er ein figürlicher ist. Wer demnach sagt, wir sehen aufrecht, weil jeder Punkt der Netzhaut durch Licht, Druck u. s. w. erregt, die Empfindung durch den Kreuzungspunkt nach aussen projicirt, der gibt hiermit keine Erklärung, sondern nur eine leicht verständliche Beschreibung.

Die eben besprochene Orientirung im Sehfelde setzt voraus, was *Volkmann, Burow, Valentin* u. A. sichergestellt haben, dass das Auge bei seinen Bewegungen keine Locomotion, sondern Rotationen um einen fixen Punkt erleidet, welcher sich ohngefähr in der Mitte der Sehachse, zwischen dem vordern und hintern Pole des Auges befindet. Die relative Lage dieses *Drehpunktes* zum Knochengerüste der Orbita bleibt sowohl bei den assoeiirten als bei den accommodativen Bewegungen der Bulbi immer eine und dieselbe. Der Abstand beider Drehpunkte von einander blieb bei *Volkmann's* Augen constant 2,4‴, während die Augen sich den verschiedensten Entfernungen zwischen der weitesten Ferne bis zu 4″ accommodirten. Bei verschiedenen Individuen ist der Abstand der Drehpunkte (Bulbi) von einander etwas verschieden; bei einem und demselben Individuum ändert sich die Lage nur in so fern, als starke Abmagerung ein mässiges Zurücksinken der Bulbi in die Orbita zur Folge hat.

Zu den eben besprochenen Verhältnissen in innigster Beziehung steht die Thatsache, dass wir mit beiden Augen zugleich jedes Object *einfach sehen,* welches uns doppelt erscheint, sobald die Sehachsen sich nicht in ihm treffen. Dieses *Doppeltsehen* wird das binoculäre genannt, zum Unterschiede von dem monoculären, von welchem später die Rede sein wird. Es ist Thatsache, dass wir die Objecte, welche das Sehfeld bilden, alle einfach sehen, sobald die Augen jene Stellung zu einander behaupten, welche sie nach dem Gesetze erhielten, dass jedes Auge mit der empfindlichsten Stelle dem Objecte des deutlichen Sehens zugelenkt werden muss. Dann treffen oder kreuzen sich die Sehachsen in diesem Objecte. Läge die empfindlichste Stelle einmal nicht im hintern Pole des Auges, dann würde auch die gerade Linie, welche den

hintern Pol mit dem vordern verbindet, für dieses Auge nicht mehr die Sehachse genannt werden können, oder man müsste sagen, dass in diesem Falle Einfachsehen beider Augen ohne Kreuzung der Sehachsen im Objecte stattfinde. Wir werden von diesem, wenn überhaupt, so gewiss höchst selten vorkommenden Zustande vorläufig absehen. Ist nun der hintere Pol als die zum deutlichen Sehen geeignetste Stelle eines jeden Auges dem Objecte zugewendet, dann reihen sich um das Bild dieses Objectes die Bilder der übrigen Gegenstände des Sehfeldes so an, dass jedes seine Lage auf einer entsprechenden Netzhautstelle hat, auf einer Stelle, welche jene desselben Bildes in dem zweiten Auge decken würde, wenn man die eine Netzhaut ohne sonstige Verrückung in die andere hineingelegt denkt. Man nennt je zwei Stellen, welche sich bei dieser Ineinanderlegung decken würden, congruent oder *identisch*. Nach *Volkmann* sind je zwei Stellen identisch, welche nach der gleichnamigen Richtung hin, z. B. beiderseits nach oben, oder beiderseits nach links, unter demselben Längen- und Breitengrade liegen, falls man sich jede Netzhaut gleich der Hemisphäre eines Globus vom Centrum der Macula lutea (Pol) bis zur Ora serrata (Äquator) durch Meridiane und Parallelkreise gleichmässig eingetheilt denkt.

Unter der Voraussetzung, dass jedes Auge mit der empfindlichsten Stelle demselben Objecte des Sehfeldes zugelenkt ist, entsprechen sich aber nicht nur die zwei centralen, sondern auch immer je zwei seitliche Bilder, durch dasselbe Object zu Stande gebracht, nebst der correspondirenden Lage auch in Grösse, Form, Farbe und Helligkeit, wenn das Object zu beiden Netzhäuten Licht senden kann, und der dioptrische Apparat des einen Auges dem des andern völlig gleich ist. Es ist dann auch die Richtung der betreffenden Lichtkegel im Glaskörper relativ zur Totalität der Netzhaut in dem einen Auge wie in dem andern. Unter solchen Umständen entspricht demnach je einem Bilde eines Objectes in dem einen Auge ein ganz gleiches oder identisches in dem andern. Die Empfindung wird aber erst dann identisch, wenn auch die Empfindlichkeit der betreffenden Netzhautstellen und die Fortleitung zum Centralorgane mindestens nahezu die gleiche ist.

Bei völliger Identität der Empfindung werden wir uns des Doppeltseins des Eindruckes nicht bewusst. Je lebhafter die Erregung der Netzhäute, desto strenger ist die Anforderung an Übereinstimmung der Bilder. Daher je weiter von der Macula lutea ein Bild zu liegen kommt, desto weniger streng nöthig ist die völlige Gleichheit mit dem entsprechenden Bilde des andern Auges. Je feiner der Gegenstand, der erkannt werden soll, desto nothwendiger ist Gleichheit der Eindrücke.

Das Wegfallen der Erregung des einen Auges wird von uns in der Regel gar nicht wahrgenommen; wir sehen die meisten nahen Körper an einem oder dem andern Theile nur mit dem einen Auge, ohne es zu wissen, bis wir das andere Auge verdecken. Die völlige Ausschliessung des einen Auges vom Sehacte fällt uns gar nicht oder nur durch geringe Verminderung der scheinbaren Helligkeit oder durch Beschränkung des Sehfeldes nach der betreffenden Seite hin auf.

Bei *ungleich starker* Erregung beider Netzhäute wird der durch das stärker angesprochene Auge bewirkte Eindruck bald unterstützt, bald geschwächt, bald ganz allein wahrgenommen (der schwächere unterdrückt). Der Grund der Ungleichheit der Erregung liegt entweder im Netzhautbilde (dioptrischer Apparat) oder in der Netzhaut selbst (Stumpfheit). Unterstützt wird das besser sehende Auge durch das schwächere im Allgemeinen bei jenen Functionen, welche keine scharfen Eindrücke erfordern, gestört hingegen dann, wenn es sich um feinere Wahrnehmungen und Auseinanderhaltung kleinerer Netzhautbilder handelt. Die relativ zu schwache Erregung des einen Auges kann aber auch (durch Abstraction der Aufmerksamkeit?) ganz unterdrückt werden, so dass sie gar nicht Gegenstand der Wahrnehmung wird. Die Unterdrückung gelingt um so leichter, je schwächer die Erregung in dem einen relativ zu der Erregung in dem andern Auge ausfällt. Durch Abschwächung der stärkeren Erregung (z. B. durch ein vor das stärkere Auge gehaltenes getrübtes oder dunklerfarbiges Glas) kann die Erregung des andern Auges wieder zum Auftauchen in der Wahrnehmung gebracht werden. — *Ungleichartige Erregung* durch verschiedenfarbiges Licht (farbige Gläser, prismatische Farben u. s. w.) zeigt je nach der Qualität und Intensität (des durchgelassenen Lichtes) bald eine Art von Verschmelzung der beiden Eindrücke, bald wechselnde oder constante Unterdrückung des einen Eindruckes (Wettstreit der Sehfelder). Diese Thatsachen ergeben sich theils aus Beobachtungen an Kranken, theils aus Versuchen mit leicht und stark angerauchten, mit farbigen, mit concaven und convexeu Gläsern, mit Mydriaticis (Veränderung des Refractionszustandes), am schönsten aber in Versuchen mit dem *Wheatstone'schen Stereoskop.*

„Da die Ansicht eines mit dem rechten Auge betrachteten Objectes von drei Dimensionen, wenn dieses nicht zu entfernt ist, eine andere ist, als die mit dem linken erhaltene, so schloss *Wheatstone* (1838), dass wir einen Körper als solchen sehen mittelst zweier verschiedener Netzhautbilder. Diese Überlegung führte ihn zu der Frage, was geschehen würde, wenn anstatt des Objectes selbst die Projectionen seines Bildes auf eine ebene Fläche, welche genau so nachgezeichnet wären, als sie einem Auge allein erscheine müssen, gleichzeitig jedem Auge dargeboten würden. Diese Frage beantwortete das von ihm erfundene Spiegelstereoskop durch die merkwürdige Erscheinung, dass wir statt der

beiden Projectionen nur den Körper selbst sehen.“ — „Gegen die *Wheatstone*'sche Erklärung machte *Brücke* (1841) geltend, dass das Urtheil über die Entfernung eines Gegenstandes, wenn uns die perspectivischen Hilfsmittel für die Schätzung derselben abgehen, nur aus dem Bewusstsein der Convergenz der Schachsen sich bildet, unter der wir denselben sehen; die in uns hervortretende Vorstellung, dass das, was wir sehen, als Körper erscheine, involvire daher das Factum, dass verschiedene Punkte in dem Angeschauten unter verschiedener Sehweite gesehen werden. Wir schliessen daher aus der Veränderung der Convergenzpunkte der Sehachsen auf einen Körper, indem wir abwechselnd die näheren und die entfernteren Theile derselben ins Auge fassen.“ — „In einem dunkeln Zimmer stellte ich ein gewöhnliches Spiegelstereoskop so auf, dass die beiden Zeichnungen desselben von einer Lampe gleich hell beschienen waren. An die Stelle der Lampe wurde nun eine sich selbst entladende *Lane*'sche elektrische Flasche gestellt, welche bei gleichbleibendem Drehen der Elektrisirmaschine stets nach bestimmten Zeitintervallen sich entlud. Dadurch wurde es möglich, auf die momentane Erscheinung sich vorzubereiten. Ich sowohl als Andere, denen ich diese Versuche zeigte, sahen vollkommen deutlich das körperliche Relief, mitunter aber auch die beiden Projectionen, aus denen es entsteht. Nach den Versuchen von *Wheatstone* ist die Dauer des Leuchtens eines elektrischen Funkens kürzer, als der millionste Theil einer Secunde. Während dieser Zeit müsste also der Convergenzwinkel der Augenachsen mindestens einmal um mehr als vier Grade verändert werden. Ob dies wahrscheinlich, mögen die Physiologen entscheiden.“ *Dove*. Nach *Volkmann's* Versuchen nimmt die kleinste Augenbewegung ohngefähr 0,3 Secunde in Anspruch, und nach *Helmholtz* pflanzt sich in den empfindenden Nerven ein Eindruck mit einer Geschwindigkeit von 180 Fuss in einer Secunde fort.

Vollständig zu erörtern, warum bei den Versuchen mit verschiedenfarbigen Gläsern der eine Beobachter die Mischfarbe sieht, ein anderer dagegen nicht, würde uns hier zu weit führen; es genüge, aus *Dove's* Schrift nur einige Stellen herauszuheben. „Wenn man dem rechten Auge eine andere Farbe darbietet als dem linken, sahen Einige eine Farbe nach der andern, Einige farbige Flecken der einen neben farbigen Flecken der andern, endlich Einige die aus beiden Farben entstehende Mischungsfarbe. Streng genommen liegt in dieser Beschreibung das Gemeinsame, dass Alle zugeben, dass unter gewissen Bedingungen eine Combination beider Farben möglich sei, denn das Nacheinander muss einen Durchgangspunkt haben, wo die abklingende Farbe ebenso stark wird als die in das Bewusstsein tretende, das Nebeneinander muss Stellen des Überganges haben, da die Flecken nebeneinander sich nicht scharf gegen einander abgrenzen.“ — „Aus Versuchen — in der citirten Schrift nachzulesen — folgt, dass die Convergenzlinien beider Augen bei deutlichem Sehen für rothes Licht einen spitzern Winkel bilden, als für blaues. Hält man daher vor beide Augen dasselbe farbige Glas, so wird sich, wenn man mit der Farbe des Glases wechselt, die Accommodation ändern müssen. Für die, welche mit beiden Augen gleich gut sehen, wird die Accommodation bei dem gewöhnlichen Sehen für beide Augen stets dieselbe sein, proportional nämlich dem Winkel der Convergenzlinien beider Augen. Hält nun ein solcher Beobachter vor das eine Auge ein farbiges Glas, vor das andere ein andersfarbiges, so stellt er den Augen die Aufgabe, die gleiche Accommodation beider oder wenigstens das Verhältniss derselben unter der Voraussetzung, dass sie für beide Augen nicht gleich sei, zu verändern, und da dieser Aufgabe nicht genügt werden kann, so werden sich die Bilder nicht decken, sondern aus sich kreuzenden Richtungen auf eine Fläche projicirt werden, die nicht im Durchschnittspunkte beider Richtungen liegt; und in der That dieselben Erscheinungen,

wie im Stereoskop, treten, freilich weniger deutlich, auch beim gewöhnlichen binocularen Sehen eines mit weissen Linien auf schwarzem Grunde gezeichneten Gegenstandes hervor, nämlich ein paralleles Übereinanderlegen einander berührender farbiger Linien, wenn man mit dem rechten Auge durch ein Glas ihn betrachtet, dessen Farbe eine andere ist, als die des Glases, durch welches er gleichzeitig mit dem linken Auge gesehen wird."

Seit dem Erscheinen von *J. Müller's* genialer Abhandlung über die Physiologie des Gesichtssinnes (Leipzig 1826) hat man sich fast allgemein gewöhnt, das Einfachsehen mit zwei Augen aus der sogenannten Identität der Netzhäute als etwas Angeborenem zu erklären. Es soll immer nur je ein und dasselbe Element der einen Netzhaut mit je einem und demselben Elemente der andern Netzhaut sich zu Einer Empfindung vereinen können, gleichwie auf zwei gleich eingetheilten Hemisphären nur je ein Punkt unter dem gleichen Längen- und Breitengrade liegen kann, und dieses Verhältniss soll nicht bloss in der schon oben besprochenen, in der That nachgewiesenen und anatomisch hinreichend begründeten verschiedenen Vertheilung der Empfindlichkeit der Netzhaut, sondern noch in einer andern angeborenen Einrichtung bedingt sein. Nach *Müller's* Ansicht sollen nämlich immer je zwei solche Punkte oder Elemente der einen oder der andern Netzhaut durch eine gemeinschaftliche Wurzel im Centralorgane vertreten sein, und hätte das Chiasma nerv. opt. diese Einrichtung zu vermitteln. Eine jede Faser des rechten Tractus opticus theile sich im Chiasma in zwei, davon die eine, an der rechten Seite direct fortlaufend, zur rechten (äussern) Hälfte des rechten Bulbus gehe, während die andere sich mit den vom linken Tractus opticus herüber kommenden kreuze und zur rechten (innern) Hälfte des linken Bulbus verlaufe. Diese Erklärung beruht theils auf unerwiesenen, theils auf geradezu irrigen Voraussetzungen. Unerwiesen, wie *Müller* l. c. S. 93 selbst zugibt, ist das hier supponirte Verhalten der Opticus- und Retinafasern. Irrig aber ist die noch in die neuesten physiologischen Abhandlungen aufgenommene Behauptung, dass Erkrankung des einen (z. B. rechten) Tractus opticus Lähmung des gleichseitigen (rechten) Netzhauthälften bewirke. *Müller* wurde offenbar durch *Wollaston's* Angaben irre geführt, welcher durch Beobachtung von bilateraler Hemiopie theils an sich selbst, theils an zwei Freunden zu einer Hypothese veranlasst worden war, welche die Grundzüge der *Müller*'schen enthält. *Wollaston**) war zweimal von Hemiopie befallen worden, das erste Mal nach einer hastigen, 2—3stündigen Bewegung, und etwa 20 Jahre später ohne nachweisbare Veranlassung. Das erste Mal fand er plötzlich, dass er von einem Menschen nur die *linke* Hälfte des Antlitzes sehen, von dem Worte „Johnson" nur die Silbe „son" erblicken konnte; es war einerlei, ob er mit dem rechten oder mit dem linken Auge schaute. Diese Blindheit war nicht so vollständig, dass sie bis zur absoluten Schwärze reichte, sie war gewissermassen eine schattige Dunkelheit ohne deutlichen Umriss. Das Übel war in ohngefähr einer Viertelstunde ganz vergangen. Bei dem zweiten Anfalle konnte er nur das *rechte* Auge einer gegenüberstehenden Person wahrnehmen, die Blindheit erstreckte sich jetzt nach rechts von dem Punkte, auf welchen seine Augen gerichtet waren, durch etwa 20 Minuten. — Bei einem Freunde entwickelte sich einige Tage nach heftigem Kopfschmerze gegen den linken Schlaf hin andauernde Hemiopie; die Blindheit war in Bezug auf alle Gegenstände vollständig, welche vom Mittelpunkte des Sehfeldes rechts lagen. Die Affection war in beiden Augen gleich und bestand in Unempfindlichkeit der Retina auf der linken Seite

*) Philosophical Transactions for 1824, Part I. p. 224.

jedes Auge. — Ein anderer Freund hatte an dieser Krankheit durch 16—17 Jahre gelitten, sobald sein Magen in beträchtlichem Grade gestört war; die Blindheit war jederzeit rechts vom Mittelpunkte des Auges, und zwar (höchst wahrscheinlich) beiderseitig immer durch 15—20 Minuten eingetreten, dann aber vollständig verschwunden. *Makenzie*, aus dessen prakt. Abhandlung über die Krankheiten des Auges diese Angaben auszugsweise entlehnt sind, bemerkt, dass bei dem Umstande, wo die Maeula lutea jederseits nach aussen vom Sehnerveneintritte liegt, eine solche Vertheilung der Fasern, wie die hier supponirte, nicht wohl denkbar sei, man vielmehr die Retina als einen Plexus betrachten müsse, von welchem jeder Punkt Fasern enthält, die von jeder Seite des Gehirnes herkommen. Mehr Gewicht, als auf dieses Raisonnement, legte er jedoch auf den Umstand, dass bei weitem der grössere Theil von Thatsachen, welche uns die Pathologie und Experimentalphysiologie zur Lösung dieser Frage geliefert haben, zum Beweise dienen, *dass Krankheiten und Verletzungen, welche die eine Seite des Gehirnes treffen, nur Amaurosis in dem einen Auge, nicht aber Hemiopie in beiden Augen erzeugen.* — Mag man für die *Müller*'sche Hypothese was immer für Argumente anführen, die Thatsachen, welche uns die Beobachtung am Krankenbette und am Sectionstische rücksichtlich der anatomischen Begründung derselben geliefert hat, sprechen entschieden nicht dafür, vielmehr dagegen. Wollte der Patholog in Fällen monolateraler Amaurosis, deren Ursache erwiesenermassen nicht in der Netzhaut gesucht werden könnte, gemäss der *Wollaston-Müller*'schen Theorie den Sitz der Krankheit im Sehnerven diesseits des Chiasma suchen, so würde er gewiss ebenso oft fehlen, als wenn er aus Unempfindlichkeit der gleichseitigen Netzhauthälften, selbst wenn diese permanent wäre, auf monolaterale Erkrankung jenseits des Chiasma schlösse. Die Veränderungen, die man in *Wollaston's* Gehirne etwa 5 Jahre nach der Publication obigen Aufsatzes fand (Umwandlung des rechten Thalamus in eine fast hühnereigrosse Gesehwulst, braune Färbung und geringere Consistenz des rechte Tractus opticus), konnten, wie *Makenzie* bemerkt, mit den Anfällen von Hemiopie in Verbindung stehen, aber auch nicht; denn bei dem ersten Anfalle hatten die nach links, bei dem zweiten die nach rechts befindlichen Gegenstände ein dunkles Aussehen. Fälle von bilateraler Hemiopie, welche zu unbestimmten Zeiten und ohne Zeichen von Hirnleiden auftritt, zu Schlüssen auf eine anatomische Begründung zu benutzen, ist nach unseren bisherigen Kenntnissen über Nervenleiden noch nicht gestattet.

Sehen wir aber auch ab von der Beziehung, in welche man bei dieser Theorie des Einfachsehens die Nervenfaservertheilung in den Netzhäuten zum Chiasma und zum Gehirn gebracht hat, so darf auch die andere Hälfte dieser Theorie noch nicht ohne Weiteres und ohne alle Einschränkung aufgenommen werden, die nämlich, dass immer nur dieselben zwei Punkte oder Elemente der beiden Netzhäute sich zu Einer Empfindung vereinen können. Da der Drehpunkt des Auges nicht mit dem Kreuzungspunkte der Richtungslinien zusammenfällt, und da die Bulbi selbst in der hintern Hälfte keine regelmässige Gestalt besitzen, so ist schon in vorhinein nicht zu erwarten, dass bei den verschiedenen Stellungen, in denen wir doch einfach sehen, auch die mehr peripherischen Bildpunkte immer auf dieselben anatomisch correspondirenden Netzhautelemente fallen. Für Bilder auf der Macula lutea und allenfalls noch der nächsten Umgebung kann die Asymmetrie der innern und äussern Hälfte eines jeden Bulbus und das Nichtzusammenfallen des Dreh- und Kreuzungspunktes niemals von Bedeutung sein, wohl aber für weiter entfernt gelegene Punkte. Dass wir die theoretisch (nach der *Müller*'schen Annahme) zu erwartenden Doppelbilder im gewöhnlichen Sehen nicht wahrnehmen, ist schon

Volkmann aufgefallen, kann aber weder aus der Schwäche der Sehkraft seitlicher Partien, noch aus den ungünstigen Accommodations-Verhältnissen für die seitlichen Bilder, noch endlich aus dem sogenannten Wettstreite anatomisch-identischer Netzhautpunkte oder aus Mängeln in der Aufmerksamkeit erklärt werden. Fixirt man mit beiden Augen irgend ein nicht zu weit entferntes kleines Object und stellt eine Kerzenflamme so weit seitwärts auf, als nur möglich ist, ohne dass der Nasenrücken die Flamme für das eine Auge verdeckt, so ist man nicht im Stande irgend eine Verdoppelung der Flamme wahrzunehmen, mag man sie abwechselnd höher oder tiefer, näher oder entfernter aufstellen. Hält man aber bei demselben Vorgange ein Prisma mit einem brechenden Winkel von 5—7 Graden, so sieht man nicht nur das fixirte Object, sondern auch die Flamme doppelt. Wenn aber zugegeben werden muss, dass peripherisch gelegene Theile der Netzhaut beim gewöhnlichen Sehen sehr oft mit relativ differenten Punkten demselben Objecte zugewendet sind, und wir dennoch auch bei lebhafter, die Aufmerksamkeit gewiss weckender Erregung solcher Punkte, z. B. durch eine seitlich befindliche Flamme, nicht doppelt sehen, so lässt sich gerade für mehr seitlich gelegene Netzhautpartien die *Müller*'sche Auffassung von der Identität der Netzhäute nicht streng durchführen.

Es ist aber zur Erklärung der Erscheinungen, welche in Bezug auf Einfach- und Doppeltsehen vorkommen, keine andere Annahme nothwendig, als die durch den anatomischen Befund hinreichend motivirte, dass das Centrum der Netzhaut relativ am meisten zum Deutlichsehen geeignet ist, und die erfahrungsmässig festgestellte Thatsache, dass wir schon zur Zeit der Entwicklung des Gesichtssinnes genöthigt sind, immer die empfindlichste Stelle eines jeden Auges dem Objecte der Aufmerksamkeit zuzulenken. Sowie durch diese Momente die Thätigkeit der Muskeln in ein bestimmtes und unabänderliches Verhältniss zur Netzhaut gebracht wird, treten auch die einzelnen Partien jeder Netzhaut für sich und beider zu einander in eine bestimmte Beziehung zum Bewusstsein, jede Erregung irgend eines Punktes der einen (und der andern) Netzhaut wird auf einen bestimmten Ort des Sehfeldes bezogen, welcher in so fern fix genannt werden kann, als der Sehwinkel immer derselbe bleibt, und auf diese Weise *werden* die correspondirenden Regionen und Punkte *aus einem anatomischen Grunde, daher nothwendigerweise identisch*, mit um so schärferer Differenzirung (Abgrenzung gegen seitlich gelegene), je näher sie der Stelle des deutlichsten Sehens liegen. Die Erregung eines Netzhautpunktes, welcher z. B. um zwei Grade links oder um drei Grade aufwärts vom Centrum der Macula lutea (inneren Ende der Sehachse) liegt, muss in jedem Auge so empfunden werden, als ob ein erregendes Object um zwei Grade rechts oder um drei Grade abwärts vom Centrum des Sehfeldes (äussern Ende der Sehachse) gelegen wäre. Bei der Lehre vom Schielen wird sich zeigen, dass dieses nicht als Einwurf gegen *diese* Auffassung der Lehre von der Identität aufgestellt werden kann.

Entoptische Erscheinungen. Gegenstand der Wahrnehmung durch den Gesichtssinn können auch Objecte werden, welche sich in oder an den durchsichtigen Medien des Auges selbst befinden. Es sind diess die schon oben erwähnten *entoptischen Erscheinungen (Listing)*, als welche sich auch im physiologischen Zustande vorzüglich die Centralgefässe der Netzhaut und kleine dunkle Körperchen in den durchsichtigen Medien geltend machen, die durch Abhaltung von Lichtstrah-

len des Sehfeldes Schatten auf die übrigens hell beleuchtete Netzhaut werfen, und sofort durch den Contrast hiezu empfunden und für dunkle Objecte des Sehfeldes selbst gehalten werden. Die Schattenbildung setzt im Allgemeinen die Gegenwart von Lichtstrahlen voraus, welche im Glaskörper in einer parallelen, wenig convergenten oder aber divergenten Richtung zur Netzhaut verlaufen; der Schatten kann nur durch den Contrast zur Beleuchtung und Erregung der umgebenden Netzhautpartien und durch Lenkung der Aufmerksamkeit auf die beschatteten, i. e. nicht erregten Netzhautstellen wahrgenommen werden.

Wir haben oben bemerkt, dass, sobald das lichtsendende Object nicht bis zur vordern Brennpunktsebene oder noch näher an das Auge gerückt ist, dem äussern Lichtkegel ein innerer entspricht, dessen Spitze in der entsprechenden Richtungslinie vor, auf oder hinter die Netzhaut fällt, je nach dem Verhältnisse zwischen der Entfernung des Objectes von der Hornhaut und der Entfernung der Netzhaut hinter der Linse. Betrachten wir, was hier ohne erheblichen Fehler geschehen kann, die Vorderfläche der Cornea als die gemeinschaftliche Basis oder Trennungsfläche beider Lichtkegel, so kommt von dieser Vorderfläche ein etwas grösserer Kreis als die jeweilige Pupillengrösse in Betracht. Gesetzt nun, ein Auge, wie in Fig. A, wäre für den leuchtenden Punkt

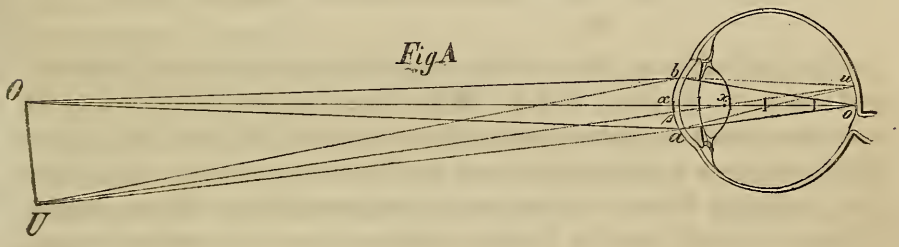

O accommodirt, so würden die bis in den Glaskörper eingedrungenen Strahlen in dem Punkte *O* ein scharfes und helles Bild entwerfen. Befände sich aber im Verlaufe der Richtungslinie *Oxo* ein undurchsichtiger Körper $\alpha\beta$ von einem Durchmesser, der kleiner als der der Pupille ist, so würde trotzdem durch die Randstrahlen noch immer ein scharfes, nur weniger helles Bild vermittelt werden, wenn jener Körper $\alpha\beta$ auf der Cornea, vordern oder hintern Kapsel u. s. w. bis zu einer gewissen Grenze tiefer sitzt, und wir vorläufig davon absehen, dass durch Abhaltung aller Centralstrahlen die Vereinigungsweite eigentlich etwas verkürzt wird. Je weiter rückwärts im Auge sich derselbe dunkle Körper $\alpha\beta$ befände, desto mehr Strahlen des immer enger werdenden Kegels würde er auffangen, endlich alle, und nahe vor der Netzhaut würde

ein ungleich kleinerer Körper hinreichen, sämmtliche Strahlen abzuhalten. (Die punktirten Linien in Fig. A zeigen ohngefähr den Gang der Lichtstrahlen von einem seitlich gelegenen Objectpunkte *U* bis zu ihrer Vereinigung in *u*, um beiläufig ersichtlich zu machen, bei welcher Lage und in welchem Grade dunkle Körper, die nicht in die betreffende Richtungslinie *Uxu* fallen, Einfluss auf das Netzhautbild eines seitlich gelegenen Punktes nehmen können.)

Wäre ein Auge nicht für die Objectdistanz accommodirt, sondern fiele die Vereinigungsstelle der Strahlen eines leuchtenden Punktes merklich vor oder hinter die Netzhaut, dann würde ein dunkler Körper von derselben Ausdehnung wie im vorigen Falle, sobald er irgendwo hinter der Pupille läge, ungleich mehr zur Abhaltung von Strahlen eines oder mehrerer Kegel wirksam sein, wie sich aus der Betrachtung der Figur B ergibt, wo die aus relativ zu grosser Entfernung kommenden Strahlen



des (in der Zeichnung abgestutzten) Kegels *Oba* sich schon in *o* vereinigen, und die Netzhaut erst als Zerstreuungskreis treffen, wogegen die von dem relativ zu nahen Punkte *P* ausfahrenden Strahlen *Pab* sich erst in *p* vereinigen könnten, daher auf der Netzhaut gleichfalls einen (durch die punktirten Linien angedeuteten) Zerstreuungskreis bilden würden. Nimmt man den dunkeln Körper $\alpha\beta$ ebenso gross an, wie im vorigen Falle, und vergleicht, welchen Einfluss er, bei correspondirender Entfernung von der Netzhaut, auf die Abhaltung von Strahlen eines Kegels nehmen kann, so ergeben sich leicht die wichtigsten Anhaltspunkte für die nöthigen Deductionen. — Denkt man sich von α und von β in irgend einer Lage (z. B. gerade in der Mitte der Sehachse) gerade Linien nach *p* gezogen, so gäbe ihr Abstand von einander an der Stelle, wo sie die Netzhaut schneiden, den Durchmesser des Schattens, den $\alpha\beta$ in dieser Lage auf die Netzhaut werfen würde, wenn wir vorläufig nicht in Anschlag bringen, wie viel von dem beschatteten Areal im Kern- und wie viel im Halbschatten liegen würde. Die Grösse des beschatteten Areals würde offenbar verschieden ausfallen, je nach der Entfernung des dunkeln Körpers $\alpha\beta$ von der Netzhaut und je nach der Entfernung des ima-

ginären Vereinigungspunktes *p* von der Netzhaut (Convergenz der durch den Glaskörper zur Netzhaut laufenden Lichtstrahlen). Gleichwie aber ein solcher Schatten einen aliquoten (z. B. 100.) Theil der Netzhaut deckt, nimmt auch der ihm entsprechende Eindruck, für ein reelles Object des Sehfeldes gehalten, immer einen gleichgrossen aliquoten (100.) Theil des Sehfeldes ein, wird mithin beim Blick in die Ferne grösser angeschlagen, als beim Blick in die Nähe, weil wir eben nur den Zustand der Netzhaut empfinden, und weil wir anderweitig erfahren haben, dass ein fernes Object entsprechend seiner Entfernung grösser ist, als ein nahes, sobald beide denselben aliquoten Theil des Sehfeldes einnehmen. — Kennen wir die Thatsache, dass in den durchsichtigen Medien eines jeden Auges immer einzelne elementare Körperchen vorhanden sind, welche unter entsprechenden optischen Verhältnissen hinreichen, Schatten auf die Netzhaut zu werfen, und als solche wahrgenommen werden können, so ergibt uns eine Vergleichung der beiden Figuren A und B beiläufig die Erklärung, warum solche Körperchen, bekannt als fliegende Mücken, vorzüglich bei abnormem Refractionszustande (ungenügender Accommodation) wahrgenommen werden, und warum z. B. der davon gequälte Kurzsichtige dieselben momentan verscheuchen kann, wenn er den Refractionszustand durch eine entsprechende Concavbrille corrigirt, mithin bewirkt, dass die Strahlen sich nicht mehr vor, sondern erst auf der Netzhaut vereinigen.

Rücken wir den leuchtenden Punkt bis in die vordere Brennpunktsebene oder noch näher an das Auge, so werden die auf dasselbe Corneaareal fallenden Strahlen so gebrochen, dass sie endlich durch den Glaskörper unter einander parallel (wie in Fig. C der Cylinder *cdef*), oder divergirend (wie der umgekehrte abgestutzte Kegel *ehcg*) verlaufen. Unter diesen Verhältnissen können dunkle Körper in den durchsichtigen Medien auch dann, wenn sie sehr weit von der Netzhaut entfernt (z. B. auf der Cornea) sitzen und relativ klein sind, sehr leicht Schatten werfen, dessen Areal bei divergentem Lichte sogar noch grösser ausfällt, als der dunkle Körper selbst. Da aber zur Wahrnehmung solcher Schatten helle Beleuchtung der umgebenden Netzhautpartien erforderlich ist, so muss man, um auch ganz kleine Körperchen zur Wahrnehmung zu bringen, in die Gegend der vordern Brennpunktsebene, also 5—6‴ vor die Hornhaut, einen stark leuchtenden Punkt bringen, von welchem aus die Strahlen divergirend aufs Auge gelangen. Auf eine sehr einfache Weise erreicht man

Fig C

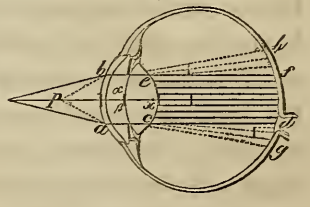

diess, wenn man durch eine möglichst feine Öffnung eines Kartenblattes (mit einer feinen Nadel gestochen) oder einer geschwärzten Metallplatte gegen das Firmament oder auf die matt geschliffene Glaskugel einer Öllampe blickt; auch das kleine Spiegelbildchen eines gut polirten Metallknopfes oder eines Fingerringes, in der oben bestimmten Entfernung fixirt, kann hiezu benützt werden, oder eine Convexlinse von sehr kurzer Brennweite (wie die Objectivgläser von Mikroskopen), wenn man sie einer lichten Fläche gegenüber nahe vor dem Auge hält, u. m. A. Blickt man z. B. durch eine solche feine Öffnung, so bemerkt man zunächst eine lichte Scheibe (*df* in Fig. C), welche der Form und Grösse nach der Pupille entspricht, der Form nach jedoch umgekehrt. Wird während des Experimentes mit dem einen Auge das andere abwechselnd beschattet und beleuchtet, wodurch bekanntlich Erweiterung und Verengerung nicht bloss einer, sondern beider Pupillen bewirkt wird, so erweitert und verengert sich auch die in Rede stehende lichte Scheibe. Hätte die Pupille des experimentirenden Auges eine dreieckige Gestalt mit aufwärts gerichteter Spitze (△), so würde dasselbe die lichte Scheibe dreieckig mit abwärts gerichteter Spitze (▽) wahrnehmen, denn die Strahlen kreuzen sich nicht im Innern des Auges (das von dem Punkte *b* in Fig. C rückwärts tretende Licht gelangt zum Punkte *f*, wird also, falls wir *b* und *f* als oben liegend betrachten, auf einen unten gelegenen Punkt bezogen, oder, wenn wir uns genau an diese Zeichnung halten, da *f* auswärts von der Macula lutea liegt, so wird eine Erregung der Netzhaut an dieser Stelle auf ein einwärts gelegenes Object bezogen). Die bei schleichender Iritis fast constant vorkommenden punktförmigen Beschläge an der hintern Wand der Cornea können auf diese Weise dem Kranken sichtbar gemacht werden, wenn sie noch in dem Hornhautareal liegen, von welchem Licht durch die Pupille eindringen kann; er sieht sie im Gesichtsfelde oben, wenn sie, wie in der Regel, an der untern Hornhauthälfte haften. Bei diesen Experimenten muss die Platte unverrückt am Gesichte und auch das Auge ruhig gehalten werden. — In dieser lichten Scheibe nun sieht auch ein ganz gesundes Auge sehr leicht die unter dem Namen der fliegenden Mücken (*Muscae volitantes, Myodes*) bekannten Ringelchen oder Kügelchen, welche einzeln, meist jedoch perlenschnurförmig angeordnet im lichten Sehfelde auftreten. Sie liegen in verschiedenen Schichten oder Lagen hintereinander. Die der Netzhaut näher liegenden erscheinen dunkler und schärfer begrenzt. Alle bieten eine gewisse Beweglichkeit dar; nicht bloss, dass sie gleichsam ausweichen, wenn man sie, sobald sie zeitlich von der Sehachse auftreten, ins Bereich des directen Sehens bringen

(fixiren) will, sie bewegen sich auch noch ein Moment und eine kurze Strecke im Sehfelde, wenn man das Auge plötzlich still hält, z. B. die Spitze eines Blitzableiters fixirt. Alles spricht dafür, dass diesen Erscheinungen elementare Körperchen der durchsichtigen Medien, besonders des Glaskörpers, zu Grunde liegen, welche unter den gewöhnlichen Verhältnissen von einem gesunden Auge nicht wahrgenommen werden. *Ruete* ist nach seinen Untersuchungen über ihre Lage und objective Grösse geneigt, diese Körperchen für eine Art Zellen zu halten, welche als ein normaler morphologischer Ausdruck einer im Stoffwechsel begriffenen Substanz sich erzeugen. Vor Allem möchte hier wohl an die Epithelialgebilde des Glaskörpers, vielleicht auch der Linsenkapsel zu denken sein. — Durch zahlreiche Experimente der eben angegebenen Art hat *Listing* nachgewiesen, dass sich in den durchsichtigen Medien der meisten Menschen noch andere, mehr weniger dunkle oder das Licht anders brechende Stellen befinden, besonders in der Linse, welche für gewöhnlich das Gesicht nicht merklich beeinträchtigen. Er hat sie als die *beharrlichen Binnenobjecte* des Auges beschrieben und abgebildet. Sie vermitteln so zu sagen den Übergang zu den pathologischen Trübungen, welche sich vermöge ihrer Grösse und Zahl durch Functionsstörung kund geben, und in Bezug auf Sitz und Form dem Kranken durch die oben erwähnten Experimente, dem Arzte aber durch die Untersuchung mit dem Augenspiegel zur Anschauung gebracht werden können. Der Sitz derselben lässt sich ziemlich genau bestimmen, wenn man den leuchtenden Punkt (die Schirmöffnung) langsam vor dem Auge verschiebt, wobei die im Niveau der Pupille liegenden unverrückt bleiben, die vor der Pupille befindlichen sich bei nach rechts gehender Verschiebung nach links, die hinter der Pupille liegenden dagegen nach der gleichnamigen Seite des lichten Sehfeldes zu bewegen scheinen.

Von divergirenden Lichtrahlen wird die Netzhaut auch dann getroffen, wenn zu starkes Licht auf die Sclerotica fällt, oder wenn das Pigment der Ader- und Regenbogenhaut relativ zu spärlich ist, um das in dieselben eindringende Licht hinlänglich zu absorbiren, aber auch dann, wenn in den durchsichtigen Medien halbdurchsichtige oder durchscheinende, überhaupt solche Trübungen vorhanden sind, die einen relativ grossen Theil auffallenden Lichtes durchlassen. In dem einen wie in dem andern Falle wird nämlich Licht im Innern des Auges *diffundirt*, und trifft die Netzhaut mehr weniger divergent. Gleichwie das auf einen undurchsichtigen Körper mit rauher Oberfläche auffallende Licht unregelmässig reflectirt (zerstreut) wird, und so diesen Körper sichtbar macht, wird das durch einen mehr weniger durchscheinenden Körper, z. B. ein

transparentes Papier, eine mattgeschliffene Glasplatte u. dergl., durchgelassene Licht unregelmässig gebrochen (diffundirt), und strahlt nun von der Rückseite desselben nach allen Richtungen so aus, wie das unregelmässig reflectirte von der Vorderseite.*) Durch grössere Mengen diffusen Lichtes auf der Netzhaut wird aber die Wahrnehmung äusserer Objecte beeinträchtigt, weil dann theils nicht hinreichend scharf begrenzte, sondern von Zerstreuungskreisen umgebene Objectbilder zu Stande kommen, theils der zum deutlichen Sehen erforderliche Contrast in der Erregung der einzelnen Netzhautstellen vermindert wird. Andererseits aber werden durch diffuses (weil divergentes) Licht die Bedingungen zu entoptischen Erscheinungen gegeben. — Diese Betrachtung gibt uns den Schlüssel zur Erklärung, wie das Gesicht bei Pigmentmangel, bei halbdurchsichtigen Hornhanttrübungen, bei dünnen Exsudaten in der Pupille u. s. w. weit mehr gestört sein kann, als bei partiellen undurchsichtigen Trübungen, und warum diese Zustände so oft von Mückensehen begleitet sind. Sie gibt uns das Verständniss der interessanten Thatsache, dass wir die Centralgefässe der Netzhaut, welche vor den die Lichtperception vermittelnden Netzhautelementen liegen, uns als Schatten sichtbar machen können, wenn wir concentrirtes Licht auf eine Stelle der Sclerotica fallen lassen (nach *Listing* Sonnenlicht durch eine kleine Öffnung eines dunkeln Schirmes), oder eine Kerzenflamme in einem dunkeln Raume nahe vor dem Auge wiederholt im Kreise herum führen (*Purkinje*), oder eine feine Öffnung eines Kartenblattes nahe vor dem Auge hin und her bewegend, den Blick auf eine lichte Wolke oder auf die matte Glaskugel einer Lampe richten.

Untersuchung mit dem Augenspiegel. Nicht alles Licht, welches bis zur Netz- und Aderhaut eingedrungen, wird daselbst absorbirt; ein aliquoter Theil davon wird reflectirt, und zwar unregelmässig, d. h. nach allen Richtungen durch den Glaskörper zerstreut. Demnach strahlt von dem beleuchteten Augengrunde immer ein aliquoter Theil Licht so wie von jedem andern sichtbaren Gegenstande aus, und hängt die Richtung der reflectirten Strahlen nicht wie bei der regelmässigen Reflexion vom Einfallswinkel der einfallenden Strahlen ab.

*) Prof. *Donders* benützte mattes Fensterglas, um ein Zimmer, in welches wegen hoher, nahe vor dem Fenster befindlicher Gebäude nur schief von oben Licht einfiel, in seiner ganzen Tiefe zu erhellen. Bei gewöhnlichem durchsichtigem Fensterglase fiel das Licht nur in den Theil des Zimmers, der dem Fenster nahe war. Sobald man die mattgeschliffenen Scheiben eingesetzt hatte, ward diess von oben kommende Licht durch das ganze Zimmer diffus verbreitet; das matte Glas wurde Lichtquelle. Dr. *Wyngaarden*, über die Anwendung der von *Donders* entdeckten stenopäischen Brillen, in *von Gräfe's* Archiv für Ophthalmologie, Bd. I. Abtheil. 1. 1854. S. 251.

Von dem am Augengrunde reflectirten Lichte gelangt nur ein kleiner Theil durch den dioptrischen Apparat *vor* das Auge. Ein grosser Theil trifft auf die dunkle Wandung des hintern Augenraumes, namentlich auf das Corpus ciliare und die Hinterfläche der Iris, und wird daselbst absorbirt; zum Theil auch wieder reflectirt. Die Menge der Strahlen, welche vermöge ihrer Richtung noch durch die Pupille austreten könnten, wird endlich noch um etwas vermindert dadurch, dass beim Übergange derselben aus dem einen in das andere Medium immer einige Strahlen theils durch Spiegelung, theils durch Zerstreuung abgetrennt werden, mithin verloren gehen. Da nun die wenn auch nicht völlig, so doch in hohem Grade durchsichtige Netzhaut mit Ausnahme der Sehnervenpapilla und der Centralgefässe überhaupt wenig Licht zurückwirft, daher im normalen Zustande an und für sich beinahe unsichtbar ist, da ferner die dunkelpigmentirte Aderhaut den grössten Theil des auffallenden Lichtes absorbirt, und da endlich die Öffnung für das einfallende und ausfahrende Licht (die Pupille) immer relativ eng ist, so leuchtet von selbst ein, dass aus einem gesunden Auge unter den gewöhnlichen Verhältnissen überhaupt sehr wenig Licht herausgeworfen werden kann.

Nach Abschlag der verloren gehenden Strahlen bleibt also für jeden beleuchteten und lichtreflectirenden Punkt des Augengrundes immer ein Strahlenkegel übrig, dessen Spitze jener Punkt, dessen Basis ein die jeweilige Pupillenweite etwas (an Grösse) übertreffendes Areal der Cornea bildet. Wir können nämlich auch hier ohne beträchtlichen Fehler als Basis dieses Kegels den mittlern Theil der Cornealvorderfläche betrachten, da die Strahlen bei ihrem Durchgange durch die Linse und das Kammerwasser noch immer eine divergente Richtung zu einander haben. Ebenso können wir, wenn sich's um die Bestimmung der Richtung der ausfahrenden Strahlen *vor* dem Auge handelt, auch hier wie früher ohne erheblichen Fehler von einer einfachen Richtungslinie nach *Volkmann* sprechen. Strahlen, welche vom Centrum der Macula lutea ausgehen, können daher nach ihrem Austritte aus dem Auge, wenn überhaupt, nur in irgend einem Punkte der betreffenden Richtungslinie, welche hier mit der Sehachse zusammenfällt, sich vereinigen. Sollten Strahlen, welche von der Eintrittsstelle der Arteria centr. retinae ausgehen, vor dem Auge aufgefangen werden, so müsste man das auffangende Object (das beobachtende Auge) in der Richtung einer geraden Linie entgegenstellen, welche von jener Eintrittsstelle durch den Kreuzungspunkt der Richtungslinie auswärts verliefe.

Ob und wo die von einem Punkte des Augengrundes ausgefahre-

nen Strahlen sich in der genannten Richtung vereinigen, das hängt, wenn wir die Cornea und Linse in ihrer Form und Lage als unveränderlich voraussetzen, von der Lage des leuchtenden Punktes, respective der Netz- und Aderhaut ab. *a*) Läge die Netzhaut unendlich weit hinten, d. h. gingen die von einem Punkte derselben reflectirten Lichtstrahlen unter einander parallel durch den Glaskörper, dann vereinigten sich dieselben vor dem Auge in der vordern Brennpunktsebene, also $5^1/_2'''$ vor der Hornhaut. *b*) Läge dagegen die Netzhaut in der hintern Brennpunktsebene (ohngefähr $10'''$ hinter der Cornealvorderfläche), dann verliefen die ausfahrenden Strahlen vor dem Auge parallel zu einander, und bildeten einen Strahlencylinder, dessen Durchschnitt etwas grösser, als die jeweilige Pupille, dessen Achse die genannte Richtungslinie wäre, d. h. wäre ein Auge so fernsichtig, dass nur Strahlen von unendlich fernen Objecten gerade *auf* der Netzhaut, Strahlen von näher gelegenen Objecten dagegen erst *hinter* derselben zur Vereinigung kämen, dann würden die vom Augengrunde ausfahrenden Strahlen *vor* dem Auge unter einander parallel verlaufen. *c*) Rückte die Netzhaut *vor* diese Grenze näher zur Linse, so würden die von ihr reflectirten Strahlen, woher sie auch stammten, nach ihrem Austritte aus dem Auge noch divergiren, und einen Kegel darstellen, dessen Spitze in dem Auge, dessen Basis in unendlicher Ferne zu suchen wäre. *d*) Im Allgemeinen liegt aber die Netzhaut (der Augengrund) zwischen *a* und *b*, und zwar nicht gar weit hinter *b*, bilden demnach die von ihr ausfahrenden Strahlen vor dem Auge einen mehr weniger langen Kegel, dessen Basis auf der Vorderfläche der Cornea, dessen Spitze bald mehr, bald weniger weit von dieser Basis entfernt liegt. *α*) Setzen wir den Fall, ein Auge sei für eine Objectdistanz von 12 Zoll accommodirt, d. h. die aus einer Distanz von 12 Zoll von einem Punkte ausgehenden Strahlen werden genau in einem Punkte der Netzhaut vereinigt, so müssen bei diesem Accommodations- oder Refractionszustande des Auges auch die von einem Punkte der Netzhaut ausfahrenden Strahlen in der Distanz von 12 Zoll vor dem Auge zusammentreffen. Wäre aber ein Auge so kurzsichtig, dass es ein 12 Zoll entferntes Object nur durch Zerstreuungskreise wahrnehmen könnte, i. e. dass die von dem 12 Zoll entfernten Objecte kommenden Strahlen schon *vor* der Netzhaut sich vereinigten, dann würden die von der Netzhaut aus den Augen fahrenden Strahlen nicht erst bei 12 Zoll, sondern näher an dem Auge sich vereinigen. *β*) Wäre endlich ein Auge für ein fernes Object z. B. von 20 Fuss accommodirt, so würden die von irgend einer nähern Lichtquelle stammenden Lichtstrahlen, z. B. aus 2 Fuss Entfernung, auf ihrer Rückkehr

aus dem Auge nicht bei 2, sondern bei 20 Fuss Entfernung vor dem Auge vereinigt werden. — Die ausfahrenden Strahlen bilden daher unter den gewöhnlichen Verhältnissen einen *Strahlenkegel*, dessen Basis ein die jeweilige Pupillengrösse etwas übersteigendes Hornhautareal, dessen Achse die Richtungslinie des reflectirenden Netzhautpunktes, und dessen Länge von dem jeweiligen Accommodationszustande des Auges (Abstand der Netzhaut von der Cornea und Linse, oder Länge des innern Kegels) abhängig ist.

Von der Menge, Richtung und Neigung der ausfahrenden Strahlen vor dem Auge hängt die Möglichkeit ab, die Objecte, von welchen sie ausgehen (also die Netzhaut, Sehnervenpapille, Chorioidea u. s. w.) zu sehen, denn nur solche Objecte können gesehen werden, die eine gewisse Menge Lichtes und zwar in einer bestimmten Richtung in das beobachtende Auge senden, und deren Strahlen zu einander eine bestimmte Neigung haben oder, was dasselbe bedeutet, die unter einem bestimmten Einfallswinkel auf die Hornhaut gelangen. Während die ersten beiden Bedingungen wohl von selbst verständlich sind, muss in Bezug auf die dritte noch bemerkt werden, dass nur divergent oder nahezu parallel zu unserem Auge gelangende Strahlen auf der Netzhaut vereinigt werden können, hingegen convergent auffallende Strahlen durch die Hornhaut und Linse einen solchen Grad von Convergenz erhalten, dass sie sich schon mehr weniger nahe an der Linse vereinigen, und die Netzhaut erst jenseits dieser Vereinigung treffen, daher kein Bild, nur Zerstreuungskreise auf derselben entwerfen können. Ebenso muss ausdrücklich hervorgehoben werden, dass auch hier, wie bei jedem Deutlichsehen überhaupt, der Winkel, unter welchem die je zwei Objectpunkten (des zu beobachtenden Augengrundes) zugehörenden Achsenstrahlen (Richtungslinien) in das beobachtende Auge gelangen, i. e. der Sehwinkel weder zu gross noch zu klein sein darf.

Unter den gewöhnlichen Verhältnissen ist die Menge der aus dem Auge ausfahrenden Strahlen zu gering, und die Neigung derselben zu einander eine convergente, oder nahezu parallele. Solche Strahlen, in ein beobachtendes Auge gelangend, können entweder wegen zu geringer Menge gar keine Wahrnehmung der lichtsendenden Objecte (Netz- und Aderhaut) erregen, — die Pupille erscheint schwarz, oder sie vermitteln nur eine unbestimmte (formlose) Wahrnehmung, — ein röthliches Aufleuchten des beobachteten Augengrundes. Die Menge der ausfahrenden Strahlen fällt auch bei ziemlich weiter Pupille hauptsächlich dann zu gering aus, wenn die ausfahrenden Strahlen eine convergente Lage haben, weil dann das beobachtende Auge, um sie aufzunehmen,

sich dem beobachteten Auge gegenüber stellen, mithin jede stärkere Beleuchtung des zu beobachtenden Augengrundes hindern muss. Könnten wir mitten durch eine vor unserem Auge befindliche Kerzenflamme hindurch in das zu beobachtende Auge schauen, dann würden wir dessen Grund jederzeit roth aufleuchten sehen, und könnten wir überdiess die von demselben ausfahrenden Lichtstrahlen eines jeden Kegels für unser Auge entsprechend divergent, mindestens parallel machen, dann würden wir die Gebilde im Grunde jenes Auges auch ihrer Form nach wahrnehmen, die Netz- und Aderhaut sehen können.

Unter abnormen (krankhaften) Verhältnissen kann der Grund des Auges auch ohne die angedeuteten Hilfsmittel leuchtend, ja selbst sichtbar werden. Dringt, wie bei den Kakerlaken, eine grössere Menge diffusen Lichtes durch die Sclerotica und Iris in den hintern Augenraum, so leuchtet der Augengrund roth auf, sobald wir auch nur einen Theil der zahlreich reflectirten Strahlen aufzufassen in die gehörige Lage (Richtung) kommen. Dasselbe findet statt, wenn wegen stark erweiterter Pupille viel Licht ein- und ausstrahlt. Wird wegen ausgebreiteter Trübung der Netzhaut oder wegen stellenweiser Pigmentlosigkeit der Chorioidea, z. B. bei grösserem Chorioidealspalte (Coloboma) ungewöhnlich viel Licht reflectirt, so leuchtet der Augengrund auch bei matter Beleuchtung in der Farbe der vorwaltend reflectirten Strahlen. — Rückt die Netzhaut abnorm vorwärts, wobei sie, wie bei Ablösung von der Chorioidea durch Exsudat, auch getrübt wird, dann müssen die von ihr zahlreich reflectirten Strahlen vor dem Auge divergent verlaufen, und können in hinreichender Menge und in bestimmter Entfernung von einem beobachtenden Auge aufgenommen, auf dessen Netzhaut ein Bild der beobachteten Netzhaut erzeugen. Strahlen, aus der Gegend der hintern Kapsel reflectirt, geben uns, weil sie stark divergent aus dem Auge treten, ein aufrechtes und vergrössertes Bild des Objectes, von dem sie ausgehen, so wie wir die Iris, die Pupille, einen vordern Centralkapselstaar u. s. w. immer etwas vergrössert sehen, indem die von ihnen ausfahrenden Strahlen vermöge des Durchganges durch das Kammerwasser, die Cornea und die Luft mehr divergent zu unserem Auge gelangen, als es ohne Dazwischenkunft der Cornea der Fall sein würde. In allen Fällen, wo das die Lichtstrahlen reflectirende Object, z. B. die vorwärts gedrängte Netzhaut, eine Trübung an der hintern Kapsel u. dgl. innerhalb der Brennweite der vor ihm liegenden dioptrischen Medien liegt, wirken diese so wie eine Loupe, und liefern dem beobachtenden Auge ein aufrechtes, mehr weniger vergrössertes Bild. — Dass bei von Cataracta Geheilten der Grund des Auges weder leuchtend noch sichtbar, im Gegentheil die Pupille auffallend schwarz erscheint, obwohl die Netzhaut nun, wo die Linse fehlt, so weit *vor* der Vereinigungsweite für terrestrische Gegenstände liegt, dass die von ihr ausfahrenden Strahlen vor dem Auge wenigstens parallel verlaufen, hat seinen Grund wohl darin, dass bei fehlender Linse die Pupille immer relativ sehr eng ist, und dass, wenn sich die Pupille ja stark erweitern lässt, in den meisten, wo nicht in allen Fällen nur ein kleines Areal hinter ihr frei von trüben Kapsel- und Linsenresten ist, welche das Erkennen der tiefer gelegenen Objecte hindern. (Wenn wir den Gehörgang mit dem Ohrenspiegel untersuchen, ist ein einziges Haar, welches in das Lumen des Spiegels hereinragt, im Stande, uns in der Unterscheidung der Einzelheiten des Trommelfelles zu hindern.) — Eine in den Glaskörper hineinragende melanotische Ablagerung könnte,

obwohl innerhalb der Brennweite der vor ihr liegenden Medien gelegen, nicht sichtbar werden, wenn sie zu viel Licht absorbirte. Aus diesem Grunde können uns auch dunkle Glaskörpertrübungen trotz beträchtlicher Grösse, z. B. Blutergüsse, nicht sichtbar werden. — Liegt der Augengrund dagegen abnorm tief hinter der Hornhaut und Linse, dann kann von den Strahlen, welche ein Punkt daselbst reflectirt, ceteris paribus weniger Licht aus dem Auge herausgeworfen werden, weil eben dieser lichtsendende Punkt weiter von der Linse und Hornhaut entfernt ist, und die jedem Lichtkegel angehörende Menge von Lichtstrahlen an der gleichen Basis des Kegels sich umgekehrt wie das Quadrat der Entfernung derselben vom leuchtenden Punkte verhält. Diess ist wohl der Grund, warum die Pupille des Kurzsichtigen ceteris paribus reiner schwarz erscheint, warum Augen mit nachweisbarer auffallender Pigmentarmuth in der Gegend des hintern Poles dennoch eine tief schwarze Pupille zeigen, sofern sie in der Richtung der Sehachse verlängert sind, was sich, wie wir in dem Capitel über Kurzsichtigkeit zeigen werden, anderweitig constatiren lässt.

Nachdem *Brücke* den Vordersatz nachgewiesen hatte, dass vom Grunde des Auges Licht reflectirt werde, war es dem gleich genialen Königsberger Professor *Helmholtz* vorbehalten, die Gründe zu erkennen, warum wir die Netzhaut nicht sehen, und die Mittel zu finden, um dieses letztere zu ermöglichen. Die Aufgabe war eine dreifache: der zu beobachtende Augengrund musste hinreichend beleuchtet, das beobachtende Auge in die Richtung der ausfahrenden Strahlen versetzt, und diesen selbst musste, ohne zu grosse Beeinträchtigung ihrer Menge und des Sehwinkels für das beobachtende Auge eine solche Neigung zu einander (ein solcher Einfallswinkel) gegeben werden, dass sie auf der beobachtenden Netzhaut zu einem Bilde zusammen treten können, die ausfahrenden Strahlen mussten aus convergenten in parallele oder divergente verwandelt werden. Die Lösung war der Hauptsache nach gegeben, wenn man das Licht einer Lampe in einem verfinsterten Zimmer so auf eine gut polirte Glasplatte fallen liess, dass die davon reflectirten Strahlen in das zu beobachtende Auge gelangten, der Beobachter von der Rückseite der Glasplatte durch dieselbe in das beobachtete Auge schaute, und vor sein Auge ein Concavglas von 6—12 Zoll Brennweite hielt.

Es sei, wie in Fig. 1. (S. 69) *G* das beobachtende, *D* das beobachtete Auge, *A* die Flamme, und *C* die Glasplatte, alle in ziemlich gleicher Höhe über dem Fussboden in einem finstern Zimmer. Bei einer Anordnung, wie ohngefähr in nachstehender Figur, fällt von der Vorderseite des Glases Licht in das Auge *D* und von der Rückseite kann das Auge *G* Licht erhalten, welches vom Grunde des Auges *D* reflectirt wird und durch die Glasplatte durchgeht. So ist es für *G* möglich, in derselben Richtung in das Auge *D* zu schauen, in welcher hinreichendes Licht in dasselbe einfällt und aus demselben ausfährt; so empfängt *G* Licht aus der Tiefe von *D* und sieht dessen Pupille scheinbar leuchten. Damit aber *G* die Einzelheiten des Augengrundes von *D* zu unterscheiden vermöge, müssen noch die von jedem einzelnen Punkte desselben ausfahrenden Strahlenkegel wieder in je einem Punkte der Netzhaut *G* vereinigt werden können, und müssen überdiess die den zu sehenden Netzhautpunkten von *D* entsprechenden Richtungslinien in dem Auge *G* einen weder zu kleinen noch zu grossen Winkel (Sehwinkel) einschliessen.

Suchen wir zunächst die Vereinigungsweite und zeichnen wir uns wie in Fig. 1. den Gang der Lichtstrahlen für einen leuchtenden Punkt von *A*. — Von den Strahlen welche dieser Punkt aussendet, gelangt ein Kegel schräg auf die Glasplatte. Ein Theil hievon geht in unveränderter Richtung durch, mithin verloren; ein Theil wird gegen *D* hin reflectirt, und zwar regelmässig, mithin unter solcher Richtung und Neigung (Divergenz), als käme er von dem imaginären Punkte *B*, welcher (wie die gestrichelten

Linien zeigen) eben so weit *hinter* der Glasplatte liegt, als *A vor* derselben. Von den gegen *D* hin reflectirten Strahlen können nur die zwischen *ac* und *bd* liegenden durch die Pupille eindringen, doch geht auch von diesen ein Theil durch Reflexion verloren, namentlich an der Vorderfläche der Cornea, wo ein die Beobachtung mehr weniger störendes Spiegelbild entsteht. Von diesem wie von dem Verluste durch unregelmässige Reflexion wollen wir vorläufig absehen. Die in das Auge *D* eindringenden Strahlen werden ihrer Richtung nach durch *Bxe*, ihrer Convergenz nach durch die Entfernung des Punktes *B* (*A*) von *D* bestimmt, wenn *x* den Kreuzungspunkt der Richtungslinien bezeichnet. Liegt *B* in den Grenzen der deutlichen Sehweite für *D*, und ist *D* für die Entfernung von *B* accommodirt, so fällt die Spitze des innern Kegels in *D* auf die Netzhaut, und zwar auf die Macula lutea (*o*), falls *D* nach *B*, d. i. nach dem Spiegelbilde auf der Glasplatte visirt, hingegen auf die Sehnervenpapille (*e*), falls *D*, wie in der Zeichnung, neben der scheinbaren Flamme nach *H* visirt, und *H* ebenso weit von *D* absteht, als *B*. Wäre *D* für einen merklich näheren oder ferneren Punkt accommodirt, so fiele der Vereinigungspunkt der Lichtstrahlen vor oder hinter die Netzhaut, und diese würde in dem einen wie in dem anderen Falle in grösserer Ausdehnung (Zerstreuungskreis), wenn auch minder intensiv beleuchtet.

Welchen Gang nehmen nun die von *e* reflectirten Strahlen? *a*) Fällt die Spitze des inneren Kegels der einfallenden Strahlen gerade auf die Netzhaut, d. h. ist *D* für *B* oder *H* accommodirt, so müssen die ausfahrenden Strahlen sowohl in als ausser dem Auge *D* genau denselben Weg gehen, den die einfallenden hatten. Betrachten wir zuerst diesen Fall, welcher in Fig. 1 für einen einzigen Netzhautpunkt ausgeführt ist. Die von dem Netzhautpunkte *e* aus dem Auge reflectirten Strahlen gelangen in dem convergirenden (abgestutzten) Kegel *cdab* zur Glasplatte; ein Theil davon wird nach *A* reflectirt, der andere geht in unveränderter Richtung und Neigung (Convergenz) fort, und würde sich demnach in *B* vereinigen, darüber hinaus wieder auseinanderfahren. *α*) Stellt sich nun das Auge *G* denselben noch *vor* dieser Vereinigung entgegen, so erhält es von *e* convergente Strahlen. Diese würden aber durch den dioptrischen Apparat von *G* noch mehr convergent, müssten sich mithin schon mehr weniger nahe hinter der Linse vereinigen und würden die Netzhaut erst jenseits dieser Vereinigung treffen, könnten mithin wohl die Empfindung von Licht, durchaus aber kein Bild von *e* im Auge *G* zu Stande bringen. Halten wir aber vor das Auge *G* ein Concavglas *L* von geeigneter Brennweite, so können wir den convergirenden Kegel *abfg* in den divergirenden *fghi* verwandeln, d. h. den von *e* zu *G* strebenden Strahlen einen solchen Grad von Divergenz geben, dass sie, den dioptrischen Apparat von *G* passirend, genau in einem Punkte der Netzhaut (*k*) vereinigt werden, in *k* ein Bild von *e* entwerfen. — *β*) Das Vorhalten des Concavglases *L*, welches immer einen Theil der Strahlen durch Reflexion versplittert, könnte vermieden werden, wenn sich das Auge *G* erst *jenseits* von *B*, also in einer Entfernung aufstellen würde, wo die Strahlen des Kegels *cdfg* wieder auseinander fahren, mithin divergirend auf das Auge *G* fallen würden. Da aber die Pupille von *D* auch bei starker Erweiterung noch immer sehr klein ist, relativ zu der Entfernung, in welcher sich das Auge *G* aufstellen müsste, so würde rücksichtlich des einem leuchtenden Punkte entsprechenden Kegels die zu *k* gelangende Menge von Lichtstrahlen eine relativ zu geringe sein, rücksichtlich des Winkels aber, den die Richtungslinien von je zwei leuchtenden Punkten der Netzhaut *D* in dem Auge *G* bilden könnten, dieser Winkel (Sehwinkel) so klein ausfallen, dass eine Unterscheidung von so kleinen Objecten, wie die Netzhautgefässe etc., nicht mehr möglich sein würde.

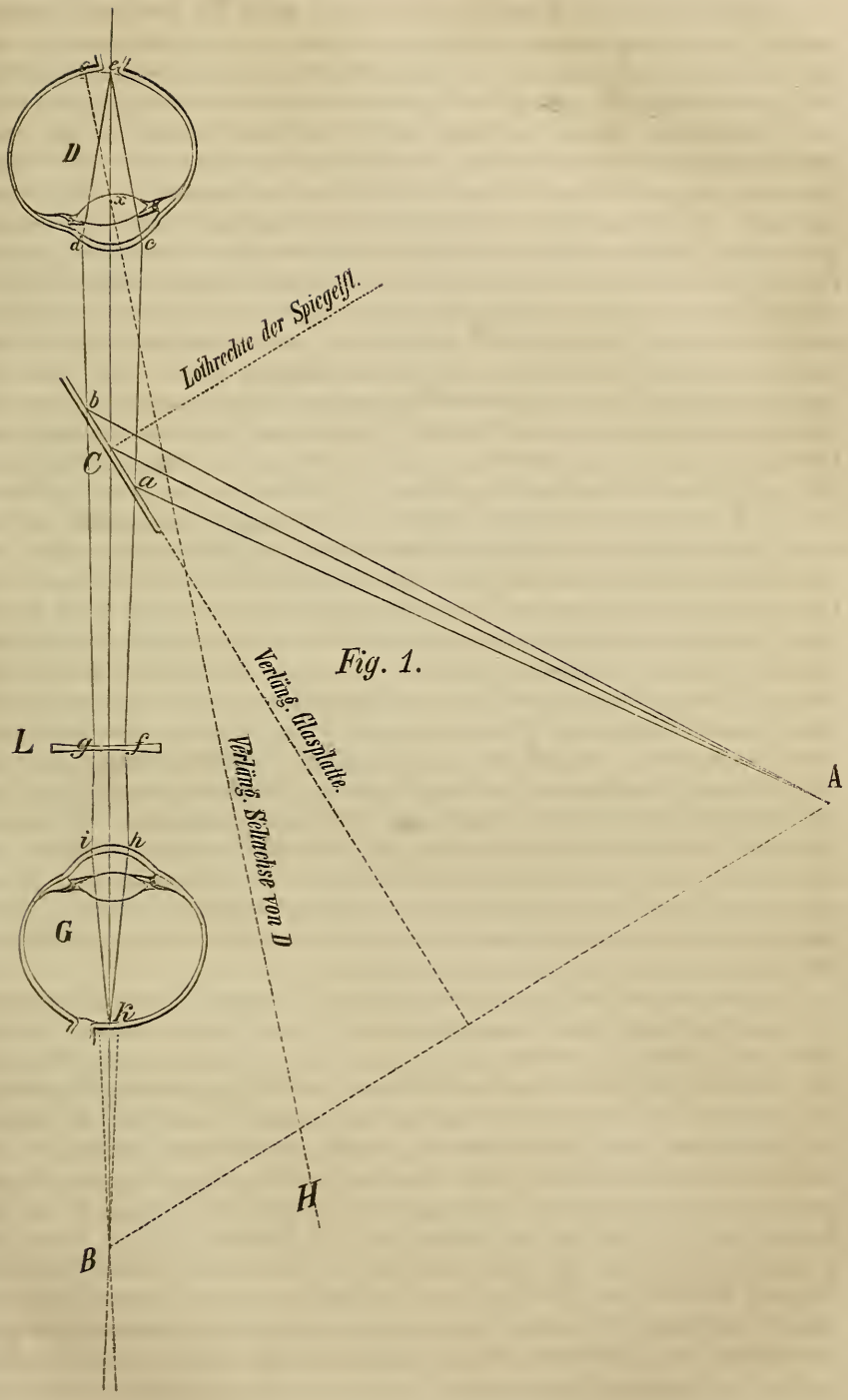
D
e
e
x
d
c
Lothrechte der Spiegelfl.
b
C
a
L
g
f
A
Verläng. Glasplatte.
Verläng. Sehachse von D
i
h
G
k
H
B

Fig. 1.

b) Fällt in dem Auge *D* die Spitze des inneren Kegels der einfallenden Strahlen nicht auf die Netzhaut, sondern vor oder hinter dieselbe, d. h. will oder kann sich das Auge *D* nicht für die Distanz des leuchtenden Objectes *A* accommodiren, dann nehmen die ausfahrenden Strahlen eines lichtreflectirenden Netzhautpunktes nicht denselben Weg, wie die einfallenden Strahlen eines entsprechenden leuchtenden Objectes, sie haben eine andere Neigung zu einander. Um dies zu erörtern, wird es genügen, den einen Fall zu betrachten, den nämlich, wo die einfallenden Strahlen sich merklich *vor* der Netzhaut vereinigen, wie diess geschieht, wenn ein Auge *D* kurzsichtig ist, oder wenn (wovon später) einem normalen Auge ein Convexglas vorgehalten wird. — Denken wir uns in Fig. 2 (S. 71) das zu untersuchende Auge *D* in der Sehachse merklich verlängert, übrigens vorläufig Alles wie in Fig 1. Offenbar werden jetzt die von *A* in das Auge *D* gelangten Strahlen sich *vor* der Netzhaut (in *e*) vereinigen und auf der Netzhaut rings um den Punkt *n* (verlängerte Richtungslinie) einen Zerstreuungskreis bilden. (Der Gang der einfallenden Strahlen ist in Fig. 2 durch die punktirten Linien bezeichnet.) Jeder in diesem Zerstreuungskreise gelegene Punkt der Netzhaut kann nun Licht reflectiren. Betrachten wir den Gang jener Strahlen, welche von dem in der verlängerten Richtungslinie *nx* gelegenen Netzhautpunkte *n* ausfahren, so erhalten wir den Kegel *ncd* (durch die ausgezogenen Linien angedeutet), welcher also nicht mit *ecd* zusammenfällt. Da nun dessen Spitze weiter *hinter* der Trennungsebene *cd* liegt, so muss auch die Spitze des äusseren Kegels *näher* am Auge *D* liegen, also zwischen *B* und *D*, nehmen wir an in *N*. Ist nun *DN* die Vereinigungsweite der ausfahrenden Strahlen, was so viel heisst, als das Auge *D* würde ein in *O* befindliches Object deutlich sehen (*DN*=*DO* in der Sehachse), so werden die von *n* ausfahrenden Strahlen vor und hinter der Glasplatte gegen *N* hin verlaufen. Die von der Glasplatte nicht durchgelassenen, sondern regelmässig reflectirten Strahlen würden sich in *M* vereinigen, wenn *CM*=*CN*, die durchgelassenen in *N*. Wenn nun *N* nahe an *D* liegt, wie bei höheren Graden von Kurzsichtigkeit, so wird die Entfernung, in welcher sich das Auge *G* hinter der Glasplatte aufzustellen hat, um hinreichend divergente Strahlen zu empfangen, nicht mehr zu gross sein, wie im vorigen Falle, und es ist dann nicht nothwendig, vor *G* ein Concavglas zu halten, namentlich dann nicht, wenn sich *G* für die Distanz von *GN* accommodiren kann, wenn es, wie wir in Fig. 2 durch Verlängerung des Bulbus *G* anzudeuten suchten, entsprechend kurzsichtig ist. (Es sieht dann, wie wir später noch zeigen werden, die Objecte des Augengrundes von *D* verkehrt und vergrössert.)

Untersuchen wir nun, in welcher Anordnung zu einander, und unter welchem Sehwinkel zwei Punkte einer beleuchteten Netzhaut (*D*) von einem Beobachter (*G*) gesehen werden können, und wählen, wie in Fig. 1., hiezu zwei normale Augen. Es sei in Fig. 3 (S. 73) *A* eine Flamme von dem Durchmesser *ab*=8‴, die Glasplatte *C* einen Zoll von *D* entfernt, die Distanz *AC* = 4 Zoll, und das beobachtete Auge *D* für die Distanz der Flamme (also auf 5 Zoll) accommodirt, so dass *D* die Flamme scheinbar in *B* deutlich sehen würde (*CB*=*AC*). Von dem einen Punkte *b* gelangt ein (durch die ausgezogenen Linien bezeichneter) Strahlenkegel auf die Glasplatte und von da auf die Hornhaut (*cd*), und wird auf der Netzhaut von *D* in *β* vereinigt. Um zu finden, wo *β* liegt, denke man sich eine gerade Linie von *b'*, welches eben so weit hinter der Glasplatte liegt, als *b* vor derselben, durch den Kreuzungspunkt der Richtunglinien (*x*) gezogen. Auf gleiche Weise findet man, an welchem Punkte der Netzhaut *D* die von *a*, scheinbar von *a'*, einfallenden Strahlen vereinigt werden, nämlich in *α*, wie diess in Fig. 3 die punktirten Linien anzeigen. Denkt man sich nun mit dem rechten Auge

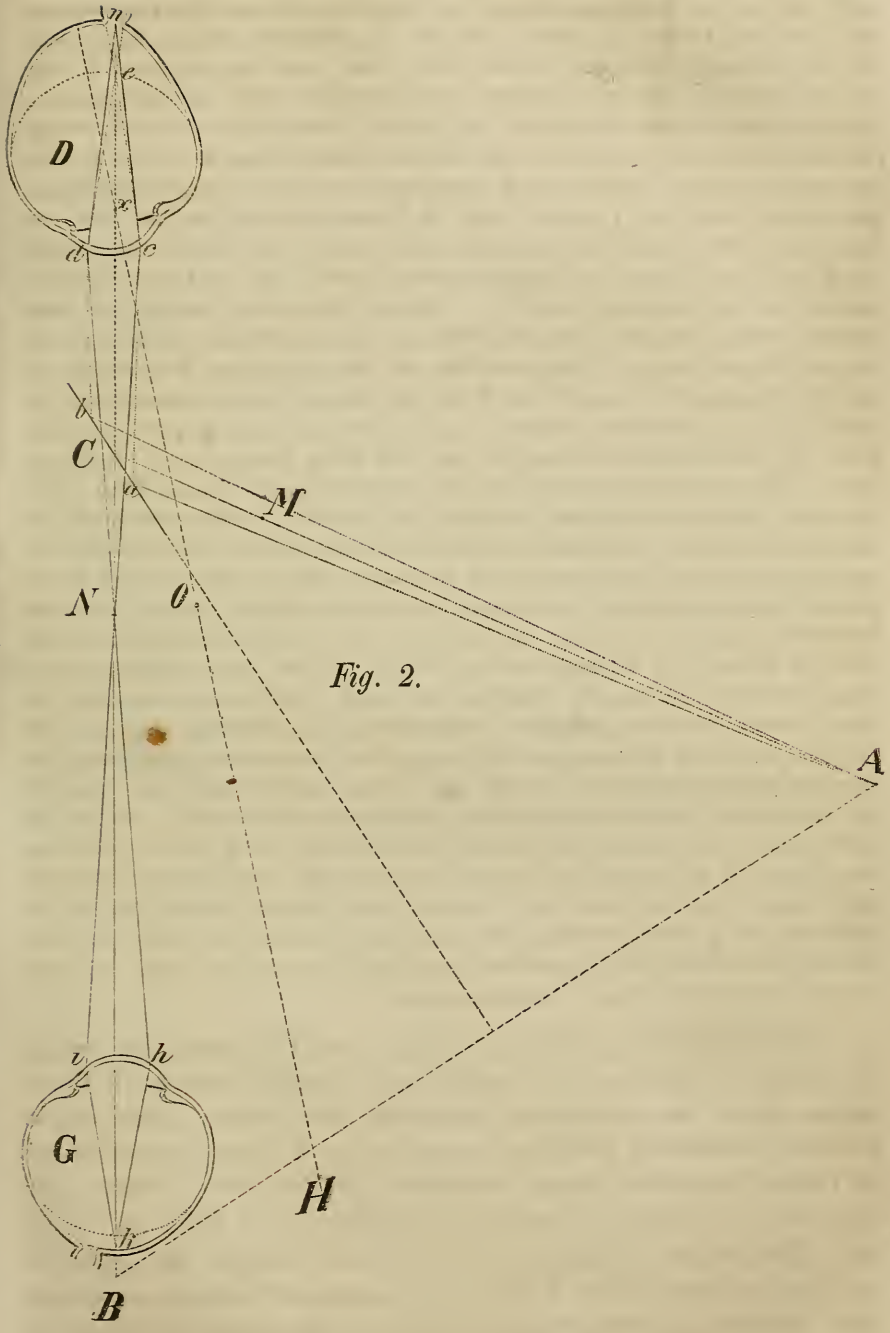

Fig. 2.

an die Stelle von G, und das rechte Auge des Beobachteten an die Stelle von D, so ergibt sich nach der Zeichnung, dass auf der beobachteten Netzhaut D ein verkleinertes Bild $\alpha\beta$ von der Flamme ab entsteht, und dass der Beobachtete (D) das Flammenbild wie jedes Spiegelbild überhaupt verkehrt sehen muss; denn was dem Auge D links liegt (b), wird auf seiner Netzhaut links (in β) abgebildet, mithin so wahrgenommen, als läge es rechts von dem Mittelpunkte im Sehfelde, nämlich in b'. — Ist die Distanz zwischen a und $b = 8'''$, der Abstand der Flamme A (oder ab) von dem Auge $D = 5''$, dann wird die Distanz zwischen α und β ohngefähr $\frac{1}{3}'''$ sein, in Übereinstimmung mit dem früheren Satze von *Volkmann*, dass das Netzhautbild eines 10 Zoll entfernten Objectes ohngefähr 16mal kleiner ist, als das Object selbst. Die ganze Flamme A wird also in den Grenzen $\alpha\beta$ auf der Netzhaut deutlich abgebildet sein, und das ganze Netzhautareal ist nun hinlänglich beleuchtet. — Welchen Weg nehmen nun die von jedem einzelnen Punkte dieses Netzhautareals ausfahrenden Strahlen bis zur Netzhaut von G, und wo treffen sie dieselbe? Betrachten wir von dem beleuchteten Netzhautareal $\alpha\beta$ die beiden Grenzpunkte α und β. Da D für die Distanz von B accommodirt ist, so nehmen die von β reflectirten Strahlen in und ausser dem Auge D genau denselben Weg, wie die einfallenden, convergiren also nach ihrem Austritte aus D gegen den Punkt b', wie die (gezogenen) Linien df und ce andeuten; eben so werden die von α reflectirten Strahlen von dem Auge D gegen α' hin verlaufen (wie die punktirten Linien dg und ch anzeigen). Treffen nun die Kegel $cdef$ und $cdgh$ auf die Concavlinse L, und werden sie durch diese dem für die Entfernung GE eingerichteten Auge G entsprechend divergent gemacht, so werden die von α ausgegangenen Strahlen durch den dioptrischen Apparat von G in dem Punkte α', die von β ausgegangenen in dem Punkte β' vereinigt, so als kämen sie von α'' und β''. Das Auge G sieht mithin α links, β rechts vom Centrum des Sehfeldes, und beide Punkte weiter auseinander gerückt; es sieht mithin das betrachtete Netzhautareal in der wirklichen Lage (aufrecht) und etwas grösser als die ursprüngliche Flamme, somit die einzelnen Theile des Netzhautareals bedeutend vergrössert, so dass es dieselben deutlich (hinreichend beleuchtet und unter gehörig grossem Sehwinkel) sehen, mithin unterscheiden kann. Das Auge G sieht demnach die zwischen $\alpha\beta$ gelegenen Netzhauttheile von D in der Entfernung von E und das ganze Areal $\alpha\beta$ in einem etwas grössern Areal als $\alpha''\beta''$, wie sich leicht ergibt, wenn man von α' und β' gerade Linien durch x' gezogen und bis zur Entfernung von E verlängert denkt. Von α und von β können schon nicht mehr alle Strahlen nach α' und β' Strich gelangen, woraus man sieht, dass das Sehfeld bei dieser Untersuchungsweise ein ziemlich beschränktes ist.

Die *Helmholtz*'sche Methode leidet an zwei Übelständen, an relativ zu geringer Beleuchtung des Augengrundes, und an Störung des Beobachters durch das oberwähnte Spiegelbild der Cornea. Der exacte Physiker verminderte dieselben so weit, als es bei dem dieser Methode zu Grunde liegenden Principe überhaupt möglich war; er nahm vier statt einer Glasplatte (Polarisation des Lichtes), und fügte sie in ein innen geschwärztes Gehäus so ein, dass beim Gebrauche des Apparates die Strahlen unter einem Winkel von 56 Graden auffallen, und nach ihrer Rückkehr aus dem Auge und durch die Glasplatten eine möglichst nahe hinter diesen befindliche Concavlinse passiren müssen, welche je

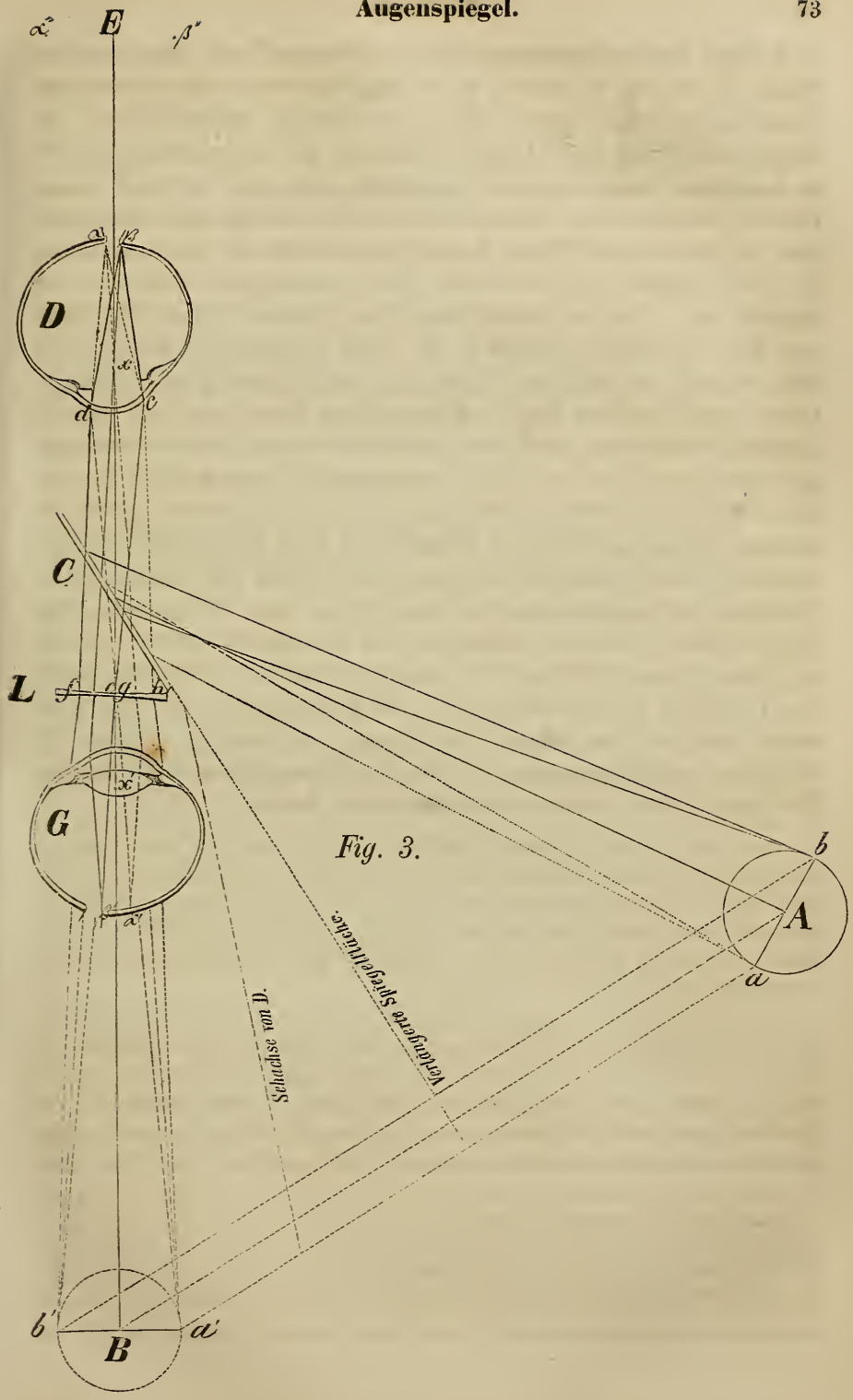

Fig. 3.

nach dem Refractionszustande des beobachteten und beobachtenden Auges verschieden zu wählen ist.*) Das Bedürfniss, diese Übelstände weiter zu beseitigen, führte bald zu wesentlichen Modificationen. Zunächst nahm unter Prof. *Donders* Anleitung der Mechanicus *Epkens***) in Amsterdam einen belegten Glasspiegel, beseitigte an einer ohngefähr der Pupillengrösse entsprechenden Stelle in der Mitte das Amalgam, um durch diese Öffnung in das zu untersuchende Auge zu blicken, und liess mittelst einer convexen Linse convergentes Licht auf den Spiegel und in das zu beobachtende Auge fallen. *Ruete****) wählte zum Reflector einen concaven in der Mitte durchbohrten Metallspiegel, und gab dem von hier aus in das zu beobachtende Auge reflectirten Lichte einen erhöhten Grad von Convergenz durch eine vor dasselbe gehaltene Convexlinse, welche zugleich dazu diente, das aus dem Auge zurückkehrende Licht zu einem umgekehrten Netzhautbilde in oder nächst ihrer Brennweite zu sammeln und dieses dem Beobachter in geeigneter Distanz als Sehobject darzubieten. Dem *Epkens-Donders*'schen Apparate, von welchem *Schauenburg* (Lahr 1854) eine genaue Abbildung und Beschreibung gegeben hat, so wie dem *Ruete*'schen, rücksichtlich dessen näherer Schilderung wir auf *Ruete's* neuere Schriften verweisen müssen, fällt bei den grossen Vortheilen, welche sie darbieten, vorzüglich die Beschwerlichkeit ihrer Handhabung für den praktischen Arzt zur Last, wogegen die Spiegel von *Coccius*†), *Zehender*††), *Ed. Jäger* und *Stellwag*†††), welche im Wesentlichen auf denselben Principien fussen, wenig zu wünschen übrig lassen.

Ich muss, der Grenzen dieser Abhandlung eingedenk, auf eine weitere Beschreibung dieser Instrumente verzichten, und will, bevor ich zur Anleitung der Gebrauchsweise des *Coccius*'schen Spiegels übergehe, der als Prototyp der späteren gelten mag, nur noch einige Erörterungen aus einem Aufsatze von *Helmholtz* aufnehmen, welchen dieser ausgezeichnete Forscher 1852 in Vierordt's Archiv für physiologische Heilkunde veröffentlicht hat.

Ist in Fig. 4 *A* ein leuchtender Punkt, das zu beobachtende Auge *B* für die Entfernung *AB* adaptirt, und *C* das Bild jenes leuchtenden Punktes *A* auf der Netzhaut von *B*, dann werden die von *C* reflectirten Strahlen wieder nach *A* zurückkehren, und ein Auge *D*, welches neben *A* vorbei nach *B* hinblickt, kann von dem rückkehrenden Lichte nichts auffangen, sieht die Pupille schwarz. (Der Gang der Lichtstrahlen ist für diesen Fall durch die ausgezogenen Linien bezeichnet.) Anders verhält sich's, wenn *B* nicht

*) Beschreibung eines Augenspiegels, Berlin 1851.
**) Nederl. Weekblad voor Geneeskundigen, 21. Dec. 1851.
***) Der Augenspiegel und das Optometer, Göttingen 1852.
†) Über die Anwendung des Augenspiegels, Leipzig 1853.
††) *von Gräfe's* Archiv für Ophthalmologie, Berlin 1854.
†††) Theorie der Augenspiegel, Wien 1854.

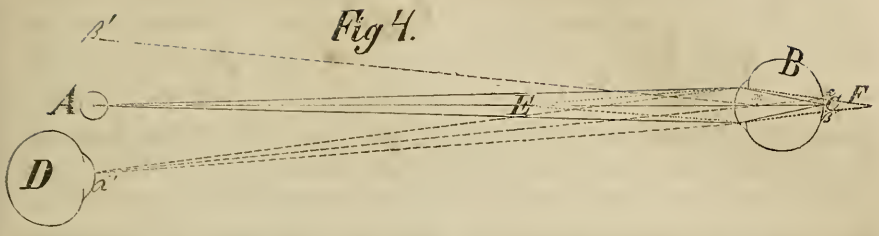

für die Entfernung des lichtsendenden Objectes adaptirt ist. Seine Sehweite bleibe wie vorher gleich der Entfernung AB, aber der leuchtende Punkt rücke von A nach E. Jetzt würde der Vereinigungspunkt der von E ausgehenden Strahlen hinter die Netzhaut fallen, etwa nach F, und die Netzhaut würde in einem Kreise (von dem Durchmesser) $\alpha\beta$ beleuchtet. Da der Refractionszustand von B für die Distanz AB eingerichtet ist, so werden die Strahlen, die irgend ein beleuchteter Punkt von $\alpha\beta$ reflectirt, in der Entfernung von AB vereinigt, und zwar z. B. von α in der verlängerten Richtungslinie αx, also in α', und von β in β'. (Der Gang der einfallenden Strahlen ist für diesen Fall durch die punktirten, der Gang der reflectirten von α durch die gestrichelten Linien bezeichnet; für β ist bloss die Richtungslinie bis β' ausgeführt.) Unter solchen Verhältnissen kann D einen Theil des von $\alpha\beta$ reflectirten Lichtes auffangen, so lange es sich zwischen den Grenzen von α' und β' befindet, und sieht die Pupillen von B roth aufleuchten. — „Dieses Aufleuchten ist um so stärker, je weniger der Reflectionszustand des beobachteten Auges für die Entfernung des leuchtenden Körpers eingerichtet ist. Die Veränderungen im brechenden Apparate des Auges bei der Accommodation für die verschiedensten Entfernungen sind aber niemals sehr bedeutend, daher die Zerstreuungskreise, welche bei unpassender Adaptation entstehen, stets von geringer Grösse und somit das Leuchten — in dieser Art zuerst von *Brücke* beobachtet — immer nur schwach. Aber man kann die Sehweite des zu beobachtenden Auges künstlich in sehr beträchtlichem Grade verändern, wenn man ihm ein scharfes Convex- oder Concavglas vorsetzt. Ebenso wie man ein weitsichtiges Auge durch ein vorgesetztes Convexglas, ein kurzsichtiges durch ein Concavglas normalsichtig macht, wird ein normalsichtiges durch ein vorgehaltenes Concavglas einem weitsichtigen ähnlich, durch ein Convexglas einem kurzsichtigen. Wenn man ein Convexglas von $1^1/_2$'' Brennweite vor das Auge hält, so kann man nur solche Gegenstände noch deutlich sehen, welche nahehin $1^1/_2$'' hinter diesem Glase liegen; alle entfernteren entwerfen Bilder mit so grossen Zerstreuungskreisen auf der Retina, wie es sonst bei den grössten Veränderungen der Sehweite nie geschehen kann. Das ist aber ausserordentlich vortheilhaft, wenn in diesem Auge das *Brücke*sche Leuchten beobachtet werden soll. Durch diese geringe Modification des *Brücke*schen Versuches kann eine ganz ausreichende Beleuchtung des Augengrundes für den Beobachter hervorgebracht werden.“ (*Helmholtz.*) — In Fig. 5 sei A die Flamme, D das beobachtende, B das beobachtete Auge, S ein Schirm hinter der Flamme, neben welchem das Auge D nach B hinblickt, und L eine Convexlinse von der Brennweite LF, die Distanz LB kleiner als LF. Strahlen, die von irgend einem Punkte der Flamme A durch die Linse L, also convergent nach B gelangen, werden durch dessen dioptrischen Apparat schon mehr weniger weit *vor* der Netzhaut vereinigt (etwa in O), und treffen die Netzhaut B erst als Zerstreuungskreis $\alpha\beta$. Das Auge B sieht nunmehr vor sich eine lichte Scheibe und kann sich im Allgemeinen nicht (ausser mit Hilfe des andern Auges)

Fig. 5

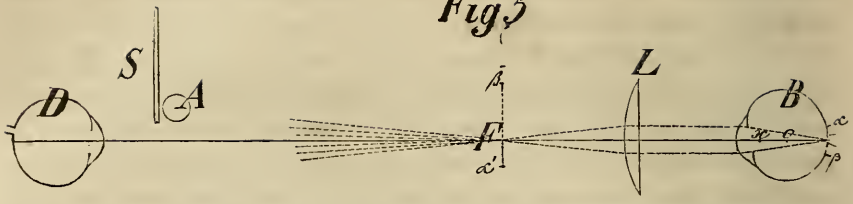

für eine bestimmte Distanz accommodiren, verhält sich rücksichtlich der Accommodation passiv, d. h. ist in einem für parallel einfallendes Licht adaptirten Refractionszustande (wenn es nicht kurzsichtig ist). Unter solchen Umständen werden die von den einzelnen Punkten des lichten Kreises $\alpha\beta$ reflectirten Strahlen nach ihrem Austritte aus dem Auge parallel, also als Cylinder fortgehen, deren Richtung durch den leuchtenden Punkt und durch den Kreuzungspunkt x bestimmt wird. Die Strahlen nun, welche von irgend einem Punkte des beleuchteten Netzhautareals reflectirt werden und unter sich parallel aus dem Auge ausfahren, werden durch die Linse L in deren jenseits gelegener Brennpunktsebene F ($\alpha'\beta'$) vereinigt. Es wird also in der Fläche $\alpha'\beta'$ ein (verkehrtes und vergrössertes) Bild von dem Netzhautareal $\alpha\beta$ entworfen, und wenn der Beobachter sein Auge D für die Entfernung FD adaptirt, kann er hier in $\alpha'\beta'$ ein deutliches (umgekehrtes) Bild eines Theiles der beleuchteten Netzhautpartie sehen. — Nimmt man nun statt des Schirmes S mit unmittelbar dahinter befindlicher Flamme einen Hohlspiegel (6″ Brennweite), wie

Fig. 6.

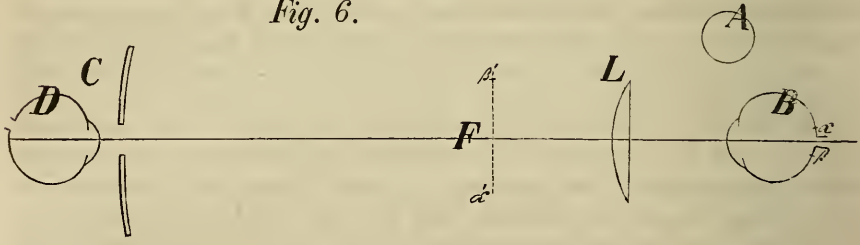

C in Fig. 6, vor das beobachtende Auge D, und versetzt die Flamme neben das zu beobachtende Auge B in eine solche Lage, dass der Hohlspiegel Licht durch L in das Auge B werfen kann, so ist im Wesentlichen nichts gegen Fig. 5 geändert, werden jedoch zwei beträchliche Vortheile erlangt, nämlich, dass man jetzt nicht neben, sondern gleichsam mitten durch die Flamme nach B blicken kann, und dass von C bereits convergentes Licht gegen B hin verläuft, demnach die Linse L nöthigenfalls entbehrt werden kann, was unter Umständen aus später anzugebenden Gründen sehr wünschenswerth sein kann.

Untersuchung mit dem Spiegel von Coccius. A. im aufrechten Bilde, was in der Regel nur in grosser Nähe oder mit Hilfe von Concavgläsern möglich ist. Ist, wie in Fig. 7 (S. 78), das zu untersuchende Auge D das linke, so setze sich der Beobachter dem Kranken an einem rechts befindlichen Tische so gegenüber, dass er sein (rechtes) Auge G dem zu untersuchenden D bis auf einige (selbst unter einem) Zoll und in

gleicher Höhe über dem Fussboden vis-à-vis nähern kann, und stelle auf dem Tische die Lampe ebenfalls in gleiche Höhe mit den Augen *D* und *G*, vom Kranken links und rückwärts. Dann richte man die Linse *L* (gewöhnlich 5″ Brennweite), welche so angebracht ist, dass ihre verlängerte Achse die Mitte des Loches im Spiegel (*mn*) treffen würde, schräg zum Spiegel, so dass die Linsenachse mit dem Spiegelperpendikel einen möglichst spitzigen Winkel bildet und halte nun das Instrument so, dass der Spiegel das durch die Linse concentrirte Licht auf die Wange unter dem zu betrachtenden Auge wirft. Ist die relative Stellung zwischen Flamme, Linse, Spiegelfläche und Kranken richtig, so sieht man auf der Wange eine lichte Scheibe mit einem scharfen runden Schatten in der Mitte, entsprechend dem Loche im Spiegel. Nun lasse man den Kranken auf den Nasenrücken oder gegen das linke Auge blicken, oder vielmehr in dieser Richtung vor sich hinstarren, um die Sehnervenpapille von *D* ohngefähr in die Richtung der Sehachse von *G* zu bringen. Sollte der Kranke sein Auge nicht nach dem Gesichtssinne richtig stellen können, wie diess bei ganz Erblindeten der Fall ist, so vermag er es gewöhnlich nach dem Gefühle, wenn man ihn seinen Finger nach jener Gegend halten lässt, wohin er sein Auge richten soll. Nun wendet man das Instrument so, dass die lichte Scheibe mit dem dunklen Flecke gerade mitten auf das Auge *D* fällt, und bringt sein Auge *G* möglichst nahe hinter *mn*, am besten, indem man den Augenbrauenbogen an die Spiegelplatte anlegt, um dem Instrumente zugleich die nöthige Ruhe der Haltung zu sichern. Man wird nun die Pupille roth, und wenn die Richtungslinie der Sehnervenpapille von *D* mit der Sehachse von *G* wenigstens annähernd zusammenfällt, weissgelb (wie helles Lampenlicht) aufleuchten sehen. Hat man schon die dem Refractionszustande von *D* und von *G* angemessene Entfernung oder vielmehr Annäherung getroffen (da die Distanz zwischen Spiegel und Auge *D* meistens nur 1—3 Zoll beträgt), so erkennt man bereits die Centralgefässe der Netzhaut, und bei passender Stellung von *D* auch die Sehnervenpapille als lichte, scharf von dem röthlichen übrigen Augengrunde abgegrenzte Scheibe.

Zum Verständniss des Vorganges mag mit Beziehung auf Fig. 7 Folgendes dienen: Von der Flamme, welche immer mindestens einige Zoll mehr als die doppelte Brennweite der Linse *aLb* von dieser entfernt sein muss, gelangt ein Kegel divergenter Strahlen auf die Linse, und wird durch diese in einen Kegel convergenter Strahlen verwandelt, dessen Länge etwas mehr als 5″ beträgt, wenn die Linse *aLb* eine Brennweite von 5″ hat. Die Linie *FLE* zeigt die Richtung, in welcher die Spitze dieses Kegels zu suchen wäre. Dieser Kegel wird aber durch die Spiegelfläche unterbrochen und gezwungen, bei unveränderter Lage oder Neigung der einzelnen Strahlen zu einander in anderer Rich-

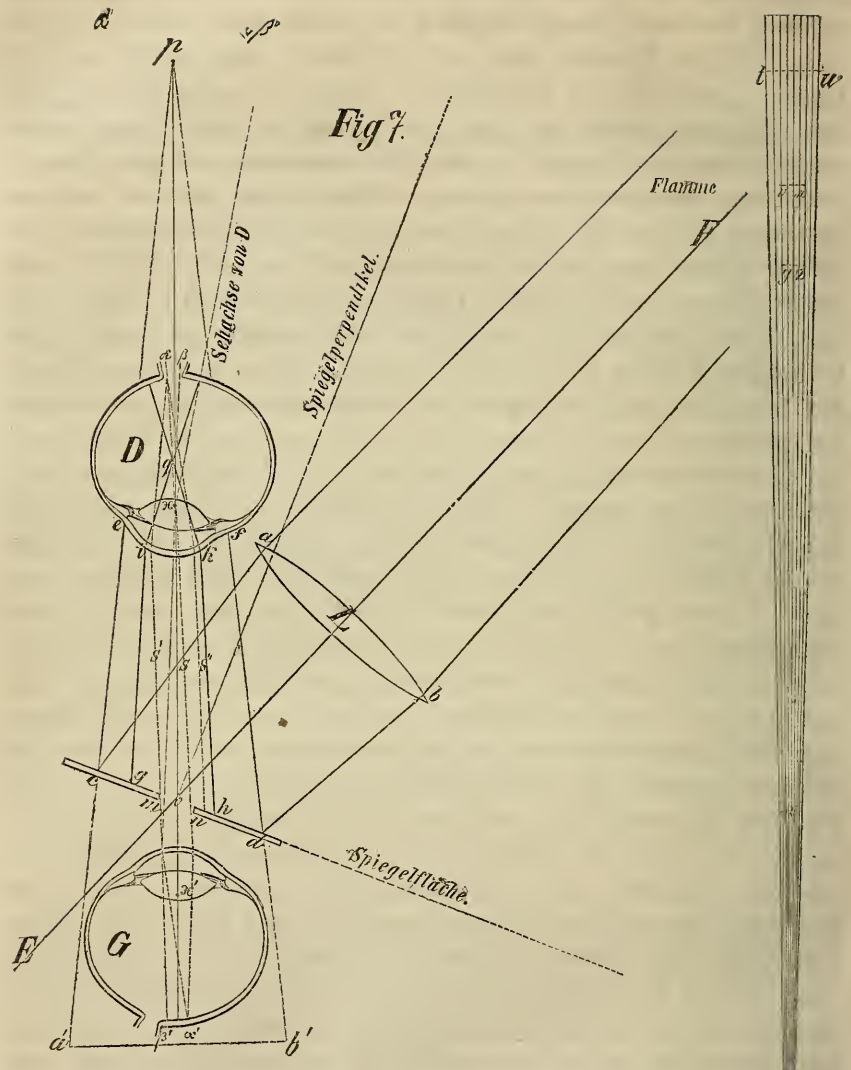

tung, nämlich nach p fortzulaufen, welcher Punkt eben so weit *vor* der Spiegelfläche liegt, als die Kegelspitze ohne Zwischenkunft des Spiegels dahinter liegen würde. In Fig. 7 ist der Punkt p dadurch bestimmt worden, dass von a und b Perpendikel auf die (verlängerte) Spiegelfläche gefällt, in jedem derselben jenseits der Spiegelfläche der gleich weit entfernte Punkt a' und b' verzeichnet, diese Punkte mit den betreffenden Durchschnittspunkten der Spiegelfläche c und d verbunden, und diese Verbindungslinien $a'c$ und $b'd$ verlängert wurden. Der von der Linse aLb ausgehende Kegel wird also an der Spiegelfläche cd gleichsam gekniekt und gezwungen gegen p hin zu verlaufen.

Wird ihm nun das Auge *D* in diesem Laufe entgegen gestellt, so trifft er dasselbe mit dem Durchschnitte *ef*. Das Auge *D* wird also von convergirenden Strahlen getroffen, falls es sich diessseits von *p*, also innerhalb der Vereinigungsweite des Apparates aufstellt, und alles Licht, welches die Linse passirt hat, ist nun auf diesen Durchschnitt *ef* concentrirt, wenn wir vorläufig von den Verlusten durch Zerstreuung, durch die Distanz und durch das Loch im Spiegel absehen. In dieser Beziehung wirkt also diese Combination einer Convexlinse mit einem Planspiegel ganz so wie ein in *a'b'* aufgestellter Concavspiegel von entsprechender Brennweite und Spiegelöffnung. Diese Combination hat jedoch vor dem Concavspiegel voraus, dass das Auge *G* gleichsam mitten in den Strahlenkegel hinein versetzt werden, mithin ceteris paribus dem Auge *D* viel näher rücken kann, was, wie wir später sehen werden, in mehrfacher Beziehung Vortheile gewährt; sie hat überdiess noch das für sich, dass man durch Annäherung der Linse *ab* an die Spiegelfläche *cd*, oder durch Einsetzen einer Linse von anderer, z. B. 4″ Brennweite, die Öffnung und Brennweite des Apparates (quasi Hohlspiegel) nach Bedürfniss leicht ändern kann. Solche Veränderungen sind nämlich bis zu den nöthigen Grenzen in der mechanischen Construction der möglichst bequemen und compendiösen Apparate von *Coccius* und von *Zehender* auf eine sehr leichte und wohlfeile Art ermöglicht.

Von dem Lichte, welches auf *D* fällt, contribuiren zu unserem Zwecke nur jene Strahlen, welche das die Pupillengrösse von *D* etwas übertreffende Hornhautareal *ik* treffen, also die zwischen *gi* und *hk* verlaufenden. Von diesen geht noch ein guter Theil durch Reflexion an den Trennungsebenen, namentlich durch Spiegelung an der Vorderfläche der Cornea verloren. Hierauf, so wie auf den Verlust durch das Loch im Spiegel, kommen wir später zu sprechen. Die durch *ik* eindringenden Strahlen werden nun durch den dioptrischen Apparat von *D* so gebrochen, dass sie sich mehr weniger weit *vor* der Netzhaut vereinigen, etwa in *q*, und die Netzhaut in einem Zerstreuungskreise treffen, welcher um so grösser ist, je weiter *q vor* der Netzhaut liegt.*) Man sieht, dass dieser Abstand zwischen *q* und der Netzhaut grösser sein würde, wenn z. B. die Netzhaut tiefer läge oder die Hornhaut stärker gewölbt wäre, aber auch dann, wenn *p* näher an *D* zu liegen käme; näher an *D* würde *p* zu liegen kommen, wenn man mit demselben Apparate weiter von *D* rückte, die Linse in grösserer Entfernung vom Spiegel aufstellte, oder eine Linse von kürzerer Brennweite einsetzte. Da es sich zunächst um gehörige Beleuchtung eines Areals der Netzhaut *D* handelt, und da die Pupille (Hornhautscheibe *ik*) nur bis zu einer bestimmten Grösse steigen (künstlich erweitert werden) kann, so wird mit Rücksicht auf die angegebenen und noch anzugebenden Verhältnisse immer eine solche Wahl in diesen Momenten getroffen werden müssen, dass durch *ik* hinreichend viel Licht eindringen, und dass dieses Licht nicht auf ein zu grosses Netzhautareal vertheilt, i. e. dass *q* nicht zu weit von der Netzhaut entfernt sei. Offenbar könnte man alles Licht, welches zwischen *ce* und *df* liegt, durch die Pupille in's Auge leiten, wenn man den Apparat so einrichtete oder so weit von *D* entfernte, dass sämmtliche Strahlen in einem Querschnitte des Kegels von dem Durchmesser *ik* enthalten wären, es würde aber dann einerseits der Zerstreuungskreis auf der Netzhaut *D* zu gross ausfallen, mithin in einer Beziehung verloren gehen, was in der andern gewonnen wurde, und andrerseits würde meistens auch der zweiten Bedingung, dass der Beobachter nicht zu weit von *D* sein soll —

*) Wir haben in der Zeichnung *q* weiter *vor* der Netzhaut angesetzt, als es in der Wirklichkeit der Fall ist, um die Linien nicht zu eng zusammen zu drängen.

wovon weiter unten — Eintrag gethan werden. Wollte man bei einem Abstande des Spiegels von *D* wie in Fig. 7 den Kegelschnitt *ef* dadureh verengern (auf *ik* reduciren), dass man die Linse weiter vom Spiegel rückte, so würde man an Lichtmenge nicht viel gewinnen, weil dann aueh die Lampe weiter entfernt werden müsste, und weil dann *p*, mithin aueh *q* näher an die Linse und Hornhaut von *D* rüeken würde. Nähme man zu demselben Zweeke eine stärkere Linse (*aLb*), so würde wohl der erstere, nicht aber der letztere Übelstand vermieden. In dieser Beziehung muss man die Wahl des Mittels, welche *Zehender* traf, als eine ebenso glüekliehe wie scharfsinnige bezeichnen; er nahm eine stärkere Linse (*aLb*) von 3″ Brennweite, welehe $^3/_4 - 1^1/_2$″ vom Spiegeleentrum entfernt unter beliebiger Neigung aufgestellt werden kann, und verwandelte den *ebenen* Glasspiegel in einen sehwaeh *convexen* Metallspiegel (von 6″ Krümmungshalbmesser) und bewirkt hiedureh, indem er die stark eonvergent, also stark eoneentrirt auf den Spiegel fallenden Strahlen zwingt, etwas weniger convergent fortzugehen, dass eine gleiehe Quantität Lieht dureh die enge Öffnung *ik* eintreten kann, und trotzdem erst nahe an der Netzhaut von *D* vereinigt wird. Er drängt dieselbe Lichtmenge in einen engen Durehsehnitt (für *ik*) zusammen, maeht den Kegel bei gleieher Basis dünn, und doch weder lichtärmer noeh kürzer.

Die Rücksieht, dass selbst mittelst eines eompendiösen und leicht zu gebrauchenden Apparates möglichst viel Licht dureh die Hornhautseheibe *ik* eindringen könne, ohne dass *q* zu weit vor die Netzhaut von *D* fällt, ist noch durch einen andern Umstand dringend geboten. Bei der Beleuehtung der Netzhaut mittelst durehbohrter Spiegel kommt nämlieh noeh in Betraeht, dass dieses Loch, welches nicht viel weniger als 2‴ Durehmesser haben kann (wegen des Beobaehters), natürlieh kein Licht refleetirt, der Lichtkegel also in der Mitte einen lichtlosen Kegel enthält, dessen Basis am Spiegelloche, dessen Spitze (streng genommen) an der Liehtkegelspitze liegt. Da nun zwisehen *mn* kein Licht nach *D* geworfen werden kann, so hat es den Anschein, als werde hiedurch nicht nur die Lichtmenge für *ik* merklich vermindert, sondern aueh als könnte dann gerade der in der Richtung der Sehaehse von *G* liegende Theil der Netzhaut *D*, also gerade die Mitte des Sehfeldes für *G*, gar nieht oder doeh nicht hinlänglieh beleuehtet werden. Diess würde aueh in der That der Fall sein, wenn die von dem Spiegel naeh *D* geworfenen Strahlen parallel oder gar divergent auf *ik* auffielen. Dieser Naehtheil wird aber durch die Convergenz dieser Strahlen beträehtlieh vermindert. Denn in dem Punkte *q* und kurz vor und hinter demselben kann (in *re*) kein Schatten von dem Loche *me* vorhanden, nur die Liehtmenge etwas geringer sein, als sie ohne das Loch *me* sein würde. (Vergl. über die entoptisehen Erseheinungen.) Wenn daher die Netzhaut nieht gar weit von *q* liegt, so kann aueh das beleuchtete Netzhautareal in der Mitte keinen Schatten zeigen und überhaupt in der Mitte nicht um vieles sehwäeher beleuchtet sein, als in der Umgebung. Nimmt man Glasspiegel, wie *Coccius*, dann wird der in Rede stehende Fehler aueh noeh dadureh merklieh eorrigirt, dass eine doppelte Reflexion, an der Glas- und an der Stanniolfläche, also unter zweierlei Winkeln erfolgt, welche Winkel um so mehr differiren, also jenen Fehler um so mehr vermindern, je dicker die Glasplatte ist. Dieke Glasplatten haben aber den Naehtheil, dass das Loeh dann einen Canal darstellt, dessen Länge gleieh der Dicke der Glasplatte und der zum Sehutze des Beleges nöthigen Metallplatte. Da man nun immer mehr weniger sehräg dureh diesen Canal durchsehen muss, so wird, je länger derselbe, desto beschränkter der Raum für die von *D* naeh *G* zurüekkehrenden Strahlen, und entstehen überdiess durch das von *F* direet naeh *L* strahlende Lieht an den Wandungen

des Canales Reflex- oder Spiegelbilder, welche den Beobachter blenden, und auch dadurch niemals ganz beseitigt werden können, dass die Wandungen dieses Canales möglichst rauh und dunkel gemacht sind. In dieser Bezichung haben Metallspiegel, wie in *Zehender's* Apparate, einen entschiedenen Vorzug, da man das Loch im Spiegel trichterförmig mit ganz dünnem Rande anbringen und den Durchmesser desselben an der polirten Fläche bis auf $1^1/_2'''$ W. M. reduciren lassen kann.

Es lässt sich jedoch die nachtheilige Folge des centralen Loches für die direct zu sehende Stelle durch einen andern Kunstgriff beseitigen, den man zugleich anwendet, um das Spiegelbild auf der Hornhautfläche *ik* aus dem Bereiche der Sehachse des Auges *G* zu bringen und mehr weniger unschädlich zu machen. Man neigt nämlich, nach richtiger Einstellung des Apparates, denselben ein wenig nach der einen oder der andern Seite so ab, dass der Achsenstrahl *Lo* nicht auf die Mitte des Loches *mn* fällt, sondern ein wenig links davon, wenn man einen mehr rechts gelegenen Punkt der Netzhaut *D* direct sehen will, und man lässt das Auge *D* nach und nach seine Richtung etwas ändern, z. B. etwas aufwärts, wenn man eine höher gelegene Stelle direct sehen und betrachten will. Es muss nämlich der dem centralen Loche entsprechende lichtärmere Punkt an der Netzhaut von *D* jederzeit in der Richtung der Achse des Strahlenkegels liegen; man muss daher, um ihm auszuweichen, den Spiegel so wenden, dass diese Achse (und ihre Verlängerung) nicht auf die zu betrachtende, sondern auf eine etwas seitlich gelegene Stelle der Netzhaut *D* fällt. — Man hält die Spiegel gewöhnlich an einer Handhabe, welche auf entgegengesetzten Punkten angebracht werden müssen, je nachdem man an dem rechten oder linken Auge beobachten will. Da nun oft sehr geringe Wendungen der Spiegelfläche nöthig sind, welche leicht zu gross ausfallen, wenn man sie durch eine solche Handhabe ausführt (besonders Wendungen nach oben oder unten), indem diese Handhabe als Hebelarm zu betrachten ist, so habe ich an dem *Zehenderschen* Spiegel, dessen ich mich in der Regel bediene, die Handhabe weggelassen, und halte den Apparat an einem etwas grössern Vorsprunge des Gewindes, das die Linse trägt, wodurch zugleich das Etui, in dem der Spiegel zu tragen ist, kleiner, mithin bequemer ausfällt.

Kehren wir nun zur Betrachtung der Fig. 7 zurück, um unsere Aufmerksamkeit auf jene Momente zu lenken, welche in Anschlag zu bringen sind, sofern sich's darum handelt, die gehörig beleuchtete Netzhaut *D* mit dem Auge *G* deutlich zu sehen. Die wichtigsten Momente sind: der jeweilige Refractionszustand des Auges *D*, die bis zu einem gewissen Grade von der Beleuchtung abhängige Entfernung zwischen *D* und *G*, und die Accommodationsfähigkeit des Auges *G*.

a. Das Auge *D* (in Fig. 7) kann kurz-, normal- oder fernsichtig sein, oder es liegt das zu beobachtende Object, z. B. die von der Chorioidea abgelöste Netzhaut, innerhalb der Brennweite des dioptrischen Apparates, ein Fall, der für die Netzhaut auch bei mangelnder Linse eintritt. In allen Fällen, wo die Netzhaut nicht jenseits der Brennweite des dioptrischen Apparates liegt, also wo das Auge *D* nicht kurzsichtig oder (als normal) nicht für ein nahe gelegenes Object accommodirt ist, kann der dioptrische Apparat von *D* als eine Loupe betrachtet werden, muss daher ein in der Richtung der ausfahrenden Strahlen befindliches Auge *G* das lichtsendende Object sehen können, sobald dieses eine hinreichende Menge Licht nach *G* werfen, *G* sich in passender Entfernung aufstellen, und parallele oder wenig divergirende Strahlen auf seiner Netzhaut vereinigen kann. Wer aber einen Gegenstand durch eine Loupe von kurzer Brennweite ($6^1/_2$—$7'''$) deutlich sehen will, muss sich der Loupe mit seinem Auge um

so mehr nähern, je weiter hinter der Loupe, d. h. je näher gegen deren Brennweite hin sich der Gegenstand befindet. Die Loupe zeigt uns dann den Gegenstand durch ein virtuelles Bild aufrecht und vergrössert. Will man also die in oder diesseits der Brennweite des dioptrischen Apparates von *D* liegende Netzhaut im aufrechten Bilde sehen, so muss man sich dem Auge *D* jederzeit mehr weniger nähern, ausser man bewaffnet sein Auge mit einem Concavglase oder man verlängert die Brennweite des dioptrischen Apparates von *D* dadurch, dass man ihm eine Concavbrille vorhält. Concavlinsen zu vermeiden ist aber wünschenswerth, wegen der nothwendig damit verbundenen Verminderung der Lichtmenge für *G* und wegen der Störung des Beobachters durch Spiegelbilder. Indem nun die Apparate von *Coccius* und *Zehender*, ohne sehr gross zu sein, eine hinreichende Menge von Licht in das Auge *D* zu werfen und das von *D* reflectirte Licht in grosser Nähe aufzunehmen gestatten, haben sie eben einen grossen Vorzug vor andern. — Ist *D* kurzsichtig, oder ist es normal, aber für die Nähe accommodirt, dann fahren die von der (hinter der Brennweite gelegenen) Netzhaut reflectirten Strahlen weder parallel noch divergent aus demselben, dann kann sein dioptrischer Apparat relativ zur Netzhaut in seiner Wirkung nicht mehr mit einer Loupe verglichen werden, ausser man setzt ihm ein Concavglas vor. Ist aber das Auge *D* nicht in höherem Grade kurzsichtig, kann es z. B. noch bei 10—12″ Entfernung lesen, so kann seine Netzhaut von einem normal- oder weitsichtigen Auge dennoch ohne Concavgläser, wenn gleich nur in grosser Nähe (unter 1½″), betrachtet werden. Diess scheint ein Widerspruch mit den beiden Sätzen, dass die aus einem solchen Auge ausfahrenden Strahlen convergent verlaufen, und dass solche Strahlen, in ein Auge *G* gelangend, schon vor der Netzhaut vereinigt werden müssen. Wenn man sich indess von einem leuchtenden Punkte einen Strahlenkegel durch nahe an einander befindliche Linien auszieht, ohngefähr wie *tOu* neben Fig. 7, und die Basis *tu* an die Stelle des Hornhautareals *ik* von *D* versetzt denkt, so sieht man, dass, wenn der Beobachter *G* sich nach *vx* oder selbst nach *yz* versetzt, er, wo nicht völlig, so doch nahezu parallele Strahlen von *tu* bekommt, während er weiter von *tu* entfernt, z. B. in *w*, schon mehr convergente Strahlen mit seiner Pupille (Hornhaut) auffangen würde. Die Erweiterung der Pupille durch Atropin oder Belladonna gibt uns übrigens ein treffliches Mittel an die Hand, die Kurzsichtigkeit von *D* für einige Zeit zu vermindern, und auch normale Augen an der oft unwillkürlich erfolgenden Einrichtung ihres Refrationszustandes für nahe Objecte zu hindern, mithin die aus *D* ausfahrenden Strahlen zu geringerer Convergenz zu zwingen, oder selbst parallel zu machen.

b. Was die Entfernung zwischen *D* und *G* betrifft, so ergibt sich das zum Verständniss Nöthige wohl schon aus dem bereits Gesagten, und wollen wir nur noch daran erinnern, dass sie um so grösser sein kann und muss, wenn das zu sehende Object von *D* mehr und mehr von der Brennweite gegen die Linse und Hornhaut hervorgerückt ist. Daraus ergibt sich, dass man sich mit demselben Apparate weiter von *D* halten muss, wenn man Opacitäten im Glaskörper erkennen, als wenn man die Netzhaut untersuchen will, dass, wenn man von einem Auge, dem die Krystalllinse fehlt, die Netz- und Aderhaut oder Glaskörpertrübungen sehen will, diess nur aus einer relativ grössern Entfernung geschehen kann.

c. Das untersuchende Auge muss, wenn es nicht fernsichtig, also nicht befähigt ist, parallele oder schwach divergente Strahlen auf seiner Netzhaut zu vereinen, seine Accommodation für die Nähe absichtlich aufgeben, oder, falls es diess nicht kann (vielleicht weil es kurzsichtig ist), seinen Refractionszustand durch ein entsprechendes Con-

cavglas (6—12) corrigiren. In dem neuern (verbesserten) *Coccius*'schen und in dem *Zehender*'schen Apparate können solche Gläser sehr bequem in einen federnden Ring unmittelbar hinter dem Spiegelloche eingesetzt werden, und zwar, um die Störung durch Spiegelung zu verhüten, etwas schräg zu demselben.

In Fig. 7 sind nun α und β in dem Auge D innerhalb des beleuchteten Netzhautareals als zwei leuchtende Punkte angenommen. Der Gang der von α reflectirten Strahlen, welche aus dem Auge hinausgelangen können, ist durch die punktirten Linien bezeichnet. Der hier in Betracht kommende innere Lichtkegel ist also αik. Die Richtung, in welcher diese Strahlen vor dem Auge D fortgehen müssen, ist bestimmt durch αx; ihre Neigung zu dieser verlängerten Richtungslinie vor dem Auge hängt von dem Refractionszustande des Auges D ab (allgemein ausgedrückt: von der Entfernung des zu sehenden Punktes hinter dem Kreuzungspunkte der Richtungslinien). Wenn nun D für unendlich fern eingerichtet ist, und das zu sehende Object, wie hier α, im Brennpunkte des dioptrischen Apparates von D liegt, so gehen alle Strahlen von diesem Objecte α ausserhalb des Auges D zum Achsenstrahle parallel (bezeichnet durch die Grenzstrahlen s' und s'') fort, können jedoch nur theilweise durch das Loch mn treten, wenn α schon ziemlich weit vom Mittelpunkte des Sehfeldes ($\alpha\beta$) liegt, und werden in G ohngefähr in dem Punkte α' vereinigt, wenn G für parallele Strahlen adaptirt ist. Dasselbe findet mit den von β und von allen zwischen α und β gelegenen Punkten ausfahrenden Strahlen statt, für welche nur der Achsenstrahl (durch die gestrichelten Linien) angedeutet ist. Somit entsteht auf der Netzhaut G ein Bild $\alpha'\beta'$ von $\alpha\beta$, das Auge G sieht das Netzhautareal $\alpha\beta$ aufrecht und vergrössert, indem die Erregung der Netzhaut G in α' so empfunden wird, als käme das Licht durch den Kreuzungspunkt der Richtungslinien x' also ohngefähr von α'' und β'' hinter dem Auge D.

B. Zu der *Untersuchung mit umgekehrtem Bilde der Netzhaut* bedarf man nebst dem genannten Apparate noch eine zweite, und zwar starke Convexlinse (von 2—3 Zoll Brennweite). Die Vorrichtung dabei unterscheidet sich von der früheren nur dadurch, dass der Beobachter weiter von D zurückweicht und die Convexlinse dann vor letzteres vorschiebt.

Ein Blick auf die Fig. 8 wird zur Erläuterung dienen. Ist *Fab* das auf die Linse L^1 fallende Lampenlicht, so trifft dieses Licht den Spiegel zwischen *c* und *d*, und wird von diesem so reflectirt, dass es sich in *o vor D* vereinigen würde, wenn nicht die Linse L^2 vorgeschoben würde. Die Linse L^1 muss beim *Coccius*'schen Apparate mindestens 5″ Brennweite haben. Durch die Linse L^2 wird aber das zwischen *ce* und *df* verlaufende Licht schon *vor o* zur Vereinigung gebracht, nehmen wir an in *p*, fährt jenseits wieder auseinander, und beleuchtet die Cornea in der Scheibe *gh*, welche übrigens auch kleiner sein könnte, als *ik*. Wovon es nun abhänge, ob *p* dem Auge *D* näher oder ferner liege, ist nach dem früher Gesagten wohl verständlich. Wir wollen nur bemerken, dass es dem Auge *D* nicht zu nahe liegen dürfe, weil in demselben Masse auch *gh* grösser würde, und durch *ik* dann weniger Licht eindringen könnte, was um so nachtheiliger wäre, als hier ohnehin schon durch die grössere Entfernung des Spiegels und durch L^2 Licht verloren geht, sowohl für die Beleuchtung von *D*, als auch auf dem Rückwege für den Beobachter *G*. (Wir wollen übrigens hier gleich die Bemerkung einschalten, dass L^2 immer etwas schräg zu $x'x$ zu halten sei, und dass,

da L^2 planconvex ist, die Convexität zu G gerichtet werden müsse, beides aus dem Grunde, um das von L^2 entworfene Spiegelbild für das Auge G seitlich abzulenken und somit für das directe Sehen unschädlich zu machen.) Liegt nun p, wie in Fig. 8., nicht

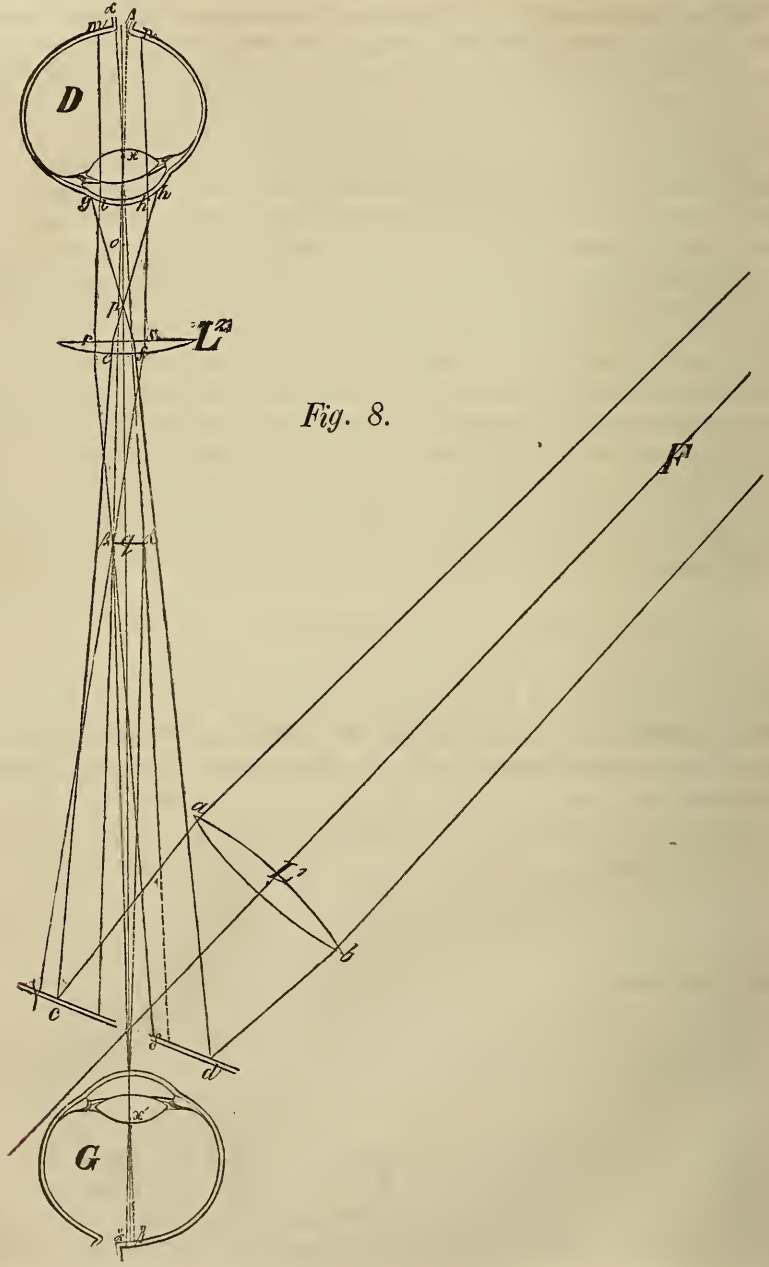

Fig. 8.

weit *vor* der vordern Brennpunktsebene des Auges D, dann werden die zwischen ik eindringenden Strahlen durch den Glaskörper nur wenig convergent verlaufen und die Netzhaut in dem der Pupillengrösse nahezu gleichen Areal mn beleuchten. Läge p näher als 5''' an ik, so würden die Strahlen im Glaskörper divergiren, mn grösser, die Beleuchtung der Netzhaut schwächer. Umgekehrt, wenn p weiter von D läge.

Betrachten wir nun den Gang der ausfahrenden Strahlen, z. B. von den Punkten α und β, so kann hier das Auge D in Verbindung mit der Linse L^2 unter allen Umständen, wo aus dem Auge D parallele oder convergente Strahlen ausfahren, als eine Loupe betrachtet werden, und zwar als eine Loupe mit zwei Convexlinsen, welche um weniger als die Summe ihrer Brennweiten von einander abstehen. Die Linse L^2 bringt die durch ik ausgetretenen Strahlen, wenn diese, wie in Fig. 8, parallel sind, in ihrer Brennweite q, wenn diese ausfahrenden Strahlen aber convergent auf L^1 gelangen, zwischen L^2 und q zur Vereinigung. Der letztere Fall ist für das beobachtende Auge G günstiger. So werden die von α ausfahrenden Strahlen in α', die von β in β' vereinigt, wenn das Auge D für die Ferne accommodirt ist, es entsteht in $\beta'\alpha'$ ein reelles, aber umgekehrtes und nicht stark vergrössertes Bild von $\alpha\beta$. Wäre D kurzsichtig, dann würde schon dieser Umstand so gut hinreichen, dieses umgekehrte Bild näher an D zu rücken, als z. B. eine stärkere Krümmung von L^2. Je weniger aber $\beta'\alpha'$ von D entfernt entworfen wird, desto weniger entfernt braucht sich G aufzustellen, um die von $\beta'\alpha'$ wie von einem daselbst befindlichen leuchtenden Objecte ausfahrenden Strahlen auf seiner Netzhaut zu einem Bilde zu vereinigen. Man sieht daher, dass Kurzsichtigkeit von D, welche die Untersuchung im aufrechten Bilde erschwert, die Untersuchung im umgekehrten gerade begünstigt, während für Weitsichtigkeit von D eher das Gegentheil gilt. Bei sehr hohen Graden von Kurzsichtigkeit sieht man auch ohne L^2 ein verkehrtes Bild von D, oder braucht doch L^2 nur eine geringe Brennweite zu haben, etwa 3—4''. Fehlte dem Auge D die Krystalllinse, dann könnte die Untersuchung im umgekehrten Bilde nur noch mit einer viel stärkern Convexlinse L^2 vorgenommen werden. Andrerseits ergibt sich rücksichtlich des Beobachters G, dass hier der Kurzsichtige besser daran ist, als der Weitsichtige, und dass letzterer, wenn er nicht zu weit zurück weichen will, sein Auge durch Vorhalten eines Convexglases (12—8'') in ein kurzsichtiges zu verwandeln hat. — Betrachtet nun das Auge G das reelle Bild $\beta'\alpha'$, so werden die von β' wie von irgend einem leuchtenden Punkte ausfahrenden Strahlen, welche durch das Spiegelloch durchtreten können, in β'' vereinigt, weil β', x' und β'' in einer geraden Linie liegen, ebenso die von α' in α''. G sieht also links, was in D rechts liegt, doch nicht stark vergrössert, und zwar ohngefähr um so vielmal grösser, als $\alpha\beta$ in $\alpha'\beta'$ enthalten ist. — Die Untersuchung mit umgekehrtem Bilde hat den grossen Vortheil, dass man mit Einem Blicke einen grössern Theil der Netzhaut übersehen kann. Ein anderer Vortheil besteht aber darin, dass, wenn man einmal ein Object, z. B. ein Gefäss der Netzhaut deutlich sieht, man, ohne seines eigenen oder des kranken Auges Stellung wechseln und ohne die Haltung des Spiegels ändern zu müssen, wodurch leicht die richtige Einstellung bezüglich der deutlichen Sehweite verloren geht, durch leichte Hin- oder Her-, Auf- oder Abwärtsbewegung der Linse L^2, die man zwischen Daumen und Zeigefinger der an das Gesicht des Kranken gestützten Hand hält, seitlich gelegenen Partien zum Gegenstande des directen Sehens machen kann. Wir brauchen wohl kaum zu erwähnen, dass diese Bewegung aufwärts geschehen müsse, wenn man eine unter der eben gesehenen liegende Stelle betrachten will. Hat man gerade die Papille des Sehnerven im Sehfelde, so verschiebe man, um die Macula lutea zu sehen, die Linse L^2 ein wenig gegen die Nase des Kranken.

Man wird auch bei genauer Kenntniss des Apparates und seiner Leistungsfähigkeit immer viel eher zweckmässig zu Werke gehen, wenn man noch *vor* Anwendung desselben eine möglichst genaue Erhebung der krankhaften Veränderungen des Auges (und nöthigenfalls des ganzen Organismus) vornimmt, durch die äussere Besichtigung, Betastung, Prüfung der Functionsstörung, Aufnahme der subjectiven Erscheinungen und der vorausgegangenen (anamnestischen) Momente, kurz wenn man den Augenspiegel nur als ein, nicht aber als das einzige und zuerst anzuwendende diagnostische Hilfsmittel betrachtet. Diess ist schon darum gerathen, weil wir bis jetzt eine verlässliche Deutung für das mit dem Augenspiegel Gesehene nur bei relativ wenig Befunden besitzen. Man kann namentlich Befunde an der Netz- und Aderhaut, die noch zum Normalen gehören, leicht als krankhaft deuten, man kann wirklich krankhaften Veränderungen leicht für die bestehende Functionsstörung eine viel wichtigere Bedeutung beilegen, als sie wirklich verdienen, man kann eine Gesichtsstörung, die von ganz andern Abnormitäten abhängt, leicht aus dem Augenspiegelbefunde abzuleiten versucht werden, auch abgesehen von optischen Täuschungen, welche selbst einem ziemlich geübten Beobachter bei so subtilen Untersuchungen leicht begegnen können. Vorläufig bleiben anatomisch-mikroskopische Untersuchungen von Netzhäuten, deren Augenspiegelbefund kurz vorher notirt wurde, noch ein pium desiderium. So lange wir solche nicht in grösserer Menge besitzen, müssen wir von dem Instrumente nicht mehr verlangen, als es leisten kann, sonst bringen wir diese herrliche Erfindung, im Gebiete der ophthalmologischen Diagnostik wohl die grösste unsers Jahrhunderts, selbst bei Verständigen in Misscredit.

Rücksichtlich der durchsichtigen Medien gibt uns das Ophthalmoskop sichere Antwort auf die Frage, ob sie durchsichtig oder von trüben Partikelchen durchsetzt sind. Diess ist namentlich für den Glaskörper äusserst wichtig, obwohl es uns auch bei wenig ausgebreiteten Trübungen des Krystallkörpers sehr zu Statten kommt. Der Augenspiegel gibt dem nur einigermassen geübten und aufmerksamen Beobachter verlässliche Thatsachen zur Entscheidung der Frage, ob das untersuchte Auge kurz- oder weitsichtig sei, sobald diese Zustände eben nicht bloss die ersten Übergänge vom Normalen zum Abnormen bilden, sondern schon bestimmt in das Bereich des letzteren zu zählen sind. Seit der Einführung des Augenspiegels in die Diagnostik ist die Lehre von den Amaurosen eine wesentlich andere geworden. Die Zahl der Amaurosen centralen und allgemeinen Ursprunges schmilzt auf eine relativ sehr geringe herab; bei sehr vielen Amblyopien und Amaurosen lassen sich

Veränderungen in der Netzhaut allein oder zugleich im Glaskörper und in der Aderhaut als hinreichendes Substrat nachweisen, wo man ohne Hilfe des Augenspiegels kaum mit überwiegender Wahrscheinlichkeit sich entscheiden könnte, ob die Functionsstörung durch centrale oder peripherische Veränderungen des nervösen Apparates bedingt sei. Jeder Fortschritt in der Diagnosis ist aber ein Gewinn für die Aufgabe des Arztes, die Prognosis und Therapie.

Das oben empfohlene, der Ophthalmoskopie vorauszuschickende Examen wird im Allgemeinen den Gang vorzeichnen, den dieselbe zu nehmen hat. Wo dieses Examen nicht schon bestimmt einen oder den andern Krankheitszustand auszuschliessen berechtigt, gehe man, um nichts aus der Reihe des Möglichen zu überspringen, in der anatomischen Ordnung von vorn nach hinten vor, und prüfe zuerst die durchsichtigen Medien, namentlich die Linse und den Glaskörper genau, ehe man sich an die Netz- und Aderhaut macht. Ich erinnere mich mehrmals bei mehr weniger beträchtlicher Gesichtsstörung keine hinreichend erklärende Veränderung der Netzhaut gefunden zu haben, wo doch die wiederholte Untersuchung durch mich oder einen Andern kleine, aber zahlreiche Glaskörperopacitäten als genügendes Substrat erwies. Da sich ganz kleine Trübungen der durchsichtigen Medien nur dadurch wahrnehmen lassen, dass sie bei heller Beleuchtung des Augengrundes als dunkle Körperchen erscheinen, gleich den vor hellem Hintergrunde herabfallenden Schneeflocken, so muss man, um ihre Anwesenheit nicht zu übersehen, das Instrument zunächst gerade so einstellen, dass der Augengrund möglichst hell beleuchtet wird, i. e. so weit vom Auge (*D*) entfernt, dass die Netzhaut in den Focus des Beleuchtungsapparates, wenigstens in keinen grössern Zerstreuungskreis zu liegen kommt (dass in Fig. 7 *q* auf den Augengrund fällt, in Fig. 8 *mn* bis zur Grösse des Flammenbildes verkleinert wird); und da die dunklen Körperchen im Glaskörper sich bei ruhiger Haltung des Auges (*D*) senken, durch rasche Bewegungen desselben aber aufgerüttelt werden, kleine Körperchen überdiess minder leicht der Wahrnehmung entgehen, wenn sie in Bewegung sind, so wird das Aufsuchen derselben durch rasche Bewegungen des Auges (*D*) mit kleinen Excursionen besonders nach auf- und abwärts, wesentlich erleichtert. *Bei auffallendem Lichte* können undurchsichtige Partien der durchsichtigen Medien nur dann wahrgenommen werden, wenn sie hellfarbig (weiss, grau, gelb) und entsprechend ihrer Lage hinter der Cornea hinreichend gross sind. Hieher gehören namentlich pigmentlose Exsudate in der Pupille, fleckige oder streifige Trübungen im Krystallkörper, Cysten im Glaskörper und dergl. Um solche

Trübungen bei auffallendem Lichte zu sehen, muss man sich mit dem Apparate dem Auge nur so weit nähern, dass die Spitze des Beleuchtungskegels auf sie fällt (also bei Verdacht auf Cataracta nicht wie in Fig. 7 auf q, sondern etwa auf x oder auf die Ebene des Pupillarrandes). Sind solche Körper, die nicht zu tief liegen, auf diese Art gehörig beleuchtet, so kann man sie als bläulich-weisse Streifen, Flecken und dergl. auch sehen, wenn man nicht durch das Loch, sondern neben dem Spiegel vorbei in's Auge sieht, ja es sehen sie dann zur Seite des Beobachters stehende Personen wohl eben so gut. Man sieht sie natürlich aufrecht und mehr weniger vergrössert. Will man sie noch deutlicher sehen, so kann man die Beleuchtungslinse (L^1) so umstellen (hinter das Spiegelbild), dass sie nicht zur Concentration des Lichtes, sondern als einfache Loupe für das beobachtende Auge wirkt. — Wie man die Netz- und Aderhaut am besten untersuche, und in welcher Beschaffenheit diese Gebilde dem Beobachter unter dem Spiegel erscheinen sollen, das muss man vorläufig durch Untersuchung normaler Augen kennen gelernt haben, ehe man sich erlauben darf, eine Urtheil darüber abzugeben, ob in einem Auge mit Gesichtsstörung diese auf eine Abnormität der Netz- oder Aderhaut bezogen werden könne. Ein jeder kann sich zu einer solchen Untersuchung leicht hergeben, da die Beleuchtung für seine Netzhaut jedenfalls nicht nachtheiliger sein kann, als das längere Betrachten der Lampenflamme mit freiem Auge, ja im Allgemeinen viel weniger: nur bei solchen Augen, welchen der Blick in eine Kerzenflamme schädlich wäre, könnte die Untersuchung mit dem Spiegel allenfalls nachtheilig werden, und da nur, wenn das zu untersuchende Auge (D) direct nach dem Flammenbilde blickte, was nicht nöthig, ja nicht einmal wünschenswerth ist.

B. Krankheiten der Netzhaut und des Sehnerven.

Die Lehre von den Krankheiten der Netzhaut, welche in der Hauptsache mit der Lehre von der Amaurosis zusammenfällt, ist durch die Einführung des Augenspiegels in die ophthalmologische Praxis fast durchgehends auf einen andern, weit mehr objectiven Standpunkt versetzt worden. Es ist jedoch (*mir* wenigstens) zur Zeit noch nicht möglich, von diesem Standpunkte aus eine Schilderung der hieher gehörenden Zustände des Auges systematisch und so umfassend zu entwerfen, als diess bei den Krankheiten anderer Gebilde der Fall ist. Ich muss daher den nachfolgenden Erörterungen über die Krankheiten der Netzhaut die Bemerkung vorausschicken, man möge in denselben nicht eine abgeschlossene Abhandlung, sondern nur einzelne feststehende Thatsachen suchen, nebst einer Anleitung, wie in vorkommenden Fällen, allenfalls mit Hilfe dieser Thatsachen und

genauer Beobachtung theils den praktischen, theils den streng wissenschaftlichen Anforderungen nach Zulass der Umstände werde entsprochen werden können.

Die Ausdrücke **Amblyopia** (nervöse Gesichtsschwäche) und **Amaurosis** (schwarzer Staar) sind es, deren man sich seit langer Zeit bedient, um zu bezeichnen, dass in einem gegebenen Falle Schwäche (Abnahme) oder Verlust des Sehvermögens zunächst durch einen krankhaften Zustand der Netzhaut, des Sehnerven oder der Centralorgane bedingt sei. Wir werden diese bequemen Ausdrücke im Allgemeinen beibehalten dürfen, wenn wir ihnen keine andere als die negirende Bedeutung beilegen, die nämlich, dass in einem so bezeichneten Falle das Hinderniss des Sehens nicht im dioptrischen Apparate oder doch nicht in diesem allein zu suchen sei, und wenn wir überdiess nie vergessen, dass mit der Bezeichnung: „dieser Kranke ist amblyopisch oder amaurotisch", eine Diagnosis ebenso wenig ausgesprochen sei, als wenn wir sagen: dieser Kranke leidet an Krämpfen, Erbrechen, u. dgl. Des geistreichen *Ph. von Walther's* Phrase: „Amaurosis sei jener Zustand, wo der Kranke nichts sieht, und — auch der Arzt nichts", kennzeichnet vollkommen — nicht die Amaurosis, sondern die Anschauungsweise der Ärzte früherer Zeiten über dieses Leiden. Man hatte nämlich bereits angefangen, gewisse Formen von der generellen Bezeichnung auszuscheiden, jene nämlich, welche schon der oberflächlichen Betrachtung des Auges auffallende Veränderungen darbieten, wie z. B. die acute Entzündung der Netzhaut, welche *Beer* als Ophthalmia interna idiopathica, *Weller*, *Makenzie*, *Walther* u. A. als Retinitis oder Dictyitis geschildert hatten, den Markschwamm der Netzhaut (*Wardrop*), das Glaucom u. s. w. Andererseits wurden aber in der Lehre von der Amaurosis, und zwar unter dem Titel: *Vitia visus* als Vorläufer oder Begleiter des Netzhautleidens Zustände beschrieben, welche nicht unmittelbar auf ein solches bezogen werden können, z. B. Myodesopsie, Mikropsie, Megalopsie, oder nur als zufällige Begleiter auftreten, wie: Skotomatopsie, Photopsie, Chrupsie u. dgl. Insbesondere war es nachtheilig, dass man unter dem Namen Amblyopia ex abusu visus oder Hebetudo ein häufig vorkommendes Leiden der Accommodationsorgane, zu welchem allerdings späterhin ein wirkliches Netzhautleiden hinzutreten kann, als eine Art schon vorhandenen Netzhautleidens darstellte.

Wird dem Arzte ein *gänzlich* Erblindeter vorgestellt, dann kann nach den weiter unten gegebenen objectiven Erscheinungen wohl kaum mehr ein Zweifel obwalten, ob die Erblindung durch ein Leiden des nervösen oder des dioptrischen Apparates bedingt sei, und man könnte sich allenfalls nur noch täuschen, wenn etwa eine Cataracta nigra

(B. II. S. 253) oder Simulation vorläge. Wenn aber der Kranke noch mehr weniger sieht, dann entsteht vorerst noch die Frage, ob das Sehhinderniss wirklich in mangelnder Erregung, Fortleitung oder Perception liege (I.). Muss man sich für Amblyopie oder Amaurosis entscheiden, und hat man überdiess noch durch sorgfältige Sehversuche festgestellt, bis zu welchem Grade die Sehfunction beeinträchtigt sei (II.), dann ist zu untersuchen, ob und welche materielle Veränderungen sich nachweisen lassen, ob der Sitz der Affection als in der Netzhaut, im Sehnerven, in den Centralorganen befindlich bezeichnet werden könne oder nicht (III.). Den Schluss der diagnostischen Untersuchung wird dann die Entscheidung der Frage bilden, in welcher Beziehung das Leiden der nervösen zu den übrigen Organen stehe, welche Momente dessen Entstehung bedingt oder doch dazu beigetragen haben, welche Momente auf seinen Fortbestand Einfluss nehmen, wie überhaupt die innern und äussern Verhältnisse des Kranken mit Rücksicht auf dieses Leiden gestaltet sind (IV). — Je weniger es gelingt, diese Fragen in einem gegebenen Falle positiv zu beantworten, desto weniger kann von einem rationellen Vorgange bei der Prognosis und der Therapie die Rede sein, wenn gleich der Fall noch Heilung zuliesse. Im weiteren Verfolge dieser Erörterungen wird sich herausstellen, dass schon der diagnostische Theil der Aufgabe des Arztes bei Amblyopien und Amaurosen ungleich schwieriger ist, als bei allen andern Augenübeln.

I. *Binoculäre Amaurotische* bieten eine eigenthümliche Physiognomie und Haltung dar, ähnlich einem gedankenlos vor sich Hinstarrenden. Bei weit geöffneter Lidspalte, häufig auch etwas zurückgebogenem Haupte treten die Augen gewissermassen stärker hervor, stieren mit parallelen oder divergirenden Sehachsen fix oder in zwecklosem Hin- und Herschweifen gleichsam in unbestimmte Ferne hinaus, richten den Blick nicht auf die Person, die den Kranken anspricht, und machen auf diese, indem sie ihr kein sichtbares Sehhinderniss und keinen Fixations- oder Ruhepunkt darbieten, einen unheimlichen Eindruck, welcher an den erinnert, den man bei der Unterredung mit einem Schielenden empfindet. — In diesen Momenten liegen für denjenigen, der einige Amaurotische aufmerksam betrachtet hat, benützenswerthe Anhaltspunkte gegenüber einem Simulanten, der sich die Pupillen künstlich erweitert hat, namentlich wenn man nicht zu nahe an ihn hinantritt. Denn Augen, welche zu sehen vermögen, fixiren unwillkürlich irgend ein Object, das in den Grenzen ihrer Sehweite liegt, und dieses Fixiren übt auf die Haltung der Augen- und Gesichtsmuskeln einen bestimmten Einfluss, gibt das, was man Intuitus nennt. Es gehört sehr viel

Schlauheit und Übung dazu, dieses unwillkürliche Fixiren dem Beobachter zu verbergen, wenn dieser sich nicht näher, als die Sehweite (Mesoropter) reicht, heranstellt.

Bei bilateral Amaurotischen steht die Grösse der Pupillen nicht im Verhältnisse zur Beleuchtung, um so weniger, je vollständiger die Amaurosis ist. Die Pupillen sind häufig abnorm gross, seltener abnorm eng, oft aber auch von mittlerer Weite. In letzterem Falle kann man in der Regel nicht sagen, dass die Pupillen starr und unveränderlich seien, man findet im Gegentheile gewöhnlich, dass sie zwischen stärkerer und geringerer Weite schwanken, jedoch nicht beim Wechsel des Lichteinflusses, sondern beim Wechsel der Augenstellung. Sehr weite oder sehr enge Pupillen zeigen selten solche Schwankungen, auch wenn man die Kranken plötzlich auf ihren nahe vor ihr Gesicht gehaltenen Finger blicken heisst. Es kann übrigens auch die eine Pupille merklich grösser und die eine Iris mehr beweglich sein, als die andere, trotzdem die Amaurosis beiderseits vollständig ist. Aufklärung über diese Verhältnisse haben wir im 2. Bande S. 32–34 gegeben.

Bei *monoculärer Amaurosis* muss zunächst unterschieden werden, ob das andere Auge als sehkräftig oder als mehr weniger amblyopisch bezeichnet wird, und ob dasselbe nicht etwa anderweitige augenscheinliche Veränderungen darbietet, z. B. Cataracta, Pupillensperre, Zeichen bestehender oder abgelaufener Chorioiditis u. s. w. Ist das andere Auge gesund oder doch wenigstens noch für Lichteindrücke empfänglich, dann muss dasselbe während der Untersuchung des fraglichen so verdeckt werden, dass es von dem Lichtwechsel durchaus nicht berührt werden kann, nicht etwa bloss mit den Fingern, sondern mit einem mehrfach zusammengelegten Tuche. In solchen Fällen wird es öfter vorkommen, dass der Kranke ein Interesse hat, den Arzt glauben zu machen, er sehe mit diesem Auge noch, als er sehe nichts. Um so mehr hat man Ursache sich vor Täuschung durch Mitbewegung der Iris (bei Lichtwechsel und veränderter Stellung der Bulbi) zu schützen. Bei unilateraler Amaurosis kommt es — nach meinen Beobachtungen — nicht vor, dass die Pupille des fraglichen Auges eng bliebe (es sei denn wegen Synechien), sobald man das andere verdeckt; sie erweitert sich, wenn sie nicht schon früher grösser war, als die des sehfähigen Auges, was gleichfalls vorkommt, ohne indess Regel zu sein. Unilaterale Amaurose verräth sich übrigens dem Geübten häufig durch eine eigenthümlich matte Färbung der Iris, wenn das andere Auge gesund ist, doch nur nach längerem Bestande des Leidens. Selbst wenn das eine Auge nur in etwas höherem Grade amblyopisch ist, und die Affection auch nicht

von der Chorioidea ausgeht, unterscheidet sich die Farbe der Iris von der des gesunden ungefähr auf dieselbe Weise, wie Pflanzen, die in schattigen und gesperrten Räumen vegetiren, von Pflanzen im Freien. So habe ich's wenigstens oft gefunden. Nicht rein schwarz, sondern von der Tiefe her verschieden getrübt (wie bei Glaucoma) kann die Pupille bei Amblyopie oder Amaurosis erscheinen, entweder weil sie sehr erweitert ist, oder weil von der Netz- und Aderhaut wegen beträchtlicher Gewebsveränderungen ungewöhnlich viel Licht reflectirt wird. In Bezug auf die Stellung des amaurotischen zu dem andern Auge ist zu bemerken, dass sie wohl häufig eine abnorme, namentlich eine mehr weniger nach aussen abweichende sei, dass aber auch Fälle vorkommen, wo in der Stellung und Mitbewegung zum gesunden keine Abnormität wahrgenommen werden kann, so wie andererseits Strabismus oder Luscitas noch keineswegs sicher auf Amblyopie oder Amaurosis deuten.

Amaurosis mit mehr weniger deutlicher Lichtempfindung, gleichviel ob uni- oder bilateral, zeigt nur dann eine ganz starre Pupille, wenn zugleich im Ciliarnervensysteme beträchtliche Veränderungen vorhanden sind, welche natürlich ebensowohl im Bulbus selbst als ausserhalb desselben in jenen Nerven liegen können, die das Ganglion ciliare mit motorischen Fasern versehen. Ein Individuum, welches Amaurosis vorgibt, und die Pupillen heimlich durch Belladonna in erweitertem Zustande unterhält, kann mit Berücksichtigung dieses Satzes bisweilen leicht des Betruges überwiesen werden. Untersucht man so ein Auge mit dem Augenspiegel, und zwar absichtlich mit etwas stärkerer Beleuchtung und gerade in der Gegend der Macula lutea, so wird man, abgesehen davon, dass der Augengrund normal erscheint, schon an der Unruhe des Auges, an dem öftern Blinzeln, oder am Thränen bald erkennen, dass es mindestens noch sehr deutliche Lichtempfindung haben müsse, während seine erweiterten Pupillen unter allen Umständen starr bleiben, ein Widerspruch, der für Betrug spricht, sobald sich nicht anderweitig ein Grund für Lähmung der Ciliarnerven nachweisen lässt. Wir verweisen in dieser Beziehung auf die im 2. B. S. 288—290 angeführten Thatsachen.

Gebrauchen wir den Ausdruck *Amblyopie* für jede Störung von Seite des nervösen Apparates, bei welcher der Kranke überhaupt noch Gegenstände zu erkennen vermag, so leuchtet von selbst ein, dass, da diese Störung in verschiedenen Graden stattfinden kann, eine Verwechslung mit anderweitig bedingten Sehstörungen leicht möglich ist. Diese letzteren lassen sich sämmtlich auf Fehler der durchsichtigen

Medien oder des Refractions- und Accommodationszustandes zurückführen, und können nur dann als hinreichende Ursache der Sehstörung betrachtet werden, wenn sie sich als zu dieser in directem Verhältnisse stehend nachweisen lassen. — *Abnormitäten der Hornhaut*, und zwar zunächst Trübungen, wenn auch noch so klein, werden dem aufmerksamen Beobachter nicht leicht entgehen, sobald das Licht gut einfällt und die Pupille dahinter rein schwarz ist. Die Beiziehung einer Loupe kann in zweifelhaften Fällen entscheiden. Facetten der Hornhaut verräth am besten das Spiegelbild der Fensterrahmen, wenn man nicht zu nahe am Fenster untersucht und das Auge mittelst des vorgehaltenen Fingers nach und nach in verschiedene Stellungen bringt. Dasselbe Mittel ist auch das beste, um Veränderungen in der Wölbung der Cornealvorderfläche (z. B. Keratoconus incipiens) zu entdecken und zu schätzen. — Dünne *Exsudat- und Pigmentablagerungen in den Pupillen* (auf der Kapsel) kommen nur nach Iritis oder Erschütterung des Bulbus vor, werden schon durch Unregelmässigkeiten des Pupillarrandes angedeutet, und können in Bezug auf Ausdehnung und Dicke leicht mit einer Loupe, nöthigenfalls mit dem Augenspiegel zur Anschauung gebracht werden. — Schwieriger sind *diffuse Linsentrübungen* zu erkennen, wenn sie nicht intensiv sind. Diess gilt nicht nur von spinnenwebenähnlichen Beschlägen an der vordern Kapsel (vgl. Catar. corticalis), sondern auch und ganz besonders von beginnenden Kerntrübungen, zumal bei alten Leuten. Hier erfordert selbst die Benützung des Augenspiegels viel Übung, grosse Vorsicht und wiederholte Untersuchung. Denn es kann bei wirklich nervöser Sehstörung der Augengrund gar nicht oder doch so wenig verändert sein, dass er normal erscheint; er kann aber auch zufällige Alienationen darbieten, welche dem minder Erfahrenen für die Ursache einer Amblyopie imponiren, obwohl sie es nicht sind. Die Gebilde im Grunde des Auges können wie verschleiert erscheinen wegen leichter diffuser Trübung der Linse oder des Glaskörpers, aber auch — wegen mangelhafter Einstellung des Augenspiegels. — *Mangel oder Senkung der Linse*, welche auch ohne vorausgegangene Operation vorkommen und dann leicht mit Amblyopie verwechselt werden können, verrathen sich dem aufmerksamen Beobachter bestimmt durch tiefere Lage der Iris, durch Schlottern derselben bei rascheren Bulbusbewegungen, durch auffallend reine Schwärze und Engheit der Pupille und dadurch, dass starke Convexgläser (von 2—5″ Brennweite) dieselben Dienste leisten, wie bei Staaroperirten, vorausgesetzt, dass nicht gleichzeitig Amblyopie oder eine ungewöhnliche Achsenverlängerung des Bulbus vorhanden ist. Denn, wurde der Mangel

oder die Senkung der Linse durch Erschütterung des Bulbus eingeleitet — was dem Kranken auch unbekannt sein kann, z. B. wenn sie in früher Jugend, bei Convulsionen, im Rausche u. dgl. erfolgte — so wird Amblyopie kaum jemals fehlen, und gab Verflüssigung des Glaskörpers mit Auflösung der Glashäute die erste Bedingung zur spontanen Linsensenkung, dann ist, wenn nicht zugleich merkliche Amblyopie, wohl meistens auch Verlängerung des Bulbus in der Richtung der Sehachse vorhanden. Vergl. B. II. S. 275 — Bei *Glaskörper- und Chorioidealkrankheiten*, wenn sie mit Sehstörung ohne augenscheinliche äussere Veränderungen des Bulbus einhergehen, kann von einer Verwechslung mit Retinalaffection eigentlich nicht die Rede sein, indem letztere dann wohl immer zugleich vorhanden ist; doch fordert die exacte Diagnostik auch in solchen Fällen, dass das Übel nach dem primär und vorwaltend ergriffenen Gebilde erkannt und benannt werde. Nach dem, was wir über die Diagnosis der Aderhaut- und Glaskörperkrankheiten mitgetheilt haben, dürfte es wohl in der Mehrzahl der Fälle möglich sein, sich über den Ausgangspunkt der Affection zu entscheiden; mit Benützung der später anzuführenden Erfahrungssätze über die ätiologischen Momente der Retinalaffectionen, und nach Zuziehung der ophthalmoskopischen Untersuchung werden gewiss nur wenige Fälle übrig bleiben, wo es unentschieden bleibt, von welchem Organe die Affection ausgehe. — Was die *fehlerhaften Zustände der Refraction und Accommodation* betrifft, so werden häufig Fehlschlüsse gemacht, theils darin, dass man Amplyopie für Kurzsichtigkeit ansieht, theils darin, dass man mangelhafte oder fehlende Accommodation (für die Nähe) für Amblyopie erklärt, aber auch darin, dass man nur eines dieser wesentlich verschiedenen Leiden supponirt, wo doch beide zugleich, z. B. kurzsichtiger Bau des Auges und Amblyopie, neben einander bestehen. Wie man sich in dieser Beziehung vor Irrthum schützen könne, lässt sich erst bei der Schilderung der fehlerhaften Refractions- und Accommodationsverhältnisse verständlich machen.

In jenen Fällen, wo die Sensibilität der Netzhaut nicht in der ganzen Ausbreitung derselben, sondern nur stellenweise, z. B. in der Mitte, in der einen Hälfte, vermindert oder erloschen ist, und wo eine solche partielle Functionsstörung, welche den Kranken nur in gewissen Richtungen nicht sehen, oder nur einen Theil des Sehfeldes undeutlich wahrnehmen lässt, nicht aus Abnormitäten des dioptrischen und Accommodationsapparates erklärt werden kann, liegt eben hierin der Beweis für das Vorhandensein eines Leidens der Netzhaut selbst. Wir werden bei Besprechung der Kurzsichtigkeit zeigen, dass bei höhern Graden

dieses Leidens seitlich gelegene Objecte in gewissen Entfernungen noch eher unterschieden werden, als in der Mitte des Sehfeldes befindliche, und verweisen rücksichtlich der partiellen Sehstörungen von Seite des dioptrischen Apparates auf die Angaben über die entoptischen Erscheinungen und über die Krankheiten des Glaskörpers zurück.

II. Ist auf diese Weise die Gegenwart von Amblyopie oder Amaurosis eines oder beider Augen als sicher oder doch als wahrscheinlich festgestellt, wobei zufällige Complicationen, z. B. eine Hornhauttrübung, gewiss schon mit erkannt werden mussten, dann erscheint es aus mehrfachen Rücksichten geboten, zu bestimmen, *bis zu welchem Grade die Sehfunction beeinträchtigt sei.* Die Prüfung muss natürlich an jedem Auge für sich vorgenommen werden. Für die Ermittlung der Functionsfähigkeit der Netzhaut bei totaler Linsentrübung oder Pupillensperre hat *A. von Gräfe* ein schätzenswerthes Hilfsmittel angegeben. Man hält in einem verfinsterten Locale eine Kerzenflamme in allmälig steigender Entfernung vor das fragliche Auge, und ermittelt, bis wie weit dasselbe den Flammenschein noch wahrnimmt. Aus wiederholten Versuchen mit verschiedenen Cataractösen und Amblyopischen wird man sich bald abstrahiren, wie weit die Fähigkeit, diesen Schein wahrzunehmen, durch bloss mechanische Hindernisse vermindert werden kann. Zur Bestimmung des Grades der Sehstörung hat *Ed. Jäger* (über Staar und Staaroperationen, Wien 1854) Druckschriften verschiedener Grösse in 20 Abstufungen von etwa 9‴ bis zu $^1/_4$‴ Höhe zusammengestellt und hiemit ein jedem Arzte willkommenes, zugleich allgemeine Verständigung und Übereinstimmung anbahnendes Mittel an die Hand gegeben. Wenn ich finde, ein Kranker liest z. B. bei 9″ Entfernung und mässigem Tageslichte oder bei einer Kerzenflamme Nr. 10 der *Jäger*'schen Drucksorten (1‴ hoch), Nr. 8 (etwa $^4/_5$‴ hoch) dagegen nicht, so ist mir hiemit, abgesehen von einer Sehweite, ein ziemlich sicheres und objectives Mass für seine Sehkraft angegeben, ich bin nicht von seinen (oft sehr unbestimmten) Angaben abhängig, und kann nach Verlauf einiger Zeit mich leicht versichern, ob die Sehkraft zu- oder abgenommen habe, vorausgesetzt, dass der Versuch wieder so viel als möglich unter denselben äussern Umständen vorgenommen wird. Bei Leuten, die nicht (mehr) lesen können, wird natürlich irgend ein anderer analoger Modus ausfindig gemacht werden müssen, um die Sehkraft mit Rücksicht auf die Accommodationsfähigkeit objectiv zu messen.

Immer, man mag nun auf diese oder jene Weise vorgehen, wird die Anstellung verlässlicher Sehversuche bedeutende Vortheile gewähren. Sie gibt dem Arzte nebst dem schon Angedeuteten auch häufig

wichtige Aufschlüsse über den Sitz und die Natur des Übels. Man bemerkt dabei, ob Patient noch in der Richtung der Sehachse oder in einer andern Richtung relativ am besten sieht, ob er stärkere oder geringere Beleuchtung sucht, ob ihn hellfarbige und glänzende Gegenstände blenden, oder ob er gerade solche Objecte noch eher als dunkle und matte erkennt, wie sich sein Gesicht in Bezug auf die Unterscheidung verschiedener Farben — allenfalls nach einer Farbenmusterkarte — verhält, ob ihm die Objecte in natürlicher Grösse (so wie im gesunden Zustande) und Lage erscheinen, wie lange er das Betrachten kleiner Objecte, z. B. der Buchstaben aushält, ob und wie lange der Eindruck heller Objecte nachher noch fortdauert, u. s. w. — Dieser Vorgang dürfte auch desshalb vortheilhaft sein, weil er den Kranken, wenn er nur einigermassen verständig ist, auf die Umstände aufmerksam macht, die den Arzt von dem, was vorherging, interessiren, und weil sich an ihn am zweckmässigsten die Erhebung über die Dauer und Entwicklung des Übels bis zum gegenwärtigen Zustande anknüpfen lässt, was im Allgemeinen viel zweckmässiger ist, als den Kranken gleich im vorhinein ein Langes und Breites erzählen zu lassen, wobei es leicht geschieht, dass die Aufmerksamkeit des Arztes auf ganz zufällige, zum fraglichen Augenleiden in gar keiner Beziehung stehende Umstände abgelenkt, mindestens Zeit versplittert wird. Man wird sich überzeugen, dass nach genauer Erhebung der Functionsstörung und der dem blossen Auge wahrnehmbaren Veränderungen mit Benützung der Entwicklungsgeschichte des Augenleidens in der Regel schon der 3. Punkt, der Sitz der Affection, und selbst auch die Beschaffenheit und das Ursächliche derselben (IV.) bestimmt werden kann, somit für die controllirende Untersuchung mit dem Augenspiegel bereits nützliche Anhaltspunkte gewonnen sind.

III. Von einer exacten Diagnosis des in Rede stehenden Leidens kann offenbar die Rede nur da sein, wo der Arzt im Stande ist zu bestimmen, welcher Theil des nervösen Apparates und in welcher Art derselbe leidet. Ist eine solche Localisirung zur Zeit überhaupt oder doch in einem speciell gegebenen Falle nicht möglich, so muss wenigstens die entferntere Krankheitsursache angegeben werden können; ist auch diess unmöglich, dann kann von einem rationellen Vorgange bei Prognosis und Therapie wohl nicht mehr die Rede sein, und möchte ärztliches Eingreifen unter solchen Umständen nur allenfalls noch in der Berücksichtigung gewisser Symptomencomplexe, des sogenannten congestiven, erethischen oder torpiden Charakters der Amaurosis, einige plausible Anhaltspunkte gewinnen können. Denn: „*was soll das ewige*

blinde Curiren einer Krankheit, die man nicht kennt?“ *Beer* l. c. Bd. II. S. 420.

So naturgemäss es auch erscheint, hier wie überall, als erstes Eintheilungsprincip den Sitz der Affection aufzustellen, so ist doch dieser Weg bisher nur wenig und mehr nebenbei eingeschlagen worden, wohl vorzüglich desshalb, weil es viele Fälle von Amblyopie und Amaurosis gibt, wo eine Localisirung nicht möglich ist, oder doch ohne Zuziehung des Augenspiegels nicht möglich war. Man hat daher bald den sogenannten Charakter der Amaurosen, bald die entfernteren Ursachen, z. B. Saburra, unterdrückte Fussschweisse, Contusionen u. dgl., wohl auch beides zugleich (durch- und nebeneinander) zum Eintheilungsgrunde gewählt. — Aus dem, was wir unter II. über das Verhalten der Augen bei den Schversuchen und bei der äusseren Besichtigung überhaupt angegeben haben (vergl. auch Band II. S. 184), ist wohl unschwer zu entnehmen, welche Symptomencomplexe auf congestive, welche auf erethische, welche auf torpide Amaurose (Amblyopie) zu beziehen wären; es ist indess mit dieser Bestimmung wenig gewonnen, so lange man ungewiss ist darüber, von welchem Theile des nervösen Apparates die Sehstörung ausgehe, und welcher Process ihr eigentlich zu Grunde liege. Dieser letztere lässt sich oft mit mehr weniger Wahrscheinlichkeit erschliessen, wenn die sogenannten entferntern Ursachen, die ätiologischen Momente bekannt sind. Daher fand die Eintheilung der Amaurosen nach den Ursachen weit mehr Aufnahme, und machte sich um so mehr geltend, als sie grossentheils schon auf anatomischer Basis beruhte, wie z. B. Amaurosis von Druck aufs Gehirn, von Erschütterung des Bulbus u. s. w. — Der von jeher anerkannte innige Zusammenhang zwischen Sitz und Ursache der Affection ist es, welcher uns bestimmt, bei der Schilderung nach dem Sitze der Affection auch schon grösstentheils die ätiologischen Momente erfahrungsgemäss aufzuführen, indem eines das andere erläutert, und eine gesonderte Aufzählung der ätiologischen Momente für sich wenig Nutzen bringt, ausgenommen für jene Fälle, wo wir überhaupt noch nicht im Stande sind anzugeben, welche Region, welcher Theil des nervösen Apparates zunächst durch die Schädlichkeit ergriffen wird, die doch erfahrungsgemäss als Ursache der Sehstörung angenommen werden muss, wie z. B. Bleivergiftung.

Die Anatomie gibt uns zunächst die Eintheilung in *centrale* und *peripherische Amaurosen (Amblyopien)* an die Hand, und die Untersuchung am Krankenbette sowohl als am Leichentische hat dieser Eintheilung hinreichende Grundlagen verschafft. Die centralen zerfallen naturgemäss in *cerebrale* (Sitz der Affection im Bereiche des grossen oder kleinen Gehirnes, vom Chiasma bis zu den Vierhügeln), und *spinale* (Medulla oblongata, Rückenmark). Die peripherischen sind entweder *bulbäre* (innerhalb des Bulbus) oder *orbitale* (vom Bulbus bis zum Foramen opticum), und bei den ersteren ist die Netzhaut bald das primär ergriffene Organ (eigentliche Retinalamaurose), oder sie leidet secundär in Folge von Krankheiten der Chorioidea, des Glaskörpers, mehrerer Gebilde. — Die Erfahrung weist aber auch noch Fälle von Amaurosen nach, über deren Sitz zur Zeit noch gar nichts bestimmt werden kann. Es sind diess Amaurosen von mehr allgemeiner Natur. Wir werden sie vorläufig als *sympathische* bezeichnen, nicht vergessend, dass wir

eigentlich über das Zustandekommen solcher Sehstörungen nichts wissen. Die Angabe und Beschreibung der einzelnen Arten wird zeigen, was wir mit diesem Namen bezeichnet haben wollen. Man kann den Namen leicht fallen lassen, nicht aber die Thatsachen.

I. Bulbäre Netzhautaffectionen

mit geschwächter oder aufgehobener Sehkraft.

a) Die **vom Glaskörper oder von der Chorioidea ausgehenden Netzhautaffectionen** wurden bereits besprochen.

b) Einfache oder **primäre Retinal-Amblyopie oder Amaurosis.**

1. Es gibt Zustände **angeborener nervöser Gesichtsschwäche,** welche zunächst bloss auf Abnormität der Netzhaut bezogen werden kann. Der anatomische Befund — unbekannt. Sie geben sich functionell entweder bloss durch geringere Energie des Gesichtes kund (*angeborene Stumpfheit*), oder durch die Unfähigkeit, einzelne Farben zu unterscheiden *(Daltonismus)*, oder aber durch Beschränkung des Sehfeldes mit dem Bedürfnisse stärkerer Beleuchtung *(angeborne Hemeralopie)*. Dass diese Zustände angeboren sind, lässt sich nicht absolut nachweisen, wird jedoch höchst wahrscheinlich, wenn sie neben andern Bildungsfehlern, wie namentlich mit abnormer Kleinheit der Bulbi, oder bei mehreren Familiengliedern zugleich vorkommen. Aus den Aussagen der Kranken oder ihrer Angehörigen lässt sich meistens so viel bestimmt entnehmen, dass solche Zustände von frühester Kindheit an bestehen; bei geringeren Graden jedoch liegt es so zu sagen in der Natur der Sache selbst, dass die Kranken erst in späterer Zeit, wenn an das Gesicht höhere Anforderungen als beim gewöhnlichen Sehen gestellt werden, auf solche Fehler aufmerksam werden.

α) Die *Stumpfheit* des Gesichtes lässt sich als angeborner Zustand (Hebetudo retinae congenita) annehmen, wenn sie von früher Jugend an und auf beiden Augen besteht, anderweitige Ursachen, z. B. Einwirkung grellen Lichtes, Convulsionen, in der Kindheit nicht stattgefunden haben, mehrere Glieder der Familie denselben Fehler an sich tragen, die Bulbi ausserdem noch Merkmale unvollständiger Entwicklung darbieten. Bei Leucosis mag allerdings die Einwirkung diffusen (durch die Iris und Sclera eindringenden) Lichtes das Meiste zur Sehstörung

beitragen, dürfte aber auch geringere Energie der Netzhaut von Haus aus vorhanden sein, weil die Sehkraft auch bei künstlicher Abhaltung des falschen Lichtes eine geringere Schärfe zeigt. Dasselbe Verhältniss zeigt sich bei unvollständiger Entwicklung und bei Spaltung der Iris (Irideremia, Mydriasis et Coloboma iridis congen.). Deutlich ausgesprochene Mikrophthalmie ist jederzeit mit mehr oder weniger Stumpfheit der Netzhaut verbunden. Worauf aber hier eigentlich aufmerksam gemacht werden soll, das ist ein Zustand binoculärer angeborner Stumpfheit des Gesichtes, welcher dem Beobachter nur bei grosser Aufmerksamkeit durch noch einige andere Merkmale bemerkbar, und welcher gewöhnlich oder doch sehr häufig für Kurzsichtigkeit gehalten wird. Ist kein anderer Fehler vorhanden, als der in Rede stehende, so werden Gegenstände von bestimmter Grösse, z. B. Buchstaben von 1‴ Höhe, nur in relativ geringer Distanz erkannt, weil für die stumpfe Netzhaut relativ mehr Licht und ein grösserer Sehwinkel nöthig sind. Untersucht man genau, so findet man, dass die Annäherung der Objecte nur bis zu einer gewissen Grenze der Kleinheit nützt, dass bei sehr feinen Objecten weder stärkere Beleuchtung noch grössere Annäherung im Stande ist, das Erkennen zu vermitteln. Was das Erkennen entfernter Objecte betrifft, so wird man es auffallend finden, dass ein solches Individuum z. B. versichert, Personen auf 8—10 Schritte nicht genau zu erkennen, während es doch mittlern Druck vielleicht noch bei 12—15 Zoll Abstand liest. Kurz, das Gesicht zeigt in keiner Distanz die normale Schärfe, während es bei Gegenständen mittlerer Grösse und Entfernung sich von einem normalen nicht zu unterscheiden scheint. — Lässt man ein kurzsichtiges Auge kleine Schrift durch eine mit einer Nadel in eine Karte gestochene Öffnung betrachten, so kann es dieselbe nicht nur ohne Anstand, sondern auch in viel grösserer Entfernung lesen, als ohne ein solches Diaphragma, welches die Zerstreuungskreise auf das nöthige Minimum reducirt; ist dagegen das Auge stumpfsichtig (amblyopisch), so kann es durch eine solche Öffnung noch minder gut, feineren Druck wohl auch gar nicht lesen. — Bei geringeren Graden dieses Übels, welche vorzüglich im Erkennen von mehr entfernten Objecten Schwierigkeiten darbieten, leisten schwache Concavgläser (von 20—30″ Brennweite) mehr weniger hiezu hinreichende Dienste, Gläser, durch welche auch ein normales und selbst ein mässig presbyopisches Auge für die Ferne unterstützt wird; bei höheren Graden dienen mittelstarke Convexgläser (20—50″) zur Unterstützung für nah und fern, und bei noch höheren Graden müssen stärkere Convexgläser (10—20″) zum Lesen, Nähen u. dgl. zu Hilfe genommen

werden. — Je weiter man durch Übung vorgerückt ist in der Fertigkeit, die Lage der Iris und die Grösse der vordern Kammer zu beurtheilen, desto sicherer kann man diesen Zustand der Augen jugendlicher Individuen — meistens werden Kinder von 8—15 Jahren vorgeführt — durch die blosse Besichtigung erkennen. Man findet nämlich die durchsichtigen Medien rein, die vordere Kammer enger, die Iris in ihrer Totalität oder doch in einem beinahe der Linsengrösse entsprechenden Areal (Scheibe von 3—3½‴ Durchmesser) vorwärts gelagert und aufgewölbt, in ihrer Farbe licht und eigenthümlich matt (lichtblau, lichtgrau, gelblichgrau). Das Auge hat, um populär zu sprechen, nicht das rechte Feuer. Oft findet man auch die Durchmesser der Cornea an der Basis kleiner, den horizontalen unter 5‴, wenn auch der Bulbus im Ganzen nicht gerade kleiner aussieht. — Von der einfachen Schwächung der Accommodationskraft für nahe Objecte, dem Mangel an Ausdauer für Betrachtung feiner Objecte, welcher weiter unten besprochen werden wird, unterscheidet sich dieser Zustand durch den Abgang der Fähigkeit, solche Objecte wenigstens eine kurze Zeit und bei etwas grösserer Entfernung zu erkennen. — Dieser Zustand ist stationär, und schliesst, wenn von dem Auge nicht mehr verlangt wird, als es leisten kann, keine Gefahr der Erblindung, keine besondere Disposition hiezu in sich ein. Die Aufgabe des Arztes ist, das Individuum oder seine Angehörigen in diesem Sinne aufzuklären, damit namentlich bei der Wahl der Beschäftigung kein Fehler begangen, nöthigenfalls bei Zeiten ein anderer Beruf gewählt werde. Man wird auf diesen einzig vernünftigen Rathschlag vielleicht um so eher eingehen, und nicht nach unnützen und schädlichen Mitteln herumtappen, wenn dabei darauf hingewiesen wird, dass das Auge so wie andere Organe durch adäquate Kraftübung gestärkt, durch blindes Forciren geschwächt werden kann, dass mit der Kräftigung des ganzen Körpers durch Bewegung im Freien, Turnen, Flussbäder u. s. w. auch auf Kräftigung der Augen gerechnet werden könne. Brillen sind hier nur als Krücken, höchstens als Conservations-, niemals als Heilmittel darzustellen. — Bloss auf dem einen Auge mag die angeborne Stumpfheit der Netzhaut wohl noch viel öfter vorkommen; hier wird es aber, wenn nicht offenbar andere Bildungshemmungen vorkommen, im Allgemeinen schwer sein, sie als angeboren nachzuweisen; denn es liegt dann ein anderer Grund sehr nahe, nämlich Mangel an Übung, worauf wir später zu sprechen kommen. Der Zustand ist bisweilen erblich.

β. Die Unfähigkeit, gewisse Farben zu unterscheiden, der *mangelhafte oder fehlende Farbensinn,* ist bisher mit wenig Ausnahmen nur

als angeborner, oft zugleich erblicher Fehler namentlich beim männlichen Geschlechte beobachtet worden. Das Individuum sieht die verschiedenfarbigen Objecte nur weiss oder grau, oder es fehlt bloss die Wahrnehmung des Blauen, des Rothen (so dass z. B. Orange einfach für Gelb gehalten wird), oder sie halten Blau für Roth, Grün für Blau u. dgl. Einige dieser Zustände haben ein Analogon in dem Verhalten gesunder Augen bei der Abenddämmerung (*Dove*). Dieser eben so merkwürdige als räthselhafte Zustand — mir aus eigenen Untersuchungen nicht bekannt — ist in neuerer Zeit besonders von *Seebeck**), *Szokalsky***), *Wartmann****) u. A. genauern Untersuchungen unterworfen worden. Da derselbe nicht nur selten vorkommt, sondern auch mehr physiologisches als pathologisch-therapeutisches Interesse hat, so genüge es, auf die genannten Untersuchungen zu verweisen, welche sich übrigens in *Ruete's* Lehrbuche der Ophthalmologie 1. Auflage, S. 83 und besonders in der 2. Auflage S. 179 bündig zusammengestellt finden.

γ. Eine andere Form angeborner (auch erblich vorkommender) nervöser Gesichtsschwäche gibt sich vorzüglich dadurch kund, dass das Gesichtsfeld, der fungirende Theil der Netzhaut, kleiner ist, der Kranke demnach seitlich befindliche Objecte wenig oder gar nicht wahrnimmt. Dabei kann das Sehvermögen an und nächst der Macula lutea ziemlich gut sein, obwohl es in der Regel mehr weniger stumpf ist. In so fern sich diese Sehstörung besonders beim Abgange gleichmässig verbreiteter und intensiver Beleuchtung des Sehfeldes, also im Allgemeinen nach Sonnenuntergang geltend macht, kann sie als *angeborner Nachtnebel* (Hemeralopia cong.) bezeichnet werden. (Ich beobachtete unter Andern einen Goldarbeiter, welcher sein Geschäft recht gut betreiben, Abends aber nicht allein ausgehen kann, weil er Gefahr läuft, an etwas seitlich liegende oder entgegenkommende Objecte anzustossen, und welcher auch bei hellem Tage seitliche Objecte nicht wahrnimmt; bei einem Kellner, mit beinahe demselben Zustande von Jugend auf, zeigte die Untersuchung mit dem Augenspiegel nur die Peripherie der Netzhaut abnorm, nämlich von ziemlich zahlreichen dunkeln Körperchen durchsetzt (oder bedeckt?), welche durch unregelmässige Ausläufer eine gewisse Ähnlichkeit mit Knochenzellen unter dem Mikroskope erhielten.)

2. Ein der angebornen Stumpfheit verwandter Zustand der Netzhaut entwickelt sich als **Hebetudo retinae acquisita in Folge man-**

*) *Poggendorf's* Annalen der Physik und Chemie, 1837. Bd. 42.

**) Über die Empfindung der Farben in physiolog. und pathолog. Hinsicht. Giessen 1842.

***) Mémoire sur le Daltonisme ou la Dyschromatopsie. Genève 1844 und 1849.

gelhafter Verwendung derselben zum Sehen in früher Jugend, seltener in späteren Jahren (Amblyopia ex anopsia). Mechanische Hindernisse, wie namentlich Cataracta, wenn sie vom zartesten Alter an bestehen, können diesen Zustand auf beiden Augen herbeiführen, und zwar in der ganzen Ausdehnung der Netzhaut oder nur in einem Theile (in der Mitte) derselben (vergl. Bd. II. S. 258, 281 und 282). Ausserdem entwickelt sich dieser Zustand nur auf einem Auge unter allen Verhältnissen, wo dasselbe gar nicht oder nur relativ selten zum directen Sehen verwendet wird. — Welche anatomische Veränderungen die Netzhaut in Folge längerer Unthätigkeit erleide, ist nicht direct erwiesen; vermuthen lässt sich ein analoger Vorgang wie in wenig oder gar nicht geübten Muskeln. Völlige Atrophirung kann ohne Hinzutritt anderer Umstände wohl nicht erfolgen, da solche Augen doch niemals ganz unthätig bleiben, sondern am Sehacte überhaupt immer mehr weniger Theil nehmen, wenn auch nur durch indirectes Sehen, durch Vergrösserung des Sehfeldes. Ist kein anderweitiges Hinderniss vorhanden, so kann die gesunkene Energie der Netzhaut durch methodische Übung gehoben werden, und eben der Erfolg solcher Übung zeigt, welchen Antheil an der vorhandenen Gesichtsschwäche eben das in Rede stehende Übel hatte. — Es ist dasselbe somit bald als für sich allein bestehend, bald als Zugabe zu andern Sehhindernissen zu betrachten, und kommt sowohl in der einen, als in der andern Eigenschaft sehr häufig vor. Sicher vorhanden ist es an continuirlich schielenden Augen, in um so höherem Grade, je länger der Strabismus besteht. Es kommt aber auch ausserdem in den verschiedensten Abstufungen bei Augen vor, welche für gewöhnlich oder auch selbst unter allen Umständen keine Deviation der Sehachse von dem fixirten Objecte wahrnehmen lassen. Es besteht bei sehr vielen Menschen auf dem einen oder dem andern Auge, öfter auf dem linken, ohne seine Gegenwart durch irgend eine Beschwerde zu verrathen. Ein Zufall, z. B. das Einfallen eines Staubkornes in das gesunde Auge, führt zum Zuhalten desselben, und nun wird zum grössten Schrecken die mehr weniger gesunkene Energie des andern wahrgenommen. Der desswegen consultirte Arzt wird nun zu untersuchen und zu entscheiden haben, ob das Übel seit Kurzem besteht, oder bloss nicht bemerkt wurde, wenn auch der Kranke wie gewöhnlich meint, er habe immer mit beiden Augen gut gesehen. Sehr oft ist es vorzeitige Ermüdung (Kopiopie, Asthenopie) des bessern Auges mit oder ohne Myodesopsie, welche den Kranken bestimmt, den Arzt zu consultiren, gleichviel, ob ihm der geschwächte Zustand des andern bekannt ist oder nicht. Die Erörterung

des gegenseitigen Verhältnisses dieser beiden Affectionen folgt in dem Capitel über Fehler der Accommodation. — Den Impuls zur Vernachlässigung des einen oder doch zur vorwaltenden Benutzung des andern Auges geben: Ablenkung des einen Auges durch primäre Muskelaffectionen (Strabismus muscularis und Luscitas), längeres Verbinden des einen Auges bei Entzündungen in früher Jugend, bleibende oder transitorische Sehhindernisse in den durchsichtigen Medien, angeborene oder erworbene geringere Energie der Netzhaut, Fehler in der Verwendung der Augen in der Jugend, so dass nur das eine Auge allein oder doch vorzugsweise in Anspruch genommen werden kann, wie z. B. bei zu starker Annäherung feiner Objecte, unilateralem Gebrauch von Augengläsern, Loupen u. dergl. — Gegenstand der ärztlichen Behandlung wird dieser Zustand fast nur dann, wenn das schwächere Auge schielt, oder wenn das stärkere anfängt die geforderten Dienste zu versagen. Desshalb werden wir das Nöthige über die Behandlung, welche füglich eine gymnastische genannt werden kann, in den Capiteln über Strabismus und Asthenopie nachtragen.

3. **Traumatische Retinal-Amblyopie und Amaurose.** Dass Erschütterung des Bulbus, Druck auf denselben, heftige convulsivische Bewegungen u. dergl. an und für sich die Energie der Netzhaut herabsetzen, selbst vernichten können, ist durch verlässliche Beobachtungen erwiesen. Es ist sehr wahrscheinlich, dass viele Fälle uni- und selbst bilateraler Amblyopie hieher gehören, welche man, weil sich der Kranke keines traumatischen Einflusses zu erinnern weiss, als unbestimmt hinstellt, für angeboren hält, oder ganz andern zufälligen Umständen zuschreibt. Die Combination mit Trübung, Luxation oder Verschrumpfung des Krystallkörpers, namentlich bei unilateraler Affection, gibt dieser Vermuthung besonderes Gewicht, denn unilaterale Linsenerkrankung ohne entzündliche Erscheinungen kommt eben ohne Trauma nicht leicht vor. Oft entsinnen sich die Kranken oder ihre Angehörigen erst während eines gründlich eingehenden Examens ganz bestimmt einer traumatischen Einwirkung, welche sie bloss desshalb nicht in Beziehung zu dem gegenwärtigen Übel brachten, weil dieselbe keine anderweitigen unmittelbaren Folgen (Schmerzen, Röthe) setzte, und die Sehstörung nicht sogleich bemerkt wurde. — Anatomisch lässt sich der Zustand als analog der Commotio cerebri auffassen. Es findet entweder nur Verschiebung der einzelnen Netzhautelemente statt, oder förmliche Zerreissung mit oder ohne Blutaustretung aus den geborstenen Gefässen. Leidet das Sehvermögen erst durch die nachträgliche Reaction, so ist die Affection wohl als Retinitis oder Chorioiditis zu betrachten.

— Die Erscheinungen können in allgemein oder partiell verminderter oder aufgehobener Netzhautenergie allein bestehen. Wo traumatische Einflüsse rasch und stark eingewirkt haben, wird nicht selten Erweiterung und Trägheit oder Unbeweglichkeit der Pupille bemerkt, welche besonders dann auffällt, wenn das Sehvermögen nicht ganz erloschen ist. Die Mitleidenschaft der Ciliarnerven kann sich auch durch Erbrechen oder Neigung dazu kund geben. Doch erregt diese Erscheinung namentlich dann, wenn zugleich dumpfer Kopfschmerz, Schwindel, Lähmung eines oder des andern Muskels u. dgl. dazu treten, oder der Bulbus stärker hervortritt, immer mehr weniger gegründeten Verdacht auf Fracturirung der Orbitalknochen, Bluterguss in der Orbita, in der Schädelhöhle u. s. w. Die so gesetzte Amblyopie kann auf der einmal gegebenen Stufe stehen bleiben, sie kann durch nachfolgende Reaction zur Amaurosis gesteigert werden; sie kann auch ganz allmälig und unvermerkt in complete Amaurosis übergehen. Heilung lässt sich in der Regel nur bei geringeren Graden und in frischen Fällen erwarten, selten spontan; bisweilen kann der Arzt durch die weiter unten angegebene Behandlung so schnelle Besserung oder Heilung herbeiführen, dass über deren Wirksamkeit kein Zweifel übrig bleibt; bisweilen nützt auch die rationellste und rechtzeitige Behandlung wenig oder nichts. — Nach heftigen Convulsionen bleibt nicht selten mehr weniger hochgradige Amblyopie zurück. Das bisweilen vorkommende allmälige Hinzutreten von Verdunklung oder Einschrumpfung der Linse (mit oder ohne Luxation) spricht dafür, dass es nicht in allen solchen Fällen nothwendig ist, den Grund der Sehstörung im Gehirne zu suchen, obwohl diess, wie bei der hydrocephalischen Amblyopie, oft genug der Fall ist. Starker Druck auf den Bulbus, ein Stoss oder Schlag, eine knapp am Auge vorbeistreichende Kugel (Luftdruck) u. dergl. sind im Stande, die Sehkraft zu schwächen oder aufzuheben, auch ohne dass sie sonst auffallende Veränderungen hervorrufen. Wir haben schon früher (Bd. II. S. 15, 121) auf die merkwürdige Thatsache aufmerksam gemacht, dass in Fällen, wo die Sclera berstet, das Sehvermögen bisweilen nicht so sehr leidet, als wo diess nicht geschieht. *Beer* erzählt, dass ein junger Mann blind wurde, als er sich den Händen eines Bekannten, der ihm von rücklings die Augen zuhielt, entwinden wollte, und dieser immer stärker gedrückt hatte. Der Unglückliche blieb trotz schnell gesuchter Hilfe (von *Beer* selbst) ganz blind. Erschütterung der Netzhaut mit ihren Folgen kann auch eintreten, wenn ein heftiger Stoss oder Schlag die Umgebung des Auges trifft. Die hieher gehörigen Beobachtungen, welche bis in die Zeiten vor *Hippokrates* hinauf-

reichen, haben in unserem Jahrhunderte zu langen Controversen Veranlassung gegeben in Bezug auf die Deutung der an sich unbestreitbaren Thatsache, indem einige Beobachter nebst jenen Fällen, wo offenbar Commotio retinae oder Verletzungen in der Schädelhöhle stattgefunden, noch solche aufstellten, wo die Verletzung zunächst nur Zweige des Trigeminus getroffen und erst durch Druck oder Zerrung der letzteren und durch consecutive Mitleidenschaft des Ganglion ciliare (mittelst der Radix longa) das Netzhautleiden eingeleitet haben soll. Der Streit ist unentschieden, da die Möglichkeit der letzteren Annahme nicht negirt werden kann.

Sabatier (1791) suchte die Thatsache, dass mitunter nach eben nicht sehr vehementen Verletzungen am Orbitalrande Amblyopie oder Amaurosis auftritt, anatomisch zu erklären, indem er annahm, die Quetschung oder Zerrung irgend eines Zweiges vom Trigeminus (Ram. I. et II.) wirke mittelst der Radix longa auf das Ganglion ciliare und durch dieses auf die Netzhaut. *Beer* verschaffte dieser Ansicht dadurch besonderes Gewicht, dass er die von directer Erschütterung oder Zerreissung der Netzhaut, so wie auch die von gleichzeitig verursachten Veränderungen in der Schädelhöhle abhängige Amaurosis streng von dieser consecutiven oder sympathischen geschieden wissen wollte, dass er angab, in letzteren Fällen trete die Erblindung erst während der Narbenbildung am Orbitalrande ein, und dass er sich endlich auf (2) Beobachtungen aus seiner Praxis berief, wo die so entstandene Blindheit nach Durchschneidung aller Zweige des N. supraorbitalis (hinter seinem Austritte aus der Orbita) verschwand (l. c. B. I. S. 171). Andere, ebenfalls glaubwürdige Autoren (z. B. die von *Makenzie* citirten Dr. *Hennen* und *Guthrie*) haben von dieser Durchschneidung keinen Erfolg gesehen, wogegen *Andreae* (l. c. B. II. S. 7—10) einen Fall vor *Midlemore* und einen von *Wallace* citirt, in welchen die schon länger bestehende Blindheit durch das Ausschneiden der Narbe geheilt wurde. Bei der einen wie bei der andern dieser sich widersprechenden Beobachtungen ist jedenfalls zu bedauern, dass auf das Verhalten der Sensibilität in dem Gebiete des verletzten N. supra- oder infraorbitalis keine Rücksicht genommen wurde. Diese, von der Physiologie gebotene Untersuchung und die Anwendung des Augenspiegels werden in künftigen Fällen dem Sachverhalte wohl eher auf den Grund sehen lassen. Die plötzliche Entstehung einer Amblyopie oder Amaurose nach Verletzung des Trigeminus ohne anatomisch nachweisbaren Zusammenhang würde übrigens, wie *Andreae* bemerkt, a priori nicht als unstatthaft erklärt werden können, da auch Trismus z. B. nach Verletzung einer Zehe entstehen kann.

Behandlung. In frischen Fällen: geistige und körperliche Ruhe, Temperirung des Lichtes, Restringirung der Kost, und bei einfacher Erschütterung kalte Umschläge, allmälig mehr und mehr mit Weingeist oder Tinctura arnicae versetzt, bei Blutextravasaten im Bulbus (an der Retina) nebstdem örtliche Blutentziehungen und kühlende Abführmittel. Nach längerem Bestande, wo keine entzündliche Reaction eingetreten ist: stärkere weingeistige Umschläge, spirituös-aromatische Einreibungen an die Umgebung, Verdunsten von äther- oder ammoniakhaltigen Colly-

rien vor dem offen gehaltenen Auge, hingegen Behandlung wie bei *Retinitis* — wovon später — wenn die Untersuchung mit dem Augenspiegel das Leiden als solche erweist. — Wie man sich rücksichtlich der etwa gleichzeitig vorhandenen Verletzung am Orbitalrande oder bei gleichzeitiger Hirnaffection zu benehmen habe, gehört nicht hieher.

An die Besprechung der durch mechanische Einflüsse bedingten Retinalleiden wollen wir noch die Bemerkung anreihen, dass *Amblyopie und Amaurosis auch durch heftige elektrische Ströme und Stösse bedingt werden könne*, wie uns unter andern manche der vom Blitze Getroffenen zeigen. Wir meinen dieser, zum Glück sehr selten vorkommenden Thatsache nur desshalb erwähnen zu müssen, weil hie und da ein Wundermann bei Amblyopien und Amaurosen sine discrimine et ratione die Elektrisirmaschine anwendet, und weil dieses Agens auch da, wo es rationell und mit Erfolg angewendet wird, bei peripherischen Muskellähmungen an oder nächst dem Auge, durch Unvorsichtigkeit für die Netzhaut Schaden bringen kann.

4. **Amblyopie und Amaurosis in Folge von Blendung, Retinalleiden in Folge fehlerhaften Lichteinflusses überhaupt.** Das Licht, der adäquate Reiz und das Lebenselement der Netzhaut ist zugleich deren gefährlichster Feind. *Die meisten primären Netzhautleiden werden ganz allein oder doch vorzugsweise durch fehlerhaften Lichteinfluss eingeleitet.* Die Zahl der anderweitig bedingten Amaurosen ist, wenn man die von der Chorioidea ausgehenden abzieht, eine relativ kleine.

Der nachtheilige Einfluss des Lichtes auf die Netzhaut effectuirt sich entweder in einfacher Depression oder Vernichtung ihrer Energie, oder in Steigerung ihrer Empfindlichkeit gegen Licht und Anstrengung mit Hyperämie und mehr weniger Beeinträchtigung der Ausdauer und Schärfe des Gesichtes, oder aber in Einleitung von Blutüberfüllung, Bluterguss, Exsudation und hiedurch gesetzten mannigfachen Functionsstörungen. Der eine oder der andere dieser Effecte zeigt sich entweder kurz nach der Einwirkung der Schädlichkeit, und wird dann in seiner Causalität leicht erkannt, oder aber er macht sich unvermerkt und allmälig mehr und mehr geltend, und wird bald diesem, bald jenem zufälligen Umstande zugeschrieben. In solchen Fällen insbesondere zeigt sich die Nothwendigkeit einer umfassenden Kenntniss der Umstände, welche von Seite des Lichtes der Netzhaut Gefahr bringen können. Denn es wird dem Arzte wenig nützen genau zu wissen, in welcher Art die Netzhaut leidet, welche Veränderungen sie unter dem Spiegel zeigt, und welche Folgen zu erwarten stehen, es wird ihm wenig nützen, auf

dieses Erkennen des Zustandes sein Handeln zu basiren, wenn er nicht berücksichtigt oder nicht erfährt, unter welchen Einflüssen sich das Leiden entwickelt hat, wenn er den Kranken noch fort unter schädlichen Einflüssen lässt, welche dieser nicht für solche hält, Einflüsse, auf welche selbst der erfahrene und umsichtige Arzt nicht selten erst dadurch geleitet wird, dass er den Kranken in seinen gewohnten Verhältnissen beobachtet. Diese Andeutungen mögen genügen, den nachfolgenden Betrachtungen über den Einfluss des Lichtes und der Beschäftigung auf die Augen einen etwas grössern Raum zu vindiciren.

Das Licht kann an und für sich oder mit Rücksicht auf die Beschäftigung auf die Netzhaut in sehr verschiedener Weise nachtheilig einwirken. Durch *längere Entziehung* dieses gewohnten Reizes wird die Empfindlichkeit der Netzhaut so gesteigert, dass dann auch ein sonst unschädlicher Lichtgrad nachtheilig werden kann, zumal bei schnellem Übergange, bei starkem Contraste, bei oft und bald wiederkehrendem Wechsel. Daher ist es im Allgemeinen nachtheilig, entzündete Augen zu verbinden, oder das Krankenzimmer übermässig zu verdunkeln, aus finstern Localitäten schnell in helle zu treten, an Orten zu schlafen, wo directes Sonnenlicht die Augen vor oder beim Erwachen treffen kann, Säuglinge ohne Schutz gegen die Sonnenstrahlen ins Freie tragen zu lassen, unmittelbar nach dem Schlafe gleich feine Arbeiten vorzunehmen u. dgl. Eine ähnliche Wirkung auf die Netzhaut übt das Anstrengen der Augen bei *unzureichender Beleuchtung*, Lesen, Schreiben u. dgl. in dunkeln Localitäten, worauf wir später noch zurückkommen.

Sehr intensives Licht kann die Sehkraft sogleich, wie durch einen Schlag vernichten, oder stufenweise, durch Apoplexie und nachfolgende Entzündung der Markhaut. Die Erzählungen von absichtlicher Blendung durch directes Sonnenlicht erhalten Glaubwürdigkeit durch die traurigen Folgen, welche wissenschaftliche Beobachter nach Sonnenfinsternissen gesehen haben. Unter Andern führt *Sömmerring* (Pflichten gegen die Augen) einige Beispiele vom Jahre 1791 an, und *Ed. Jäger* (über Staar und Staaroperationen) vom 28. Juli 1851, von welchem Datum auch mir drei Fälle partieller Amaurosis vorgekommen sind. Einen gleichen Effect können die Sonnenstrahlen bewirken, wenn sie von einer spiegelnden Fläche ins Auge geworfen werden, z. B. vom Wasser beim Baden, wie in einem von *Jäger* erzählten Falle, welcher zugleich dadurch merkwürdig ist, dass trotz völliger Amaurosis keine erheblichen materiellen Veränderungen wahrgenommen werden konnten. In gleicher Weise kann ein *weniger intensives Licht durch Contrast* zur Umgebung schaden, wenn nämlich die davon getroffene Netzhaut in ihrer übrigen Ausbreitung nicht

beleuchtet ist. Der Blick in die Gluth eines Hochofens, wenn rings um die enge Öffnung Alles finster ist, kann dem ungewohnten Auge nahezu so gefährlich werden, wie der Blick in die Sonne, während doch dieselbe Gluth beim Tage oder bei künstlicher Beleuchtung der Umgebung ein gesundes Auge kaum beleidigt. — *Länger anhaltende Einwirkung starken Lichtes* auf die ganze Netzhaut bewirkt bald Abstumpfung der Empfindlichkeit der Netzhaut, bald Steigerung derselben, und bei wiederholter Einwirkung, wenn die Netzhaut sich von einem Male zum andern nicht völlig erholt hat, bleibende Amblyopie oder Steigerung zur Amaurosis (Retinitis). Auf diese Weise entsteht die bisweilen massenweise auftretende Hemeralopie (Nachtnebel) und die in den Alpen- und Polarregionen wohlbekannte Schneeblindheit, selten die sogenannte Nyktalopie (Tagnebel), welche sich bestimmt als congestiv-entzündlicher Zustand der Netzhaut nachweisen lässt. *Länger fortgesetzte, mehr durch Contrast als durch Intensität bewirkte partielle Erregung* der Netzhaut, wie sie z. B. Physiologen behufs der Erzeugung von Nachbildern, Abklingen der Farben u. dgl. bewirken, wie sie aber auch zufällig und bei manchen Beschäftigungen fast unvermeidlich vorkommt, steigert die Empfindlichkeit der Netzhaut um so mehr, je öfter sie vor völliger Erholung derselben wieder vorgenommen wird, und ist ganz gewiss die häufigste Quelle chronischer Dictyitis. Bei zureichender und gleichmässiger Beleuchtung kann ein gesundes Auge Erstaunliches leisten, sowohl in der Feinheit als in der Ausdauer. (Der Grund davon, dass z. B. Schuster häufiger von Amblyopie und Amaurosis befallen werden, als Schneider, scheint mir darin zu liegen, dass bei jenen — hierlands wenigstens — noch immer die Concentrirung des Lampenlichtes auf eine kleine Stelle mittelst Glaskugeln gebräuchlich ist.) — An dem bekannten nachtheiligen Einfluss des Nachtwachens auf die Sehkraft dürfte wohl auch die *länger fortgesetzte ununterbrochene Einwirkung des Lichtes* grossen Antheil haben, denn das Schlafen bei hellen Nachtlampen gewährt den Augen nicht die gleiche Erholung, und das Auffallen des hellen Mondlichtes auf die Augen soll (wenigstens in den Tropenländern) entschieden nachtheilig sein, selbst Erblindung bewirken.

Mit Rücksicht auf die Beschäftigung mit feinen Arbeiten kann das Licht dem Auge nachtheilig werden, wenn es relativ *zu schwach* (unzureichend), oder *zu stark* (grell und blendend), wenn es *ungleichmässig vertheilt* (durch Schatten unterbrochen) oder *unstät* (bald schwächer bald stärker) ist, wenn es *unrein*, d. h. farbig ist, und wenn es *in fehlerhafter Richtung einfällt*. Auf diese Momente wird vorzugsweise bei jenen Acht zu geben sein, welche ihre Augen viel bei künstlicher Beleuchtung

zu feineren Arbeiten in Anspruch nehmen. Doch können auch bei Tageslichte wichtige Fehler begangen werden, wenn feine Arbeiten bis in die Dämmerung fortgesetzt werden, wenn die Sonnenstrahlen unmittelbar auf oder nahe neben die Objecte fallen, wenn das Licht durch Gitterwerke oder von entgegengesetzten Richtungen oder durch gefärbte Medien, z. B. grüne oder rothe Fenstervorhänge einfällt, wenn Sonnenstrahlen bei feinen Arbeiten benützt werden, welche von spiegelnden, blendend weissen, gelben oder rothen Flächen namentlich von unten oder von der Seite her ins Auge geworfen werden. Ausführlicheres über diese Verhältnisse, die sich dem Physiker oder Physiologen wohl von selbst ergeben, habe ich in einer 1846 erschienenen populären Schrift (die Pflege der Augen im gesunden und kranken Zustande nebst einem Anhange über Augengläser) mitgetheilt.

α) *Hemeralopie.* Mit diesem Ausdrucke bezeichnet man eine mehr weniger hochgradige Gesichtsschwäche, welche sich hauptsächlich in der Zeit von Sonnenuntergang bis Sonnenaufgang geltend macht, während des Tages aber gar nicht vorhanden zu sein scheint. Mit dem Eintritte der Abenddämmerung nimmt das Gesicht mehr weniger rasch ab, so dass der Kranke noch vor dem Einbruche völliger Dunkelheit nicht mehr allein herumzugehen vermag. Auch Mond- und künstliche Beleuchtung sind nicht genügend, die gleichsam in Torpor versunkene Netzhaut zum Unterscheiden von Objecten zu erregen; nur bei sehr intensiver künstlicher Beleuchtung und in nächster Nähe werden lichtfarbige Objecte allenfalls noch mehr weniger bestimmt wahrgenommen. Durch das Gebundensein an die Abnahme und Wiederkehr des Tageslichtes erhält die Affection den Typus einer intermittirenden Krankheit. Sie tritt indess ohne Ausnahme jeden Tag und ohne alle Vorboten ein. Ausser etwas dumpfem Schmerze in der Stirngegend, etwas weiterer und träger Pupille und etwas stärkerer Injection der vordern Ciliararterien, welche jedoch auch fehlen können, dürften alle andern etwa vorhandenen Erscheinungen als zufällig zu betrachten sein. Ob die Kranken im Stande seien, auch während des Tages bei Kerzenlicht (mit Ausschluss des Tageslichtes) scharf zu sehen, ist — so viel ich weiss — noch nicht verlässlich untersucht worden. Eben so fehlen noch genaue Bestimmungen über die Schärfe des Gesichtes und über die Accommodation und Ausdauer zu feineren Arbeiten bei vollem Tageslichte. — Anatomisch-mikroskopisch oder mit dem Augenspiegel nachweisbare Veränderungen der Netzhaut dürften nicht vorhanden sein. Physiologisch lässt sich eine doppelte Deutung aufstellen: entweder die Energie der Netzhaut ist überhaupt so verändert, dass nur das volle und reine Tageslicht sie noch gehörig erregen

kann, oder es ist die Summe der durch den Schlaf restaurirten Sehkraft eben nur bis zum Ablauf des Tages hinreichend. Für die blauen Strahlen ist gewissermassen auch das gesunde Auge hemeralopisch. Wer an den Genuss geistiger Getränke gewöhnt ist, arbeitet mit voller Kraft eben nur dann, wenn er das gewohnte Quantum zu sich genommen hat. — Nach den Erörterungen von *Netter**) kann wohl kaum mehr daran gezweifelt werden, dass dieser Zustand der Netzhaut durch die längere Einwirkung grellen reflectirten Lichtes hervorgerufen werde. Sie tritt immer nur auf beiden Augen zugleich auf; sie ergreift bald nur einzelne Individuen, bald ganze Massen, namentlich geschlossene Körperschaften; sie ist in manchen Gegenden so zu sagen einheimisch, und kehrt gewöhnlich um dieselbe Jahreszeit wieder. Diese Umstände und das typische Auftreten der Functionsstörung führten zu der Vermuthung, die Affection sei als Intermittens oder als ein Analogon hievon anzusehen, während Andere feuchte Luft, Erkältung, gastrische Störungen u. s. w. für die veranlassenden Momente annahmen. Es ist jedoch nicht schwer nachzuweisen, dass diese und manche andere Momente, z. B. Skorbut, längeres Fasten, Onanie u. dgl., nur zufällig vorhanden waren. Die Hemeralopie herrscht besonders in den Tropenländern, kommt aber auch in verschiedenen Gegenden Europas vor, besonders im Frühjahre. Auf der See sind es vorzüglich die Matrosen, zu Lande die gemeinen Soldaten und die im freien Felde arbeitenden Landleute, welche ergriffen werden. Aus allen Beobachtungen massenweisen Auftretens ergibt sich, dass nebst dieser oder jener vermeintlichen Schädlichkeit immer grelles reflectirtes Licht die Augen durch längere Zeit getroffen hatte, dieses allein als die constante Schädlichkeit, mithin als die eigentliche Ursache bezeichnet werden kann.

Auf Schiffen zwischen den Wendekreisen soll gewöhnlich der zwanzigste Mann von Nachtnebel befallen sein. Die Matrosen nennen die Krankheit *Mondblindheit*, weil sie den Grund derselben darin suchen, dass der Mond den auf dem Verdecke Schlafenden in's Gesicht scheine. *Sauvages* beobachtete die Affection sehr häufig bei Montpellier besonders bei den Soldaten, welche unter freiem Himmel schliefen oder am Flusse Wache standen; *Carron du Villards* Vater sah viele Fälle unter den piemontesischen Soldaten (1793), welche Tag und Nacht auf schneebedeckten Bergen bivouacquirten. *Lohmeyer* schrieb den Ausbruch und das Umsichgreifen des Übels in Ehrenbreitstein (1834) dem ungewohnten Bergsteigen, dem blendenden Lichte beim Exerciren und den dunkeln Casematten zu. Nach *Fleury* (Gaz. méd. de Paris 1840 N. 4) ist die Hemeralopie unter dem Äquator sehr gewöhnlich. Er betrachtet klimatische Verhältnisse im Allgemeinen als Ursache, weil auf dem Schiffe, wo er seine Beobachtungen machte, keine Erkrankung mehr vorkam, als dasselbe sich wieder in der gemässigten Zone befand, und weil zu *Cadix* und *Lissabon*, wo sich wieder dieselben klimatischen Verhältnisse,

*) Gazette médicale de Paris, 1846. Nr. 9.

wie auf den Antillen vorfanden (?), Rückfälle wieder auftraten. „Demnach wird die Hemeralopie nicht durch schlechte Nahrung, nicht durch miasmatischen Zustand der Atmosphäre veranlasst, sondern durch die starke anhaltende Einwirknng der directen oder reflectirten Lichtstrahlen auf die Retina, welche mit der Länge der Zeit und in Folge der dadurch bewirkten übermässigen Erregung eine Atonie der Netzhaut, einen stufenweisen Verlust des Schvermögens bewirkt, wenn die Retina nicht mehr durch die nämliche Kraft erregt wird.“ — Nach *Krebel*, *Fuss*, *Lerche* herrscht die Krankheit in Kronstadt, Petersburg und Umgebung besonders während der siebenwöchentlichen Osterfasten; nach *Meissner* (1819) ist dieselbe in manchen Gegenden Polens besonders gegen Ende des Winters und bei Schnee, jedoch auch im Sommer, namentlich zur Erntezeit bei Landleuten (Schnittern) nicht selten. Anfang Mai 1849 erkrankten hier in Prag binnen 3—4 Tagen gegen achtzig Mann von einer Infanterie-Abtheilung, welche auf einem der höchsten und ganz frei gelegenen Punkte der Stadt (auf der vom Hradschin durch den Hirschgraben getrennten Marienschanze) campirte; auch hier blieben die Officiere frei, und es wurde dem fernern Umsichgreifen bald Einhalt gethan, indem der Mannschaft streng untersagt wurde, sich frei auf die Erde hinzustrecken und dem grellen Lichte zu exponiren. Die Genesung erfolgte — so viel ich erfahren konnte — in wenig Tagen und ohne Anwendung von Arzeneien, nachdem die Leute in Kasernen gebracht und in mässig verdunkelten Zimmern gehalten wurden. Verkältung konnte hier nicht als Ursache angenommen werden, denn die Leute waren mit Ausnahme der Augen ganz gesund.

Die Krankheit ist nach der Angabe fast aller Beobachter leicht heilbar, wenn gleich die Ansichten über die ätiologischen Momente und über die Behandlung sehr differiren. Mit Ausnahme weniger Fälle, welche vielleicht durch Fortwirkung des Causalmomentes zu bleibender Amblyopie oder Amaurosis gesteigert wurden, ging die Affection in Zeit von wenig Tagen oder Wochen (selten erst nach einigen Monaten) zurück, und zwar, wie es scheint, von selbst. Bei den verschiedenen Behandlungsarten entsprach man nämlich der Causalindication wohl meistens unwillkürlich, indem man die Befallenen als dienstunfähig in andere Verhältnisse brachte, in ihrer Behausung hielt, einer mehr weniger rigorösen Cur unterwarf und — dabei auch dem grellen Lichteinflusse entzog. *Scarpa*, welcher gastrische Zustände als Causalmoment annahm, empfahl Purgir- und Brechmittel; Andere gaben Diaphoretica und Epispastica. Ein schon von *Celsus* erwähntes Mittel sind die heissen Dämpfe, die man von einer gekochten Leber (Bock, Rind, Schwein) gegen die offenen Augen streichen lässt. Einige reizen die Bindehaut, indem sie Ammoniak oder camphorirten Weingeist vor den offenen Augen verdunsten, oder reizende Collyrien einträufeln oder kaltes Wasser an die Augen spritzen lassen; Andere reizen dagegen die Umgebung der Augen durch Elektricität, fliegende Vesicantien an die Stirn und Schläfe, oder lassen Autenriethsche Salbe zwischen die Schulterblätter einreiben, selbst ein Haarseil einziehen. *Wharton* (the american Journ. of med. science

1840, Mai) heilte hartnäckige Fälle durch völlige 2—3 Tage und Nächte lang fortgesetzte Entziehung des Lichtes. Temperirung, wenn auch nicht völlige Entziehung des Lichtes und flüchtige Reize auf die Conjunctiva oder auf die Cutis der Stirn und Schläfe (Erregung sensitiver Zweige des Trigeminus) haben nicht nur die Erfahrung für sich, sondern lassen sich auch in ihrer Wirksamkeit nach allgemeinen physiologischen und pathologischen Gesetzen begreifen. Insbesondere ist die Anwendung sogenannter fliegender Vesicantien an die Umgebung der Augen empfohlen worden, namentlich von *Bampfield* (medicochirurg. Transact. London 1814 Vol. V.), welcher über 300 Fälle von Nachtnebel in verschiedenen Theilen der Erdkugel, besonders aber in Ostindien, beobachtet hat; er versichert, oft schon nach dem ersten Pflaster entschiedene Besserung, nach 2—5maliger Wiederholung aber in der Regel schon binnen 14 Tagen völlige Heilung erreicht zu haben. Die Anwendung von Chinapräparaten dürfte nur in so fern nützen, als sie einem etwa gleichzeitig vorhandenen (zufälligen) Allgemeinleiden entspricht. Ebenso möchte der sogenannten antiscorbutischen Behandlung, auf welche *Bampfield* als Schiffsarzt besonders Gewicht legen musste, mehr ein indirecter Einfluss auf die Beseitigung des Augenleidens zuzuschreiben sein.

β. Unter *Nyktalopie* wird ein der Hemeralopie gewissermassen entgegengesetzter Zustand der Netzhaut verstanden. Die davon Befallenen sehen nach Sonnenuntergang ziemlich gut, während des Tages dagegen schlecht. Ihre Augen bieten bei dieser Functionsanomalie keine äusserlich wahrnehmbaren Abnormitäten dar, welche dieselbe erklären können, wie etwa: Mangel oder Spaltung der Iris, Mydriasis, Albinismus, partielle Cataracta oder Photophobie als Symptom von Entzündung anderer Gebilde, der Chorioidea, der Iris, der Bindehaut u. s. w., sondern die Sehstörung lässt sich eben nur auf ein primäres Netzhautleiden zurückführen. Nach Ausschluss solcher Fälle, für welche man den Namen Nyktalopie gar nicht gebrauchen sollte, wird wohl kaum noch einer übrig bleiben, wo das Gesicht bei gehörig temperirtem Lichte als normal bezeichnet werden könnte, so wie auch die gegentheilige Angabe vieler Autoren, als kämen Fälle von völliger Blindheit bei vollem Tageslichte vor, so lange in Zweifel gezogen werden muss, als nicht verlässliche und detailirte Beobachtungen beigebracht werden. Es scheint überhaupt, dass die Affection, welche man gegenüber der Hemeralopie füglich als Nyktalopie bezeichnen kann, sehr selten vorkomme, da nur sehr wenige Schriftsteller sich bei Beschreibung derselben auf eigene Beobachtungen berufen. (Indem ich mir vorbehalte, den einzigen mir

vorgekommenen Fall weiter unten mitzutheilen, will ich hier auszugsweise aufnehmen, was *Carron du Villards**) Bemerkenswerthes darüber geschrieben hat.) „Diese Krankheit ist auch Folge der durch den Schnee bewirkten Lichtreflexe; desshalb tragen die Esquimaux und Lappländer Hornbrillen, welche die Augen nach unten vollkommen schützen, indem in ihrer Mitte sich eine horizontale Spalte befindet. In den letzten Kriegen des Königs von Sardinien gegen Frankreich (1793), wo mehrere Regimenter auf dem Mont Cenis und dem kleinen St. Bernhard cantonniren mussten, wurden ganze Compagnien von Nyktalopie befallen. Diese Affection wurde allgemein der blendenden Weisse des Schnees zugeschrieben, welche durch das Zurückstrahlen des Sonnenlichtes verstärkt wurde. Mein Vater, der die meisten von diesen Soldaten untersuchte, fand, dass sie an einer ausserordentlichen Verengerung der Pupille litten. Die Krankheit verschwand bei den Meisten; bei Einigen aber blieb unheilbare Myosis zurück, welche ihr Sehvermögen sehr störte." — „Die Nyktalopie ist in den heissern Ländern endemisch. Nach *Hillary* findet man in Siam, Ostindien und selbst in Afrika sehr viele Nyktalopische. Nach *Lassus*, *Pye* und *Richter* kann die Nyktalopie auch die Folge eines längern Aufenhaltes an dunklen Orten sein. *Larrey* erzählt die Geschichte eines Greises, der 33 Jahre in einem Gefängnisse zu Brest gefesselt war; dieser erkannte in der Nacht die kleinsten Gegenstände, während er am Tage vollkommen blind war (?). *Lassus* erzählt die Geschichte eines jungen Mannes, der in Folge einer Gehirnüberreizung durch geschlechtliche Ausschweifungen tagblind wurde (?)." *Ramazzini* (Krankheiten der Handwerker) erwähnt, er habe öfter unter den Landleuten und besonders bei Knaben die Beobachtung gemacht, dass zur Äquinoctialzeit im März etwa 10jährige Knaben von Gesichtsschwäche befallen wurden, so dass sie den ganzen Tag hindurch wenig oder nichts, Abends dagegen wieder deutlich sahen. Die Affection verschwand, ohne dass etwas dagegen angewendet wurde, gegen Mitte April von selbst. Der Umstand, dass R. die Pupillen dabei erweitert gefunden, macht es zweifelhaft, ob hier eine Netzhautaffection oder bloss Mydriasis vorhanden war. — *Carron du Villards* erklärt die Nyktalopie für ein congestives Leiden der Netzhaut. Nach ihm verschwindet die durch Blendung bedingte Nyktalopie in der Regel von selbst, wenn man die veranlassende Ursache entfernt, das Licht gehörig temperirt. Für hartnäckige Fälle empfiehlt er die schon seit *Hippokrates* Zeiten in grossem Rufe stehenden warmen Dämpfe von einer

*) Prakt. Handbuch zur Erkenntniss und Heilung der Augenkrankheiten, übersetzt von Schnackenberg. Quedlinburg und Leipzig, 1841. S. 346.

gekochten Rindsleber, wie bei Hemeralopie. Bei Nyktalopie in Folge von Congestionen (?) soll man so wie bei Amblyopia congestiva verfahren, bei starker Verengerung der Pupille und übermässiger Reizung der Netzhaut innerlich und äusserlich Belladonna (?), bei torpiden Erscheinungen Excitantia (?) anwenden.

N. N., ein Mann von circa vierundvierzig Jahren, von kräftiger Constitution und gesundem Aussehen, consultirte mich Anfang Juli 1854 wegen eines eigenthümlichen Zustandes seiner Augen. Er versicherte, dass er Abends nach Sonnenuntergang so wie früher sehe, selbst schiessen könne, bei Tage jedoch Alles wie mit einem hellen Nebel oder Scheine bedeckt sehe, daher Personen auf 3—4 Schritte nicht mehr deutlich erkenne, beim Fahren (er war gewohnt selbst die Pferde zu lenken) Gefahr laufe, vom Wege abzukommen, überhaupt durch Licht geblendet werde. Diese Behinderung im Sehen hat sich in geringem Grade bereits im März oder April bemerkbar gemacht, indem Patient, der von jeher ein besonders scharfes Gesicht hatte und als ein ausgezeichneter Schütze bekannt war, zunächst entferntere Objecte nicht mit der gewohnten Deutlichkeit wahrnahm; erst als er einmal beim Schiessen die Mücke am Gewehr nicht mehr erkannte, wurde er um seine Augen besorgt. Als er mich zu Rathe zog, konnte er mit dem rechten Auge nur noch 2‴, mit dem linken 1‴ hohen Druck lesen (Ed. Jägers 14 und 10), jedoch nur einige Zeilen, indem ihm die Augen bald übergingen. Durch Entfernen der Schrift über 10—12 Zoll wurde an Deutlichkeit und Ausdauer eher verloren, als gewonnen. Stärkere Verdunklung des Zimmers (zu einem der Dämmerung nahen Grade) verminderte wohl das fortbestehende unangenehme Gefühl der Blendung, vermochte aber nicht, das Erkennen kleinerer Lettern zu vermitteln. Die Angabe des Patienten, dass er nach Sonnenuntergang ganz gut sehe, erwies sich in so fern unrichtig, als Sehversuche herausstellten, dass er in der Dämmerung nicht besser lesen konnte, als am Tage, dass sein Gesicht bei der Prüfung an feineren Objecten gegen gesunde Augen immer zurückbleibe. Noch auffallender zeigte sich die Schwächung der Sehkraft an Leseproben bei künstlicher Beleuchtung. Das directe Einfallen künstlichen Lichtes war ihm übrigens nicht minder unangenehm, als das von lichten Flächen reflectirte Sonnenlicht, daher ihn auch das Anzünden der Strassenlampen von seinen abendlichen Spaziergängen nach Hause trieb. Bei Mondschein versicherte er an sein Augenleiden durch gar nichts erinnert zu werden. — Die Augen boten äusserlich durchaus nichts Abnormes dar, nur die Augapfelbindehaut war constant etwas stärker injicirt, was jedoch vielleicht habituell ist, da Patient überhaupt lebhaft arteriell geröthet aussieht und eine sehr zarte Haut besitzt. Nebstdem konnten die Pupillen durchschnittlich bei verschiedenen Lichtgraden als relativ zu eng bezeichnet werden, obwohl die lichtgraublaue Iris sich sonst in *jeder* Beziehung normal verhielt. Die durchsichtigen Medien durchaus intact. Die Untersuchung der Netzhaut mit dem Augenspiegel ergab keine materielle Veränderung, nur Hyperämie und grössere Empfindlichkeit gegen den Lichtreiz. Von sogenannten subjectiven Gesichtserscheinungen keine vorhanden, auch keine Schmerzen und abnormen Empfindungen, ausser dem lichten Nebel oder Scheine, der ihm bei Tageslicht alle Objecte zu überziehen schien. — Patient wusste über die Zeit der Entstehung des Leidens nichts Bestimmtes anzugeben, noch weniger über die Veranlassung dazu. Er entsann sich keiner offenbaren Blendung, keiner Verkältung, überhaupt keiner auffallenden Schädlichkeit. Er befand sich sonst durchaus wohl, lebt in den besten Verhältnissen, hat seine Augen nie übermässig angestrengt.

Er hat vor vielen Jahren wegen einer secundären Affection wohl Mercurialcuren durchgemacht, doch regelrecht, und bietet keine Nachwehen weder von der einen noch von der andern dar. Trotzdem er in venere eben nicht sparsam gelebt, ist er gut genährt und muskulös kräftig, dabei aber sehr irritabel, physisch sowohl als psychisch. In Bezug auf Essen und Trinken war er nie unmässig, ausser dass er vor vielen Jahren sehr an starken Thee mit Rum gewöhnt war. Tabak zu rauchen ist ihm Bedürfniss; doch konnte auch hierin nicht die Ursache des Augenleidens gesucht werden. Eigenthümlich ist von Jugend auf eine grosse Neigung zum Schwitzen und eine ungewöhnliche Empfindlichkeit gegen Arzneimittel, namentlich gegen Abführmittel. — Ich empfahl: Meiden grellen Lichtes, schneller Übergänge und Contraste, jeder Anstrengung der Augen, Excesse im Essen, Trinken, in venere, Tragen rauchgrauer Gläser, mässige Bewegung im Freien, Egerer Salzquelle, und da diese Schwindel erregte, Saidschützer Wasser in kleinen Gaben, blutige Schröpfköpfe in der Kreuz- und Lendengegend, nach denen jedoch Hinfälligkeit mit leichten Muskelzuckungen eintrat, daher später von Zeit zu Zeit 6—8 Blutegel hinter die Ohren, einigemal auch circa anum, endlich kalte Augendouche und später kalte Fomente von Aqua dest. mit Aqua laurocerasi und Borax, da ihm die örtliche Anwendung von Kälte entschieden wohl that. Es erfolgte wohl keine Verschlimmerung, aber auch keine Heilung. Auf den Rath eines Ende September consultirten Arztes wurde durch längere Zeit Chinin. sulfur. gegeben, Anfangs in Pulverform, dann in Verbindung mit Elix. acid. Halleri. Die Ende September von einem andern, mit dem Ophthalmoskope sehr vertrauten Arzte vorgenommene Untersuchung ergab gleichfalls keine sichtbare Veränderung der Netzhaut, selbst nicht mehr eine erhebliche Hyperämie. Die durch zwei Monate fortgesetzte Anwendung des Chinins hatte keinen günstigen Erfolg, obwohl das diätetische Verhalten erst jetzt streng eingehalten wurde. Ja Patient war so weit gekommen, dass er auch mit dem linken Auge nur N. 14 lesen konnte. Ich kehrte daher zu kleinen zeitweiligen Blutentziehungen zurück, und liess durch vier Wochen Pillen von Polygala senega nehmen und etwas später nebenbei Veratrinsalbe an die Stirn und Schläfe einreiben. Keine Besserung, keine Verschlimmerung. Dasselbe Resultat nach wiederholter Application kleiner Vesicantien an die Schläfe und endermat. Anwendung von Strychnin. Auch Extr. conii macul. mit Magnes. carbon. in steigender Dosis blieb ohne Erfolg. Ich entschloss mich daher Anfangs März zu einer Sublimatcur in Pillenform ($^1/_{20}$ Gran), konnte jedoch wegen Empfindlichkeit des Magens bloss auf acht Pillen steigen. Als der Patient wieder bis zu einer Pille zurückgegangen war, trat zuerst Abnahme der Empfindlichkeit gegen das Licht ein, daher ich nach einiger Zeit noch einmal bis auf zehn Pillen stieg. Nach Beendigung der Cur (gegen Ende April) war der lichte Nebel nicht mehr vorhanden, Physiognomien wurden auf 5—6, nicht mehr bloss auf 2—3 Schritte und viel deutlicher und reiner erkannt, und von den Jäger'schen Lettern konnte wieder N. 11 mit jedem Auge gelesen werden. Im Mai wurden noch zwei Ärzte consultirt, nach Erwägung ihrer Rathschläge jedoch und Berücksichtigung des bisherigen Erfolges noch einmal zu einer etwas modificirten Sublimatcur geschritten (Mitte Juni). Ende Juli, wo ich den Patienten das letzte Mal (vor Abdruck des Manuscriptes) sah, war die Sehkraft so weit gebessert, dass von Jägers Musterschriften N. 7 ganz leicht gelesen wurde. Die Besserung hatte sich zuerst im Erkennen entfernter Objecte und durch entschiedene Verminderung der Empfindlichkeit gegen das Licht bemerkbar gemacht. Dieser Erfolg spricht meines Erachtens dafür, dass in diesem Falle eine chronische Retinitis bestand, wenngleich in der Retina noch keine Productbildung nachgewiesen werden konnte.

Ob nun alle Fälle von Nyktalopie als congestiv-entzündliches Netzhautleiden aufzufassen seien, bleibt fernern Beobachtungen anheimgestellt.

γ. Entzündung der Netzhaut. Dictyitis (*Retinitis*). Dieser Terminus wurde bisher meistens zunächst auf einen gewissen Symptomencomplex gestützt, und demgemäss, da chronische Fälle ausser der Sehstörung keine verlässlichen Erscheinungen darbieten, beinahe nur bei sehr acut auftretenden Fällen gebraucht. Veränderungen der Netzhaut, welche als Product von Entzündung derselben aufgefasst werden mussten, waren nur an Leichen gefunden worden, von denen man im günstigsten Falle etwa wusste, dass Amaurosis vorhanden gewesen war. Die Anwendung des Augenspiegels gestattet uns nun, schon während des Lebens anatomische Veränderungen der Netzhaut zu erkennen, zu den anderweitigen Symptomen in Beziehung zu bringen, und somit Entzündung der Netzhaut auch bei subacutem und chronischem Verlaufe zu diagnosticiren. Nur bleibt noch immer zu bedauern, dass uns genauere und feinere anatomische Untersuchungen der durch Entzündung veränderten Netzhaut beinahe durchaus fehlen, somit eine nur einigermassen genügende Schilderung der anatomischen Veränderungen zur Zeit noch nicht gegeben werden kann, und dass die feineren mikroskopischen Veränderungen der Netzhaut auch dem Ophthalmoskope entgehen. Die älteren Angaben über partielle oder universelle Trübungen, Verfärbungen, Verdickungen, Verhärtungen u. s. w. können nur zum Theil als Beweise betrachtet werden, dass die Netzhaut primär durch Entzündung verändert werden kann; viele derselben beruhen auf Verwechslung mit metamorphosirten Chorioidealexsudaten und Extravasaten. Die Augenspiegelbefunde sind im Allgemeinen in Verbindung mit anderweitig constatirten Momenten hinreichend, die Existenz von Netzhautentzündung sicher zu stellen; doch ist dieser Nachweis in speciellen Fällen nicht immer leicht, selbst bei völliger Vertrautheit mit der Anwendung dieses Instrumentes. Man hat nämlich zu bestimmen: ob wirklich vorhandene Abnormitäten des Augengrundes auch als Ursache der anderweitig constatirten Sehstörung angenommen werden können, ob dieselben in der Netz- oder Aderhaut oder in beiden zugleich ihren Sitz haben, und von welcher Natur dieselben seien. Aber auch wenn mit dem Augenspiegel keine Veränderungen wahrgenommen werden, und überhaupt nicht wahrgenommen werden können, so folgt daraus noch nicht, dass die Ursache der Sehstörung anderswo als in der Netzhaut gesucht werden müsse, denn es gibt Veränderungen der Netzhaut, in specie entzündliche, welche nur mittelst des Mikroskopes ermittelt werden können. Als Beleg hiefür mag die Untersuchung der amblyopischen

Augen eines in Folge von Morbus Brightii Verstorbenen dienen, in welchen *Türk* (Zeitschr. der Wiener Ärzte, 1850, Nr. 4) im hintern Abschnitte der Netzhäute bis zu einer Entfernung von 3—4‴ von der Eintrittsstelle des Sehnerven das Gewebe derselben unter dem Mikroskope von Körnchenzellen durchsetzt fand, und offenbar ein Exsudationsprocess in der Netzhaut als Ursache der Amblyopie angesehen werden musste. Eine ähnliche, also bestätigende Beobachtung hat Prof. *Treitz* bei Diabetes mellitus gemacht; es liess sich Netzhautentzündung unter dem Mikroskope bestimmt nachweisen, ohne dass die Netzhaut dem freien Auge merklich verändert erschien (mündliche Mittheilung).

Die ophthalmoskopisch erkennbaren und durch Entzündung gesetzten Veränderungen der Netzhaut sind: 1. Hyperämie allein oder mit Ekchymosirung in frischen, Verminderung des Calibers und dunklere Färbung der Gefässe bei inveterirten Fällen; 2. dunkel- oder hellfarbige Trübung der Netzhaut an einer oder an mehrern Stellen, in einzelnen Regionen oder in der ganzen Ausdehnung; 3. Veränderungen der Sehnervenpapille in Bezug auf Farbe, Grösse und Abgrenzung von der Umgebung. Ad 1. Wenn das eine Auge gesund ist, kann man durch aufmerksame Vergleichung die capilläre Blutüberfüllung leicht nach der stärkeren Röthe des Augengrundes beurtheilen, ausserdem aber muss auf das Alter des Individuums, auf die Farbe der Iris, auf die Reinheit der Flamme, auf die Durchsichtigkeit der Medien und auf den Refractionszustand des untersuchten Auges (relativ zum Instrumente und zum Beobachter) Rücksicht genommen werden; man muss überhaupt viele und verschiedene Augen mit normaler Netzhaut untersucht haben. Am leichtesten ist die Hyperämie zu erkennen, wenn im Bereiche des Sehnervenquerschnittes abnorm viele, namentlich feine Gefässchen vorkommen, wenn derselbe ein förmlich röthliches Aussehen hat, wenn hier oder im weitern Verlaufe längs derselben kleine Ekchymosen oder röthlich punktirte Fleckchen sitzen. Die gleichzeitige Verminderung der Energie der Sehkraft supplirt bei solchem Befunde gewissermassen das Auffinden von Exsudaten, welche nämlich noch so fein sein können, dass die beim Ophthalmoskop zulässige Vergrösserung und Beleuchtung nicht hinreicht, sie wahrnehmbar zu machen. Doch ist zu bemerken, dass es auch Fälle gibt — weiter unten wird ein solcher angeführt — wo der Exsudationsprocess zunächst in der Peripherie der Netzhaut auftritt, die Schärfe des directen Sehens mithin gar nicht oder kaum merklich beeinträchtigt erscheint. — Nach längerem Bestande der Entzündung ist es nicht sowohl abnorme Röthe des

Augengrundes und grössere Zahl von Gefässen, welche auffällt, als vielmehr Erweiterung, besonders der Venen, und dunklere Färbung dieser sowohl als der Arterien. Zahl und Lumen der Centralgefässe können in diesem Stadium übrigens sogar vermindert sein, und der Augengrund erscheint in solchen Fällen unter dem Spiegel oft auffallend licht, während die Pupille beim Tageslichte schon mehr weniger unrein, grau oder grünlich aussieht, was theils von der Trübung der Netzhaut, theils von der Verminderung der Pigmentunterlage (und allenfalls auch von gelblicher Färbung der Linse) abhängt. — Ad. 2. Die Trübung der Netzhaut erscheint der Farbe nach röthlich, grau-, gelblich- oder bläulich-weiss, oder dunkel (pigmentirt). Die röthlichen Flecke, von denen schon die Rede war, sind nicht so intensiv und nicht so dunkelroth, überdiess auch nicht so scharf markirt, wie die Ekchymosen, welche auch ohne Entzündung, namentlich bei Verletzungen, vorkommen. Sie lassen sich bisweilen bei starker Vergrösserung (im aufrechten Bilde) als fein punktirte oder fein gestrichelte Röthe erkennen. Die lichten Trübungen sind meistens auf grössere Strecken ausgebreitet, schleierähnlich, mehr weniger stark durchscheinend, sich gegen die gesunde Umgebung allmälig verlierend, daher relativ am schwersten zu erkennen, zumal bei minder reichlichem Pigmentgehalte der Chorioidea. Man hat sich zu hüten, dass man nicht diffuse Glaskörper- oder Linsentrübung damit verwechselt. Auch ausgebreiteter Pigmentmangel kann für Netzhauttrübung gehalten werden. Man muss daher stets auf das Verhalten der Netzhautgefässe, auf das reine Hervortreten des Sehnervenquerschnittes und auf die Sehstörung Rücksicht nehmen. Die pigmentirten Netzhauttrübungen geben der Netzhaut meistens ein gefleckles oder getigertes Aussehen, und zwar in mehr weniger grosser Ausdehnung und in verschiedenen Regionen. Sie kommen nicht bloss in Folge von Entzündung, sondern auch in Folge von einfachen Blutaustretungen vor, und können meist nur mit Rücksicht auf ihre Lage zu den Netzhautgefässen von partiellem Pigmentmangel unterschieden werden. Rareficirung der Chorioidea (Durchscheinen der Sclera) zeigt gewöhnlich einen silberartigen Glanz. (Siehe später: Kurzsichtigkeit.) — Ad. 3. Die Sehnervenpapille zeigt bei Retinitis während des Congestions- und Exsudationsprocesses nebst den gewöhnlichen Gefässstämmchen noch zahlreiche abnorme Zweigchen, wohl auch feine Capillaren, welche derselben bei minder starker Vergrösserung (im umgekehrten Bilde) oft ein röthliches Aussehen geben, das allmälig einem schmutzigen Teint Platz macht. Weiterhin erscheint die Grenze des Sehnervenquerschnittes nicht scharf abgesetzt, sondern durch lichte und pigmentirte Trübung

der nächsten Umgebung unregelmässig erweitert oder vielmehr verwischt. Doch hat man sich zu hüten, einen halbmondförmigen dunkeln oder lichten Reifen an der einen oder andern Seite der Sehnervenpapille ohne Weiteres für Entzündungsproducte zu halten. Es ist hier sowohl Schattenbildung als auch stärkerer Reflex möglich, da die Papille wie ein stumpfer Hügel mehr weniger stark in den Glaskörper hineinragt und der Bulbus meist etwas von der Seite her beleuchtet wird. Auch kommt es in ganz normalen Augen vor, dass an einer oder der andern Partie der Sehnervenperipherie Pigmentanhäufung einen dunkeln Streifen oder Reifen bewirkt, so wie andrerseits auch Pigmentmangel und Rareficirung der Chorioidea in mehr weniger grosser Ausdehnung um die Pupille herum vorkommen kann, ohne Netzhautentzündung, z. B. bei Staphyloma posticum Scarpae.

Ablösung der Netzhaut von der Chorioidea dürfte wohl nie als Folge von Entzündung der Netzhaut selbst zu betrachten sein. Wo ich diesen eben nicht gar seltenen Zustand sah, hatte ich Ursache anzunehmen, dass dieselbe durch serösen Erguss in Folge von Chorioiditis oder in Folge von Apoplexia chorioideae entstanden war. Der seröse Erguss entwickelt sich bald plötzlich nach offenbarer Verkältung, bald allmälig bei schleichender Entzündung der Chorioidea (vrgl. Krankheiten der Chorioidea). Dieser Zustand ist nicht leicht zu übersehen und auch nicht schwer zu erkennen, wenn man bei Untersuchung mit dem Augenspiegel damit beginnt, dass man zunächst die durchsichtigen Medien auf ihre Durchsichtigkeit prüft. Die abgelöste Partie (ich sah sie bisher nur in der untern Hälfte) erscheint bläulich weiss, uneben, bei jeder Bewegung des Auges schwankend, flatternd oder aufwallend, hie und da von einem dünnen dunkelrostbraunen Gefässchen durchzogen, sonst wie beschneite Hügel oder wie Gletscher bei Abendbeleuchtung das Lampenlicht reflectirend. Dabei kann totale oder partielle Erblindung vorhanden sein; in letzterem Falle fungirt entweder die ganze obere Hälfte der Netzhaut, oder nur ein mehr weniger kleiner Theil derselben. Abgelöste Netzhautpartien legen sich, was *Graefe* zuerst bestimmt ausgesprochen hat, niemals wieder an und werden nie mehr functionsfähig; aber auch die nicht abgelösten Partien, namentlich die zunächst gelegenen, sind nicht bloss mit Ablösung bedroht, sondern auch mit Structurveränderung durch Entzündung, und in so fern, als diese Entzündung gleichsam als Reactionsprocess in der Umgebung der abgelösten Partie betrachtet werden kann, mag dieser Zustand ein Plätzchen zur Besprechung bei der Entzündung der Netzhaut gefunden haben.

Die *acute Netzhautentzündung* wird als fulminant auftretender Process geschildert. Bald nach der Einwirkung intensiven Lichtes entwickeln sich heftige und anhaltende Schmerzen im Auge und Vorderhaupte, Vorschweben verschiedenfarbiger feuriger Erscheinungen, enorme Empfindlichkeit gegen jeden Lichtreiz, reichlicher Thränenfluss und allgemeine Unruhe und Aufregung oder auch Abspannung bei rasch verminderter Sehkraft. Verengerung der Pupille dürfte stets in auffallend

hohem, Gefässinjection auf der Sclera in relativ geringem Grade vorhanden sein.

Diese Affection kann bei rechtzeitiger und zweckmässiger Hilfeleistung vollständig zurückgehen, führt aber gewöhnlich in kurzer Zeit zu mehr weniger ausgebreiteter Amblyopie oder Amaurose. Nach einigen Beobachtern können auch die Zeichen von Iritis oder Chorioiditis hinzutreten, und die Prognosis noch mehr trüben. Die Erscheinungen allgemeiner Augapfelentzündung (Panophthalmitis) dürften wohl nur dann zu besorgen sein, wenn die Netzhaut von andern Schädlichkeiten getroffen wurde, wenn nebst intensivem Lichte noch andere Momente das Auge verletzt haben.

Wie man bei dieser, glücklicherweise nur selten vorkommenden Erkrankung vorzugehen habe, möchte hinreichend aus folgenden Beispielen entnommen werden können.

„Ein junger Staatsbeamte in Wien*), von gesunder starker Körperbeschaffenheit, hatte den ganzen Tag über Kopf und Augen durch Schreiben und Lesen sehr angestrengt; gegen Abend wohnte er optischen Vorstellungen eines Künstlers bei, unter welchen ihm der Sonnenaufgang vorzüglich gefiel, den er lange durch ein convexes Glas mit dem rechten Auge betrachtete. Als er sich entfernte, that ihm dieses Auge weh. Den übrigen Abend brachte er unter Freunden in einem hell erleuchteten Salon zu, und trank denselben Abend auch ein Glas Punsch. Nach Mitternacht erwachte er unter betäubenden Kopfschmerzen, Vollheit und drückenden Schmerzen im rechten Auge mit flüchtigen Stichen. Der Schmerz wurde immer heftiger, Blitze, Flammen u. dgl. feurige Erscheinungen vermehrten sich mehr und mehr, die Lichtscheu wurde immer stärker, so dass er endlich die Nachtlampe auslöschen musste. *Beer* wurde sehr zeitig früh gerufen; er fand das Auge äusserst empfindlich bei der leisesten Berührung; die geringste Bewegung des Bulbus steigerte den Schmerz. So viel *Beer* in der Dämmerung sehen konnte, war am Auge keine Röthe, die Pupille sehr verengert. Der Patient versicherte, er sehe mit dem rechten Auge viel weniger. Der Körper war von Fieber entzündlicher Art ergriffen. *Beer* liess auf der Stelle einen sehr starken Aderlass machen, eine grosse Menge Blutegel theils an die Stirngegend, theils hinter das rechte Ohr setzen, eiskalte Fomente über den Kopf legen, Ung. hydr. ciner. alle Stunden in die Augengegend einreiben, und verordnete ein Purgans anthiphlogisticum, dann, nachdem dieses letztere mehrere Stühle hervorgebracht, Calomelpulver. Ungeachtet der bedeutenden Erleichterung nach den Blutentleerungen liess *Beer* gegen Mittag den Aderlass und die Blutegel wiederholen. Auf diese Art gelang es ihm die Entzündung zu brechen und das Sehvermögen zu erhalten, welches eine Stunde später vielleicht unrettbar verloren gewesen wäre. Die zurückgebliebene Amblyopie behandelte *Beer* bloss durch diätetisches Verhalten."

Folgende Beobachtung hat *W. Cooper**) veröffentlicht: „Herr G. war am 29. März 1844 beschäftigt, die Nerven der Zunge unter einem starken Mikroskop darzustellen, und besah das fertig gewordene Präparat eben, als plötzlich die Sonne mit aller Kraft

*) *J. N. Fischer*, Lehrbuch, Prag 1846. S. 59.

**) London medical Gazette, 1844 Juli. Oester. mediz. Wochenschrift 1845, Nr. 45.

darauf zu scheinen begann. Sogleich entstand über den ganzen Bulbus ein so heftiger Schmerz, dass G. aufsprang und einen heftigen Schrei ausstiess. Durch etwa zwanzig Minuten sah er nichts als das Spectrum der Sonne; nachher verlor sich dieses und auch der Schmerz, und er konnte sein Werk wieder fortsetzen, wenn auch das Auge bis zum Abend empfindlich blieb. Tags darauf war aller Schmerz weg und G. ging an die Vollendung seiner Arbeit. Da trat derselbe Zustand wie Tags zuvor wieder ein; die plötzlich zwischen den Wolken hervorbrechenden Sonnenstrahlen wurden vom Reflector des Mikroskopes concentrirt ins Auge geworfen. Ein starker und tiefgehender Schmerz durchzuckte den Augapfel, grosse Lichtscheu und dasselbe Sehen des Sonnenbildes stellten sich ein. Den ganzen Abend und die ganze Nacht blieb der Schmerz sich gleich und nahm Tags darauf zugleich mit einem Gefühle von Vollheit und Spannung bedeutend zu. Kalte Umschläge brachten keine Erleichterung. Ausser dem Schmerze fand *Cooper* grosse Lichtscheu, die obere Hälfte des Bulbus besonders sehr empfindlich, Thränenfluss, Funkensehen bei jedem Sehversuche, die Iris normal, die Pupille verengert, die Conjunctiva wenig geröthet, den Puls schwach und beschleunigt, allgemeine Schwäche und geistige Abgespanntheit. Patient wurde sogleich in ein verdunkeltes Zimmer gebracht, zwölf Blutegel um das Auge gelegt, kalte Fomente und ein Abführmittel verordnet. Tags darauf befand er sich etwas besser. Einreibung von Mercurialsalbe mit Opium, innerlich Pillen von Hydrarg. mit Conium, in der Zwischenzeit Tart. emct. und eine Mixt. salina besserten den Zustand bedeutend. Nach vierzehn Tagen war das Auge schmerzlos, bloss das Sonnenlicht wurde noch nicht gut vertragen. Doch blieb die allgemeine Schwäche noch bedeutend, so dass ½ Gran Chinin 2mal des Tages und etwas Fleischdiät verordnet wurde; die Mercurialeinreibung wurde fortgesetzt. Bei dieser Behandlung im Verein mit einem Derivans hinter dem Ohre und einem leicht adstringirenden Augenwasser war das Auge bis auf Funkensehen bei Anstrengung desselben nach einer Woche vollkommen frei. Nach und nach verlor sich auch dieses Symptom, und die Kräfte nahmen wieder zu, so dass G. jetzt wieder vollkommen wohl ist.“

Eine ähnliche Beobachtung machte ich im April 1847 an einem etwa 16jährigen Mädchen, welchem ein Soldat, als sie in seiner Nähe im Schatten der Häuser vorüberging (morgens gegen 10 Uhr), mit einem Spiegel (Hohlspiegel?) das grelle Sonnenlicht in das rechte Auge geworfen hatte. Der Fall war durch fast gleichmässige blasse Rosenröthe der Albuginea, ziemlich starke ödematöse Schwellung der Conjunctiva bulbi (am 3. und 4. Tage), sehr enge Pupille, vehemente Lichtscheu, Thränenfluss, Vorschweben feuriger Scheiben und getrübtes Sehen charakterisirt. Die Behandlung bestand in entsprechender Verdunklung, Ruhe im Bette, örtlicher Blutentziehung, kühlenden Abführmitteln und eiskalten Umschlägen, denen späterhin Fomente mit verdünnter Tinct. arnicae substituirt wurden. Die völlige Genesung erfolgte erst nach 6 Wochen.

Bei der *subacut oder chronisch verlaufenden Netzhautentzündung* ist die *successive Abnahme des Sehvermögens* wenn auch nicht gerade das einzige, so doch immer das hervorstechende Symptom. Sie wurde demnach vor Einführung des Augenspiegels gewöhnlich als Amblyopie oder Amaurosis überhaupt aufgefasst, und je nach anderweitigen Zufällen bald als congestives oder erethisches, bald als torpides Leiden ohne nähere Bezeichnung des Sitzes und Ausgangspunktes geschildert.

Die *Sehstörung* gibt sich bei der chronischen Netzhautentzündung auf verschiedene Weise kund, und zwar zunächst nach der *Gegend und Ausbreitung der Affection*. Bald ist es nämlich vorzüglich die Peripherie der Netzhaut, welche durch Hyperämie und Exsudation in der Function beeinträchtigt wird, bald das Centrum (die Gegend der Macula lutea), bald irgend eine oder mehrere Partien der mittlern Region, während in zahlreichen Fällen das ganze Gesichtsfeld als umflort oder verdunkelt bezeichnet wird. Wo eine centrale Partie allein, oder vorwaltend afficirt ist, fehlt im Sehfelde der entsprechende Theil, sieht das Auge seitlich von der zu dieser Stelle gehörenden Achse noch relativ gut oder am besten. Der Kranke sieht z. B. auf einem Blatte Papier einen dunklen Fleck, einem vis-à-vis befindlichen Gesichte fehlt die Nase oder ein Auge u. dgl., während die lichte Fronte eines etwas entfernteren Hauses vielleicht noch ohne Unterbrechung, nur minder deutlich wahrgenommen wird. Innerhalb der Grenzen der deutlichen Sehweite steigt und fällt die scheinbare Grösse des dunkeln Fleckes mit der Grösse des Horopters, nimmt immer einen aliquoten, z. B. den 100. Theil des jeweiligen Sehfeldes ein, und wird demnach bei einem grössern Sehfelde auch als grösser angeschlagen. Ist die functionsunfähige Netzhautpartie von gesunder Netzhaut scharf abgegrenzt, so erscheint auch der dunkle Fleck innerhalb der deutlichen Sehweite scharf markirt, darüber hinaus allmälig verwischt, endlich verschwunden (Visus interruptus, und bei mehreren solchen isolirten Flecken visus reticulatus). Denselben Effect können natürlich auch umschriebene Blutextravasate, partielle Emporhebungen durch Chorioidealexsudate u. dgl. bewirken. Unempfindlichkeit einzelner, umschriebener Stellen der Netzhaut, z. B. durch Extravasate oder Exsudate, veranlasst die Kranken auch bisweilen zu der Angabe, dass sie die Gegenstände, z. B. die Nase, den Mund einer Person verzerrt, verschoben, breiter, grösser u. dgl. sehen (Ungestaltetsehen, Metamorphopsie). Ein sehr häufiges Symptom centraler Retinalaffection ist das sogenannte Vorbeischiessen der Sehachse neben dem Objecte, welches gesehen werden will. Es kommt diess, abgesehen von Hindernissen in den durchsichtigen Medien, ausserdem auch bei inveterirtem Strabismus und bei höheren Graden von Kurzsichtigkeit (mit Ausbuchtung des Bulbus um den hintern Pol herum) vor, und wird desshalb bei diesen Zuständen noch besprochen werden. — Bei vorwaltend oder ausschliesslich in der Peripherie der Netzhaut auftretendem Exsudationsprocesse ergreift die allmälig auftretende Umflorung oder Verdunklung das ganze Gesichtsfeld, oder sie engt dasselbe auf einen mehr weniger beschränkten Raum ein, selbst bis zu etwa

einem Viertelzoll beim Lesen u. dgl. Dieser Zustand ist wenig berücksichtigt worden. Ich will ihn daher durch einige authentische Beobachtungen erörtern, aus denen zugleich das Eigenthümliche dieses Processes erhellen wird.

Ein Hauptmann, 40 Jahre alt, von kräftiger Constitution und ganz gesundem Aussehen klagt über Abnahme seiner Sehkraft seit Juni 1853. Die Inspection ist nicht im Stande, einen Fehler im dioptrischen Apparate aufzufinden; auch von fehlerhafter Refraction oder Accommodation kann keine Rede sein, was in dem Nachfolgenden seine weitere Bestätigung findet. Ich merkte, dass er etwas unsicher auf mich zuschritt, obwohl sich später ergab, dass er ganz gut lesen konnte und auch nicht etwa doppelt sah. Er kann die feinste Schrift lesen (selbst Nr. 1 von Jäger), doch nicht mit Ausdauer. Er kann nicht mehr dienen, weil er vor der Fronte wohl in der Ferne sieht, nicht aber, was ihm zunächst ist. Er sah Tags vor seinem Besuche bei mir (am 3. Juni 1855) im Theater wohl Alles auf der Bühne, nicht aber seinen etwas kleinern Vordermann, den er erst wieder suchen musste. Er kommt beim Herabgehen über eine Stiege immer in Gefahr zu stürzen, besonders bei der letzten Stufe; ebenso geht er im Freien abwärts viel schlechter als eben oder aufwärts; hat er über einen Graben zu schreiten, so kann er dessen Breite nicht ermessen; er findet überhaupt, dass er Entfernungen nicht mehr richtig schätzen kann, obwohl er als Officier hierin grosse Übung hatte. Beim Gehen auf der Strasse längs einer Mauer geschieht's ihm leicht, dass er „an dieselbe anschiebt", an einen Entgegenkommenden anstösst, an einen vorbeifahrenden Wagen anrennt. (Er wurde auf diese Weise schon bedeutend verletzt.) Objecte, die schnell an ihm vorübergehen oder fliegen, z. B. Vögel, nimmt er oft nicht wahr, obwohl er ein andermal solche und noch viel feinere Gegenstände und in grösserer Entfernung recht gut sieht. Indem ich ihm etwa 4 Fuss weit gegenüber sitze und seinen Zustand notire, sieht er mein Gesicht, wenn er dieses fixirt, nicht aber meine schreibende Hand; fixirt er die Feder, so sieht er nur den untersten Theil meines Gesichts. Die Peripherie seines Gesichtsfeldes ist nicht scharf markirt, sondern wie verschwommen. Ging er früher, wo sein Zustand noch etwas schlimmer war, auf einem Fahrwege, so konnte er nie dessen beide Ränder zugleich sehen. Der Blick auf unmittelbar von der Sonne beschienene lichte Stellen ist ihm unangenehm, obwohl er versichert, bei stärkerer Beleuchtung, z. B. bei Lampenlicht besser zu sehen, als bei Kerzenlicht. Tritt er aus einem lichten in einen etwas dunkeln Raum, z. B. in eine Hausflur, so dauert es länger, eher ihm die Objecte deutlich werden, als sonst im gesunden Zustande der Fall war. Gegen Abend, jedoch auch schon *vor* Sonnenuntergang, sieht er besser, angeblich wegen der kühlern Temperatur, doch war's auch im Winter so. Nach Tische oder wenn er sich durch Gehen erhitzt hat, sieht er stets schlechter. Er hat zuerst im Juni vor 2 Jahren bemerkt, dass er zu Pesth auf der Promenade die Bäume nicht mehr deutlich erkannte, Grüssende nicht immer gleich wahrnahm, beim Eintritte in die Hausflur oft Mühe hatte, den Thürgriff oder die ersten Stufen der Stiege zu finden. Da er sich Abends — er meint wegen der Abkühlung der Luft — regelmässig besser befand, hielt er den Zustand Anfangs gar nicht für ein Augenleiden, sondern bloss für Blutandrang und beschäftigte sich desshalb auch Abends noch viel mit Lecture. Indess wurde der Zustand bei den Exercirübungen am Rakosfelde in der heissen Jahreszeit ärger, so dass er „in Reih' und Glied seinen Nebenmann nur durch die Fühlung wahrnahm, sein Vordermann ihm manchmal verschwand." Seine Ärzte hatten das Leiden als Blutandrang aufgefasst und demgemäss behandelt. Schröpf-

köpfe, Mineralwässer, kalte Bäder kamen ihm gut zu Statten, so dass er im Mai 1854 den Marsch nach der Bukowina mitmachen konnte. Doch wurde sein Zustand bedeutend verschlimmert, indem er durch 3 Monate in der Regel jeden Vormittag und bei jeder Witterung im Freien und auf schlechten Wegen marschiren musste. Der Aufenthalt in einer Kaltwassercuranstalt hat nun den Zustand wieder etwas gebessert. Die Untersuchung mit dem Augenspiegel ergibt unzweifelhaft Hyperämie der Netzhaut und in der Gegend des Aequator bulbi eine Art Marmorirung derselben, indem theils dunklere Punkte und Fleckchen (Pigment?), theils einzelne lichte, gelbliche, fast hyaline Pünktchen auf hochrothem Grunde eingesprengt erscheinen. Ich nahm demnach keinen Anstand, diesen Befund als Retinitis peripherica zu betrachten, und hierauf Prognosis und Therapie zu stützen. Doch konnte sich dieser Herr einer consequenten Behandlung vorläufig noch nicht unterziehen, und ist mir über den weitern Verlauf noch nichts bekannt geworden.

Ein Eisenbahnbeamter von 45 Jahren klagte über schlechtes Sehen und beschrieb seinen Zustand — durch einige Fragen geleitet — ohngefähr folgendermassen. Ich sehe weder rechts noch links, auch nicht abwärts; zeitweise gerathe ich in einen Zustand gänzlicher Verwirrung, z. B. wenn ich von der Bahn auf ein Feld treten oder zu einem Wächterhaus gehen will, verliere ich auf einmal den Weg, und muss mich führen lassen, obwohl ich gradaus ganz gut sehe. Mit dem Lesen und Schreiben geht's schlecht, wenn ich eine Zeile geschrieben, so vergeht mir Alles, und immer muss ich, um zu lesen, den Kopf stark vorwärts neigen. In der Stadt oder auf der Strasse laufe ich Gefahr zu stolpern oder überfahren zu werden, weil ich nicht sehe, was seitlich und unmittelbar vor mir ist. Ich sehe in der Ferne, wenigstens mit dem rechten Auge sehr scharf, z. B. auf 500 Schritte einen kleinen Vogel, in der Nähe jedoch nicht, da verschwimmt mir Alles; vor dem linken ist auch beim Fernblick gleichsam ein Schleier. Ich kann über keinen Graben springen, von weitem sehe ich, wie breit der Graben, welchen Anlauf ich etwa nehmen müsste, wenn ich aber nahe daran gekommen, verlässt mich das Urtheil über die Breite. Mond und Sterne kann ich wahrnehmen; nach Sonnenuntergang sehe ich schlechter, und wenn auch der Widerschein vom Firmament verschwunden ist, muss ich mich führen lassen; ob ich bei Mondschein sehen würde, weiss ich nicht, weil ich aus Furcht vor einem Unglück mich immer beeile, mit Sonnenuntergang zu Hause zu sein. Komme ich von der Gasse in ein Vorhaus, welches nicht sehr licht ist, so sehe ich ungewöhnlich lange gar nichts, bin ganz geblendet. Das volle Sonnenlicht beleidigt meine Augen, so dass ich starkblaue Gläser tragen muss; auch muss ich von Zeit zu Zeit meine Augen schliessen, um sie wieder zu Kräften kommen zu lassen. Meine Nahrung muss ich beinahe kühl zu mir nehmen, weil der Genuss heisser Speisen meinen Zustand entschieden verschlimmert. — Die äussere Besichtigung entdeckt nichts Abnormes, ausser etwas minder lebhaften, jedoch nicht gerade stieren Blick. Will er etwas genau sehen, z. B. lesen, wozu sich nur das rechte Auge noch eignet, so muss er das linke schliessen. Er vermag höchstens 2 Seiten mittlern Druckes in continuo zu lesen, und hat sich desshalb in der letzteren Zeit nur auf die unabweislichen Schreibereien beschränkt. Er vermag von der Jäger'schen Druckschrift Nr. 5 zu lesen, zwischen 10—20 Zoll Entfernung, lieber bei 15—20″, schwer bei 8″, gar nicht bei 6″, mit einiger Mühe auch bei 24″. Mit dem rechten Auge allein (bei verdecktem linken) liest er noch Jäger Nr. 2, jedoch nur bei 14″, Nr. 3 dagegen zwischen 12—15″, bei 20″ dagegen nicht. Die Pupillen — wie im vorigen Falle — dem Lichtgrade adäquat, die Iris graublau, ziemlich stark vorgewölbt. Er hatte früher ein sehr scharfes

Auge, und war auch vor Entstehung dieses Zustandes weder kurz- noch fernsichtig. — Erkrankt war er im Juli 1854; als er sich beim Schienenlegen mit dem linken Auge knapp an die von der Sonne erhitzte Schiene legte (auf dem Boden gestreckt), um zu sehen, ob dieselbe ganz gradlinig gelegt sei, fielen ihm die Sonnenstrahlen direct in die Augen; augenblicklich empfand er so heftige stechende Schmerzen, dass er die Hände vor die Augen hielt; dann war er eine kurze Zeit wie geblendet und betäubt. Diese Zufälle verschwanden, nachdem er sich Gesicht und Kopf mit kaltem Wasser gewaschen und tüchtig abgekühlt hatte. Nach etwa 3—4 Tagen stellte sich das Doppeltsehen und Schwindel ein, indem er über jedem Gegenstande noch einen zweiten minder deutlichen sah. Er versah trotzdem seinen Dienst als Bahnaufseher, obwohl mit grosser Anstrengung, indem er von dem Scheinobjecte allmälig abstrahiren lernte, und gebrauchte auf Anrathen eines Arztes bloss Bitterwasser. Nach etwa 2 Monaten war er den Winter über wieder gesund; nur gegen Abend merkte er, dass seine Sehkraft nicht mehr so scharf wie früher war, auch übergingen (thränten) ihm die Augen oft, wenn er mehr zu thun hatte. Im April aber trat wieder — ohne bekannte Veranlassung — Doppeltsehen ein, er meint, gerade zur Zeit des Vollmondes. Er gebrauchte zunächst wieder Bitterwasser, dann Seidlitzpulver, und da keine Besserung eintrat, auf ärztliche Ordination Blasenpflaster, die er durch 48 Stunden an der Schläfe liegen lassen sollte. Er legte diese des Morgens auf; den andern Tag früh, als er erwachte, bemerkte er, dass er beinahe blind war. Das Pflaster an der rechten Schläfe soll sich in der Nacht verschoben haben, und nur das linke 24 Stunden liegen geblieben sein. Auf dem linken Auge sah er Anfangs gar nichts, nach und nach erholten sich beide Augen ohngefähr gleichen Schrittes, so dass er jetzt mit dem linken noch immer nicht lesen kann. Ich fand mit dem Augenspiegel deutlich ausgesprochene Hyperämie der Papille; die Netzhaut in ihrer ganzen Ausdehnung zu untersuchen, war nicht möglich, da der Kranke bald wieder abreisen musste (10. Juni 1855) und künstliche Erweiterung der Pupille unter solchen Umständen nicht räthlich erschien.

So lange der entzündliche Process noch im Gange ist, sind solche Patienten immer *gegen stärkeres Licht abnorm empfindlich*; sie fühlen sich bei temperirtem Lichte behaglich oder doch minder unwohl. Diese Empfindlichkeit tritt besonders bei reflectirtem Lichte (von lichten oder glänzenden Objecten), bei ungleicher Vertheilung desselben und bei schnellen Übergängen oder Contrasten hervor. — Die Meisten klagen auch über *feurige Erscheinungen*, besonders im Dunkeln, die sie bald als rothe, gelbe, blaue oder weisse Flämmchen, oder Funken oder Blitze, bald als eine Art Gold- oder Silberregen (namentlich beim Lidschlusse) bezeichnen. Viele entsinnen sich erst während eines genaueren Examens, dass diese oder ähnliche Erscheinungen, wenn auch nur durch eine kurze Zeit, doch ganz gewiss vorhanden waren. Seltener sind verlässliche Angaben über die Gegenwart von mehr weniger deutlich ausgesprochenem *Schmerze über den Augenbrauen*, in der Stirn, in der Tiefe des Vorderhauptes, welche indess bisweilen so stark hervorgehoben werden, dass sie als dem Augenleiden vorangegangen, ja als Ursache desselben bezeichnet werden, und der Arzt verleitet werden

kann, die Ursache anderswo als im Auge selbst zu suchen. Alle diese Zufälle werden *gesteigert durch excitirende Momente*, echauffante Bewegung, geistige Getränke, heisse Speisen, Anstrengung der Augen, intensiveres Licht u. dgl. Eine nicht seltene Erscheinung, vorzüglich bei der aus übermässiger Anstrengung der Augen bei unzweckmässiger Beleuchtung allmälig entstehenden Netzhautentzündung ist in der ersten Zeit ein *Gefühl von Trockenheit und Schwere der Lider* oder von Druck, wie bei Katarrh; die Kranken können des Morgens die Augen nicht öffnen, ohne sie früher (allenfalls mit Speichel) benetzt zu haben. — Zu den objectiven äussern Erscheinungen dieses Stadiums gehören: leichte Röthe der Lidränder, mehr weniger bestimmt als abnorm zu bezeichnende Injection der vordern Ciliararterien und relativ engere Pupille. — Alle diese subjectiven und objectiven Erscheinungen sind zwar weder einzeln noch zusammengenommen beweisend, schon desshalb nicht, weil sie einzeln und zusammen fehlen oder auch anderweitig bedingt sein können; aber es ist nöthig zu wissen, dass sie durch Retinitis erregt werden können; sie müssen den Arzt auf die Möglichkeit dieses ernsten Leidens leiten, schon zu einer Zeit, wo die Hauptsache, die Abnahme der Sehkraft, vielleicht noch gar nicht vom Kranken wahrgenommen wird, wo erst genaue Versuche die Schwäche des Gesichtes constatiren, wo der Kranke vielleicht nur eine passende Brille sucht, ein calmirendes Mittel wünscht, u. dgl.

Nach mehr weniger langem Bestande dieses Stadiums, welches man füglich als das erethisch-congestive bezeichnen kann, treten allmälig, selten rasch die Zeichen eines torpiden oder paralytischen Zustandes der Netzhaut auf. Die Empfindlichkeit gegen das Licht nimmt ab und weicht zuletzt einem gewissen *Bedürfnisse nach heller Beleuchtung der Gegenstände*, und die feurigen Erscheinungen machen allmälig der *Wahrnehmung dunkler Flecke, Wolken, allgemeiner Umneblung oder Verdunklung des Gesichtes* Platz. Dabei wird (an dem betroffenen Auge) gewöhnlich die *Pupille etwas weiter*, die *Iris träger*, der *Augengrund minder rein*, bisweilen zeigen sich auch Spuren chronischer Iritis (braune Zacken am Pupillarrande) und zahlreichere oder doch stärker entwickelte Ciliargefässe, schmutzige Farbe der Sclerotica, seltener Veränderungen in der Spannung des Bulbus.

Die chronische Netzhautentzündung entwickelt sich bald nur auf einem Auge, bald auf beiden zugleich oder kurz nach einander. Sie kann in jedem Alter auftreten, kommt aber im Allgemeinen am häufigsten im Mannesalter vor, was wahrscheinlich mit den erregenden

Momenten zusammenhängt. Selten kommt sie im höhern Alter, noch seltener in früheren Jahren vor. Als besonders disponirend dazu möchten vor Allem höhere Grade von Kurzsichtigkeit, frühzeitig eingetretene Accommodationsbeschränkung für nahe Objecte, Störung des Gesichtes durch leichte Hornhauttrübungen zu betrachten sein, insofern diese Zustände leicht Veranlassung zu relativ übermässiger Anstrengung der Augen geben. — Unsere Kenntnisse über die Ursachen der chronischen Netzhautentzündung müssen als noch sehr mangelhaft bezeichnet werden. Nur Einiges lässt sich mit Sicherheit angeben. Retinitis entwickelt sich, wie schon bemerkt wurde, bisweilen nach Verletzungen. Ebenso nach Blutaustretungen in oder an der Retina, sie mögen wodurch immer veranlasst sein. Eine häufige Ursache ist die Einwirkung intensiven Lichtes, momentan wie beim Anblick der Sonne, oder anhaltend — von lichten Flächen oder glänzenden Objecten reflectirt. Den Beobachtungen von *Ed. Jäger* kann ich einen mit dem Augenspiegel untersuchten Fall beifügen, wo nach dem Betrachten der Sonnenfinsterniss am 28. Juli 1851 chronische Retinitis entstanden war. *Coccius* und *Ruete* haben einen von mir früher beobachteten Fall von Retinitis in Folge von Insolation ophthalmoskopisch untersucht und beschrieben.*) Weit häufiger jedoch führt übermässige Anstrengung der Sehkraft bei Betrachten feiner Objecte direct oder indirect (mittelst kleiner Blutaustretungen) zu einem schleichenden Exsudationsprocesse in der Netzhaut, namentlich dann, wenn die Beleuchtung dabei in irgend einer der oben angegebenen Beziehungen ungehörig ist, wenn das Auge wegen Fehler in den durchsichtigen Medien oder im Accommodationsapparate sich relativ mehr anstrengen muss, wenn Blutandrang zum Kopfe überhaupt durch fehlerhafte Lebensweise oder durch Krankheiten begünstigt wird (üppige Nahrung, geistige Getränke, sitzende Lebensweise, u. s. w.).

Die weiter unten zu schildernde Kopiopie oder Asthenopie, welche in früherer Zeit als Amblyopia erethica, in neuester Zeit jedoch mit Recht zunächst als Leiden der Accommodationsorgane aufgefasst und beschrieben wurde, kann in der That bei Forcirung der Augen zum Arbeiten allmälig zu Hyperämie, zu Blutaustretungen und zu wirklicher Entzündung der Netzhaut führen. Ob die Abnahme des Sehvermögens bei manchen Fällen von Morbus Brightii immer, wie in dem von *Türk* unter-

*) *Coccius*, über die Anwendung des Augenspiegels, Leipzig 1853. S. 111. Abgebildet in einer Dissertation von *Erdmann* und von *Ruete*, Bildliche Darstellung der Krankheiten des menschlichen Auges, Bd. I. Seite 50. Tab. IV. Fig. 3.

suchten Falle, durch Retinitis bedingt sei, bedarf noch zahlreicherer Beobachtungen.

In einem von mir ophthalmoskopisch untersuchten Falle war es wahrscheinlich, dass Lues den Anstoss zum Exsudationsprocesse in der Netzhaut gegeben hatte. Die Ablagerung tuberculöser und medullarer Masse in die Netzhaut kann füglich als von eigentlicher Entzündung verschieden betrachtet werden. — Es ist nicht zu läugnen, dass viele Fälle von Amblyopie und Amaurosis vorkommen, welche man als durch Retinitis bedingt erklären muss, von denen sich aber die entferntere Ursache nicht weiter angeben lässt, wenn man sie nicht in dem ersten besten, vom Kranken beschuldigten Momente anzunehmen beliebt; ich glaube indess nicht zu viel zu behaupten, wenn ich sage, dass in der Mehrzahl der Fälle die Retinitis als Folge grellen Lichteinflusses und fehlerhaften Gebrauches der Augen zu betrachten sei. Was mich zu diesem Ausspruche bestimmt, ist das bisherige Resultat meines Krankenexamens. Nur darf man, wenn sich's um Constituirung der veranlassenden Momente handelt, nicht ausser Acht lassen, dass man bei inveterirten Fällen und bei ungebildeten oder unachtsamen Leuten selten etwas Verlässliches über die Momente erfährt, welche vor und während der Entstehung der Krankheit, die sich eben nur allmälig entwickelt, zugegen waren.

Auch rücksichtlich der *Prognosis* können vor der Hand nur einige Andeutungen gegeben werden. Die peripherische Retinitis ist minder ungünstig als die centrale; sie bleibt auf die Peripherie beschränkt, oder schreitet doch nur sehr langsam vor. Vor einigen Jahren starb hier eine Dame in hohem Alter, welche — nach dem was ich erfuhr — höchst wahrscheinlich an diesem Übel gelitten: ihre Sehkraft war im Verlauf vieler Jahre allmälig bis auf eine etwa erbsengrosse Stelle des Sehfeldes beim Lesen eingeschränkt worden, in dieser Ausdehnung aber gut geblieben. Centrale Aufhebung der Sehkraft, durch Entzündung der Netzhaut bedingt, sah ich noch nie in völlige Genesung übergehen; sie greift mehr weniger rasch um sich; im günstigsten Falle behält die nächste Umgebung und Peripherie einen leidlichen Grad von Sehkraft. — Man muss sich sehr hüten, die Prognosis, wenn auch nur vielleicht für sich im Stillen — auf den Befund mit dem Augenspiegel allein zu basiren. Die Sehstörung steht in den meisten Fällen gar nicht in Proportion zu den ophthalmoskopisch wahrnehmbaren Netzhautveränderungen. Einmal sind bei unbedeutender Amblyopie beträchtliche, wenn gleich disseminirte (nicht continuirliche) Trübungen vorhanden, während ein andermal bei förmlicher Amaurosis ausser der Hyperämie

kaum einige oder nur unbedeutende Veränderungen wahrgenommen werden können, welche die Diagnosis Retinitis im Verein mit andern Momenten stützen.

Wo nebst Amblyopie und allenfalls noch einem oder dem andern subjectiven Symptome bloss Hyperämie der Netzhaut vorhanden ist, lässt sich wohl eher Besserung, vielleicht auch Heilung erwarten, als wo bereits mehr weniger beträchtliche Veränderungen der Netzhaut sichtbar sind. Wichtige Anhaltspunkte für die Prognosis liefern ferner die Dauer der Affection, die Entstehungsweise, die disponirenden, excitirenden und unterhaltenden Momente. Die meisten Kranken wenden sich erst in einem schon viel zu weit vorgerückten Stadium an den Arzt; die wenigsten besitzen die gehörige Geduld und Ausdauer; viele können ihrer Verhältnisse wegen beim besten Willen den vorgeschriebenen Bedingungen nicht nachkommen; andere befinden sich bereits in einer viel zu gedrückten Gemüthsstimmung, welche ihnen so zu sagen das Blut in den Adern stocken macht. Mehr aus diesen Gründen, als an und für sich und ihrer selbst wegen scheint uns die Netzhautentzündung im Allgemeinen eine wenig günstige Prognosis zuzulassen.

Bei der *Behandlung der chronischen Netzhautentzündung* ist vor Allem auf entsprechende Temperirung des Lichtes und auf Enthaltung der Augen von jeder Anstrengung zu sehen. Diese Indication ist schon durch das analoge Verfahren bei Pneumonie, Gastritis u. s. w. gerechtfertigt. Die Temperirung des Lichtes erfordert das Vermeiden stark reflectirten Lichtes, des Ausgehens bei Sonnenschein oder auch selbst bei hellem Tageslichte, das Tragen hinreichend grosser blauer Plangläser u. s. w. Am wenigsten aufregend wirkt bekanntlich das Verweilen des Blickes auf matten, grün oder blau gefärbten Objecten. Sehproben, womit die Kranken sich häufig zu quälen pflegen, sind nur von Zeit zu Zeit, etwa von 8 zu 8 Tagen und vom Arzte vorzunehmen. — Positiv nützlich sind locale Blutentziehungen an der Schläfe, am Zitzenfortsatze, am innern Augenwinkel, mittelst Blutegeln oder kleinen Schröpfapparaten (z. B. von Heurteloup), nicht zu reichlich auf einmal, lieber öfter in kurzen Zwischenräumen wiederholt. Nach jeder Blutentleerung durch einige Stunden kalte Umschläge auf die geschlossenen Augen, stärkere Verminderung des Lichtes und stundenlange Ruhe des Körpers, daher am besten einige Stunden vor dem Schlafengehen. Von Zeit zu Zeit blutige Schröpfköpfe längs der Wirbelsäule, Blutegel am Mittelfleische. Kühlende Abführmittel, gelind solvirende Mineralwässer, kleine Gaben von Tartarus stibiatus, bei entsprechend regulirter Diät

im weitesten Sinne des Wortes. — Reizende, doch nicht erhitzende Fussbäder mit Senfmehl, Kochsalz, Lauge, Aqua regia. Die Nützlichkeit künstlicher Geschwüre am Nacken oder Oberarme scheint mir wenigstens noch nicht erwiesen zu sein. Gegenreize in der Nähe des Auges (Schläfe, Stirn, Bindehaut) sind gewiss nachtheilig. — In weiter vorgerückten oder hartnäckigen Fällen ist es völlig gerechtfertigt, die Constitution unter den Einfluss des Quecksilbers zu setzen, Sublimat- oder Inunctionscur, Zittmannsches Decoct. — Von den narkotischen Mitteln, zu deren Anwendung die Empfindlichkeit gegen das Licht einladet, möchte Belladonna nur mit grösster Vorsicht anzuwenden sein, damit nicht etwa durch Erweiterung der Pupille die Netzhaut noch mehr dem Lichteinflusse preisgegeben werde, eher Conium maculatum, und bei gesteigerter Herzaction Digitalis und Aqua laurocerasi. — Bei der dem Auge meistens wohlthuenden Anwendung kalter Fomente oder einer ganz milden und feinen Regendouche (Staubregen-Douche) ist die gehörige Vorsicht bezüglich der erregenden Nachwirkung nicht ausser Acht zu lassen. — Die Anwendung erregender Mittel, sowohl innerer als äusserer, ist auch dann, wenn die Krankheit bereits unter dem Bilde der sogenannten torpiden Amaurose fortbesteht, positiv schädlich, mindestens unnütz. Es gilt diess wenigstens vom Strychnin, von der Pulsatilla, vom Phosphor, von der Elektricität, vom Ammonium, von den Naphthen, von den ätherischen Ölen. Diese und ähnliche Mittel dürften ihre Aufnahme in die Therapie gegen Amaurosis grösstentheils der Annahme verdanken, dass dieser letztern eine Art von Schwäche oder Lähmung der Netzhaut zu Grunde liege. Die sorgfältige Benützung des Augenspiegels wird wohl bald im Stande sein, den alten Schlendrian auszumerzen, dass man bei jeder Amblyopie gleich mit äussern oder selbst innern Reizmitteln bei der Hand ist. — Nach einigen Beobachtungen von *Ruete* (Bildliche Darstellungen der Krankheiten etc.) dürfte nach vorausgeschickter Antiphlogose die vorsichtige Verabreichung von Eisen- oder Chinapräparaten von Nutzen sein. In einem Falle glaube ich durch die nachträgliche Anwendung des Elixir. acid. Halleri einige Besserung erzielt zu haben. — Einreibungen von Jodkalium- oder Mercurialsalben an die Stirn und Schläfe sind, wenn auch vielleicht ohne Nutzen(?, doch mindestens nicht schädlich, ausser sie werden zu lange fortgesetzt.

J. N., 50 Jahre alt, Tischler, früher angeblich stets gesund, jetzt aber (durch Kummer und Nahrungssorgen?) sehr herabgekommen, wurde am 21. December 1854 als erblindet vorgeführt. Blick und Haltung eines Amaurotischen, Divergenz der Sehachsen, die ziemlich rein schwarzen Pupillen weiter, als bei gleicher Beleuchtung im

normalen Zustande. Der Mann kann nicht mehr allein gehen. Er nimmt, mit dem Rücken zum Fenster gewendet, grössere und hellfarbige Objecte, z. B. die Hand, das Gesicht, das weisse Halstuch einer vor ihm stehenden Person wahr; dabei bemerkt man aber, dass er nicht die Macula lutea, sondern eine seitlich gelegene Partie dem Objecte gegenüberstellt. Auf dem linken Auge ist von der Sehkraft nicht viel mehr als deutliche Lichtempfindung übrig. Iris lichtgraublau, träg beweglich; Pupillen rund, circa $2^1/_2$—$3'''$ Durchmesser, verengen sich beim Blick gegen das Fenster höchstens auf $2'''$. Auf der Sclera einige schiefergraue Punkte an den Eintrittsstellen früher erweiterter Ciliararterien. — Anfang der Sehstörung vor $3^1/_2$ Jahren. Er bemerkte an einem hellen Frühlingsmorgen bei einer Militärparade, dass er Personen auf höchstens 15—20 Schritte gut erkennen konnte, auf grössere Distanz aber alle Objecte wie durch Nebel sah. In seiner Arbeit war er noch nicht gehindert, bloss stärkeres Licht musste er meiden. Im September war er bereits genöthigt, einen Arzt zu consultiren, welcher das Übel für beginnende Cataracta gehalten zu haben scheint, weil er ihm nichts ordinirte, und ihn im Frühlinge wieder kommen hiess. Allmälig erstreckte sich die Trübung auch auf das Erkennen naher Objecte, so dass er nur gröbere Arbeiten verrichten konnte. An trüben Tagen sah er besser, als wenn die Sonne schien. Im nächsten Frühlinge (1853) war jedoch diese Verschlimmerung wieder zurückgegangen, so dass er jenen Arzt erst im Herbste aufsuchte, als das Übel neuerdings ärger geworden war, und zwar ärger als im Herbste 1852. Er konnte nun bloss bei Tageslicht noch etwas arbeiten, und bemerkte besonders Morgens beim Erwachen Funkensehen, welches immer einige Minuten andauerte, ausserdem auch beim Husten, Niesen, Lastenheben u. dgl. hervorgerufen wurde. Manchmal kam es ihm vor, als senkten sich glühende Sägespäne vor seinen Augen in der Luft herab. Allmälig war es so weit gekommen, dass er alle Arbeit aufgeben musste, ja dass er endlich (im Sommer 1854) nur nach Sonnenuntergang noch allein auszugehen wagte. Nun hatte sich nebst der Photopsie auch das Vorschweben dunkler Flecke und Streifen oder Wolken eingestellt, und er sah jetzt an hellen Tagen besser, als an trüben, nur durften die Objecte nicht von der Sonne beschienen und nicht glänzend sein, weil ihm sonst die Augen leicht übergingen und schmerzten. Lichte Gegenstände schienen ihm mit einem Spinnengewebe überzogen zu sein. — Diagnosis nach diesen Erhebungen allein: Amblyopie, höchst wahrscheinlich Retinitis chronica. Die Untersuchung mit dem Augenspiegel bestätigte diese Annahme. Die durchsichtigen Medien normal. Die Sehnervenpapille nicht scharf begrenzt, mit verwaschenen Rändern, schmutzig röthlich; in der nächsten Umgebung einige Gefässzweigchen durch graubraune Trübungen unterbrochen, die Gegend der Macula lutea licht- und schwarzgrau marmorirt. — Kein ätiologisches Moment mit Bestimmtheit zu ermitteln. Der Kranke will früher stark an Fussschweissen gelitten haben, die ohngefähr seit eben so langer Zeit nachgelassen haben sollen. Anfangs Blutegel an die Schläfe und innerlich Tart. stibiatus refr. dosi, und durch längere Zeit die Füsse in trockne warme Tücher und in Wachstaffet eingehüllt, dann Veratrinsalbe an die Stirn und Schläfe eingerieben. Nicht eine Spur von Besserung. Mitte Jäner Sublimatcur nach Dzondi. Als der Kranke bis auf 12 Pillen des Tages gestiegen war, erfolgte Abnahme der Photopsie, Zunahme des Gesichtes; er konnte bereits die vorgehaltenen Finger in grösserer Distanz gut zählen. Die nun wieder mehr hervortretende Empfindlichkeit gegen das Licht machte das Tragen blauer Brillen räthlich. Bei der Anwendung von lauen Bädern nach beendeter Cur trat wieder Verschlimmerung ein, wesshalb nach einiger Zeit dieselbe Cur noch einmal wiederholt wurde. Die jetzt eintretende Besserung

ging so weit, dass der Mann selbst die Zeiger einer kleinen Taschenuhr richtig angeben, und die mit Kreide auf schwarze Tafeln geschriebenen Buchstaben auf 10—12 Schritte erkennen konnte. Nun wurde noch durch einige Zeit ein Decoctum chinae bei guter Kost verabreicht, zuletzt wegen noch immer anhaltender Empfindlichkeit gegen stärkeres Licht Conium maculatum. Mitte April verliess der Kranke die Anstalt. Anfangs Juni (1855) besuchte er die Anstalt wieder, uns zu zeigen, dass die erzielte Besserung Bestand habe. Auffallend und mir unerklärlich war, dass er im Allgemeinen entferntere Gegenstände besser erkannte, als nahe. Versuche mit Convexgläsern habe ich leider nicht angestellt. Etwas Ähnliches bemerkte ich auch bei G. K., dessen Krankengeschichte oben bei der Nyktalopie (S. 114) mitgetheilt wurde, als er mich Ende Juli 1855 besuchte. Er war in Bezug auf das Erkennen sehr ferner Objecte mit seinem Sehvermögen fast vollkommen zufrieden, nur Physiognomien von mehr als 5—6 Schritte entfernten Personen vermochte er noch nicht zu erkennen.

Folgende 2 Beobachtungen sind aus Ruete's letzt citirtem Werke entlehnt: „Ein zart gebautes, etwas chlorotisches Mädchen von 21 Jahren, welches sich mit Weissnähen ernährte, hatte ohne nachweisbare Schädlichkeit, ohne Schmerzen und sonstige Erscheinungen zuerst am linken und später auch am rechten Auge eine Abnahme des Sehvermögens verspürt, die es ihr unmöglich machte, ihr Geschäft fortzusetzen. Das Auge zeigte nichts Abnormes, die Pupille war normal und vollkommen beweglich beim Lichtreize. Bei der Untersuchung des linken Auges mit dem Spiegel bei erweiterter Pupille sah man die Sehnervenpapille gesund, die Retina aber in ihrem ganzen Umfange getrübt, daher die Centralgefässe etwas verschleiert. Nebst passender Diät einige Schröpfköpfe an die Schläfe und innerlich Tart. tartaris. mit Extr. taraxaci. Nachdem die Kranke dieses Mittel etwa 8 Tage genommen hatte, wurden 14 Tage hindurch Einreibungen von Jodkalisalbe in die Umgegend der Augen gemacht und innerlich Jodkali gegeben. Unter der Einwirkung dieser Mittel besserte sich das Sehvermögen, ohne dass die Trübung der Retina, welche mit dem Augenspiegel zu verschiedenen Zeiten untersucht wurde, sich vermindert hatte. Daher wurde jetzt zum Gebrauche des Eisens geschritten, nach dessen längerer Anwendung sich das Sehvermögen bedeutend verbesserte, aber die Retina nicht wieder aufgehellt wurde. „Ähnliche Zustände habe ich (Ruete) sehr häufig beobachtet und dabei leider die Erfahrung gemacht, dass selten eine bleibende Heilung zu erzielen ist. Gar häufig erfolgen nämlich, meistens ohne besonders auffallende Schädlichkeiten, Recidive, die dann immer schlimmer sind als der erste Anfall."

„Ein 38 Jahre alter Schriftsetzer behauptete seit einigen Wochen eine bedeutende Abnahme seines Sehvermögens des linken Auges, ohne dass er davon eine besondere Ursache anzugeben vermochte, bemerkt zu haben. Auch uns war es unmöglich, bei dem anscheinend guten Gesundheitszustande des Kranken eine ausreichende constitutionelle Ursache aufzufinden. Das Aussehen des Auges war, bis auf eine geringe Erweiterung und Trägheit der Pupille und rauchige Farbe des Augenhintergrundes, vollkommen normal. Bei der Untersuchung mit dem Augenspiegel fand sich die Retina stark nebelförmig getrübt, so dass sie die Centralgefässe etwas umschleierte; die Papilla nervi optici war verhältnissmässig gross, hatte ganz in der Mitte einen schwarzen Fleck, auf diesen folgte eine kleine weisse Scheibe, auf diese ein breiter grauröthlicher Ring, der an der äussern Grenze von einem weissen Ringe eingeschlossen wurde; die Centralgefässe verzweigten sich in der Peripherie sehr frühzeitig mit zahlreichen Ästen. Die

Diagnose wurde auf Retinitis gestellt, in der Mitte des Sehnerven mit einem etwas veralteten kleinen Blutextravasate, und mit einem entzündlichen Exsudate in der Substanz des Nerv. opticus, wovon der graurothe Ring abzuleiten war. Eine strenge Antiphlogose mit der entsprechenden Diät, zur Nachcur Chinin und Eisen stellten den Kranken in wenigen Wochen vollkommen wieder her, wobei auch der graurothe Ring fast ganz verschwand."

5. **Amblyopie** (Amaurosis) **in Folge von Netzhautblutung, Apoplexia retinae.** Die Retinalapoplexie tritt nach Verletzungen, nach Blendung und übermässiger Anstrengung der Augen, aber auch ohne diese und überhaupt ohne bestimmt nachweisbare Ursachen auf. Ich beobachtete sie öfter an kurzsichtigen Augen. Ob Rigidität der Arterien dazu besonders disponire, konnte ich nicht eruiren, obgleich sich dieses Leiden in einigen Fällen als gleichzeitig vorhanden constatiren liess. Mechanische Hyperämie und Blutaustretung in der Netzhaut kommt auch bei Krankheiten in der Schädelhöhle vor, wenn der Rückfluss des Blutes durch die Vena ophthalmica erschwert ist, wovon später. — Bei einem Knaben von etwa 14 Jahren, welcher in Folge schlechter und unzureichender Nahrung sehr herabgekommen und an zahlreichen Stellen der Körperoberfläche mit kleinen Ekchymosen bedeckt war, fand ich auch an den Netzhäuten viele kleine Blutaustretungen, welche ich als Ursache der sehr weit vorgeschrittenen Amblyopie betrachten musste, um so mehr, als die Sehstörung und das Allgemeinleiden nach dem Gebrauche von China mit Elixir. acid. Halleri bei besserer Kost in Zeit von einigen Wochen fast ganz behoben wurde. Überhaupt kann über das Auftreten der Retinalapoplexie im Allgemeinen dasselbe gesagt werden, wie über Chorioidealblutungen und über Blutergüsse im Glaskörper.*)

Blutaustretungen in der Netzhaut verursachen Sehstörung entweder an und für sich, durch die Grösse, Lage oder Zahl der Herde, oder aber durch die nachfolgende Reaction. Die Sehstörung kann demnach fehlen oder relativ gering sein; sie kann plötzlich — wie mit einem Schlage, — aber auch allmälig mehr und mehr hervortreten. Plötzlich auftretende Sehstörung erregt stets Verdacht auf Apoplexie im Auge oder in den Centralorganen. Kleine Extravasate stören das Gesicht an und für sich nur dann, wenn sie in oder nahe an dem Centrum der Netzhaut auftreten; peripherische werden erst bei grösserer Ausdehnung

*) Bei Amblyopie oder Amaurosis nach heftigem Zorne oder Schrecken, wovon bei älteren Schriftstellern Beobachtungen notirt sind, dürfte wohl Blutaustretung im Auge oder auch im Gehirne zu Grunde liegen. In einem von *Rostna* mitgetheilten Falle fand man im grossen Gehirn zahlreiche Blutpunkte und Erweichung des kleinen Gehirnes.

nachtheilig. Was solche Blutungen bedenklich macht, ist theils die Wiederkehr an verschiedenen Stellen, zu verschiedenen Zeiten, selbst ohne weitere äussere Veranlassung, theils die reactive Entzündung in mehr weniger grosser Ausdehnung.

Rücksichtlich der Behandlung können wir füglich auf das über Blutergüsse in den Glaskörper Gesagte (Bd. II. S. 232 und Bd. III. S. 10) verweisen.

Folgende Beobachtung von *Ruete* (bildl. Darst.) mag als Beispiel dienen: „Ein Schriftsetzer von 36 Jahren, etwas hagerer Constitution und von blassem Aussehen, behauptete, in einer Nacht plötzlich mit dem linken Auge fast erblindet zu sein, nachdem er in Folge einer heftigen Gemüthsbewegung an Kopfschmerz und etwas Schwindel gelitten hatte. Bei der Untersuchung zeigte sich die Pupille etwas erweitert und träge; die Farbe des Augenhintergrundes aber und die übrigen Gewebe des Auges, selbst die Blutgefässe der Conjunctiva boten nichts vom gesunden Zustande Abweichendes dar; auch hatte der Kranke durchaus nicht an subjectiven Licht- und Farbenerscheinungen gelitten, sondern klagte nur über einen dicken schwarzen Nebel vor dem Auge, der ihn verhinderte, auch selbst helle grosse Gegenstäude deutlich zu sehen. Bei der Untersuchung mit dem Augenspiegel zeigten sich die brechenden Medien normal, ebenso der N. opticus und die dort hervortretenden Centralgefässe. In einiger Entfernung aber von diesem, namentlich in der Gegend des directen Sehens, lagen im Niveau der Retina eine grosse Zahl kleiner, unregelmässig begrenzter rother Flecken, unter denen in der Mitte ein verhältnissmässig grosser und dunkler Fleck zu sehen war. Nach oben hin verlief noch ein dunkles Gefäss, dessen feinere Äste von den Flecken bedeckt wurden. Es unterlag keinem Zweifel, dass man hier eine frisch entstandene Capillarapoplexie in der Netzhaut vor sich hatte. Zur Beseitigung des Übels wurden Schröpfköpfe, kalte Überschläge, kühlende Abführungsmittel, Schonung der Augen, geistige und körperliche Ruhe und eine mässige Diät anempfohlen. Unter dieser Behandlung besserte sich das Sehvermögen allmälig, und als das Auge nach 2 Monaten von mir wieder untersucht wurde, waren die rothen Flecke fast ganz verschwunden. Jetzt wurden zur Nachcur Martialia empfohlen, unter deren Einwirkung das Sehvermögen beinahe ganz wieder hergestellt ist.“ — „Derartige feine apoplektische Ergüsse könnten bei oberflächlicher Betrachtung allenfalls mit einer Capillarhyperämie verwechselt werden. Berücksichtigt man aber, besonders bei Anwendung stärkerer Vergrösserungen, den Gefässcharakter der letzteren, so wird ein solcher Fehler in der Diagnose nicht so leicht vorkommen.“

Dass Hämorrhagie der Netzhaut und die hierdurch zunächst bedingte Erblindung, welche man nach dem Augenspiegelbefunde für eine peripherische halten möchte, auch durch ein Leiden der Centralorgane, und zwar durch Druck auf die Hirnblutleiter bedingt sein könne, hat Dr. *Türk**) durch eine eben so sorgfältige und verlässliche, als anatomisch wichtige und interessante Beobachtung nachgewiesen.

Eine 37jährige Kranke, welche in den letzten 10—11 Monaten amaurotisch gewesen war, starb in Folge einer etwas mehr als wallnussgrossen Krebsgeschwulst an der obern Fläche des linken Vorderlappens vom grossen Gehirn. Die Geschwulst hatte, insbesondere auch durch consecutive Schwellung des Gehirnes, einen vorwaltend linkerseits tiefgrei-

*) Zeitschrift d. Wiener Ärzte, 1853, Nr. 3. Prag. Vierteljahrschr. Bd. 39.

fenden Detritus der innern Schädelfläche bewirkt. Der Druck, den die Sehnerven, namentlich das Chiasma, an der Schädelbasis erlitten, musste als Ursache der Amaurosis angenommen werden. Die mikroskopische Untersuchung der Sehnerven zeigte dieselben Veränderungen, wie in andern Fällen, wo dieselben gleichfalls eine Compression erlitten hatten. (Grosse Körnchenzellen im Chiasma, von da gegen die Netzhaut hin allmälig an Zahl gering, rückwärts dagegen bis zum Corpus geniculatum sehr zahlreich.) In der Netzhaut beider Augen fand T. sehr zahlreiche, kleine, hellrothe Blutextravasate von der Grösse der kleinsten, dem freien Auge noch wahrnehmbaren Punkte bis zu der eines Hirsekornes. Diese Ertravasate fanden sich am vordern Abschnitte der Retina bedeutend zahlreicher und grösser als am hintern, und im linken Auge an Grösse und Zahl überwiegend über jene des rechten. Die Gefässe der Netzhaut waren kaum blutreicher als gewöhnlich; wenige derselben in einer kurzen Strecke zu beiden Seiten von kleinen Blutpunkten umgeben. Die Stäbchenschicht war verschwunden, die Körnerschicht noch ziemlich deutlich. Neubildungen zeigten sich nirgends. In der Chorioidea war nach Entfernung der Retina keine Spur von Extravasat, auch beim ungewöhnlichen Blutreichthum wahrnehmbar. Linse und Glaskörper normal. Dieser Hämorrhagie lag weder ein dyskrasischer Process, Scorbut u. dgl., noch Entzündung, noch atheromatöse Erkrankung der Netzhautgefässe, welche bekanntlich in anderen Geweben nicht selten Veranlassung zur Blutung gibt, zu Grunde, und T. kommt so zu dem Schlusse, dass der erschwerte Rückfluss des venösen Blutes von der Retina zum Gehirn das veranlassende Moment war. Denn durch den Druck der Aftermasse war die Sattellehne grösstentheils zerstört, dadurch das Band niedergedrückt, welches die Ausführungsstelle des Sinus petrosus superior in den Sinus basilaris brückenartig überwölbt, mithin den Rückfluss des Blutes behindert oder erschwert.

Ich war voriges Jahr nicht wenig überrascht, in einem Falle completer Amaurosis bei einem Mädchen von 22 Jahren die Netzhäute von zahlreichen kleinen Ekchymosen durchsetzt zu finden (mit dem Augenspiegel), nachdem die Erhebung des Status praesens und der Anamnesis zur Diagnosis eines Centralleidens mit Druck — wahrscheinlich Meningitis ad basin cerebri — geführt hatte. Ich erwähne dieses Falles nur, um die Bemerkung zu machen, dass der ophthalmoskopische Befund, wenn er auf Hyperämie, Apoplexie oder Entzündung der Netzhaut deutet, an und für sich noch nicht zu dem Schlusse berechtigt, man habe es mit einer peripherischen Amaurosis zu thun; das peripherische Leiden kann eben Folge des centralen sein. Es dürfte diese Bemerkung besonders für jene nothwendig sein, welche die ophthalmoskopische Untersuchung, wo nicht überschätzen, doch dem anderweitigen Examen vorausschicken und eben desshalb leicht davon präoccupirt werden.

6. **Amblyopie** (Amaurosis) **in Folge von Verkältung** — Amblyopia rheumatica. Wenn in Folge von Verkältung Trübung oder Verlust des Sehvermögens auftritt, und nach dem Ensemble der Erscheinungen bloss auf ein Leiden des Auges, in specie der Netzhaut geschlossen werden kann, so ist allerdings a priori nicht in Abrede zu stellen, dass die Affection auch auf die Netzhaut allein beschränkt sein könne, und es lassen sich Gründe für die Annahme anführen, dass dieselbe in Hyperämie und seröser Durchfeuchtung oder Ausschwitzung bestehe; es wird indess aus der Zusammenhaltung hieher gehörender Beobachtungen,

namentlich aus dem Verlaufe und den Ausgängen sehr wahrscheinlich, dass die Chorioidea jederzeit, wenn nicht vorwaltend, so doch gleichzeitig mitergriffen sei. Desshalb habe ich die Affection als Chorioiditis rheumatica im 2. Bande S. 218 geschildert, und füge nur noch hinzu, dass dieses Leiden eine nicht seltene Quelle der gleichfalls schon geschilderten Netzhautablösung (B. III. S. 119) bildet. — In andern Fällen dagegen liegt der durch Verkältung veranlassten Erblindung ein krankhafter Process nicht am Bulbus, sondern in der Schädelhöhle zu Grunde. Es muss hier ausdrücklich bemerkt werden, dass bei rein peripherischer rheumatischer Amblyopie nicht selten Lähmung des Levator palpebrae sup., des Musc. rectus externus, irgend eines oder mehrerer anderer Augenmuskel und davon abhängig: Doppeltsehen, Schwindel, Eingenommenheit des Kopfes, Übligkeiten vorhanden sein, und den minder geübten und minder aufmerksamen Beobachter leicht zur Annahme eines centralen Leidens verleiten können. Ist der Schwindel bloss vom Doppeltsehen abhängig, so verschwindet er sammt der Brechneigung beim Verbinden des afficirten Auges. Ist bloss der Levator palpebrae gelähmt, so ist die Affection als peripherisch anzusehen. Ebenso spricht Ödem des Lides oder der Conjunctiva bulbi, stärkere Injection der Ciliargefässe u. dergl. für bloss peripherische Affection. Wenig verlässlich, wenn auch immer beachtenswerth, dürfte der Umstand sein, ob die Verkältung eine reine locale oder eine allgemeine war.

7. Cystenbildung in der Netzhaut. Dr. *von Graefe**) hat vier Fälle von *Cysticercus* der Netzhaut beobachtet. Es wird genügen, eine dieser exacten Beobachtungen hier auszugsweise aufzunehmen.

Eine Frau, 28 Jahre alt, von gesundem Aussehen, ohne Cysticerken an der Körperoberfläche und ohne Bandwurmbeschwerden (welche in einem andern Falle vorhanden waren), hatte 3 Wochen vor ihrem Erscheinen auf *Gräfe's* Klinik einen Nebel vor dem linken Auge bemerkt, welcher zuerst den mittlern Theil des Gesichtsfeldes einnahm, und sich dann allmälig nach den Seiten ausbreitete. Unter dem Ophthalmoskop zeigten sich Linse und Glaskörper klar, aber, den mittlern Theil der Netzhaut bedeckend, erschien ein glänzend grünlicher Körper, welcher mit einem überall nach aussen convexen kreisrunden Grenzrande gegen die benachbarte, vollkommen gesunde Netzhaut scharf abschnitt. Bei der Untersuchung im umgekehrten Bilde zeigte sich derselbe als eine vollkommen runde grünliche Blase, im Durchmesser etwa 4mal so gross, als der Sehnerveneintritt, der Netzhaut fest aufsitzend, und mit der vordern Wand in den Glaskörper hineinragend. Aus den umgebenden normalen Netzhautpartien zogen sich einige spitzenförmig endigende

*) Archiv für Ophthalmologie, Bd. I. Abth. 1. S. 457. u. Abth. 2. S. 326.

Gefässe auf die seitlichen Theile der Blase in die Höhe. In der Mitte der vordern Wand gewahrte man einen mehr undurchsichtigen und weissen knopfartigen Appendix. Derselbe sprang mehr als die übrigen Theile der vordern Wand in das Innere des Auges hervor, obwohl der Grad dieses Hervortretens in verschiedenen Momenten der Beobachtung etwas variirte. Ebenso konnte einige Verschiebung des Knopfes an der Blase selbst deutlich nachgewiesen werden, vom Centrum der Blase nach der Seite hin. Ich bemühte mich vergeblich, einzelne Theile von dem Knopfe oder wo möglich einen denselben tragenden Halstheil zu entdecken, und konnte desshalb zu keinem positiven Resultate gelangen, weil das Bild überhaupt wie leicht verschleiert erschien, ein Anblick, welcher mich im Verein mit dem Vorhandensein der oben geschilderten aufsteigenden Gefässäste zu der Überzeugung brachte, dass die ganze Blase noch mit einer feinen Umhüllungsmembran bekleidet sei, was sich später noch klarer herausstellte und auch in andern Fällen beobachtet wurde. Bei vollständig fixirter Sehachse sah ich an einzelnen, oft gleichzeitig an mehreren Theilen der Blase Abflachungen oder napfförmige Vertiefungen entstehen, welche die im Ruhezustand sphärische Form mannigfach veränderten. — Drei Wochen später hatte sich die Blase ungefähr $^1/_3$ diametral vergrössert. Der Knopf sass jetzt nicht mehr im Centrum, sondern dicht unter dem obern Rande, und zwar inmitten eines blasigen Vorsprunges, welcher wie eine zweite kleinere Blase aus der früheren hervorgewachsen zu sein schien. Der Kopf des Entozoon war also durch die Umhüllungsmembran herausgetreten und man erkannte an ihm jetzt nicht allein deutliche seitliche Anschwellungen, sondern auch den früher vermissten Halstheil, welcher bald gestreckt, bald eingezogen wurde. Das Sehen war jetzt bis auf einen schwachen Lichtschein nach aussen und unten erloschen. — Zehn Wochen später hatte die Blase ihr grünliches Aussehen verloren und war stärker durchscheinend, die Gefässe waren zum Theil spurlos verschwunden. Dagegen war der blasenförmige Appendix vergrössert, so dass er ungefähr das Volumen der ursprünglichen Blase erreicht hatte, eine grünliche Farbe darbot und von der frühern Blase durch eine Einschnürung abgegrenzt erschien. — Fünf Monate nach der 1. Beobachtung war die erste Blase vollständig zerfallen, und sah man an deren Stelle nur eine faltige, auf- und abschwankende, durchscheinende Membran ohne bestimmte Contouren. Auch die zweit-entwickelte Blase war mit ähnlichen Membranen bedeckt. Trotzdem war das Thier nicht abgestorben; der Kopf mit dem Halstheil lag jetzt ganz gegen die Nase zu, so dass man die Kranke stark nach rechts blicken lassen musste, um ihn zu sehen. — Von dem ursprünglich projectirten Einstiche durch die Sclera stand *Gräfe* später ab, weil das Sehvermögen nicht zu retten war. Die örtliche Anwendung von wurmwidrigen Mitteln (Einträufelungen von filicinsaurem Kali, 4 Gran auf 1 Unze, später von einem Santoninpräparate) hatte selbst nach monatelanger Fortsetzung keinen Erfolg auf die Tödtung des Thieres. Der Wurm zeigte sich noch 8 Monate nach der 1. Beobachtung lebendig.

8. **Amaurosis von Markschwammablagerung in der Netzhaut.** Die primitive Ablagerung von Krebs, und zwar als Medullar-Carcinom oder als Melanose in der Netzhaut ist durch genaue Leichenuntersuchungen nachgewiesen. Der Ausgangspunkt ist bald die flache Ausbreitung in mehr weniger grosser Ausdehnung, bald die Papille des Sehnerven; in mehreren Fällen wurde gleichzeitig Ablagerung im Stamme der Sehnerven gefunden.

Die Ablagerung erfolgt in den meisten Fällen ganz unvermerkt, in andern nach leichten Irritationszufällen am Bulbus. Die Abnahme der Sehkraft, obwohl der Natur der Sache nach einer der ersten Zufälle, wird desshalb meistens erst bei ziemlicher Ausbreitung des Übels wahrgenommen. Die an die Ablagerung gebundene Sehstörung kann eine Zeit lang auch bloss auf einen Theil der Netzhaut beschränkt sein, daher z. B. auch als Hemiopie auftreten, wie ich es in einem Falle bestimmt beobachtet habe. Dagegen machen sich der Umgebung des Kranken, namentlich bei Kindern, die bekanntlich am häufigsten davon befallen werden, zwei andere Erscheinungen sehr bald bemerkbar: Erweiterung der Pupille und ein eigenthümliches Leuchten oder Funkeln des Augengrundes. Die Erweiterung der Pupille ist hier nicht einfach von der Aufhebung der Perceptionsfähigkeit der Netzhaut abhängig, denn sie macht sich auch bei bloss monolateraler Affection geltend; sie ist wenigstens mitbedingt durch gehinderte Leitungsfähigkeit der Ciliarnerven, durch Druck auf dieselben (Infiltration der Chorioidea?), daher auch die Farbe und Beweglichkeit der Iris in ähnlicher Weise wie bei Chorioiditis verändert erscheint. Das Funkeln oder Leuchten des Augengrundes, bald gold- oder pomeranzengelb, bald grau- oder silberweiss, bei Kindern gewöhnlich der erste Verräther des Übels, und Anfangs nur bei gewissen, dem Einfallen und der Reflection des Lichtes günstigen Stellungen bemerkbar, wird in dem Masse auffallender, als die Netzhaut in grösserer Ausdehnung infiltrirt wird und weiter und weiter *vor* die Brennweite der durchsichtigen Medien des Auges rückt. Der Arzt kann dann auch schon mit freiem Auge mehr weniger deutlich die unebene Oberfläche der Masse und die Gefässe unterscheiden, welche derselben den röthlichen Anstrich geben; es sind diess entweder die Centralgefässe der Netzhaut — wenigstens zu Anfang — oder aber neuentwickelte Ramificationen im Pseudoplasma selbst. Wie dick oder mächtig die Masse sei, lässt sich mit blossem Auge kaum ermessen; gewöhnlich wird man nach dem blossen Anblicke verleitet, die Masse noch tief hinten befindlich anzunehmen, wo sie doch schon weit nach vorn vorgerückt ist. Der Augenspiegel wird über beides, das Verhalten der Gefässe und das Vorgerücktsein des Pseudoplasma, gewiss verlässliche Aufschlüsse geben. Mir ist indess seit zwei Jahren kein Fall dieser Krankheit vorgekommen. Die Unterscheidung dieser Krankheit von Vorwärtsdrängung der Netzhaut durch serösen Erguss (siehe oben: Netzhautablösung) oder durch feste Exsudate (Chorioiditis traumatica, tuberculosa etc.), welche bisher nur in einzelnen Fällen und da oft bloss mit Wahrscheinlichkeit gemacht werden

konnte, dürfte von nun an wohl viel leichter und sicherer möglich sein.

Diese Unterscheidung fällt leider wieder weg, wenn bei dem allmäligen Vorwärtsdringen des Parasiten die Linse getrübt und mehr weniger vorwärts gedrängt worden ist, wenn Blut oder eiterartiges Exsudat in die vordere Kammer ergossen worden ist. Hiezu bedarf es bald nur einiger Wochen, bald vieler Monate. Aber nach und nach wird auch die Linse gleich dem Glaskörper zum Schwinden gebracht oder seitwärts gedrängt. Dabei ist der Bulbus mehr weniger hart, vergrössert und schmerzhaft geworden, bietet das Auge überhaupt die Erscheinungen dar, welche im II. Bd. S. 212 angeführt wurden. Endlich wird auch die Hornhaut getrübt, von Gefässen durchzogen, dann erweicht und durchbrochen, oder aber die schon früher an einer oder der andern Stelle ihres vordern Umfanges staphylomatös hervorragende Sclera gestattet dem Sarcome Durchtritt nach aussen unter die Bindehaut, wobei die Cornea nach der entgegengesetzten Seite hin verdrängt wird.

Nach erfolgtem Durchbruche der Cornea oder Sclera tritt der Markschwamm als eine weiche, dunkelgelbe oder livide, leicht blutende, bisweilen fluctuirende, einen Abscess vortäuschende, endlich exulcerirende oder vielmehr verjauchende Masse hervor, der längst herabgekommene Kranke verfällt nun zusehends und wird von hektischem Fieber vollends consumirt. Er erliegt den Folgen dieser Ablagerung aufs Auge, oder neuen, kurz nacheinander dazu tretenden Ablagerungen im Gehirn, in den Lungen, u. s. w.

Der Markschwamm der Netzhaut kommt am häufigsten im Kindes-, am seltensten im Mannesalter vor. Nach *Fritschi's**) Zusammenstellung der bis zu seiner Zeit bekannten Beobachtungen fällt die grösste Zahl der Erkrankungen zwischen das 3. und 5. Jahr, die kleinste zwischen das 20. und 30. Jahr. Das Übel befällt meistens nur Ein Auge, und zwar häufiger das linke als das rechte. Eine auffallend grosse Zahl der Befallenen (26 unter 72) wurde als scrofulös bezeichnet, doch ist die Zahl derer, von denen ausdrücklich gesagt wird, sie seien übrigens gesund gewesen, weit grösser (38). Als excitirende Momente sind die verschiedensten Dinge bezeichnet worden. Rücksichtlich der ziemlich oft beobachteten und desshalb auch beschuldigten traumatischen Einwirkungen bemerkt *Makenzie*, es möge wohl auch das der Fall sein,

*) Die bösartigen Schwammgeschwülste des Augapfels. Freiburg im Breisgau 1834.

dass die bereits Erkrankten, namentlich Kinder, wegen des mangelhaften Gesichtes sich an's Auge stossen. Interessant sind zwei Beobachtungen von *Ed. Jäger* (über Staar und Staaroperationen), wo die Entwicklung von Markschwamm unmittelbar nach Blendung durch intensives Licht auftrat. Die Ablagerung, welche in beiden Fällen durch längere Zeit mit dem Spiegel beobachtet und verfolgt wurde, ging in beiden zwar nicht von der Retina, sondern von der Chorioidea aus (der eine Fall wurde gleich nach der Exstirpatio bulbi anatomisch-mikroskopisch untersucht), und zwar in beiden genau von der Gegend des directen Sehens. Im Ganzen genommen müssen wir gestehen, dass wir über die Hauptsache der Ätiologie, über die Disposition nicht mehr wissen, als dass ein Allgemeinleiden überhaupt angenommen werden muss, weil auch dann, wenn die Exstirpation des Bulbus zu einer Zeit vorgenommen wird, wo das Übel anatomisch noch rein auf den Bulbus beschränkt erscheint, nachträglich Ablagerungen in der Orbita oder in andern, selbst entfernten Organen auftreten.

Die Prognosis ist demnach jederzeit traurig. *Makenzie* hat bemerkt, „dass die Affection auf dem Boden des Auges wohl drei Jahre lang gleichsam geschlafen hat, aber binnen einigen Wochen, nachdem sie einmal vorwärts zu schreiten begonnen hatte, die ganze Cavität des Bulbus einnahm, denselben um mehr als das Dreifache vergrösserte," und dann rasch in Verjauchung überging. Derselbe Autor führt auch einige Sectionsergebnisse an, welche völlig für die Ansicht sprechen, dass auch die zeitig vorgenommene Exstirpatio bulbi nicht im Stande sein würde, das Individuum zu retten.

Er untersuchte ein von Dr. *Monteath* im ersten Stadium dieser Krankheit exstirpirtes Auge von einem etwa 3jährigen Kinde unmittelbar nach der Operation. Iris und Chorioidea unverschrt; die Netzhaut, obgleich hie und da mangelhaft und zerrissen, doch noch so weit ganz, dass sie der ganzen innern Oberfläche der Chorioidea einen weissen Überzug gab; die Markschwammmasse, welche den ganzen Raum der Glasfeuchtigkeit und Linse einnahm, hatte sich von der Sehnervenpapille aus entwickelt und aller Wahrscheinlichkeit nach die Hyaloidea vor sich hergedrängt, denn „sie war in eine Membran eingehüllt, wie die der Membrana hyaloidea." Der Sehnerv ausserhalb der Sclerotica schien nicht krank zu sein. Einige Monate nach der Operation hatte sich die Augenhöhle mit einer neuen Geschwulst gefüllt, und das Kind starb bald nachher. In der Augenhöhle sass eine kranke Masse, welche sich aus dem Schnittende des Sehnerven erhoben hatte, und dieselbe Beschaffenheit zeigte, wie die früher im Bulbus vorgefundene. In der Schädelhöhle fanden sich die Sehnerven von ihrem Ursprunge bis zum Chiasma gesund, vor demselben aber war der der kranken Seite bis zum Foramen opticum so dick wie ein Mittelfinger; im For. opt. war er wie durch eine Ligatur eingeschnürt, bei seinem Eintritte in die Orbita jedoch breitete er sich wieder aus, so dass er den Zwischenraum zwischen

den M. rectis ausfüllte. — *Makenzie* bemerkt noch, es seien Fälle vorgekommen, wo sich die Geschwulst, vom Ende des Opticus ausgehend, zwischen die Sclerotica und Chorioidea gedrängt hatte, während in den andern Fällen der Schwamm aus dem Sehnerven noch vor seinem Eintritte ins Auge entstanden war, und die Zerstörung dieses Organes durch seinen Druck von aussen her bewirkt hatte. Er spricht überdiess von dem Entstehen mehrerer schwammiger Gewächse nach einander an verschiedenen Stellen, z. B. eines hinter der Sclerotica, ein anderes zwischen dieser und der Chorioidea und ein drittes zwischen dieser und der Retina, welche dann zusammen fortschreiten.

Unter etwa 7 Fällen, wo ich Markschwamm der Netzhaut in früheren Stadien mit Sicherheit diagnosticirt hatte, weiss ich von fünfen, dass sie gestorben sind. Ein Kind erlag, nachdem ein anderer Arzt die von mir verweigerte Exstirpation vorgenommen hatte. Ein Fall ist in Prof. Fischers Lehrbuch S. 353 beschrieben. „B. Caroline, 7 Jahre alt, von sehr zartem Körperbau, erethisch-scrofulöser Constitution, Kind gesunder Landleute, war von Geburt an stets sehr schwächlich, aber ausser öfterem Abgang von Peitschen- und Spulwürmern hatte man an ihr nichts von Krankheit bemerkt. Von ihren 2 Geschwistern hatte bloss die ältere eine Drüsengeschwulst am Halse. Das Augenleiden begann vor 10 Wochen; ihre Schwester hatte sie beim Spielen mit dem Finger in's rechte Auge gestossen. Darauf Schmerz von kurzer Dauer, am andern Tage geringe Röthe im innern Winkel: das Mädchen lief wieder munter wie früher herum. Am 3. Tage gleichmässige starke Röthe des Auges, leichte Geschwulst der Lider und dumpfer Schmerz. Aufschlagen kalten Wassers. Nach einigen Tagen waren Röthe und Geschwulst verschwunden. Etwa 14 Tage später fiel dem Vater eine Entfärbung des Auges auf, und es zeigte sich, dass das Kind das Sehvermögen, selbst die Lichtempfindung verloren hatte, obschon sie etwas lichtscheu war. Während dieser ganzen Zeit hatte sie zeitweilig dumpfe Schmerzen im Auge gehabt. Ein Arzt ordinirte eine weisse Salbe und braune Tropfen. Die Steigerung der Schmerzen bestimmte den Vater, das Kind auf die Augenklinik zu bringen (27. Oct. 1841). Wir fanden unter der Conj. bulbi rings um die Cornea ein schütteres Gefässnetz, Sclera und Cornea normal, die früher blaue Iris schmutzig grau, unbeweglich, die Pupille stark und ungleichmässig erweitert. Man konnte durch die vollkommen durchsichtigen Medien in die Tiefe des Auges sehen. Dort bemerkte man eine ziemlich senkrecht auf der Sehachse stehende runde, im Ganzen flache, doch durch Erhabenheiten uneben, ockergelbe Fläche, deren innerer Rand weiter nach vorn stand, als der äussere. Auf dieser Fläche schwebten leichte orangegelbe Flocken, welche beim Bewegen des Auges ich ebenfalls zu bewegen schienen. Sah man gegen die der Nase zugekehrte Wandung des Augapfels, so schien sich jene gelbliche Platte auf dieselbe fortzusetzen, doch so, dass sie hier etwas concav, mehr uneben, stellenweise unterbrochen aussah, während die äussere Wandung ein mehr dunkles, fast meergrünes Aussehen darbot. Bei den verschiedenen Bewegungen zeigte jene Platte einen eigenthümlichen, opalähnlichen Glanz. Das Allgemeinbefinden liess keine Störung wahrnehmen. Das linke Auge gesund, doch empfindlich gegen stärkeres Licht. Heilversuche mit Jodkali äusserlich und innerlich blieben fruchtlos. Nachdem das Mädchen in ihre Heimat zurückgekehrt war, entwickelte sich das Übel allmälig weiter bis zum Durchbruche, worauf Verjauchung, Zehrfieber und ohngefähr im 11. Monate der Tod eintrat."

Der einzige Fall, in welchem es mir erlaubt wurde, nach dem Tode das Auge zu exstirpiren, betraf ein Mädchen von 3½ Jahren (Petrak Anna). Die Mutter hatte es am 26. März 1853 auf die Klinik gebracht, weil ihr ein gewisses Funkeln des Auges im

Dunkeln und Erblindung desselben aufgefallen war. Die Dauer wurde auf etwa 6 Monate angegeben. Sehr zarter Körperbau, keine deutlichen Merkmale von Scrofulosis; die Iris grau, die Haare blond, das rechte Auge gesund. Am linken die objectiven Erscheinungen ohngefähr wie im vorigen Falle. Der Tod erfolgte am 20. Juni 1853 unerwartet nach Convulsionen, ehe die Geschwulst noch bis an die Linse herangerückt war. Untersuchung 30 Stunden nach dem Tode. Der am Bulbus sitzende etwa 4‴ lange Stumpf des Sehnerven nächst dem Bulbus etwas dicker, als weiter hinten, ohne dass deutliche Infiltration nachgewiesen werden konnte. Der Bulbus wurde durch einen Schnitt von vorn nach hinten in eine obere und untere Hälfte zerlegt. Die Iris auf einen schmalen Saum geschrumpft, die Linse etwas vorwärtsgedrängt, dahinter eine kleine Portion durchsichtigen Glaskörpers; der Raum zwischen der Linse und der Chorioidea mit Ausnahme dieses Glaskörperrestes von einer gelblich-weissen, von zahlreichen Gefässreiserchen durchsetzten Masse ausgefüllt; diese Masse, im Allgemeinen breiartig, gleichsam in ein Gerüst oder Flechtwerk von Gefässchen infiltrirt, war nach vorn bis zum Ausfliessen erweicht, nur vor der Sehnervenpapille etwas consistenter; von der Netzhaut keine Spur. Die Chorioidea zum Theil ohne Pigment, 2‴ nach aussen vom hintern Pole in einer Ausdehnung von 2—3 Quadratlinien von derselben Masse infiltrirt und daselbst auch mit der unterliegenden Sclera verwachsen. Die Besichtigung des Präparates selbst, welches in der hiesigen Sammlung der Augenklinik aufbewahrt wird, lässt keinen Zweifel übrig, dass in diesem Falle die Infiltration von der Sehnervenpapille ausgegangen war; die Untersuchung des übrigens Körpers wurde verweigert.

B. Orbitalamaurose.

Die Erkrankung des Sehnerven in der Orbita (vom Bulbus bis zum Chiasma) geht entweder von ihm selbst (Nervenmark, Central-Arterie und Vene, Nervenscheide), oder von den umgebenden Gebilden (Orbitalfett, Muskeln, Beinhaut etc.) aus. Die selbständigen Affectionen lassen sich während des Lebens wohl kaum jemals mit Sicherheit erkennen. *Heister* sah complete Amaurose bei einem Soldaten, dem eine Bleikugel von der einen Schläfe zur andern mitten durch den Kopf gegangen war; die Wunde heilte, die Blindheit blieb, die Bulbi zeigten sonst keine merkliche Veränderung. Nach *Makenzie* besitzt Prof. *Schmidler zu Freiburg* ein Präparat, welches ein Aneurysma der Arteria centr. retinae darstellt, entnommen von einer Badenschen Prinzessin, welche lange Zeit blind war, und *Plenk*, *Richter* u. A. zu Hilfe gerufen hatte; sie sah ein wenig, wenn sie abwärts schaute; die Aneurysmen comprimirten die Sehnerven. *Beer* bezieht sich auf Sectionen, welche ihm Verhärtung und Verwachsung der Sehnerven mit ihren Scheiden als Ursache der Amaurosis erwiesen hatten; in drei Fällen fand er Hydatiden zwischen den Scheiden des Sehnerven, von deren

Vorkommen auch andere Beobachter sprechen. *Demours* fand einmal einen Tuberkel, einmal einen Eiterherd im Sehnerven. *Böhm* (das Schielen und der Sehnenschnitt, Berlin 1845, S. 448) fand bei einem an Lungenschwindsucht gestorbenen 19jährigen Jünglinge, dessen rechtes Auge vom 6. Lebensjahre an nach aussen und oben abgelenkt, allmälig aus der Orbita vorgetreten und zwar amblyopisch, jedoch durchaus nicht amaurotisch gewesen war, den Sehnerven um das Mehrfache verlängert und zu einem spindelförmigen Neuroma angeschwollen (nach der Zeichnung gegen 2 Zoll lang und an $^3/_4$ Zoll dick). Nur der vorderste, dem Bulbus zunächst befindliche Theil erschien eine kurze Strecke von natürlicher Beschaffenheit, ebenso der hinterste nächst dem gleichfalls normalen Chiasma. Die weisse, spindelförmige, namentlich in der Peripherie hart anzufühlende Nervengeschwulst sah auf dem Querdurchschnitt fein maschenartig aus und bestand wesentlich aus dem verdickten Neurilem. Durch die mikroskopische Untersuchung liessen sich noch bestimmter der in die Geschwulst eintretende Nerv und die krankhaft vermehrten fibrösen Fascikeln des Neurilems unterscheiden, deren dichteres Gewebe nach dem Umfange der Geschwulst hin die Oberhand gewann. Der Atrophie des Sehnerven gedenken viele Autoren, doch war dieselbe wohl jederzeit consecutiv, häufig nach Phthisis bulbi, seltener nach Krankheiten der Netzhaut oder nach Affectionen in der Schädelhöhle. Die Atrophie erstreckte sich meistens nur bis zum Chiasma, nach Einigen auch darüber hinaus, und zwar auf derselben Seite, obwohl auch Beobachtungen bekannt sind (von *Sömmerring, Ackermann, Michaelis, Wenzel* u. A.), wo die Atrophie jenseits des Chiasma auf der entgegengesetzten Seite bis zu den knieförmigen Körpern fortgegangen sein soll.

Von den Krankheiten der Augenhöhle, welche durch Compression oder Zerrung des Sehnerven störend auf dessen Function einwirken und sich bei höheren Graden vorzüglich durch veränderte Lage und Beweglichkeit des Bulbus verrathen, werden wir in einem spätern, eigens hiefür bestimmten Abschnitt sprechen. Es musste ihrer an dieser Stelle bloss desshalb gedacht werden, weil Amaurosis eine Zeit lang das einzige oder doch vorwaltende Symptom sein kann, das sie verursachen.

C. Cerebralamaurose.

Amblyopie und Amaurosis sind oft Symptome von anatomisch nachweisbarer *Erkrankung sowohl des grossen als des kleinen Gehirnes oder ihrer Hüllen, von Erkrankung des Sehnerven innerhalb der Schädelhöhle.* In der Regel sind dann nebstdem noch andere Symptome vorhanden, welche wenigstens so weit zu schliessen erlauben, dass der Sitz des Grundleidens in der Schädelhöhle zu suchen sei. Doch kommen auch Fälle vor, wo durch mehr weniger lange Zeit solche anderweitige Zufälle fehlen oder sehr unbestimmt ausgesprochen sind. So wie demnach das Nichtauffinden von Netzhautveränderungen mit dem Augenspiegel nicht zu dem Schlusse berechtigt, in einem speciellen Falle könne die Amblyopie oder Amaurose nicht durch primäre Affection der Netzhaut allein bedingt sein, und so wie selbst bei ophthalmoskopisch wahrnehmbaren Veränderungen des Auges immer noch in Erwägung zu ziehen ist, ob dieselben nicht als secundäre zu betrachten seien, wie z. B. Atrophie der Retina in Folge von Compression des Chiasma, oder mechanische Hyperämie der Netzhaut in Folge von Compression des Sinus cavernosus u. s. w., so erlaubt dagegen auch das Fehlen der anderweitigen sogenannten encephalischen Erscheinungen noch nicht die Ausschliessung von Centralleiden, selbst nicht von anatomisch nachweisbaren.

Die Erscheinungen, auf welche man zu achten hat, wenn sich's darum handelt, zu bestimmen, ob die Sehstörung von einem Leiden der Centralorgane herstamme, sind sehr zahlreich und mannigfaltig. Man hat dafür zu sorgen, nicht nur dass man keine derselben übersieht, sondern auch dass man sie in ihrer Reihenfolge, wie sie nach einander auftreten, und in ihrer Beziehung zum Augenleiden gehörig auffasse. Nirgend weniger als bei den Amaurosen kann allgemein medicinische Bildung in Bezug auf Diagnosis, Prognosis und Therapie entbehrt werden; der Oculist hört hier auf, Specialist zu sein. Die Lehre von den Amaurosen fällt mit der Lehre von den Krankheiten des Nervensystemes zusammen. Demnach wird man auch in einer Abhandlung über die Amaurosen nicht eine förmliche Darstellung der Lehre von den Krankheiten des Gehirnes suchen, deren Kenntniss hier, als anderweitig erworben, vorausgesetzt werden muss. Eine gedrängte Schilderung der Erscheinungen jedoch, welche bei encephalischer Amaurosis vorkommen, und ebenso eine übersichtliche Zusammenstellung der Affectionen, als

deren vorwaltendes Symptom Amblyopie oder Amaurosis beobachtet wurde, erläutert durch verlässliche Kranken- und Sectionsbefunde, dürften zur leichteren Orientirung in diesem weiten Gebiete dem Leser einigen Nutzen gewähren.

Die Erscheinungen am Sehorgane selbst sind, wenn auch nicht pathognomonisch, doch in vielen Fällen immerhin eigenthümlich genug, um einige diagnostische Anhaltspunkte zu gewähren. — *a*) Zunächst ist zu bemerken, dass die *Sehstörung* bei centralen Amaurosen sich immer auf das ganze Gesichtsfeld bezieht. Amblyopie oder Amaurosis, welche bloss auf das Centrum oder bloss auf die Peripherie der Netzhaut bezogen werden kann, ist sicher niemals centralen Ursprunges. Es ist auch keine verlässliche Beobachtung bekannt, wo Hemiopie von einer anatomisch nachweisbaren Veränderung der Centralorgane hätte abgeleitet werden können. *Ruete's* Ausspruch (Seite 119), dass Krankheiten des Sehhügels oder der einen Hälfte der Vierhügel fast immer eine Störung der Function der Retina derselben Seite in beiden Augen zur Folge haben, muss jedenfalls erst durch Thatsachen erwiesen werden. — Die Sehstörung tritt bald plötzlich, bald allmälig auf, in der Regel zunächst nur auf Einem Auge; sie bleibt selten auf Ein Auge beschränkt, auch wenn die encephalische Affection zunächst nur die eine Hemisphäre betrifft. Sie kann trotz des Fortbestandes der Hirnkrankheit mit deutlichen Re- und selbst mit Intermissionen auftreten, was seine Erklärung in der bald mehr bald weniger hervortretenden, die Hirnaffection begleitenden Hyperämie finden dürfte. — Sie ist nicht sowohl von Scotomen (dunkeln oder hellen) als vielmehr von Hallucinationen begleitet; auch ist die Empfindlichkeit der Augen gegen das Licht im Allgemeinen eher vermindert, als vermehrt, ausser bei Hyperämie, bei Meningitis ad basin und bei Hydrocephalus acutus in der ersten Zeit.

b) Im Allgemeinen hat der alte Erfahrungssatz seine Giltigkeit, dass bei Hirndruck die *Pupille* erweitert ist, doch kann auch bei completer encephalischer Amaurose der Durchmesser der Pupille ein mittlerer sein, und während des unstäten Hin- und Herbewegens der Bulbi — wie bei chronischem Hydrocephalus so oft — selbst Schwankungen zwischen Erweiterung und beträchtlicher Verengerung darbieten. Die Erweiterung ist eine gleichmässige, wobei freilich nicht übersehen werden darf, dass leichte Abweichungen von der Kreisform, namentlich bei nicht zu enger Pupille, häufig auch an ganz gesunden Augen beobachtet werden können. Die Schwärze der Pupille leidet nur im Verhältniss zur Erweiterung derselben, erst nach langem Bestande encephalischer

Amaurosen scheint die Durchsichtigkeit der Netzhaut und der Pigmentgehalt der Chorioidea so zu leiden, dass der Grund des Auges mehr Licht als im normalen Zustande reflectirt.

c) Die *Stellung und die Beweglichkeit der Augen* kann in einzelnen Fällen viel zur Entscheidung der Frage über den Sitz des Leidens beitragen. Geht die Sehkraft des einen Auges rasch verloren, so bleibt die Stellung und Beweglichkeit normal, ausser es leidet ein oder der andere Muskel wegen primärer oder vom Gehirn ausgehender Affection. Erblindet ein Auge allmälig, während das andere gesund oder doch relativ besser ist, so reicht dieser Umstand allein hin, eine instinctmässige (reflectirte) Ablenkung des schwächeren Auges zu bewirken. Bei Erwachsenen erfolgt diese Ablenkung meistens auswärts als Strabismus divergens; es tritt dasselbe ein, wie bei Hornhaut- oder Linsentrübungen (B. I. S. 262 und B. II. S. 281). Ist die Sehkraft beiderseits gleichmässig erloschen oder hochgradig geschwächt, gleichviel ob langsam oder schnell, so ist die Stellung der Sehachsen parallel oder bloss ein wenig divergent, und die weit geöffneten Augen irren entweder unstät umher oder stieren in unbestimmte Ferne hinaus. Unter Berücksichtigung dieser Momente deutet Ablenkung eines oder beider Augen von der gewöhnlichen Haltung, insbesondere aber Unbeweglichkeit nach einer oder der andern Richtung (Muskellähmung) in allen Fällen auf centrale Ursache der Amblyopie oder Amaurose, wenn nicht etwa wie bei rheumatischer Bulbär- oder bei Orbitalamaurose, die Muskelaffection aus einem peripherischen Leiden abgeleitet werden muss.

Die Erscheinungen, welche bei encephalischer Amblyopie und Amaurosis in den übrigen Organen vorkommen, sind leider (für den Diagnostiker) in vielen Fällen namentlich zu Anfang noch nicht vorhanden, zum Theil auch zweideutig. Um so sorgfältiger müssen sie aufgesucht, um so schärfer aufgefasst und in ihre wahre Beziehung zum Augenleiden gebracht werden. *a*) Die *geistigen Functionen,* Gedächtniss, Urtheil, u. s. w. sind bei Kindern rücksichtlich ihrer Entwicklung, bei Erwachsenen rücksichtlich ihrer Störung zu berücksichtigen. Veränderung der Gemüthsstimmung, des Gesichtsausdruckes, Theilnahmlosigkeit, Schlafsucht u. dgl. *b*) *Besichtigung und Betastung des Schädels.* Bei Amaurosis von chronischem Hydrocephalus fand ich am häufigsten den queren Durchmesser des Schädels (von einem Schläfetheil des Felsenbeines zum andern) auffallend vergrössert; seltener ist das Cranium an der Stelle der grossen Fontanelle stark hervorgetrieben; in diesem letzteren Falle sind bisweilen auch die Bulbi glotzend (Herab-

drückung der obern Orbitalwand). — Krankheiten der Schädelwandungen, welche durch Druck nach innen nachtheilig wirken, lassen sich bisweilen auch durch Hervorragungen an der Aussenfläche erkennen. Andere, zum Beispiel Tophi, geben vielleicht Anhaltspunkte für die Existenz ähnlicher Affectionen, die nach innen wirken. Spuren von vorausgegangenen Verletzungen des Kopfes verdienen besonders dann Berücksichtigung, wenn seit der Verletzung irgend welche Gesundheitsstörungen bestehen, die darauf bezogen werden können. Doch ist zu bemerken, dass erfahrungsgemäss Jahre vergehen können, ehe der Verletzte von deutlichen Zufällen einer Hirnkrankheit befallen wird. Der Kranke denkt zur Zeit, wo sein Gesicht gestört wird, vielleicht gar nicht mehr an die Verletzung. — *c) Kopfschmerzen* (Eingenommenheit, Schwere des Kopfes u. dgl.), verschiedenartig nach Intensität, Qualität und Typus, sind ein häufiger Vorläufer und Begleiter von Amblyopie und Amaurosis. Zu bemerken ist, dass auch die chronische Retinitis häufig von mehr weniger lebhaften Schmerzen in der Stirn- oder Scheitelgegend begleitet wird, und dass manche Individuen die Krankheit (Erblindung) dem Symptome (den Kopfschmerzen) zuschreiben, weil sie die Kopfschmerzen früher bemerkten, als die noch in zu geringem Grade vorhandene Abnahme des Gesichtes. — *d) Schwindel,* bald mit Hyperämie, bald mit Anämie im Zusammenhange stehend, ist häufig auch bloss durch Lähmung eines geraden oder schiefen Augenmuskels bedingt, fordert daher jederzeit zur genauesten Prüfung der Muskelfunctionen auf. Mehr hierüber bei den Krankenheiten der Augenmuskel. — *e) Störungen in andern Sinnesorganen,* Gehör, Geruch, der Sensibilität im Bereiche des Trigeminus u. s. w. — *f) Störungen der Motilität,* im Bereiche des Facialis, Trigeminus u. s. w. Bei rechtsseitiger Affection des N. opticus und des Oculomotorius oder Abducens treten die Lähmungserscheinungen am Gesichte, an der Zunge, am Zäpfchen, an den Extremitäten linkerseits auf. Epileptische Anfälle, Contracturen, Lähmungen. — *g) Gehemmte peristaltische Bewegung,* Torpor in der Entleerung der Fäces oder des Harnes u. dgl. — *h) Gastrische Erscheinungen,* Erbrechen, Übligkeiten u. dgl. sind theils Vorboten, theils Begleiter encephalischer Amaurosen.

Die krankhaften Vorgänge und Veränderungen im Gehirne und in seinen Hüllen, welche Amblyopie oder Amaurosis im Gefolge haben, sind ausserordentlich mannigfaltig und verschieden in Bezug auf ihren Sitz (Knochen, Meningen, Schlagadern an der Basis, Hirnanhang, einzelne Regionen des grossen und kleinen Gehirnes), auf ihre Natur und anatomische Beschaffenheit (Veränderungen des Zusammenhanges, des

Volumens, der Textur, Neubildungen u. s. w.), und in Bezug auf die entfernteren Veranlassungen dazu (Störungen der Kreislaufsorgane, äussere Gewaltthätigkeiten, Dyskrasien, namentlich Lues, Krebs, Tuberkel u. s. w.). Diese letzteren insbesondere sind geeignet, Licht auf die Natur des krankhaften Vorganges im Gehirne zu werfen. Schon dieser Umstand allein fordert bei jeder Amaurosis zu einer vollständigen Durchmusterung des ganzen Körpers, aller Organe, Systeme und Functionen, sowie zu einer scrupulösen Erhebung der anamnestischen Momente vor, während und nach dem Eintritte des Augenleidens auf. Leider müssen wir bei dem gegenwärtigen Stande der Diagnostik der Gehirnkrankheiten uns nur zu oft begnügen, zu wissen, dass überhaupt ein solches Centralleiden vorhanden ist; auf die Bestimmung des Sitzes der Affection müssen wir meistens verzichten; auf die Natur derselben lässt sich grösstentheils nur mit Wahrscheinlichkeit schliessen; eher noch lässt sich angeben, diese oder jene Affection könne nicht zu Grunde liegen. Immerhin ist auch damit schon Einiges gewonnen, das uns bestimmte Anhaltspunkte zur Prognosis gibt, und, wo nicht directe, so doch indirecte Indicationen zum therapeutischen Verfahren. Wer durch seine Behandlung nicht schadet, hat viel voraus nicht nur vor Demjenigen, der blindlings eingreift, sondern auch vor dem, der nichts thut.

Die Literatur ist reich an Beobachtungen über Amaurosen, leider arm an verlässlichen und vollständigen. Den einen fehlt die anatomische Begründung, welche vor Erfindung des Augenspiegels zum Theil unmöglich war; die andern liefern wohl mitunter gute Sectionsbefunde, aber — mit wenig Ausnahmen — keine gehörige Angabe der Erscheinungen während des Lebens.

Über Aufforderung meines verehrten Lehrers *Fischer* hatte ich zum Gegenstande meiner Inauguraldissertation (1839) einige Beobachtungen sogenannter organischer Amaurosen gewählt und daran eine übersichtliche Zusammenstellung der mir zugänglichen Beobachtungen früherer Zeiten gereiht. Die nachfolgenden Fälle sind grösstentheils dieser Schrift entlehnt.

1. Amaurosis in Folge von Verletzungen am Kopfe.

In Folge von Verletzungen nicht bloss des Auges und seiner nächsten Umgebungen, sondern auch von entfernteren Regionen des Kopfes ist Amaurosis als erstes oder doch eminentes Symptom bald sogleich, bald erst nach längerer Zeit beobachtet worden. In manchen Fällen entwickelt sich die Hirnkrankheit, deren Symptom die Amaurosis ist, unmittelbar aus der Verletzung; in andern gibt diese gleichsam nur

den Impuls zur Entwickelung einer Hirnkrankheit, auf dieselbe Weise, wie wir schon beim Markschwamm der Netzhaut bemerkt haben. Zu den ersteren gehören Knocheneindrücke, Fissuren an der Schädelbasis (Keilbein), Blutaustretung, Aneurysma, Entzündung der Hirnhäute, des Gehirnes mit ihren verschiedenen Ausgängen; zu den letzteren die Entwickelung von Markschwamm und von Processen, denen Tuberculosis zu Grunde liegt. Zur Erläuterung einige Beispiele.

Eine zweiundvierzigjährige gesunde und kräftige Frau fiel rücklings auf der Strasse nieder, indem sie, ein Brett voll gebackenen Brotes nach Hause tragend, auf den glatten Steinen ausglitt. Man brachte sie scheintodt nach Hause. Nach einer Stunde war das Bewusstsein und die Bewegung zurückgekehrt, das Gesicht beider Augen verloren; nur mit dem linken Auge glaubte die Kranke, wenn sie es nach oben wandte, eine geringe Lichtempfindung zu verspüren. Die erweiterten Pupillen waren nur wenig beweglich und etwas unregelmässig verzogen; sonst an den Augen keine Veränderung wahrnehmbar. Zugleich heftiger drückender Kopfschmerz in der Stirn, und andere Symptome eines Extravasates in der Schädelhöhle. (?) Tod nach vierundzwanzig Stunden. Bei der Section eine kleine sugillirte Stelle unter der Galea aponeurotica an der Stelle des Hinterhauptes, auf welche die Frau gefallen war. Bei der Herausnahme des Gehirnes kam, als die grossen vordern Lappen aufgehoben wurden, eine *wallnussgrosse, blaurothe Geschwulst zum Vorschein, welche den Türkensattel bedeckte, nach dem rechten Schläfebein hin sich erstreckte, und in den Boden der dritten Hirnhöhle und das Tuber cinereum eine Vertiefung eingedrückt hatte.* Ebenso wurden das Chiasma und die Sehnerven, doch mehr der rechte, als der linke, zusammengedrückt. Nach Herausnahme des Gehirns zeigte sich, dass die Geschwulst aus dem Canalis caroticus dexter herauskam, und aus einem, von der äussern Haut der *geborstenen Carotis gebildeten Sacke* bestand, der geronnenes Blut enthielt; nach Abspülung des Inhaltes entdeckte man, dass die Carotis dextra da, wo sie aus dem Sinus cavernosus heraustrat, geborsten war. Sonst war nirgends etwas Krankhaftes zu finden. (*Stilling* in Ammons Zeitschr. B. III. S. 465.)

Ein alter Mann, welcher mit einem Karren überfahren worden war, wurde in's Spital aufgenommen. Es war eine Fractur nebst einer Depression des einen Scheitelbeines vorhanden. Der Mann besass sein Bewusstsein, gab aber langsam Antworten, war stöckisch und gänzlich blind. Herr *Gunning* entfernte eine Portion des Scheitelbeines mit der Trephine, und hob den deprimirten Knochen empor. Die Operation bewirkte indessen keine Änderung in den Symptomen. Etwa 36 Stunden nach dem Ereignisse wurde der Puls häufig, und der Patient begann irre zu reden. Er blieb des Sehvermögens gänzlich beraubt, glaubte eingebildete Gegenstände zu sehen, war sich der vor seinen Augen befindlichen gänzlich unbewusst. Tod nach Ablauf des fünften Tages. Man fand die Hirnhäute entzündet und mit Eiter und Lymphe verunreinigt. *An der Basis des Schädels war eine Querfractur*, welche sich durch das Keilbein erstreckte, mit so verschobenen Bruchrändern, dass sie auf die Sehnerven unmittelbar hinter den Augenhöhlen drückten, und sich so der gänzliche Verlust des Gesichtes erklärte. (*Brodie*, bei *Makenzie*, Krankheiten des Auges, Weimar 1832 S. 771.)

Ein zwölfjähriger Knabe empfing in der Schule mit der Schärfe eines breiten Lineales wegen Trägheit im Lernen einen Schlag auf das rechte Seitenwandbein. Die Wunde war klein, heilte aber erst nach sechs Jahren ganz zu. Bald nachher nahm das Sehvermögen ab, allmälig bis zur völligen Blindheit. In der letzten Zeit traten auch

epileptische Anfälle ein. Man versuchte die Trepanation, fand jedoch den Knochen an der Stelle der Narbe nicht einmal missfarbig, geschweige denn krankhaft. Nach Entfernung des mit der Trephine abgelösten Knochenstückes trat etwas Blut und seröse Flüssigkeit zwischen dem Knochen und der harten Hirnhaut hervor. Letztere schien nicht verändert zu sein. Den nächsten Tag hatte die Pupille jedes Auges ihre natürliche Sensibilität wieder erlangt, indem sie sich je nach dem Grade des Lichtes erweiterte und zusammenzog, aber die Blindheit blieb absolut, wie vor der Operation. Drei Tage nach der Operation starb der Patient — Man fand den Knochen und die Dura mater überall gesund. Unter dem Theile, wo letztere durch die Trephine blossgelegt worden war, also unter der Stelle der ursprünglichen Verwundung bot die Pia mater *die Zeichen chronischer umschriebener Entzündung* dar. Als in das Gehirn eingeschnitten wurde, fand man es bis zu einem beträchtlichen Grade verhärtet, und diese *Verhärtung hatte sich auf den ganzen mittlern Lappen des Gehirnes ausgebreitet,* begann auf der Oberfläche, und setzte sich durch das Gehirn bis zur Basis des Schädels fort. (*Howship,* bei *Makenzie* l. c. 782.)

Bei einem 44 Jahre alten Manne stellte sich nach einem Falle auf das Hinterhaupt allmälig Gesichtsschwäche und Schielen (Schiefsehen?) ein; nach drei Jahren kam dazu heftiger Schmerz im Hinterhaupte, stierer Blick, Erweiterung der rechten Pupille, endlich gänzlicher Verlust des Gesichtes und der Sprache bei ungestörter Geistesthätigkeit. — Man fand *zwei Drittel vom linken Lappen des kleinen Gehirnes in einen Brei verwandelt,* die umgebende Arachnoidea zerstört, die Dura mater innen braunroth, aussen vom Knochen abgelöst. (*Monod* in *Andral's* Clinique médicale, T. V. p. 496.)

Ein Frauenzimmer hatte in ihrem 15. Jahre einen nicht gerade heftigen Schlag auf die rechte Seite ihres Kopfes erhalten. Er verursachte augenblicklich sehr heftigen Schmerz, wurde aber nicht weiter berücksichtigt, weil man weiter keine Folgen beobachtete, nur stellte sich öfter Kopfweh ein, welches immer in dem geschlagenen Theile begann. — Nachdem sie solchen Anfällen über dreissig Jahre ausgesetzt gewesen war, wurde sie träg und manchmal stupid und schläfrig, ohne dass man dafür eine andere Ursache hätte angeben können. Dieser Zustand verschlimmerte sich, so dass es in den letzten 1½ Jahren ihres Lebens sehr schwer war, sie wach zu erhalten; wenn sie aber einmal wachte, und sollte es auch nur auf ½ Stunde sein, so entfaltete sie den ganzen natürlichen Glanz ihrer Unterhaltung; dann verfiel sie wieder in Schlaf, ohne dass man sie aus demselben aufrüttelu konnte. Das Sehvermögen hatte allmälig abgenommen, so dass sie einige Zeit vor dem Tode fast in gänzliche Dunkelheit gehüllt war. Sie starb unter Convulsionen. — Eine Portion des rechten Seitenwandbeines von der Grösse eines Kronthalers gerade da, wo der Schlag eingewirkt und der Kopfschmerz immer begonnen hatte, zeigte eine sehr dunkle Farbe. Der Knochen war von innen aus fast gänzlich absorbirt und durchsichtig; die Dura mater daselbst durch Absorption verschwunden; die Hirnportion darunter verhärtet, scirrhös und dunkellivid, und zwar durch den ganzen mittlern Lappen des Gehirnes; die Sehnerven an ihrem Ursprunge zusammengedrückt wie ein Band. Sonst weder in der Schädelhöhle noch im Thorax oder Unterleibe eine erhebliche Abnormität. (*Howship* bei *Makenzie* l. c. S. 783.)

Ein eilfjähriges Mädchen, lange Zeit zu Kopfweh mit Schwäche des Sehvermögens und einer eigenthümlichen Empfindlichkeit der Bedeckungen des Kopfes geneigt, verletzte sich durch einen Fall (Herbst 1814) an der Stirn, und litt seitdem an Kopfweh und häufigem Nasenbluten. Einige Monate später (Ende December) kamen zu dem gesteigerten Kopfweh noch Fieber, Empfindlichkeit gegen das Licht und gegen Geräusch, Schielen und convulsivisehe Paroxysmen, die eine Zeit lang alle halbe Stunden zurückkehrten.

Im März 1815 trat auffallende Besserung bezüglich der Kopfsymptome ein, wogegen sich scrofulöse Geschwüre am Hals und Beine entwickelten. Nach etwa einjährigem Bestande dieser Besserung (im Mai 1816) bemerkte man wieder Verschlimmerung, namentlich Steigerung der Empfindlichkeit gegen Licht und Geräusch, Schielen und allmälige Abnahme der Sehkraft bis zur völligen Blindheit (im Juli). Tod im October; die Geisteskräfte waren ungeschwächt geblieben. — Bei der Section fand man eine *wallnussgrosse Geschwulst auf dem Türkensattel* sitzen, welche das Chiasma comprimirte; sie bestand aus einer Marksubstanz von gelblicher Farbe und war von einer dünnen und feinen Haut bedeckt. (Tuberkel?) (Beob. von Dr. *Hay*, aus *Abercrombie's* patholog. und praktischen Untersuchungen über die Krankheiten des Gehirns entlehnt von *Makenzie* l. c. S. 797.)

Bei einem siebenjährigen Knaben stellten sich nach einem Falle auf die Stirn Kopfschmerzen ein, nach einigen Monaten Amblyopie und Amaurosis, dann auch Epilepsie, allmälig zunehmende Schwäche der Extremitäten, endlich Lähmung derselben, Coma und Tod; die Geisteskräfte waren bis auf die letzten Tage ungestört. Dauer der Krankheit fünf Vierteljahre. — Eine weisse, flache, feste, bohnengrosse Geschwulst unter dem Chiasma; in den Ventrikeln 12 Unzen klarer Flüssigkeit; der rechte Lappen des kleinen Gehirnes verhärtet, der linke in eine eiterförmig scrofulöse Masse verwandelt. (*Abercrombie*, des malad. de l'enceph., trad. de l'anglais par Gendrin, Brux. 1837. Edit. III. p. 210.)

2. Amaurosis in Folge von Circulationsstörungen im Kopfe.

Schwächung der Sehkraft ist ein häufiges Symptom von *activer*, *passiver* oder *mechanischer Hyperämie* in der Schädelhöhle; zur vollständigen und anhaltenden Erblindung jedoch kommt es in der Regel nur dann, wenn *Hämorrhagie* mit Zertrümmerung oder Compression der betreffenden Fasern eingetreten ist, wenn *erweiterte und rigide Gefässe* oder förmliche *Aneurysmen* auf den Sehnerven drücken, wenn nebst der Hyperämie bereits *Ausscheidung von Serum* zwischen den Meningen, in den Ventrikeln oder *Entwicklung von Neoplasmen* u. dergl. besteht. Bei beträchtlicher Hyperämie des Gehirnes sind in der Regel auch die Zeichen von Hyperämie am Bulbus, namentlich an der Binde-, Netz- und Aderhaut nachweisbar, und bei der activen und mechanischen sind zugleich mehr weniger deutlich ausgesprochene subjective Erscheinungen vorhanden, welche auf Erregung der Fasern des Opticus deuten, Empfindlichkeit gegen das Licht, Sehen von Flammen, Funken, Blitzen u. dergl., oder förmliche Hallucinationen, Sehen von äusserlich nicht vorhandenen Gegenständen. Dieser innige Zusammenhang lässt sich, wo nicht völlig, so doch grösstentheils schon aus der nahen und innigen Beziehung erklären, in welcher die Arteria ophthalmica zu den Hirnarterien und die Vena ophthalmica zu den Hirnblutleitern, namentlich zum Sinus cavernosus steht. — Was die Apoplexie betrifft, so ist zu bemerken, dass Schwächung oder Aufhebung der Sehkraft bisweilen

eine Zeit lang das eminente, wenn auch nicht gerade einzige Symptom eines kleinen Extravasates sein, und in sofern als Vorbote der Apoplexie betrachtet werden kann, als über kurz oder lang an mehrern Stellen oder in grösserer Menge Hämorrhagie mit eclatanten anderweitigen Zufällen dazu tritt. — Sorgfältiges Forschen nach primären oder consecutiven Gefässerkrankungen und Circulationsstörungen, z. B. Druck auf die Jugular- oder absteigende Hohlvene, Krankheiten der Aorta, des Herzens, der Lunge u. s. w. wird demnach in allen Fällen von Amaurosis nothwendig sein, wo die Ursache derselben nicht schon klar zu Tage liegt.

Eine 53jährige Stubenmagd, seit 4 Jahren nicht mehr menstruirt, litt schon vor 20 Jahren an Blutungen aus den Mastdarmvenen. Vor 10 Jahren ohngefähr erkrankte sie angeblich an einem biliösen Fieber, seit welcher Zeit heftige Kopfschmerzen, grosse Mattigkeit, Herzklopfen und Abnahme des Sehvermögens die Patientin quälten. Bei der Untersuchung fand man: das Aussehen beider Augen matt, die obern Lider etwas herabhängend, schwer beweglich, die Scleralbindehaut von einigen Gefässen durchzogen, die Sclera schmutzig, bleifarben, die braune Iris wie ausgewaschen, am rechten Auge ganz unbeweglich, am linken auf starkes Licht schwach reagirend, die weiten Pupillen eckig, rauchig, das Sehvermögen des rechten Auges aufgehoben, das des linken bis auf undeutliches Wahrnehmen grösserer Gegenstände beschränkt. Zeitweiliges Funkensehen, heftige drückende Schmerzen im Vorderkopfe, gestörte Verdauung, Stuhlverstopfung. Bei der Untersuchung des Herzens fand man die Erscheinungen von Insufficienz der Aortaklappen mit Erweiterung des linken Ventrikels. Man behandelte die Kranke durch einige Wochen mit Tonico-solventibus, bis sie ohne bekannte Ursache von einem Erysipel befallen wurde, das am linken obern Lide mit Abscessbildung endete. Nach einigen Tagen magerte die Kranke zusehends ab, litt an anhaltenden Kopfschmerzen und Schlaflosigkeit, und war psychisch sehr verstimmt. Endlich verfiel sie in Geistesabwesenheit mit zeitweiligen heftigen Delirien und starb. Sectionsbefund: *Insufficienz der Aortaklappen* in Folge von Verknöcherung derselben, Erweiterung des linken Ventrikels, Erweiterung der rechten Carotis um beiläufig ein Drittel, atheromatöse Ablagerungen an ihrer innern Fläche; *die Art. ophthalm. rechterseits gleichfalls erweitert,* ihre Glashaut auf ähnliche Weise verändert, der Sehnerv dieser Seite vom Chiasma bis zum Bulbus in einen dünnen Strang verwandelt, der Sehnerv der linken Seite anscheinend verändert. Ausserdem im linken vordern grossen Gehirnlappen in der Gegend des Corpus striatum ein anscheinend einige Wochen alter apoplektischer, wallnussgrosser Herd. In der Leber eine taubeneigrosse Angiotelektasie. Die Untersuchung der Augen wurde leider nicht gestattet. (*Blodig* Zeitschrift der Gesellschaft der Wiener Ärzte, 1851, 6. Heft S. 423.)

Ein Herr von 48 Jahren, stark und plethorisch, Gastronom und fröhlicher Lebemann, litt seit einigen Tagen an congestiver Amblyopie. Diese offenbarte sich durch die gewöhnlichen Symptome, und der Kranke sah ausserdem alle Gegenstände roth. Drei Tage hindurch stellte ihm *Carron du Villards* die Nothwendigkeit eines reichlichen Aderlasses vor; er aber weigerte sich hartnäckig. Als sich einige *apoplektische Erscheinungen* (?) zu denen der Amaurose gesellten, liess er sich 8—10 Blutegel an den After setzen. Als diese eine halbe Stunde gesogen hatten, rief er aus, er sehe nur Blut, und fiel bewusstlos nieder. C. liess ihm sogleich zur Ader; er erhielt sein Bewusstsein wieder, allein

das Sehvermögen auf dem rechten Auge war durch ein Blutextravasat in dem Humor aqueus getrübt (?), und kehrte nicht wieder. In der Nacht erfolgte ein zweiter Anfall; es wurde ein zweiter Aderlass gemacht; der Mund war etwas verzerrt und die Bewegung der Zunge gehemmt. Diese Symptome verschwanden nach einiger Zeit bei einer zweckmässigen Behandlung. Das extravasirte Blut wurde resorbirt, und die andern amaurotischen Erscheinungen sind jetzt alle verschwunden, nur sieht der Mann auf dem rechten Auge etwas schlechter, als auf dem linken. (Carron du Villards, prakt. Handb. der Augenkrankh. übers. von Schnackenberg, 1841 S. 352.) — Diese Beobachtung, wie viel sie auch zu wünschen übrig lässt, scheint doch desshalb beachtenswerth, weil hier höchst wahrscheinlich Apoplexie im Auge mit Apoplexie, wenigstens mit bedeutender Hyperämie des Gehirnes zugleich stattgefunden hat.

Ein 67 Jahre alter Mann war vor 21 Jahren zuerst am rechten, dann am linken Auge erblindet, allmälig, ohne Schmerzen an den Augen, jedoch unter Kopfschmerzen. Später traten zuweilen arthritische Augenentzündungen ein, welche jedoch immer behoben wurden, ohne dass die Augen dadurch eine merkliche Veränderung erlitten. Als Professor *Beck* (ohngefähr im 4. Jahre) die Augen sah, fand er rechterseits die Cornea und Iris normal, die Pupille erweitert und starr, die Conjunctivalgefässe varicös, die Sclerotica schmutzig gelb, die Linse weiss und an die Iris angedrückt, das Auge hart anzufühlen, frei beweglich; linkerseits dieselben Veränderungen, nur die Linse grünlich, und das Auge nicht härter. Der Zustand änderte sich, zeitweilige entzündliche Zufälle an den Augen abgerechnet, im Verlaufe vieler Jahre nicht; auch das Allgemeinbefinden war im Ganzen gut, bis etwa 1/4 Jahr vor dem Tode, wo sich bedeutende Abnahme der Kräfte, Appetitlosigkeit, Schwerathmigkeit, Anschwellung der Füsse und Herzklopfen bei ungestörter Gehirnthätigkeit und ohne Fieber einstellten. Es bildeten sich Aphthen und zuweilen trat Erbrechen einer schwärzlichen Flüssigkeit ein. Erst einige Tage vor seinem Tode zeigte sich die geistige Thätigkeit auffallend gesunken. — In der Bauchhöhle fand man: Überfüllung der Venen, des Darmcanals und der Pfortaderzweige der sonst nicht veränderten Leber, den sehr ausgedehnten Magen mit einer dünnen schwarzen Flüssigkeit gefüllt, seine Wandungen verdünnt und mürbe, ohne Ulceration oder Gangrän, die Venen an seiner innern Fläche varicös, die Milz etwas vergrössert. In der Brusthöhle: die Lungen normal, die Vorderkammern des Herzens von geronnenem Blute stark ausgedehnt, die Substanz des Herzens welk, die *Semilunarklappen der Aorta verknöchert.* In der Schädelhöhle: hochgradiger Hydrops membranarum cerebri, die Venen mit Blut überfüllt, die Hirnsubstanz etwas erweicht, die *Art. carotis int. in ihrem Verlaufe unter den Sehnerven und im ganzen Sinus cavernosus beiderseits verknöchert und in ihrem Lumen erweitert*, beide Sehnerven atrophisch, um die Hälfte dünner, welk, grau, und so weich, wie sonst die Geruchsnerven. — Das rechte Auge zeigte verminderte Wölbung der Cornea, keinen Humor aqueus (?), die Iris braungelb, sonst normal, ebenso die Pupille; die Chorioidea auf beiden Flächen gelbbraun, aber pigmentlos, sehr verdickt, auf der Schnittfläche silbergrau. Von der Retina konnte keine Spur aufgefunden werden, und es war höchst wahrscheinlich, dass sie mit der Chorioidea verwachsen war. Die Hyaloidea stellte sich in der ganzen Ausbreitung bis in die tellerförmige Grube verknöchert dar, die Hyaloidea cellularis war verdickt, parthienweise verknorpelt und verknöchert, die Zellen mit einer weiss geronnenen Masse angefüllt. Die Linse undurchsichtig, weiss, fest, die Kapsel an ihrer hintern Wand stellenweise ossificirt. Am linken Auge: die Hornhaut flach, die Augenkammer klein, wenig Humor aqueus: Iris, Chorioidea und Selera normal. Zwischen Sclera und Chorioidea eine ungewöhnliche Menge Flüssigkeit. Kein Scleralstaphylom. Die

Retina fester und dicker; auf ihrer äussern Oberfläche viele rothe Flecke, welche unter der Loupe etwas erhaben, gleichförmig, im Centrum dichter waren, und sich unmerklich in einzelne dünne Fädchen verloren. Die Retina sonst von mehreren Blutgefässen durchzogen. Die Glasfeuchtigkeit im Auge grünlich, nach ihrer Entleerung vollkommen durchsichtig, hell und farblos. Die Linse etwas vergrössert und meergrün. Der Sehnerv in beiden Augenhöhlen so wie in der Schädelhöhle. — Diese Beobachtung ist leider sehr unvollständig, und in Bezug auf den Augenbefund gewiss irrig aufgefasst. Am rechten Auge hatte man offenbar den Ausgang von Chorioiditis mit verkalktem Exsudat vor sich. Dennoch ist es nicht unwahrscheinlich, dass die Erkrankung im Gefässsystem der Augenkrankheit vorausging und zu Grunde lag. (*Ammon* Zeitschr. B. V. S. 191.) Eine ähnliche Beobachtung findet sich bei *Makenzie* l. c. S. 777 betreffend einen 57 Jahre alten blinden Taglöhner, beobachtet von *Spurgin*. Die Section ergab ein *Aneurysma am Circulus arter. Willisii*, welches auf den rechten Sehnerven drückte, nebstdem einen Eiter- und einen *apoplektischen Herd im grossen Gehirne*, *Verdickung der Scheide des rechten Sehnerven*. Auch hier bot die Retina eine röthlich-graue Farbe dar und war von zahlreichen Gefässverästlungen der Centralvene durchzogen, dabei die hintere Kapsel der Krystalllinse ganz, die Linse halb verdunkelt und letztere bis auf die Hälfte ihres natürlichen Volumens geschwunden. Zu bemerken ist noch, dass kurz vor dem Tode bei völliger Blindheit und bei völliger Unbeweglichkeit der Pupillen die des rechten Auges erweitert, die des linken verengert war, wofür in dem Sectionsbefunde kein Erklärungsgrund aufzufinden war.

Bei einem im 68. Jahre apoplektisch gestorbenen Manne hatte sich 14 Jahre vorher Abnahme der Sehkraft gezeigt, welche sich bestimmt als Amblyopie kund gab, und sich allmälig zu völliger Amaurose steigerte. Später wurde auch das Gehör auffallend schwächer. Drei Jahre vor dem Tode wurde ein apoplektischer Anfall beobachtet, nach welchem Lähmung der Gliedmassen, vorzüglich auf der rechten Seite, zurückblieb. Die Sprache war lallend und unverständlich; über Kopfschmerzen klagte er niemals. An den Augen und Lidern war nie etwas Abnormes in Bezug auf Bau, Stellung oder Bewegung zu bemerken: die Pupille verharrte in einem Mittelzustande zwischen Verengerung und Erweiterung. Eine specifische Dyskrasie als auf die Krankheit Einfluss nehmend konnte nicht vorgefunden werden; man nahm an, dass die ausschweifende Lebensweise, die der Mann geführt (in Venere et Baccho), besonders der Missbrauch geistiger Getränke bei dem Mangel körperlicher Thätigkeit zur Entstehung des Übels Anlass gegeben habe. — Es wurde nur die Untersuchung des Kopfes und der Augen gestattet, obgleich die Untersuchung des ganzen Körpers zu wünschen war, da die Zeichen allgemeiner Wassersucht sich vorfanden. Die Schädelknochen ungewöhnlich dick und ohne Diploë; Wasseranhäufung zwischen den Hirnhäuten; *Verknöcherung an der Art. vertebralis, basiliaris, fossae Sylvii und Carotis cerebralis*; keine Hirnhöhlenwassersucht. Der rechte Thalamus opt. war durch eine trichterförmige Höhle, welche harte, callöse, gelblichbraune Ränder und Wände hatte, und weder Eiter noch Blut enthielt, grösstentheils zerstört. Diese Höhle setzte sich, schmäler werdend, bis auf die Corpora geniculata fort. Der linke Sehhügel war verkleinert, von der weissen Substanz kaum noch eine Spur vorhanden. (Offenbar Folgen früherer *Apoplexie*.) Die Sehnerven beiderseits geschwunden, auf der linken Seite mehr, als auf der rechten, und zwar vor ihrem Ursprunge über das Chiasma fort bis zu den Bulbis, in der Augenhöhle am meisten. In den Bulbis keine besondere Veränderung, ausser dass in der Retina des rechten Auges die Macula lutea nicht wahrgenommen werden konnte. Professor *Beck*, der diese Beobachtung mittheilt, bemerkt noch, der schnelle

Tod möge wohl nicht allein vom Gehirn, sondern vom Herzen oder von den Lungen ausgegangen sein. (*Ammon* l. c. B. V. S. 447.)

Ich wurde vor Kurzem von einem alten, übrigens sich ganz wohl befindenden Herrn wegen plötzlicher Erblindung des rechten Auges consultirt. Da ich keine Veränderung im Auge und auch sonst keine Veranlassung zur Blindheit auffinden konnte, aber stark rigide Arterien bemerkte, so zog ich aus diesen Umständen die Vermuthung, es sei die Blindheit wohl Folge einer kleinen Hämorrhagie im Gehirn und stützte hierauf meine Ordination; vierzehn Tage darauf las ich in der Zeitung, dass der Mann an Apoplexie gestorben sei.

3. Amaurosis in Folge von Lues.

Besondern Schwierigkeiten unterliegt die Diagnosis syphilitischer Leiden der Centralorgane dann, wenn die Affection als umschriebene Entzündung der Hirnmasse mit consecutiver Sclerosirung und Atrophirung auftritt, wenn die anderweitigen Manifestationen der Syphilis in den allgemeinen Decken, in den Schleimhäuten, im Knochengerüste nie eminent auftraten, nicht beachtet wurden, oder auch fehlten, wenn die Merkmale der primären Infection (Narben) nicht aufzufinden sind, wenn die Infection auf ungewöhnlichem Wege (nicht von den Genitalien aus) erfolgte, wenn die Lues angeboren ist. Möge das Gesagte genügen, den Praktiker aufmerksam zu machen, dass er bei unklaren Fällen nicht vergesse, an Syphilis zu denken. Ein Übersehen dieser Art möchte um so mehr bedauerlich sein, als gerade solche Fälle in der Regel noch Heilung gestatten, sich selbst überlassen dagegen wohl immer traurig enden.

Ein Mann von 43 Jahren, welcher in Folge von Lues und Mercurialkachexie bereits die Knochen der Nasenhöhle verloren hatte, erblindete nach heftigen Kopfschmerzen auf beiden Augen nach und nach gänzlich. Die Untersuchung nach mehrmonatlichem Bestande des Augenleidens zeigte: die Bulbi und die Iris frei beweglich, die Pupillen erweitert, in der Tiefe eigenthümlich getrübt, die Thränenfortleitung ungestört. Der Tod erfolgte ohngefähr 4 Jahre später, in Folge von Entzündung der Schleimhaut des Darmcanales. Bei Eröffnung der Schädelhöhle und der Augen fand man: die Schädelknochen sehr dick, vorzüglich in der Gegend der Glabella; auf der innern Fläche der linken Seite eine nicht unbedeutende Exostose; die Crista galli durch *Caries* zerstört, vom Siebbein fast keine Spur, auch der Türkensattel bereits von Caries angegriffen; die harte Hirnhaut verdickt, die Gehirnmasse härter als gewöhnlich, die Sehnerven hinter dem Chiasma dünner, vor demselben dagegen auffallend dicker durch Volumszunahme ihrer Hülle; die *fibröse Scheide des Sehnerven in der Orbita sehr verdickt* und härter; zwischen der fibrösen Hülle und dem eigentlichen Neurilema starke lymphatische Ausschwitzungen, das Neurilema glänzender und härter, als gewöhnlich; die einzelnen Nervenfäden der Nervenmasse mehr auseinander gedrängt; die Art. centralis nächst dem Bulbus erweitert und mit Blut überfüllt. Im Bulbus ausser Pigmentarmuth der Chorioidea und Verdünnung der Netzhaut keine erhebliche Abnormität. (*Ammon*, Zeitschrift, B II. S. 285).

Ein 38 Jahre alter Mann, welcher sehr kachektisch aussah, über heftige Kopfschmerzen und allgemeine Kraftlosigkeit klagte, wandte sich an *Ammon* (ibid. S. 290) wegen Trübung seiner sonst immer gut gewesenen Sehkraft. *Ammon* überzeugte sich, dass der Mann syphilitisch gewesen war, und fand eine ziemlich grosse Perforation des harten Gaumens. Dem Tode gingen die Erscheinungen von Meningitis vorher. Die Hirnschale an einigen Stellen ungewöhnlich dick, an andern regelwidrig dünn. *Auf dem Türkensattel der Knochen mürb, cariös, von Jauche durchdrungen*; die Glandula pituitaria fast ganz zerstört. Auf der Schädelbasis ungefähr 3 Unzen röthlich gefärbter Flüssigkeit; die ganze Oberfläche der Arachnoidea mit plastischem Exsudate bedeckt, das Gehirn ungewöhnlich weich, die 3. Hirnhöhle und der Zugang zur Sylvischen Wasserleitung sehr erweitert, in den erweiterten Seitenventrikeln mehrere Unzen hellgelber Flüssigkeit. Die Sehnerven hinter dem Chiasma sehr dünn und weich, ebenso dieses selbst, vor demselben jedoch voluminös, und zwar durch *Verdickung der fibrösen Hülle*, die man als Fortsetzung der Dura mater zu betrachten pflegt; zwischen der fibrösen Hülle und dem Neurilema kein Exsudat. In den Bulbis — mit erweiterter Pupille — nichts Abnormes.

Wilson in *London* wurde zu einem Kranken gerufen, über welchen er folgende Mittheilung erhielt. Im Frühlinge 1803, als die Influenza sehr herrschend war, wurde Hr. C., ein muskulöser Mann von 28 Jahren, von einem sehr heftigen tiefsitzenden Schmerze in der Höhle des linken Auges befallen. Ein streng antiphlogistisches Verfahren, von einem ausgezeichneten Arzte empfohlen, wurde eine beträchtliche Zeit ohne Erfolg fortgesetzt. Nachher warden Medicamente, welche in nervösen Krankheiten Erleichterung zu verschaffen geeignet sind, in grossen Quantitäten angewendet. Diess sowohl als Veränderung des Wohnortes und verschiedene andere Mittel blieben fruchtlos. Allmälig wurde linkerseits das Ohr taub, der M. levator palpebrae und der rectus internus paralytisch, und das Auge bei stair erweiterter Pupille blind. Dazu kam Verziehung des Mundes nach der rechten Seite, ausserordentliche Heiserkeit und bis zur Unverständlichkeit behinderte Aussprache. Endlich verlor er die Fähigkeit, feste Substanzen zu schlucken, konnte selbst Flüssigkeiten nur mit grosser Schwierigkeit zu sich nehmen, und musste den Speichel, den er weder zu schlucken noch auszuwerfen vermochte, mit der Zunge aus dem Munde zu fördern trachten. Dabei die hartnäckigste Stuhlverstopfung. — Als *Wilson* den Kranken besuchte, fand er auch die rechten Extremitäten vollständig gelähmt. Nebst sehr heftigem Schmerze in der linken Augenhöhle bestand auch noch beträchtlicher Schmerz in den Halswirbeln und auf der Höhe der Schulter. Lag der Kranke im Bette, so war er nicht im Stande, seinen Kopf vom Kissen zu erheben; er konnte fast gar nicht schlafen, und der quälende Schmerz liess nicht einen Augenblick nach, man sah seinem Tode stündlich entgegen. — *Wilson* erfuhr, dass der Patient vor Anfang der Krankheit zu 2—3 Malen Chancres und beginnende Bubonen gehabt hatte, dass ihm dagegen Quecksilber verordnet worden war, bis die örtlichen Zufälle verschwanden, und dass der behandelnde Arzt die Heilung dann für vollständig erklärt hatte. Den Sommer vor seiner Krankheit hatte er sich beim Springen im Rücken weh gethan, und eine kurze Zeit darauf entstand ein Bubo in der rechten Leiste. Dieser wurde mit besonderer Sorgfalt behandelt, und zwar unter der Voraussetzung, dass er venerischer Art sein könnte. Er suppurirte und heilte endlich, ohne dass Quecksilber angewendet worden war. — Da *Wilson* in der Gestalt des einen Beines des Patienten etwas Eigenthümliches bemerkte, so bat er um Erlaubniss, dasselbe untersuchen zu dürfen, und als der Strumpf abgenommen war, bemerkte er nicht nur eine Narbe von beträchtlicher Ausbreitung, sondern auch, dass die Tibia sehr aufgetrieben sei. Der Patient empfand aber

in diesem Knochen keinen Schmerz. Er schrieb mit seiner linken Hand nieder, dass er mehrere Jahre vorher einen heftigen Schlag auf dieses Bein bekommen habe, und dass ein grosses Knochenstück abgegangen sei; er konnte sich indess nicht entsinnen, ob er damals Quecksilber bekommen; er glaube nicht, dass die Knochenkrankheit damals für venerisch gehalten worden sei. Er erinnerte sich nicht, jemals Flecken auf der Haut oder Geschwüre im Schlunde gehabt zu haben, und sein gegenwärtiges Übel sei noch von keinem der consultirten Ärzte jemals für venerisch gehalten worden. — Als *Wilson* den Nacken des Patienten untersuchte, fand er mehrere Wirbelbeine sehr aufgetrieben; er entdeckte auch eine grosse Geschwulst am Acromion der rechten Scapula und eine beträchtliche Auftreibung längs der Spina dieses Knochens. Die rechte Clavicula war wenigstens 3mal so dick als im gewöhnlichen Zustande, und auch am Oberarmknochen konnte man, da die Muskeln geschwunden waren, ein wenig über der Insertion des M. deltoideus eine Auftreibung wahrnehmen. Da diese Geschwülste venerischer Natur sein konnten, so hielt *Wilson* die Anwendung des Quecksilbers für gerechtfertigt. Die Verwandten befürchteten, dass die ausserordentliche Schwäche und der allem Anscheine nach baldige Tod den Versuch nutzlos machen würden, willigten endlich doch ein, indem der Tod, wenn nicht etwas gethan und zwar schnell gethan wurde, unvermeidlich zu sein schien. Demgemäss wurde 1 Drachme starke Mercurialsalbe mit 5 Gran Campher jeden Abend in die Haut eingerieben. Nach 4 Tagen wurde der Mund vom Quecksilber afficirt; nach 10 Tagen war das Schlucken schon nicht mehr so schwierig, der Patient hatte guten Schlaf, und nach 14 Tagen waren seine Schmerzen beinahe vergangen, die Geschwulst der Clavicula hatte sichtlich abgenommen, und die Muskeln des Patienten waren weit voller und fester; der Patient konnte sich wieder durch die Sprache verständlich machen. Jetzt wurde die Salbe auch des Morgens zu 1 Drachme eingerieben, und ihr Gebrauch durch 11 Wochen fortgesetzt. Gegen den letztern Theil dieser Zeit, als Patient ganz bequem schlucken konnte, nahm er täglich etwa 8 Unzen der Decoctio sarsaparillae composita und dann und wann ein Chinapräparat. — Obschon während dieser Cur der Mund beträchtlich afficirt war, so nahm der Patient doch täglich an Kräften zu und war vor Beendigung der Cur fett geworden. Seine Muskeln hatten beinahe ihre ursprüngliche Stärke, seine Glieder ihre frühere Bewegungsfähigkeit erhalten; die Schmerzen waren ganz beseitigt, und die Verdickung der Knochen hatte sehr abgenommen. Seine Heilung war mit folgenden Ausnahmen vollkommen, und hatte sich — zur Zeit der Veröffentlichung des Falles — über 2 Jahre so erhalten. Die Pupille des l. A. blieb etwas erweitert und das Lid konnte nicht so hoch wie ehedem gehoben werden; aber der Patient konnte Gegenstände und Farben einigermassen mit diesem Auge erkennen, und selbst kleine Gegenstände, wenn er sich einer grünen Planbrille bediente und nur dieses eine Auge anwendete. Bei gleichzeitigem Gebrauch beider Augen sah er noch doppelt. Er sprach immer mit einer sehr heisern Stimme, aber seine Aussprache war ziemlich deutlich. (*Makenzie*, Krankh. des Auges, Weimar 1832, S. 806).

4. Amaurosis nach Unterdrückung der Transpiration, Menstruation, purulenter Ausflüsse u. dgl.

Die nachstehenden Beobachtungen haben den Zweck, aufmerksam zu machen, dass bestimmte Angaben der Kranken über unterdrückte Ausscheidungen, sie mögen nun von selbst oder auf besonderes Nach-

fragen gemacht werden, immerhin volle Beachtung verdienen. Man wird sich allerdings hüten müssen, dass man nicht ohne Weiteres post hoc propter hoc schliesse, denn es kann ein Hirnleiden ganz unabhängig von einem solchen Momente entstanden, ja es kann sogar das Ausbleiben einer Ausscheidung Folge der bereits bestehenden Encephalopathie sein; nichts desto weniger bleibt es Thatsache, dass in einzelnen Fällen z. B. Verkältung ebenso gut Ursache des Hirnleidens wird, als eine traumatische Einwirkung, und es wird die richtige Auffassung des ursächlichen Zusammenhanges zwischen dem in Rede stehenden Momente und der Krankheit, als deren Symptom Amaurosis besteht, offenbar von grösstem Einflusse auf die Prognosis und Therapie sein. Von minderem Einflusse, wenn gleich an und für sich wichtig, ist die Frage, ob die Amaurosis, wenn sie in der That als Folge der unterdrückten Ausscheidung zu betrachten ist, in einem speciellen Falle durch primäre oder secundäre Netzhautaffection bedingt sei. Dass Meningitis, Encephalitis, besonders aber Hydrocephalus in manchen Fällen das Mittelglied ist, steht fest; dass in andern Fällen Entzündung der Netz- und Aderhaut die Folge solcher Unterdrückungen sei, kann auch kaum bezweifelt werden. Ob und auf welche andere Weise sonst noch Amaurosis durch Suppression hervorgerufen werde, bleibt ferneren Beobachtungen und Untersuchungen anheimgestellt.

Ein etwa 30 Jahre alter Schriftsetzer litt seit 4 Jahren an Amaurose, die sich, angeblich nach starkem Tanzen und Erkältung des schwitzenden Kopfes, allmälig ausgebildet hatte. Das Gesicht verlor sich in einen immer dichter werdenden Nebel; kein Ungestaltet-, kein Funkensehen; Zufälle der Reizlosigkeit, keine Entwicklung von Blutgefässen; träge, mässig erweiterte, kreisrunde, etwas rauchige Pupille. Periodisches heftiges Kopfweh, besonders in der linken Seite über der Stirn; Schielen; die linke Augenbraue höher gezogen. Später Anfälle von Krämpfen in den Extremitäten mit Bewusstlosigkeit, zuweilen unfreiwillige Ausleerung des Urins und des Stuhls, beständiges Gefühl von Taubheit in der linken Seite. Doch ging Patient noch am Tage vor seinem Tode aus, welcher nach einem heftigen Krampfanfalle plötzlich erfolgte. — Sehr dünner Schädel, der Schuppentheil des linken Schläfebeines wie ein Kartenblatt. Der Kranke hatte ein Cauterium von Höllenstein nach *Gräfe* auf den Scheitel gelegt, und oft noch geargwöhnt, die immer wachsenden Kopfschmerzen möchten von einer zu tiefen Einwirkung des Mittels herrühren. Es fand sich aber kaum in der Kopfschwarte eine Spur davon, im Schädel und innerhalb desselben gar nichts, was darauf hingedeutet hätte. Die Hirnhäute waren sehr blutreich, das Gehirn quoll stark hervor. Als man durch Horizontalschnitte bis in die Nähe der Decke des linken Seitenventrikels kam, hob sich dasselbe beträchtlich, platzte und entleerte eine grosse Menge (11½ Tassen voll) bräunlichrothen, schmutzigen Wassers. Der linke Seitenventrikel übermässig ausgedehnt; der ganze linke vordere Lappen erstreckte sich weit über die Mitte nach der rechten Seite, beengte den rechten vordern Lappen, und hatte ihn zum Theil aus seiner Lage gedrängt. Das Pavimentum, besonders nach vorn zu, der gestreifte Körper und ein Theil des Schhügels auf

der linken Seite waren zerstört, und in eine gelbbräunliche schmierige Masse verwandelt. Die Marksubstanz des ganzen linken Hirnlappens war viel dünner als im gewöhnlichen Zustande, und zum Theil, besonders nach unten zu, in jene gelbbraune Masse verwandelt. An der Basis cerebri erstreckte sich diese Entartung bis zur Gland. pituitaria, welche sehr klein war. Das Chiasma war bräunlich, an der Oberfläche sowohl als im Innern fast ohne Marksubstanz, platt, zusammengeschrumpft und wie durchlöchert; ebenso die Sehnerven sowohl hinter dem Chiasma als bis zu den Bulbis fadenartig, nicht zum 4. Theile so dick als im gesunden Zustande, ohne deutliche Marksubstanz; der linke war noch dünner und zugleich länger, indem das Chiasma etwas nach der rechten Seite hinüber gedrängt lag. Der rechte Seitenventrikel war ebenfalls mit Wasser gefüllt, welches nur eine leise bräunliche Färbung hatte, aber nicht so ausgedehnt. Die Section der Augen wurde nicht gestattet. (*Andreä* bei *Ammon* l. c. B. V. S. 409).

Eine ähnliche Beobachtung machte *Holscher* (Annalen, 2. Band) bei einem 22jährigen starken und sonst ganz gesunden Mädchen. Sie hatte in Folge einer starken Erkältung unter heftigen Kopfschmerzen ihr Gesicht verloren, schien aber ausserdem eine untadelhafte Gesundheit zu geniessen. Die Pupillen stark erweitert, und bei starkem Lichtreize sich langsam contrahirend, der Blick stier, sonst nichts Abnormes. Setaceum am Nacken, dann die Schmiercur; am 7. Tage, als erst 3 Drachmen ung. cinereum eingerieben waren, starb die Kranke plötzlich. Gehirnhäute, Mark- und Rindensubstanz des Gehirnes normal; in beiden Seitenventrikeln 12—14 Unzen klares Serum. Weder die Thalami noch die Optici selbst zeigten eine pathologische Veränderung.

Makenzie l. c. S. 787 beruft sich auf zwei Beobachtungen von *Arrachart*, welche wohl kaum anders gedeutet werden können, als dass die Erblindung durch ein Hirnleiden in Folge unterdrückter Transpiration veranlasst gewesen sei, wenn gleich keine Section zum Beweise des erstern Theiles dieser Behauptung vorliegt. Eine junge Frau hatte während der höchsten Sommerhitze eine Last Wäsche nach dem Flusse getragen, und von Schweiss triefend ihre Hände ins Wasser getaucht. Es überfiel sie Kälte, ihre Haut wurde augenblicklich trocken, und binnen einer Viertelstunde war sie blind. Der zweite Fall betrifft einen sehr corpulenten jungen Mann, der eine Zeit lang in einem stark geheizten Zimmer sich aufgehalten, und dasselbe dann mit Schweiss bedeckt verlassen hatte. Die kalte Luft unterdrückte plötzlich den Schweiss. Er legte sich mit heftigen Kopfschmerzen zu Bette und erwachte den andern Morgen blind. In beiden Fällen blieben die Pupillen schwarz, erweitert und unbeweglich, die Augen stier, die Haut trocken.

In einem von *Howship* erzählten Falle war beinahe völlige Blindheit bei einem alten Manne, welcher stark an Fusssschweissen litt und auf den Rath eines Nachbars die Blätter von Rumex auf die Fusssohlen gelegt hatte, noch während der Anwendung dieses Mittels, und zwar binnen einer Stunde eingetreten. Dieser raschen Abnahme der Sehkraft war grosse Übligkeit und heftiger Schmerz über der Stirn vorangegangen, welche sich schon eine halbe Stunde nach dem Gebrauche des Rumex eingestellt hatten. Der Mann wurde wieder gesund, nachdem man Blasenpflaster hinter die Ohren und an die Seitentheile der Füsse gelegt, kleine Gaben Calomel in Zwischenräumen verabreicht und die Füsse früh und Abends in warmes Wasser gesetzt und darauf sehr warm in Flanell gewickelt hatte. Kopfschmerz und Amblyopie nahmen schon 24 Stunden nach Legung der Vesicatore merklich ab, und wichen endlich vollständig, als die Mercurialcur den Mund in hohem Grade zu afficiren begonnen hatte.

Ein Frauenzimmer von etwa 40 Jahren bekam während einer Fussreise bei sehr warmer Witterung die Katemenien und trank, während sie sehr erhitzt war, reichlich kalte saure Milch. Fast augenblicklich darauf entstand Beklemmung in der Präcordialgegend, Kopfweh und gänzliches Ausbleiben des Blutflusses, einige Stunden später Steigerung des Kopfschmerzes, Zeichen von Hemiplegie und Amaurosis des linken Auges. Durch reichlichen örtlichen und allgemeinen Aderlass, durch Blasenpflaster und Purganzen wurde beträchtliche Erleichterung erlangt, aber die Affection des Auges blieb dieselbe. Die Menstruation blieb aus, als sie sich der Zeit nach hätte einstellen sollen. Dr. *Brown*, der Beobachter dieses Falles, richtete nun seine Behandlung auf Wiederherstellung des Monatflusses; nach 6 Monaten kam derselbe wieder zum Vorschein, und bald darauf war das Sehvermögen vollkommen wieder hergestellt.

Eine Dame von 30 Jahren war während der Menstruation Strapazen und der Kälte ausgesetzt, so dass dieselbe zu zeitig aufhörte. Nachher befand sie sich einige Tage ausserordentlich matt, schwerfällig und niedergeschlagen. Der Puls war natürlich; sie klagte über schwaches Kopfweh; ihr Aussehen liess mehr eine Seelenstörung als ein körperliches Leiden befürchten. Dr. *Abercrombie* sah die Frau den 15. Tag; sie war in ihrem Benehmen wunderlich, schroff und geistesabwesend, aber immer noch dafür empfänglich, wenn sie angeredet wurde; sie klagte über schwaches Kopfweh; der Puls war etwas häufig. Den 16. war sie sehr herabgestimmt, den 17. und 18. in einem Zustande von fast vollständigem Coma. Nachdem sie den 19. reichlich mit Crotonöl purgirt worden war, war sie für Alles empfänglich, und es blieb kein beunruhigendes Symptom zurück, als dass sie zuweilen die Gegenstände verdreht und doppelt sah; ein andermal war ihr Sehvermögen ganz natürlich; der Puls häufig, die Zunge belegt. Nach einigen Tagen klagte sie wieder über Kopfweh, sprach bisweilen unzusammenhängend, und sah undeutlicher bei erweiterter Pupille; endlich wurde der Puls immer frequenter, die Kräfte nahmen ab, und sie starb ohne Coma. Man fand die Ventrikel durch Flüssigkeit ausgedehnt, Septum und Fornix erweicht, sonst keine krankhafte Veränderung. (*Makenzie* l. c. S. 785 und 786.)

Beer (Lehre der Augenkrankheiten, Wien 1792, B. II. S. 57) erzählt, dass ein 18jähriges Mädchen, welche eines Morgens im Winter während ihrer Periode mit blossen Füssen in die Küche geeilt war, die einen marmornen Fussboden hatte, in 10 Minuten so blind wurde, dass sie nicht die mindeste Empfindung von der hellbrennenden Flamme auf dem Herde hatte, jedoch durch Wiederherstellung der Menstruation wieder vollkommen geheilt wurde.

Osiander (Nachrichten von Wien, Tübingen 1817 S. 76) erzählt folgende Beobachtung von *Beer*. Ein Fuhrmann von 45 Jahren machte bei nasser und kalter Witterung eine Reise. Der Ausfluss aus Fussgeschwüren, die seit vielen Jahren offen gewesen waren, wurde unterdrückt, und der Mann in Folge dessen blind. Nach 14 Tagen wurde er in's Spital gebracht. Er sah nicht einmal ein helles Fenster; die Pupille war länglich und ausserordentlich erweitert. *Beer* stellte eine günstige Prognose, besonders da der Patient inwendig im Auge Lichtempfindungen hatte (?) und zwar ohne Varicosität und ohne Veränderung in den Feuchtigkeiten. Er hatte mehr als 20 solcher Amaurotischer dadurch geheilt, dass er den purulenten Ausfluss wieder herstellte, und verordnete demgemäss Senfpflaster von der Grösse einer Hand auf die Geschwüre an beiden Unterschenkeln, Fussbäder mit Senf geschärft, und innerlich Pulver aus: Sulfur. aurati antim. gr. unum, Camphorae gr. duo, Flor. sulfuris gr. sex, Sacchari gr. decem,

täglich 3 Stück. Die Senfpflaster wurden täglich erneuert, und den 10. Tag begann das Sehvermögen zurückzukehren. Nach 30 Tagen war das Sehvermögen fast vollständig wieder hergestellt. (Makenzie l. c. S. 786.)

5. Amaurosis in Folge von Geschwülsten in der Schädelhöhle, Tuberkeln, Sarcomen, Fibroiden, Cysten.

Verschiedene Geschwülste und Neubildungen in der Schädelhöhle, bald aus dyskrasischen Leiden hervorgehend (Tuberkel, Medullarsarcom, Lues), bald spontan, bald nach den verschiedensten äussern Veranlassungen (Trauma, Verkältung), bald endlich so zu sagen proprio motu sich entwickelnd, wirken störend auf die Fortleitung und Perception des Retinaleindruckes entweder dadurch, dass sie einen permanenten Druck ausüben, oder dadurch, dass sie zu activer oder mechanischer Hyperämie mit Re- und Intermissionen, oder aber zu Exsudation an der Basis des Gehirnes, am Chiasma, in den Ventrikeln u. s. w. die nächste Veranlassung abgeben. Schon dieser allgemeine Gesichtspunkt, von welchem man bei den Geschwülsten in der Schädelhöhle als Ursache von Amaurosis auszugehen hat, mag genügen, die Schwierigkeiten anzudeuten, mit welchen hier die Diagnostik im Allgemeinen zu kämpfen hat.

H. Anna, 26 Jahre alt, von zarter Constitution, litt in ihren Kinderjahren an einem Ausflusse aus dem rechten Ohre, welcher allmälig verschwand, in den letzten 3 Jahren jedoch wieder auftrat und noch fortbesteht. Von 3 verschiedenen Wechselfieberanfällen im 16., 17. und 18. Jahre blieben keine Folgen zurück. Die Periode stellte sich vom 15. Jahre bis zur ersten Schwangerschaft im 25. Jahre immer regelmässig ein. Die Entbindung war leicht, die Lochien flossen durch 3 Wochen gehörig, die Milchsecretion war spärlich. Am 3. Tage nach der Entbindung verliess sie das Bett, um wieder zu arbeiten. Noch denselben Tag stellte sich heftiges Erbrechen ein, ohne Schmerzen im Unterleibe, und kehrte durch 14 Tage mehrmals wieder. Dazu gesellten sich reissendstechende, remittirende Schmerzen, bald in der Stirn, bald im Scheitel, bald in der Schläfe, sich bisweilen bis zum Unterkiefer erstreckend; ähnliche Schmerzen zeigten sich auch in den obern Extremitäten. Als endlich das Erbrechen aufhörte, bemerkte die Kranke Abnahme des Gesichtes auf dem rechten, und nach fünf Wochen auch auf dem linken Auge; drei Wochen später erblindete sie auf beiden Augen gänzlich, ohne Störung der Beweglichkeit der Augen oder der Lider. In der 11. Woche nach der Entbindung wurde auf der Klinik von Prof. *Fischer* folgender Zustand aufgenommen: Gänzlicher Verlust des Sehvermögens, die Pupillen gleichmässig und stark erweitert, die Iris völlig unbeweglich, der Blick eigenthümlich stupid, sonst an den Augen nichts Abnormes; Fortdauer der Schmerzen mit nächtlicher Verschlimmerung, serös-puriformer Ausfluss aus dem rechten Ohre. Im übrigen Körper keine merklichen Gesundheitsstörungen, doch wurde die physikalische Untersuchung der Brustorgange damals (1837) nicht vorgenommen. — Man glaubte Verkältung als Ursache des Leidens annehmen zu dürfen, und leitete eine dieser Voraussetzung entsprechende Behandlung ein. (Anfangs Tart. stibiatus, dann Vesicantien, Dzondische Schwitzbäder, u. dgl.) Der Zustand änderte

sich nicht wesentlich, bis zu Ende der 4. Woche der Behandlung in einer Nacht nach enormer Steigerung der Kopfschmerzen Bewusstlosigkeit, Convulsionen, beständiges Schreien, dann aber ein Zustand allgemeiner Lähmung eintrat, und nach mehrmaliger Wiederholung solcher Anfälle der Tod in der 8. Woche erfolgte. — Die Schädelknochen dünn; im hintern Theil der Dura mater über der linken Hemisphäre an einer handtellergrossen Stelle, und in einer kleinern Strecke auch an der rechten Hemisphäre zahlreiche, kleine, ziemlich feste Erhabenheiten, denen kleine Grübchen an der Glastafel entsprachen. Die linke Hemisphäre sah schon von aussen grösser aus, als die rechte, die Dura mater daselbst straff gespannt, ihre Gefässe von Blut strotzend. In den Seitenventrikeln eine mässige Menge trüben Serums, Septum und Fornix erweicht. *Im hintern Lappen der linken Hemisphäre eine mehr als hühnereigrosse Geschwulst (Tuberkel)*, eingesenkt in die Hirnsubstanz, an der Oberfläche uneben, innen fest, gelblich, homogen, ohne Spur von Gefässen, mit dem Messer in Form schmieriger Körner abkratzbar. Beim Einschneiden der kleinen an der Oberfläche befindlichen Höcker fand man ihre Substanz in der Mitte erweicht und in eine grünliche dicke Flüssigkeit verwandelt. In der Mitte dieser Geschwulst befand sich eine fast thalergrosse Stelle, wo die etwas verdickten Hirnhäute bloss und deutlich unterscheidbar da lagen. Die angrenzende Hirnsubstanz war im Zustande der weissen Erweichung. Diese Ablagerung hatte bereits die äussere Grenze des linken Sehhügels erreicht. *In der Umgebung des Trichters und des Chiasma fand sich plastisches Exsudat in solcher Menge, dass die Hypophyse stark niedergedrückt und atrophisch erschien;* eine geringere Exsudatmenge befand sich in der Sylvischen Grube und nach hinten an den Schenkeln des grossen Gehirns und am Pons Varoli. — In beiden Lungenspitzen mehrere haselnussgrosse Cavernen, in der übrigen Lunge gruppenweise zerstreute frische Tuberkelinfiltrate. Auch in der Leber und im untern Theile des Ileum Tuberkel, theils erweicht, theils roh. Geringe Abmagerung des Körpers.

Ein Knabe von 7 Jahren, von einem phthisischen Vater gezeugt und deutliche Merkmale der Scrofulosis darbietend, litt nach einem Falle auf den Kopf seit längerer Zeit an Schmerz im Nacken und an zeitweiliger Steifheit der Extremitäten; dazu gesellten sich allmälig langsame Sprache, Schielen, Gesichtsschwäche und Lähmung der linken Körperhälfte, dann leichter Husten, später Diarrhöe, reichliche Schweisse und Abmagerung. Am 10. Juni 1839 fanden wir nebst dem Erwähnten die Pupille des nach innen abgelenkten rechten Auges sehr erweitert und unbeweglich, das Gesicht völlig erloschen; mit dem linken Auge wurden noch grössere Gegenstände wahrgenommen; das Gehör ungestört; der rechte Mundwinkel nach abwärts gezogen, die Zunge beim Vorstrecken links abweichend, häufiges Ächzen, Stirnkopfschmerz, der Kopf nach links gezogen; die linken Extremitäten gelähmt, in der rechten Contracturen; Lungentuberkel durch Percussion und Auscultation nachweisbar; leichter Husten, häufige Diarrhöe. Bis zum Tode am 10. August keine wesentlichen neuen Erscheinungen. Die Pia mater stark serös infiltrirt, die Wandungen der mit Serum reichlich angefüllten Ventrikel fast breiartig erweicht. *Im vordern Lappen der linken Hemisphäre nahe an der Sichel ein haselnussgrosser, in der Mitte erweichter Tuberkel; im hintern Lappen drei solche Tuberkel; im rechten Lappen des kleinen Gehirnes ein hühnereigrosser, im Schenkel des Gehirnes zur Varolsbrücke ein wallnussgrosser Tuberkel.* Die Lungen von unzähligen theils aggregirten, theils solitären frischen Tuberkeln durchsetzt; in Leber, Milz und Nieren gleichfalls Tuberkel u. s. w. Die Sehnerven in der Schädelhöhle ohne merkliche Veränderung; die Augen durften nicht untersucht werden.

„Juvencula 20 annorum gutta serena laboverat a fine anni 1759 post vomitum spontaneum 14 dierum postque trimestrem defectum catameniorum. Datis purgantibus vomitus cessaverat, redierant menses visusque. Toto anno optime valuit. Sub finem anni 1760. menses deficiunt, vomitus redit, perit visus. Eo in statu in nosocomium infertur. Video amaurosin, quae cum immobili utraque pupilla inter diem noctemque, imo posthac de die album inter nigrumque distingueret. Cum anno elapso purgantibus sanitatem et visionem recuperasset, eadem ipsi, sed jam incassum, praescripsi. Cumque demum purgantibus opio interposito vomitum superassem, menses et visus deficere pergebant. Amaurosis jam bis vomitum diuturnum atque violentum, vomitus jam bis retardatos insequebatur menses; unde in mensium defectum, si non omnis, saltem aliqua causa vomitus videretur refundenda. Quare postquam appetitus bonus rediisset, methodica ad menses revocandos cura, eaque non juvante, quaevis empirica prudenter adhibita fuit. Cum demum nihil juvaret, nisi quod semel iterumque leve quoddam initium mensium videretur conspici, tandem post aloëticum purgans balneaque vaporis machinae tortilis ad arterias crurales admotae auxilium ad tres usque varias vices adhibui circa id tempus, quo menses redire debuissent. Sed frustra. Diu demum post menses rediere, sed irregulariter semper, vomitus nonnisi raro rediit, passim adhuc bonus appetitus, bona digestio, egestio commoda, virium torositatisque incrementum. Ast vero omnia haec cum perseverante amaurosi et continuo repetentibus capitis atque oculorum doloribus. Videbatur ex hisce concludi oportere, quod visus olim rediisset ad catameniorum restitutionem, quia necdum quid notabiliter aut laesi aut impacti obstructique in encephalo erat, jam vero ex vomituum tum repetitione, tum diuturnitate vitium topicum in cranio foret, propter quod gutta serena ad restitutos menses perennasset: quodque proinde occasio opportuna adesset ejus curam cauterio actuali tentandi, id quod tutum, quod securum, quod nunquam noxium, saepe vero efficacissimum hucusque credideramus. Die 4. ergo Junii hanc operationem fecimus. Prima nocte vix dormivit et dolorem in utroque cervicis latere conquesta est; altera die melius, tertia bene se habuit excepta febricula, quarta pejus. Sanguinem misimus. Jamque vox deficere incepit et caput hebes fieri. Medio die 5. periit. Praeter sequelas ustionis reperta est peculiaris infundibuli mutatio. *Infundibulum maximum fuit, 8—9 linearum diametrum habens; repletum fuit materia grisea, quae partim pultacea, partim calcaria fuit; concretum erat cum pia matre opticos involvente; insidebat premebatque ipsum opticorum coalitum,* non quidem ita, ut n. optici post coalitum marcescerent, sed saltem sic, ut videretur illorum actio interturbata fuisse, puellaque caeca fuisse mansura, etiamsi male haud successisset operatio. Pulmones ubique, ne minima quidem plaga excepta, indissolubiliter cum omnibus in thorace partibus mutuisque inter se lobis connati erant.“ (De Haen, ratio medendi. Edit. II. Vindob. 1763. P. VI. pag. 264.)

Im Juni 1829 kam eine 35 Jahre alte Bauersfrau von robuster Constitution wegen einer schnell entstandenen Amaurose des rechten Auges, begleitet von starken Kopfschmerzen auf der rechten Seite, zu Dr *Hedeland.* Ihre Periode, seit mehreren Jahren allmälig immer spärlicher, war seit einigen Wochen ausgeblieben. Nach Aderlässen, Blutegeln und Vesicatoren daselbst und Verabreichung drastischer Purgirmittel schien sie fast völlig hergestellt zu sein. Im October kam sie ins Hospital zurück, mit mässig geschwächtem Sehvermögen, aber heftigen Kopfschmerzen. Blutegel um das rechte Auge, nach und nach spanische Fliegen, Einreibungen von Belladonnasalbe, ein Haarseil am Nacken, Eisumschläge auf den Kopf, innerlich Eisen- und Aloëpräparate, zuletzt Mercurialeinreibungen bis zur Salivation — dessen ungeachtet Abnahme der Sehkraft, Steigerung der Kopfschmerzen, nach einigen Monaten totale Erblindung, erst auf dem linken,

dann auf dem rechten Auge. Als sie im Juni 1830 zum 3. Male in's Spital kam, klagte sie nebst wüthenden Kopfschmerzen noch über heftige Schlingbeschwerden, die sie einer vermeintlichen Geschwulst am Halse zuschrieb; überdiess waren die Augen und Augenlider völlig gelähmt. In Kurzem trat der Tod ein. — Unter der Dura mater am hintersten Theile des Seitenwandbeines und dem vordersten des Hinterhauptbeines längs des Sichelblutleiters viele weisse Drüsen, welche mit der Gehirnsubstanz unzertrennlich fest zusammenhingen; auf der linken Seite in der Mitte einer ähnlichen Adhärenz sass ein Knochensplitter von $^1/_2$ Zoll Länge, welcher das Gehirn mit seinen entblössten Enden berührte. In den Ventrikeln die gewöhnliche Menge Feuchtigkeit. Der rechte Sehnerv ziemlich rund, der linke dagegen ganz flach, klein, leer, die Thalam. nerv. optic. dünn und klein. *Die Glandula pituitaria bis zur Grösse eines Eies angeschwollen;* bei ihrer Durchschneidung wurden grössere und kleinere Knochenstücke, welche durch ihre ganze Textur hindurch incrustirt waren, und sehr viel Eiter mit Blutwasser gemischt, in und unter derselben gefunden. Die Sella turcica war an ihrer Basis vom Knochenbrand ergriffen. Der Eiter, welcher den linken Augennerven umgab, hatte seinen Ursprung von dem letztgenannten Eiterherde. — Ausserdem fand man die rechte Lunge überall durch eine Pseudomembran mit der Pleura costalis vereinigt. (*Nevermann* bei Ammon l. c. B. V. S. 366.)

Andral (Krankh. der Nervenh., übersetzt von *Behrend* p. 274) bemerkt, dass unter zwanzig von ihm beobachteten Fällen von *Tuberkeln im kleinen Gehirne* das Gesicht sieben Mal geschwächt oder aufgehoben, der Sitz der Tuberkel jedoch ein sehr verschiedener war. — Bei einem Manne von neunundzwanzig Jahren trat zuerst heftiger Kopfschmerz auf, dann allmälige Beinträchtigung des Gesichtes und der Bewegung in den linken Extremitäten, ein Jahr später Anästhesie in der linken Gesichtshälfte, welche jedoch nur durch zwei Monate anhielt, im dritten Jahre fast vollständige *Amaurosis mit ziemlich engen Pupillen*, Schmerz im Hinterhaupte, Lähmung der linken Körperhälfte, häufiger Husten und anhaltende Dyspnöe, Blässe der Haut, Abmagerung, zeitweilig Diarrhöe, zuletzt plötzlich Peritonitis mit tödtlichem Ausgange. — Im grossen Gehirne nichts Krankhaftes; im rechten Lappen des kleinen Gehirnes eine harte, weissgelbliche nirgends erweichte Masse, welche alle Charaktere eines Tuberkels darbot. In den Lungen Miliartuberkeln; im Ileum Tuberkelgeschwüre und Perforation. (*Andral*, Clin. médic. T. V. p. 506.)

Ein Mädchen von $1^3/_4$ Jahren, welche an Crusta lactea gelitten und davon in kurzer Zeit durch Waschungen befreit worden war, fing bald darauf an mit dem rechten Auge nach aussen zu schielen; einige Tage später trat vollkommene Lähmung des obern Lides dazu, so dass man wohl auf *Lähmung des Nervus oculomotorius* zu sehliessen berechtigt war. Auf die Anwendung wurmtreibender Mittel waren vier Spulwürmer abgegangen, die Ptosis jedoch nicht gehoben. Professor *von Ammon*, dem die Kranke jetzt vorgestellt wurde, fand ausser der Ptosis und der Ablenkung des Bulbus nach aussen nichts Krankhaftes am Auge. (Erweiterung der Pupille dürfte wohl übersehen worden sein.) Das Kind, welches früher laufen konnte, war jetzt nicht mehr dazu zu bringen, war verdriesslich, wollte immer getragen sein, und liess dabei den Kopf auf die Seite hängen. Sie schlief mit an den Leib angezogenen Beinen, bohrte sich mit dem Kopfe in die Kissen, und erschrak oft im Schlafe; dabei das Aussehen munter, die Wangen geröthet, der Appetit gering, die Verdauung in Ordnung. Man schloss auf Hydrocephalus chronicus mit Druck auf den N. oculomotorius, und verabreichte unter

andern Calomel, Magnesia, Aethiops antimonialis, Rheum, Fibrillae artemisiae, Zugpflästerchen hinter die Ohren. Nach 3—4 Wochen hatten sich die Zeichen des Turgors zum Kopfe gemindert, das Kind fing an zu laufen und zu spielen, und abermals vier Wochen später öffnete sie auch das Auge beinahe vollkommen, ohne indess den geraden Blick wieder erlangt zu haben. Verlässliche Sehproben waren bei dem Kinde unmöglich. Als man sich der Hoffnung völliger Genesung hingab, traten auf einmal heftige Convulsionen ein, und das Kind erlag in wenig Stunden. — Die Gefässe der Hirnhäute und der Hirnsubstanz von Blut strotzend, die Seitenventrikel mit Wasser gefüllt, der Plexus chorioideus erweicht, auch an der Basis cerebri viel wässrige Flüssigkeit. Daselbst ein wallnussgrosser Tuberkel, hinter dem Chiasma zwischen den beiden Sehnerven, mehr auf der rechten Seite; diese Geschwulst hatte den rechten Sehnerven, welcher dicker war, als der linke, ganz auf die Seite gedrängt. Weder bei der Section des Auges noch des übrigen Körpers fand sich etwas Krankhaftes. „Der der Geschwulst nach zu urtheilen gewiss sehr bedeutende Druck, welchen der rechte Sehnerv erlitt, fand hinter dem Chiasma statt; dass aber die kleine Patientin mit dem linken Auge sehr gut sehen konnte, unterlag keinem Zweifel. Ob neben der Muskellähmung am rechten Auge auch Amaurosis bestand, konnte nicht bestimmt ermittelt werden, war jedoch schon nach einigen Andeutungen der Pflegerin des Kindes sehr wahrscheinlich.“ (*Zeis* bei *Ammon* l. c. B. IV. S. 169.)

Ein Mädchen von 24 Jahren, von gesundem Aussehen, seit dem 17. Jahre immer regelmässig menstruirt, war ohne bekannte Veranlassung in ihrem 19. Jahre von Kopfschmerzen befallen worden, welche sie von Zeit zu Zeit zwangen, durch einige Tage liegen zu bleiben. Zu Anfang ihres 23. Jahres stellte sich bei gesteigerten Kopfschmerzen Abnahme, endlich völliger Verlust der Sehkraft ein. Seitdem verloren sich die Kopfschmerzen. An den Augen liess sich ausser starker Erweiterung der unbeweglichen Pupillen nichts Abnormes wahrnehmen. Einige Monate vor dem Tode traten von Zeit zu Zeit epileptische Anfälle ein, welche Anästhesie der linken Gesichtshälfte bei ungestörter Motilität, dagegen Schwäche der rechten Oberextremität bei ungestörter Sensibilität daselbst, endlich Unvermögen, den Harn und bisweilen den Stuhl zurückzuhalten, hinterliessen. Ausser Schwäche des Gedächtnisses waren die geistigen Functionen ungestört. In den übrigen Organen und Functionen keine Abnormität zu eruiren, der Puls jedoch immer klein, schwach, beschleunigt. Der Tod erfolgte plötzlich nach einem Anfalle mit Lähmung sämmtlicher Extremitäten, Turgor des Gesichtes, weit geöffneten Augen, Schaum vor dem Munde, äusserst schwachem, frequentem und unregelmässigem Pulse u. s. w. — Der Körper nicht abgemagert, die Haut weder rauh noch schuppig, die Jugularvenen strotzend, die Lippen blau, der linke Mundwinkel nach unten gezogen. Die Schädelhöhle geräumig, die Knochen dünn, besonders linkerseits; zahlreiche Pacchionische Drüsen. Mitten in der linken Hemisphäre eine ganseigrosse Geschwulst, beim Einschneiden resistent und fast knirschend, in der Mitte weissgrau, knorpelartig hart, an der Peripherie weich, theils gelblich, theils weissgrau, von Gefässchen durchzogen, an der Oberfläche mit einer dünnen gefässreichen Membran umhüllt (*Medullar - Sarcom*). Die angrenzende Hirnmasse im Zustande der gelben und weissen Erweichung. Die linke Hemisphäre erschien durch diese Geschwulst vergrössert, die Meningen darüber straff angespannt, die Hirnmündungen verstrichen, die Sichel rechts gedrängt. Die Wandungen der Seitenventrikel zäh, von klarem Serum stark ausgedehnt, rechts weit mehr als links. Der linke Thalamus ganz nach vorn gedrängt und das Corpus geniculatum stark eingedrückt. Im Tractus opticus ausser leichter Atro-

phie keine Veränderung. In den Eingeweiden der Brust- und Bauchhöhle keine bemerkenswerthe Abnormität.

Dupau (Revue méd. Juin 1835) beobachtete einen Fall, in welchem Erblindung zuerst eintrat, dann Verlust des Geruches und unvollständige Lähmung der empfindenden und bewegenden Thätigkeit in den obern Extremitäten. Äusserlich auf der rechten Seite, dem Seitenwandbein entsprechend, war eine Geschwulst wahrzunehmen. Die intellectuellen Functionen niedergedrückt, nicht aufgehoben. Apoplektischer Tod. Das rechte Seitenwandbein emporgehoben, von innen verdünnt und theilweise zerstört. An der innern Fläche der Dura mater daselbst eine *scirrhöse Geschwulst*, welche theils nach aussen, theils nach innen auf das Gehirn gedrückt hatte. Sie hing fest an der Innenfläche der Dura mater, und war unten von der Arachnoidea und Pia mater bedeckt. (*Ammon* l. c. B. V. S. 198.)

D. Spinalamaurose.

Amblyopie und Amaurose, abhängig von Tabes dorsualis, bietet so eigenthümliche Erscheinungen am Auge dar, dass man in Fällen, wo das Augenleiden zeitig auftritt, schon durch dasselbe allein zur Vermuthung, wo nicht zur Gewissheit des Grundleidens geführt wird. Immer sind beide Augen zugleich und in völlig oder beinahe gleichem Grade ergriffen; immer entwickelt sich die Abnahme der Sehkraft allmälig, und steigert sich nach Verlauf von vielen Monaten oder Jahren stetig und unaufhaltsam zur completen Amaurosis. Die weit geöffneten Augen bieten schon frühzeitig das Eigenthümliche des amaurotischen Blickes, des nicht gehörigen Fixirens der Objecte dar, und immer betrifft die Abnahme der Sehkraft die ganze Netzhaut, wird das Sehfeld in seiner ganzen Ausdehnung gleichmässig dunkler. Je weniger der Kranke sieht, desto enger sind die Pupillen; ich sah sie in einigen Fällen von nur etwa $^1/_2$‴ Durchmesser. Immer ist die vordere Kammer auffallend klein, die Linse und die Iris sind nahe an die Cornea gerückt, letztere demnach stark nach vorn gewölbt. Mydriatica, selbst in starker Dosis, sind nicht im Stande, die Pupille zu dem gewöhnlichen Grade zu erweitern. Alle Erscheinungen von Reizung, Congestion und Entzündung am Auge fehlen; die Anwendung der Loupe und des Augenspiegels sichert vor Verwechslung mit chronischer Regenbogen- oder Netzhautentzündung. Sorgfältige Untersuchung und Beobachtung des Verhaltens der Unterextremitäten beim Stehen, Gehen u. s. w., der Function der Harnblase, des Darmcanals u. s. w. geben bald Aufschluss, von wo das Augenleiden eigentlich ausgeht.

Nach *Romberg**), dem wir eine ausgezeichnet treue Schilderung

*) Lehrbuch der Nervenkrankheiten des Menschen, Berlin 1846. I. S. 799.

der Tabes dorsualis verdanken, fand sich in den Fällen, wo Amaurose vorhanden war, fast immer Atrophie des Sehnerven, des Chiasma und der Sehstreifen; auch die Thalami, einer oder beide, waren entweder geschwunden oder zeigten Veränderungen ihres Gefüges oder ihrer Farbe. „Bei einem Arzte, welcher nach heftigen Gemüthsaffecten und starken Erkältungen auf seinen Berufsreisen im 40. Jahre von Paresis der untern Extremitäten und von Amblyopie befallen, und unter zunehmenden Erscheinungen von Tabes dorsualis endlich ganz amaurotisch geworden war, fand *Froriep* in Gegenwart *Romberg's* das Rückenmark auf $^2/_3$ vom Volumen eines damit verglichenen Rückenmarkes von einem gleich alten Manne (52 Jahre) geschwunden. Die Atrophie war auf den untern Theil der hintern Stränge und Nervenwurzeln beschränkt. Die Marksubstanz der ersteren war fast ganz geschwunden, so dass sie wie durchsichtig von graugelber Farbe erschienen; die hintern Wurzeln waren des Nervenmarkes verlustig und hatten ein wässriges Aussehen.“ Speciell sind von diesem Falle die Veränderungen des Sehorganes nicht angegeben.

Ätiologie, Prognosis und Therapie dieses Augenleidens sind leider die des Rückenmarkleidens. Der Augenspiegelbefund ist zur Zeit noch unbekannt. Meine Beobachtungen dieses Leidens fallen in die früheren Jahre.

E. Sympathische Amaurose.

Es liegen verlässliche Beobachtungen von Amblyopie und Amaurose vor, wo man nicht im Stande war, anatomische Veränderungen in der Netzhaut, im Sehnerven, in den Centralorganen nachzuweisen, und wo man eine solche Veränderung auch während des Lebens schon aus dem Grunde nicht supponiren kann, weil die Sehstörung nur transitorisch auftritt, oder weil die Beseitigung der Ursache in zu kurzer Zeit auch Beseitigung der Augenaffection zur Folge hat. Man denke nur an die Störung der Sehkraft bei gewissen Affectionen sensitiver Zweige des Trigeminus, an Amblyopie und Amaurosis bei Vergiftungen, in gewissen Zeitabschnitten der Schwangerschaft u. s. w., und man wird den Gebrauch des Ausdruckes sympathische Amaurosis vorläufig wohl unentbehrlich finden. Wir müssen es spätern Forschungen überlassen, den Zusammenhang nachzuweisen. In vielen Fällen, die man bisher als zu dieser Gruppe gehörig bezeichnen konnte, wird wohl die

Ophthalmoskopie noch Aufschluss über den Sitz und die Natur des Leidens geben; ob in allen, bleibt dahingestellt. So gut als die Amaurose bestehen auch andere Neurosen, ohne dass man auf eine anatomisch nachweisbare centrale oder peripherische Veränderung der betroffenen Nerven hinweisen kann. Wir müssen uns in den einzelnen Fällen vorläufig begnügen, wenn es gelingt, die entfernteren Ursachen zu erkennen, weil dann öfters wenigstens auf empirische Weise Anhaltspunkte für das ärztlicke Handeln gewonnen werden können. Zur Erläuterung einige hieher gehörige Arten.

1. Amaurosis in Folge von Irritation im Bereiche des 1. oder 2. Astes des Trigeminus. „Es sind zahlreiche Fälle bekannt, in welchen die Exstirpation von Geschwülsten, welche mit den Zweigen des 5. Nervenpaares in Berührung standen, und das Ausziehen cariöser Zähne die Mittel gewesen sind, das Sehvermögen plötzlich herzustellen.“ *Makenzie* l. c. S. 818.

Ein gesunder Mann von mittleren Jahren consultirte Herrn *Howship* wegen einer kleinen Geschwulst auf dem Scheitel. Es war wenigstens 10 Jahre her, dass er dieselbe bemerkt hatte, und er hielt sie für die Folge eines Schlages. Sie war nie schmerzhaft gewesen, aber seit einigen Jahren wurde er von Kopfweh geplagt, welches allmälig häufiger wurde; überdiess war er seit 2 Jahren nicht im Stande, selbst die grösste und deutlichste Schrift zu lesen. Drückte man auf die Geschwulst in der Kopfhaut, so verursachte diess weder Schmerz noch irgend eine Empfindung. H. rieth zur Exstirpation, welche mittelst zweier elliptischer Schnitte durch die Bedeckungen und jenseits der Basis der Geschwulst ausgeführt wurde. Die eingeschlossene Portion Kopfhaut nebst der Geschwulst selbst wurde sodann vom Pericranium, mit welchem sie in Berührung stand, lospräparirt. Zwei kleine Gefässe wurden unterbunden, und die Bedeckungen mit Heftpflastern ziemlich aneinander gebracht. Nach 3 Wochen lösten sich die Ligaturen, und die Wunde heilte vollständig. Die Geschwulst war ein starker knorpeliger Balg gewesen, welcher in der Zellhaut unter der Cutis gesessen hatte; innen war sie mit einer gelben purulenten Flüssigkeit gefüllt, deren dicke Theile einen käseartigen Niederschlag an den Wandungen gebildet hatten. — Der Patient hatte bei der Operation nicht über 1 Unze Blut verloren, fühlte aber ganz unerwartet am folgenden Abende seinen Kopf mehr erleichtert, als viele Monate vorher. Er fand, dass sein Unwohlsein und sein Kopfschmerz von Tag zu Tag abnahmen und behauptete auch, worüber man sich einigermassen wunderte, dass sein Sehvermögen weit heller und deutlicher werde. Als die Wunde geheilt war, hatte er alle Reste des Kopfschmerzes verloren, und sein Sehvermögen hatte sich in solchem Grade gebessert, dass er jetzt abermals im Stande war, so kleine Schrift wie vor 10 Jahren zu lesen; auch ist weder der Kopfschmerz noch die Affection des Sehvermögens nach dieser Zeit wieder zurückgekehrt.

Ein Mann von 30 Jahren wurde plötzlich von heftigem Schmerze ergriffen, welcher von der linken Schläfe nach dem Auge und nach dem Antlitze auf derselben Seite

schoss, und einer Erkältung zugeschrieben wurde. Dieser Schmerz dauerte mehrere Tage, gab sich dann, kehrte aber periodisch zurück. Nach Verlauf von 2 Monaten hatten die Anfälle eine solche Heftigkeit erreicht, dass der Patient glaubte, das Auge werde aus der Höhle herausgedrängt. Da der Patient zugleich bemerkte, dass er auf diesem Auge sein Sehvermögen verloren habe, suchte er ärztliche Hilfe. Nach 6monatlicher fruchtloser Behandlung begann die linke Wange zu schwellen, und in der Nacht flossen mehrere Löffel voll blutigen Eiters zwischen der Conjunctiva und dem untern Augenlide aus. Hierauf gab sich die Geschwulst, und der Schmerz nahm ab, aber die Blindheit blieb so vollständig wie zuvor. Nach 3 Wochen fand ein ähnlicher Ausfluss statt, und während der nächsten 6 Monate kehrte er zuweilen zurück. Zu Anfang des 3. Jahres war die Affection so arg geworden, dass der Patient sich das Auge exstirpiren lassen wollte. Dr. *Galenzowski* fand die Pupille des gänzlich erblindeten Auges erweitert. Er glaubte, dass sich in der Kieferhöhle Eiter gebildet habe und sich längs des Augenhöhlenantheiles des Oberkieferknochens fortpflanzte. Diese Annahme bestimmte ihn zu genauer Untersuchung der Zähne, und diese erwies einen der Kieferhöhle entsprechenden cariösen Zahn. Dieser wurde sofort ausgezogen und man fand an seiner Wurzel einen Holzsplitter von 3‴ Länge, der wahrscheinlich von einem Zahnstocher zurückgeblieben war. Nachdem nun eine Sonde in die Kieferhöhle eingeführt und wieder herausgenommen worden war, ergossen sich einige Tropfen einer serös-purulenten Flüssigkeit, und 9 Tage nachher hatte der Patient sein Sehvermögen vollständig wieder erlangt.

Es finden sich hie und da in der Literatur verschiedene ähnliche Beobachtungen, wie die beiden vorstehenden, aus *Makenzie* l. c. S. 818 entlehnten, nur lassen viele derselben auch eine andere Deutung zu, wie namentlich die, wo Sehstörung nach Verletzungen sensitiver Zweige des Trigeminus beobachtet wurde, wovon wir schon oben gesprochen haben. In diesen beiden Fällen, wenigstens in dem *Howship*'schen kann aber kaum bezweifelt werden, dass die Amaurosis rein sympathisch war. Die Empirie wendet seit undenklichen Zeiten eine Menge Mittel im Bereiche der Ausstrahlungen der sensitiven Zweige des Trigeminus an, um Amblyopie und Amaurose zu beheben, *und gewiss nicht jederzeit ohne Erfolg.* Die meisten dieser gegen Amaurosis empfohlenen und zum Theil auch wirksamen örtlichen Reizmittel (an die Stirn, Schläfe, Bindehaut u. s. w.) können wohl nur dadurch ihre Wirksamkeit auf den Sehnerven und die Netzhaut entfalten, dass sie den Trigeminus peripherisch erregen. Es wird hier eine Sinnesnerv erregt, gleich wie in motorischen Nerven Reflexaction auf peripherische Reizung sensitiver Nerven auftritt.

Auf ähnliche Weise sind meines Erachtens wohl auch manche Fälle von *Amaurosis nach unterdrücktem Schnupfen*, von Entzündung der Schleimhaut in der Highmors-, Stirn- oder Keilbeinshöhle zu erklären, jene Fälle natürlich abgerechnet, wo gleichzeitig entzündliche Processe

im Auge, in der Orbita oder in der Schädelhöhle bestehen. Es verdient der Zustand der Schleimhaut in diesen Höhlen die volle Aufmerksamkeit des Arztes bei Amaurosen unbekannten Ursprunges gewiss in eben so hohem Grade, als der Zustand der Cutis und der übrigen Gebilde, in welchen die sensitiven Zweige des Trigeminus ausstrahlen. Der günstige Erfolg bezüglich der Sehstörung, welcher durch die Behandlung der in Rede stehenden Schleimhautpartien erzielt wurde, dürfte zugleich als Beweis für ein bloss sympathisches Mitleiden des Sehnerven zu betrachten sein.

Wahrscheinlich gehört hieher auch jene Form von Amaurosis, welche sich auf dem einen Auge entwickelt, *wenn das andere durch heftige Entzündung und Eiterung verloren gegangen ist.* (Vgl. Iritis und Chorioiditis.) Die starke Erweiterung der Pupille und der Mangel aller entzündlichen Erscheinungen am Auge schon zu Anfang der allmälig und unaufhaltsam erfolgenden Erblindung macht diess wahrscheinlich; doch fehlen einerseits noch Untersuchungen mit dem Augenspiegel, andererseits noch genaue mikroskopische Zergliederungen des Seh- und der Ciliarnerven in solchen Fällen.

2. **Amaurosis in Folge abnormer Zustände der Verdauungsorgane** (Würmer, Gastricismen, Fäcalmassenanhäufung u. dgl.). Was bei 1. der Trigeminus, ist bei 2. vielleicht der Sympathicus, während in andern Fällen die Unterleibsaffection wahrscheinlich dadurch Sehstörung bewirkt, dass sie Hyperämie oder Entzündung in den Centralorganen oder im Bulbus veranlasst. *Amaurosis in Folge von Würmern* dürfte bei weitem nicht so häufig vorkommen, als man in früheren Zeiten anzunehmen pflegte; doch liegen keine hinreichenden Gründe vor, dieses Moment als Ursache von Amaurosis in vornhinein in Abrede zu stellen, spricht im Gegentheile die Analogie mit andern nervösen Zufällen als Symptomen von Helminthen, besonders bei Taenia, nebst mehr weniger verlässlichen Beobachtungen dafür. Auf eine gewisse Eigenthümlichkeit der Symptome am Auge, welche man sonst wohl der Amaurosis ex helminthiasi zuschrieb, dürfte indess kein Gewicht zu legen sein, da derselbe Symptomencomplex auch anderweitig bedingt sein kann; ja es darf selbst der Abgang von Würmern (Theilen davon) noch nicht als sicheres Moment zu der Annahme leiten, dass in einem gegebenen Falle die Sehstörung durch Würmer im Darmcanale bedingt sei, weil immer noch der Fall denkbar ist, dass trotz jener Anwesenheit von Entozoen die Amaurosis durch Hirntuberkel, Hydrocephalus

u. s. w., oder durch krankhafte Processe im Bulbus (z. B. Cysticercus, Retinitis u. dergl.) bedingt werde. Es wird daher, ehe man eine rigorose anthelminthische Behandlung gegen Amaurosis einleitet, jederzeit nothwendig sein, nicht nur dass der Abgang von Würmern wirklich beobachtet wurde, sondern auch, dass man mindestens gute Gründe hat, anderweitige Ursachen der Sehstörung als nicht vorhanden anzunehmen. — Auch für die sogenannte *gastrische Amaurosis* gibt es keine pathognomonischen Erscheinungen am Auge selbst, und kann die Diagnosis gleichfalls nur unter Berücksichtigung *aller* Momente mit mehr weniger Wahrscheinlichkeit gestellt werden. — Dasselbe gilt von der Sehstörung in Folge angehäufter Fäcalmassen im Dickdarme (*amaurosis e viscerum obstructione*), bei welcher übrigens, so wie bei der vorhergehenden Art, alle Sorgfalt anzuwenden ist, dass man nicht die Wirkung oder das Coëxistens (die Indigestion und Obstipation in Folge von Erkrankung der Centralorgane) für die Ursache annehme.

Eine besondere Erwähnung verdient hier wohl die *Hemiopie,* welche beinahe in allen Fällen, die ich bei verschiedenen Autoren notirt fand oder selbst beobachtete, mit Störungen in den Unterleibsorganen, nicht aber mit nachweisbaren Veränderungen in den Centralorganen oder im Auge selbst, zusammenvorkam. Vergl. das in den physiologischen Bemerkungen S. 54 f. hierüber Gesagte. Schon das momentane Auftreten und Wiederverschwinden der Anfälle von Hemiopie lässt kaum eine andere Deutung zu, als dass hier eine rein sympathische Einwirkung zu Grunde liege und das Auftreten nach Diätfehlern, nach Gemüthsaffecten bei hysterischen, hypochondrischen, übermässig reizbaren Individuen ist gewiss geeignet, dieser Deutung vor allen andern Wahrscheinlichkeit zu verschaffen.

3. **Amaurosis in Folge von Affectionen des Uterus,** namentlich in den ersten Monaten der Schwangerschaft, scheint bisweilen bloss auf einem sympathischen (durch die Nerven vermittelten) Leiden des Sehnerven zu beruhen. Nach Beobachtungen von *Sennert, Beer* u. A. tritt Amaurosis bisweilen gleich zu Anfang der Schwangerschaft auf, und verschwindet dann wieder von selbst. In einem von *Beer* beobachteten Falle stellte sich Amaurosis in drei nach einander folgenden Schwangerschaften bald nach der Conception ein, verschwand nach der Entbindung das 1. und 2., nicht aber das 3. Mal. Dieser letztere Umstand erregt Verdacht, ob hier der Amaurosis nicht ein directes Leiden im Sehnerven oder im Gehirne zu Grunde gelegen sei, welches durch

die Gravidität jedesmal gesteigert wurde, bis es endlich bleibende Erblindung zur Folge hatte. *Beer* bemerkt übrigens ausdrücklich, dass man jene Amaurose, welche bei Schwangern oft nach und nach und meistens erst gegen das Ende der Schwangerschaft und bei der Entbindung entsteht, nicht hieher rechnen dürfe, indem diese, wie schon *Morgagni* bemerkt, offenbar durch Anhäufung des Blutes im Kopfe und in den Augen veranlasst werde. Er betrachtet die Amaurosis von Schwangerschaft in der ersten Zeit als eine Art *Idiosynkrasie*, und erwähnt in einer Anmerkung, dass „er eine Frau gesehen habe, welche, so oft sie Chocolade trank, sich heftig erbrechen musste, und auf einige Stunden stockblind war; das Gesicht kam sogleich wieder, sobald die Neigung zum Erbrechen verschwand. Ich hielt diesen Zufall für eine Folge der Anstrengung beim Brechen; da ich aber bei andern Gelegenheiten die Kranke erbrechen sah, ohne dass sich dieser Zufall ereignete, so untersagte ich die Chocolade, und seither blieb der Anfall auch ganz aus.“ (l. c. 1792 S. 44.)

4. **Amaurosis in Folge von Giften.** Ob der von *Beer* angeschuldigte Missbrauch *bitterer Mittel* (Quassia, Centaureum, Cichoreum und dergl.) Amaurosis bedinge, möchte wohl noch weiterer Bestätigung bedürfen, da trotz des Fortbestandes solchen Missbrauches in späteren Zeiten weiter keine derartigen Beobachtungen gemacht worden zu sein scheinen.*) Dasselbe gilt meines Erachtens auch vom *Tabak*, welchem *Makenzie* eine direct nachtheilige Einwirkung auf die Sehkraft zuzuschreiben geneigt ist, während *Beer* das Vorkommen von Amaurosis bei Tabakrauchern von dem Speichelverluste ableiten will. Letzterer gedenkt u. A. eines Falles bei Amaurosis von einer alten Frau, welche täglich 4 Loth Tabak zu schnupfen pflegte. Exacte Beobachtungen liegen keine vor. Belladonna, Hyoscyamus und Datura stramonium wirken specifisch auf die Ciliar-, nicht aber auf die Sehnerven; sie bewirken nur Mydriasis, nicht aber Amaurosis, es sei denn nach innerlichem Gebrauche, durch Hyperämie der Centralorgane. Ebenso dürften wohl auch andere Narcotica nur durch active oder passive Hirnhyperämie und durch Depression der Hirnthätigkeit überhaupt wirken. *Beer* erzählt, dass er selbst im Jahre 1804 in Folge einer zufälligen Vergiftung mit Opium durch mehrere Stunden ausser Stand gesetzt blieb, die ihn umgebenden Objecte zu erkennen. Sicher gestellt und höchst

*) Die Erscheinungen nach übermässigen Gaben von Chinin, als: Ohrensausen, Schwindel, Schwerhörigkeit, Verminderung der Sehkraft u. s. w. sind wohl durch Hyperämie in der Schädelhöhle bedingt.

wahrscheinlich specifisch ist die lähmende Einwirkung des Bleies auf die Sehkraft. Die *Amaurosis durch Bleivergiftung* tritt nach *Guépin**) bald allein, i. e. noch vor Entwickelung der übrigen Erscheinungen der Bleivergiftung, und zwar allmälig auf, bald rasch mit den gewöhnlichen Zufällen der Bleikolik und auch mit Hirnzufällen. Man findet nebst mehr weniger hochgradiger und completer Sehstörung die Pupillen sehr stark erweitert, die durchsichtigen Medien normal, weder Schmerzen noch abnorme Injection an den Augen. Bei Anwendung der gegen die Intoxication angezeigten Behandlung verschwindet diese Amaurosis (nach *Guépin* und *Deval*) leicht und in wenig Tagen, bisweilen selbst in einigen Stunden.

5. **Amaurosis als Symptom allgemeiner Erschöpfung und Entkräftung** lässt sich gleichfalls rücksichtlich ihrer nächsten Ursache vorläufig noch nicht genauer bestimmen. Es liegen verlässliche Beobachtungen vor, wo man starken Blutverlust, erschöpfende Diarrhöe, Speichelfluss, widernatürlichen Samenfluss, zu langes Säugen, anhaltendes Fasten, Kummer und Nahrungssorgen, Typhus u. dergl. als die entfernteren Ursachen von Amblyopie oder Amaurosis annehmen musste. Der Beweis dafür wurde dadurch geliefert, dass die Sehstörung unmittelbar nach einem der genannten Momente auftrat, durch Beseitigung desselben allein oder doch unter Beihilfe roborirender Behandlung behoben wurde, und wohl auch nach Wiederkehr solcher Momente neuerdings auftrat. Fälle, wo während oder unmittelbar nach starken Aderlässen Amaurosis eintrat, scheinen in früheren Zeiten oft vorgekommen zu sein, und finden sich zahlreich in *Trnka de Krzowitz* historia amauroseos aufgeführt. Unter den spontanen Blutverlusten sind es besonders die Metrorrhagien, nach welchen Amaurosis temporär oder bleibend beobachtet wurde. *Carron du Villards* erzählt von einer Frau mit Gebärmutterkrebs, welche nach jeder Blutung durch 8—10 Tage blind wurde, und zuletzt, einige Wochen vor dem Tode, blind blieb. In einem von mir beobachteten Falle erfolgte die Erblindung successiv nach mehrmals wiederholter Metrorrhagie in Zeit von 6 Tagen und blieb die der Anämie entgegen gestellte Behandlung fruchtlos, obwohl ich weder an der Netzhaut (bei sehr oft und zu verschiedenen Zeiten — im Verlaufe eines Jahres — wiederholter Ophthalmoskopie) noch in den Centralorganen ein Leiden objectiv nachzuweisen vermochte. Die Pupillen waren gleich von Anfang an starr und auffallend erweitert.

*) Annales d'oculist. par Fl. Cunier 1847. T. XV.

Es muss jedoch noch hervorgehoben werden, dass nach den obengenannten und ähnlichen schädlichen Einflüssen weit häufiger bloss Schwächung der Accommodationsthätigkeit als wirkliche Amblyopie und Amaurosis beobachtet wird, ein Zustand, der in früheren Zeiten gewöhnlich als Amblyopie oder Hebetudo visus aufgefasst wurde. (Siehe später: Krankheiten der Muskeln.) Ebenso muss noch ausdrücklich bemerkt werden, dass jene Fälle nicht hieher gehören, wo sich bei Individuen, die durch deprimirende Einflüsse in der Ernährung sehr herabgekommen sind, allmälig schleichende Entzündung in der Netz-, Ader- oder Regenbogenhaut entwickelt, wie z. B. in den von *Makenzie* nach dem Hungertyphus beobachteten Fällen von Erblindung. (Vergl. Iritis chronica im 2. Bande.)

IX. Buch.

Die Organe der Bewegung und der Accommodation.

A. Anatomisch-physiologische Bemerkungen.

Der Bulbus eines Erwachsenen *misst* vom vordern bis zum hintern Pole 10,5‴—11‴ (äussere Augen- oder Sehachse), vom Centrum der Descemetschen Haut bis zur Macula lutea 9,5‴—10‴ (innere Augenachse), im Äquator von aussen nach innen meistens eben so viel wie in der äussern Augenachse (horizontaler Querdurchmesser), von oben nach unten dagegen selten eben so viel, meistens $^1/_2$‴, selbst 1‴ weniger (verticaler Querdurchmesser.) Doch gibt es auch Bulbi, an denen der verticale Äquatorialdurchmesser grösser ist, als der horizontale, ohne dass man dieses Verhältniss zu irgend einem Momente in Beziehung bringen kann. Er stellt demnach nicht sowohl eine Kugel, als vielmehr ein Ellipsoid dar, und erscheint überdiess da, wo sich die M. recti anlegen und inseriren, mehr weniger abgeplattet oder flach gedrückt, so dass eigentlich die schrägen Querdurchmesser (von oben-aussen nach innen-unten, besonders aber der von oben-innen nach unten-aussen) die grössten sind.

Er *liegt* oder schwebt als ein ohngefähr 120—130 Gran schwerer Körper frei im Eingange der Orbita, nirgends fest an's Knochengerüst geheftet, ringsum von weichen, nachgiebigen, elastisch-dehn- und drückbaren und von muskulösen Gebilden umgeben, und dennoch seine Lage mit einer gewissen Beharrlichkeit behauptend. Von Natur aus bald tiefer, bald flacher liegend, tritt er momentan bei erhöhtem Gefässturgor stärker hervor, bei reichlichem Säfteverluste (Hämorrhagie, Diarrhöe u. dgl.) merklich zurück, wogegen mechanische Hyperämie in dem re-

trobulbären Fettpolster mehr eine habituelle stärkere Vorlagerung (Glotzauge), starke Abmagerung aber ein mehr weniger auffallendes Zurücksinken in die Orbita (Hohlauge) bewirkt. Durch die Muskeln scheint eine Veränderung der Lage des Bulbus in toto nicht bewerkstelligt, vielmehr gerade das Balancement in loco vermittelt zu werden (Antagonismus zwischen den geraden und schiefen); nur heftige Contraction des M. orbicul. palp. vermag den Bulbus etwas rückwärts zu drängen. Von der Veränderung der Lage des Bulbus bei Strabismus, Luscitas u. dgl. wird weiter unten die Rede sein. — Als mittlere Lage in Bezug auf die Tiefe kann jene bezeichnet werden, wo eine gerade Linie, vom obern zum untern Augenhöhlenrande gezogen, gleich einer Tangente das an den Bulbus angeschmiegte obere Lid berührt, während eine gerade Linie, von der Insertion des äussern Augenlidbandes zur Insertion des innern Augenlidbandes gezogen, den gerade nach vorn gerichteten Bulbus etwas hinter der Anheftungslinie des M. rect. externus und internus durchbohren und knapp hinter der Linse vorbeistreichen würde. — Der Abstand des hintern Poles vom vordern Umfange des Foramen opticum beträgt im Mittel 1″. Der Abstand vom obern Orbitalrande beträgt circa 3‴, vom untern etwa 2—2½‴; ebenso ist der Abstand vom äussern Orbitalrande jederzeit merklich (um 2‴) grösser, als der vom innern. (Der Eingang der Orbita misst von oben nach unten circa 15‴, von aussen nach innen circa 18‴.)

Unter ihm liegen, abgesehen vom Orbitalfette, der untere gerade und schiefe Augenmuskel, welche ihn, bei einem gewissen Grade von Spannung sämmtlicher Muskeln, gleichsam tragen oder stützen; über ihm liegt zunächst die Sehne des Musc. obliquus superior, dann der M. rectus superior und der M. levator palp. superioris, überdiess gegen die Schläfe hin die untere und obere Thränendrüse, gegen die Nase hin die Rolle des M. obliquus superior, von welcher eine Art Sehnenscheide oder zellig fibröses Gewebe zur Tunica vaginalis bulbi herabsteigt, in dieselbe pinselförmig ausstrahlt, und gewissermassen als lockeres Aufhängeband des Bulbus betrachtet werden kann. Dieses ziemlich feste, jedoch elastisch-dehnbare Gewebe verschmilzt nicht nur mit der Tunica vaginalis bulbi, sondern auch mit der Scheide des Musc. rectus superior, und erschwert dessen Durchschneidung, wenn man den Schnitt nicht knapp durch dessen Insertion am Bulbus führt. Will man die Sehne des Obl. sup. von der Rolle bis zum Bulbus präpariren, so muss man dieses Gewebe, welches nächst der Rolle eine förmliche Schneide bildet, aufschlitzen; nächst dem Bulbus tritt dann die dünne Sehne aus demselben heraus, um zwischen dem Rectus super. und dem

Bulbus durch die Tunica vaginalis bulbi an die Sclera zu gelangen. — An der Schläfeseite bedeckt ihn der Musc. rectus externus und gleich darüber ein Theil der Thränendrüse, an der Nasenseite dagegen der M. rectus internus. Auch hier findet man eine Art lockerer Befestigung des Bulbus an den Orbitalrand, indem sowohl am äussern als am innern Augenwinkel noch eine Strecke rückwärts vom Augenlidbande ein zellig-fibröses Gewebe von der Periorbita zum Bulbus hinüberstreicht, und sich mit der Tunica vaginalis bulbi und deren Fortsätzen (zu den Muskeln und zu den Augenlidern) verbindet, während sonst ringsum der Raum zwischen den Augenmuskeln und der Periorbita einfach mit Fettgewebe ausgepolstert erscheint. Durch diese zellig-fibrösen Fortsätze zur Beinhaut ist eigentlich das Gehäuse des Bulbus, die Tunica vaginalis, und somit auch der Bulbus selbst bis zu einem gewissen Grade in seiner Lage gesichert, ohne dass der Bulbus heftigen Erschütterungen (z. B. beim Springen, Reiten u. dgl.) ausgesetzt wird. — Die Spalte, welche die innig an ihn angeschmiegten und gewölbt über ihn verlaufenden, weil innen und aussen an den tiefer gelegenen Orbitalrand gehefteten Lider zwischen sich lassen, und welche bald enger bald weiter geschlitzt erscheint, ist jederzeit noch etwas enger, als dass der Bulbus frei durchschlüpfen könnte; es bedarf selbst nach Durchschneidung des Opticus und der Muskeln einer gewissen Gewalt, ihn durch diesen Isthmus heraus zu zwängen und ebenso, ihn durch denselben wieder zu reponiren. — In seinem hintern Umfang inseriren sich nebst dem Opticus die Enden der Musc. obliqui (in dem Zwischenraume zwischen dem Rectus super. und externus), im übrigen umgibt ihn daselbst das Orbitalfett, auf dessen eminente Zusammendrückbarkeit und Elasticität wir schon bei den anatom. Bemerkungen über den Sehnerven aufmerksam gemacht haben.

Die vier geraden Augenmuskeln entspringen sämmtlich am Umfange des Sehnervenloches, welches nächst der Spitze der Orbita schief durch die innere Wandung derselben heraustritt, und zwar in dem Winkel, wo die obere Wand der Orbita an die innere stösst. Denkt man sich den Kopf in aufrechter Haltung, so würde eine Nadel, 2—3‴ über dem innern Augenlidbande eingestossen, und einerseits horizontal, andererseits parallel zur verticalen Medianebene des Kopfes (also längs der innern Wandung der Orbita) fortgeführt, über 1½″ (meistens 1¾″) tief eingedrungen sein müssen, ehe sie den Opticus bei seinem Austritte aus dem Foramen opticum träfe. Die Entfernung der äussern Lidcommissur vom Sehnervenloche ist nahezu dieselbe, weil der äussere Orbitalrand weiter rückwärts liegt, als der innere. Kennt man nun die

Lage des Bulbus am Eingange in die Orbita und die Insertionslinien der geraden Augenmuskeln am Bulbus selbst, so kennt man auch ihre Länge, da sie bis zum grössten Umfange des Bulbus geradlinig verlaufen, und es ergibt sich von selbst, da der Bulbus der innern Wandung etwas näher liegt und die Pupille nach vorn gerichtet ist, dass, wenn der R. internus $1^1/_2$″ lang ist, ihm der ziemlich horizontal nach vorn verlaufende R. superior an Länge ohngefähr gleich kommt, der ziemlich stark abwärts abweichende inferior 1—2‴, und der am weitesten hinten entspringende und am stärksten nach aussen abweichende R. externus mindestens 3‴ länger ist. Rücksichtlich der Dicke steht der R. internus oben an, dann folgt der externus, dann der inferior, zuletzt der superior, ein Verhältniss, welches wohl mit dem Überwiegen der Function im Einklange steht, da der superior relativ am wenigsten in Anspruch genommen wird.

Die Recti *inseriren sich in die Sclera* mit kurzen, aber breiten und dünnen Sehnen rings um die Cornea in einer Entfernung vom Rande derselben, welche im Mittel auf 3‴ angeschlagen werden kann. Die Sehnen sind im Allgemeinen $3^1/_2$‴—4‴ breit, die des externus um $^1/_2$‴ schmäler, dagegen aber auch die längste. Die Insertionslinien sind flach bogenförmig geschweift, in der Mitte weiter nach vorn reichend, als zu beiden Seiten. Der Scheitel oder Mittelpunkt dieser Insertionslinie liegt beim internus höchstens $2^1/_2$‴, beim externus mindestens 3‴ vom Rande der Cornea entfernt. Beim superior und inferior steht dieser Mittelpunkt fast constant 3‴ vom Hornhautrande ab (in der Richtung eines Meridianes, den man sich vom Centrum der Cornea durch diesen Mittelpunkt zum hintern Pole gezogen denkt), während das innere Ende der Insertionslinie der Cornea fast um 1‴ näher liegt als das äussere. Die Mittelpunkte der Insertionslinien des in- und externus liegen im horizontalen Meridiane, ebenso der des superior im verticalen, der des inferior weicht jedoch um beiläufig $^1/_2$‴ nach der Nase zu von letzterem ab. Ein Reifen, durch diese Mittelpunkte um den vordern Umfang des Bulbus gelegt, würde im verticalen Durchmesser etwa 8‴, im horizontalen etwa 9‴ messen, wenn ein Reifen um den grössten Umfang des Bulbus (Äquator) gelegt, vertical 10—$10^1/_2$‴, horizontal $10^1/_2$—11‴ messen würde. Dieser Reifen, durch die Insertionslinien gezeichnet, fällt nahezu mit dem hintern Ende des Corpus ciliare (an der Innenfläche) zusammen, und verläuft ohngefähr in der Mitte zwischen dem Aequator bulbi und dem Hornhautrande.

Diese Verhältnisse suchte ich so gut sich's bei einer einfachen schematischen Planzeichnung thun liess, durch die beistehende Figur anschaulich zu machen. Sie müssen

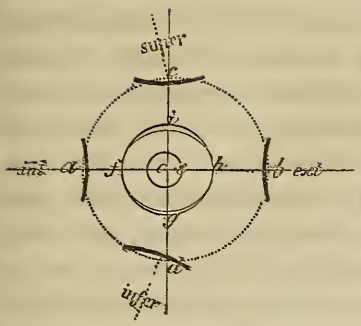

nicht nur bei den Betrachtungen über die Function der Augenmuskeln wohl erwogen werden, sie sind auch von grossem praktischen Werthe bei der zu therapeutischen Zwecken nöthigen Muskeldurchschneidung. Die geraden Linien *ab* und *cd* stehen senkrecht auf einander und schneiden sich in *o*, dem Mittelpunkte der Hornhaut *fghi*; der punktirte Kreis *abcd* ist um den Punkt *e*, $^1/_2$‴ auswärts von *o* beschrieben. Die Mittelpunkte der gesehweiften Insertionslinien des in- und externus liegen im horizontalen Durchmesser *ab*, der Mittelpunkt der Insertionslinie vom superior *c* fällt in den verticalen Durchmesser, der vom inferior dagegen etwa $^1/_2$‴ einwärts davon, d. h. der internus und der inferior liegen einander näher, als die übrigen Muskeln. Wenn ich an gefrorenen Köpfen mit einer feinen Säge einen Durchschnitt durch die Mittelpunkte der Insertionslinien des superior und inferior bis zu ihrem Ursprunge am Sehnervenloche führen, also diese Muskeln ihrer ganzen Länge nach halbiren wollte, so dürfte derselbe an der Gesichtsfläche nicht vertieal herablaufen, sondern es müsste der untere Orbitalrand näher an der Nase durchschnitten werden, als der obere (etwa um 2‴). Während in obiger Figur die Breite der Sehnen, ihre Entfernung vom Hornhautrande und ihre relative Lage zu diesem durch die dicken Linien bezeichnet wurden, mussten ihre gegenseitigen Abstände von einander oder ihre Zwischenräume wegen der horizontalen Projection beinahe um das Doppelte zu gross ausfallen.

Indem die geraden Augenmuskeln von der Spitze der Orbita divergirend vorwärts treten, verlaufen sie ausserhalb der Tunica vaginalis bulbi und sind, so wie hinten vom Opticus, so vorn vom Bulbus durch das Orbitalfett geschieden. Erst vom Aequator bulbi an schmiegen sie sich an denselben an, liegen jedoch noch immer ausserhalb der Scheidenhaut, welche sie erst knapp vor ihrer Insertion so schräg durchbohren, dass sie eine kurze Strecke in (nicht innerhalb) derselben verlaufen, daher einen Überzug von ihr erhalten, welcher mit dem Perimysium musc. ein Continuum bildet. Nur die bald mehr bald weniger kurzen sehnigen Enden der Recti liegen bereits innerhalb der Scheidenhaut, welche sich über denselben nach vorn fortsetzt, um sich im Verein mit der darüber befindlichen Tunica conjunctiva am Rande der Hornhaut anzuheften. Wenn Einige meinten, dass die sehnigen Enden der Recti mit ihren Seitenrändern bogenförmig unter einander zusammenhängen, so hatten sie wohl die Tunica vaginalis bulbi vor Augen, welche allerdings eine gewisse Verbindung der Muskelsehnen unter einander vermittelt (seitliche Invagination). Wird die Sehne eines Rectus durchschnitten, dann ist es eben diese Invagination, dieser namentlich an den Seitenrändern noch unverändert fortbestehende Zusammenhang mit der Scheidenhaut, welcher den Muskel noch bis zu einem gewissen Grade an den Bulbus bindet. Die Angabe, dass die Recti noch

hinter der Einpflanzung ihrer Sehnenfasern in die Sclera, welche allerdings nicht in einer mathematischen Linie stattfindet, sondern oft noch Nebenausläufer zeigt, durch kurzen Zellstoff straff angeheftet sei, und zwar bis zum Aequator bulbi, ist ebenso unrichtig, als wenn man eine solche Anheftung von der Tunica vaginalis behaupten wollte. Hat man die Binde- und Scheidenhaut in einer den Muskelinsertionslinien entsprechenden Kreislinie, und hierauf auch die Muskelsehnen selbst mit möglichster Schonung aller übrigen Verbindungen durchschnitten — wie bei der Exstirpatio bulbi nach *Bonnet* — so kann man mit einem dünnen Scalpellhefte den Bulbus aus einer innen ganz glatten Schale lösen, welche nur im hintern Umfange noch durch die M. obliqui und den N. opticus mit demselben zusammenhängt (rings um den Opticus noch durch die Ciliarnerven und hintern Ciliargefässe). Nichts ist leichter, als sich davon zu überzeugen, dass der Muskelbauch selbst bis gegen den Äquator hin — an seiner Innenfläche von einer ganz glatten Membran — der Scheidenhaut — überzogen ist.

Die Conjunctiva bulbi erstreckt sich am obern und untern Umfange des Bulbus noch circa $1^1/_2'''$, am innern und äussern noch mindestens $2'''$ über die Muskelenden rückwärts, und man kann besonders bei etwas flacher liegenden Augen sehr leicht die Muskelfasern des in- und externus durch die Binde- und Scheidenhaut durchscheinen sehen; dass man den silberartigen Glanz der Sehnen nicht sieht, kann als Beweis dienen dafür, dass sie nicht bloss durch die durchsichtige Binde-, sondern auch durch die bloss durchscheinende Scheidenhaut gedeckt sind. Die Lage der Muskeln lässt sich übrigens leicht nach den gleichfalls von der Scheidenhaut gedeckten vordern Ciliargefässen erkennen, welche aus den Muskelbäuchen heraus unter die Scheiden- und Bindehaut treten, ein Merkmal, welches sich bei der Myotomie besonders dann als sehr schätzbar erweist, wenn der Patient das Auge stark verdreht.

Die fixen Punkte der beiden schiefen Augenmuskeln liegen an der Basis orbitae, also den fixen Punkten der Recti entgegengesetzt. Über die Lage der Rolle, durch welche der vom Sehnervenloche herkommende *Obliquus superior* mit seiner dünnen und glatten Sehne verläuft, kann man sich leicht unterrichten, wenn man einen Finger knapp hinter dem Eingange der Orbita gegen den innersten Theil der obern Orbitalwand drückt. Von hier steigt die runde Sehne in der oben beschriebenen Scheide nach hinten und aussen herab, wird vor ihrem Eintritte zwischen den Rectus superior und den Bulbus flach und fächerartig, dringt dann durch die Scheidenhaut, und verschmilzt mit der Selerotica in

einer gegen 3‴ langen Bogenlinie, deren Convexität nach hinten und aussen sieht, deren inneres Ende etwas weiter hinten liegt und vom N. opticus 3½—4‴ absteht, während der Abstand des äussern (mehr nach vorn gelegenen) Endes vom Opticus 6—7‴ beträgt. — Der *Obliquus inferior* entspringt vom Orbitalrande des Oberkiefers unmittelbar nach aussen vom Thränensacke, läuft von da zwischen dem Orbitalfett über dem Boden der Augenhöhle aus- und ein wenig ab- und rückwärts, bis er unter den Rectus inferior zu liegen kommt, wo er sich ohngefähr 3‴ hinter dem Orbitalrande befindet. An der Kreuzungsstelle mit dem R. inferior hängt er mit der Scheide desselben durch ein zellig-fibröses Gewebe zusammen, jenseits dessen er seine Richtung ändert, indem er sich nicht nur stark aufwärts, sondern auch merklich rückwärts krümmt, um dann an der Schläfeseite des Bulbus, unmittelbar an dessen Scheidenhaut anliegend, zwischen dieser und dem Rectus externus zum hintern und obern Umfange des Bulbus zu gelangen. Sein an Dicke beinahe den Rectis gleichkommender Muskelbauch wird zwischen dem R. externus und Bulbus auffallend breit und dünn, durchdringt die Scheidenhaut in der Gegend des obern Randes des R. externus, und inserirt sich mit unmerklich kurzen Sehnenfasern in die Sclera in einer mindestens 5‴ langen Bogenlinie, deren Convexität nach oben und vorn gerichtet ist, und deren vorderes Ende etwa 7‴ vom Opticus absteht, während das hintere etwa 2—3‴ davon entfernt ist.

Während sich durch die Mittelpunkte der Insertions- und Ursprungsstellen des R. superior und inferior einerseits, und durch die gleichen Punkte des R. internus und externus andererseits bequem eine Ebene legen lässt, wovon die letztere so ziemlich durch die Mitte der Pupille, die erstere aber daneben (an der Nasenseite) vorbeistreicht, lässt sich für die Sehne des Obliquus superior und für den Muskelbauch des Obliquus inferior durchaus keine solche Ebene finden. Es war diess wenigstens an Chromsäurepräparaten sowohl als an festgefrornen Köpfen durchaus unmöglich, und eine aufmerksame Vergleichung des Verlaufes liess auch weiter keine Hoffnung auf eine solche Möglichkeit aufkommen.*) Gibt es aber keine gemeinschaftliche Ebene für die Obliqui,

*) *Ruete*, Lehrbuch der Ophth. 2. Aufl. S. 34 sagt: „Geht man in der Richtung, welche die Sehne des Obl. superior von der Trochlea bis zur Insertion am Bulbus verfolgt, weiter nach unten und hinten, so trifft man etwas über dem obern Rande des R. externus auf die Insertion des Obl. inferior. Von der Insertion setzt sich die Sehne dieses Muskels schräg nach unten und vorn in derselben Richtung, wie die Sehne des Obl. superior, aber in umgekehrter Ordnung nach unten und vorn in den Muskel fort, der, unter den R. inferior liegend, vom Boden der Orbita, nahe dem Ausgange zwischen dem Canalis infraorbitalis und dem Thränenbein entspringt. Zieht man vom Ursprunge des Obl. inferior eine Linie aufwärts bis zur Trochlea, von dieser bis zur Insertion der Sehne des Obl. superior, und von da zur Insertion des Obl. inferior bis zu seinem Ursprunge, so beschreibt man eine ziemlich regelmässige Ellipse. Der Durchmesser des Auges, welcher normal zu der Ebene dieser Ellipse steht, ist die Drehungsachse für die M. obliqui.“ Ich bin nach meinen Untersuchungen durchaus nicht im Stande, für die beiden Obliqui eine gemeinschaftliche Ebene zu finden, welche zugleich, wie *Ruete* will, durch den Drehpunkt des Auges ginge.“

dann gibt es meines Erachtens auch keine gemeinschaftliche Achse, um welche die Obliqui den Bulbus drehen könnten, sondern es muss, nachdem die Unverrückbarkeit des Drehpunktes des Bulbus anderweitig constatirt ist, für jeden Obliquus für sich erst die Achse gesucht werden, um welche er den Bulbus zu drehen vermag. So wie der Obl. superior in der Rolle unter einem spitzigen Winkel umbiegt, nimmt auch der Obl. inferior nach dem Durchgange durch die zellig-fibröse Masse, welche ihn an den R. inferior heftet, eine andere Richtung an, wenn gleich unter einem sehr stumpfen Winkel. Wird die erste Portion des Obl. inferior (vom Ursprunge bis zum R. inferior) durch eine Durchschnittsebene in eine vordere und hintere Hälfte getrennt, so liegt die zweite Hälfte jederzeit hinter dieser Durchschnittsebene, und wird der Schnitt so geführt, dass er diese halbirt, so trifft dieser Durchschnitt auch niemals mit dem Verlaufe der Sehne des Obl. superior zusammen. Der Obl. inferior bietet demnach eine doppelte Krümmung dar, einmal nach der Fläche (die Concavität zum Bulbus gerichtet), und das andere Mal nach den Rändern (die Concavität rückwärts gerichtet). — Denkt man sich den Bulbus durch den Äquator in eine vordere und hintere Hälfte getrennt, so liegen die Insertionslinien beider Obliqui in der hintern Hälfte, doch so, dass die vordern Enden der Insertionslinien nur wenig vom Äquator abstehen. Denkt man sich den Bulbus in eine äussere und innere Hälfte geschieden (mittelst eines Meridians durch den vordern und hintern Pol), so liegen die Insertionslinien in der äussern Hälfte, doch so, dass die des Obl. superior nahe an den Meridian fällt. Denkt man sich endlich den Bulbus in eine obere und untere Hälfte getheilt, so fallen die beiden Insertionslinien in die obere Hälfte, doch so, dass die des Obl. inferior nur mit ihrer grössern hintern Hälfte in die obere Hemisphäre fällt. Die Mittelpunkte der Insertionslinien der beiden Obliqui liegen demnach in dem hintern, äussern u. obern Viertel des Bulbus, und sind von einander nur ungefähr 4‴ weit entfernt. Ihre hintern Enden liegen einander etwas näher, ihre vordern beträchtlich weiter voneinander.

Die *Nerven*, welche für die Bewegungsorgane des Bulbus bestimmt sind, sind bekanntlich der 3., 4. und 6. Hirnnerv. Der N. oculomotorius versieht den R. internus, superior, inferior und den Obl. inferior (nebstdem den levator palpebrae superioris und mittelst der radix brevis des Ganglion ciliare die Iris und den Ciliarmuskel); der N. trochlearis ist für den Obl. superior, der N. abducens für den R. externus allein bestimmt. — Die *Arterien* der Muskeln des Augapfels kommen durchaus von der Art. ophthalmica, und geben nach vorn die bereits beschriebenen vordern Ciliararterien ab. Sie sind sammt und sonders viel zu dünn, als dass von ihrer Durchschneidung eine stärkere Blutung zu besorgen wäre.

Der *Oculomotorius*, welcher an der Basis encephali zwischen den Hirnschenkeln zu Tage tritt, und dann an der Seite des Türkensattels in einer Falte der harten Hirnhaut über dem Sinus cavernosus, wo er 1—2 Fädchen vom Carotidengeflecht aufnimmt, zur Fissura orbit. superior verläuft, kann mit seinen Wurzeln im Gehirne weit rückwärts verfolgt werden, nach *Sömmerring* bis fast auf die Wand der Hirnhöhlen, nach *Gall* bis unter den Pons Varoli, nach *Malacarne* kommt er vom obern Schenkel des kleinen Gehirnes und von der Seite der Valvula cerebelli, wo auch der N. trochlearis entspringt. — Der

Trochlearis s. patheticus entspringt hinter den Vierhügeln aus der markigen Querstreifung der Hirnklappe, steigt an den Schenkeln des grossen Gehirnes zur Basis cerebri hinab, und läuft in einer Falte der harten Hirnhaut über dem Sinus cavernosus zur obern Augenhöhlenspalte. — Der *N. abducens* kommt zwischen der Pyramide, Olive und dem Pons Varoli zum Vorschein, dringt hinter dem processus clinoideus posterior durch die harte Hirnhaut in den Sinus cavernosus, wo er mit Zweigen vom Sympathicus in Verbindung steht, und tritt an der äussern Seite des Oculomotorius und des Ramus I. seu ophthalmicus trigemini in die obere Augenhöhlenspalte. — Nach *Faesebeck* soll der N. oculomotorius auch zum M. obliq. superior und zum M. rectus externus feine Zweigchen senden. — Alle diese Nerven und nebstdem noch der Ram. ophth. trigemini treten durch die obere Augenhöhlenspalte in die Orbita, während die Vena ophthalmica durch die Spalte rückwärts zum Sinus cavernosus verläuft.

Die *Function* der Augenmuskeln ist eine mehrfache. Sie erhalten den Bulbus in einem gewissen Grade von Spannung, sie verlängern ihn behufs der Einrichtung fürs Erkennen naher Objecte in der Richtung der Sehachse durch seitliche Compression, und sie verändern die Stellung der Sehachsen derart, dass sie, bald mehr bald weniger zu einander geneigt, jedem beliebigen Punkte im Horopter zugewendet werden können. Dass die Netzhaut als eigentlicher Regulator ihrer Function betrachtet werden müsse, haben wir bereits S. 48 angegeben.

Jeder Muskel wird im Momente der erhöhten Contraction kürzer, dicker, und falls er gekrümmt verläuft, der geraden Richtung mehr weniger genähert. Da nun sämmtliche Recti und Obliqui (der Obl. superior von der Rolle an) bogenförmig über eine mehr weniger grosse Strecke des Bulbus verlaufen, so ist an die Spannung jedes einzelnen sowohl als aller zusammen zugleich ein gegen den Bulbus gerichteter Druck gebunden, entsprechend der Kraft, mit welcher die Spannung geschieht, und der Krümmung, welche zwischen den Anhaltspunkten stattfindet. Dieser Druck geht offenbar, da die Muskelkrümmung über den Aequator bulbi streicht, von diesem aus gegen das Centrum (Drehpunkt), so dass also bei erhöhter Muskelcontraction die Durchmesser des Bulbus im Äquator verkürzt werden müssen, wenn eine Formveränderung des Bulbus überhaupt möglich ist.

Der Bulbus enthält im normalen Zustande nicht so viel Flüssigkeit, als er seinem Lumen nach enthalten könnte. Er erhält jenen Grad von Spannung, den er darbietet, nicht durch sein Contentum allein, sondern erst unter Beihilfe der muskulösen Gebilde, welche theils in, theils ausser ihm liegen. Sein Lumen wird durch den Ciliarkörper, die Zonula Zinnii und die vordere Kapsel sammt der Krystalllinse wie durch ein Diaphragma in einen vordern und hintern Raum geschieden, wovon der erstere das Kammerwasser, der letztere den elastisch bieg-

samen Glaskörper enthält. Beide Contenta sind gleich andern Flüssigkeiten incompressibel. Das genannte Diaphragma steht nur durch die sehnige Anheftung des Ciliarmuskels an den vordersten Rand der Sclera und an den hintersten Rand der Cornea mit der Wandung des Bulbus in fester Verbindung, und diese Wandung zeigt daselbst an ihrer Aussenseite eine kreisförmige Einschnürung, indem die Cornea gleich einem Kugelsegmente von kleinerem Radius aus dem Ellipsoide, welches die Sclera darstellt, sich emporwölbt. Diese Scheidewand kann durch den an ihrer Peripherie zwischen sie und die Bulbuswandung eingeschobenen Ciliarmuskel in eine der jeweiligen äussern Muskelspannung adäquate Spannung versetzt werden, und sichert eben durch den Zug nach innen den Fortbestand jener kreisförmigen Einschnürung, mithin auch die Wölbung der Cornea, trotzdem dass, wie wir weiterhin sehen werden, der Bulbus durch die Recti und Obliqui seitlich comprimirt werden kann. Ohne eine solche Stütze von innen müsste die besondere Wölbung der Cornea gleichsam in der allgemeinen des Bulbus aufgehen.

Dass aber der Bulbus seine gewöhnliche Spannung erst durch die Beihilfe der genannten Muskel erhält, ergibt sich aus mehreren Thatsachen. Schon unmittelbar nach dem Tode, wo höchstens von vermindertem Blutgehalte, durchaus aber noch nicht von erheblichem Flüssigkeitsverlust durch Verdunstung die Rede sein kann, erscheint der Bulbus weniger gespannt, das Auge gebrochen. Lässt man einen frischen Bulbus einige Zeit in Wasser liegen, so imbibirt er in den hintern Augenraum so viel Flüssigkeit, als er überhaupt in sein Lumen aufnehmen kann, und erscheint dann hart, wie eine aufs Höchste gefüllte Blase. — Wird das genannte Diaphragma zerstört, wie bei der Reclination, so erscheint der Bulbus unmittelbar darnach, auch wenn kein Tröpfchen Contentum ausgeflossen ist, minder gespannt und bleibt (auch nach andern Staaroperationen) so lange etwas weicher, bis ein neues Diaphragma zwischen Humor aqueus und vitreus hergestellt ist und dem Ciliarmuskel von innen her die gehörige Stütze gibt. *Coccius* überzeugte sich (nach mündlicher Mittheilung) von der Verminderung der Spannung des Bulbus bei Kaninchen nach Erschlaffung der Muskeln durch Chloroformnarkose. Aus diesen Thatsachen ergibt sich auch, dass die natürliche Spannung des Bulbus nicht etwa ein Ergebniss der Elasticität der Sclera und Cornea ist, welche überhaupt, was Ausdehnbarkeit betrifft, nach vollendetem Wachsthum nicht hoch angeschlagen werden kann. Übrigens ist es eine bekannte Sache, dass der Bulbus beim Betasten im normalen Zustande bei weitem nicht hart oder prall

erscheint, wie eine vollständig gefüllte Blase, und der praktische Arzt hat so zu sagen täglich Gelegenheit, aus erhöhter Resistenz oder einer gewissen Prallheit des Bulbus auf Exsudation im hintern Augenraume (Chorioiditis, Hydrops corporis vitrei) zu schliessen.

Thatsachen, welche beweisen, dass die geraden Augenmuskeln im Verein mit den schiefen im Stande sind, bei durchbrochener oder nachgiebiger Wandung des Bulbus oder bei Verminderung seines Inhaltes (Phthisis et atrophia bulbi) einen bedeutenden Druck auf den Bulbus auszuüben, haben wir bereits im 1. Bande S. 225, 238 und 245, zum Theil auch im 2. Bande an verschiedenen Stellen angeführt. Dass aber die Recti im Verein mit den Obliquis auch im normalen Zustande einen mehr weniger starken Druck auf den Bulbus auszuüben vermögen, ergibt sich schon aus der einfachen Betrachtung der fixen und der Insertionspunkte dieser Muskeln. Diese verhalten sich zum Bulbus nicht wie Tangenten, wie noch immer behauptet wird, sondern verlaufen, noch ehe sie sich fest mit ihm verbinden, eine mehr weniger lange Strecke gekrümmt über seine grösste Wölbung am Äquator, wo die Sclera zugleich auffallend dünn ist. Wer nicht Gelegenheit hat, an hart gefrorenen Köpfen die geeigneten Durchschnitte mit einer dünnen Säge zu machen, sehe sich getreue Abbildungen an, namentlich die auf der 8. Tafel von *Sömmerring* (Abbildungen des menschl. Auges, Frankfurt a. M. 1801), und die Ziehung gerader Linien vom Ursprunge der Recti bis zu ihren Insertionsstellen beantwortet diese Frage so zu sagen von selbst. Eine seitliche Compression des Bulbus durch die Recti würde jedoch nicht möglich sein, wenn nicht die Obliqui, mit ihren fixen Punkten am Eingange der Orbita gelegen, sich am hintern und äussern Umfange des Bulbus inserirten, und dem Zuge der Recti nach hinten widerstrebend, gleichzeitig auch vermöge ihres bogenförmigen Verlaufes über die grösste Wölbung des Bulbus die comprimirende Wirkung unterstützen müssten. Die Obliqui sind ohne Zweifel Antagonisten der Recti, so fern sie die Zurückziehung des Bulbus durch letztere verhindern. Dieser Gegensatz und somit auch der daran gebundene seitliche Druck auf den Bulbus ist (mindestens im wachen Zustande) ein permanenter. Er steigt, wie wir später zeigen werden, bei der Einrichtung des Auges für nahe Objecte, und lässt sich dann, wie *Gräfe* zuerst beobachtet hat, direct an der Steigerung des Centralvenenpulses mit dem Augenspiegel nachweisen.

Die Spannung des Bulbus im normalen Zustande ist jederzeit viel zu gross, als dass eine Abplattung desselben durch das ihn hinten umfangende Fettgewebe bewirkt werden könnte, wenn es auch wirklich

möglich wäre, dass der Bulbus gegen dasselbe angedrückt werden könnte. Ein harter Körper kann durch Andrücken an einen weichen nicht abgeplattet werden. Die merkwürdig hohe Zusammendrückbarkeit und Elasticität des retrobulbären Fettgewebes ist uns ein Postulat aus der freien Beweglichkeit des Sehnerven in demselben. Vermöge dieser Eigenschaft gestattet dieses Fettgewebe ganz gewiss ein eben so leichtes und freies Rück- und Vorwärtstreten der hintern Bulbuswand, ohne welches — da ein Ausweichen der Cornea nach vorn laut Beobachtung nicht stattfindet, und die Contenta bulbi so gut als gar nicht compressibel sind — eine seitliche Compression des Bulbus durch die Recti und Obliqui nicht gedacht werden könnte. Um so viel als der Bulbus von den Seiten her comprimirt wird, um so viel oder doch nicht um viel weniger muss derselbe in der Achse verlängert werden, durch Rückwärtsweichen seiner hintern Wandung. Mehr hierüber bei der Besprechung der Accommodation, Kurz- und Weitsichtigkeit.

Das Studium der Function der einzelnen Augenmuskeln wird wesentlich erleichtert, wenn man eine alte irrige Vorstellung aufgibt, die nämlich, dass bei erhöhter Wirkung (Verkürzung) des einen die übrigen oder doch seine Antagonisten erschlafft seien, statt dass man sagen sollte, sie werden bei gleicher Spannung nur um so viel länger, als die Verkürzung des die Ablenkung vermittelnden es nach der jeweiligen Lage des Bulbus erheischt. Das Irrige dieser Vorstellung tritt scharf hervor in dem daraus consequent gefolgerten Schlusse, dass, wenn man den Muskeln überhaupt eine comprimirende Wirkung auf den Bulbus einräume, dann bei Contraction des einen und Erschlaffung der übrigen Muskeln dieselbe Erscheinung eintreten müsse, wie beim Drucke des Fingers auf eine hinter der Ora serrata gelegene Partie, nämlich subjective Lichtempfindung. Wenn aber ein Muskel, z. B. der R. externus, durch den Nerveneinfluss verkürzt wird, um das Hornhautcentrum nach seiner Seite hin zu rollen, so darf man sich nicht vorstellen, dass sein Antagonist (der R. internus) erschlafft, minder gespannt werde. Er wird diess in diesem Momente eben so wenig als alle übrigen; alle beharren in dem gleichen Grade der Spannung, nur dass, wenn wir bei obigem Beispiele bleiben, der R. internus in demselben, und der R. superior und inferior in etwas geringerem Masse länger werden, während der externus und mit ihm zugleich, nur in geringerem Masse, die beiden Obliqui kürzer werden. Der Bulbus dreht sich um den in seinem Centrum gelegenen Drehpunkt (um eine durch denselben laufende Achse) wie eine Rolle um die Spindel. Die Spannung des verkürzten Muskels und folglich auch sein Druck gegen den Bulbus ist nicht grösser als

die des länger werdenden Antagonisten, sonst könnte der Bulbus nicht in jedem Momente des Überganges von einer Stellung zur andern (vom innern zum äussern Augenwinkel) als ruhend betrachtet werden, wie er es doch offenbar ist, wenn ich z. B. diese Zeile von Anfang bis zu Ende lese. Es ist ein stetes Fortschreiten von einem Punkte zum andern, etwa so, wie wenn an einem über eine Rolle verlaufenden Seile jederseits ein gleich schweres Gewicht hängt, die Gewichte auf- und absteigen können, ohne dass die Spannung des Seiles auf der einen Seite ab-, auf der andern zunimmt, und ohne dass der Druck, den das Seil gegen den fixen Punkt der Rolle hin ausübt, auf der einen Seite grösser wäre, als auf der andern.

Jeder Bulbus für sich kann mit einem Fernrohre verglichen werden, welches für verschiedene Entfernungen eingestellt (eingeschoben oder ausgezogen), überdiess aber, in seinem Schwerpunkte befestigt, bei jeder beliebigen Einstellung oder Länge mit dem Objectivglase nach verschiedenen Richtungen (innerhalb eines gewissen Kreises) gelenkt werden kann, jedoch so, dass dabei sein Schwerpunkt immer nahezu an derselben Stelle im Raume bleibt. Man denke sich nun zwei solche für beliebige Distanzen einstellbare (accommodirbare) und um je einen fixen Punkt bewegliche Fernröhre nebeneinander auf einen z. B. 100 Fuss entfernten Punkt eingestellt und gerichtet, und in dieser Einstellung und Neigung zu einander verharrend, nach und nach auf andere, in der Horizontalen links und rechts gelegene Punkte gelenkt, so werden diese Punkte, offenbar in einer krummen Linie liegen, welche man erhält, wenn man durch die beiden fixen Punkte der Fernröhre und durch den Punkt, auf den sie ursprünglich gerichtet wurden, einen Kreis beschreibt. Die Distanz der beiden fixen Punkte der Fernröhre bildet dann eine Sehne dieses Kreises. Es können aber die beiden Fernröhre unbeschadet ihrer Einstellung und gegenseitigen Neigung zu einander nicht bloss in der Horizontalen bis zu einer gewissen Grenze links und rechts herumbewegt werden, sondern auch in der Verticalen auf- und abwärts, und der Kreuzungspunkt ihrer verlängert gedachten Achsen wird jetzt ebenfalls eine Kreislinie beschreiben. Den Radius dieses Kreises bildet aber eine gerade Linie, welche man erhält, wenn man jenen Kreuzungspunkt verbindet mit dem Mittelpunkte der Distanz zwischen den fixen Punkten der Fernröhre. Würde man nun noch unter Beobachtung derselben Bedingungen die Fernröhre so lenken, dass der Kreuzungspunkt ihrer verlängerten Achsen nach und nach auf verschiedene Punkte in den dazwischen liegenden Quadranten, z. B. links und oben oder rechts und unten u. s. w. zu liegen käme, so würden sämmt-

liche Punkte, welche jener Kreuzungspunkt nach und nach (sowohl in den horizontalen, als in den verticalen und in den schiefen oder Zwischenrichtungen) durchlaufen hat, die Oberfläche eines Sphäroides darstellen, oder gleichsam eine hohle Schale, deren Gestalt sich mathematisch bestimmen lassen würde. Diese sphäroidale Fläche oder Schale mag dem Leser einen ungefähren Begriff geben von dem, was man *Horopter* nennt. Stellen wir die Fernröhre ceteris paribus für 500 statt für 100 ein, so werden bloss die beschriebenen Kreise grösser, wir erhalten statt des engeren einen weiteren Horopter. Da die Augen gleich den supponirten Fernröhren für verschiedene Distanzen eingestellt und dann unter einer sich stets gleich bleibenden Neigung der Sehachsen zu einander herum bewegt werden können, so gibt es für jedes Individuum (mit gleichen Augen) so viele Horopter, als Distanzen der Sehweite. Die Sehweite ist aber bei allen Individuen auf einen gewissen Spielraum angewiesen; sie reicht z. B. beim normalen Auge nicht unter 5″, bei Kurzsichtigen wohl näher, z. B. bis auf 3″, dann aber auch nicht so weit, z. B. nur auf 9″. Die mittlere Sehweite bezeichnet man dann der Kürze halber wohl auch mit dem Ausdrucke *Mesoropter*. Näheres hierüber bei der Kurz- und Weitsichtigkeit. Wir wollen hier vorläufig nur so viel erörtern, als zum Verständniss der Bewegungen der Augen und ihrer Beziehung zur Accommodation erspriesslich und nothwendig erschien.

Durch die Augenmuskeln kann die Stellung der Bulbi mit der grössten Leichtigkeit und Behendigkeit so verändert werden, dass jederzeit nicht nur das Centrum einer jeden Netzhaut der Reihe nach irgend einem und demselben Punkte des Gesichtsfeldes zugewendet wird, sondern auch zugleich die übrigen Partien der Netzhaut eines jeden Auges dieselbe relative Lage zu je einem Objecte des Gesichtsfeldes einnehmen. Das Erstere wird vorzugsweise durch die Recti, das Letztere vorzugsweise durch die Obliqui bewirkt. Die Bewegungen, welche zum Zwecke haben, das Centrum der Netzhäute je einem beliebigen Punkte des Gesichtsfeldes gegenüber zu stellen, sind Gegenstand des Bewusstwerdens, sie mögen nun direct vom Willen oder als Reflexbewegungen von der Netzhaut aus angeregt werden; sie treten theils als associirte, theils als accommodative Bewegungen in die Erscheinung (Bewegungen in demselben Horopter, Richtbewegungen, und Abänderung des Horopters). Die dabei nothwendig und unabhängig vom Bewusstsein stattfindende Thätigkeit der Obliqui, sofern sie nicht etwa die Wirkung der Recti unterstützt, erscheint gleichsam als coordinirte Correction; sie verhindert, dass bei den associirten oder accommodativen

Bewegungen nicht etwa relativ verschiedene peripherische Partien der einen und der andern Netzhaut einem und demselben seitlichen Objecte des Sehfeldes zugewendet werden; sie erhält so zu sagen die correspondirende Lage der correspondirenden Meridiane der Netzhaut aufrecht. Die Recti können nämlich vermöge ihres Ursprunges und vermöge ihrer Insertion am Bulbus, wenn wir uns diesen als nur in seinem Mittelpunkte unverrückbar, übrigens aber in jeder Richtung um denselben drehbar denken, wie er es in der That auch ist, höchstens so viel bewirken, dass sie jederzeit die Macula lutea jedes Auges einem und demselben beliebigen Objecte gegenüber stellen, d. h. dass sich beide Sehachsen bald in einem nahen, bald in einem fernen, bald in einem gradaus, bald in einem links, rechts, oben u. s. w. gelegenen Objecte treffen; sie können aber nicht verhüten, dass sich der Bulbus bei diesen Übergängen zugleich um die Drehachse drehe, was bei dem raschen Wechsel der Objecte in ihrer Distanz unvermeidlich sein würde, wenn nicht gleichzeitig die Obliqui in Thätigkeit träten, um einer jeden Netzhaut dieselbe relative Stellung zum Sehfelde zu sichern. Man wird die Nothwendigkeit einer solchen Correction leicht einsehen, wenn man bedenkt, dass die Lage der Recti um den Bulbus keine symmetrische ist, und dass die Sehachse nicht mit der Achse des pyramidalen Raumes zusammenfällt, an dessen Spitze die Ursprünge, an dessen Basis die Insertionen der Recti liegen.

Denjenigen, welche sich aus eigener Anschauung eine klare Ansicht über die hier in Betracht kommenden mechanischen Verhältnisse machen wollen, empfehle ich, sich Bulbi in Chromsäure zu erhärten (allmälig, damit sie nicht einschrumpfen), an denen die Recti etwa bis zum Äquator, die Obliqui bis zur Kreuzung mit den Rectis gelassen sind, jedoch so, dass sie bis genau zu ihren Insertionslinien von der übrigens ganz rein präparirten Sclera nach Bedarf abgehoben werden können. Durch jeden der so zubereiteten Bulbi steche man eine etwa $1\frac{1}{2}''$ lange Nadel vom Hornhautcentrum zum hintern Pole durch, um sich die Sehachse genau vorstellen zu können. Ebenso führe man eine zweite Nadel im Äquator horizontal mitten durch den Bulbus. Eine dritte, vertical im Äquator durchgeführt, dürfte schon überflüssig sein, um sich die nöthigen Durchschnittsebenen durch den Bulbus richtig vorstellen zu können. Mittelst Wachskugeln an der innern und äussern Wandung der Orbita eines Schädels befestige man nun die von der Schläfe- nach der Nasenseite durchgeführte Nadel im Eingange der Augenhöhle, und schütze den Bulbus gegen Drehung allenfalls noch durch eine Wachsunterlage am untern Orbitalrande. Kann man sich die Insertionslinien der Obliqui bei dieser nun möglichst naturgetreuen Lage des Bulbus nicht klar vorstellen, so nehme man einen aufgesägten Schädel und entferne die obere Wandung der Orbita. Damit die Nadel, welche die Sehachse vorstellt, parallel zur verticalen Medianebene des Kopfes gehe, demnach bei horizontalem Verlaufe von vorne nach hinten senkrecht auf der verticalen Antlitzfläche stehe, muss die Wachskugel zur Aufnahme der zweiten Nadel an der Schläfeseite vor dem Orbitalrande angebracht werden.

Die Bestimmung des Antheiles, welchen jeder einzelne Muskel an den verschiedenen Bewegungen und Haltungen des Augapfels nimmt, ist unerlässlich zur Beurtheilung von Krankheitsfällen, z. B. bei Lähmung eines oder mehrerer Augenmuskeln; sie ist aber äusserst schwierig und bis jetzt nur bis zu einem gewissen Grade möglich, weil kein Muskel für sich allein wirkt, sondern immer alle zugleich thätig sind, weil die Abänderung in der Stellung des Bulbus, wenn auch vorzüglich durch Verkürzung eines oder zweier Muskeln bewirkt, dennoch immer durch Mitwirkung eines oder mehrerer Muskeln unterstützt, und durch entsprechende Verlängerung nicht bloss eines, sondern zweier oder dreier zugleich antagonistisch moderirt wird, weil dabei immer die frühere Stellung von mehr weniger bedeutendem Einflusse ist, und endlich weil überdiess die Gruppirung der verkürzten Muskeln und der Grad ihrer Verkürzung verschieden ausfallen muss, je nachdem dieselbe Bewegung in einem engen oder in einem weiten Horopter ausgeführt wird. — Die wichtigsten Momente zur Beurtheilung der Betheiligung eines Muskels sind: die Stelle des Ursprunges (eigentlich des fixen Punktes) und der Insertion, die Richtung der Insertionslinie und die Lage ihres Mittelpunktes, die Krümmung des Muskels oder der Sehne zwischen dem fixen Punkte und der Insertion, die Dicke, Breite und Länge der Muskelbäuche und Muskelsehnen, und die relative Lage longitudinaler und transversaler Durchschnittsebenen der Muskeln und ihrer Endsehnen zum Drehpunkte und zu gewissen, durch denselben geführten Durchschnittsebenen des Bulbus. Mit Rücksicht auf diese Momente lässt sich über die Wirkung jedes einzelnen Muskels, jedoch ganz im Allgemeinen, ohngefähr Folgendes mit Bestimmtheit angeben:

Der *R. internus* rollt das vordere Ende der Sehachse (Hornhautcentrum) horizontal ein-, der *R. externus* dagegen auswärts, vorausgesetzt, dass die Obliqui und die andern beiden Recti dabei einander das Gleichgewicht halten. Denn würde in demselben Momente, wo der R. internus kürzer wird, z. B. der R. superior kürzer, als der R. inferior, so müsste die Pupille nach innen und oben gerollt werden. — Ebenso würde, da bei Verkürzung des R. internus, mit welchem immer auch eine mehr weniger geringe Verkürzung des R. superior und inferior zugleich erfolgt, das Gegengewicht durch den R. externus im Verein mit den beiden Obliquis hergestellt wird, der Ausfall eines Obliquus, z. B. des Obl. superior, das bewirken, dass der Bulbus nicht bloss ein wenig um die Sehachse gedreht würde, wobei der R. superior etwas gegen die Schläfe hin verrückt werden müsste, sondern auch,

dass die Pupille stärker nach innen und zugleich ein wenig nach oben abgelenkt werden würde, als wenn der Rectus externus in seinem Antagonismus gegen den R. internus durch beide Obliqui zugleich unterstützt wird. — Eine Ebene, mitten durch die Insertionslinien dieser beiden Recti und durch den Bulbus bis zum Sehnervenloche geführt, geht durch den Drehpunkt des Auges, trennt den Bulbus in eine untere und eine obere Hälfte, und die durch den Drehpunkt verlaufende verticale Äquatorialachse steht senkrecht auf dieser Ebene; wenn sich demnach die Pupille in dieser Ebene links oder rechts wendet, so ist jene verticale Äquatorialachse seine Drehungsachse, d. h. die Drehungsachse für den R. internus und externus.

Der *R. superior* rollt das Hornhautcentrum nach oben, jedoch nicht vertical, sondern ein wenig zur verticalen Medianebene des Kopfes zuneigend; bei der Abwärtsrollung des Bulbus durch den *R. inferior* tritt die Zuneigung zur verticalen Medianebene noch etwas stärker hervor. Eine Ebene, mitten durch die Insertionslinien und weiterhin mitten durch die Muskelbäuche des R. superior und inferior bis zum Sehnervenloche gelegt, geht nicht durch den Drehpunkt, sondern streicht an der Nasenseite neben ihm vorbei; sie steht überdiess nicht vertical auf der Horizontalen, sondern neigt sich unten etwas zur Nase herüber. Hienach lässt sich die gemeinschaftliche Drehungsachse für diese beiden Recti an und für sich so wie bei den andern beiden bestimmen. Soll der Bulbus um eine von der Nasen- zur Schläfeseite parallel zur Antlitzfläche durch den Drehpunkt verlaufende Achse gerollt werden (vertical auf- und abwärts), so kann diess durch die in Rede stehenden Recti allein nicht bewirkt werden; es ist diess nur dann möglich, wenn zugleich die beiden Obliqui und der R. externus verkürzt werden, was — relativ zum R. internus — natürlich in verschiedenem Grade stattfinden wird, je nachdem die Pupille dabei in der Mitte der Lidspalte oder in der Nähe des innern oder äussern Augenwinkels auf- und abwärts steigen soll.

Der *Obl. superior* rollt das Hornhautcentrum nach unten und aussen, dreht aber zugleich den Bulbus ein wenig oben herüber, so dass das obere Ende der verticalen Äquatorialachse etwas zur Nase zugeneigt, der Bulbus in dieser Richtung ein wenig um die Sehachse gedreht werden kann; der *Obl. inferior* rollt das Hornhautcentrum nach oben und aussen, und kann zugleich eine Drehung des Bulbus um die Sehachse in entgegengesetzter Richtung bewirken, wenn ihm nämlich der Obl. superior hierin nicht als Antagonist entgegentritt. Diese Wirkungsweise ist constatirt durch die unmittelbare Beobachtung, für den Obl.

superior bei Lähmung des Nerv. oculomotorius, für den Obl. inferior bei Lähmung des N. trochlearis. Ist der Rectus externus vollständig gelähmt, oder so durchschnitten, dass er auch nicht mittelst der seitlichen Invagination in der Tunica vaginalis auf den Bulbus wirken kann, dann kann der Bulbus niemals über die Mitte der Lidspalte hinaus nach aussen gerollt werden. Rücksichtlich der Drehungsachsen für die Obliqui wage ich keine bestimmte Ansicht auszusprechen; es finden in ihren Insertionslinien, welche ziemlich bogenförmig und überdiess schräg verlaufen (nicht quer auf die Richtung der Muskel- und Sehnenfasern), sowohl in Bezug auf die durchschnittliche (mittlere) Richtung als in Bezug auf die relative Lage und Distanz vom hintern Pole bei verschiedenen Individuen sehr erhebliche Variationen statt. Macht man keinen Anspruch auf grosse Genauigkeit, so kann man sich eine gerade Linie, vom äussern Rande der Cornea zum innern Rande des Sehnerveneintrittes durch den Drehpunkt gezogen, als gemeinschaftliche Drehungsachse der Obliqui denken.

Bei der Betrachtung des Antheiles, welchen die verschiedenen Muskeln zusammen an der Hervorrufung und Erhaltung einer bestimmten Stellung des Blickes nehmen, muss jederzeit zugleich auf den jeweiligen Horopter Rücksicht genommen werden. Bei den bisherigen Angaben über die Wirkungsweise der einzelnen Muskeln haben wir auf den Horopter keine Rücksicht genommen, oder vielmehr wir haben von der accommodativen Thätigkeit des Sehorganes vorläufig Umgang genommen. Unser Blick wechselt aber beständig nicht nur in Bezug auf rechts, links, oben, unten, und die Zwischenrichtungen, sondern auch in Bezug auf die Distanz in jeder möglichen Richtung. — Der Blick gradaus und in weitem Horopter, wie etwa in einer Ebene nach den Grenzen des Horizontes, dürfte wohl als Mittelstellung, als jener Stand des Auges betrachtet werden können, bei welchem sämmtliche Recti und Obliqui in gleicher Weise in Anspruch genommen werden, d. h. das Mittel zwischen äusserster Verkürzung und Verlängerung darbieten. Er wird kurzweg auch als Zustand der Ruhe bezeichnet, was nur in Bezug auf die Accommodationsthätigkeit als richtig zugegeben werden kann. — Je enger der Horopter wird, desto kürzer werden die beiden Recti interni, zugleich auch, nur in minderem Grade, der R. superior und inferior, während der R. externus in gleichem, die Obliqui dagegen in viel geringerem Masse länger werden, überdiess aber sämmtliche Recti und Obliqui in erhöhte Spannung gerathen. Das Gesammtergebniss ist nicht nur Näherung der Pupillen zu einander, sondern auch — wovon wir später noch sprechen werden — Erhöhung der

seitlichen Compression des Bulbus und entsprechende Verlängerung der Sehachse. In diesem Zustande nun kann der Blick in demselben Horopter herumgeführt werden, und geschieht diess in der Horizontalen, d. h. gerade von links nach rechts oder umgekehrt, so wird in dem relativen Verhältniss der oben als Antagonisten bezeichneten Muskelgruppen nichts verändert, als dass die einen kürzer, die andern länger werden. Wird der Horopter noch enger, so steigt die Zuneigung der Pupillen zu einander und die Spannung sämmtlicher Muskel noch mehr, ohne Behinderung der Beweglichkeit der Bulbi nach der einen oder der andern Seite hin. — Beim Blicke des einen Auges nach innen und oben ist der Blick des andern entweder gleichfalls nach innen und oben gerichtet (enger Horopter), oder aber nach aussen und oben. Das eine wird zunächst durch den R. internus und superior, das andere durch den R. externus und superior bewirkt; die Wirkung der Obliqui dabei ist theils eine die Richtung unterstützende, theils eine die relativ gleiche Stellung der Netzhäute vermittelnde. Da die Verkürzung des R. internus und superior eine solche Drehung des Bulbus zur Folge haben müsste, dass das obere Ende der verticalen Äquatorialachse (oder des verticalen Meridianes) sich der verticalen Medianebene des Kopfes nähern müsste, so muss die gleichzeitig eintretende Verkürzung des Obl. inferior diese Drehung verhindern oder doch so moderiren, dass jene Annäherung der obern Achsenenden auf beiden Augen in gleichem Masse stattfindet. Die Verkürzung des Obl. inferior muss um so stärker sein, je mehr der R. internus und superior contrahirt sind, d. h. je näher das oberhalb der Horizontalen befindliche Object an das Auge herangerückt wird. Geht aber der Blick des einen Auges nach innen und oben, der des andern nach aussen und oben, so wird diese Correctur auf dem zweiten Auge (die Verhinderung der zu starken Ablenkung des obern Endes der verticalen Achse) durch den Obl. superior vermittelt. — Beim Blicke des einen Auges nach innen und unten nimmt das zweite Auge dieselbe Stellung an, oder die nach unten und aussen. Die gleichzeitige Verkürzung des R. internus und inferior bei entsprechender Verlängerung des R. externus und superior müsste aber das untere Ende der verticalen Augenachse näher an die verticale Medianebene bringen; es wird daher die Aufgabe des Obl. superior die Rollung nach unten zu unterstützen, zugleich aber auch, unter entsprechender Gegenwirkung des Obl. inferior, die genannte Drehung der verticalen Achse zu moderiren, indem er das obere Ende derselben zur Medianebene herüber hält. Geht aber der Blick des zweiten Auges nach unten und aussen, so übernimmt auf diesem Auge der Obl. in-

ferior in entsprechender Gegenwirkung gegen den Obl. superior die Correctur der verticalen Achse (der Meridiane).

Nach meiner Überzeugung bleiben die verticalen Äquatorialachsen, oder was auf Eins hinauskommt, die verticalen Meridiane der beiden Netzhäute einander nicht bei allen Stellungen der Bulbi parallel. Sie verlaufen beide zu einander parallel, mithin beide vertical, wenn wir auf entfernte Objecte gerade vor uns blicken: sie treten oben etwas auseinander, wenn wir in die Ferne aufwärts blicken; sie neigen sich unten zu einander beim Blicke nach unten, und zwar um so mehr, je näher an die Augen das fixirte Object gerichtet wird. Da die Durchführung dieses Thema, welches mit der Lehre von der Identität der einzelnen Netzhautpunkte als etwas Angeborenem innigst zusammenhängt, hier zu weit führen würde, so genüge es, bloss darauf hingewiesen zu haben, und noch einige darauf Bezug habende Thatsachen in Kürze anzuführen. Beim Blicke nach unten waltet eine entschiedene Tendenz zu stärkerer Convergenz der Sehachsen ob. Wollen wir in die Ferne blicken, so neigen wir, falls das Object nicht über der Horizontalen liegt, den Kopf ein wenig vorwärts, wodurch die Stellung der Sehachsen relativ zur Orbita eine aufwärts gerichtete, also der geringeren Convergenz der Sehachsen günstiger wird. Hingegen halten wir alle feinen, nur in grosser Nähe deutlich erkennbaren Objecte unterhalb der Horizontalen vor die Augen, weil bei vorwaltender Thätigkeit (Verkürzung) der untern geraden Augenmuskeln ein gewisser Grad von Convergenz der Sehachsen eo ipso gegeben ist. Wird von den Augen gefordert, nach unten in grosse Ferne zu schauen, z. B. von einem Thurme, also die Sehachsen bei abwärts gerichtetem Blicke mehr auseinander zu halten, so müssen nicht nur beide Obliqui superiores, sondern auch wahrscheinlich beide Recti externi in viel mehr erhöhte Thätigkeit treten, als wenn dasselbe Object in gleicher Entfernung gerade *vor* den Augen läge. Es ist wahrscheinlich, dass hierin der Grund des Schwindels liegt, wenn beim Herabblicken von einer steilen Höhe diese ungewohnte Stellung und Haltung von den Augen verlangt wird. Die betreffenden Muskeln gerathen bei dieser ungewöhnlichen Combination und Kraftanstrengung in zitternde Bewegungen, was den Eindruck macht, als bewegten sich die Objecte des Sehfeldes.

Diese kurzen und mehr allgemein gehaltenen Andeutungen über die Function der Augenmuskeln überhaupt und im Besondern mögen vorläufig genügen. Die nachfolgenden Erörterungen über die Accommodation, über Kurz- und Weitsichtigkeit, über Muskellähmungen u. s. w. werden ohnehin noch erheischen, hie und da genauer darauf einzugehen.

Über die Accommodation, das Einrichtungsvermögen der Augen.

Unser Auge stellt eine Camera obscura vor. Die Hornhaut mit dem Krystallkörper und dem zwischen beiden eingeschlossenen Kammerwasser bildet das Objectiv oder Sammelglas, die Netzhaut den Schirm und der Glaskörper das Zwischenmedium zwischen beiden. Unter die wesentlichen Bedingungen des deutlichen Sehens gehört die, dass die auf der Netzhaut entworfenen Bilder der Objecte bis zu einem gewissen Grade scharf begrenzt sind, dass die Netzhaut jederzeit in der der jeweiligen Objectdistanz entsprechenden Vereinigungsweite liegt. Sollen

Objecte von sehr differenter Entfernung auf dem Schirme einer Camera obscura scharf abgebildet werden, so kann diess nur nach und nach und nur mittelst Veränderung in der Camera selbst geschehen; denn die Bilder naher Objecte werden weiter hinter der Sammellinse entworfen, als die von entfernteren Objecten. Dieser Anforderung kann auf mehrfache Weise Genüge geleistet werden: *a*) indem, wenn nahe Objecte abgebildet werden sollen, der Schirm zurückgestellt oder das Objectiv vorgerückt, überhaupt die Distanz zwischen Objectiv und Schirm vergrössert wird; *b*) indem zu demselben Zwecke eine Linse von kleinerem Radius gewählt, die Wölbung der Sammellinse erhöht wird; oder *c*) indem in den Brechungsverhältnissen zwischen der Sammellinse und den Medien vor oder hinter derselben entsprechende Veränderungen angebracht, z. B. behufs der Abbildung naher Objecte eine Linse von einem grössern Brechungsindex (grösserer Dichtigkeit) eingesetzt oder die Brechungskraft (Dichtigkeit) des vor oder hinter der Linse gelegenen Mediums nach Erforderniss vermindert wird. Bei gleichzeitiger Anwendung zweier dieser Mittel würde natürlich von jedem derselben viel weniger gefordert werden, um dasselbe Resultat zu erzielen.

Seit *Kepler* nachgewiesen hat, dass im Auge dieselben dioptrischen Verhältnisse obwalten, wie in einer Camera obscura, wurde ziemlich allgemein angenommen, dass im Auge behufs des Deutlichsehens naher und ferner Objecte auch Veränderungen der einen oder der andern Art vor sich gehen, dass das Auge ein Accommodationsvermögen besitze. Nur wenig Forscher meinten, das Auge sei schon an und für sich so beschaffen, dass eine Änderung seines Refractionszustandes zu diesem Behufe nicht nothwendig sei. So meinte *Treviranus* in dem geschichteten Baue der Krystalllinse, in ihrer gegen den Kern hin schichtenweise zunehmenden Dichtigkeit das Mittel gefunden zu haben, dass sowohl nahe als ferne Objecte auf der Netzhaut deutlich abgebildet werden könnten. Diese Ansicht ist theils theoretisch — von *Kohlrausch* — theils factisch durch Beobachtungen (wovon später) widerlegt worden. Ebenso ist die Annahme, dass die Netzhaut im hintern Pole eine nach innen hervorspringende Falte darbiete, und die Bilder entfernter Objecte *auf*, die Bilder naher Objecte *neben* dieser Falte (also weiter hinten) entworfen würden, schon dadurch widerlegt worden, dass man die Nichtexistenz einer solchen Falte während des Lebens nachgewiesen hat (durch Untersuchung von Hingerichteten unmittelbar nach dem Tode, durch den Augenspiegel). Die Abänderung des Refractionszustandes behufs des Deutlichsehens von Objecten sehr diffe-

renter Entfernung, schon früher aus den Versuchen von *Scheiner*, *Milé*, *Volkmann* u. A. bestimmt gefolgert, ist seit der Erfindung des Augenspiegels Thatsache der unmittelbaren Beobachtung, und es kann von nun an nur noch die Frage sein, auf welche Weise die Accommodation des Auges für verschiedene Sehweiten vermittelt werde, für welche Distanzen der Objecte und bis zu welchem Grade solche Veränderungen gefordert werden.

„Man lasse, indem man ein normales Auge mit dem Augenspiegel untersucht, dasselbe einen Gegenstand fixiren, der von ihm eben so weit entfernt ist, als ein Faden, den man quer vor dem Glase der Beleuchtungslampe aufgespannt hat. Der Beobaehter sieht alsdann die Elemente der Netzhaut und das Bild des Fadens gleich deutlich. Rückt man nun, während der Beobaehtete fortwährend jenen Gegenstand fixirt, den Faden seinem Auge näher oder ferner, so wird er im Netzhautbilde undeutlich, oder verschwindet gänzlich , während die Retinatheile deutlich bleiben. Man ersieht daraus, dass Netzhautbilder von verschieden entfernten Gegenständen in der That nicht gleich deutlich sind. Alsdann stelle man den Faden wieder so, dass man ihn im Netzhautbilde gleichzeitig mit den Gefässen deutlich erscheinen sieht, und lasse das beobaehtete Auge einen Punkt fixiren, welcher (in derselben Richtung) entweder viel weiter oder viel näher ist, als der, auf den es vorher gerichtet war; sogleich sieht man Netzhaut und Flammenbild verschwimmen und undeutlich werden.“ (*Helmholtz*, Augenspiegel, 1851 S. 37.)

Hält man eine undurchsichtige Platte (Kartenblatt) mit zwei feinen Öffnungen (Nadelstichen), welche nicht ganz so weit von einander abstehen, als der Durchmesser der Pupille beträgt (also etwa 1‴), nahe vor das Auge (weniger als $5^1/_2$‴), und visirt nun durch diese Öffnungen in einer Linie gerade vor sich hin auf einen feinen Gegenstand, etwa eine Nadel vor einem lichten Hintergrunde, welche in dieser Linie fortbewegt werden kann, so erscheint die Nadel, nahe hinter der Platte gehalten, doppelt; dann, bis zu einer gewissen Entfernung fortgerückt, einfach; endlich, über eine gewisse Grenze entfernt, wieder doppelt. Der Raum, in welchem die Nadel einfach erscheint, heisst die *deutliche Sehweite;* sein Grenzpunkt gegen das Auge her: der *Nahepunkt*, der entgegengesetzte: der *Fernpunkt*. Die Lage des Nahepunktes ist in der Regel 5 (4—6) Zoll vor dem Hornhautcentrum, ausnahmsweise (bei sehr Kurzsichtigen) jedoch bis auf 2 und selbst $1^3/_4$ Zoll herangerückt. Der Ort des Fernpunktes lässt sich nur an solchen Augen genau bestimmen, an welchen er abnorm nahe gerückt ist (bei Kurzsichtigen), indem bei beträchtlicher Entfernung eines so kleinen Objectes, wie bei diesem Versuche, nicht nur der Sehwinkel (Netzhautbild), sondern auch die Lichtmenge (scheinbarer Glanz des Netzhautbildes) und die Energie der Netzhaut (Feinheit des Gesichtes) von bedeutendem Einflusse auf die Wahrnehmung des Doppelbildes sind.

„Betrachtet man nach *Scheiner's* Angabe durch eine solche Platte mit 2 Öffnungen zwei Nadeln, deren eine näher, die andere ferner aufgesteckt ist, so nämlich, dass beide in die Sehachse und innerhalb der Grenze des deutlichen Sehens zu stehen kommen, so erscheinen zunächst zwei lichte Kreise, welche sich zum Theil decken, und in diesem mittlern (lichteren) Theile die Nadeln. Fixirt man nun beliebig die eine oder die andere Nadel, so erscheint jedesmal die nicht fixirte doppelt und nur die fixirte einfach. Der Grund ist folgender. Es sei in Fig. 1.

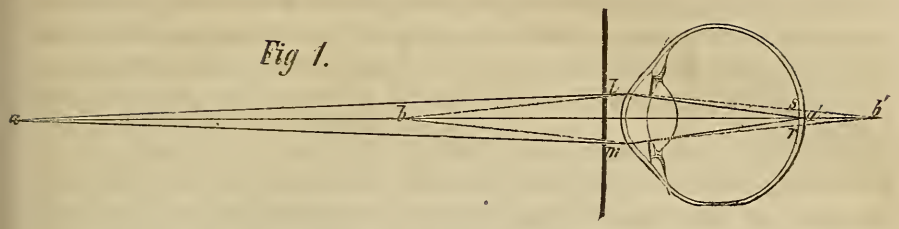

a die entferntere Stecknadel und das Auge auf diese gerichtet. Es sei ferner b die zu nahe gelegene Nadel, und lm das doppelte Kartenloch. Die von a ausgehenden Strahlen al und am werden auf der Netzhaut bei a' vereinigt, die von b einfallenden Strahlen bl und bm vereinigen sich dagegen erst hinter derselben bei b'. Daher treffen die Strahlen von b, welche durch l ins Auge dringen, die Netzhaut bei s, während die durch m auffallendeu dieselbe bei r treffen. So entstehen zwei blasse Bilder bei s und r, statt eines einzigen und intensiv beleuchteten bei a'. — Fixirt man dagegen b, so erscheint dieses einfach und a wird doppelt. Der Grund hievon ergibt sich aus Fig. 2.

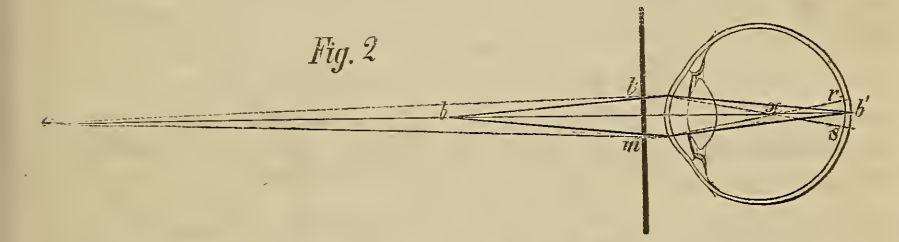

Da das Auge für b passend eingerichtet ist, so vereinigen sich die Lichtbündel bl und bm auf der Netzhaut und formiren ihr Bild im Achsenpunkte des Auges bei b'. Unter diesen Umständen liegt a zu fern, die Strahlen am und al haben ihren Focus bei x und der ausfahrende Strahl lx geht weiter nach s, desgleicheu geht mx weiter nach r, so dass sich zwei blasse Bilder bei r und s statt eines einzigen bei b gestalten. — Die Richtigkeit dieser Deutungen ergibt sich aus Folgendem. Verschliesst man während der Beobachtung das eine der Kartenlöcher, so verschwindet im ersten Experimente, bei ungehöriger Nähe der Nadel, das Bild der *entgegengesetzten Seite*, im 2. Versuche dagegen, wo die Nadel zu fern steht, das Bild der entsprechenden Seite. Man erinnere sich zunächst an die Erfahrung, dass die Lage, in welcher uns Gegenstände erscheinen, die umgekehrte von der ist, in welcher ihr Bild auf der Netzhaut sich wirklich darstellt. Verschwindet bei unpassender Nähe der Nadel das gegenüber liegende Bild, so musste das Netzhautbildchen auf der Seite des verschlossenen Loches liegen, eine Anordnung, welche nur möglich ist, wenn die gebrochenen Lichtstrahlen erst hinter der Netzhaut vereinigt werden, wie Fig. 1 angibt. Wenn dagegen bei ungeeigneter Entfernung des Objectes Verschluss eines Kartenloches das Bild der entsprechenden Seite verschwinden macht, so müssen diessmal Kartenloch und Netzhautbildchen auf entgegengesetzten Seiten gelegen sein. Fig. 2 zeigt, dass dieser Fall durch eine Kreuzung der Lichtstrahlen vor der Netzhaut bedingt ist. Beide Fälle beweisen also, dass das Licht zu naher uud zu ferner Objecte nicht auf der Netzhaut, sondern respective hinter und vor ihr vereinigt wird, und zwar nach Gesetzen, welche durch die Theorie der Linsengläser gegeben sind.“ (*Volkmann* in *Wagner's* Handwörterbuch B. III. S. 207.)

Durch Anwendung des *Scheiner*'schen Versuches auf das exstirpirte Auge eines weissen Kaninchens hat *Volkmann* (Neue Beitr. zur Physiol. des Gesichtssinnes, 1836 S. 109) nachgewiesen, dass *Magendie*, *Ritter*, *Haldat* u. A. Unrecht hatten, wenn sie behaupteten, dass selbst im todten Auge die Bilder von Objecten der differentesten Distanzen gleich deutlich entworfen werden. Er liess Licht aus verschiedenen Entfernungen durch zwei solche Öffnungen, wie beim *Scheiner*'schen Versuche, in die Pupille fallen und beobachtete die Lichtbilder am hintern Umfange des Bulbus. Bei einer bestimmten Entfernung des Lichtes vom Auge gaben die beiden Öffnungen nur Ein Lichtbild; bei Annäherung des Lichtes bis auf nur einige Zoll, so wie bei beträchtlicher Entfernung desselben entstanden zwei Lichtbilder. — Im Jahre 1850 habe ich mit meinem Assistenten Dr. *Seydl* ähnliche Versuche, jedoch mit Menschenaugen vorgenommen. Der Bulbus — nach Abstreifung des Epithels der Cornea — wurde auf einen Ring gelegt, dann in der Gegend des hintern Poles ein Stück Sclera und Chorioidea entfernt. Zum Objecte wurde grosse, von der Sonne beschienene Druckschrift gewählt; nur bei bestimmter Distanz derselben von der Cornea, zwischen 5 und 9 Zoll, konnte der Beobachter die Buchstaben von der Netzhaut ablesen.

„Es sei in Fig. 3 *kk* eine Karte, in welche man ein feines Loch bei *b* gestochen, und *l* und *m* zwei Stecknadeln, welche man, in einiger Entfernung hinter einander, in

Fig. 3.

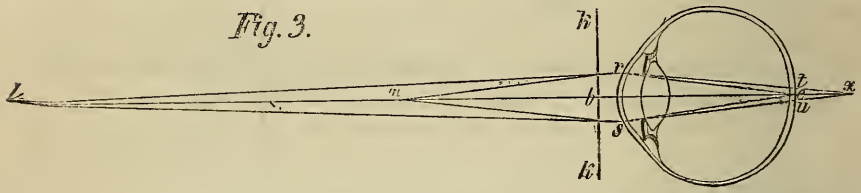

der Visirlinie aufgerichtet hat. (*Milé's* Versuch.) Befindet sich nun *m* in passender Sehweite, und folglich *l* in zu grosser Ferne, so bemerkt man bei seitlicher Verschiebung der Karte, dass die sich anfänglich deckenden Nadeln aus einander treten. Die in passender Sehweite aufgesteekte Nadel *m* behauptet bewegungslos ihren Stand, die zu fern liegende Nadel *l* dagegen bewegt sich mit dem Diopter in entsprechender Richtung. — Befindet sich aber die entferntere Nadel in passender Sehweite und steht *m* dem Auge zu nahe, so dreht die Erscheinung sich um, die entfernte Nadel bleibt, wenn der Diopter verschoben wird, ruhig, und bloss das Bild der zu nahe gelegenen Nadel bewegt sich, diessmal in der entgegengesetzten Richtung des Kartenloches. — Die Erklärung des Phänomens liegt offenbar in Folgendem. Abstrahirt man vom Einflusse der Karte, welche einen Theil des Lichtes auffängt, so sendet jede Nadel einen divergirenden Lichtkegel ins Auge, dessen Basis die Weite der Pupille *rs* ist. Gesetzt, *l* befinde sich in passender Sehweite, so würde das divergirende Strahlensystem *rls* bei *e* vereinigt. Hier kann Verschiebung der Karte keine Verrückung des Netzhautbildes und folglich auch keine Bewegung der durch dasselbe bedingten Gesichtserscheinung veranlassen. Denn wenn die Diopteröffnung in der Weise verrückt würde, dass nur der Strahl *lr* ins Auge fallen könnte, so müsste, weil *e* der Focus *aller* Strahlen ist, auch *lr* nach *e* kommen, wie die Figur angibt. Anders verhält es sich mit dem zu nahe liegenden Lichtpunkte *m*. Indem das von ihm ausgehende Licht erst hinter der Netzhaut bei *x* vereinigt wird, bildet sich auf dieser ein Zerstreuungskreis vom Durchmesser *tu*. Befindet sich nun das Kartenloch in der Verlängerung der Sehachse, so gelangt der Lichtstrahl *mb* nach *e* und die Bilder der Nadeln decken sich; verschiebt man nun die Karte so,

dass nur der Strahl *mr* von *m* aus ins Auge gelangt, so schneidet der ausfahrende Strahl *rx* die Netzhaut bei *t* und die Nadelbilder trennen sich. Der Grund, warum in dem einen Falle die Bewegung des Bildes der des Diopters folgt, in dem andern entgegengesetzt, ergibt sich aus dem, was bei Erörterung des *Scheiner*'schen Versuches angegeben wurde." (*Volkmann* ibid. S. 299.*)

Jedes Auge hat vermöge seines Baues einen bestimmten Refractionszustand, gegeben durch die Krümmungs- und Brechungsverhältnisse seiner durchsichtigen Medien und durch die Distanz der Netzhaut von dem Objective (Hornhaut, Kammerwasser und Linse). Verschiedenheiten hierin bezeichnen wir mit den Ausdrücken: kurzsichtiger, normaler und fernsichtiger Bau des Auges, ohne vorläufig anzugeben, worin speciell diese Verschiedenheiten gegründet sind. Ehe wir demnach in Betrachtung ziehen können, worin die jeweilige temporäre Abänderung des Refractionszustandes behufs des Deutlichsehens für verschiedene Distanzen — die Accommodation — bestehe, müssen wir erst untersuchen, für welche Distanz das normale Auge an und für sich, d. h. vermöge seines Baues eingerichtet sei. Man könnte sich nämlich denken, der Refractionszustand des normalen Auges entspreche einer gewissen mittlern Distanz, und es müsse derselbe verändert werden, nicht nur wenn nähere, sondern auch wenn entferntere Objecte deutlich gesehen werden sollen; oder es könnte sich ergeben, dass das Auge im ruhenden Zustande — ohne Zuthun der accommodativen Thätigkeit — für parallele Strahlen, mithin für unendlich oder doch sehr ferne Objecte eingerichtet sei, und eine Accommodation nur für näher gelegene Objecte gefordert werde. Wir werden aber nachzuweisen versuchen, dass der *Refractionszustand normaler Augen für mittlere Distanzen eingerichtet ist*, dass für grössere Distanzen eine Abänderung nicht stattfindet, sehr entfernte Objecte demnach nicht auf, sondern ein wenig *vor* der Netzhaut abgebildet werden, und dass eine Abänderung im Refractionszustande nur behufs des Deutlichsehens näher gelegener Objecte erfolgt, so dass demnach der Ausdruck: „das Auge accommodirt sich" nichts Anderes bedeutet, als: das Auge ändert seine dioptrischen Verhältnisse behufs des Deutlichsehens naher Objecte.

Die Brennweite der Hornhaut sammt dem Kammerwasser und der Linse beträgt im normalen Auge kaum jemals weniger als 6‴, niemals mehr als 7‴. (Achse des Glaskörpers.) Das Objectiv des normalen Menschenauges ist demnach eine Sammellinse von kurzer Brennweite.

*) Sehr ausführlich, klar und genau hat mein, der Wissenschaft leider zu früh entrissener Freund Dr. *Herm. Mayer* in *Komotau* die Erscheinungen beim *Scheiner*'schen und *Mile*'schen Versuche als Beweismittel für das Bestehen einer willkürlichen Accommodation in der Prager medic. Vierteljahrschrift Bd. 28 (1850) und Bd. 32 (1851) erörtert.

Bei Linsen von kurzer Brennweite tritt aber eine merkliche Zunahme der Vereinigungsweite oder Bilddistanz nur bei kürzeren Objectdistanzen hervor, werden demnach auch erhebliche Veränderungen in dem Refractionszustande, z. B. erhebliche Rückstellung des Schirmes, nur behufs der Abbildung naher und sehr naher Objecte nothwendig. Hätte das Objectiv des menschlichen Auges eine noch kürzere Brennweite, etwa nur von 3‴, dann würde die Vereinigungsweite für Objecte sehr verschiedener Distanzen einen noch viel geringeren Spielraum darbieten, es würden, wie *H. Mayer* durch Versuche ermittelt hat, die Bilder von Objecten aus 7″ Distanz nur etwa $^1/_{10}$‴ weiter rückwärts entworfen werden, als die Bilder von unendlich entfernten Objecten. Bei einer Linse von $6^1/_2$‴ Brennweite ist aber eine Veränderung der Vereinigungsweite (Verschiebung des Schirmes, der Netzhaut) von nicht viel über $^1/_2$‴ hinreichend, wenn sowohl von solchen Objecten, deren Strahlen als nahezu parallel betrachtet werden können, als auch von solchen, die nur 5″ entfernt sind, deutliche Bilder entworfen werden sollen. Nennen wir in der bekannten Formel $\frac{1}{a} = \frac{1}{b} - \frac{1}{\alpha}$ die Bilddistanz a, die Objectdistanz α, und $b = 6^1/_2$‴ die Brennweite der Sammellinse unseres Auges, und substituiren wir in der Gleichung $\alpha = \frac{1}{\left(\frac{1}{b} - \frac{1}{\alpha}\right)} = \frac{ab}{\alpha - b}$ nach und nach verschiedene Werthe von α, so erhalten wir beispielsweise folgendes Schema:

Ist $\alpha = \infty$	so ist $a = 6{,}5000$‴	Ist $\alpha = 40$″	so ist $a = 6{,}5881$‴
„ $\alpha = 1000'$	„ „ $a = 6{,}5003$‴	„ $\alpha = 20$″	„ „ $a = 6{,}6809$‴
„ $\alpha = 500'$	„ „ $a = 6{,}5005$‴	„ $\alpha = 15$″	„ „ $a = 6{,}7435$‴
„ $\alpha = 100'$	„ „ $a = 6{,}5029$‴	„ $\alpha = 10$″	„ „ $a = 6{,}8722$‴
„ $\alpha = 20'$	„ „ $a = 6{,}5146$‴	„ $\alpha = 7^1/_2$″	„ „ $a = 7{,}0059$‴
„ $\alpha = 10'$	„ „ $a = 6{,}5294$‴	„ $\alpha = 5$″	„ „ $a = 7{,}2897$‴
„ $\alpha = 5'$	„ „ $a = 6{,}5592$‴		
		ist $\alpha = 4$″	so ist $a = 7{,}5180$‴
		„ $\alpha = 3$″	„ „ $a = 7{,}9322$‴
		„ $\alpha = 2$″	„ „ $a = 8{,}9428$‴ *)

Für alle über 5 Fuss betragenden Objectdistanzen ist der Durchmesser der Pupille relativ so klein, dass die Strahlen, welche von

*) 0,4555 Wiener Linien = 1 Millimeter; 12‴ = 1″, 12″ = 1′. Dieses Schema kann allerdings nicht streng auf das Auge angewendet werden, da dessen Sammellinse eine zusammengesetzte ist, es handelt sich hier aber auch nur um eine annäherungsweise Angabe oder um eine Hinweisung auf ein Analogon.

irgend einem Punkte aus solchen Entfernungen auf das entsprechende Hornhautareal fallen, als zu einander (zum Achsen- oder Richtungsstrahle) nahezu parallel betrachtet werden können. Dass dem wirklich so sei, zeigt schon die Möglichkeit, ein Auge, welches auf mindestens 5 Fuss Distanz accommodirt ist, mit dem Augenspiegel im aufrechten Bilde ohne Concavglas zu untersuchen. (Vergl. oben S. 83 und die zugehörige Figur auf S. 78.)

Richten wir den Blick auf ein nahes kleines Object, z. B. auf einen Buchstaben, so liegt es in unserer Willkür, bei unveränderter Distanz ihn deutlich oder undeutlich zu sehen, sobald die Distanz nicht weniger als 5 und nicht mehr als 12—15 Zoll beträgt. Es wird diess dadurch ermöglicht, dass man bei unverrücktem Blicke auf das Object sein Auge in jenen Zustand versetzt, in welchem es sich beim gedankenlosen Vor-sich-hin-starren befindet; hiebei wird das Object undeutlich, auch wenn es in der gehörigen Distanz, z. B. 8 Zoll, und gegenüber der Macula lutea liegt, es bekommt prismatische Farbensäume, erscheint wohl auch 2—3fach.

Auf eine sehr einfache Weise lassen sich die dabei vorkommenden Phänomene an einem einfachen verticalen oder horizontalen feinen Striche (mit Tinte auf weissem Papiere) beobachten (| — +). Zuerst betrachte man eine jede dieser Figuren in zu grosser Nähe, etwa bei 4 Zoll Distanz. An der Stelle des verticalen Striches sieht man jetzt 5 Streifen, in der Mitte einen ziemlich schwarzen, dann zwei orangengelbe, zu äusserst 2 blaue, alle ohne scharfe Begrenzung. Mit dem rechten Auge sehe ich nur den einen blauen Streifen (links), und glaubte, ehe ich auf die blaue Färbung gehörig aufmerkte, zwei dunkle Streifen zu sehen, besonders wenn ich mein Auge nur auf etwa 5 Zoll näherte. Je näher man dem Objecte rückt, desto breiter und undeutlicher werden die Streifen, je weiter man sich entfernt, desto schmäler und markirter, bis man endlich zu einer Distanz (5 Zoll für das normale Auge) kommt, wo man im Stande ist, den schwarzen Strich einfach und deutlich zu sehen. Nun kommt ein gewisser Spielraum (bei meinem Auge zwischen 6 und 12 Zoll), wo man nach Willkür die eine oder die andere Erscheinung hervorrufen kann, nämlich den Strich deutlich oder mit Farbensäumen (scheinbar doppelt oder 3fach) zu sehen, je nachdem man scharf fixirt oder den Blick gleichsam vor sich hinstarren lässt. Bei 8 Zoll Distanz kann ich die Streifen viel weiter aus einander treten machen, als bei 10 Zoll, und bei mehr als 12 Zoll bin ich, ohne die Sehachse zu verrücken, auf keine Weise mehr im Stande, das Phänomen des Undeutlich-, Farbig- und Mehrfachsehens hervorzubringen. Ich kann von da ab bis zu 20 Zoll und darüber den Strich immer nur einfach und schwarz sehen, bis er endlich bei circa 30 Zoll trotz aller Anstrengung constant undeutlich zu werden anfängt. — Befindet sich das fixirte Object, z. B. ein Punkt (.), näher als 5 Zoll vor dem Auge, so fällt die Vereinigungsweite der von ihm ins Auge gelangenden Strahlen hinter die Netzhaut, diese wird mithin nicht von der Kegelspitze, sondern von dem Kegelquerschnitte, also von einem Zerstreuungskreise getroffen, welcher farbig erscheint, weil eben die verschieden brechbaren blauen, gelben und rothen Strahlen noch nicht wieder vereinigt sind. Wenn aber der fixirte Punkt sich in einer Distanz befindet, in welcher unter Zuthun der

accommodativen Thätigkeit Deutlichsehen stattfinden kann, z. B. bei 7 Zoll, der Experimentator aber absichtlich die Accommodationsorgane nicht in Wirksamkeit treten lässt, so fällt die Vereinigungsweite gerade so wie im vorigen Falle hinter die Netzhaut (das Object liegt relativ zu dem jetzigen Refractionszustande des Auges zu nahe), und es tritt dieselbe Erscheinung auf, die am meisten brechbaren blauen Strahlen erscheinen an der Peripherie des Kegelquerschnittes. Das Auge hat sich dabei freiwillig der Adaptation begeben. Wird nun das Object so weit gerückt, dass die von ihm ausgehenden Strahlen schon vermöge des Baues des Auges ihre Vereinigungsweite in der Netzhaut finden, so hört der Einfluss der Willkür auf, das Auge müsste denn im Stande sein, sich für eine geringere Distanz einzurichten, was ich nicht kann, ohne ein anderes Object, etwa eine Nadelspitze, zwischen jenes Object und das Auge einzuschieben. Die Strahlen des in Rede stehenden Punktes würden sich dann vor der Netzhaut vereinigen, und die Regenbogenfarben müssten in umgekehrter Ordnung auftreten, die blauen nach innen, die rothen nach aussen.

Ich halte diesen Versuch, bei welchem sich ein nebenstehender Beobachter leicht überzeugen kann, dass die Sehachse des experimentirenden Auges nicht verrückt wird, und bei welchem die Pupille während des Deutlichsehens etwas enger, während des Undeutlichsehens etwas weiter wird, für mindestens eben so beweisend, dass wir eine Accommodation und zwar eine willkürliche besitzen, als die Versuche von *Scheiner* und *Mile*, bei welchen noch manche andere Verhältnisse in Betracht kommen. Er zeigt uns unter ganz natürlichen Verhältnissen an, bis zu welcher Grenze ein Object, so fern es nicht an und für sich zu gross ist, dem Auge genähert werden kann, bevor es anfängt (wegen fehlerhafter Vereinigungsweite) undeutlich zu werden; er zeigt uns die durch die dioptrischen Verhältnisse gezogene *diesseitige Grenze oder den Nahepunkt des deutlichen Sehens*. Nach einer andern Richtung hin lehrreich finde ich Versuche mit einer einfachen Kerzenflamme. Diese sehe ich nicht nur bei 5, sondern auch noch bei 3 Zoll Distanz einfach und scharf begrenzt. Diess enthält einen Widerspruch mit dem Vorhergehenden, jedoch nur scheinbar. Die Pupille wird nämlich bei dieser Annäherung des (starken) Lichtes so eng, dass die Spitze des inneren Lichtkegels hinter die Netzhaut fällt, doch sein Querschnitt auf der Netzhaut sehr klein ausfällt, auf dieselbe Weise, wie wir durch Vorhalten einer kleinen Kartenblattöffnung vor die Hornhaut sogleich bewirken können, dass ein zu nahe, z. B. 3 Zoll vorgehaltener Buchstabe vollkommen deutlich wird (Einschränkung der Zerstreuungskreise). Wahrscheinlich kommt hier auch der Umstand in Anschlag, dass das Bild einer Kerzenflamme bei so grosser Nähe bereits einen so grossen Theil der Netzhaut einnimmt, dass seine Peripherie bereits auf Netzhautpartien fällt, welche schon weit von der Macula lutea entfernt sind, für welche mithin die Erregung durch den Zerstreuungskreis schon viel zu schwach ist, als dass sie sich im Bewusstsein gegenüber der ungleich stärkern Erregung des Centrums der Netzhaut geltend machen könnte. Trete ich nun allmälig von der Flamme zurück, so bleibt sie deutlich (scharf begrenzt) bis zur Distanz von 5 Fuss. Will ich während dieses Zurückweichens das Phänomen des Undeutlichsehens hervorrufen, so bringe ich es bei 7—10 Zoll wohl zu Stande, jedoch nur so, dass ein schwacher Hof erscheint, offenbar desshalb, weil bei so naher Lichtquelle die Netzhaut vor der intensiv beleuchteten Mitte des Kegelquerschnittes zu stark erregt ist, als dass die schwächer beleuchtete Peripherie eine hinreichend starke Empfindung bewirken könnte, wobei wohl auch noch in Betracht kommt, dass beim künstlichen Lichte die Zahl der brechbarsten blauen Strahlen eine relativ sehr geringe ist. Bin ich über 5 Fuss Distanz weg gerückt, so werden die Contouren der

Flamme verwischt und die schmale Spitze erscheint zwieselig, dann (weiter) wird die Flamme von zwei matten seitlichen Nebenflammen, später aber ringsum von einem immer breiteren Hofe umgeben, bis endlich ein förmlicher Strahlenkranz (wie bei den Sternen) erscheint, der die nun kleiner erscheinende Flamme speichenartig umgibt. Dass diese Erscheinungen um die Flamme Zerstreuungskreise wegen nicht entsprechender Vereinigungsweite sind, scheint mir dadurch bewiesen zu werden, dass sie nicht auftreten, sobald man vor das Auge die enge Öffnung eines Kartenblattes oder ein entsprechendes (schwaches) Concavglas vorhält.

Der Versuch mit einer Kerzenflamme ist meines Erachtens geeignet zu zeigen, dass unser Auge an und für sich nicht für völlig parallele Strahlen oder für unendlich weite Distanzen eingerichtet ist, sondern für Strahlen, die noch ein wenig divergiren, für Strahlen aus ungefähr 5—6 Fuss Entfernung, und dass alle weiter entfernten Objecte streng genommen schon mit mehr weniger beträchtlichen Zerstreuungskreisen gesehen werden, d. h. dass Strahlen, welche von einem über diese Distanz entfernten Punkte in unser Auge gelangen, schon mehr weniger weit vor der Netzhaut vereinigt werden. Bei sehr grossen Distanzen fallen die Zerstreuungskreise schon so beträchtlich aus, dass sie stark in einander greifen und das Deutlichsehen verhindern; bei geringeren Distanzen, z. B. 20, 15 Fuss, ist die lichtärmere Peripherie relativ zum helleren Mittelpunkte des Kegelquerschnittes nicht nur viel zu schmal, sondern auch viel zu lichtarm, als dass die durch diese Peripherie gesetzte Erregung der Netzhaut sich neben der durch das Centrum gesetzten in der Wahrnehmung geltend machen könnte.

Wir dürfen übrigens bei unseren Betrachtungen über die Accommodation und das deutliche Sehen einen Umstand nicht ausser Acht lassen, der bei allen Sammellinsen stattfindet. Die Vereinigungsweite der Lichtstrahlen kann nämlich streng genommen nicht als ein Punkt, sondern muss als eine Linie (die Brennlinie) aufgefasst werden, als eine Reihe hinter einander gelegener Punkte, welche bei ein und derselben Linse um so länger ausfällt, je grösser die Öffnung der Linse (Pupille) ist, und je mehr sich die einfallenden Lichtstrahlen dem Parallelismus nähern, d. h. je grösser die Objectdistanz ist. Anschaulich machen kann man sich die hier obwaltenden Verhältnisse, welche sich übrigens streng mathematisch nachweisen lassen, in dem von *Czermak* angegebenen Experimente mit einem horizontal vor dem Auge aufgespannten weissen Faden. Fixirt man an diesem z. B. einen 10″ entfernten Punkt, so erscheint der Faden eine kurze Strecke vor und eine merklich längere Strecke hinter diesem Punkte noch einfach; weiter von jenem Punkte entfernt, und zwar sowohl diess- als jenseits erscheint

dann der Faden doppelt (in Zerstreuungskreisen), und weichen die Doppelbilder diessseits sehr rasch, jenseits sehr allmälig auseinander. Wird ein nur 6″ entfernter Punkt fixirt, so erscheint der Faden nicht nur diess-, sondern auch jenseits viel früher doppelt, als im vorigen Falle. Auf demselben Gesetze beruht auch die bekannte Erscheinung, dass man in einem Zimmer die Brennweite eines starken Convexglases viel leichter bestimmen kann, als die von schwachen Nummern, wenn man das Bild der Fensterrahmen auf der gegenüberstehenden Zimmerwand benützt.

Es ist somit dem normalen Auge ohne alles Zuthun der accommodativen Thätigkeit schon durch die angegebenen physikalischen Verhältnisse ein grosser Spielraum in der Weite des deutlichen Sehens dargeboten, indem 1. sein Objectiv von kurzer Brennweite für die Distanzen von 5′ bis ∞ nicht einmal 6 Hundertstel einer Linie Abänderung in der Vereinigungsweite verlangen würde, 2. Strahlen von einem über 5′ entfernten Punkte auf ein relativ so kleines Hornhautareal fallen, dass sie bereits als zum Achsenstrahle nahezu oder völlig parallel betrachtet werden müssen, 3. die Vereinigung der Lichtstrahlen streng genommen nicht in einem Punkte, sondern in einer Reihe hintereinander gelegener Punkte stattfindet, welche um so länger ausfällt, je grösser die Objectdistanz ist, und 4. die Zerstreuungskreise, welche bei grösseren Distanzen der leuchtenden Punkte auf der Netzhaut entstehen, für mässige Entfernungen verschwindend klein und matt ausfallen, daher nicht empfunden werden.

In diesem letzteren Momente ist nun auch die Fähigkeit gegeben, im Fernsehen eine Schärfe zu erlangen, welche das normale, jedoch im Fernsehen nicht geübte Auge nicht besitzt. Diese Schärfe im Fernsehen setzt nicht nur die grösste Feinheit des Gesichtssinnes voraus, d. h. die Fähigkeit, zwei nahe an einander abgebildete Punkte noch als getrennt aufzufassen, welche wir auch für's Nahesehen bei verschiedenen Individuen verschieden ausgebildet finden (theils durch die Organisation der Netzhaut, theils durch Übung), sondern auch die *Fertigkeit, von Zerstreuungskreisen zu abstrahiren*, die Wahrnehmung derselben zu ignoriren (unterdrücken), nur die relativ am intensivsten beleuchteten Centra der Kegelquerschnitte allein zur Wahrnehmung gelangen zu lassen. Die oben angegebene Distanz von beiläufig 5—6′ ist demnach nicht der Fernpunkt des ruhenden (nicht in accommodative Thätigkeit versetzten) Auges, sondern gewissermassen der Mittelpunkt des deutlichen Sehens der durch den Bau des Auges gegebenen Sehweite. Die Lage des Fernpunktes der deutlichen Sehweite hängt nicht bloss von

der Vereinigungsweite der Lichtstrahlen ab, sondern auch von der Grösse und Beleuchtung der Objecte und von der Fähigkeit der Netzhaut, Objecte unter einem möglichst kleinen Sehwinkel noch zu unterscheiden und von Zerstreuungskreisen zu abstrahiren. Ein Auge, welches in allen Distanzen zwischen 5 und 45 Zollen Druckschrift von 1‴ Höhe deutlich und sicher lesen kann, hat gewiss eine ganz gute Sehweite, aber vielleicht nur für's Erkennen kleiner und naher Objecte; denn es kann trotzdem seine Sehweite für grössere Entfernung eine mittelmässige sein, und es vermag vielleicht die Zeiger einer Thurmuhr auf 2000 Schritte nicht zu erkennen, während ein anderes, das beim Lesen auch nicht mehr leistet, dieselbe Uhr unter denselben Verhältnissen auf 3000 Schritte bestimmt erkennt.

Die Accommodation oder Einstellung des Auges für nahe Objecte geschieht durch Verlängerung des Bulbus in der Sehachse, durch Zurückdrängung der hintern Wand des Bulbus, durch Rückstellung der Macula lutea und ihrer Umgebung. *Die vermittelnden Organe hiezu sind einerseits die geraden und schiefen Augenmuskeln, andererseits der Ciliarmuskel, indem sie gleichzeitig in erhöhte Spannung versetzt werden.* In dem Momente, wo der Impuls zum Nahesehen vom Sensorium commune ausgeht, gerathen sämmtliche Recti und Obliqui in erhöhte Spannung und comprimiren den Bulbus so, dass seine Äquatorialdurchmesser entsprechend kürzer werden. Der zum Ausweichen bestimmte, weil incompressible Glaskörper drängt rück- und vorwärts. Sein Andrang nach vorn wird aber verhindert oder ausparirt, indem das vor ihm befindliche Diaphragma durch den gleichzeitig in erhöhte Contraction versetzten Ciliarmuskel in adäquate Spannung gebracht wird. Also muss der gesammte Druck nach hinten gehen, die Retina sammt der Chorioidea und Sclera zurückweichen. Die Hornhaut bleibt dabei gewiss, die Linse höchst wahrscheinlich in ihrer Form und Lage unverändert. Ist letzteres richtig, dann bleibt der optische Mittelpunkt oder Kreuzungspunkt der Richtungslinien dabei unverrückt. Die gleichzeitig erfolgende Verengung der Pupillle ist eine einfach concomitirende Erscheinung, welche die Accommodation nicht vermittelt, nur begünstigt.

Diese Ansicht über die Accommodation ist der Hauptsache nach nicht neu. Schon *Kepler* scheint sich für Verlängerung der Sehachse behufs des Nahesehens entschieden zu haben. Hätte man die Anwesenheit und Function des Ciliarmuskels früher gekannt, und hätte man sich über Lage und Thätigkeit der geraden und schiefen Augenmuskeln nicht irrige Vorstellungen gemacht, so würde man sich wohl die mannigfachen Einwendungen dagegen erspart haben. — Wenn man meinte, die Recti müssten bei vereinter Wirkung den Bulbus zurückziehen, so übersah man die antagonistische Wirkung der

Obliqui. Von einer Abplattung des Bulbus durch das retrobulbäre Fettpolster könnte, auch wenn man eine Zurückziehung zugäbe, dennoch nicht die Rede sein, da jenes elastische Gewebe jedenfalls viel weniger resistent ist, als der Bulbus. — Dass der Bulbus durch die vereinte Wirkung der Obliqui der verticalen Medianebene genähert werden könne, ist unmöglich, weil die Obliqui sich unweit vom hintern Ende der Sehachse inseriren, also nur dieses, nicht aber die ganze Achse und mit ihr den Mittelpunkt des Auges einwärts rücken können. — Die Veränderlichkeit der Form des Bulbus konnten nur jene in Abrede stellen, welche sich denselben als bis aufs Höchste gefüllt dachten und selbst die bekannte Thatsache nicht beachteten, dass man die Hornhaut schon durch einen leichten Druck mit dem Finger abplatten, und auf diese Weise den Refractionszustand ändern kann, wie diess Kurzsichtige in Ermanglung einer Brille zu thun pflegen. — Die Möglichkeit einer Compression des Bulbus durch die Recti und Obliqui konnte man nur dann bezweifeln, wenn man die Ursprungs- und Anheftungsstellen dieser Muskeln und ihren gekrümmten Verlauf zum Bulbus nicht genau kannte, und demgemäss von tangentialer Richtung derselben zum Bulbus sprach, oder wenn man sich, wie z. B. *Stellwag* gethan*), eine ganz unrichtige Zeichnung vom Bulbus und den Muskeln machte, in dieser das Parallelogramm der Kräfte verzeichnete, und *daraus* mittelst Rechnung folgerte: die hier geforderte Formveränderung des Bulbus sei unmöglich. — Einseitiger Druck auf die Bulbuswand und Retina, und sofort Entstehen subjectiver Lichterscheinungen war bei zugestandener Einwirkung der Muskeln auf den Bulbus nur für jene zu besorgen, welche meinten, es könne ein Muskel allein oder überwiegend auf den Bulbus drücken, es könne z. B. während der Verkürzung des R. internus der R. externus erschlafft sein und somit der R. internus allein auf den Bulbus drücken. — An Form- und Lageveränderung der Cornea und selbst der Linse war allerdings zu denken, so lange man nicht wusste, dass der Ciliarmuskel durch adäquate Spannung der Scheidewand zwischen Humor aqueus und H. vitreus den Einfluss der Recti und Obliqui auf dieselben aufwiegt, oder doch auf ein Minimum reducirt. A priori musste man dann aber, wenn eine solche adäquat gespannte Scheidewand nicht angenommen wurde, wohl eher an Abplattung als an erhöhte Wölbung der Cornea denken; denn nach Wegfall jener Scheidewand müsste die besondere Wölbung der Cornea in die allgemeine des Bulbus, der Sclera übergehen. — Ein von *Ruete* vorgebrachter Einwurf, dass nämlich nach Aufhebung der Accommodation in Folge von Belladonna oder trotz plötzlich eingetretener Kurzsichtigkeit dennoch die Bewegungen des Bulbus vollkommen frei von Statten gehen, würde auch dann, wenn man annähme, dass die das Auge bewegenden Muskeln ganz allein die Accommodation vermitteln, durchaus nichts beweisen, weil Herabsetzung oder Steigerung des Tonus der Muskeln ihre Verkürzungs- und Verlängerungsfähigkeit nicht aufhebt. Um bei einem schon einmal gebrauchten Vergleiche zu bleiben: wenn zwei Gewichte an einer über eine Rolle verlaufenden Schnur befestigt sind, so können sie in jeder beliebigen Stellung stehen bleiben, gleich hoch, eines tiefer, eines höher, sofern sie gleich schwer sind; ob jetzt jedes Gewicht = 1 Loth oder = 1 Pfund, das ändert in der Beweglichkeit nichts, wenn wir von der Reibung zwischen Spindel und Rolle absehen; im erstern Falle ist die Spannung der Schnur und somit auch der Druck auf die Rolle geringer; die Drehung der Rolle erheischt in dem einen Falle nicht mehr Kraft als in dem andern. — Auch das angebliche unveränderte Fortbestehen der accommodativen Thätigkeit nach Durchschneidung eines oder des andern Augenmuskels

*) Denkschriften der kaiserl. Akademie der Wissenschaften. Wien, 1853. Juli, Bd. V.

kann nicht als Beweis gegen den Einfluss der Augenmuskeln auf die Accommodation dienen, denn niemals ist es *ein* Muskel allein, der in erhöhte Spannung geräth, und wird der Ausfall des einen noch immer mehr weniger genügend durch andere gedeckt, wie aus dem früher Gesagten hinreichend erhellt, und zweitens wird der Bulbus dem Einflusse des *durchschnittenen* Muskels nicht so leicht ganz entzogen, wie wir bei der Betrachtung der Schieloperation sehen werden. Übrigens hat *A. von Gräfe,* an dessen exacter Beobachtung wohl niemand zweifeln wird, im Archiv für Ophthalmologie B. I. Abth. I. sich über den Einfluss der Recti und Obliqui auf die Spannung des Bulbus so klar und bestimmt ausgesprochen, dass ich hier kaum etwas Besseres thun, als einige Stellen wörtlich citiren kann. „Bei den accommodativen Bewegungen treten alle Augenmuskeln mehr in Wirksamkeit und wenn der eine oder der andere für die Stellung der Hornhaut den Ausschlag gibt, so ist diess die Folge der überwundenen, aber dennoch fortexistirenden Resistenz seitens der andern Muskeln. Hiefür geben namentlich Fälle von Muskellähmungen schöne Belege. Während in solchen Fällen die Einrichtung des Auges bei der associirten Bewegung nach einer gewissen Richtung vollkommen normal sein kann, weicht nicht selten das Auge ab, wenn wir ganz dieselbe Richtung behufs der Accommodation für einen nahe liegenden Gegenstand in Anspruch nehmen, weil sich bei höherer Spannung sämmtlicher Augenmuskeln der ausbleibende Zug des gelähmten Muskels störend für die Stellung des Auges herausstellt, während derselbe Muskel bei den seitlichen Bewegungen im Zustande physiologischer Erschlaffung ist, und desshalb die aufgehobene Innervation desselben keine Störungen macht. Ebenso habe ich neuerdings durch Beobachtungen des Venenpulses auf der Netzhaut Gelegenheit gehabt, mich davon zu überzeugen, dass dieser Puls bei Accommodation in die Nähe zunimmt, was entschieden für die Vermehrung des seitlichen Muskeldruckes spricht." (S. 36). — „Handelt es sich einfach um die Richtung der Sehachse, so ist hiezu keine besondere Energie seitens der Augenmuskeln nöthig, denn das Auge ist eine leicht bewegliche, um ihr Centrum drehbare Kugel. Handelt es sich dagegen um die Accommodation für die Nähe, so gerathen alle Muskeln, wenn auch in verschiedenem Grade, in Spannung und üben einen seitlichen Druck auf den Bulbus aus. Hiebei zeigt sich nicht selten die Insufficienz des paretischen Muskels; so kommt es zuweilen bei pathologischer Schwäche des Abducens vor, dass beim gleichzeitigen Gebrauch beider Augen ein geradeaus vor dem Kranken liegender entfernter Gegenstand richtig fixirt wird, während bei Annäherung desselben auf dem erkrankten Auge pathologische Convergenz sich einstellt. Noch beweisender sind Experimente mit Brillengläsern, weil hiebei auch die Sehachse des gesunden Auges nicht verrückt, demnach auch jede synergische Muskelcontraction an dem erkrankten Auge vermieden wird; setzt man z. B. dem erwähnten Kranken eine Concavbrille auf und zwingt hiedurch die Augen, bei gleichbleibender Stellung des Objectes einen höheren Brechzustand anzunehmen, so sieht man die pathologische Ablenkung eintreten, oder eine vorhandene sich vermehren. Dasselbe sah ich einige Male bei Lähmung des R. superior oder inferior, wo für ein entferntes geradaus liegendes Object ebenfalls die Sehachse eingerichtet werden konnte, während sie bei Annäherung desselben an das kranke Auge dem paralysirten Muskel entgegengesetzt abwich." (S. 53).

Eine merkliche Einschränkung oder selbst Aufhebung der Accommodation ist demgemäss bisher bloss bei Lähmung mehrerer Muskeln beobachtet worden. Dass bei Lähmung sämmtlicher vom N. oculomotorius versorgten Muskeln die Accommodation aufgehoben oder doch sehr geschwächt sei, darin stimmen alle bisher bekannt gewordenen Beobach-

tungen überein; nur *Ruete* will in einem Falle das Gegentheil beobachtet haben, und beruft sich in der 2. Auflage seines Lehrbuches S. 179 auf eine gleiche, noch nicht veröffentlichte Beobachtung von *H. Müller*. Wenn ich recht verstehe, so ist der Fall, auf den sich *Ruete* bezieht, derselbe, welchen *R. Ulrich* in seiner Prof. *Ruete* gewidmeten Schrift: „De catoptricis et dioptricis in oculorum morbis cognoscendis usu atque utilitate" als Beweis anführt, dass die Accommodation nicht von den Augenmuskeln abhänge. Ein 22 Jahre alter Schuster bot angeblich seit seinem 3. Lebensjahre nach überstandenen Masern eine vollständige Lähmung sämmtlicher Augenmuskeln mit Ausnahme des Obl. superior dar. „Praeter musculos levatores palpebrarum ceteri quoque musculi, qui nervi oculomotorii ramis gaudent et muse. recti externi in ambobus oculis paralysi erant affecti. Axes optici in parallelismum atque etiam in divergentiam erant directi, neque recta introrsum aut extrorsum aut sursum aut denique deorsum, neque deorsum et introrsum aut sursum et introrsum aut denique sursum et extrorsum pupilla volvi poterat. Bulbus oculi, id quod ex experimentis saepissime institutis patefactum est atque aperte poterat distingui, circa eum solum axin, qui oblique ab exteriore corneae parte ad interiora et posteriora horizontaliter tendit, musculi obliqui superioris actione deorsum et extrorsum circumgyrabatur, qua in rotatione semper segmentum circuli, qui ex centro pupillae oblique extrorsum actus potest cogitari, sequi videbatur. Pupula non solum propriis motibus normalibus gaudebat atque extracto belladonnae instillato justo modo poterat dilatari, sed vel potius tam vivaces prae se ferebat oscillationes, ut hippum fere aequarent. Neque vero oculorum sensibilitas optica, neque facultas illa peculiaris variis rerum distantiis sese accommodandi ullo modo perturbata ac diminuta erat; imo vero tanta aderat, ut acieulam 111^{mm} tantum ab oculis remotam probe posse discerni, experimenta Myopometri ope instituta palam facerent. Objecta, quae propius oculis admovebantur, geminata apparebant; omnia vero et cominus et eminus collocata, eo situ, quo revera utebantur, in conspectum veniebant, ita ut erecta erecto quoque situ, inversa inverso perciperentur. — Quae omnia quum ita se haberent, paralyseos causam in cerebro esse sitam, nemo est, qui neget. Hae autem ex morbi historia multa eaque gravissima, quae physiologiam informent, possunt repeti et concludi: I. Repugnat haec observatio eorum opinioni, qui mutationes illas oculorum internas in bulbi musculorum actione positas esse volunt. II. Neque minus eorum conjecturam refutat, qui eorundem musculorum opem requiri opinantur, ut res eo situ, quo revera gaudent, percipiantur. III. Maxime probabile reddit, iridem ad motum incitari haud fibris crassioribus, sed potius fibrillis tenuioribus nervi oculomotorii, quae radice brevi ganglii ciliaris intercedente, a nervo sympathico in ipsum immittuntur."

Diese Beobachtung scheint mir bei weitem nicht so exact zu sein, um für das in Rede stehende Thema überhaupt benützt werden zu können. Zunächst ist es durchaus unerwiesen, dass die Ursache der Lähmung im Gehirne lag, müsste sogar, wenn man diess annähme, ein anderweitig erwiesener Satz aufgegeben werden, der nämlich, dass die Kreisfasern der Iris unter dem Einflusse des N. oculomotorius stehen. Denn, wie war es möglich, dass die Bewegungen der Iris sich in jeder Beziehung normal verhielten, wenn eine centrale Lähmung des N. oculomotorius stattfand? Lag aber, und das ist gewiss, kein Centralleiden zu Grunde, dann frägt sich's, ob die Bulbi fix standen wegen Muskellähmung oder wegen eines andern, vielleicht mechanischen Hindernisses in der nächsten Nähe des Bulbus. Wir wollen hier noch nachholen, dass der Kranke angeblich während der Masern an einer Entzündung der Augen gelitten hatte. Ich wüsste nicht, wo und was für ein Leiden in der Schädelhöhle im Staude wäre, eine beidersei-

tige Lähmung gerade nur des 3. und 6. Hirnnerven bei Integrität aller übrigen sensitiven und motorischen Nerven und der Geistesfunctionen etc. hervorzurufen. — Der Kranke konnte accommodiren; wir haben keine Ursache, diess zu bezweifeln. Die Accommodation ist ein Act der Willkür. Wenn nun der N. oculomotorius central gelähmt war, wodurch sollte noch eine, die Accommodation vermittelnde Veränderung im Innern des Bulbus bewirkt werden können, da nun in den Ciliarnerven keine dem Willenseinflusse gehorchenden Fasern mehr thätig sein konnten? Schliesslich wollen wir nur noch hervorheben, dass auch das unter II. aufgestellte Corollarium von *Ulrich* unrichtig ist; denn wenn im normalen Zustande die Augen nach links bewegt werden, und hieraus die Vorstellung entsteht, dass das Object, dem die Macula lutea jetzt zugelenkt wird, links von der senkrechten Medianebene gelegen war, so musste hier zu demselben Behufe der ganze Kopf links bewegt werden, blieb somit das Verhältniss zur Vorstellung im Wesentlichen dasselbe. (Vergl. B. III. S. 49.)

Übrigens ist aus *Ruete's* Angaben, wenn er behauptet, eine Schwächung des Accommodationsvermögens nach vollkommener Lähmung *aller* Äste des N. oculomotorius sei kaum wahrzunehmen, und *beziehe sich auf die Accommodation für nahe Objecte*, nicht recht zu entnehmen, was er eigentlich von der Accommodationsthätigkeit verlangt, um so mehr, als er selbst in der 2. Auflage S. 207 noch anführt: „Hält man ein kleines Löchelchen eines Kartenblattes unmittelbar vor das Auge, so ist man doch noch im Stande Objecte in verschiedener Entfernung deutlich zu erkennen." Ein solches Diaphragma leistet dieselben Dienste ja auch an einer Glaslinse, also ganz gewiss ohne Muskelthätigkeit. Durch eine solche Öffnung kann nicht nur ein normales, sondern auch ein fernsichtiges, der Accommodation mehr weniger verlustiges Auge bei 2—1½ Zoll Distanz noch lesen — wegen Reduction der Zerstreuungskreise auf Punkte.

Eine andere Beobachtung von Lähmung sämmtlicher vom N. oculomotorius versehenen Muskeln hat *Ruete* selbst in seinen 1843 erschienenen klinischen Beiträgen veröffentlicht, und darauf die Behauptung aufgestellt, „dass das Accommodationsvermögen durch vollständige Lähmung aller Äste des N. oculomot. nur so wenig geschwächt werde, dass diess kaum wahrnehmbar sei." *Cramer* (über das Accommodationsvermögen, übersetzt von *Doden*, S. 166) hat gegen diese Beobachtung Bedenken erhoben, welche gewiss alle Beachtung verdienen. „Dass eine Frau aus der Arbeiterclasse im Alter von 44 Jahren noch ein solches Accommodationsvermögen besessen haben sollte, wie *Ruete* angibt, grenzt fast an's Unglaubliche. Sie war nicht kurzsichtig — denn sie sah eine Nadel deutlich in der Entfernung von 4 Meter vom Auge — und ihr kürzester Gesichtsabstand sollte 100 Millimeter, nicht ganz 4 Zoll, betragen haben." — „Bei Menschen von geringer Bildung wird man in der Regel nicht im Stande sein, allein durch das Beschauen einer Nadel — wie bei *Ruete* — mit völliger Sicherheit den kürzesten Gesichtsabstand zu ermitteln." (Vergl. Prag. Vierteljahrschr. B. I. Quartal 2., S. 285). — „Bei den Prüfungen der Sehweite, sei es durch die gewöhnlichen Leseproben, oder durch die Bestimmung des Minimum im Netzhautwinkel oder durch optometrische Instrumente, gelingt es uns freilich für Paralysen einzelner Augenmuskel im Allgemeinen nicht, erhebliche Veränderungen im Nah- und Fernpunkte nachzuweisen; dennoch finden Störungen in der Accommodation statt. Wird das Auge nach der Seite des geschwächten Muskels gerichtet, so finden wir die Accommodation allemal etwas beschränkter und unstät, mühsam." (*Gräfe*, Archiv. B. I. Abth. 1. 7—16.)

Positiv beweisend für unsere Ansicht ist die durch Sectionen von mir nachgewiesene Verlängerung des Bulbus in der Richtung der Seh-

achse bei reiner oder mit centralen Hornhautflecken complicirter Kurzsichtigkeit.

Vielfältige und aufmerksame Beobachtung und Vergleichung kurzsichtiger und fernsichtiger Augen mit normalen führte mich zunächst zur Überzeugung, dass die Hornhaut bei jenen nicht stärker, bei diesen nicht schwächer gewölbt sei. Den vorzüglichsten Anhaltspunkt hiefür lieferte die Betrachtung und Vergleichung der Cornealspiegelbilder, welche ich auch bei eclatanter Kurzsichtigkeit nicht kleiner fand, als bei Fernsichtigkeit.

Die vorläufige Andeutung dieses Sachverhaltes, welche ich im I. Bande auf S. 175 kurz hingeworfen hatte, hat Herrn *Stellwag von Carion* zu einer Bemerkung veranlasst, zu der er in Bezug auf Form sowohl als Inhalt gewiss nicht berechtigt war. Nach der Formel $\frac{1}{\alpha} = -\left(\frac{1}{p} + \frac{1}{a}\right)$ berechnet St., dass ein 1000‴ entfernter Fensterbalken von 576‴ Länge ein Spiegelbild von 1,005‴ geben würde, wenn man den Radius der Cornealvorderfläche auf 3,495‴ annimmt, dagegen nur 1,149‴, wenn man „was sicherlich eine relativ ungeheuere Differenz ist“ — den Radius der Cornealvorderfläche auf 4‴ steigen lässt. „Das Spiegelbild der Cornea von 4‴ Radius erscheint um 0,144‴ länger, als bei gleichen Umständen das Spiegelbild einer Cornea von 3,495‴ Radius. — *Wer mit freiem Auge, oder doch ohne zusammengesetzte Apparate und Berechnungen Grössenunterschiede von 0,144‴ schätzen kann, muss jedenfalls ein mehr als gewöhnliches Beurtheilungsvermögen haben, ich traue diese Schärfe weder mir, nach H. Prof. Arlt zu, und muss daher das Spiegelbild der Cornea bezüglich seiner Grösse jedenfalls als ein ganz unbrauchbares diagnostisches Hilfsmittel erklären.*“ *Donders* erzählt in seiner Abhandlung über die Nahrungsstoffe (übersetzt von *Bergrath*) S. 28, „er sei einmal zugegen gewesen, als ein Mathematiker wissenschaftlich bewies, dass ein Tisch auf einer Treppe unmöglich nach oben getragen werden könne, während ein anderer, wenig hierdurch abgeschreckt, es inzwischen einmal versuchte und — ihn hinauf brachte. Ubi rerum testimonia adsunt, muss sogar die Mathematik nachgeben.“ Ich that ungefähr dasselbe, liess mir Metallconvexspiegel von 3½‴ und 4‴ Radius schleifen, und dann, als sogar Kinder die Differenz in der Grösse der Spiegelbilder wiederholt und bestimmt unterschieden, zum Überfluss noch einen von 3¾‴ Radius, und auch da lässt sich mit völliger Bestimmtheit angeben, welches Bild kleiner, welches grösser sei. Das kann Jeder nachmachen; darüber giebt's keine weitere Polemik. Hat Stellwag vielleicht schlecht gerechnet? oder sind seine Suppositionen unpassend gewählt?

Einen weitern Anhaltspunkt gab die Lage der Iris relativ zur Cornea, und daraus liess sich auch leicht erklären, wie sich die Ansicht, Kurzsichtigkeit beruhe auf stärkerer Wölbung, Fernsichtigkeit auf Verflachung derselben, hatte entwickeln und so lange erhalten können. Um die Lage der Iris richtig zu beurtheilen, muss man das Auge gerade von vorn, nicht von der Seite her betrachten. Man lege ein Planconvexglas mit der ebenen Fläche auf ein Blatt Papier, allenfalls auf einige Zeilen eines Buches, und man wird aus Experimenten hiemit leicht entnehmen, was obiger Rath bedeuten will. In der angegebenen Stel-

lung nun denke man sich Ebenen gelegt: 1. durch die Basis der Cornea oder den vordersten Rand der Sclera, etwa wie wenn man ein Staarmesser durchführen wollte; 2. durch den grössten Kreis oder den Ciliarrand, und 3. durch den kleinsten Kreis oder den Pupillarrand der Iris. Diess thue man nun a) bei eclatanter reiner Kurzsichtigkeit, b) bei einem in höherem Grade fernsichtigen, und c) bei einem normalen Auge. Man wird nun leicht bemerken, dass bei einem exquisit kurzsichtigen Auge die 1. und 2. Ebene weit, die 2. und 3. dagegen wenig oder gar nicht von einander abstehen, d. h. dass die Iris (der grosse und kleine Kreis) auch bei ziemlich enger Pupille nahezu in Einer Ebene, aber tief hinter der Hornhaut liegt, dass hingegen bei einem exquisit weitsichtigen Auge die 1. und 2. Ebene einander sehr nahe liegen, die 3. dagegen merklich vor der 2., d. h. die Iris des weitsichtigen Auges in toto, besonders aber mit ihrem Pupillarrande weit nach vorn liegt, und stark nach vorn ausgebaucht ist. — Richtig ist, dass bei Kurzsichtigkeit die vordere Kammer grösser, bei Weitsichtigkeit dagegen kleiner ist; nur liegt der Grund davon nicht in veränderter Wölbung oder Lage der Cornea, sondern in veränderter Lage und Wölbung der Iris, und die Ältern haben etwas, das der Schärfe ihrer Beobachtung nicht entgangen war, bloss irrig gedeutet.

Die Lage des Ciliarrandes der Iris ist gegeben durch die Dicke oder Mächtigkeit des Ciliarmuskels (des Ligamentum ciliare früherer Autoren), denn es ist gewiss, dass die Iris mitten aus demselben herauskommt, dass die Iris mit der Cornea nicht unmittelbar zusammenhängt, dass mithin, je stärker entwickelt der Ciliarmuskel ist, desto weiter hinten auch der Ciliarrand der Iris liegt. Wo der Ciliarmuskel wenig entwickelt ist, da legt sich auch der grösste Kreis der Iris mehr weniger nahe an die Peripherie der Descemetschen Haut an.

Die Lage des Pupillarrandes der Iris zeigt uns jederzeit auch die Lage der vordern Kapsel, sobald die Linse nicht aus ihrer Befestigung gelöst oder in ihrem Volumen geschrumpft ist. Tiefe Lage des Pupillarrandes deutet demnach, falls die Pupille nicht über 2—2½‴ erweitert ist, jederzeit auf tiefe Lage der Linse, und umgekehrt, so dass wir also — mit Bezug auf das Frühere — sagen dürfen: Bei Kurzsichtigkeit liegt die Linse (vordere Kapsel) tiefer, bei Weitsichtigkeit näher hinter dem Hornhautcentrum.

Es ist eine allgemein bekannte und anerkannte Thatsache, dass durch anhaltendes Betrachten naher kleiner Gegenstände (insbesondere beim Gebrauche des Mikroskopes) normale Augen Erwachsener vorübergehend — auf Minuten oder Stunden, jugendliche Augen (bis zu

den Pubertätsjahren) bleibend kurzsichtig werden. Man kann nicht anders, als annehmen, dass die Behufs des Nahesehens eingeleitete Veränderung in den dioptrischen Verhältnissen des Auges so lange fortbestehe, als die Kurzsichtigkeit anhält, also bei permanenter Kurzsichtigkeit stationär geworden sei. Sind diese Sätze richtig, dann müsste, wenn die Accommodation durch stärkere Wölbung der Cornea vermittelt würde, an Augen, welche auf diese Weise kurzsichtig geworden sind, auch die Cornea stärker gewölbt gefunden werden. Dasselbe gilt auch in Bezug auf die Form- und Lageveränderung der Linse. Ist aber unsere Ansicht über die Accommodation richtig, dann muss in solchen Augen der Durchmesser des Auges in der Sehachse verlängert, die hintere Wandung des Bulbus zurückgedrängt gefunden werden. Und so ist es in der That. Bei allen rein Kurzsichtigen, welche nur bei höchstens 6 Zoll Distanz noch lesen können, besonders aber bei jenen, welche bereits Gläser unter 6 Zoll Brennweite nöthig haben, lässt sich die Verlängerung des Bulbus nach hinten schon während des Lebens bestimmt nachweisen, indem man das Auge möglichst stark nach innen und oben wenden lässt, und nun das untere Lid nächst der äussern Commissur mittelst des Zeige- oder kleinen Fingers so weit als möglich hinter den Bulbus drängt. Auf diese Weise ist bloss eine beiläufige Schätzung möglich, welche nur durch Vergleich mit normalen Augen Werth erhält. An den Augen verstorbener kurzsichtiger Personen lässt sich aber eine genaue Messung anstellen, wenn man die Augen möglichst bald herausnimmt. Ich werde weiter unten den Befund solcher Augen, von deren Kurzsichtigkeit im Leben ich mich überzeugt hatte, ausführlich mittheilen, und will nur noch hervorheben, dass eben dieser Befund auch das letzte Bedenken beseitigt, welches sich allenfalls noch gegen das Rückwärtsweichen der hintern Bulbuswand bei der Accommodation erheben liesse. Es ist diess das Bedenken, ob nicht etwa die bei dieser Rückwärtsdrängung nothwendig stattfindende Compression und Verschiebung der Netzhautelemente der Function derselben nachtheilig werden möchte. Dass die Contenta des Bulbus bei der Accommodation unter erhöhten Druck versetzt werden, ist durch den Augenspiegel nachgewiesen. Dieser Umstand ist weit entfernt, die Sensibilität der Netzhaut zu vermindern, scheint sie im Gegentheil sogar zu erhöhen, eine Ansicht, die, wenn ich mich recht erinnere, schon *Brewster* in den dreissiger Jahren ausgesprochen hat, und welche mit *Stromeier's* Behauptung, dass die optische Sensibilität mit der Muskelaction steige und falle*), völlig im Einklange steht. Dass aber eine Verschiebung

*) De combinatione actionis nervorum et motoriorum et sensoriorum etc. Erlangae 1839.

der Netzhautelemente, welche, wenn auch in noch so geringem, dennoch in einigem Grade stattfinden zu müssen scheint, ohne Störung der optischen Sensibilität der Netzhaut stattfinden könne, ist eben factisch nachgewiesen durch den wirklichen Bestand einer solchen Ausbuchtung oder Verlängerung an Augen, welche in jeder Beziehung normal sind — bis auf den Refractionszustand — welche sogar ein noch feineres (schärferes) Gesicht darzubieten pflegen, als Augen ohne solche Ausbuchtung. Kann nun diese nicht als Vitium primae formationis angenommen werden, so musste eine solche Verschiebung auch ohne Nachtheil für die optische Sensibilität erfolgen können.

In welcher Beziehung stehen nun die angeführten Thatsachen der Beobachtung an kurz- und weitsichtigen Augen zu einander und zur Accommodation? — Ein Knabe beschäftigt sich wiederholt und anhaltend mit der Betrachtung kleiner Gegenstände, und hält, entweder weil es der Sehwinkel oder die Beleuchtung erheischt, oder auch nur aus übler Gewohnheit dieselben so nahe, dass die Accommodationsorgane in erhöhten Anspruch genommen werden. Erhöhte Spannung der Recti und Obliqui sowohl als des Ciliarmuskels dauern länger an und kehren öfter wieder. Die hintere Wandung des Bulbus in einem Umkreise, dessen Centrum die Macula lutea, dessen Peripherie ohngefähr die Gegend der Insertion der beiden Obliqui bezeichnet, muss dabei rückwärts gedrängt werden, im Centrum am meisten, gegen die Peripherie hin weniger und weniger. Die Locomotion, welche die Macula lutea zu machen hat, wenn sie aus der Lage, die der Ruhe der Accommodationsorgane entspricht, in jene übergeht, die dem höchsten Grade ihrer Spannung entspricht, wird, aufs Höchste angeschlagen, nicht viel über eine halbe Linie betragen. Besitzt die Sclera bereits ihren gehörigen Grad von Festigkeit, so weicht die hintere Wandung eben nur um soviel zurück, als der seitliche Druck erheischt; sie tritt sodann in ihre frühere Lage zurück, in demselben Masse, als die seitliche Compression nachlässt. Diese Wiederherstellung der normalen Form ist theils in der Dicke und Elasticität der Sclera selbst, theils in der Elasticität des incompressiblen Glaskörpers und des compressiblen retrobulbären Fettgewebes gegeben; wenn aber die Sclera noch weich und nachgiebig ist, wie vor der völligen Entwicklung der Bulbi (zur Zeit der Pubertät), so kann die häufige Wiederkehr und stundenlange Andauer höherer Spannung leicht eine Ausdehnung derselben zur Folge haben, welche nach dem Aufhören des erhöhten Druckes nicht mehr zurückgeht. Da aber die Gefässe im Innern des Auges unter einem permanenten Drucke stehen, entsprechend der Spannung der Wandungen des Bulbus, so ist mit obigem Momente der Anstoss zum Ausscheiden von Serum aus den Gefässen gegeben, und es wird einerseits in den Glaskörper, andererseits in die Augenkammer so viel Flüssigkeit mehr ausgeschieden, als die Raumerweiterung eben gestattet. So entsteht Vermehrung der Glasfeuchtigkeit und bei höheren Graden von Ektasie der hintern Bulbuswand (Staphyloma posticum Scarpae) auch Verflüssigung des Glaskörpers, zunächst in der Gegend des hintern Poles, allmälig weiter und weiter nach vorn vorschreitend, endlich wohl auch den ganzen Glaskörper bis auf eine wenig mächtige Lage an der vordern Peripherie nächst dem Corpus ciliare betreffend. — Hält die Scheidewand zwischen Kammerwasser und Glaskörper gehörig Stand, wenn nämlich der Ciliarmuskel gehörig entwickelt ist, dann steht während der erhöhten Spannung der Accommodationsorgane der hintere Augenraum unter etwas grösserem Drucke, als der vordere, der Rück-

fluss durch die hintern Ciliarvenen wird etwas beeinträchtigt, die vordern Ciliarvenen erscheinen etwas stärker injicirt — eine Erscheinung, die man während der Entwicklung und des Fortschreitens der Kurzsichtigkeit häufig sehen kann — und die Menge des Kammerwassers steigt, die vordere Kammer wird grösser, die Cornea und Linse rücken allmälig weiter von einander. Die Vergrösserung der vordern Kammer wird überdiess noch dadurch befördert, dass sich der Ciliarmuskel in Folge der häufigeren Übung mehr entwickelt. Die Vergrösserung der vordern Kammer ist somit etwas Consecutives oder Secundäres, daher auch nicht absolut Nothwendiges, weil nur von einem der Momente, nämlich von der kräftigen Gegenwirkung des Ciliarmuskels abhängig. Dennoch wird sie bei hinterer Ektasie des Bulbus selten vermisst. Wo sie aber — bei unveränderter Wölbung der Cornea und unabhängig von entzündlichen Leiden der Iris oder Chorioidea, so wie von Krankheiten der Linse und des Glaskörpers mit Sehrumpfung vorhanden ist, gestattet sie mit grosser Wahrscheinlichkeit den Rückschluss auf hintere Ausdehnung der Selera. Ich bin auf diese Weise in der Leichenkammer in den Besitz einiger Bulbi mit hinterer Ektasie gekommen, von denen sich auch bei zweien nachher eruiren liess, dass Kurzsichtigkeit vorhanden gewesen war.

Man könnte gegen die Beweiskraft der hintern Ektasie für unsere Ansicht vielleicht noch einwenden, dass Augen, an denen man dieselbe beobachtet, allerdings kurzsichtig sein müssten, dass aber der Ektasie wohl andere Ursachen, als die von uns supponirte, zu Grunde liegen. Es könnte vielleicht diese Ektasie schon ein Vitium primae formationis sein, oder es könnte dieselbe in einer angeborenen mangelhaften Resistenz der Selera gleichsam vorbereitet sein, wofür sich das oft beobachtete gleichzeitige Vorkommen von Kurzsichtigkeit in Familien geltend machen liesse, oder endlich es könnte, wie *A. von Gräfe* anzunehmen scheint, dieselbe die Folge eines entzündlichen Leidens der Selera und Chorioidea — (Sclerotico-chorioiditis posterior) sein. — Folgendes ist's, was ich diesen Annahmen entgegen zu setzen habe. Zunächst kann durchaus nicht zugegeben werden, dass der hintern Ektasie des Bulbus immer ein entzündlicher Process der Selera und Chorioidea als Ursache oder auch nur als vorhergehendes und disponirendes Moment zu Grunde liege, kann vielmehr mit Bestimmtheit behauptet werden, dass die entzündlichen Erscheinungen im Grunde des Auges, welche in manchen solcher Fälle entweder mit dem Augenspiegel oder am Leichentische nachgewiesen werden können, etwas Accessorisches oder Consecutives sind. Der Augenspiegel kann natürlich nur nachweisen, dass ein Auge kurzsichtig ist, nicht aber, wodurch die Kursichtigkeit bedingt sei. Ich habe an zahlreichen Individuen mit Kurzsichtigkeit höheren Grades die Verlängerung des Bulbus in der Sehachse auf die oben angegebene Weise constatirt, darunter aber viele gefunden, bei denen die optische Sensibilität *vollkommen intact* war, welche sich in der ihrem Refractionszustande angemessenen Schweite des besten Gesichtes erfreuten, bei denen durch die Probe mit einer Kartenblattöffnung jeder Verdacht auf Amblyopie ausgeschlossen werden konnte. Und das bei Individuen, die seit 20—30 Jahren ohngefähr in gleichem Grade kurz- und dabei scharfsichtig geblieben waren. Da kann ich unmöglich annehmen, dass ein entzündliches Leiden der Selera und Chorioidea in der Gegend der Macula lutea stattgefunden habe. Die Ophthalmoskopie ergab in den von mir untersuchten Fällen dieser Kategorie gar nichts oder die Zeichen von Rarefication des Choricidealgewebes. Wahr ist es, man trifft an Augen mit eclatanter hinterer Ektasie und Kurzsichtigkeit nicht selten die Erscheinungen von Amblyopie, unter dem Augenspiegel von Apoplexie oder Entzündung im Grunde des Auges; diese sind aber später aufgetreten, als die Kurzsichtigkeit; sie sind consecutiv, in so fern die Disposition

zur Blutaustretung in der Ektasie gegeben ist. Diese Disposition liegt nicht nur in der bei solchen Augen zum Sehen nöthigen erhöhten Ausdehnung und unzureichenden Resistenz der Bulbuswandung, welche um so geringer sein muss, je weiter die Ektasie bereits gediehen ist; sie liegt auch in der Verödung zahlreicher Gefässstämmchen von den hintern Ciliargefässen, welche bei hochgradiger Rareficirung der Retina, Chorioidea und Sclera (Ausdehnung auf einen grösseren Flächenraum) unter Mithilfe der Senescenz des Individuums dazutritt. — Ein angeborener Zustand kann die in Rede stehende Ektasie desshalb nicht sein, weil sie ohne Kurzsichtigkeit nicht gedacht werden kann, und bei Individuen beobachtet wird, die erst mit der Zeit kurzsichtig geworden sind. Eben so wenig ist man berechtigt, eine besondere Disposition dazu anzunehmen, ausser der Weichheit und Nachgiebigkeit der Sclera im jugendlichen Alter, man müsste denn aus Vorliebe für diese Idee die Thatsachen ignoriren, welche statistische Beobachtungen über das Vorkommen der Kurzsichtigkeit bei den verschiedenen Völkern und Ständen geliefert haben. — Ein Umstand ist es noch, welcher gegen alle die genannten drei Annahmen spricht, nämlich das durch Sectionen sowohl als durch Beobachtung an Lebenden constatirte Vorkommen der in Rede stehenden Ektasie an Augen, welche umschriebene centrale Trübungen in den durchsichtigen Medien darbieten. Ich besitze mehrere solche Präparate, welche mir völlig unverständlich sein würden, wenn ich nicht wüsste, dass Individuen mit solchen Trübungen genöthigt sind, alle kleineren Objecte, welche sie deutlich sehen wollen, relativ näher an das Auge zu bringen, als ceteris paribus andere, dass sich mithin zu der Trübung des Gesichtes noch Kurzsichtigkeit gesellt. (Vergl. B. I. S. 260.)

Eine Thatsache müssen wir endlich noch hervorheben, welche zwar nicht direct als Beweis für unsere Theorie angeführt werden kann, welche aber, da sie mit derselben in vollem Einklange steht, dazu beiträgt, selbe plausibel zu machen. Das anhaltende und oft wiederholte Betrachten naher Objecte führt in späteren Jahren nicht nur nicht zu stationärer Kurzsichtigkeit, sondern sogar entweder einfach zu Ermüdung und Augenmattigkeit oder selbst zu Fernsichtigkeit, zu insufficienter oder gänzlich mangelnder Accommodation. So lange die Sclera noch nachgiebig ist, kann übermässige und anhaltende Spannung bleibende Ausdehnung derselben zur Folge haben; ist aber die Sclera einmal gehörig resistent geworden, dann wird, wenn anhaltend erhöhte Spannung der Muskeln eintritt, eher Ermüdung und Nachlass der Muskelspannung eintreten, als Ausdehnung der Sclera, und dieses Nachlassen erfolgt zunächst in jenem Accommodationsorgane, welches nicht direct vom Willen abhängig ist, in dem Ciliarmuskel. So wie dieses erfolgt, leistet die Scheidewand zwischen Humor aqueus und vitreus nicht mehr den gehörigen Widerstand, und es kommt consecutiv zur Abnahme des Humor aqueus, zur Verkleinerung der vordern Augenkammer, ein Zustand, der, wenn er nur einigermassen bestimmt ausgesprochen ist, ohne Weiteres und sicher zu schliessen gestattet, dass die Accommodation entweder geschwächt oder aufgehoben sei. Die senile Presbyopie ist nicht Folge mangelhafter Ernährung und dadurch bedingter Abnahme der Augenfluida, sondern Folge der zunehmenden Rigididät der Sclera einer- und der abnehmenden Muskelenergie andererseits.

Indirect wird die Richtigkeit unserer Theorie dadurch bewiesen, dass keine andere Theorie der Accommodation weiter möglich ist. Die Momente, an die man appelliren könnte, sind: Verengerung der Pupille, erhöhte Wölbung der Hornhaut oder der Linse, Vorwärtsrückung

der Linse und allenfalls eine Combination von zweien dieser Momente. Von Veränderung der Brechungsverhältnisse kann nicht die Rede sein, da wir kein Organ kennen, welches den hiezu nöthigen Druck zu liefern im Stande wäre. Welchen Antheil die Iris etwa an der Accommodation haben könne, werden wir weiter unten erörtern; dass die blosse Verengerung der Pupille beim Nahesehen nicht den nöthigen dioptrischen Anforderungen genügen kann, bedarf keines weitern Nachweises. Auch an erhöhte Krümmung der Cornea denkt heut zu Tage wohl Niemand mehr, nachdem das Nichteintreten derselben wiederholt durch verschiedene Methoden, und von den tüchtigsten Beobachtern, *Senff*, *Cramer*, *Helmholtz*, constatirt ist. Die auf Lage- oder Formveränderung der Linse basirten Theorien scheitern vor Allem an der constatirten Beobachtung, dass manche Augen, bei denen die Linse fehlte und durch ein entsprechendes Convexglas ersetzt wurde, Accommodation zeigten. Diese Fälle beweisen wenigstens so viel mit Bestimmtheit, dass, wenn ja Veränderungen der Linse (in Form oder Lage) einen Antheil an der Accommodation haben, dieser ein relativ sehr geringer sei, dass man somit vollkommen zu der Behauptung berechtigt ist, *die geraden und schiefen Augenmuskeln im Verein mit dem Ciliarmuskel seien wahrscheinlich die einzigen, sicher jedoch die bei weitem überwiegenden Organe der Accommodation.*

Sollte die *Vorrückung der Linse* allein den optischen Anforderungen genügen, so müsste die Excursion nach den Berechnungen von *Olbers, Moser und Senff* $^1/_2$‴ oder noch etwas mehr betragen. Mit der Linse müsste dann natürlich auch die Iris, wenigstens der Pupillarrand derselben, beim Nahesehen vorwärts rücken. Wenn aber bei der Accommodation Form und Lage der Hornhaut unverändert bleiben, so ist auch ein solches Vorrücken der Linse in toto unmöglich, weil der Humor aqueus incompressibel ist, und ein leerer Raum, wohin das Kammerwasser etwa entweichen könnte, nirgends existirt. Weder der *Petit*'sche noch der vermeintliche *Fontana*'sche Canal (*Huek's*) können dieser Ansicht den gewünschten Dienst erweisen. Übrigens führt diese Ansicht zu einer Consequenz, welche deren Absurdität handgreiflich macht. Gibt man nämlich zu, dass anhaltendes und öfter wiederkehrendes Nahesehen kurzsichtig macht, dann muss in jedem auf diese Weise kurzsichtig gewordenen Auge die Linse weiter vorn liegen, die vordere Kammer kleiner sein. *Ulrich* hat keinen Anstand genommen, offen auszusprechen, was bei Andern eben nur zwischen den Zeilen zu lesen ist. „Myopiae causae variae possunt afferri. Subita musculi tensoris chorioideae contractione spastica, et nervi symphatici irritatione et ad nervorum ciliarium systema irradiatione orta, *lens crystallina nonnunquam nimis antrorsum agitur*, ita ut radiorum ex rebus longinquis emanantium focus ante retinam cadat.“ — „Occurrunt praeterea saepe, teste experientia quotidiana, qui longa continua consuetudine propiora et sublitiora fere sola inspiciendi, remotiora distincte visendi facultatem sensim amittant, itaque myopiam acquirant.“ — „Si haec myopia jam diu inveteravit, nulla oculi exercitatione distantia visus potest prolongari. Namque tensoris chorioideae fibrae musculares hoc in myopiae genere in continua contractione perdurantes

magis magisque abbreviantur et intumescunt, quo fit, *ut lens crystallina in perpetuum nimis antrorsum protrudatur.*" (l. c. p. 58 et 59.) Wenn nun auch *Volkmann*, auf *Sturm's* theoretische Deductionen sich stützend, und nach ihm *Ruete* eine viel geringere Excursion der Linse nach vorn genügend finden (etwa nur $^1/_{10}$‴, wie *Valentin* angegeben hat), so macht diess den Widerspruch mit der Beobachtung an kurzsichtigen Augen nur geringer, ohne ihn aufzuheben. Dasselbe Argument müssen wir auch der Theorie *Stellwags* (Ophthalmologie, S. 431) entgegenstellen, welcher berechnet, dass eine Vorwärtsrückung der Linse um $^3/_{10}$‴ allen Anforderungen genügen würde, und den Schwierigkeiten rücksichtlich des Kammerwassers dadurch zu entgehen meint, dass er annimmt, die vordere Kammer werde, indem die Linse in der Mitte vorgedrängt werde, an der Peripherie dadurch grösser, dass die Iris seitlich auf die Linse drücke. Letztere Annahme werden wir bei Besprechung der Theorie von *Cramer* in Bezug auf ihre Haltbarkeit untersuchen, und begnügen uns hier nur nachzuweisen, dass *Stellwag* consequenter Weise, und mit noch bestimmteren Ausdrücken, dieselbe absurde Behauptung wie *Ulrich* aufstellt, indem er S. 439 sagt: „Die dioptrischen Verhältnisse des Auges machen es für den ersten Augenblick wahrscheinlich, dass die *Weitsichtigkeit* in einer normwidrigen Vorrückung der Linse begründet sei. Eine nähere Betrachtung der Dinge lehrt jedoch, dass die der Presbyopie entsprechende Stellung nicht als eine abnorme gelten könne, dass die *Weitsichtigkeit nur auf dem Unvermögen des Accommodationsmuskels beruhe, den Krystallkörper in die für geringere Sehweiten erforderliche* ***vorgerückte*** (!) *Lage zu versetzen.* Wohl aber steht es fest, dass *hohe Grade von Kurzsichtigkeit* in normwidrigen Stellungen der Linse begründet seien, *auf Fixation des Krystallkörpers in einer abnorm vorgerückten Lage beruhen,* und sofort bedingt werden durch widernatürliche Länge der Glaskörperachse bei **normwidrig kleinem Abstande der Linse von der Hornhaut** (!). Es können diese Missverhältnisse zwischen den Achsen des Kammermeniscus und des Glaskörpers *acquirirt* werden, sind mitunter jedoch auch *angeboren.*"

In neuester Zeit haben *Cramer* in *Gröningen**) und *Helmholtz***) unabhängig von einander die auch schon in früheren Zeiten, namentlich von *Huek*, ausgesprochene Ansicht wieder aufgenommen, dass die Linse behufs des Nahesehens convexer werde. Sie stützen dieselbe auf die Messung der *Purkinje-Sanson*'schen Spiegelbilder. Diese erhält man bekanntlich, wenn man in einem dunkeln Raume ein Licht, z. B. eine Kerzenflamme, in der Entfernung von 1—2 Fuss seitlich vor ein Auge hält, und von der andern Seite in die Pupille blickt. Um jedoch nicht durch andere Spiegelbilder gestört zu werden, muss der Beobachter an der seinem Gesichte zugewendeten Seite der Flamme einen schwarzen und matten Schirm so anbringen, dass sein Gesicht dabei völlig beschattet erscheint, und der Schirm kein Licht auf das Auge reflectirt. Lässt man jetzt das zu beobachtende Auge (in gleicher Höhe mit dem des Beobachters und mit der links oder rechts zur Seite befindlichen Flamme) eine solche Stellung annehmen, dass das Spiegelbild der Cornea, welches nicht bloss die Flamme, sondern auch den obersten Theil der Kerze deutlich wiedergibt (verkleinert und aufrecht), noch im Bereiche der Pupille und zwar nächst dem Rande derselben (z. B. nächst dem äussern) zu stehen kommt, so wird man diametral entgegengesetzt (also nächst dem innern Pupillarrande) einen zwar relativ sehr kleinen, doch ziemlich hellen und scharf begrenzten Reflex bemerken, welcher sich als das der Kapsel angehörige Flammenbild erweist (daher verkehrt

*) Tydschrift der Maatschappy vor Geneeskunde, und Physiolog. Abhandlung über das Accommodationsvermögen der Augen, deutsch von *Doden.* Leer 1855.

**) Monatsberichte der Berliner Akademie, 1853, Februar, und: Über die Accommodation des Auges, im Archiv für Ophthalmologie Bd. I. Abth. II. 1855. S. 1—74.

erscheint). Minder leicht ist es, das der vordern Kapsel angehörende Reflexbild zu erkennen, es tritt nur als ein matter lichtarmer) länglicher Lichtschein ohne deutliche Begrenzung auf, welcher seine relative Stellung zu den beiden andern bei der leisesten Bewegung des Bulbus in entgegengesetzter Richtung ändert, und sich demnach bald hinter dem Corneal- bald hinter dem Hinterkapselreflexe verbirgt. Streicht die Sehachse des beobachteten Auges nicht um viele, sondern nur um wenige Grade neben der Flamme vorbei, so erscheinen die genannten 3 Bilder nicht so sehr neben-, als vielmehr hinter einander, und man sieht dann deutlich, dass das Cornealbild am weitesten vorn, das Vorderkapselbild am weitesten hinten, das Hinterkapselbild dazwischen (näher dem Cornealbilde) liegt. — Kennt man diese Erscheinungen aus vielfältiger Betrachtung mit freiem Auge, dann wird es auch nicht schwer halten, sie mit einer *Brücke*'schen Loupe oder mit einem Fernrohre unter 10—20facher Vergrösserung zu beobachten. *Cramer* und *Helmholtz*, jeder in einer andern Weise, haben nun eigene Apparate construirt, um diese Bilder bei solcher Vergrösserung und bei möglichster Ruhe des beobachteten sowohl als des beobachtenden Auges wahrnehmen und in Bezug auf relative und absolute Lage und Grösse während verschiedener Refraction des beobachteten Auges messen und vergleichen zu können. Rücksichtlich der Beschreibung derselben müssen wir auf die oben citirten Schriften verweisen, und uns hier auf auszugsweise Mittheilung der Beobachtungsresultate beschränken. Nach dem, was *ich* gesehen, freilich nur mit Hilfe einer *Brücke*'schen Loupe, möchten die Schlüsse in Bezug auf Lage- und Grösseveränderung des Vorderkapselbildes wohl nicht mit so viel Bestimmtheit und Präcision zulässig sein, als *Cramer* und *Helmholtz* sie aufgestellt haben.

Das Hornhautbild erleidet bei der Accommodation durchaus keine Veränderung. Hierin stimmen beide Autoren überein, und *Cramer* konnte auf diese Weise auch im Radius der vordern Cornealfläche keinen Unterschied zwischen kurz- und weitsichtigen Augen finden. Hiedurch erhielt der bereits anderweitig gefundene Satz, dass die Accommodation nicht durch Veränderung der Cornealwölbung vermittelt werde, eine neue Stütze. — Bei der Einrichtung des Auges für die Nähe rückt, nach *Cramer*, das Vorderkapselbild in die Mitte zwischen das Corneal- und das Hinterkapselbild, wenn es beim Fernsehen nahe an dem letzteren lag; zugleich wird es heller und kleiner, woraus sich ergibt, dass beim Nahesehen die vordere Kapsel gewölbter wird. Nach *Helmholtz* rücken zwei Spiegelbildchen, welche der vordern Kapsel angehören (durch eine eigene Vorrichtung des Apparates erzeugt), näher aneinander und werden kleiner, was auf dieselbe Ursache, stärkere Wölbung der Vorderkapsel, und zwar mit viel mehr Sicherheit deutet. — Rücksichtlich des Bildes an der hintern Kapsel ist *Cramer* geneigt, anzunehmen, dass dasselbe bei der Accommodation weder in Bezug auf die Lage, noch in Bezug auf die Grösse eine Änderung erleidet, ohne das Gegentheil bestimmt auszuschliessen; *Helmholtz* dagegen nahm in beiden Beziehungen eine Veränderung wahr und erklärt nach Berücksichtigung aller hier in Rechnung kommenden Momente, dass durch die Accommodation der wahre Ort des mittlern Theiles der hintern Kapsel nicht merklich verrückt werde, die bestimmt wahrgenommene Grösseveränderung des betreffenden Bildchens jedoch wenigstens zum Theil auf Verkleinerung des Krümmungsradius der hintern Linsenfläche bezogen werden müsse. *Stellwag* (in einem an *Cramer* gerichteten und von diesem mitgetheilten Schreiben) folgert aus physikalischen Gesetzen, dass eine vermehrte Wölbung der vordern Kapsel allein, ohne gleichzeitige stärkere Wölbung der hintern Kapsel nicht vorkommen könne, was also für *Helmholtzens* Beobachtung spricht. *Helmholtz* fand mit Hilfe der Spiegelbilder den *Radius der Vorderfläche der Linse* in Millimetern: bei O. H. = 11,9,

bei B. P. = 8,8, bei I. II. = 10,4, bei zwei todten Linsen = 10,2 und 8,9, den *Radius der Hinterfläche* bei O. II. = 5,83, bei B. P. = 5,13, bei I. H. = 5, 37, bei den todten = 5,86 und 5,89. Die Dicke der Linse in der Achse berechnete er bei O. H. auf 3,148, bei B. P. auf 3,635, bei I. H. auf 3,402 Millimeter. Addirt man hiezu die Höhe, welche die Wölbung der Linse in der Pupille beim Nahesehen beträgt, so erhält man für O. II. 3,414, für B. P. 3,801, für I. II. 3,555 Millimeter Dicke der Linse, welche bei den Todten = 4,2 und 4,3 Millim. gefunden wurde. — *Stellwag* (in obigem Schreiben) geht von folgenden Prämissen aus. Die innere optische Achse = 9,534‴, Tiefe der Augenkammer in der Sehachse = 0,8‴, Brennweite der Cornea = 13,35‴, Brechungsexponent des Kammerwassers = 1,337, des Glaskörpers = 1,339, und des Krystallkörpers = 1,418 (Totalindex, durch Rechnung bestimmt), ferner Radius der vordern Linsenfläche = 3,071‴, der hintern Linsenfläche = 2,2‴, Achsenlänge oder Dicke der Linse = 2,0‴, und die Vereinigungsweite des Auges für parallele Strahlen = 6,734‴ hinter dem hintern Scheitelpunkte der Linse. Damit nun Krümmungsänderungen der beiden Convexitäten des Krystallkörpers die Accommodation des Auges für ein Object von 100‴ (8 1/3″) bewerkstelligen können, muss der Radius der vordern Linsenfläche sich auf 2,517‴, der Radius der hintern auf 1,762‴ verkürzen, die Achse des Krystallkörpers mithin sich auf 2,48‴ verlängern, vorausgesetzt, dass mit dem Wechsel der Krümmungen der einzelnen Krystallschichten der imaginäre Totalindex der Linse derselbe bleibt.

Als Organ, welches diese nicht unbeträchtliche Veränderung der Form der Linse (Abnahme der Durchmesser im Äquator, Zunahme des Durchmessers in der Achse) zunächst vermitteln soll, wird die Iris im Verein mit dem Ciliarmuskel (*Brücke's* tensor chorioideae) bezeichnet. Diese Ansicht wird theils auf anatomische Verhältnisse, theils auf Thatsachen der Beobachtung bei obigen Untersuchungen und bei Experimenten an Thieraugen gestützt. *Cramer* behauptet zunächst, es liege die Iris nicht nur im kleinen Kreise, sondern durchaus — vom Pupillar- bis zum Ciliarrande an der vordern Kapsel, Zonula Zinnii und den Ciliarfortsätzen an, so dass eine hintere Augenkammer nicht existire, und es liege in normalen Augen der Puppillarrand (eine Ebene durch denselben gelegt) um 0,44 Par. Linien weiter vorn, als der Ciliarrand (Ebene durch denselben gelegt), sei demnach die Iris kuppelartig vorwärts gewölbt, so dass ihre Radialfasern bogenförmig gekrümmt über die Linse verlaufen, daher bei gleichzeitiger Contraction der Circulärfasern, in denen sie den zweiten Stützpunkt fänden, auf den peripherischen Theil der Vorderfläche der Linse drücken können. Übrigens sei die Lage der Fasern des Ciliarmuskels so, wie *Brücke* sie angegeben, daher Verkürzung derselben im Stande sei, den Ciliarrand der Iris rückwärts zu ziehen, wodurch zugleich die Ciliarfortsätze einwärts gedrängt, und mittelst des im *Petit*'schen Canale enthaltenen Wassers ein Druck auf den Rand der Linse ausgeübt werden könne. — Nach *Helmholtz* kann man sich durch Versuche mit seinem Ophthalmometer überzeugen, dass der peripherische Theil der Iris beim Nahesehen sich nach hinten bewege, während der Pupillarrand deutlich nach vorn weiche. Dagegen soll ein Vorwärtsrücken des Pupillarrandes bei einfacher Verengerung der Pupille durch Lichtreiz (ohne Accommodationsveränderung) in normalen Augen gar nicht eintreten, bei Augen mit etwas weiterer Pupille, wie bei Kurzsichtigen, nur in geringem Grade. — Um nachzuweisen, dass im Auge selbst gelegene Muskelfasern es seien, welche die Accommodation vermitteln, nahm *Cramer* das Auge eines so eben durch Hängen getödteten, etwa 5 Wochen alten Seehundes (phoca litorea), entfernte von demselben alle Muskeln, legte hinten einen Theil Glaskörper durch vorsichtige Beseitigung einer Partie Sclera, Chorioidea und Retina bloss, und brachte das so präparirte Auge, mit der Cornea auf einem hölzer-

nen Ringe ruhend, über die Öffnung der Objectiv-Platte eines Mikroskopes. Mittelst einer genau richtigen Stellung des Mikroskopes und des Spiegels konnte er nun die Flamme eines ungefähr 35 Centimeter entfernten Lichtes auf der hintern Fläche des Glaskörpers sehr deutlich vergrössert wahrnehmen. Liess er nun auf beide Seiten der Cornea den Strom eines elektro-magnetischen Rotationsapparates einwirken, und beobachtete während dessen die Flamme auf der hintern Fläche des Glaskörpers bei 10facher Vergrösserung, so wurde jedesmal bei der Durchströmung die Flamme breiter, undeutlicher und weniger begrenzt, was man übrigens auch mit freiem Auge bemerken konnte. Wenn ein so behandeltes Auge nach sehr lange fortgesetzten Versuchen untersucht wurde, so zeigte die Linse eine Krümmungsvermehrung in solchem Grade, dass die Form der Pupille, wie sie selbe während des Contractionszustandes erhielt, als eine Erhöhung auf der Linsenvorderfläche vollkommen sich ausdrückte. Wenn er an frischen und noch nicht viel zu diesem Experimente verwendeten Augen durch die Cornea eine Staarnadel bis zur Pupille in's Auge geführt, sodann unter die Iris durch bis zu ihrem Ursprungscirkel gedrungen, und im Zurückziehen den ganzen von der Staarnadel getroffenen Irisbogen durchschnitten (ein Coloboma totale gebildet) hatte, so bewirkte der elektr. Strom nicht mehr wie früher eine Verengerung der Pupille noch Veränderung des Refractionszustandes. — Bei einem fernern Versuche bewirkte der elektr. Strom nach Entfernung der Cornea und Iris so gut wie gar keine Veränderung in der Refraction, doch war selbst dem blossen Auge während der Dauer des elektr. Stromes jedesmal eine Anspannung der Ciliarfortsätze bemerklich, wodurch nach *Cramer's* Dafürhalten der Antheil des M. tensor chorioideae an der Accommodation nachgewiesen erscheint.

Ich habe die Versuche weder mit dem *Cramer*'schen noch mit dem *Helmholtz*'schen Apparate nachgemacht. Was sie also über die Veränderung der Lage und Form der Spiegelbilder bei der Accommodation angeben, muss ich gelten lassen, obgleich die beiderseitigen Angaben einige wesentliche Widersprüche enthalten. Dass durch die aus jenen Beobachtungen gefolgerte Veränderung der vordern und hintern Linsenoberfläche allein oder auch nur vorzüglich die Accommodation vermittelt werde, halte ich für unmöglich. Es spricht dagegen Alles, was ich bisher über die Accommodation und ihre Abnormitäten erfahren und beobachtet habe.

Nach *Stellwag's* Berechnung, wenn wir deren oben mitgetheilte Prämissen als richtig annehmen, müsste die Linsenachse schon behufs der Accommodation für 8″ um $^1/_2$‴ verlängert werden, vorausgesetzt, dass mit dem Wechsel der Krümmung der einzelnen Krystallschichten der imaginäre Totalindex der Linse derselbe bleibe. Da aber die erhöhte Wölbung der Linse offenbar nur durch die weiche, halbflüssige, im Brechungsindex vom Humor aqueus und vitreus gewiss nur wenig abweichende Rindensubstanz vermittelt werden kann, so ist eben diese Voraussetzung noch sehr in Frage gestellt. *Stellwag* hat bereits in seiner 1853 erschienenen Ophthalmologie S. 431 die unseres Erachtens ganz richtige Behauptung aufgestellt, „dass wegen der grossen Übereinstimmung der Brechungsverhältnisse in den äussern Krystalllagen und den umgebenden Medien ungeheuere Verkürzungen und Verlängerungen der Radien erforderlich wären, um merkbare Differenzen in der Brennweite des dioptrischen Apparates zu bedingen.“

Aber angenommen, es genügten die aus der Veränderung der Reflexbilder gefolgerten Veränderungen in der Wölbung der Linse dem dioptrischen Bedürfnisse, dann muss consequenter Weise auch angenommen werden, dass bei Myopia acquisita die Linse wegen übermässig langer seitlicher Compression ihre Elasticität zum Theil eingebüsst habe, dass dieselbe nicht mehr zu ihrer normalen Form zurückkehre, mithin in den Äquatorial-

durchmessern verkürzt, im Achsendurchmesser verlängert bleibe. Diess will *Cramer* (S. 180) auch wirklich so gefunden haben. „In Betreff der Länge der Linsenachse, so wie der Entfernung ihrer vordern Fläche von der Cornea, habe ich ebenfalls bei Kurzsichtigen vielfach experimentirt. Hier ergab der Apparat auf's Deutlichste, dass: *a*) die Entfernung des Cornealbildchens von dem von der hintern Linsenfläche erzeugten, wiewohl darin das Lebensalter u. s. w. einigen Unterschied begründet, bei *Kurzsichtigen*, bei *normalem Gesichte* und bei *Fernsichtigen* sich ganz gleich verhält; dass *b*) die Entfernung des Cornealbildchens von dem von der Vorderfläche der Linse erzeugten bei Kurzsichtigen sehr klein sich darstellt, im Vergleich zu Personen mit normalem Auge, oder, wo der Unterschied noch etwas beträchtlicher sich zeigt, zu Fernsichtigen, und endlich *c*) dass die Entfernung des von der Vorderfläche der Linse herrührenden Spiegelbildchens bis zu dem von deren hintern Fläche erzeugten, in den auf diese Weise angestellten Versuchen bei Kurzsichtigen im Verhältnisse zu Personen mit normalem Gesicht, und noch etwas mehr bei Fernsichtigkeit, als sehr gross sich darstellt." Das heisst mit wenig Worten: bei Kurzsichtigen liegt die vordere Fläche der Linse näher an der Cornea, weil die Achse der Linse viel länger ist. — Diese Angaben stehen in directem Widerspruche mit der Beobachtung an Lebenden, mit den Sectionsergebnissen, mit den Angaben von *Helmholtz*. Ich will kein Gewicht auf den Umstand legen, dass ich in keinem der von mir anatomisch untersuchten kurzsichtigen Augen den Achsendurchmesser der Linse = 2‴, sondern mehr weniger darunter gefunden habe; die Beobachtung an Lebenden reicht hin, das zu widerlegen, und ich brauche desshalb hier wohl einfach auf das über die Lage der Iris Gesagte zurückzuweisen. *Helmholtz* selbst fand bei der *etwas kurzsichtigen O. H.* den Abstand der Pupillarebene vom Scheitel der Hornhaut = 4,024^{mm}, während die andern beiden, ziemlich gleich alten Individuen (B. P. und I. H.) nur 2,507 und 3,739^{mm}. zeigten. Ausserdem aber ergibt sich, völlig im Widerspruche mit *Cramer's* Angaben, aus den oben mittgetheilten Ziffern von *Helmholtz*, dass gerade bei der etwas kurzsichtigen O. H. die Linse die kürzeste Achse zeigte, und sowohl die vordere als die hintere Linsenfläche die relativ geringste Wölbung erwiesen. Wenn aber *Cramer's* und *Helmholtzen's* Angaben sich widersprechen, so muss die Beobachtung des einen oder des andern falsch sein, und es scheint auch ihre Untersuchungsmethode noch beträchtliche Fehler zuzulassen.

Was nun die Organe betrifft, welche die Linse seitlich comprimiren sollen, so steht die *Cramer*'sche, von *Helmholtz* gebilligte Theorie in directem Widerspruche mit erwiesenen Thatsachen. — Die Lage der Iris, wie sie uns durch das Kammerwasser und die Hornhaut gerade von vorn angesehen erscheint, weicht von der wirklichen nicht viel ab. Dass das Weitervorwärtsliegen des Pupillarrandes relativ zum Ciliarrande bei der Betrachtung gerade von vorn nicht ein bloss scheinbares (vom Austritte der Lichtstrahlen aus der Cornea in die Luft abhängiges) ist, ergibt sich schon aus dem Umstande, dass man die Iris bei Mangel oder Verschrumpfung der Linse vollkommen in Einer Ebene liegen sieht. Eine deutliche Wölbung der Iris zwischen Ciliar- und Pupillarrand sieht man aber an normalen Augen nicht. Sie streicht vielmehr auch bei enger Pupille geradlinig vom Ciliarrande bis zu dem Wulste, der den Annulus minor und die äussere Grenze des Schliessmuskels bezeichnet, oder sie zeigt sogar nicht weit vom Ciliarrande, ungefähr da, wo hinter ihr die Firsten der Ciliarfortsätze liegen, eine ringförmige Vertiefung oder Furche, welche sich bei seitlich einfallendem Lichte auf der einen Seite durch Schattenbildung, auf der andern durch hellere Beleuchtung kund gibt. Dieses Verhalten zeigt die Iris, sobald die Pupille nicht sehr weit ist, gleichviel, ob das Auge für die Nähe oder für die Ferne ein-

gerichtet ist. Zur Beurtheilung der Lage der Iris, namentlich ihres mittleren Theiles, ist die Betrachtung des Auges von der Seite her eben so schlecht, als zur Entscheidung der Frage, ob Exsudatpunkte in der Substanz der Hornhaut oder an der Descemetschen Haut sitzen. Wenn man ein Planconvexglas auf eine gerade Linie legt (einen etwa 1″ langen Strich mit Tinte auf weissem Papier), und nun von der Seite her darauf sieht, so erscheint der Strich bogenförmig gewölbt, sein mittlerer Theil scheint sich gegen den Scheitel der convexen Fläche zu erheben. Dieser Umstand muss bei der Beobachtung des Vorwärtstretens des Pupillarrandes wohl erwogen werden, wenn man das Auge von der Seite her betrachtet. Ich finde, wenn ich einen jungen nicht kurzsichtigen Mann unverrückt auf einen etwa 12 Fuss entfernten Punkt blicken lasse, wobei die Pupille bei seitlich gestelltem Lichte etwa 3‴ im Durchmesser hat, dass Verengerung der Pupille durch blosses Annähern des Lichtes auf das zweite Auge bis auf etwa 1½‴ Durchmesser ein sehr deutliches Vorrücken der Iris wahrnehmen lässt, was mit der Angabe von *Helmholtz* nicht übereinstimmt. Dieses Vorrücken ist zum Theil reell, weil der an der flach gewölbten Kapsel anliegende Pupillarrand offenbar aufsteigen muss, theils ein scheinbares, durch die Strahlenbrechung wie in dem Versuche mit dem Glase bedingtes.

Gegen die Angabe, dass bei der Einrichtung des Auges für die Nähe der grosse Kreis ein wenig rückwärts gezogen wird, habe ich nichts einzuwenden, ich glaube dieses Zurückweichen bei forcirter Accommodation selbst mit freiem Auge wahrgenommen zu haben, und finde in der mit der Pupillenverengerung beim Accommodiren gleichzeitig erfolgenden Contraction des Ciliarmuskels, aus dessen Mitte die Iris heraustritt, die hinreichende Erklärung dafür.

Die Behauptung *Cramer's*, dass es keine hintere Kammer gebe, ist irrig. Die Iris liegt weder auf der Zonula Zinnii an, noch auf den Firsten der Ciliarfortsätze; erst gegen den Pupillarrand hin nähert sie sich der Kapsel mehr und mehr, bis sie völlig an ihr anliegt. Ich zweifle, dass irgend Jemand zahlreichere Achsendurchschnitte des Auges in möglichst frischem und im gefrornen Zustande gemacht hat, als ich. *Cramer* will zwischen Iris und Zonula Zinnii kein Eis gefunden haben; ich habe es gefunden. Bei der Durchschneidungsmethode, die ich im I. Bande angeführt habe, fand ich nicht nur die vordere, sondern auch die hintere Kammer in dem Masse geräumig, als der Ciliarmuskel mehr entwickelt war. Auch an Chromsäurepräparaten fand ich die Iris nicht an der Zonula anliegen, obwohl man auf diese Präparate in Bezug auf die Lage der Iris wenig Gewicht legen darf, da die Linse immer stark aufgequollen oder aber bereits so hart geworden ist, dass sie beim Versuche der Durchschneidung meistens in den Glaskörper hineingedrängt wird. *Cramer* hätte offenbar besser gethan, statt eines schematischen, seiner Theorie zu Liebe nur zu sehr idealisirten Durchschnittes lieber einen möglichst getreuen, *nach der Natur* gezeichneten abzubilden. Leider ist auch die von *Helmholtz* gelieferte Abbildung rücksichtlich des Corpus ciliare von *der* Art, dass ich bis jetzt noch nicht im Stande war, einen solchen oder auch nur einen ähnlichen Durchschnitt des Bulbus zu erhalten. — Ausserdem gibt es noch eine Erscheinung während des Lebens, die ich mir nicht erklären kann, wenn zwischen Iris und Zonula Zinnii nicht eine gewisse Menge wässriger Flüssigkeit vorhanden ist. Wir haben ihrer bereits im 2. Bande bei der Pupillenbildung erwähnt. Wenn man in einem Falle, wo die Pupille durch eine centrale Hornhautnarbe verdeckt, und der Pupillarrand ganz oder doch theilweise frei ist, behufs der Pupillenbildung einen etwa 2‴ langen Einstich in die Cornea macht, und das Messer beim Zurückziehen etwas dreht, so dass die Wunde momental klafft und der Humor aqueus ausströmt, so wird in der Regel die nächste Partie Iris mit herausgestülpt, und zwar bla-

senartig, wenn nicht auch der Pupillarrand mit in die Wunde vorfällt. Woher diese längst gekannte Erscheinung, wenn die Iris überall an der gespannten Zonula Zinnii und Kapsel anliegt? Müsste die Iris nicht nach dem Gesetze der Attraction zwischen zwei feuchten Platten an der Zonula haften bleiben? Wenn aber Wasser dahinter ist, dann ist's begreiflich, warum sie überhaupt und in specie blasenartig vorgedrängt wird. Etwas Ähnliches findet statt, wenn man den Durchbruch eines nahe am Rande der Cornea sitzenden kleinen Geschwüres beobachtet, wozu namentlich bei Conjunctivitis scrofulosa sich oft Gelegenheit darbietet. Das Geschwür durchbohrt die Descemetsche Haut; kaum entleert sich ein Theil des Kammerwassers, wird auch schon die Öffnung durch die blasenartig hineingeschobene Iris verstopft, die sich sofort bis zur Grösse einer Erbse erhebt u. s. w. — Beim normalen Auge ist gewiss eine hintere Augenkammer vorhanden, liegt nur der kleine Kreis der Iris an der Kapsel an. Bei Augen, deren Accommodation verloren oder doch nicht ausdauernd ist (Fernsichtigkeit und Augenmattigkeit) und deren Pupille immer relativ sehr eng erscheint, scheint die Iris bis gegen den Rand der Linse hin (Insertion der Zonula in die Kapsel) an derselben anzuliegen, da man in dem Grade der Wölbung, den die Iris dann darbietet, so ziemlich den Grad der Wölbung und die Grösse der Linse erkennt.

Die Annahme, dass die Iris durch seitlichen Druck auf die Linse zur Accommodation beitrage, steht mit Thatsachen der Beobachtung in directem Widerspruche. Nicht bloss bei vollständigem Coloboma iridis, sondern auch bei Synechia anterior und nach künstlicher Pupillenbildung besteht entschieden noch die Fähigkeit, sich für nahe Objecte einzurichten. Wenn die Iris seitlich auf die Linse drückt, welche Gestalt nimmt denn die Linse an, sobald die Iris wie beim Coloboma totale an einer Stelle fehlt? Wie können Augen, an denen ein Theil des Pupillarrandes in eine seitliche Hornhautnarbe eingewachsen ist, noch ein ganz gutes Gesicht für nah und fern besitzen? In diesen Fällen mangelt ja der Druck der Iris auf der einen Seite; muss da die Wölbung der Linse nicht unregelmässig werden? Ich habe bereits früher (S. 136, B. II.) eines Beamten erwähnt, dem ich auf beiden Augen eine künstliche Pupille nach innen und unten angelegt habe, welcher aber trotzdem selbst bei 6 Zoll Distanz ganz kleinen Druck mit Ausdauer lesen kann, und wenn er auf die Jagd geht, bloss Nr. 20 concav braucht, weshalb ihn wohl Niemand für kurzsichtig erklären oder ihm die Accommodationsfähigkeit absprechen wird.

Cramer's Versuche an Seehundsaugen beweisen eben nichts weiter, als dass Iris und Ciliarmuskel durch den elektrischen Strom noch eine Zeit lang nach dem Tode in Contraction versetzt werden können. Wurde durch diese Contraction bloss die Linse verändert? behielt dabei die hinten (respective oben) blossgelegte Glaskörperflüssigkeit dasselbe Niveau und dieselbe Wölbung? Gewiss liegt die Annahme viel näher, dass durch Contraction der Iris und des Ciliarmuskels eher der Humor vitreus verdrängt als die Linse in ihrer Form verändert wurde. Wenn nachträglich in einer Anmerkung gesagt wird, er habe an Augen, mit denen er durch lange Zeit experimentirt hatte, einen förmlichen Abdruck des Pupillarringes bemerkt, so weiss man wieder nicht, ob nicht an einem hinten geöffneten Auge schon der blosse Druck des Glaskörpers und der Linse, welcher jetzt von der durch den elektrischen Strom gespannten Iris durch längere Zeit allein getragen werden musste, Schuld jenes Abdruckes war. Mir ist Letzteres allein das Wahrscheinliche, denn wenn die Linse allmälig ihre Elasticität verloren hatte, warum fand man denn dann bloss jenen Abdruck, warum denn nicht die Äquatorialdurchmesser kleiner und den Achsendurchmesser grösser, wie es doch erwartet werden

musste, wenn die Accommodation seitliche Compression der Linse erfordert? — Wie aber das Experiment nach Durchschneidung der Iris vom Ciliar- bis zum Pupillarrande in der von *Cramer* angegebenen Weise zu Gunsten dieser Theorie sprechen soll, ist noch weniger zu begreifen, da die Angabe fehlt, ob der Humor aqueus erhalten oder abgeflossen war. Aber auch zugegeben, das Kammerwasser war da, und blieb auch beim Elektrisiren ganz erhalten: war auch die Zonula Z. unverletzt geblieben? Man hat alle Ursache zu vermuthen, dass bei dieser Operation auch die vordere Wand des Petit'schen Canales verletzt wurde, somit auch die Function des Ciliarmuskels nicht mehr eintreten konnte.

Am wenigsten Vertrauen erregend für seine Theorie ist das, was *Cramer* über die Anatomie der Chorioidea und des Ciliarmuskels und über die Erscheinungen nach der Anwendung von Belladonna angegeben hat. Er behauptet S. 97: „das Stroma der Chorioidea sei hinten im Auge bis an die Ora serrata innig mit der Sclerotica verwachsen, von der Ora serrata an aber sei die Verbindung der Chorioidea, folglich auch des M. tensor chorioideae mit der Sclerotica viel lockerer, bis zu der Stelle, wo sich der M. tensor chorioideae an die Hinterwand des Canalis Schlemmii inserirt.“ Diese Angabe ist grundfalsch; man braucht eben nur Augen zu seciren, sich davon zu überzeugen. Was den Verlauf der Muskelfasern in dem sogenannten Ciliarbande (vergl. B. II. S. 149) betrifft, so ist nach dem, was ich gesehen, die von *Kölliker* fast unverändert wiedergegebene *Bowman*'sche Abbildung am meisten der Natur getreu, und sehe ich nicht ein, was *Cramer* bestimmen konnte, dieselbe zu tadeln. Der Ciliarmuskel entspringt mit einer doppelten Wurzel, die man wohl als seine Sehne und seinen einzigen fixen Punkt betrachten darf, theils von der Sclera (nach hinten und aussen vom *Schlemm*'schen Canale), theils von elastischen Fasern, welche zwischen der Cornea und der Descemet'schen Haut (an der Innenseite des *Schlemm*'schen Canales) herkommen, und strahlt von da theils nach innen (gegen die Iris), theils nach hinten (gegen die Ciliarfortsätze), theils endlich nach aussen und hinten (gegen die Ora serrata hin) gleichsam fächerförmig aus (auf einer von vorn nach hinten geführten Durchschnittsfläche). Ist die *Bowman-Kölliker*'sche Abbildung richtig, dann lässt der Faserzug nur *die* Deutung zu, dass Verkürzung der Fasern die Ciliarfortsätze etwas nach aussen zieht, mithin die fest damit verwachsene Zonula Z. in eben dieser Richtung anspannt, und da diese unelastisch und unnachgiebig ist, die Linse, während des Andranges des Glaskörpers von hinten, in ihrer Lage zum Corpus ciliare und zur Cornea sichert.

Über die Wirkung der Belladonna auf das Accommodationsvermögen bemerkt *Cramer*, „dass nach Application derselben an dem mittelsten Bilde, bei dem Sehen in möglichste Nähe oder in die Ferne, eine *unbeträchtlichere Verrückung* als unter andern Umständen wahrgenommen werde;“ er findet darin einen Beweis, dass das *Accommodationsvermögen auf Anwendung eines Mydriaticum sich um ein Weniges* verringert. So viel ich gehört und selbst erfahren habe, nimmt aber die volle Einwirkung der Belladonna (bis weiter keine Ausdehnung der Pupille mehr erfolgen kann) dem Auge die Fähigkeit, sich für nahe Gegenstände einzurichten, fast ganz. Wenn nun dennoch eine solche Verrükkung des der Vorderfläche der Linse angehörenden Reflexbildes beobachtet wurde, dass man sie nur als eine *minder beträchtliche* bezeichnen musste, so erregt diess gegründeten Verdacht, ob nicht diese Verrückung durch irgend einen anderen Umstand bewirkt wurde. *Cramer* schliesst aus Versuchen mit seinem Apparate, dass der Refractionszustand des Auges im Zustande der Ruhe (d. h. ohne dass die Accommodationsorgane in Anspruch genommen wurden) für etwa 43 Centimeter eingerichtet sei. Bei einem Militärarzte nun,

dessen Nahepunkt 25 Centimeter vor dem Auge lag, bewirkte Einträufluug eines Tropfens Solut. extr. bellad. die Hinausrückung bis auf 40 Centim. Somit war offenbar, wenigstens in diesem Falle, die Accommodation so gut als aufgehoben. — Für sehr beachtenswerth halte ich eine Angabe von *A. v. Graefe* (Archiv B. I. Abth. 1. S. 315) über das Verhältniss zwischen Mydriasis und Accommodation. „Zuweilen sehen wir die Accommodationslähmung theils spontan, theils durch therapeut. Agentia verschwinden, während doch die Mydriasis gar nicht oder nur unvollkommen zurückgeht, und umgekehrt habe ich einen Kranken beobachtet, bei welchem die Mydriasis verschwand, aber die Accommodationslähmung nur eine geringe Besserung erfuhr." — Wenn Leute, deren Pupille durch Belladonna stark erweitert ist, auch nicht mehr in so weite Ferne sehen, wie vordem, so ist diess nicht ein Zeichen, dass eine Beschränkung der Accommodationsthätigkeit nach dieser Richtung eingetreten sei, denn eine solche existirt nicht, sondern es ist das schlechtere Sehen in grösseren Distanzen lediglich dadurch zu erklären, dass bei relativ zu weiter Pupille die Zerstreuungskreise zu gross ausfallen, als dass sie noch in der Empfindung unterdrückt werden könnten.

Indirect dient auch die Untersuchung mit dem Augenspiegel zum Beweise für unsere Theorie. Wird der untersuchte Bulbus mit dem Finger comprimirt, so tritt dieselbe Erscheinung auf, wie bei forcirter Accommodation, nämlich Pulsation der Centralvene, wie bereits oben erwähnt wurde. Dieses Phänomen zeigt, dass in dem zweiten Falle so gut wie in dem ersten erhöhter Druck stattfindet. Nun meint *Stellwag* und *Helmholtz*, es könne der Glaskörper durch erhöhte Spannung der Iris und des Ciliarmuskels unter grössern Druck versetzt werden (*Gräfe's* Archiv S. 68); diess ist jedoch nicht möglich, ohne dass die Form des Bulbus verändert, d. h. ohne dass der Bulbus seitlich durch die Recti comprimirt, mithin in der Richtung der Sehachse verlängert wird; denn der Glaskörper müsste, falls ihn der Ciliarmuskel seitlich comprimirte, um eben so viel in der tellerförmigen Grube oder nach hinten ausweichen, und die Sclerotica müsste dem Ciliarmuskel folgen, also durch die Luft einwärts gedrückt werden.

Einen schlagenden Beweis gegen alle auf Lage- oder Formveränderung des Krystallkörpers basirten Accommodationshypothesen liefert die Thatsache, dass mitunter Staaroperirte vorkommen, welche mit einer und derselben Brille sowohl in der Nähe als in der Ferne deutlich sehen, bei denen sich durch Versuche nachweisen lässt, dass sie einen mehr weniger hohen Grad von Accommodationsvermögen besitzen. Man hat die Beweiskraft dieser seit geraumer Zeit zur Sprache gebrachten Thatsache auf mehrfache Weise zu beseitigen gesucht, indem man die Thatsache selbst läugnete, sie auf Täuschung zurückführen wollte, oder für Fälle, wo diess nicht wohl möglich war, annahm, dass entweder die Linse regenerirt worden sei, oder dass der nach vorn gewölbte Glaskörper die Rolle der Linse übernommen habe.

Beobachtungen, wo ein mehr weniger gutes Accommodationsvermögen nach Staaroperationen bestand, finden sich nach *Cramer* bei *Haller, Janin, Pellier, Gleize, Richter* und Andern. *Home* stellte an einem durch die Extraction vom Staare befreiten 21jährigen Matrosen zahlreiche Beobachtungen (mit *Englefield* und *Ramsden)* an, bei denen sich unter andern auch herausstellte, dass derselbe im *Scheiner*'schen Versuche einen aufgespannten Faden zwischen $8^3/_{10}$ und $13^3/_{10}$ Zoll Entfernung einfach sehen konnte, folglich ein ziemlich bedeutendes Einrichtungsvermögen entschieden nachwies. — *Maunoir**) hatte einen Jüngling von 17 Jahren 1834 auf dem linken, 1835 auf dem rechten Auge durch Discission operirt; dieser erhielt ein so gutes Sehvermögen, dass er mit einem und demselben convexen Glase in den verschiedensten Entfernungen deutlich sah. „Er liess sich sogar in ein Wettschiessen ein; das Ziel war 200 Schritte entfernt; er machte 4 Schüsse, welche alle die Scheibe trafen, und er gewann einen Preis. Das Glas, dessen er sich beim Schiessen bediente, und das er auch auf der Jagd trägt, war dasselbe, mit dem er bei *Maunoir* einen sehr kleinen Druck mit der grössten Leichtigkeit sah." Auch *Stellwag von Carion***) macht eine hierauf bezügliche Mittheilung. „Besonders auffallend war mir das Accommodationsvermögen eines vor der Trübung seiner Krystallkörper sehr kurzsichtigen jüdischen Religionslehrers. Nach der Operation las er klein gedruckte Schrift prompt, unterschied aber auch weit entfernte Gegenstände, z. B. das Fensterkreuz eines gewiss 300 Schritte entfernten Flügels des hiesigen Krankenhauses ganz deutlich und rein." Zwei von mir gemachte Beobachtungen habe ich bereits im 2. Bande S. 348 angedeutet. Der Mann, welcher mit einer Brille von 3″ Brennweite nach der Natur zeichnete (ich besitze noch eine solche Zeichnung), war früher kurzsichtig gewesen; diese Beobachtung schliesst sich somit an die *Stellwag*'sche an. Der andere, ein Jüngling von 19 Jahren, einer Familie angehörend, von der noch 2 Mitglieder ohngefähr in demselben Alter Cataracta bekommen hatten, konnte Druckschrift von nicht ganz 1‴ Höhe (wie ohngefähr *Jäger's* Nr. 8—9) mit einem Glase von $3^1/_2$ Zoll Brennweite in den Distanzen von 6″ bis 24″ bequem, mit Anstrengung, und wie es schien mehr errathend, auch noch bei 30 Zoll lesen, und gab die Zeiger einer mindestens 500 Schritte entfernten Thurmuhr richtig an. Er war früher nicht kurzsichtig gewesen und hatte bis in sein 16. Jahr überhaupt nichts von einem Augenübel gewusst. Die Probe mit dem Scheinerschen Versuche habe ich

*) Annales d'oculist. par *Fl. Cunier* T. IX. p. 14.
**) Zeitschrift der Wiener Ärzte 1850, H. 3. S. 195.

nicht gemacht. Ich halte sie nicht für untrüglich, wie ich später noch nachweisen werde. Dagegen habe ich die Sehproben nicht nur auf der Klinik, sondern auch in Gegenwart des Herrn Prof. *Ryba* öfters wiederholt. Zur Zeit dieser Proben war das eine Auge $1^1/_2$, das andere gegen $^3/_4$ Jahre operirt. Der junge Mann befindet sich jetzt in Amerika. Dieser Fall reiht sich an den von *Maunoir* und von *Home* an. — *Volkmann* (W. Handw. S. 305), der wenigstens in dem *Home*'schen Falle Accommodation zugeben muss, sucht die auf Linsenveränderung basirte Hypothese nun dadurch zu retten, dass er sagt, da die Sehproben erst 4 Jahre nach der Operation angestellt wurden, so sei hier wohl an Regeneration der Linse zu denken. Dasselbe Bedenken treffe auch zwei von ihm selbst gemachte Beobachtungen, wo nach der Staaroperation Accommodation bestand. Ich glaube im 2. Bande S. 246—249 hinreichende Gründe dafür angeführt zu haben, dass man durchaus nicht berechtigt ist, an eine Regeneration der Linse nach Staaroperationen zu glauben. Man verlangt nicht weniger, als dass die eingerollte und eingeschrumpfte Kapsel wieder normal werde. Man vergisst, dass bei solchen Operationen ein Zeitpunkt hätte eintreten müssen, wo sie, ob der vom Rande her vorrückenden frischen Linsensubstanz, die doch wohl nicht gleich regelmässig begrenzt sein konnte, Alles undeutlich und verworren sahen. Die Untersuchung mit dem Augenspiegel wird dem Streite bald ein Ende machen. — Für den Fall, als man dennoch zugeben müsste, dass Accommodation trotz nicht regenerirter Linse bestehe, hat man endlich noch in vorhinein an eine Erklärung gedacht, die nicht nur der Beobachtung, sondern auch den einfachsten physikalischen Gesetzen widerspricht, nämlich dass der Glaskörper nach Verlust der Linse sich in der tellerförmigen Grube vorwärts wölbe, und unter dem Drucke des Ciliarkörpers eine bald mehr bald weniger starke Convexität annehmen könne. *Stellwag* (Ophthalmologie) hält sich nach Untersuchungen am Cadaver zu der Annahme einer solchen Convexität der tellerförmigen Grube für berechtigt. Allerdings, wenn man die Hornhaut und Iris beseitigt hat, und nun den *hinten aufliegenden* Bulbus betrachtet, wird man die tellerförmige Grube vorwärts gewölbt finden. So verhält sich's aber nicht während des Lebens. Die Untersuchung mit freiem Auge und mit dem Augenspiegel kann das nachweisen. Wenn nach einer Staaroperation Heilung eingetreten ist, so streicht eine Scheidewand, gebildet von der hintern Kapselwand und gegen die Peripherie hin von Zipfeln der vordern Kapsel (mit mehr weniger Linsenresten, zwischen Vorder- und Hinterkapsel eingeschlossen) in einer Ebene zwischen Glaskörper und Kammerwasser quer

durch das Auge, mit ihrer Peripherie mittelst der Zonula Zinnii an den Firsten der Ciliarfortsätze haftend. Diese *ebene* Scheidewand bietet dem Ciliarmuskel den Angriffspunkt nach innen, und bildet so das Mittel, der Cornea ihre specielle Wölbung zu sichern, wenn accommodative Bewegungen eintreten. Erst wenn diese Scheidewand einen gewissen Grad von Festigkeit erlangt hat, sind die Accommodationsorgane im Stande, den Glaskörper, somit die hintere Bulbuswand, zum Ausweichen nach hinten zu bringen. Hierin, nicht in der restituirten Linse, liegt der Grund des allmäligen Besserwerdens des Gesichtes, respective des Wiedereintretens des Accommodationsvermögens bei Staaroperirten. Hierin findet die alte Regel, Staargläser erst nach Verlauf von einigen Monaten zu erlauben, ihre rationelle Begründung; denn Accommodationsbestrebungen in zu früher Zeit würden nachtheilig einwirken, die Cornea verflachen. Übrigens, wenn auch der Glaskörper nach vorn eine convexe Oberfläche annähme, das könnte in der Vereinigungsweite der Lichtstrahlen keinen Unterschied von irgend einer Bedeutung bewirken. Denn der Brechungsindex des Kammerwassers ist = 1,337, der des Glaskörpers = 1,339, mithin wird es ziemlich gleichgiltig sein, ob die Trennungsfläche zwischen beiden plan oder mehr weniger convex ist. Jeder Versuch, einen noch nachweisbaren Grad von Accommodation auf diese Weise zu erklären, verstösst demnach gegen die Gesetze der Physik.

Die Ergebnisse an Staaroperirten sind von hohem Werthe für die Lehre von der Accommodation. In der Regel findet man, dass auch nach vollkommen gelungener Staaroperation wenig oder kein Accommodationsvermögen besteht. Es besitzen aber auch die meisten Staarkranken, weil über das 40. Jahr mehr weniger weit hinaus, schon vor der Staarbildung bereits sehr wenig oder gar keine Accommodation. Datirt die Staarbildung von den Kinderjahren, so ist die Prüfung des Sehvermögens schon in Bezug auf die Schärfe, wie denn erst in Bezug auf die Accommodation eine missliche Sache; sie müssen das genauere Sehen erst lernen. Demnach resultiren nur jene wenigen Individuen, welche im Kindes- und Knabenalter gut sahen und noch vor Eintritt des 40. Jahres von Cataracta befallen wurden. Deren Zahl, an sich schon gering, wird noch vermindert dadurch, dass nicht bei allen die Pupille ganz frei und rein wird, und dass auch von diesen nicht alle die zu *verlässlichen* Sehproben gehörige Bildung besitzen. — Ganz entgangen scheint den Vertheidigern der Linsenveränderungstheorie der allbekannte Ausspruch der Augenärzte, dass Individuen, welche vor der Cataractabildung kurzsichtig waren, im Allgemeinen nach der Operation ein besseres Sehvermögen darbieten. *Beer* l. c. B. II. S. 338 spricht diese Thatsache in Folgendem aus: „Staarblinde, welche vor der Entstehung der Cataracta schon sehr fernsichtig waren, werden es nach der Operation noch mehr sein. Desto mehr erfreuen sich diejenigen ihres wiedererhaltenen Gesichtes, welche vor der Entfernung des Staares sehr kurzsichtig waren.“ Will man etwa *Beer* nicht glauben, weil er *alt* ist, so überzeuge man sich doch selbst; auch *Stellwag's* auf Ziffern gestützte Beobachtung an dem jüdischen Religionslehrer besagt ja dasselbe.

Warum sehen aber Kurzsichtige nachher besser als solche, die nicht kurzsichtig waren? Weil sich bei ihnen die Linse regenerirt, oder die tellerförmige Grube vorwölbt? oder — weil der Bulbus in der Sehachse verlängert ist? — Ich halte es vorläufig nicht für einen blossen Zufall, dass die Beobachtung von *Home*, *Maunoir* und die zweite von mir gerade junge Leute zwischen dem 17. und 21. Jahre betreffen; ob auch die Operationsmethode einen Einfluss habe, ist zweifelhaft; *Maunoir* will der Discission in dieser Beziehung einen Vorzug einräumen; *Home* hatte aber extrahirt.

Nachträglich muss ich noch bemerken, dass *Volkmann's* Behauptung, „nur Versuche nach dem Principe des Scheinerschen gäben über die Gegenwart des Accommodationsvermögens sichere Auskunft," keineswegs als massgebend betrachtet werden kann. Hat doch *Volkmann* selbst in seinen neuen Beiträgen zur Physiologie des Gesichtssinnes (Leipzig 1836 S. 161) angeführt, „er kenne kein besseres Mittel, um die Weit- oder Kurzsichtigkeit zu schätzen, als das Auge an einer wohlgedruckten Schrift unter verschiedenen Entfernungen zu erproben. Die verschiedenen Optometer haben sich auch in dem optischen Institute von *Tauber* als unpraktisch erwiesen. Ein sehr auffallendes Beispiel lieferte mir ein Mann von vortrefflichem Gesicht, der in *Porterfields* Versuch (Optometer) die aufgesteckte Nadel durchaus nur zwischen 5 und 7 Zoll einfach sehen konnte. Dagegen vermochte ich mit meinem sehr kurzen Gesicht die Nadel in einer Distanz von 3½—15 Zoll einfach zu sehen. Offenbar hindert das Optometer gewisse Augen in der freien Ausübung der Accommodationskraft." Gewiss ist, dass, wenn durch ein doppeltes Kartenloch eine Nadel in verschiedenen Entfernungen einfach gesehen werden kann, an dem Vorhandensein des Accommodationsvermögens nicht gezweifelt werden kann; gewiss aber auch, dass wenn ein zu diesem Experimente Verwendeter die Nadel nicht in verschiedenen Distanzen einfach sehen kann, derselbe dennoch ein gutes oder doch ziemlich gutes Accommodationsvermögen besitzen kann. Ich bediene mich daher zur Beurtheilung des Refractionszustandes und der Accommodationskraft seit mehreren Jahren nur noch ausnahmsweise eines Optometers, und zwar eines nach *Volkmann's* Angabe höchst zweckmässig in *Halle* angefertigten.

Schliesslich sei noch erwähnt, dass die Thatsachen, welche uns die vergleichende Anatomie in Bezug auf das Accommodationsvermögen bietet, ganz geeignet sind, die hier entwickelte Theorie vor allen andern plausibel erscheinen zu machen. Indem wir in dieser Beziehung auf die vergleichende Anatomie und Physiologie von *Bergmann* und *Leuckart* (Stuttgart 1855) verweisen, können wir nicht umhin, wenigstens eine Stelle (S. 478) wörtlich hier anzuführen. „Für die Ansicht, dass Formveränderung des Auges im Allgemeinen als Mittel der Anpassung bei den Wirbelthieren vorkommt, sprechen besonders einige Beobachtungen an Säugethieren. Thiere, welche abwechselnd in der Luft und im Wasser leben, wie die Seehunde, müssen entweder in der Luft sehr kurzsichtig und im Wasser sehr weitsichtig sein, oder die Anpassungsfähigkeit in sehr hohem Grade haben. Wenn wir bei diesen also eine ganz eigenthümliche Einrichtung finden, welche auf Formveränderung des Auges deutet, so dürfen wir wohl darin einen Fingerzeig sehen. Es ist aber bekannt, dass bei Seehunden der vorderste Theil der Sclera, an welchen sich die Hornhaut setzt, einen breiten festen Gürtel bildet, welcher durch eine weit schmälere Portion (ebenfalls einen Gürtel um das Auge bildend) mit der derben Sclerotica des Augengrundes verbunden ist. An den festen vordern Gürtel setzen sich die geraden Augenmuskeln an. Durch deren Mitwirkung kann sowohl eine Formveränderung des Bulbus bewirkt werden, bei welcher die nachgiebige Zone der Sclera entweder mehr hervorgepresst wird, so dass das Auge sich verkürzt, oder es wird vielleicht durch die auf-

liegenden Muskeln diese nachgiebigere Stelle nach innen gedrückt und dadurch das Auge verlängert. Ganz besonders geeignet zur Formänderung dürften aber die beiden Obliqui sein. — Zu Gunsten der Formveränderung des Auges durch die Muskeln spricht auch, dass man bemerkt hat, wie die Muskeln des kleinen Elephantenauges bedeutend ausgebildet sind, so dass ihre Stärke mehr im Verhältniss zur Dicke der Sclera als zur Grösse des Auges abgemessen zu sein scheint."

B. Abnormitäten und Krankheiten.

Kurzsichtigkeit (Myopia).

Die Myopie lässt sich füglich als jener bleibende Refractionszustand des Auges bezeichnen, bei welchem der optische Mittelpunkt seines Objectives (Kreuzungspunkt der Richtungslinien) und der Schirm (Macula lutea und Umgebung) abnorm weit von einander abstehen. Der Grund hievon liegt nach unserer Überzeugung in stationärer Verlängerung des Bulbus in der Sehachse auf Kosten der hintern Wand, nicht aber in stärkerer Wölbung der Hornhaut, wie man früher meinte, noch in Vorwärtslagerung oder vermehrter Convexität des Krystallkörpers, wie man nach den Accommodationstheorien von *Huek*, *Stellwag*, *Cramer* und *Helmholtz* annehmen müsste. Diesen Fehler von Erhöhung des Brechungsindex der Hornhaut oder Linse abzuleiten, dazu fehlen die Prämissen der Beobachtung; ob Verflüssigung des Glaskörpers (Herabsetzung seines Brechungsindex) an und für sich Kurzsichtigkeit erzeuge, ist gleichfalls noch nicht direct nachgewiesen; sie scheint aber an der frühern Vereinigung der Lichtstrahlen (durch Vorwärtsrückung des optischen Mittelpunktes) einigen Antheil zu nehmen, und demnach da, wo sie vorkommt (bei höheren Graden von Kurzsichtigkeit), in Anschlag gebracht werden zu müssen.

Abnorm grosser Abstand des optischen Mittelpunktes von der Macula lutea lässt sich an jedem normalen Auge erzielen, wenn man ihm ein Convexglas vorhält. Der optische Mittelpunkt fällt bei der Combination der Sammellinse des Auges mit einer Glaslinse nicht mehr in die Nähe des hintern Poles des Krystallkörpers, sondern weiter vorwärts, und zwar je nach der Stärke des Convexglases, in die Mitte des Krystallkörpers oder selbst mitten in die Pupille. Der optische Mittelpunkt des so bewaffneten Auges steht demnach abnorm weit von der Netzhaut ab. Auf diese Weise kann ein Jeder durch Vorhalten eines Convexglases die Erscheinungen der Kurzsichtigkeit an sich selbst

studiren, und zwar in allen Abstufungen, wenn er von den schwächsten Nummern, etwa 80″ oder 60″ Brennweite, zu immer stärkeren aufsteigt.

Das nothwendige und unmittelbare Ergebniss dieses abnorm grossen Abstandes zwischen dem optischen Mittelpunkte und der Netzhaut ist, dass *die Distanz der Objecte, welche auf der Netzhaut abgebildet werden sollen, eine kürzere sein muss, als beim normalen Auge,* und zwar unter übrigens gleichen Umständen um so kürzer, je länger jener Abstand, je kurzsichtiger das Auge ist. Ein Kurzsichtiger sieht daher Objecte von einer gewissen Entfernung, in welcher sie einem normalen Auge noch deutlich oder doch ohne merklich störende Zerstreuungskreise erscheinen, bereits undeutlich oder gar nicht, weil die je einem leuchtenden Punkte des Objectes entsprechenden Strahlen schon mehr weniger weit *vor* der Netzhaut vereinigt werden und die Netzhaut erst als Kegelquerschnitte treffen, welche mehr weniger in einander übergreifen oder auch schon je auf ein so grosses Netzhautareal vertheilt werden, dass jedes empfindende Netzhautelement viel zu wenig Licht von dem betreffenden Strahlenkegel erhält, als dass es noch zur Empfindung angeregt werden könnte. *Die Kurzsichtigkeit schliesst demnach die Wahrnehmung unendlich weit entfernter Objecte nicht aus,* wenn dieselben nur ein hinreichend intensives Licht liefern, und der Sehwinkel nicht zu klein ist. (Sterne.)

Bei Myopie müssen die Objecte relativ näher an das Auge gebracht werden, als im normalen Zustande, wenn die ihnen entsprechenden Bilder nicht *vor,* sondern *auf* der Netzhaut entworfen werden sollen. Es gibt aber noch andere Zustände, welche eine abnorme Annäherung der Objecte behufs des Deutlichsehens erheischen. Die vorzüglichsten sind: vermehrte Wölbung der Cornea, centrale Trübungen der durchsichtigen Medien, geringere Energie der Netzhaut. Diese Zustände können vorhanden sein, ohne dass der Refractionszustand des Auges eine bleibende Umwandlung in den der Myopie erlitten hat: sie können aber auch bereits zu dieser geführt haben, oder sie können später zu dieser hinzugetreten sein. Dann hat man es aber nicht mit einfacher oder reiner, sondern mit complicirter Kurzsichtigkeit zu thun, und muss das gegenseitige Verhältniss erst durch ein genaues Examen ermittelt werden. Die Nichtbeachtung dieses Verhältnisses ist Schuld, dass noch immer nicht nur Laien, sondern selbst Ärzte und Schriftsteller keinen klaren Begriff von der Kurzsichtigkeit haben, und Augen für kurzsichtig halten, welche nichts weniger als kurzsichtig sind. Wir werden zunächst nur von der *einfachen oder reinen Kurzsichtigkeit* handeln.

Die Kurzsichtigkeit kommt in sehr verschiedenen Graden vor. Von den extremsten Fällen, wo z. B. Buchstaben mittlerer Grösse nur bei 2″ Distanz gelesen werden können, gibt es allmälige Übergänge bis zu solchen Fällen, wo man in Zweifel kommt, ob man ein normales oder ein kurzsichtiges Auge vor sich habe. Niedrige Grade werden bei dem gewöhnlichen Sehbedürfnisse gar nicht bemerkt, während höhere Grade unter allen Verhältnissen — mit Ausnahme weniger Verrichtungen — das Mangelhafte des Gesichtes fühlbar machen. Druckschriften von bestimmter Grösse können als das einfachste Mittel zur Beurtheilung der Sehweite benützt werden. Doch ist zu bemerken, dass es Leute gibt, welche bei den Proben mit dem Lesen mittelgrossen Druckes sowohl als mit Optometern eine geringe Sehweite ausweisen, und dennoch in mittlern und grössern Entfernungen nicht so schlecht sehen, als andere, welche bei diesen Proben in einer viel grössern Entfernung deutlich sehen.*) — Augen, welche bis zu 24 Zoll Distanz noch mittelgrosse (circa $^3/_4$‴ hohe) Druckschrift lesen können, reichen für die gewöhnlichen Anforderungen an das Gesicht bequem aus, und lassen ihre Mangelhaftigkeit im Vergleich zu völlig normalen Augen nur dann bemerken, wenn es sich um das Erkennen und Unterscheiden sehr entfernter Objecte handelt, wie etwa beim Schiessen, beim Erkennen einer Thurmuhr u. dgl. (Niedrige Grade von Kurzsichtigkeit.) Leute, welche höchstens bis zur Distanz von circa 14 Zoll lesen können, fühlen das Bedürfniss, ihr Gesicht durch Gläser zu unterstützen, bereits beim Herumgehen auf der Gasse, beim Erkennen von Personen auf 15—20 Schritte, beim Blicke auf die Tafel in Hörsälen u. s. w. (Mittlere Grade.) Doch kann der Gebrauch von Augengläsern noch immer ohne Gefahr der persönlichen Sicherheit im Freien umgangen werden, sobald der Kurzsichtige noch auf mehr als 8 Zoll Distanz Mitteldruck lesen kann. (Hohe Grade.) Solche endlich, die nur bis auf höchstens 4 Zoll noch lesen können, sehen selbst grössere Gegenstände undeutlich, sobald sie über 2—3 Schritte entfernt sind, und eine grosse Zahl solcher Augen ist bereits zugleich amblyopisch. (Höchster Grad.)

Je bestimmter die Kurzsichtigkeit ausgesprochen ist, desto sicherer lassen sich auch die *Grenzpunkte des deutlichen Sehens* angeben, und

*) Man hat den Zustand, wo ein Auge relativ zu seinem Verhalten gegen kleine Objecte in naher und mässiger Entfernung selbst grössere Gegenstände auffallend schlecht oder gar nicht sieht, sobald diese über eine gewisse Grenze hinausgerückt sind, Myopia in Distans genannt, und *A. von Gräfe* (Archiv f. Ophth. Bd. II. Abth. I. S. 159) hat denselben durch den Nachweis erklärt, dass ein solches Auge, sobald ihm eine scharfe Accommodation unmöglich ist, nicht mehr den relativ günstigsten, sondern gerade den conträren Refractionszustand annimmt, also bei der Bemühung, zu weit entfernte Objecte zu erkennen, unwillkürlich für die Nähe eingerichtet wird.

zwar nicht bloss der *Nahe-*, sondern auch der *Fernpunkt. In Bezug auf die Objecte, welche in Distanzen zwischen diesen Grenzpunkten liegen, verhält sich das kurzsichtige Auge im Allgemeinen genau so wie das normale;* es sieht dieselben unter den allgemeinen Bedingungen deutlich, ja es zeigt im Allgemeinen sogar eine grössere Schärfe (Feinheit) des Gesichtes, indem dasselbe Object bei der gleichen Distanz auf seiner Netzhaut ein grösseres Bild entwirft, als im normalen Auge, weil eben die Netzhaut weiter vom optischen Mittelpunkte absteht. (Bd. III. S. 40.) Zu diesem auf der Strahlenbrechung beruhenden Momente kommt noch, dass in solchen Augen häufig die Energie der Netzhaut (durch Übung) beträchtlich gesteigert ist. *Daher sehen Kurzsichtige winzige Objecte in gehöriger Nähe oft schärfer, als Normalsichtige selbst mit Hilfe einer Loupe.* — Gleichwie der Fernpunkt des deutlichen Sehens beim kurzsichtigen Auge in einer bestimmten, dem Auge näher gerückten Entfernung liegt, ist in der Regel auch der Nahepunkt demselben genähert bis auf 4, 3, selbst 2 Zoll. Da aber der Nahepunkt schon im normalen Auge nur etwa 5″ vor dem Hornhautcentrum liegt, und da derselbe auch beim höchsten Grade von Kurzsichtigkeit bis auf höchstens $1^3/_4$″ Nähe herangerückt erscheint, so ergibt sich, dass Augen, deren Fernpunkt nur 2—3″ weit absteht, der accommodativen Thätigkeit keinen Spielraum mehr gestatten, Augen dagegen, deren Fernpunkt z. B. 14″, Nahepunkt 4″ oder 3″ absteht, noch ein beträchtliches Accommodationsvermögen besitzen. *Im kurzsichtigen Auge sind demnach der accommodativen Thätigkeit im Allgemeinen um so engere Schranken gesetzt, je näher der Fernpunkt herangerückt, d. h. je kurzsichtiger es ist.* Doch kommen Fälle vor, wo der Nahepunkt nicht so nahe liegt, als man nach der Heranrückung des Fernpunktes erwarten sollte, wo das Auge z. B. nur zwischen 6 und 5 Zoll mittleren Druck lesen kann, während andere zwischen 6 und 3 Zoll lesen.

Durch Vorhalten eines entsprechenden Concavglases vor das kurzsichtige Auge kann der Abstand des optischen Mittelpunktes von der Netzhaut verkleinert, mithin dem des normalen Auges gleich gemacht werden. Ist nun der accommodativen Thätigkeit noch ein grosser Spielraum gelassen, wie in der Regel in Augen, deren Fernpunkt nicht unter 8 Zoll absteht, so kann ein so bewaffnetes Auge fast für alle Distanzen mit einem normalen in Concurrenz treten, und es kommt mit dieser Correction seines Refractionszustandes dem normalen Auge um so näher, je weniger kurzsichtig es ist, und je grössere Excursionen seiner Netzhaut (hintern Wand) noch gestattet sind.

Beim Vorhalten einer dunkeln Metallplatte oder eines Kartenblattes mit einer engen Öffnung nahe vor der Cornea kann das rein kurzsichtige Auge die zu Leseproben verwendete Schrift eben so weit wie ein normales Auge lesen, oder doch in viel grösserer Distanz, als ohne dieses Hilfsmittel. Der Grund hievon liegt darin, dass die Zerstreuungskreise auf Minima reducirt werden. Dasselbe suchen Kurzsichtige, wenn sie in Entfernungen noch deutlich sehen wollen, wo die Zerstreuungskreise bereits zu gross ausfallen, durch *Verengerung der Lidspalte (Blinzeln, μυειν)* zu bewerkstelligen. Der Nutzen des Blinzelns sowohl als der engen Diopteröffnungen ist jedoch ein sehr beschränkter, da mit der Enge der Öffnung auch die Abnahme der Lichtmenge steigt, welche von je einem Punkte des lichtsendenden Objectes zur Netzhaut gelangen kann, mithin bei grösseren Entfernungen das Netzhautbild um so lichtärmer wird, je enger die Diopteröffnung ist.

Mit Hilfe der eben besprochenen Merkmale lässt sich die reine Kurzsichtigkeit leicht von den obgenannten Zuständen unterscheiden, welche mit derselben eben nichts gemeinschaftlich haben, als dass die betreffende Person die Objecte, die sie noch relativ gut sehen will, abnorm nahe an das Auge bringen muss. Das rein kurzsichtige Auge sieht die Objecte, die ihm hinreichend genähert sind, eben so deutlich und im Allgemeinen noch schärfer, als das normale Auge; sein Gesicht kann durch entsprechende Concavgläser für dieselben Distanzen wie das normale adaptirt werden, und enge Öffnungen, nahe vor das Auge gehalten, erweitern die Sehweite für mässige Distanzen um ein Beträchtliches. Ich habe noch nie eine Person mit anderweitig nachweisbarer vermehrter Wölbung der Cornea gefunden, welche ein auch nur dem normalen Auge an Schärfe gleichkommendes Gesicht gehabt hätte, auch nicht bei beliebig grosser Annäherung der Objecte. Dass Leute mit centralen Hornhaut- oder Linsentrübungen keine Gläser finden, welche der Mangelhaftigkeit ihres Gesichtes abzuhelfen vermöchten, weiss jeder Optiker. Selbst wenn zugleich Kurzsichtigkeit neben einer solchen Trübung vorhanden ist, leisten Concavgläser nicht den gleichen Dienst, wie bei reiner Kurzsichtigkeit. Die geringere Energie der Netzhaut verräth sich besonders bei der Probe mit einer engen Öffnung. (Vergl. Bd. III. S. 98.)

Der Kurzsichtige (mittlern und höhern Grades) blickt im Allgemeinen mit etwas mehr convergenten Sehachsen herum. Gibt man ihm ein Buch zum Lesen, so hält er es im Gegensatze zum Weitsichtigen nicht unter, sondern mehr gerade vor oder selbst etwas über den Augen, zumal wenn er angewiesen wird, in grösstmöglicher Entfernung

zu lesen. Er neigt daher auch den Kopf eher etwas vor- als rückwärts. Seine Bulbi fühlen sich (bei höheren Graden) härter an, zeigen besonders zur Zeit, wo das Übel noch im Entstehen und Zunehmen begriffen ist, stärkere Injection der Ciliargefässe, selbst der Conjunctiva bulbi et palpebrarum, und relativ (zum Lichteinflusse und zur Distanz der fixirten Objecte) grössere Pupillen; ihre Verlängerung in der Sehachse, welche sich oft schon aus dem Hervorragen aus der Orbita (Glotzen) vermuthen lässt, kann bei den höhern und höchsten Graden auf die oben angegebene Weise bestimmt nachgewiesen werden.

Ist ein Auge in höherem Grade kurzsichtig als das andere, so kann man diess bei nur einigermassen erheblicher Differenz schon vor Anstellung der Sehproben an der Verlängerung in der Sehachse und an der dadurch bedingten Prominenz dieses Bulbus erkennen. Über die Lage der Iris in kurzsichtigen Augen haben wir das Nöthige bereits auf S. 210 angegeben.

Da nur mittlere und höhere Grade von Kurzsichtigkeit Untauglichkeit zu gewissen Beschäftigungen und Dienstleistungen (ohne Unterstützung durch Concavgläser) mit sich bringen, so sind dem Arzte schon in dem bisher geschilderten Verhalten kurzsichtiger Augen wohl hinreichende und verlässliche Mittel gegeben, um mit Bestimmtheit ein Gutachten abgeben zu können. Es bietet aber auch noch die Untersuchung mit dem Augenspiegel einen Anhaltspunkt von objectiver Giltigkeit dar, zumal wenn man demjenigen, der ein normales Auge besitzt und während der Untersuchung mit möglichster Anstrengung für die Nähe accommodirt, diess letztere durch ein Mydriaticum unmöglich macht. Ausserdem liefern auch Augengläser ein Mittel, Simulanten zu entlarven. Hält man demjenigen, welcher sich anstellt, als könne er z. B. nur bis 8 Zoll Distanz lesen, ein Concavglas vor, etwa von 8—10 Zoll Brennweite, so wird er, falls er wirklich kurzsichtig ist, mit dieser Unterstützung nahezu eben so gut sehen, wie ein Normalsichtiger, falls er aber normalsichtig ist, das Vorhalten eines solchen, und selbst eines schwächeren (etwa bis zu Nr. 12) nicht lange aushalten. Es kann aber ein normales Auge durch methodische Übung mit Concavgläsern sich in kurzer Zeit einüben, auch mit Concavgläsern ziemlich gut zu sehen, ohne desshalb bleibend kurzsichtig zu werden. Daher ist die Probe mit Concavgläsern nicht allgemein verlässlich. Setzt man aber einem wirklich kurzsichtigen Auge eine mässig convexe Brille vor, und zwar von solcher Convexität, dass ein normales Auge damit noch in einer bestimmten Distanz lesen kann, wie etwa mit den Nummern zwischen 15 und 20″, so wird es damit nicht lesen können, ausser in sehr grosser

Nähe, und es wird gewiss nie einen Betrüger geben, der die Probe mit concaven und die Gegenprobe mit convexen Gläsern zu bestehen vermöchte.

Sectionsbefunde kurzsichtiger Augen haben bisher ganz gefehlt. Bloss Prof. *Ritterich**) führte in der medicinischen Gesellschaft zu Leipzig (Sitzung vom 26. Februar 1839) den Sectionsbefund der Augen eines stets kurzsichtig gewesenen Buchdruckers an, der sein Leben durch Selbstmord geendet hatte. Die Augapfel waren birnförmig, vorn breit, hinten schmäler gestaltet, und die hintere Hälfte der Sclerotica verdünnt. Ob der gelehrte Beobachter, welcher diesen Zustand für einen angeborenen zu halten geneigt ist, den Befund irgendwo anders ausführlicher notirt habe, ist mir unbekannt.

Ich besitze jetzt die Augen von vier Kurzsichtigen. Zwei davon kannte ich während des Lebens sehr gut, den Kreisarzt Sch., der im 72., und die Wittwe meines Lehrers F., die im 53. Jahre starb. Die beiden andern waren Männer von 30 und 38 Jahren; auf ihre Augen wurde ich bei meinen Operationscursen durch die auffallende Tiefe der vordern Augenkammer aufmerksam, was mich zur Herausnahme der Bulbi bestimmte; beide hatten, wie ich nachher erfuhr, Concavgläser getragen, welche ich mir verschaffte, um ihre Brennweite zu erfahren; diese betrug bei dem einen 7, bei dem andern 10 Zoll. Die Section fand bei allen zwischen 30—40 Stunden nach dem Tode statt.

Namen und Alter	I. F. Sch., 72 J.	II. F. Macha, 38 J.	III. Jos. Fabian, 36 J.	IV. Anna F. 53 J.
Stand	Medic. Doctor	Kattundrucker	Zimmerwichser	Professorsgattin
Nummer der letzt benützten Gläser	14″	10″	7″	$3\frac{1}{2}$″
Äussere Augenachse (Sehachse)	R und L = 12‴	R = $12\frac{1}{2}$‴ L = 13‴	R u. L = $12\frac{1}{2}$‴	R=14 L=$13\frac{1}{2}$‴
Äquatorial-Durchmesser	Hor. und vertic. beiders. = $11\frac{1}{3}$‴	Hor. und Vert. R = $11\frac{1}{2}$‴ L = $11\frac{3}{4}$‴	R hor. = $11\frac{1}{3}$‴ vert. = 12‴, L hor. = $11\frac{1}{2}$‴ vert. = 12‴	Hor. und vert. R = $11\frac{3}{4}$‴ L = $11\frac{1}{2}$‴
Tiefe der Augenkammer	R u. L = 1‴	R = $1\frac{1}{4}$‴ L nicht gemessen	R = $1\frac{1}{4}$‴ L nicht gemessen	R = $1\frac{1}{4}$‴ L nicht gemessen
Achse der Linse	nicht gemessen	R = $1\frac{3}{4}$‴	R = $1\frac{7}{8}$‴	R = $1\frac{3}{5}$‴

Bei keinem dieser Augen bot die Hornhaut eine Abnormität in Bezug auf Dicke, Durchsichtigkeit oder Wölbung (nach den Spiegelbildern geschätzt) dar. Die Lage der Bulbi konnte nur bei IV. als glotzend bezeichnet werden, und hier hatte ich die Verlängerung der Bulbi schon während des Lebens mit Sicherheit erkannt. Auffallend war mir die Dicke der Augenmuskeln, besonders des Rect. internus und des Obl. inferior bei III., welcher an Tuberculosis pulm. gestorben, und bei IV., welche nach mehrjährigem Leiden zum Skelett abgemagert war. Der Ciliarmuskel war bei IV. circa $\frac{2}{5}$‴, bei III. aber nahezu $\frac{1}{2}$‴ (an der dicksten Stelle, von aussen nach innen). Bei III. betrug der

*) Schmidt's Jahrb. 1842. Bd. 36. S. 138.

Abstand einer durch den Ciliarrand der Iris gelegten Ebene vom Centrum der Descemetschen Haut $1^1/_3'''$, so dass demnach Ciliar- und Pupillarrand der Iris in einer und derselben Ebene lagen.

Was nun die Sclera betrifft, so erschien dieselbe bei I. auch im hintern Umfange normal, und konnte die Achsenverlängerung nur durch die Messung erkannt werden, während bei den übrigen die Bulbi nicht nur durch ihre birnförmige Gestalt, sondern auch durch bläuliche Färbung in der Umgebung des hintern Poles auffielen. Die Zerlegung der Bulbi in eine obere und untere Hälfte, welche bei den letzten 3 Indiv. nur an dem rechten Auge vorgenommen wurde, erwies alsbald, dass diese Verfärbung nur vom Durchscheinen der verdünnten und ausgedehnten Sclera herrührte. Mit der Sclera waren auch die Chorioidea und Retina ausgedehnt, indem sie ihr einfach anlagen, ohne mit ihr verwachsen zu sein. Die Macula lutea fehlte in keinem Falle, stand aber etwas weiter vom Eintritte der Centralarterie ab; bei IV. betrug der Abstand des Foramen coecum vom Centrum der Sehnervenpapille $2^1/_4'''$. Mikroskopisch habe ich diese Partien nicht untersucht. Bloss bei IV. bot die Netzhaut ein etwas abnormes, punkt- oder fleckweise etwas trüberes Aussehen dar, und erschien die Mitte der Macula lutea braunschwarz, beim Abheben von der Chorioidea durchlöchert.

Bei A. F. (IV.) bot die bedeutend verdünnte und ausgedehnte Chorioidea in der Gegend des hintern Poles ein marmorirtes Aussehen dar, bedingt durch beinahe gänzlichen Mangel des Pigmentes an einer rundlichen Stelle von etwas über 2''' Durchmesser, welche sich unmittelbar an die Schläfeseite der Sehnervenpapille anschloss, und nur hie und da Punkte, Streifen und Fleckchen braunen Pigments zeigte. Der grösste Pigmentfleck haftete in der Chorioidea gerade an der Stelle der Macula lutea. In der nächsten Umgebung dieses Fleckes erscheint die in dieser ganzen Gegend halbdurchsichtige Chorioidea unter der Loupe leicht getrübt, bläulich weiss, wahrscheinlich von Exsudat durchsetzt, doch mit der Sclera nicht verwachsen, bloss durch die ein- und austretenden Nerven und Gefässe (wie gewöhnlich) verbunden. Ich hatte, um diese Verhältnisse im Zusammenhange gehörig überblicken zu können, das linke Auge so geöffnet, dass ein senkrecht auf die Sehachse durch den Bulbus durchgeführter Schnitt nur die staphylomatös vorgetriebene Partie des Bulbus abtrennte, und somit das Präparat noch heute bequem von vorn angesehen werden kann. Ich muss zum Verständniss dieses Befundes noch anführen, dass A. F. durch viele Jahre Nr. 4 concav getragen, in den letzten 6—7 Jahren aber zu Nr. 3 $^1/_2$ gegriffen hatte. Sie war von früher Jugend an, wo sie die Blattern überstanden hatte, in hohem Grade kurzsichtig gewesen, und hatte namentlich nach zurückgelegtem 30. Jahre wegen congestiv-entzündlicher Erscheinungen, welche Amaurosis befürchten liessen, oft ärztliche Hilfe in Anspruch genommen. Auf dem linken Auge hatte sie in den letzten 4—5 Jahren die Zeichen centraler Netzhautamaurosis dargeboten, indem sie auch bei grösster Annäherung der Objecte nur mit den seitlichen Partien der Netzhaut sah, und weder Concavgläser noch feine Kartenblattöffnungen das directe Sehen mit der Macula lutea ermöglichten. Ich hatte ihr desshalb auch in den letzten 3 Jahren das Tragen von Augengläsern gänzlich untersagt, obwohl sie dadurch in einen Zustand von Unthätigkeit versetzt war, der ihrem regen Geiste grosse Opfer kostete. Während der Krankheit, der sie nach anderthalbjährigem Leiden unterlag, hatte sich der Zustand ihrer Augen — mit Ausnahme der centralen Lähmung am linken Auge — merklich gebessert, indem sie namentlich nicht mehr so sehr von feurigen und farbigen Erscheinungen und von zeitweiligem Halbsehen geplagt wurde, eine Besserung, die ich dem Umstande zuzuschreiben geneigt bin, dass die Patientin

sich jetzt auch des Schreibens, Strickens u. dgl. beinahe gänzlich enthalten musste. Ich will noch hinzufügen, dass A. F. in ihren Kinderjahren gleich ihren 3 Geschwistern sich eines normalen Gesichtes erfreut hatte, und dass von diesen nur ein Bruder (Med. Doctor) kurzsichtig ist. Soll ich nun meine Ansicht über diesen Fall abgeben, so lautet sie dahin, dass A. F. nicht desshalb kurzsichtig wurde, weil Chorioiditis in der Gegend des hintern Poles stattgefunden hatte, sondern dass in ihren Augen, nachdem sie in höherem und höchstem Grade kurzsichtig geworden waren, partielle Chorioiditis, an der Macula lutea zuletzt auch Retinitis aufgetreten ist, höchst wahrscheinlich bedingt durch zeitweilig auftretende kleine Apoplexien, welche ihren Grund entweder darin fanden, dass bei der starken Rückwärtsdrängung der hintern Wandung der Rückfluss durch die hintern Ciliarvenen behindert war, oder darin, dass nach Momenten stärkerer Ausdehnung der aller Elasticität verlustigen hintern Wandung ein Moment eintrat, wo die Gefässe der Chorioidea und Retina unter geringerem Drucke standen. Nachzutragen habe ich noch, dass der Glaskörper ohngefähr in seiner hintern Hälfte verflüssigt war, und zwar in beiden Augen, und dass die Kranke sich häufig nicht bloss über fliegende Mücken, die sie nie verliessen, sondern auch — wenigstens in den letzten Jahren — über dunkle und feurige Scotome beklagt hatte.

Ich sehe demnach in den genannten 4 Fällen ein und dasselbe Grundleiden, nur in sehr verschiedenem Grade ausgesprochen, und diess ist ein Grund mehr, der mich bestimmt, das Vorhandensein von Veränderungen in der Chorioidea und Retina nicht als das primäre, sondern nur als etwas zu den höchsten Graden von Kurzsichtigkeit zufällig, nicht nothwendig Hinzutretendes zu betrachten. Ich habe in der Zeit von 10 Jahren an vielen Augen zufällig (in der Leichenkammer) Ausbuchtungen der hintern Wandung gefunden, ihre Bedeutung aber viele Jahre nicht gekannt. Unter den Präparaten, welche ich als Staphyloma posticum *Scarpae* aufbewahre, finden sich mehrere mit centralen Hornhautnarben, eines auch mit Centralkapselstaar grösserer Ausdehnung (Pyramidenstaar). Bei einem der ersten dieser Präparate*) war ich geneigt, den nächsten Grund dieser Ausbuchtung in sensilem Schwunde der Sclera zu suchen, weil der Zufall mich diesen Befund gerade bei sehr alten Individuen hatte finden lassen. Später aber, als ich ihn mehrmals mit centralen Trübungen der durchsichtigen Medien und auch bei jüngeren Individuen gefunden hatte, musste an einen Zusammenhang dieser Momente gedacht werden, und jetzt, wo ich das Staphyloma posticum in verschiedenem Grade bei erwiesenermassen Kurzsichtigen gesehen habe, bleibt nichts übrig, als anzunehmen, dass jene centralen Trübungen zu Kurzsichtigkeit führten, und somit dasselbe bewirkten, was an andern Augen einfach durch unzweckmässige Verwendung der Augen in der Jugend zu Stande gebracht worden war.

Wir können nun noch ein objectives Merkmal der Kurzsichtigkeit aufstellen, doch nur für die höhern und höchsten Grade. Es ist diess die Rareficirung der Chorioidea und ihres Pigmentes in der Gegend des hintern Poles, welche sich mit dem Augenspiegel nachweisen lässt. Solche Augen lassen sich bequem im umgekehrten Bilde *ohne Hilfe eines Convexglases* in der Distanz von 12—8 Zoll untersuchen. Man kann diese Veränderungen des Augengrundes auch an Augen finden, welche — abgesehen von der Kurzsichtigkeit — ein ganz gutes Gesicht besitzen.

Ätiologie. Die Kurzsichtigkeit ist bekanntlich in civilisirten Ländern eine sehr häufige Erscheinung, und auch da unter gewissen Stän-

*) Prager medic. Vierteljahrschrift 1847. Bd. II. S. 58.

den ungleich häufiger, als unter andern.*) Sie kommt unstreitig am häufigsten bei jenen Individuen vor, welche im Knaben- oder selbst schon im Kindesalter anhaltend oder vorwaltend mit der Betrachtung feiner Objecte (Lesen, Schreiben, Zeichnen, Sticken, Nähen u. dgl.) beschäftigt wurden, und tritt meistens erst um das 12.—16. Jahr herum so deutlich in die Erscheinung, dass sie bemerkt wird. Vor dem 7. Jahre habe ich noch keinen Fall reiner Kurzsichtigkeit zu beobachten Gelegenheit gehabt, gleich wie mir nur selten ein Fall von Kurzsichtigkeit höheren Grades vorgekommen ist, welche sich in Augen entwickelt hatte, wo sie nicht schon vor dem Eintritte der Pubertät in einem gewissen Grade bestanden hatte. Manche betrachten ihre Kurzsichtigkeit als erblich, weil Eltern oder Geschwister gleichfalls kurzsichtig waren, oder weil sie ihr Übel schon zur Zeit des ersten Schulbesuches bemerkt haben wollen. Mir fehlen hierüber verlässliche Beobachtungen. Wenn übrigens bei Kindern kurz- oder schwachsichtiger Eltern Kurzsichtigkeit auftritt, so ist wohl auch an unwillkürliches Nachahmen der Manieren der Eltern zu denken, und wenn Kurzsichtigkeit bei mehreren Geschwistern vorkommt, so wird noch untersucht werden müssen, ob nicht alle eben solchen Verhältnissen bei der Erziehung ausgesetzt waren, von denen es erwiesen ist, dass sie Kurzsichtigkeit herbeizuführen vermögen. Wir wollen demnach Erblichkeit der Kurzsichtigkeit oder doch eine gewisse Disposition hiezu nicht gerade in Abrede stellen, glauben jedoch, dass Fälle, wo es den Anschein dazu hat, mit grosser Vorsicht aufzunehmen sein werden. Das jugendliche Alter bietet in der Weichheit und Dehnbarkeit der Sclerotica an sich schon die hinreichende Disposition zu diesem Zustande, der sich im Mannesalter, wenn das Auge bis dahin völlig frei geblieben, nur nach ganz besonderen Veranlassungen entwickeln kann. Ich habe von einigen Collegen die Klage gehört, dass sie, obwohl sie sich noch in den zwanziger Jahren des besten Gesichtes für nah und fern erfreut hatten, später durch anhaltende Studien, besonders aber durch Arbeiten mit der Loupe oder mit dem Mikroskope kurzsichtig geworden seien, indem sie bei weitem nicht mehr in so grosse Ferne deutlich sähen, wie vordem. Wenn ich aber den Refractionszustand untersuchte, so zeigte sich's, dass keine Kurzsichtigkeit eingetreten war, sondern nur Abnahme der Schärfe des Gesichtes für grössere Distanzen, dass sogar der Nahe-

*) *Furnari* (Ann. d'Oculist. T. X. p. 145) fand bei den Kabylen fast durchaus grosse, hervorragende Augen, doch keine Kurzsicbtigen. Er fand die Pupille bei diesen Völkerschaften relativ enge und die Iris vorwärts gewölbt, daher die vordere Kammer kleiner, Iris und Cornea haben einen kleinern Umfang als bei den Europäern.

punkt nicht mehr 5, sondern 6 Zoll und darüber vor der Hornhaut lag. Bei vernachlässigter Übung im Fernsehen kann die Schärfe des Gesichtes in dieser Richtung sehr bedeutend abgenommen haben, obwohl das Auge fernsichtig geworden ist. — Die grössere Zahl der Kurzsichtigen gehört dem männlichen Geschlechte an, was sich aus den (später angeführten) äussern Veranlassungen erklärt. Oft ist nur das eine Auge kurz-, das andere normal- oder weitsichtig; sind beide Augen kurzsichtig, so sind sie es selten in ganz gleichem Grade.

Anhaltende, oder oft, lange und in kurzen Zwischenräumen wiederkehrende Accommodation (Anstrengung zum Erkennen naher kleiner Objecte) und jugendliches Alter sind die Factoren der Kurzsichtigkeit. Die Veranlassungen hiezu sind mannigfaltig und theils in, theils ausser dem Auge gelegen. Zu den ersteren gehören: centrale Trübungen der durchsichtigen Medien und angeborene oder erworbene geringere Energie der Netzhaut, zu den letzteren: übermässiges Beschäftigen mit kleinen Objecten, unzeitiger und unzweckmässiger Gebrauch von Brillen, Loupen, Mikroskopen, unzureichende Beleuchtung, zu grosse Annäherung der Objecte u. dgl. — Centrale Hornhaut- oder Linsentrübungen geben Veranlassung zur Kurzsichtigkeit, wenn sie — ohne Rücksicht auf Ausdehnung und Begrenzung — halbdurchsichtig oder stark durchscheinend sind, oder aber wenn sie völlig oder nahezu undurchsichtig, dabei jedoch kleiner als die Pupille sind. Im letztern Falle benehmen sie nicht nur eine Quantität Licht, sondern verkürzen auch durch Ausschluss der Achsen und nächst gelegenen Strahlen die Brennweite des Auges, und machen aus diesen Gründen ein stärkeres Annähern aller Gesichtsobjecte, mithin Forcirung der Accommodationsorgane nothwendig; im ersteren Falle wirken sie theils durch Abhaltung von Lichtstrahlen auf die Helligkeit des Netzhautbildes, theils durch Zerstreuung eines Theiles der durchgelassenen Strahlen (Diffusion) auf die scharfe Begrenzung desselben beeinträchtigend, und laden hiedurch zu stärkerer Annäherung der feinern Gesichtsobjecte ein. Sind beide Hornhäute getrübt, so können beide Augen den Refractionszustand und die Merkmale kurzsichtiger Augen acquiriren, sobald das betreffende Individuum noch jung ist und einem oder dem andern der äussern Veranlassungsmomente ausgesetzt wird; ist nur das eine Auge getrübt, oder das eine wenig, das andere mehr, so wird, wenn überhaupt Kurzsichtigkeit eintritt, gewöhnlich das reine oder weniger getrübte kurzsichtig, und das andere, falls nicht etwa Schielen oder einfache Vernachlässigung desselben (Abstrahiren von seiner Erregung) erfolgt, wird nur für mittlere und grössere Distanzen benützt. Doch können in Fällen monolateraler Trü-

bung auch beide Augen kurzsichtig werden. Man mag sich diess erklären, wie man will, das Factum ist richtig: ich habe es — Anfangs zu meiner Verwunderung — oft genug beobachtet. Ich will jedoch nicht behaupten, dass, wenn ich das maculöse Auge presbyopisch, das kurzsichtige dagegen rein fand, dieses letztere auch zur Zeit der Entwicklung der Kurzsichtigkeit von jeder Trübung frei gewesen sei, da bekanntlich nicht gar tief greifende Hornhautnarben bei jugendlichen Individuen bisweilen von selbst spurlos verschwinden. — Unter den äussern Veranlassungen ist wohl übermässige Beschäftigung mit Lesen, Schreiben u. dgl. in früher Jugend die häufigste, zumal wenn die Kinder dazwischen wenig ins Freie kommen. Viele bringen die Gesichtsobjecte, z. B. das Papier, näher, als zum Deutlichsehen nothwendig ist, entweder einfach, weil sie es bei Andern so sahen, weil sie gleich beim ersten Unterrichte nicht an die zweckmässigste Distanz (10—12″) gewöhnt wurden, weil sie schon von der Beschäftigung mit feinen Spielsachen in den Kinderjahren an zu starke Annäherung der Objecte gewohnt sind, oder desshalb, weil sie dazu genöthigt sind: durch die relativ zu grosse Höhe des Tisches, durch zu geringe Beleuchtung der Objecte (in dunklen Lehrsälen, bei unzulänglichem künstlichen Lichte), blasse Tinte, schlechte Druckerschwärze, zu kleine oder zu eng an einander gedrängte Buchstaben, zu fein geschnittene Federn, zu wenig lichtes Papier, oder durch bereits eingetretene Ermüdung des Auges und momentane Schwächung der Sehkraft wegen bereits zu lange fortgesetzter monotoner Beschäftigung (ohne Abwechslung, ohne gehörige Pausen). Gesunkene Energie der Netzhaut scheint auch die Ursache zu sein, dass sich die Kurzsichtigkeit — auch ohne vorausgegangene Entzündung an den Augen — nach Scharlach, Masern, Blattern, Typhus u. dgl. leicht entwickelt, wenn die Kinder noch *vor* völliger Erholung zu angestrengtem Betrachten naher Objecte zugelassen oder angehalten werden. Hier tritt indess, wie wir später sehen werden, häufiger Augenmattigkeit ein.

Dass wiederholte und anhaltende Beschäftigung mit dem Mikroskope oder mit Loupen temporär oder bleibend zu Kurzsichtigkeit führt oder die schon vorhandene mehr weniger steigert, ist Thatsache der Beobachtung. Dasselbe gilt vom unzeitigen oder unzweckmässigen Gebrauche concaver Brillen. Auf welche Weise diess geschehe, werden wir weiter unten bei Besprechung des Brillengebrauches erörtern.

Verlauf, Folgen. Die Kurzsichtigkeit entwickelt sich wahrscheinlich immer nur allmälig und stufenweise bis zu einem gewissen Grade, wie er eben durch die genannten ätiologischen Momente bedingt wird.

Dass Congestionen zum Kopfe und zu den Augen die Entwicklung begünstigen oder gar herbeiführen sollten, halte ich für eben so wenig erwiesen, als *Ruete's* Annahme, dass ein Krampf im Ciliarnervensysteme plötzlich oder periodisch Kurzsichtigkeit bewirken könne. Die Hyperämie, die sich namentlich während der Entwicklung und des Fortschrittes der Kurzsichtigkeit in den Conjunctival- und Subconjunctivalgefässen zeigt, ist das Consecutive und Begleitende, nicht aber Theilerscheinung einer als Ursache supponirten Congestion. — Wo die genannten ursächlichen Momente vermieden werden können, macht das Übel weiter keine Fortschritte, und die Kurzsichtigkeit gehört unter dieser Bedingung durchaus nicht zu den Übeln, welche schlimme Folgen für das Sehvermögen in sich einschliessen. Eine Ausnahme machen vielleicht nur die höhern und höchsten Grade, und das in der Regel nur im höhern Alter oder bei irrationellem Gebahren. Was man den kurzsichtigen Augen allgemein nachrühmt, dass sie bei angestrengten feinen Arbeiten ungewöhnlich lange ausdauern und Erstaunliches leisten, ist für niedere, mittlere und selbst höhere Grade nach meinen Beobachtungen vollkommen richtig. Sie verfallen in spätern Jahren weder der Weitsichtigkeit noch — bei gleicher Anstrengung — der Augenmattigkeit (Kopiopie). — Niedere und selbst mittlere Grade verlieren oder vermindern sich bisweilen bei vernünftigem Gebrauche der Augen in den Jahren, wo das normale Auge für sehr nahe Distanzen mehr weniger zu verlieren pflegt (nach dem 40. Jahre). Höhere Grade bleiben stationär oder nehmen um diese Zeit selbst etwas zu. Bei den höchsten Graden tritt bisweilen centrale Netzhautamblyopie hinzu, leidet überhaupt das Sehvermögen leicht durch Glaskörper-Verflüssigung und Opacitäten, durch Pigmentabnahme in der Gegend des hintern Poles (Blendung, Lichtscheu) und selbst durch mehr weniger ausgedehnte Netzhaut- und Chorioidealapoplexien.

Behandlung. Von Heilung der Kurzsichtigkeit kann mit Berücksichtigung aller Umstände, der Veränderungen im Auge und der Verhältnisse der betreffenden Individuen, nur in sehr beschränktem Masse die Rede sein. Bei minderen und selbst vielleicht auch noch bei mittlern nicht inveterirten Graden liesse sich wohl vom theoretischen Standpunkte aus eine Retablirung der normalen Form erwarten, an welche bei höhern Graden gar nicht zu denken ist; allein man wird in der Wirklichkeit wohl selten ein Individuum finden, welches die nöthige Zeit, Geduld und Ausdauer hätte, das hiezu Nöthige zu unternehmen. Zur Durchschneidung eines oder mehrerer Muskeln, welche übrigens schon a priori manches Bedenken gegen sich hat, wird sich wohl kaum Jemand ent-

schliessen, der nicht in sehr hohem Grade kurzsichtig ist, und in letzterem Falle kann sie offenbar wenig oder nichts leisten. Das länger fortgesetzte Aufbinden eines mit Eisenfeilspänen gefüllten Säckchens auf das Auge bei Rückenlage des Kranken hat mir in einem Falle von Keratokonus, trotzdem ich die Cur durch oft und in kurzen Zwischenräumen wiederholte Entleerung des Kammerwassers zu unterstützen bemüht war, nicht den geringsten Dienst geleistet, daher ich schon vermöge der Analogie von einem ähnlichen Verfahren bei Kurzsichtigkeit nichts erwarte. Das von *Berthold* in *Göttingen* vorgeschlagene Myopodiorthoticon — berechnet auf successive Weiterrückung des Buches beim Lesen — scheint Andern eben so wenig genützt zu haben, wie mir bei einigen mit hinreichender Beharrlichkeit fortgesetzten Versuchen, denn man hat seit der Bekanntgebung desselben weiter nichts davon gehört. Kurzsichtige entsprechende Convexgläser tragen zu lassen, was ebenfalls empfohlen worden ist, habe ich noch nicht versucht. Von länger fortgesetzter, jedoch mässiger Anwendung des Atropinum sulfuricum (etwa 1 Gran auf 1 Drachme Fett, täglich 2—3mal erbsengross an die Stirn eingerieben) stünde allerdings ein Erfolg wenigstens gegen das Fortschreiten des Übels bei sonst zweckmässigem Verhalten zu erwarten, falls sich die Angabe *A. v. Gräfe's* weiter bestätigen sollte, dass dieses Mittel nicht bloss auf die in, sondern auch auf die ausser dem Bulbus gelegenen Muskeln erschlaffend einwirkt. Ein Nachtheil steht davon nicht zu besorgen, da ich dieses Mittel in der angegebenen Art wegen beginnender Cataracta bei einigen Individuen ohne allen Nachtheil durch 2—3 Jahre angewendet habe. Ich gedenke die Versuche bei Kurzsichtigkeit vorzunehmen, sobald mir dazu geeignete Individuen vorkommen.

Können wir auch die Kurzsichtigkeit nicht heilen, so können wir doch — wie wir bereits gethan — auf jene Umstände aufmerksam machen, durch deren Vermeidung sich das Entstehen und Fortschreiten dieses Übels verhindern lässt, und es erübrigt nur noch, jenes Mittel, welches gewissermassen zur Unschädlichmachung dieses Übels angewendet wird, die Concavbrillen und ihr Verhältniss zum Auge einer nähern Betrachtung zu unterwerfen.

Die Erfindung der *Brillen* ist unstreitig eine der folgenreichsten und wohlthätigsten, die je gemacht worden sind. Der gelehrte Franziskanermönch *Roger Bâcon* (geb. 1214), der die Verwendung convexer Linsen als Vergrösserungsgläser zuerst einführte, scheint auch die Wirkung der concaven und convexen Gläser als Brillen bereits gekannt zu haben, obwohl man ihre Erfindung gewöhnlich dem Mönche *Alex. de Spina* zu *Pisa* zuschreibt, welcher 1313 starb, und auf einer Grabschrift in *Florenz* der Edelmann *Salviano degli Armati* (gest. 1317) als Erfinder der Brillen genannt wird. Um dieselbe Zeit

sollen jedoch die Berylle (Brillen) in *Flandern* schon längst im Gebrauche gewesen sein.*) Sie blieben aber mehrere Jahrhunderte lang der Gegenstand der Bewunderung, bis *Kepler* (1604) ihre Wirkungsweise untersuchte, und darüber Aufschluss gab. „*Kepler'n* war von seinem Patron *Dietrichstein* die Frage vorgelegt worden, auf welche Weise Brillen das Sehen unterstützen. Die erste Antwort, welche er gab, lief darauf hinaus, der Nutzen der convexen Gläser bestehe darin, dass sie die Gegenstände grösser erscheinen liessen. Aber sein Patron bemerkte ihm dagegen, wenn die Gegenstände mit Hilfe dieser Gläser deutlicher gesehen werden in Folge der Vergrösserung, so könnten concave Gläser keinen Nutzen bringen, indem sie die Gegenstände verkleinerten. Die auffallende Ähnlichkeit zwischen Versuchen mit der Camera obscura und der Art, wie das Sehen im Auge vermittelt wird, ist von *Baptista Porta* hervorgehoben worden, welcher die Pupille dem Loch im Fensterladen verglich, aber in den Irrthum verfiel, anzunehmen, dass die Krystalllinse der Wand entspreche, auf welche die Bilder fallen. In den Paralipomena ad Vitellionem zeigte nun *Kepler*, dass diese Function von der Retina ausgeübt wird, und gab zuerst eine deutliche Erklärung von der Wirkung der Linsen, sowohl innerhalb als ausserhalb des Auges, dass sie nämlich die Strahlen von einem Lichtbüschel convergirend oder divergirend machen. Er erklärte jetzt, dass convexe Gläser dem Sehvermögen fernsichtiger Personen zu Hilfe kommen, indem sie die Richtungen divergirender Strahlen von einem nahen Gegenstande so verändern, dass sie nachher auf das Auge so fallen müssen, als ob sie von einem entfernten Gegenstande ausgegangen seien, und dass concave Gläser den Kurzsichtigen unterstützen, indem sie eine entgegengesetzte Wirkung auf Strahlen hervorbringen, welche von einem entfernten Gegenstande kommen." (*Makenzie* l. c. S. 700.)

Ein Concavglas, 5—6‴ vor der Hornhaut angebracht, bildet mit der Sammellinse des Auges eine Combination, deren optischer Mittelpunkt weiter hinter der Cornea, also näher gegen die Retina hin liegt. Wenn also die von einem Objectpunkte ausgehenden Strahlen vermöge relativ zu grosser Objectdistanz sich schon *vor* der Netzhaut vereinigen müssten, so vereinigen sie sich, falls das Concavglas entsprechend gewählt ist, bei dieser Combination *auf* (*in*) der Netzhaut. Die Concavgläser nutzen also, indem sie die zu wenig divergent zum Auge gelangenden Strahlen jedes Lichtkegels so stark divergent machen (zerstreuen), dass dieselben dann durch die Medien des Auges in der zum Deutlichsehen nöthigen Concentration gerade auf oder in der Netzhaut vereinigt werden. Je näher demnach das zu sehende Object liegt, d. h. je mehr divergent die von ihm ausfahrenden Strahlenkegel auf die Hornhaut gelangen, desto schwächer muss das Concavglas, desto länger seine (negative) Brennweite sein, und denken wir uns ein kurzsichtiges Auge aller accommodativen Thätigkeit verlustig, so muss dasselbe successiv mit Gläsern verschiedener Brennweite bewaffnet werden,

*) Nach *Ceesemaeker* (*Cunier* annal. d'oculist. T. XVII. Sptbr. 1846) war *Bâcon* in der belgischen Landschaft *Wallonien* zu *Anzin* geboren, und kannte die in seinem Vaterlande gemachte Erfindung der Brillen wahrscheinlich schon vor seiner Versetzung an die Universität zu *Oxford;* gewiss ist, dass er das Glas zu seinen optischen Instrumenten aus Belgien nach England bezog.

wenn die Bilder verschieden entfernter Objecte auf seiner Netzhaut scharf abgebildet werden sollen. Indem aber diese Combination gestattet, die Vereinigungsweite durch verschieden starke Gläser beliebig — bis zu gewissen Grenzen — abzuändern, kann auch die Thätigkeit der hiezu bestimmten Accommodationsorgane leicht mehr weniger beschränkt werden, und muss es um so mehr, je stärker die Concavgläser sind, je weiter rückwärts die Vereinigungsweite durch dieselben bereits verrückt ist. — Nach dem eben Gesagten wird es nicht schwer sein, einzusehen, auf welche Weise Concavbrillen leicht ein normales Auge, das sich ihrer häufig bedient, kurzsichtig, und ein kurzsichtiges, das dieselben für relativ zu nahe Distanzen benützt (relativ zu scharfe Gläser trägt), noch mehr kurzsichtig machen müssen, mindestens können. Jede solche Brille rückt nothwendig nicht nur den Fern-, sondern auch den Nahepunkt weiter vom Auge. Soll nun dieses mit der Brille noch in eben solcher Nähe deutlich sehen, wie ohne dieselbe, so müssen die Accommodationsorgane in erhöhte Thätigkeit gesetzt werden, mithin eben so wie bei angestrengtem Sehen in die Nähe überhaupt wirken. — Ein anderer, nothwendiger, jedoch minder erheblicher Nachtheil ist der, dass jede Concavbrille in dem Masse, als sie zerstreut, auch weniger Lichtstrahlen von jedem leuchtenden Punkte in's Auge gelangen lässt, und überdiess noch eine gewisse Menge davon durch Reflexion an ihrer Oberfläche versplittert. Daher sind diejenigen, welche längere Zeit Concavbrillen getragen haben, nach Ablegung derselben eine Zeit lang etwas empfindlicher gegen denselben Grad von Beleuchtung, den sie mit den Brillen gut vertrugen. — Ein dritter Übelstand, dass die Objecte verkleinert gesehen werden, tritt nur dann hervor, wenn die Brillen zu scharf sind oder für relativ zu geringe Distanzen gebraucht werden.

Brillen dürfen im Allgemeinen nur bei einfacher (nicht complicirter) Kurzsichtigkeit getragen werden. Bei Trübungen in den durchsichtigen Medien ist die Lichtmenge ohnehin schon beschränkt, und wird, wenn noch das Tragen von Brillen dazu kommt, die Anstrengung der Netzhaut leicht zu einer gefährlichen Höhe hinaufgeschraubt. Ebenso ist bei sehr hohen Graden von Kurzsichtigkeit (Fernpunkt für Lesen mittlern Druckes 4″ oder darunter) das Tragen einigermassen scharfer Gläser um so gewagter, je mehr bereits die Zeichen von Glaskörperverflüssigung, Netzhauthyperästhesie, intraoculärer Apoplexie u. dgl. ausgesprochen sind, und kann im Allgemeinen bloss das Tragen einer relativ zu schwachen Brille gestattet werden. Bei der Frage, ob überhaupt eine Brille gebraucht werden soll, wird übrigens noch zu erwägen

sein, ob die Kurzsichtigkeit nicht erst im Entstehen begriffen ist, ob eine Retablirung zum normalen Zustande nicht durch Ruhe des Auges (Abänderung der Verhältnisse, unter denen das Übel entstand) noch erwartet werden könne, ob nicht wenigstens auf Abnahme des durch übermässige Anstrengung in jüngster Zeit gesteigerten Übels gerechnet werden dürfe. Denn bei geringen Graden ist entweder gar keine Brille oder nur zu besondern Zwecken und bloss auf die Zeit solcher Zwecke zu gestatten.

Wie stark (von welcher Brennweite) soll die Brille sein?*) Diess hängt ab von dem Grade der Kurzsichtigkeit und von dem Zwecke (der Distanz, in welche sie tragen soll). Dass hiebei zugleich auf die Grösse der Objecte und auf die Beleuchtung Rücksicht zu nehmen sei, versteht sich gewissermassen von selbst. In einem zu dunkeln Locale wird man eben so leicht einen Missgriff begehen, als in einem zu lichten, oder unzweckmässig (durch Doppel- oder stark reflectirtes u. dgl. Licht) erhellten. — Der Fernpunkt des deutlichen Sehens ist der Ruhepunkt des kurzsichtigen Auges; er bezeichnet den in dem Baue begründeten Refractionszustand desselben, der eben durch die Brille corrigirt werden soll. Man kann ihn auf verschiedene Weise ermitteln, am einfachsten und im Allgemeinen mit hinreichender Schärfe und Verlässlichkeit durch Leseproben mit $^3/_4$—1‴ hoher Druckschrift. Man gibt dem Brillencandidaten das Buch in die Hand, lässt ihn dasselbe so weit von den Augen halten, als es ohne merkliche Beeinträchtigung der

*) Die Optiker bezeichnen heutzutage die Brillen ziemlich allgemein nach der Brennweite in Zollen (in Österreich nach dem Wiener Masse), und halten von Concavgläsern die Nummern von 2″ bis 36″ vorräthig. Zwischen 2 und 7 findet man Abstufungen zu $^1/_2$, selbst zu $^1/_4$ Zoll, von 7—18 zu 1 Zoll, dann 20, 22, 24, 27, 30, 33, 36. Die letzteren 6 kommen indessen selten in Anwendung (oder doch nur als sogenannte Conservationsbrillen mehr als Luxus- und Modeartikel), und die unter 4″ könnten füglich gestrichen werden. Handelt es sich um die Bestimmung der Brennweite irgend eines vorliegenden Concavglases, so kann man dieselbe annähernd schätzen nach dem Grade, in welchem es Gegenstände von bestimmter Entfernung verkleinert zeigt; man kann durch Vergleichung mit concaven Gläsern von bekannter Brennweite der Wahrheit sehr nahe kommen; die nothwendige Genauigkeit lässt sich jedoch nur dadurch erhalten, wenn man das Concavglas an ein stärkeres Convexglas von bekannter Brennweite anlegt und nun die Brennweite dieser Combination nach der bei Convexgläsern üblichen Methode ermittelt, was jedoch ziemlich schwierig und umständlich ist. Am besten ist, man hält das fragliche Concavglas, dessen Brennweite man nach dem Grade der Verkleinerung beiläufig ermittelt hat, an ein Convexglas von nahezu derselben Brennweite, visirt durch diese Combination nach einer fernen Thurmspitze, und gibt Acht, ob die Thurmspitze fest an demselben Orte gesehen wird, wenn man die Combination leicht vor dem Auge hin- und hersehiebt. Gesetzt, man hätte aus dem Grade der Verkleinerung ermessen, dass die Brennweite nicht stärker als 7, nicht schwächer als 9 sei; man lege nun 8 convex an das fragliche Concavglas; hat diess die Brennweite von 8″, so wird die visirte Thurmspitze sich bei raschem Hin- und Hersehiebeu der Combination vor dem Auge eben so wenig bewegen, als wenn man ein Planglas zu diesem Experimente benützte. Von der Richtigkeit dieser Angabe kann man sich überzeugen, wenn man ein ganz schwach concaves Glas, das gar keine Verkleinerung mehr wahrnehmen lässt, etwa 36 oder 48, vor dem Auge hin und her bewegt.

Deutlichkeit und ohne Blinzeln geschehen kann, und misst während dem mit einem Zollstabe die Distanz zwischen Auge und Druck (in der Richtung der Sehachse). — Die Distanz des Fernpunktes multiplicirt mit der Distanz, in welcher deutlich gesehen werden soll, und dividirt durch die Differenz derselben, gibt im Allgemeinen die Brennweite des gesuchten Glases. Wenn nun ein Kurzsichtiger bis auf höchstens 5″ Distanz lesen kann, aber bei ungefähr 10″ Distanz lesen oder eine ähnliche Beschäftigung vornehmen will, so braucht er hiezu Nro. 10, weil $\frac{5.10}{10-5} = 10$. Soll er Noten lesen, also etwa bei 15″, so braucht er hiezu Nro. 7½, weil $\frac{5.15}{10} = 7½$. Für die Distanz von 12 Fuss, etwa um in einem Hörsale auf die Tafel zu sehen, ist $\frac{12.12.5}{12.12-5} = \frac{720}{139}$ = 5,18″. Für alle grösseren Distanzen kann dieser Factor = ∞ angesehen werden, gibt mithin die Distanz des Fernpunktes der deutlichen Sehweite auch die Brennweite des zu wählenden Glases $\left(\frac{5.\infty}{\infty-5.} = 5\right)$. Es ist jederzeit gerathen, die Brille um einen halben oder ganzen, und wenn überhaupt nur schwächere Gläser gefordert werden, selbst um einige Zoll schwächer zu geben, als die Rechnung ausweist, weil dann der Brillenträger weniger Gefahr läuft, sein Auge kurzsichtiger zu machen, wenn er das Glas auch für etwas nähere Distanzen benützt. Gleichwie ein normales Auge durch Übung im Fernsehen eine grössere Schärfe hierin erlangen kann durch die Fertigkeit, von Zerstreuungskreisen zu abstrahiren, kann auch ein kurzsichtiges Auge, welches diese Fertigkeit durch Nichtübung eingebüsst hat, dieselbe wieder allmälig erlangen, nachdem ihm die Möglichkeit hiezu durch die Correction seines Refractionszustandes wieder gegeben ist. Man wird demnach auch finden, dass bei zweckmässigem Gebrauche concaver Brillen die Fähigkeit entferntere Objecte zu erkennen, allmälig erstarkt, ohne dass die Kurzsichtigkeit abgenommen hat, und es ist somit dem Kurzsichtigen überhaupt und dem Brillenträger insbesondere zu empfehlen, sein Auge so viel als möglich im Fernsehen zu üben.

Sollen die Gläser, welche doch eigentlich nur zur Unterstützung des Auges für die Ferne bestimmt sind, beständig getragen oder beim Nahesehen abgelegt werden? Es scheint ganz von selbst verständlich, dass letzteres der Fall sein müsse. Diess ist jedoch nicht allgemein der Fall. Ich habe über diesen Punkt die Äusserungen von sehr vielen

Kurzsichtigen, namentlich auch von Ärzten, denen ich eine genaue Selbstbeobachtung zutrauen durfte, eingeholt, aber durchaus widersprechende Angaben erhalten. Die Einen behaupten, dass sie das beständige Tragen der Brillen nicht aushalten, dass sie die Brille, auch wenn sie damit lesen können, dennoch ablegen müssen, um einem gewissen Gefühle von Angegriffensein der Augen zu entgehen, und dass sie desshalb dieselbe nur gerade da tragen, wo sie ihnen unentbehrlich oder doch bequem ist. Andere nicht minder achtbare Gewährsmänner versicherten mich, dass sie mit ihrem Gesichte weit besser daran seien, seit sie die Brille von Früh bis Abends continuirlich tragen, indem sie nicht nur das früher beim Wechseln gefühlte Missbehagen verloren, sondern auch an Ausdauer, ja selbst an Schweite gewonnen haben. Ich könnte hier Männer von bekannten Namen nennen. Eine Zeit lang meinte ich, diess könnte nur bei schwachen Gläsern (über Nro. 10 aufwärts) der Fall sein, doch fand ich mehrere darunter, welche stärkere Gläser, selbst bis zu Nro. 6 trugen. Da ich keinen Grund kenne, warum in dem einen Falle das continuirliche, in dem andern das unterbrochene Brillentragen besser ist, so kann ich auch keinen andern Rath geben, als durch Selbstbeobachtung den Modus ausfindig zu machen, der in jedem speciellen Falle dem Auge zuträglicher ist. Häufiger Wechsel ist jedenfalls nicht nur unbequem und für die Accommodationsorgane, denen immer ein anderer Grad von Spannung aufgedrungen wird, ermüdend, sondern auch für die Netzhaut, die bald mehr bald weniger Licht erhält, nicht ohne allen Nachtheil. Wer seine Brillen beständig tragen will, nehme die Gläser etwas schwächer, als er sie für die Ferne eigentlich braucht, und halte dann die nahen Objecte (das Buch beim Lesen) so weit als möglich entfernt. Die *Franklin*'schen Brillen, in der obern Hälfte des Rahmens ein stärkeres, in der untern ein schwächeres Glas enthaltend, dürften auch nur wenigen Augen zusagen, daher es wohl kommt, dass sie heutzutage gar nicht mehr gebräuchlich sind. Häufiger findet man, dass Kurzsichtige ziemlich schmale ovale Brillen tragen, und behufs des Lesens oder Schreibens über oder unter dem Rahmen wegsehen, wenn sie dazwischen wieder in die Ferne zu blicken haben. Andere halten, wenn sie in ungewöhnliche Entfernungen sehen wollen, vor die Brille noch eine Lorgnette mit minder starken Gläsern.

Eine ebenso schwierig zu entscheidende Frage ist die, ob bei verschiedenem Refractionszustande beider Augen verschiedene Gläser getragen werden sollen. Geringe Differenzen in der Lage des Fernpunktes kommen bei den meisten Kurzsichtigen vor. Dass diese keine differen-

ten Gläser erfordern, leuchtet von selbst ein. Dann gibt es bekanntlich Leute, die sich für die Nähe des einen, für die Ferne des andern, und für mittlere Distanzen beider Augen bedienen. Diese brauchen keine Gläser. Wenn aber die Differenz in der Kurzsichtigkeit mehrere Zoll beträgt (bei hohen Graden von Kurzsichtigkeit kann eine Differenz von 1, selbst ½ Zoll relativ eben so beträchtlich sein), so ist es der Theorie angemessen, Gläser von verschiedener Brennweite zu geben. Es sind mir aber in frühern Jahren, wo ich streng nach der allgemein gegebenen Regel verfuhr, viele Individuen vorgekommen, die sich mit so gewählten Gläsern durchaus nicht zurecht finden konnten, und ich bin daher bald zu dem Verfahren übergegangen, dass ich für beide Augen in der Regel gleiche Nummern gebe, und zwar ohngefähr dem Mittel entsprechend, wenn die Sehkraft der in der Sehweite beträchtlich differirenden Augen ziemlich gleich ist, bei ungleicher Sehkraft dagegen mich nach dem Refractionszustande des bessern Auges richte.

Nicht ohne Einfluss, wenn gleich minder wichtig, ist die Stellung der Gläser vor den Augen, ihre Centrirung, Grösse, Form, Reinheit u. s. w. Ob die Gläser biconcav oder convex-concav (periskopisch) seien macht bei Kurzsichtigen wenig Unterschied, wenn sie nur aus krystallheller, durchaus homogener Glasmasse, nach regelrechten Kugelflächen und so geschliffen sind, dass die grösste Wölbung der einen Fläche der grössten Wölbung der andern entspricht, und wenn überdiess die auf diese Weise entstandene dünnste Stelle des Glases relativ zum Rande gerade in der Mitte liegt (Centrirung). Letztere Eigenschaft kann auch bei ganz guten Gläsern leicht verloren gehen, wenn beim Einschleifen (Anpassen für den Rahmen) an einer Seite mehr abgenommen wird, als an der andern. Ist auf diesen Umstand, gegen welchen beim Einschleifen in ovale Rahmen viel leichter verstossen wird, die gehörige Rücksicht genommen worden, dann stehen — für Kurzsichtige — die ovalen Gläser den kreisrunden an Güte nicht nach, nur dürfen sie nicht gar zu klein sein. Nur wenn der Kurzsichtige die Gläser auch zum Lesen, Schreiben u. dgl. benützen will, sind runde, oder doch hübsch gross ovale und zugleich periskopische Gläser vorzuziehen. Auch das beste und passendste Glas verstösst gegen seinen Zweck, das Auge so viel als möglich ohne nachtheilige Nebenwirkungen zu unterstützen, wenn es vor dem Auge zu nahe oder zu fern oder schräg steht, oder wenn die Centra der beiden Gläser erheblich weniger oder mehr von einander abstehen, als die Centra der Pupillen beim Blicke in mittlere Entfernungen (etwa 5—10 Fuss), oder endlich wenn das eine Glas hoch (nächst dem Augenbrauenbogen), das andere tiefer (nächst der

Wange) vor dem Auge steht, wie man diess leider so häufig sieht. Ein gut gewähltes Glas wirkt zu scharf, wenn es dem Auge näher gebracht wird, als bei der Probe, daher auch Kurzsichtige, wenn sie etwas weiter sehen wollen, ihre Brille gewissermassen unwillkürlich gegen die Augen drücken. Bei schiefer Stellung des Gestelles wird immer ein Glas mehr, das andere weniger vom Auge abstehen. Je weiter vom Centrum des Glases ab die verlängert gedachte Sehachse durch das Glas streicht, desto mehr wirkt das Glas wie ein Prisma, also das einfallende Licht von dem brechenden Winkel (Centrum des Glases) ablenkend, so dass das Auge, um dem Doppeltsehen zu entgehen, durch excessive Contraction des betreffenden Muskels nach seiner Seite hin gedreht, in widernatürliche Spannung versetzt werden muss. (Siehe prismatische Gläser bei Muskellähmung.) Am leichtesten werfen sich die Gestelle von Horn, so dass die Anfangs richtige Stellung der Gläser bald eine fehlerhafte wird. Oft genug aber nehmen sich die Optiker nicht die Mühe, Gestelle auszusuchen, welche der Gesichtsbildung des Brillenbedürftigen entsprechen. Der Arzt wird daher im Interesse des Consulenten in der Regel nichts Überflüssiges thun, wenn er ihn auf die genannten Umstände aufmerksam macht, oder wenn er die nöthigen Masse selbst vornimmt, als: Abstand zwischen den Pupillen, Lage der Augen (flach oder tief), Höhe des Nasenrückens, Breite des Gesichtes (Abstand der einen Schläfe von der andern), und wenn er überdiess denselben nach geschehener Wahl noch zur Prüfung aller Verhältnisse zu sich bestellt. Die Brille, fortan ein integrirender Bestandtheil des Gesichtsorganes, steht wohl dafür, dass Arzt und Optiker nicht mit ein paar Minuten, die Candidaten nicht mit ein paar Groschen kargen.

Werden die besprochenen Rücksichten eingehalten, dann sind Concavbrillen nicht nur nicht schädlich, sondern eine wahre Wohlthat für den Kurzsichtigen. Ein passendes Glas zeigt die Objecte in der Distanz, für welche es gewählt ist, deutlich, scharf begrenzt, ohne Farbensäume, und erst dann kleiner, wenn die Objecte näher gebracht werden, als der Refractionszustand und die Accommodationsthätigkeit es gestatten. Sind die Gläser zu scharf, schlecht geschliffen oder schlecht gestellt, so machen sie beim Tragen ein Gefühl von Unbehagen, Schwindel, Schmerzen in der Supraorbitalgegend und werden desshalb nicht vertragen, ausser das Auge bringt es dahin — womit man gewöhnlich über den Fehler hinwegzugleiten sucht — sich daran zu gewöhnen, d. h. durch mannigfache relative Thätigkeit, welche nicht immer ohne erheblichen Nachtheil bleibt, die Fehler gewissermassen

auszupariren. An passende Brillen braucht sich das Auge nicht erst zu gewöhnen.

Weitsichtigkeit (Presbyopia).

Die Weitsichtigkeit beruht auf dem Unvermögen, das Auge, welches entferntere Objecte deutlich zu sehen vermag, für das Sehen näherer Objecte einzustellen, und gibt sich demnach durch *abnorm weiten Abstand des Nahepunktes der deutlichen Sehweite von dem Auge* kund. Der Grund hievon liegt nicht in einer Formveränderung des Auges, sondern in Rigidität der Sclera und verminderter Energie der Accommodationsorgane, besonders des Ciliarmuskels. Hält man vor ein normales Auge ein Concavglas, durch welches der Nahepunkt mehr weniger weit vom Auge weggerückt wird, so kann man sich vom Verhalten des fernsichtigen Auges in optischer Beziehung leicht eine richtige Vorstellung machen. Nur parallel oder wenig divergent, mithin aus grösserer Entfernung kommende Strahlen werden *auf* der Netzhaut, *stärker divergirende, von nahen Objecten ausgehende dagegen werden hinter der Netzhaut vereinigt,* treffen diese mithin als Kegelquerschnitte, weil die Netzhaut nicht der optischen Anforderung entsprechend rückwärts gedrängt werden kann.

Die Weitsichtigkeit wird gewöhnlich erst dann Gegenstand der Wahrnehmung, wenn der Nahepunkt des deutlichen Sehens bereits weiter vom Auge absteht, als es die gewöhnlichen Beschäftigungen erheischen, also wenn z. B. das Buch beim Lesen bereits weiter als 10—12 Zoll entfernt gehalten werden muss, oder wenn Gegenstände, welche selbst ein normales Auge vermöge ihrer Feinheit näher bringen muss, undeutlich oder gar nicht erkannt werden können, z. B. beim Nadeleinfädeln, Federschneiden. Es sind aber auch jene Augen bereits weitsichtig, welche z. B. mittlern Druck nicht mehr bei 5″, sondern erst bei 6″, 7″ u. s. w. deutlich und ohne Farbensäume sehen. Andrerseits gehört es keineswegs zum Begriffe der Fern- und Weitsichtigkeit, dass das Gesicht auch für sehr grosse Distanzen ein scharfes sei; es ist sogar nicht selten der Fall, dass Personen, deren Nahepunkt 6, 7, 10″ u. s. w. vom Auge absteht, auch in grossen, selbst in mittelgrossen Distanzen weit schlechter sehen, als früher, wo der Abstand des Nahepunktes noch normal war, und es findet sich diess auch bei Leuten, welche z. B. bei 7—10 Zoll vollkommen deutlich und scharf sehen, wo also weder an eine Trübung der durchsichtigen Medien noch an eine Affection der Netzhaut gedacht werden kann.

Da die Menge der von einem leuchtenden Punkte in das Auge gelangenden Lichtstrahlen (bei gleich grosser Pupillenöffnung) abnimmt, wie die Quadrate der Entfernung desselben zunehmen, so ist dem Weitsichtigen starke Beleuchtung der Objecte, eben weil er sie abnorm weit vom Auge halten muss, ein wesentliches Bedürfniss zum Erkennen derselben. Desshalb verräth sich das Übel gewöhnlich zuerst während des Arbeitens bei künstlicher Beleuchtung. Das Arbeiten strengt mehr an, feinere Arbeiten können wohl noch bei Tages- aber nicht mehr bei Kerzenlicht verrichtet werden. Der Weitsichtige stellt sich beim Lesen gern mit dem Rücken an's Fenster, um das Buch in stärkere Beleuchtung, die Augen dagegen in Schatten zu bringen und die ohnehin gewöhnlich engeren Pupillen zu erweitern; aus demselben Grunde pflegen Weitsichtige bei künstlicher Beleuchtung das Buch hinter das Kerzenlicht zu halten, und die Augen von oben mit der Hand zu beschatten. Gibt man dem Weitsichtigen, der nur noch etwa bei 14—16 Zoll und darüber lesen kann, und sich noch keiner Brillen bedient hat, ein Buch zum Lesen frei in die Hand, so wird man, wenn er seine gewohnte Haltung annimmt, hierin das Gegentheil von der des Kurzsichtigen finden; er hält das Buch nicht nur weit entfernt, sondern auch mehr nach unten, der Brust genähert; heisst man ihn das Buch so weit als möglich nähern, oder ist er bereits so weitsichtig, dass er nur noch mit Brillen lesen kann, so wird man bemerken, dass dieses Abwärtshalten des Buches nicht zufällig geschieht, sondern zur Weitsichtigkeit in Beziehung steht, dass die Person nämlich die Lider fest zusammenkneift, und dieselben an den Bulbus andrückt und daher runzelt, wohl desshalb, weil es bei dieser Position dem Orbicularis möglich wird, den Bulbus mittelst des obern Lides von oben her zu comprimiren und hiedurch zur Verlängerung der Sehachse behilflich zu sein. Der Beweis für diese Deutung lässt sich in einzelnen Fällen dadurch herstellen, dass der Kranke, der bei 14 Zoll liest, wenn er das Buch vor die Brust hält, bei derselben Distanz nicht zu lesen vermag, sondern erst bei einer merklich grössern, sobald man das Buch gerade dem Gesichte gegenüber oder etwas höher vorhält. Das Blinzeln der Kurzsichtigen behufs des Fernsehens erfolgt ohne gewaltsame Contraction des M. orbicularis; das Zukneipen der Weitsichtigen verräth die gewaltsame Intention deutlich durch die Runzelung der Lider und durch die baldige Ermüdung. Diese gibt sich in manchen Fällen auch durch ein rasches Zucken oder Vibriren (Muskelspiel) an den Lidern kund. Ich habe übrigens auch Weitsichtige beobachtet, welche mittlern Druck ohne Anstrengung bei 16—20 Zoll Distanz, denselben oder feineren Druck aber

auch bei 6—7 Zoll, doch nur auf kurze Zeit und unter sichtlich gewaltsamem Zukneipen der Lider lesen können. Ob sie hiedurch die rigide hintere Wandung temporär zum Zurückweichen oder die Cornea zu stärkerer Krümmung zwingen, weiss ich nicht. Auf Beschränkung der Zerstreuungskreise kann es dabei nicht abgesehen sein, denn die Verengerung der Lidspalte bleibt noch immer weit hinter der in solchen Fällen stets auffallend engen Pupille zurück, was beim Blinzeln der Kurzsichtigen nicht der Fall ist. — Durch entsprechende Convexgläser kann das weitsichtige Auge behufs des Erkennens naher und ferner Objecte dem normalen um so mehr nahe gebracht werden, je geringer die Weitsichtigkeit und je grösser somit der Spielraum ist, welcher der accommodativen Thätigkeit übrig blieb. Je schärfere Gläser bereits nothwendig sind, desto näher liegen der Nah- und Fernpunkt des deutlichen Sehens für das bewaffnete Auge an einander.

Nach den oben genannten Merkmalen wird es nicht schwer sein, die Weitsichtigkeit von jenen Zuständen zu unterscheiden, welche in functioneller Rücksicht einige Ähnlichkeit damit haben, nämlich Schwäche des Gesichtes wegen Trübungen in den durchsichtigen Medien oder wegen Retinalleiden, und einfache Augenmattigkeit oder Kopiopie. (Vergl. die betreffenden Abschnitte.)

Die am Auge sichtbaren Merkmale der Weitsichtigkeit sind so charakteristisch, dass man beim Anblicke solcher Augen, ohne über die Sehweite auch nur ein Wort gehört zu haben, nur an Weitsichtigkeit, Kopiopie oder angeborene Retinalamblyopie denken kann. Im weitsichtigen Auge liegt die Linse der Cornea näher, als im normalen, um so mehr, je höher der Grad der Fernsichtigkeit ist ($^3/_4'''—^1/_3'''$). Auch die Iris liegt weiter vorn (relativ zur Basis corneae), und zwar in toto, nicht bloss mit dem Pupillarrande, sondern auch mit dem Ciliarrande. Ein Staarmesser, an der Grenze zwischen Cornea und Sclera durch das Auge geführt (senkrecht auf die Sehachse), würde knapp vor dem Ciliarrande vorbeistreichen, und je nach dem Grade der Wölbung der Iris mehr weniger von dieser wegnehmen. Man sieht, dass sich die Iris schon bald innerhalb des Ciliarrandes an die Linse anschmiegt, viel früher als in normalen oder kurzsichtigen Augen, indem der kuppelartig gewölbte Theil derselben die Krümmung der Linse gleichsam im Abdrucke wieder gibt, wie ein feuchtes Tuch, das sich an einen festen Körper anlegt und dessen Form erkennen lässt. Die Iris zeigt daher bald ferner, bald näher dem Ciliarrande einen zu diesem concentrischen Ring, welcher namentlich bei dunkelbraunen Regenbogenhäuten hellgelb und gewissermassen glänzend aussieht, und sich durch

die Contouren bei seitlich einfallendem Lichte als seichte Furche erweist, dadurch entstanden, dass die früher (nach aussen) an den Ciliarkörper geheftete Iris plötzlich durch die Linse vorwärts gedrängt, gleichsam geknickt wird. (Vergl. Band II. Seite 23, Anmerk.) Ein solcher Ring, nur gewöhnlich von kleinerem Diameter, kommt übrigens auch an vielen nicht weitsichtigen Augen vor. — Die Pupille zeigt einen auffallenden Grad habitueller Verengerung ($1\frac{1}{2}-1'''$) trotz freier und lebhafter Beweglichkeit und bei prompter und hinreichender Erweiterbarkeit durch Belladonna. Dass das presbyopische Auge mit dem Augenspiegel leichter im aufrechten Bilde untersucht werden könne, wurde bereits erwähnt.

Ätiologie. Die Beschränkung und Aufhebung der Accommodationsthätigkeit behufs des Sehens naher Objecte tritt im höhern Alter so gewöhnlich ein, dass in dieser Beziehung der Name Presbyopie (πρεσβυς, Greis) gerechtfertigt ist. Mit Ausnahme der Kurzsichtigen gibt es nur wenig Augen, welche nach dem 40., längstens 50. Jahre noch feine Objecte bis zu 5 Zoll nahe bringen können. Durch dieses Verhalten schliesst sich die Presbyopie an andere senile Erscheinungen an, Rigidität der Arterien, Greisbogen der Hornhaut, Abnahme der Muskelkräfte u. s. w., und sie zeigt in Bezug des früheren oder spätern Eintrittes und der raschern oder langsamern Entwicklung ganz dieselben Schwankungen, wie die genannten und andere Zufälle der Senescenz. Sie kommt aber auch, weil von der Muskelthätigkeit abhängig, in früheren Jahren vor, wenngleich selten in hohem Grade und selten stationär. Die Ursachen vorzeitiger Entwicklung sind: vorwaltende Verwendung des Gesichtes für die Ferne, wie bei Jägern, Seeleuten, unzweckmässiger oder übermässiger Gebrauch von Convexgläsern (Loupen), anhaltendes Weinen, Kummer, Sorgen und deprimirende allgemeine Einflüsse überhaupt, so wie andererseits forcirte Muskelanstrengungen im Allgemeinen, und übermässige Anstrengung der Accommodationsorgane insbesondere, letztere beiden jedoch nur dann, wenn die Sclera bereits zu resistent ist, als dass ein entsprechendes Nachgeben derselben stattfinden könnte. Die frühere Entwicklung der Weitsichtigkeit bei Leuten, welche sich von Jugend auf wenig mit der Betrachtung naher feiner Gegenstände befassten, beruht wohl darauf, dass die Fertigkeit, das Auge für solche Objecte einzustellen, nie recht zur Ausbildung kam. Auf ähnliche Weise wirkt der anhaltende Gebrauch von Loupen oder Convexbrillen beim Arbeiten, wenn dabei die Accommodationsorgane gleichsam überflüssig gemacht werden. Denn indem das Convexglas Strahlen, die sich ausserdem erst hinter der Netzhaut

vereinigen würden, so bricht, dass sie sich eben auf der Netzhaut vereinigen, wird die accommodative Thätigkeit der Anstrengung überhoben, welche sie bei unbewaffnetem Auge machen müsste, um die Netzhaut gerade in die Vereinigungsweite zu stellen. Ist aber ein Convexglas nicht zu stark, leistet es eben nur das, was das Auge durch seine accommodative Thätigkeit nicht bewirken kann, enthebt es somit das Auge nicht jeder Anstrengung, dann wirkt das Convexglas auch nicht nachtheilig auf die Accommodationsfähigkeit. Nehmen wir an, es müsse, damit ein Object von bestimmter Grösse, Beleuchtung und Distanz deutlich gesehen werden könne, die Netzhaut um $^1/_2$‴ zurückgestellt werden. Besässe nun das hiezu verwendete Auge die Fähigkeit, durch die accommodative Thätigkeit die Netzhaut um $^1/_2$‴ zurückzustellen, so würde jedes Convexglas bei anhaltendem Gebrauche die accommodative Thätigkeit ausschliessen; vermöchte das Auge aber die Netzhaut um $^1/_4$‴ zurückzudrängen, so wird ein Glas, welches die Vereinigungsweite um $^1/_4$‴ verkürzt, diesem Auge das Deutlichsehen ermöglichen, aber auch der accommodativen Thätigkeit noch zu thun überlassen, was sie leisten kann, nämlich die Netzhaut um $^1/_4$‴ zurückzustellen, und das Auge läuft auch bei fortwährendem Gebrauche eines solchen Glases zu obigem Zwecke nicht Gefahr, seine Accommodationskraft durch Unthätigkeit einzubüssen. In der Behauptung, dass der Gebrauch von Loupen Veranlassung gebe einmal zu Weit-, ein andermal zu Kurzsichtigkeit, liegt kein Widerspruch. Ist eine Loupe zu dem Zwecke, für welchen sie angewendet wird, hinreichend stark, so wird sie nie Veranlassung zu Kurzsichtigkeit geben; ist sie aber relativ zu schwach, so dass der accommodativen Thätigkeit noch immer viel übrig bleibt, um das Auge richtig einzustellen, so kann anhaltende Arbeit trotz der Loupe zur Kurzsichtigkeit führen, sobald die Sclera noch die zu bleibender Formveränderung nöthige Biegsamkeit und Dehnbarkeit besitzt. Ist jedoch unter denselben äussern Verhältnissen die hintere Bulbuswand bereits so resistent, dass die zum Deutlichsehen erforderliche Rückwärtsdrängung derselben nur mit grossem Kraftaufwande bewirkt und unterhalten werden kann, so werden die Accommodationsorgane, besonders der Ciliarmuskel zunächst ermüdet, allmälig geschwächt, so dass die Accommodation für grössere Nähe nur immer auf eine kurze, nach und nach immer kürzere Zeit, endlich gar nicht mehr ausgehalten wird. Ist nun die Kraft des Ciliarmuskels vermindert, so vermag er das Diaphragma zwischen Glaskörper und Kammerwasser nicht mehr in der gehörigen Spannung zu erhalten, steht somit bei forcirtem Accommodationsbestreben das Kammerwasser unter höherem Drucke, und

nimmt allmälig ab, Linse und Iris bekommen eine weiter nach vorn gerückte Lage, und die Accommodation für grosse Nähe wird in demselben Grade weniger lange ausgehalten. Die Abnahme des Kammerwassers ist demnach nicht Ursache der Weitsichtigkeit, sie ist nur Folge der verminderten Energie des Ciliarmuskels. Daher kann Weitsichtigkeit, wenigstens temporär, und in geringerem Grade auch eine Zeit lang anhaltend ohne Verengerung der vordern Augenkammer bestehen. — Hiemit haben wir auch die merkwürdige Thatsache begreifen gelernt, auf welche *Sichel* zuerst aufmerksam gemacht hat, dass nämlich Knaben, welche bereits im 14. oder 15. Lebensjahre stehen, und früher sich wenig mit anhaltendem Nahesehen beschäftigten, wie namentlich Knaben vom Lande, selten kurz-, sondern meistens weitsichtig werden, und an den Erscheinungen der Amblyopie presbytique (Kopiopie) zu leiden anfangen, wenn sie plötzlich zu anhaltendem Betrachten naher und feiner Objecte als Lehrlinge, z. B. bei Uhrmachern, Goldarbeitern, Graveuren u. dgl. angehalten werden, während Knaben aus der Stadt und überhaupt solche, die schon früher sich vorwaltend mit Nahesehen beschäftigten, eher der Kurzsichtigkeit verfallen. Betrachten wir die Sclera jugendlicher Individuen, so finden wir, dass sie nahezu bis zum Eintritte der Pubertät ein mehr bläuliches Aussehen hat, weil sie noch dünn und daher durchscheinend ist; später wird sie im Allgemeinen mehr weiss, also wohl auch dichter und resistenter. — Wie es kommt, dass anhaltendes, durch längere Zeit häufig wiederkehrendes *Weinen* die Accommodationskraft temporär oder bleibend schwächt, weiss ich nicht. Thatsache ist, dass man nach dieser Ursache oft bei noch sehr jugendlichen Individuen die Augenkammer auffallend eng findet. Wahrscheinlich ist es die schwächende Kraft, welche die gedrückte Gemüthsstimmung auf die muskulösen Gebilde, insbesondere auf den Ciliarmuskel ausübt. Ist diess richtig, dann reiht sich diese Ursache in ihrer Wirkungsweise an andere ähnliche Momente an, schwere Krankheiten (Typhus, Scharlach etc.), erschöpfende Diarrhöen reichlichen Blutverlust, Ausschweifungen, Onanie, anhaltendes Nachtwachen (auch ohne Anstrengung der Sehkraft).

Die Entwicklung der Weitsichtigkeit ist meistens eine langsame, stufenweise fortschreitende, es müssten denn besondere Ursachen heftig einwirken, und in solchen Fällen kann man wohl meistens — nach Beseitigung dieser Ursachen — wieder allmälige Erstarkung der Accommodationskraft bis zu einem gewissen Grade erwarten, es müsste denn das Individuum schon sehr gealtert sein. Eine merkwürdige, bisher noch nicht erklärte, vielleicht weil zu selten vorkommende Erscheinung

ist die, dass bisweilen Personen im hohen Greisenalter die Convexgläser zum Lesen, Schreiben u. dgl. nicht mehr bedürfen, die ihnen durch viele Jahre hindurch dazu unentbehrlich gewesen waren. Sollte etwa Verflüssigung des Glaskörpers oder vermehrte Dichtigkeit der Linse bei ungestörter Durchsichtigkeit hievon die Ursache sein? Ich kenne diese Thatsache bloss aus einigen verlässlichen Erzählungen; sie ist übrigens auch schon von *Makenzie* l. c. S. 707 bemerkt worden. — An und für sich bereitet die Weitsichtigkeit dem Sehvermögen keine Gefahr; sie kann aber bei unzweckmässigem Gebahren, namentlich durch unzweckmässig gewählte und gebrauchte Convexgläser zur *Hyperpresbyopie* (Übersichtigkeit) gesteigert werden, welche nur bei beständigem Gebrauche solcher Gläser noch ein leidliches Sehen gestattet, gleichwie sie andrerseits bei forcirter Accommodation ohne gehörige Unterstützung indirect zu Hyperästhesie, Hyperämie, Apoplexie und Entzündung der Netzhaut Veranlassung gibt. Mehr hierüber bei der Kopiopie.

Hyperpresbyopie ist jener Refractionszustand des Auges, bei welchem weder divergent, noch parallel, sondern bloss convergent zum Auge gelangende Strahlen eines lichtsendenden Punktes auf der Netzhaut in einem Punkte derselben vereinigt werden können, daher das Sehen nur durch Vorhalten convexer Gläser vermittelt werden kann, welche so stark sind, dass sie auch die divergent auffallenden Strahlen in convergente verwandeln. In diesem Zustande befinden sich bekanntlich alle Augen, denen die Krystalllinse fehlt, und zwar, falls nicht früher bedeutende Kurzsichtigkeit bestanden hatte, in sehr hohem Grade. Niedrigere Grade, wo z. B. für gewöhnliche Verrichtungen, auf der Gasse u. dgl. mässig starke (10—30″), zum Lesen dieselben oder stärkere Gläser (bis zu 6″) getragen werden müssen, trifft man mitunter bei älteren Personen, welche sich nach und nach an stärkere Gläser gewöhnt haben. Seltener kommen Hyperpresbyopische jugendlichen Alters vor; hier ist der Fehler wohl meistens als angeboren zu betrachten; er zeigt sich wenigstens schon zur Zeit, wo die Kinder zu lernen anfangen sollen. Er kann leicht mit Stumpfheit der Netzhaut verwechselt werden. Versuche mit engen Diopteröffnungen können Aufschluss geben. Mit dem Augenspiegel ist die Untersuchung im aufrechten Bilde schon bei 5—6″ Distanz möglich. Zu empfehlen ist das Tragen convexer Brillen, deren Stärke durch Versuche ermittelt werden muss.

Hyperpresbyopische halten gleich jenen, die an Amblyopie oder Stumpfheit der Netzhaut leiden, die Objecte, die sie besser sehen wollen, nicht wie man nach dem Refractionszustande erwarten sollte, weiter, sondern näher, gleich sehr Kurzsichtigen, und kneifen die Lider dabei stark zusammen. Für sie gibt es überhaupt keine Distanz, in der sie deutlich sehen könnten; immer sehen sie nur mittelst Zerstreuungskreisen. Demnach gibt nebst der Lichtmenge, welche das jeweilige Sehobject ins Auge senden kann, mithin dessen Annäherung und die relativ geringste Grösse der Zerstreuungskreise, den Ausschlag für die Haltung der Objecte, zumal die Accommodation nicht fehlt. Ihre Netzhaut liegt *vor der Brennweite* des dioptr. Apparates.

Nach *A. von Gräfe* (Archiv B. II. Abth. 1. S. 181) kann man durch Vorhalten eines starken Concavglases (5—6″) vor ein gesundes Auge den Zustand der Hyperpresbyopie

studiren. „Nimmt man eine grössere Druckschrift recht nahe an das so bewaffnete Auge, so kann man dieselbe entziffern, freilich der mangelnden Übung wegen nicht so gut als Hyperpresbyopische; entfernt man sie aber über 8, 12, 16 Zoll, so breiten sich die Zerstreuungskreise der einzelnen Buchstaben über die Intervalle aus, und die Schrift läuft undeutlich durch einander. Wir überzeugen uns hiebei, dass die *relative Grösse der Zerstreuungskreise zu dem Bilde* wächst, wenn das Object über die genannte Grenze entfernt wird, ein Resultat, das auch a priori voraus zu sehen war. Jeder Punkt der Aussenwelt gibt offenbar, je näher er bei einem Hyperpresbyopischen ans Auge gebracht wird, auch einen desto grösseren Zerstreuungskreis. Aber diese Vergrösserung der Kreise geschieht nicht in dem umgekehrten Verhältnisse der Quadrate der Entfernungen, d. h. in *dem* Verhältnisse, in welchem die Flächenausdehnung der Bilder auf der Netzhaut steigt, sondern in einem langsameren Verhältnisse." Bei sehr grosser Annäherung (4—5″) des Sehobjectes (Druckschrift) sind also die Zerstreuungskreise relativ zu den stark erleuchteten Centris der Netzhautbilder nicht so gross, wie bei geringer Annäherung (z. B. 8—10″).

Von Heilung der Weitsichtigkeit kann keine Rede sein, sobald sie ausschliesslich oder vorwaltend Folge der Senescenz ist. Von der Behandlung der anderweitig bedingten, welche meistens noch als Kopiopie zur Beobachtung kommt, wollen wir weiter unten sprechen. Nebst rationellem Gebrauche der Augen sind Convexgläser Alles, was wir dem Presbyopischen empfehlen können. Convexgläser sollen das Auge beim Lesen, Schreiben u. dgl. unterstützen, ohne es aller accommodativen Thätigkeit zu überheben, wenn solche noch vorhanden ist. Sie wirken dadurch, dass sie die von relativ zu nahen Objectpunkten ausfahrenden, mithin relativ zu divergent zum Auge gelangenden Lichtstrahlen minder divergent machen, oder, was die Sache allgemeiner bezeichnet, in Combination mit der Sammellinse des Auges dessen Brennweite verkürzen, dabei mehr Licht von jedem einzelnen leuchtenden Punkte ins Auge gelangen und die Objecte vergrössert erscheinen lassen, sobald diese etwas weiter entfernt liegen, als die Focaldistanz dieser Combination eigentlich gestattet. Sie schränken demnach die accommodative Thätigkeit des Auges um so mehr ein, je weniger sie dieselbe nöthig machen, d. h. je mehr sie die Focaldistanz verkürzen (den Nahepunkt an das Auge heranrücken), und können der Sehkraft einerseits durch Zuführung von relativ zu viel Licht und Überreizung der Netzhaut, andererseits aber auch dadurch nachtheilig werden, dass das Auge die Fähigkeit verlernt, in weite Ferne deutlich zu sehen (Objecte unter kleinem Sehwinkel und relativ matter Beleuchtung zu erkennen, und von Zerstreuungskreisen zu abstrahiren). Alle diese nachtheiligen Nebenwirkungen werden durch gehörig gewählte Brillen bei rationellem Gebrauche der Augen vermieden.

Um dem Fernsichtigen eine angemessene Brille zu wählen, muss

man die Grenze kennen, bis zu welcher heran er noch deutlich sieht, und die Distanz, in welcher er seine Arbeiten verrichten will oder muss. Bei 12 Zoll Abstand des Nahepunktes vom Auge ist eine schwächere Brille ausreichend, als bei 16 oder 20 Zoll. Wer schreiben oder lesen will, was recht gut bei 10—12 Zoll geschehen kann, braucht eine schwächere Brille, als wer mit Objecten arbeitet, die wegen grosser Feinheit oder wegen mechanischer Verhältnisse mindestens auf 8 Zoll genähert werden müssen. Den Nahepunkt bestimmt man am bequemsten und im Allgemeinen auch mit hinreichender Sicherheit durch Leseproben mit mittlerem oder etwas grösserem Drucke. Die Brennweite (Nummer) des zu wählenden Glases wird auf dieselbe Weise wie bei Kurzsichtigen berechnet. Ein Weitsichtiger, der nur bei 14″, nicht aber bei 13″ lesen kann, braucht demnach, um 10″ lesen zu können, Nr. 36, weil $\frac{14.10}{14-10} = \frac{140}{4} = 35$.*) Bei Weitsichtigen ist die Rücksicht auf die Beleuchtung und Grösse der Objecte bei den Sehproben noch viel wichtiger, als bei Kurzsichtigen. Bei matter Beleuchtung und bei zu feinem oder blassem Drucke wird der Nahepunkt leicht zu fern angenommen, ebenso wenn der Brillencandidat sich einige Stunden oder Tage vorher sehr angestrengt hat, durch deprimirende Einflüsse herabgestimmt oder geschwächt ist. Die Folge der Nichtbeachtung dieser Umstände ist die Wahl eines mehr als nothwen-

*) Für Weitsichtige führt *Plössl* in Wien folgende Nummern: 80, 60, 48, 40, 36, 33, 30, 27, 24, 22, 20, 18, 17, 16, u. s. w. bis 7, von da immer zu $\frac{1}{2}$ Zoll bis $4\frac{1}{2}$, dann zu $\frac{1}{4}$ Zoll bis 2, welche letzteren Reihen jedoch nur bei Hyperpresbyopischen, namentlich bei Staaroperirten in Anwendung kommen.

Die Brennweite eines convexen Glases lässt sich bis zu der hier erforderlichen Genauigkeit leicht ermitteln, wenn man in einem Zimmer mit einem einzigen Fenster, welchem einerseits der freie Himmel, andrerseits eine weisse glatte (Fläche) mindestens 20 Fuss gegenübersteht, das fragliche Glas in allmälig steigender Entfernung senkrecht vor diese Wand hält, und die Distanz mit dem Zollstabe misst, bei welcher das auf der Wand entworfene Fensterbild in den schärfsten Umrissen erscheint. Richtig geschliffene, aus reinem Glas bestehende und gut polirte Gläser geben, wenn sie nicht zu klein sind, auch in den niedrigeren Nummern (von 36—60) noch hinreichend deutliche Bilder, wenigstens an hellen Tagen; doch lassen sich bei diesen Nummern einige Zoll Abweichungen von der Brennweite nicht erkennen, und man muss sich begnügen, zu bestimmen, ob die Brennweite z. B. näher an 60 oder näher an 48 liegt. Da das Fenster nicht paralleles, sondern noch divergirendes Licht zum Glase sendet, so gibt der Abstand von der Wand natürlich auch dann nicht genau die Brennweite, wenn das Bild in den schärfsten Umrissen erscheint. Will man diesen Fehler vermeiden, so nehme man sich die verschiedenen Nummern von einem verlässlichen Optiker und einen Stab von 60 Zoll Länge, den man wagrecht (also senkrecht auf die Wand) gerade der Mitte des Fensters gegenüber hält, nehme nun ein Glas nach dem andern und notire an dem Stabe die Distanz, bei welcher Nr. 10, 12, 15, 20 u. s. w. das schärfste Bild zeigt. Durch wiederholte Versuche kann man sich einen ziemlich genauen Massstab verfertigen. — Die Prüfung der Convexgläser mittelst direct auffallenden Sonnenlichtes (Strahlen) ist nicht leichter, dagegen nothwendig, wenn sich's um die Ermittelung der Centrirung handelt: nur bei regelmässig geschliffenen und gut centrirten Gläsern erscheint die lichte Scheibe (in der Focaldistanz) vollkommen rund (auf einem normal stehenden Schirme), scharf begrenzt und in der Mitte des dunklen Hofes.

dig starken Glases. Andrerseits kann aber auch eine Brille, welche zur Arbeit bei Tageslicht eben hinreicht, zur Arbeit bei künstlichem Lichte zu schwach sein. Man hat daher Tag- und Nachtbrillen, jene schwächer, diese stärker gegeben. Ich bin von diesem theoretisch gerechtfertigt scheinenden Usus seit langem abgegangen, ausser in jenen seltenen Fällen, wo so zu sagen gar kein Accommodationsvermögen mehr besteht. Wenn der Brillenträger für eine helle Flamme sorgt und sich den Objecten weniger nähert, kann er auch bei künstlicher Beleuchtung mit demselben Glase auskommen, wie bei Tage. Leute, welche Nachts mit einer stärkern Brille arbeiten, müssen sich derselben in kurzer Zeit auch bei Tage bedienen, während sie — nach Beobachtungen an andern zu schliessen, — mit der schwächern Tagesbrille jahrelang ausgekommen sein würden, wenn sie sich immer nur einer und derselben Brille bedient hätten. Ein anderer Umstand, welcher in kurzer Zeit den Gebrauch stärkerer Brillen nothwendig machen kann, ohne dass eine oder die andere der obgenannten Veranlassungen zur Weitsichtigkeit eingewirkt hat, liegt darin, dass diejenigen, welche ihrem Auge die Unterstützung durch eine Brille zu lange versagt haben, die Gewohnheit, die Objecte in grösserer Entfernung zu halten, nachher beim Brillengebrauche nicht wieder ablegen, somit die accommodative Thätigkeit gar nicht oder viel zu wenig in Anspruch nehmen. Wir haben aber bereits früher auf das allgemeine Gesetz hingedeutet, dass muskulöse Organe durch Unthätigkeit oder zu geringe Übung ebenso geschwächt werden, wie übermässige Anstrengung ihre Kräfte erschöpft, hingegen mässige, adäquate Thätigkeit, unterstützt durch Abwechslung und Ruhe, dieselben stärkt oder doch in ihrer Kraft erhält. —

Rücksichtlich der Form, Fassung, Stellung etc. gelten für die Convexgläser im Ganzen dieselben Vorschriften, wie bei den Concavbrillen. Die concav-convexen (periskopischen) verdienen hier unbedingt den Vorzug vor den plan- oder doppelt-convexen. Ebenso sollten diese Gläser stets kreisrund, oder, wenn ja oval, mindestens so gross sein, dass sie unten völlig oder nahezu an die Wange anliegen, damit bei abwärts gewendetem Blicke die Sehachse durch das Centrum gehen könne. Desshalb muss auch der Steg über die Nase stark gebogen sein, und zwar bei sehr hoher Nasenwurzel nicht bloss mit aufwärts, sondern zugleich auch mit vorwärts gerichteter Convexität, weil sonst die Gläser zu weit von den Augen entfernt sein würden. Der Abstand der Pupillen von einander, nach welchem sich der Abstand der Mittelpunkte der Gläser richtet, ist nicht beim Blick in die Ferne, sondern

beim Blicke auf 10—12 Zoll Distanz zu messen. Die Bügel müssen so schliessen, dass die Gläser immer in gleichem Abstande vor den Augen erhalten werden; je weiter sich das Glas vom Auge entfernt, desto stärker wirkt es. Für Weitsichtige sind Lorgnetten und die leider wieder in Aufnahme gekommenen Nasenzwicker durchaus verwerflich, denn beim Lesen, Schreiben u. dergl. ist eine regelrechte und stets gleichmässige Stellung der Gläser vor den Augen von ungleich wirksamerem Einflusse, als beim Betrachten entfernter Objecte durch Concavgläser.

Augenmattigkeit, Kopiopie, Languor oculi.*)

Dieser Zustand äussert sich zunächst durch Mangel an Ausdauer oder vorzeitige Ermüdung der Augen beim Betrachten naher Gegenstände. Das Auge, welches übrigens vollkommen gesund sein kann, in die Ferne gut oder doch leidlich gut sieht, und die Accommodationsfähigkeit noch in mehr weniger hohem Grade besitzt, hält bloss die Accommodation für nahe und feine Objecte nicht lange genug aus, und zwar wegen verminderter, unzureichender Energie der Accommodationsorgane; diese können die zum Nahesehen nöthige Spannung nicht hinreichend lange auf der gehörigen Höhe erhalten; das Auge muss einige Zeit ausruhen, um wieder zu Kräften zu kommen, oder es muss durch Convexgläser der Mühe überhoben werden, sich für die relativ zu grosse Nähe zu accommodiren.

Die Kopiopie gibt sich dem Kranken gewöhnlich durch das Gefühl von Spannung oder Druck in oder über den Augen kund, Anfangs nur nach tagelanger Anstrengung, bei Professionisten, Schustern, Schneidern u. dergl. die letzten Tage der Woche, später schon jeden Abend, wenn viel bei künstlichem Lichte gearbeitet werden muss, endlich auch selbst schon unter Tags, nach einigen Stunden, und beim höchsten Grade des Übels ist das Auge zu jeder Arbeit unfähig. Seltener und nur nach den bei der Ätiologie der Weitsichtigkeit angeführten deprimirenden Einflüssen, wird der Verlust der Accommodationsenergie gleichsam plötzlich in mehr weniger hohem Grade entwickelt bemerkt. Besteht die Kopiopie ohne eigentliche Stumpfheit der Sehkraft und in

*) Von früheren Autoren Amblyopia ex abusu visus (*Beer*), von späteren Hebetudo visus (*Jüngken, Böhm*) genannt, nach *Sichel* Amblyopie presbytique, nach *Petrequin* Kopiopie (von κοπιαω, ich ermüde, lasse nach), nach *Makenzie* Asthenopie. Das Übel ist zunächst nicht ein Leiden der Netzhaut, sollte daher auch nicht Amblyopie genannt werden. Das Gesicht kann dabei vollkommen scharf sein, daher auch nicht stumpf (hebes) genannt werden, was doch visus vel auditus hebes bei den Classikern bedeutet.

sonst gesunden Augen, so erkennt das Auge die Gegenstände im Anfange der Arbeit recht gut, und wenn nicht bereits ein höherer Grad von Presbyopie eingetreten ist, auch in der gewohnten Entfernung. Zunächst sucht sich der Kranke durch stärkere Beleuchtung und durch Wegrücken der Objecte über die gewohnte Distanz zu helfen; allein über kurz oder lang stellt sich das Gefühl von Ermüdung, Abspannung, Druck in den Augenhöhlen ein, der Blick wird unsicher, allmälig getrübt. Man meint, man müsse etwas vom Auge wegwischen, und in der That, die hiezu nöthige Pause reicht Anfangs hin, das Auge wieder für einige Zeit zur Arbeit tauglich zu machen. Bei fortgesetzter Anstrengung, besonders bei reizbarem Nervensysteme, gesellt sich alsbald ein bedeutender, zusammenziehender Schmerz über den Augenbrauen dazu, die Augen fangen an, öfter überzugehen, zu thränen und zu zittern, gleich dem ausgestreckten Arme, der eine relativ zu schwere Last halten soll. Das Zittern nimmt der Kranke nicht als solches wahr, sondern als Hin- und Herschwanken oder Durcheinanderschwirren der Buchstaben, Noten u. dergl. Endlich erscheinen die Gegenstände farbig eingesäumt, doppelt, theilweise verwischt oder wie in Nebel gehüllt. Bei fortgesetzter Anstrengung können auch Schwindel, Brechneigung, Erbrechen auftreten. Mückensehen in verschiedener Form begleitet sehr häufig auch diesen Zustand, wie überhaupt alle Abnormitäten des Refractionszustandes und ungenügende Accommodation. In die Ferne sehen solche Kranke nach wie vor, und im Freien fühlen sie überhaupt von ihrem Leiden nichts. (Ist Ungleichheit der Sehkraft, z. B. wegen leichter Hornhauttrübung des einen Auges, die Ursache der Kopiopie, so treten die genannten Zufälle nur in dem bessern, zum Nahesehen benützten Auge auf).

Der Blick solcher Augen ist matt (languidus), des gewöhnlichen Grades von Glanz und Feuer mehr weniger verlustig. Sind die Augen durch Arbeit überreizt, so erscheinen die Lider an den Rändern leicht geröthet, wohl auch etwas angelaufen, die Episcleralgefässe stärker injicirt; sie sind gegen grelles, namentlich reflectirtes Licht, gegen raschen Wechsel zwischen Licht und Schatten, gegen kalte Luft, Tabakrauch u. dergl. abnorm empfindlich, und thränen leicht, wogegen sie des Morgens beim Erwachen wie ausgetrocknet erscheinen, so dass die Lider, obwohl nicht verklebt, nur mühsam und unter Schmerz geöffnet werden können. Diese Zufälle deuten mehr weniger schon auf Hinzutreten von Reizung und Hyperämie der Netzhaut. — Rücksichtlich der Lage der Iris und Linse verhalten sich solche Augen meistens so wie weitsichtige, auch in jenen Fällen, wo sie noch im Stande sind, selbst

bei 5 Zoll Distanz feine Objecte deutlich zu erkennen. Die Pupille ist im Allgemeinen enger, auch wenn noch keine Zeichen von Netzhautreizung vorhanden sind.

Häufig kommt dieser Zustand bei Leuten vor, bei denen sich Presbyopie wegen Senescenz entwickelt; er erreicht indess hier nicht so oft einen hohen Grad, weil solche Leute bald darauf kommen, dass sie ihre Augen zur Arbeit durch Brillen unterstützen müssen, und weil bei *höheren* Graden von Weitsichtigkeit sich das Lesen, Schreiben u. dergl. ohne Brillen von selbst verbietet. Wenn jedoch die Senescenz etwas früher eintritt, wenn man den Gebrauch der Brillen aus Eitelkeit verschmäht oder aus dem sonderbaren Grunde, weil man dieselben dann nie wieder werde ablegen können, oder wenn relativ zu schwache Brillen gewählt wurden, so geschieht wohl auch hier dasselbe, was sonst nur dann der Fall ist, wenn jüngere Leute davon befallen werden. Die Ursachen sind dieselben, welche wir bei der Presbyopia praematura angegeben haben, übermässige Anstrengung, deprimirende Einflüsse, Weinen, Nachtwachen u. s. w. Nebstdem aber gibt Ungleichheit der Sehkraft beider Augen häufig die Veranlassung zu diesem Zustande. Vergl. Hornhauttrübung B. I. S. 261 und Amblyopie B. III. S. 102. — Bei Kurzsichtigen können wohl in Folge übermässiger Anstrengung die Zufälle von Überreizung und Hyperämie (selbst Apoplexie und Entzündung) der Netzhaut auftreten; von einem Nachlassen der Accommodationskraft, von einem Zurückgehen auf grössere Entfernung beim Arbeiten habe ich nie etwas gehört, noch beobachtet. Bei Schielenden wird die Accommodation für feinere Objecte sehr häufig nicht lange ausgehalten; doch waltet hier nicht einfache Schwäche der Accommodationsorgane ob, sondern müssen noch andere (später erörterte) Momente mit in Anschlag gebracht werden.

Die Prognosis ist im Allgemeinen günstig zu stellen, was die Erhaltung der Sehkraft betrifft, unter Umständen auch günstig rücksichtlich der völligen Wiederherstellung des normalen Zustandes. Die Heilung ist mühsam, erfordert von Seite des Kranken viel Ausdauer. Gefährlich wird der Zustand nur durch das secundäre Netzhautleiden. Bei Weitsichtigkeit wegen Senescenz lassen sich die Zufälle durch passende Convexgläser und eine vernünftige Augendiätetik beseitigen. Bei einfacher Kopiopie jugendlicher Individuen in Folge übermässiger Anstrengung der Augen oder deprimirender Einflüsse lässt sich an völlige Behebung denken, sobald — was freilich oft unmöglich — den Augen und dem Körper die nöthige Ruhe und Erholung verschafft werden kann. Bei Kopiopie wegen Ungleichheit der Sehkraft frägt

sich's nebstdem, ob diese beseitigt werden kann; wo nicht, so kann meistens nur von Besserung oder temporärer Beseitigung der Zufälle die Rede sein.

Die Behandlung erfordert zunächst Eruirung und gehörige Würdigung der ätiologischen Momente. Bald ist die übermässige Anstrengung, bald die Senescenz, Depression der Körperkräfte, oder Ungleichheit der Sehkraft der vorwaltende Factor. In allen Fällen besteht demnach die erste Indication darin, dass dem Auge durch Wochen — Monate Ruhe und Erholung gestattet werde. Dieser Indication wird bald schon durch Einschränkung, bald auch nur durch gänzliche Enthaltung vom Lesen, Schreiben u. dgl. genügt werden können. Ein vortreffliches Mittel, solche Augen trotz Beschäftigung nicht anzustrengen, bieten Convexgläser, nur müssen sie, wenn sich das Auge noch accommodiren kann, schwach sein. Zu diesem Behufe ist es wünschenswerth, Gläser von 100, 90, 80, 75, 70, 65 u. s. w. bis 40 zu besitzen, um auch den geringsten Abstufungen der Accommodationskraft gebührend Rechnung tragen zu können. Wird das Auge eben hinreichend, aber auch nicht mehr, unterstützt, dann kann mässige, lieber öfter als länger vorgenommene Übung sogar wohlthätig auf die geschwächten Accommodationsorgane einwirken, gleichwie der Reconvalescent von einer schweren Krankheit seine Muskelkräfte durch mässige, nicht zu einförmige und nie bis zur Ermüdung fortgesetzte Übung stärkt, durch Unthätigkeit hingegen ebenso wie durch forcirte Anstrengung schwächt. Besonders wohlthätig sind die meines Wissens zuerst von *Böhm* empfohlenen blassblauen schwachen Convexgläser, besonders in jenen Fällen, wo sich bereits ein mehr weniger hoher Grad von Erethismus der Netzhaut dazu gesellt hat. In dem Masse, als die Accommodationsorgane erstarken, geht man von stärkeren zu schwächeren Nummern über. Am fühlbarsten macht sich der Nutzen entsprechender Convexgläser bei jenen, welche durch Verhältnisse gezwungen sind, zu arbeiten. Man muss aber diejenigen, welche über die Wirkung dieser Unterstützung entzückt sind, ausdrücklich ermahnen, sich nicht zu vergessen, und bei der Arbeit es nie bis zur Ermüdung kommen zu lassen, sondern gleich jenen, die keine Brillen brauchen, öfter kleine Pausen und Abwechslung im Arbeiten eintreten zu lassen. Auch sollen sie allmälig wieder anfangen, zeitweise ohne Brillen zu arbeiten, falls sie dieselben nicht etwa wegen Presbyopie bleibend bedürfen. Fleissige Bewegung im Freien, wo möglich Aufenthalt auf dem Lande, in Gebirgsgegenden. Öfteres Waschen oder Anspritzen der Augen mit frischem Wasser. Augendouche mittelst besonderer Apparate. Ein sehr einfacher Apparat

ist eine Röhre von Glas oder Blech, an beiden Enden umgebogen, im geraden Mittelstück etwa 30—36 Zoll lang, das eine Ende in eine aufwärts gerichtete Spitze zulaufend, und mit einer Öffnung versehen, welche etwa eine Stricknadel aufnehmen könnte, das andere Ende schräg abgestutzt und dem Mittelstücke parallel abwärts gerichtet, so dass es etwa 6 Zoll tief in ein Gefäss voll Wasser eingetaucht, das Ganze somit als Heber benützt werden kann, den man durch Ansaugen der Luft am spitzigen Ende in Thätigkeit setzen kann. Will man statt eines etwa strohhalmdicken Strahles mehrere feine haben (Regendouche), so verbindet man einen an einer Wand aufgehängten Wasserbehälter mit einem etwa 4—5 Fuss langen Rohre, welches durchaus oder doch unten biegsam (von Kautschuck, Guttapercha) ist, und unten mit einem Hahne (zum Absperren) und einer Brause versehen ist. Der Wasserstrahl wird an die geschlossenen Lider durch 2—5 Minuten, mehrmals des Tages geleitet. Wird die Douche nicht vertragen, oder liegen sonst Gründe dagegen vor, so wähle man Waschungen mit Wasser und Branntwein (Franzbranntwein oder Cognac mit 4—2 Theilen Wasser) oder mit Spir. roris marini, mit Oleum foeniculi aethereum in Weingeist gelöst*) und mit Wasser verdünnt, oder bestreiche die Umgebung der Augen mit *Himly's* Balsamum ophthalmicum**), mit Cölner Wasser oder ähnlichen Mitteln. — Die allgemeine Behandlung erfordert unter Berücksichtigung des ätiologischen Momentes fleissige Bewegung im Freien, Aufheiterung des Gemüthes (wozu die Prognosis wesentlich beitragen wird), gute Kost, nach Zulass des allgemeinen Befindens und der sonstigen Verhältnisse Fluss- oder Seebäder, Mineralsäuren, Eisen- oder Chinapräparate, u. dgl.

„Ein verdienstvoller Mann wurde am Ende eines heftigen und langwierigen Nervenfiebers von einer solchen Augenschwäche befallen, dass er einige Zeit hindurch in der schrecklichsten Besorgniss lebte, sein Gesicht völlig zu verlieren; diese Angst wurde noch überdiess durch das Achselzucken der Ärzte und durch die tägliche Abnahme der Sehkraft mächtig unterstützt, so dass ich den Leidenden in der traurigsten, mitleidswürdigsten Stimmung antraf, als ich gerufen wurde. Man rieth ihm Dunkelheit des Zimmers, den Dunst des Cölner Wassers, und ein Augenwasser aus gleichen Theilen Brunnenwasser und Weingeist, wobei er sich aber sehr übel befand. Ich empfahl leicht zu verdauende Nahrungsmittel in mässigen, vertheilten Mahlzeiten, ein Gläschen guten Wein, Bewegung des Körpers in freier, reiner Luft, Übung der Augen in einem ganz gleichmässig vertheilten hellen Lichte, und endlich besonders öfters flüchtiges Anschauen feiner Kupferstich- und Mineraliensammlungen, welchen Rath der Leidende auch sehr gern

*) Der wesentliche Bestandtheil des *Romershausen*'schen Augenwassers.

**) Rpe.: Bals. peruviani gutt. sex, Olei lavendulae, olei caryophyllorum, olei succini rectific. ana gutt. quatuor, Spir. vini rectific. unc. dimidiam. M. et post suffic. macerat. filtra per gossyp. D. 5. Augenbalsam.

befolgte, weil er mit seinen Neigungen, vor welchen man ihn doch ernstlich warnte, übereinstimmte. Der gute Mann unterhielt sich nun mit seinen Freunden täglich über verschiedene Stücke seiner trefflichen Sammlungen und vergass bald seinen Kummer; denn die Gesichtsschwäche, von welcher man schon einen schwarzen Staar prophezeihen wollte, verschwand in weniger als 3 Wochen so vollkommen, dass der Wiedergenesene seine Augen wie vor der Krankheit gebrauchen und anhaltend anstrengen konnte." (*Beer*, Pflege gesunder und geschwächter Augen. S. 143.)

Im November 1842 kam ein Fräulein von beiläufig 20 Jahren zu mir, mit der Klage, dass sie seit einigen Wochen nicht mehr im Stande sei, längere Zeit zu nähen oder zu lesen, was sie doch bis tief in die Nacht hinein zu thun gewohnt gewesen sei; es fange ihr das rechte Auge an weh zu thun und zu thränen, und bei fortgesetzter Anstrengung verwirren sich ihr die Gegenstände so durch einander, dass sie die Arbeit längere Zeit bei Seite zu legen genöthigt sei; sie bat um so dringender um Hilfe, da sie mit dem linken Auge ohnehin wenig sehe, selbst einen $^1/_2$ Zoll hohen Druck nur mit Mühe lesen könne. Wie lange sich das linke Auge in diesem Zustande befinde, wisse sie nicht; sie habe es vor einigen Wochen beim Schliessen des rechten bemerkt, da ihr die Augen matt zu werden anfingen. Nachdem der erethische Zustand des rechten Auges durch entsprechende Diät und Behandlung beseitigt war, begann ich die Behandlung des linken Auges nach *Cunier's* Vorschlage mit einem concav-convexen Glase von 3 Zoll Brennweite, durch welches sie den Titel der Prager Zeitung gut zu lesen vermochte. Da selbst durch vierstundenlange Übung keine Reizungssymptome herbeigeführt wurden, verminderte ich die Brennweite täglich um $^1/_2$ Zoll bis zu Nro. 7, dann in grössern Zwischenräumen um einen ganzen Zoll bis zu Nro. 17, endlich um 3—4 Zoll bis zu Nro. 27. Den 20. December las sie bereits einen Druck von nicht ganz 1 Linie Höhe, und zwar *ohne* Glas und bei 9—10 Zoll Distanz. Die Heilung ist dauerhaft; sie verträgt jetzt (mehrere Jahre später) wieder stundenlang Anstrengung der Augen.

Ein Mädchen von ungefähr 26 Jahren consultirte mich wegen Schwäche des rechten Auges; mit dem linken, sagte sie, habe sie von Jugend auf nicht gut gesehen. Sie klagte über Erscheinungen, die ich damals (im Jahre 1840) auf Amblyopia eretisthico-congestiva hohen Grades bezog, welche aber, wie mir erst im spätern Jahre klar wurde, zunächst von Asthenopie ausgingen. Sie hatte im 16. Jahre an Bleichsucht gelitten und bot den sogenannten Habitus leucophlegmaticus dar; die Menstruation war sparsam, die Leibesöffnung habituell sehr träge. Sie war in der grössten Angst zu erblinden, da die Mittel, die ihr ein berühmter Augenarzt gerathen (zeitweilig Schröpfköpfe an die Wirbelsäule, Pillen mit Aloë und Castoreum), nicht die geringste Besserung, erstere sogar vorübergehende Verschlimmerung herbeigeführt, und ein zweiter Arzt ihren Verwandten erklärt hatte, es sei schwarzer Staar zu befürchten. Ich fand die linke Hornhaut (in Folge einer in früher Jugend überstandenen Entzündung) nur ganz wenig getrübt, ungefähr so, wie wenn sie mit einer ganz dünnen Lage Milch überzogen wäre. Sie hatte vor dem Entstehen dieser Gesichtsschwäche (des rechten Auges) viele Nächte hindurch gewacht und vorgelesen — bei einer schwer kranken Mutter — und anhaltend feine weibliche Arbeiten verfertigt. Ich liess mich bei der Behandlung besonders durch diesen letztern Umstand bestimmen, ohne genauere Einsicht in die Natur des Übels am rechten Auge gewinnen zu können, schlug mehrere Curmethoden ein, darunter auch die zu Marien- und das Jahr darauf zu Carlsbad, und nachdem Pillen mit Sulfas ferri und Aloë einige Besserung bewirkt zu haben schienen, Franzensbrunnen beim Aufenthalte in einer anmuthigen Gebirgsgegend. Ich hatte aber der Kranken wohl am meisten dadurch genützt, dass ich

ihr die Furcht vor Erblindung benommen, die sie Tag und Nacht gequält, und durch eine zweckmässige Augendiätetik. Erst im Verlaufe der Zeit sah ich ein, dass Enthaltung der Augen von Anstrengung die Hauptsache war. Es sind nun 15 Jahre verflossen, und die Kranke, mittlerweile auch in bessere Verhältnisse gesetzt, muss wohl auf jede längere Anstrengung der Augen verzichten, erfreut sich aber fortwährend eines ungetrübten Gesichtes. — Die vorstehenden beiden Beobachtungen habe ich 1844 in der Prager Vierteljahrschrift auf S. 60 und 61 des 4. Bandes mitgetheilt. Einige andere, zum Theil hieher gehörende Beobachtungen folgen in dem Abschnitte über Strabismus.

Als Beispiel plötzlich entstandener Accommodationsparesis mag folgender Fall dienen. Kohn M., 37 Jahre alt, Buchhalter in einem Handlungshause, consultirte mich am 2. Mai 1854, weil er seit einigen Tagen nicht mehr lesen oder schreiben konnte, obwohl er bis in die jüngste Zeit den ganzen Tag zu schreiben und bis spät in die Nacht zu lesen pflegte, und diess auch ohne alle Beschwerde und Anstrengung konnte. — Er hatte vor 5 Tagen seiner Gewohnheit gemäss nach dem Mittagessen sich eine Cigarre angezündet; kaum hatte er $^1/_3$ davon geraucht, als ihm unwohl wurde, so dass er beinahe vom Stuhle gefallen wäre. Da er ganz blass und kalt geworden war, hatte man ihn mit kaltem Wasser bespritzt, und ihm dann Brausepulver verabreicht. Er versichert einige Minuten lang gar nichts gesehen und irre geredet zu haben. Nachdem er sich in Zeit von 3 Stunden wieder völlig erholt hatte, ging er auf die Schreibstube, fand aber zu seinem Schrecken, dass er die eingelaufenen Briefe nicht lesen konnte. Er ging also nach Hause und legte sich nieder. Es erfolgten einige diarrhoische Entleerungen bei anhaltender Neigung zum Erbrechen und Eingenommenheit des Kopfes, und der Schlaf war unruhig. Bis zum 4. Tage hatten sich diese Zufälle allmälig verloren, mit Ausnahme von Appetitlosigkeit; er konnte auch wieder etwas lesen, aber nur wenige Minuten und mit Anstrengung. Experimente bestätigten, dass er in die Ferne, so wie früher, ganz gut sah, und dass sich die Störung des Gesichtes bloss auf das Erkennen und Betrachten naher Objecte bezog. Er las Druck von 1‴ Höhe bei 12—15 Zoll, doch nur ganz kurze Zeit, und je näher, desto schlechter; convex 60 und noch mehr 48 erleichterten das Lesen und gestatteten Annäherung bis auf 8 Zoll. Objectiv boten die Augen nichts Abnormes dar als matten Blick, starke Wölbung der im Ganzen weit vorn liegenden Iris und Engheit der Pupillen. Wurde ein Finger bis auf 3″ genähert, so stellten sich beide Bulbi gehörig einwärts und konnten auch eine geraume Zeit lang in dieser Stellung erhalten werden. Wurde ihm convex 9 vorgehalten, so musste er die Schrift bis auf mindestens 7″ nähern, um sie noch lesen zu können. Durch eine etwa $^1/_6$‴ grosse Kartenblattöffnung las er mit jedem Auge zwischen 5 und 12″ auch den feinsten Druck. — Ich liess den Mann bloss viel in's Freie gehen, diät leben und nichts arbeiten. Nach 8 Tagen konnte er wieder wie früher lesen und schreiben. Sein Nahepunkt lag jetzt 6″ vor den Augen.

Augenmuskellähmung, Paresis et Paralysis muscul. bulbi.

Die hieher gehörenden Zustände wurden in früherer Zeit, je nachdem man die eine oder die andere hervorstechende Erscheinung vorzüglich in's Auge fasste, bald als *Luscitas* (Schiefstehen des Auges) oder Strabismus lusciosus (unbewegliches Schielen), bald als *Diplopia* (binoculäres Doppeltsehen), wohl auch einfach als *Strabismus* (beweg-

liches oder concomitirendes Schielen, z. B. Trochlearislähmung) aufgefasst und beschrieben. Wir können hier diese generellen, auf viele unter sich ganz verschiedene Zustände anwendbaren Namen nur in so fern zulassen, als sie sich bloss auf verminderte oder aufgehobene Contractionsfähigkeit (Innervation) der Muskeln des Bulbus beziehen. Von jener Diplopie oder Unbeweglichkeit des Bulbus, welche z. B. auf Anwachsung desselben an ein Augenlid u. dgl. beruht, kann demnach hier eben so wenig die Rede sein, als von der durch Verdrängung des Bulbus aus seiner Lage (z. B. durch Geschwülste in der Orbita) bedingten.

Die Lähmung tritt in sehr verschiedenen Graden auf, für welche die Ausdrücke Paresis und Paralysis nur annäherungsweise genügen. Die Abstufungen von der leichtesten noch wahrnehmbaren Insufficienz bis zur completen Aufhebung der Function eines Muskels sind so zu sagen unendlich. Auch rücksichtlich der Zahl der ergriffenen Muskeln kommen mannigfaltige Combinationen vor. Die einfachsten Fälle sind die, wo bloss einer der Recti gelähmt ist, doch kommt diess gewöhnlich nur beim R. externus vor; complicirter sind schon die Fälle, wo die vom N. oculomotorius versehenen Recti sammt dem Obl. inferior gelähmt erscheinen; grosse diagnostische Schwierigkeiten bietet die Lähmung des Obl. superior dar, zumal wenn sie noch mit Lähmung irgend eines andern Muskels, z. B. des R. externus zugleich vorkommt, und am schwierigsten sind jene Fälle, wo an beiden Augen zugleich Lähmung einzelner, ungleichnamiger Muskeln vorkommt. Die richtige Auffassung solcher Fälle, sie mögen nun einfach oder combinirt sein, wird übrigens häufig, zumal nach längerem Bestande, noch dadurch erschwert, dass mannigfache Reflexwirkungen und secundäre Contracturen in andern Muskeln auftreten. So leicht es demnach in einzelnen Fällen ist, die Lähmung eines oder mehrerer Muskeln zu erkennen, so schwierig ist in andern schon die Bestimmung, ob Muskellähmung überhaupt, an welchem Auge, in welchen Muskeln und in wie hohem Grade vorhanden sei, an welche sich dann erst die im Allgemeinen noch viel schwierigere Eruirung des ursächlichen Momentes anreihen kann.

Die eminenten Erscheinungen der Muskellähmung sind im Allgemeinen: gehinderte Beweglichkeit des Bulbus nach einer oder der andern Richtung, bald mit bald ohne Abnormität in der Stellung desselben, und Doppeltsehen beim Gebrauche beider Augen, woran sich noch Schwindel, unsichere Orientirung, ungenügende Accommodation und Sensibilitätsstörungen anreihen.

Abnormitäten in der Stellung und Beweglichkeit des Bulbus, an

welchem ein oder mehrere Muskeln insufficient sind, geben sich überhaupt nur bei Affection der Recti und auch da nur bei höheren Graden und bei gewissen Richtungen der Sehachse kund, da nämlich, wo die einfache oder die erhöhte Mitwirkung des betreffenden Muskels in Anspruch genommen wird. „Um die ausbleibende Wirkung eines Augenmuskels kenntlich zu machen, müssen wir das Auge derjenigen Stellung zuführen, in welcher die Zusammenziehung des afficirten Muskels beansprucht wird." Dieser Ausspruch *A. von Gräfe's* enthält den leitenden Grundsatz, von dem man bei Beurtheilung sowohl der Stellung der Cornea als des Auftretens der Doppelbilder auszugehen hat.

Das Gefühl von Schwindel fehlt bei frischen Fällen von Muskellähmung selten, und zwar nicht nur beim monoculären Sehen (mit dem afficirten Auge), sondern auch beim binoculären. Der Kranke hat auf dem betroffenen Auge die feste Haltung und die richtige Orientirung im Sehfelde mehr weniger verloren; er irrt sich im Urtheile in Bezug auf die Lage (rechts, links, oben, unten) oder Richtung (grad oder schräg), mitunter auch in Bezug auf die Entfernung und auf die Grösse der Objecte. Man kann das eine durch Vorhalten eines Prisma, das andere durch Vorhalten eines concaven oder convexen Glases leicht an sich nachmachen. — In manchen Fällen von Muskellähmung findet man die Sensibilität der Haut in der Umgebung des Auges oder auch an der Hornhaut vermindert, jedoch, wie es scheint, nicht als Effect oder Symptom, sondern vielmehr als Coëxistenz. In andern leidet consecutiv die Sensibilität der Netzhaut, und es muss, da diese auch aus andern Ursachen gesunken sein kann, jederzeit das gegenseitige Verhalten erst eruirt und constatirt werden.

Unter den Zufällen, durch welche sich die Verminderung oder Aufhebung der Function eines Augenmuskels kundgibt, nimmt das *Doppeltsehen beim binoculären Sehacte* die erste Stelle ein. Der von Paresis oder Paralysis eines (mehrerer) Augenmuskels Befallene bemerkt zu seinem Schrecken, dass er beim Gebrauche beider Augen doppelt, beim Verschluss des einen oder des andern Auges einfach sieht. Er bemerkt diess bald unter allen Umständen, bald nur beim Anblick entfernter und heller, bald nur beim Betrachten naher Objecte, ein andermal nur, wenn die Objecte des directen Sehens sich rechts oder links von der verticalen Meridianebene des Kopfes, oder aber nur wenn sie sich unter oder über der Horizontalen befinden (z. B. beim Stiegensteigen, beim Blick auf die Zimmerdecke, eine Thurmspitze). In Fällen geringer Affection tritt die Diplopie beim gewöhnlichen Sehen bisweilen nicht als solche deutlich auf, indem sich die Doppelbilder noch mehr weniger

decken, daher der scheinbar noch einfach gesehene Gegenstand nur auf der einen Seite wie von einem Schatten oder Farbenstreifen eingesäumt oder wie verunstaltet (in die Breite oder Länge gezogen) erscheint. Wo immer ein Kranker über solche Zufälle klagt, hat man Ursache, an insufficiente Wirkung eines oder mehrerer Muskeln behufs der richtigen (correspondirenden) Stellung des Bulbus zu denken, vorausgesetzt, dass keine Diplopia monocularis oder eine Krankheit in dem einen Bulbus selbst (Keratokonus, Luxation der Linse, beginnende Netzhautablösung) obwaltet.

Obwohl unsere frühern Erörterungen über das Sehen bei nicht adaptirtem Refractionszustande genügen dürften, begreiflich zu machen, dass Zerstreuungskreise unter gewissen Umständen Doppeltsehen (mit einem Auge) veranlassen können, so halte ich es doch nicht für überflüssig, hier noch einige Bemerkungen über die *Diplopia und Polyopia monocularis* einzuschalten, zumal der Gegenstand in früherer und späterer Zeit zu mannigfachen irrigen Deutungen und Hypothesen Veranlassung gegeben hat. — Das Doppeltsehen mit Einem Auge kommt vor bei rein Kurz- oder Weitsichtigen, bei Hyperpresbyopischen, bei leichten Trübungen in den durchsichtigen Medien, mithin immer nur unter Umständen, wo die Bedingungen zu Zerstreuungskreisen in nicht entsprechender Vereinigungsweite oder in Diffusion der von den Objecten kommenden Lichstrahlen vorhanden sind. Demgemäss kann auch jeder Normalsichtige die Phänomene des monoculären Doppelt- und Mehrfachsehens leicht an sich beobachten, wenn er sein Auge durch Vorhalten eines entsprechend starken Concav- oder Convexglases weit- oder kurzsichtig macht. Mir gelingt insbesondere das Doppeltsehen entfernter Thurmspitzen, Blitzableiter u. dgl. sehr leicht durch Convexgläser von 30—36 Zoll. Das Doppeltsehen macht sich, wenn nicht Diffusion des Lichtes obwaltet, nur bei nicht adaptirtem Refractionszustande geltend, also bei Kurzsichtigen nur an Objecten, welche jenseit des Fernpunktes der deutlichen Sehweite liegen, bei Fernsichtigen an zu stark genäherten Objecten (und somit kann auch ein Normalauge bei zu grosser Annäherung feiner Objecte dieselben doppelt sehen), bei Hyperpresbyopischen in allen beliebigen Distanzen, vorausgesetzt, dass noch die anderweitigen Bedingungen vorhanden sind. Die letzteren beziehen sich nebst der leichten Erregbarkeit der Netzhaut als Grundbedingung auf die Helligkeit, den Sehwinkel, die Dimensionen und die Richtung der Objecte. Was die Helligkeit betrifft, so kommt es nicht sowohl auf die Menge des Lichtes an, welches ein Object zum Auge sendet, als vielmehr auf den Contrast zur Umgebung oder Unterlage. Daher eignen sich verticale und horizontale Tintenstriche auf weissem Papier, Blitzableiter oder Thurmspitzen vor dem Firmamente so gut zu diesen Experimenten, wie eine schmale Goldleiste oder eine Millykerze auf mattem Hintergrunde. Sind die Netzhautbilder zu gross, so treten die Doppelbilder nicht genug aus einander. Lange und schmale Objecte werden leichter doppelt gesehen, runde dagegen vielfach oder bloss einfach und von einem Hofe oder Farbenkranze umgeben. Die Verdopplung eines langen Objectes gelingt leichter, wenn dasselbe senkrecht steht, und die Doppelbilder treten caeteris paribus weiter aus einander, als wenn dasselbe Object eine horizontale Lage hat. Die Erklärung hievon liegt in dem von *Moser, Meyer, Fick* u. A. nachgewiesenen Umstande, dass die Hornhaut von oben nach unten stärker als von einer Seite zur andern gewölbt ist. — Kurzsichtige sehen den Mond doppelt, aber nur den Halb- nicht den Vollmond, nicht den Abend- oder einen

andern hellen Stern. Leute ohne Krystalllinse beschweren sich gewöhnlich, dass sie glänzende Objecte, z. B. Metallknöpfe, Goldleisten, entfernte Kerzenlichter, doppelt oder mehrfach sehen. Ebenso fällt Leuten mit beginnender Cataracta häufig zuerst auf, dass sie die Kerzen am Altar vervielfältigt sehen. Exsudatstreifen oder Membranen in der Pupille bewirken Doppelt- oder Mehrfachsehen nicht durch Zerfällen der Lichtkegel in mehrere, ausser unter Verhältnissen, die wir bei den entoptischen Erscheinungen angegeben haben, sondern analog den durchscheinenden oder halbdurchsichtigen Hornhaut- und Linsentrübungen durch Diffusion des Lichtes und Zerstreuungskreise.

Die aus der insufficienten Wirkung eines oder mehrerer Muskeln hervorgehenden Zufälle werden mannigfaltig modificirt und mehr weniger verwischt dadurch, dass die Affection bald plötzlich in hohem Grade, bald unvermerkt und allmälig mehr und mehr auftritt, dass sie auf einem gewissen Grade stehen bleibt oder ganz von selbst wieder abnimmt, hauptsächlich aber dadurch, dass nach längerem Bestande bald Reflexwirkung in andern Muskelgruppen, bald Sinken der Energie der Netzhaut oder beides zugleich eintritt. Vermöge des unwiderstehlichen Dranges, der vor Allem durch das Doppeltsehen lästigen Functionsstörung abzuhelfen, das Doppeltsehen zu elidiren oder unschädlich zu machen, entstehen alsbald Reflexbewegungen, bald in dem Antagonisten desselben Auges, damit das Doppelbild auf eine mehr peripherische Stelle der Netzhaut falle und somit leichter unterdrückt werden könne, bald in dem gleichnamigen oder gleichseitigen Muskel des andern Auges, gleichsam als ginge der vom Sensorium ausfahrende, bald für die gleichnamigen (bei den Accommodativbewegungen), bald für die gleichseitigen (bei den Richtbewegungen) bestimmte Gesammtimpuls jetzt, wo der eine davon gelähmt ist, auf den andern allein über. Hier wirkt meines Wissens vorzüglich der Umstand entscheidend, ob beide Augen in der Sehkraft und Refraction beträchtlich differiren oder mehr weniger gleich sind. So fand ich bei einigen Kranken mit Lähmung des Rect. externus an dem Auge, dessen sie sich zum schärferen Sehen bedienten, dass sie nach einiger Zeit anfingen, mit dem schwächern Auge einwärts zu schielen, also das Bild des nicht afficirten Auges unterdrücken lernten. Ausserdem aber wird das Doppeltsehen gewöhnlich durch erhöhte Contraction des Antagonisten auf dem afficirten Auge elidirt, das Hornhautcentrum z. B. bei Lähmung des R. externus endlich über die Mitte der Lidspalte gegen den innern Winkel abgelenkt, ein Effect, der nur durch Hinzutreten excessiver Contraction des R. internus, nicht aber durch Lähmung des R. externus allein bedingt werden kann. — Andere Kranke beseitigen das Doppeltsehen und den Schwindel durch Zukneipen der Lider. Fast ohne Ausnahme wird man aber bemerken, dass solche Kranke durch schiefe Haltung des Kopfes dem Doppeltsehen so

viel als möglich zu entgehen suchen, indem sie ihn bald um die verticale, bald um die horizontale quere Achse oder um beide zugleich drehen. (Am besten beurtheilt man diess nach dem Stande des Kinnes zum Brustbeine.) So hält z. B. ein Kranker, dem der R. externus des linken Auges gelähmt ist, und der desshalb alle Objecte doppelt sieht, welche gerade vor ihm (in der verticalen Medianebene) und von da im Sehfelde links liegen, sein Gesicht links gedreht, damit beide Augen mehr weniger rechts gerichtet seien, um die gerade vor dem Körper befindlichen Objecte einfach sehen zu können. Ist aber bereits excessive Contraction des Antagonisten, im obigen Falle Einwärtsschielen des linken Auges eingetreten, dann hält der Kranke den Kopf entgegengesetzt, im obigen Falle etwas rechts gedreht, weil so die Elidirung des dem linken Auge angehörenden Bildes leichter gelingt. — Das Doppelbild kann aber auch aus andern Gründen der Wahrnehmung entgehen, und zwar entweder weil es mit dem des gesunden Auges noch theilweise zusammenfällt (bei gewissen Distanzen und Richtungen, bei geringer Muskelinsufficienz), oder weil es bereits einer sehr peripherischen Netzhautstelle angehört (bei completer Lähmung und in Folge von Reflexwirkungen), oder weil die Energie der Netzhaut des afficirten Auges zu gering ist, als dass sich die schwache Erregung des Sensorium von hier und im Gegensatze zu der vom normalen Auge ausgehenden Erregung geltend machen könnte. Im Allgemeinen wird man jedoch finden, dass bleibende und unter allen Umständen herrschende Unterdrückung des Doppelbildes bei passiver Ablenkung der Sehachse (Luscitas, Muskellähmung) weit seltener und erst nach sehr langer Dauer zu Stande kommt, während bei der (später zu besprechenden) activen Ablenkung (Strabismus, excessive Muskelcontraction) Doppeltsehen gar nicht oder nur unter besondern Verhältnissen vorkommt. Das binoculäre Doppeltsehen bildet somit das constanteste Symptom und empfindlichste Reagens für Muskelinsufficienz, respective Lähmung.

Unter Berücksichtigung des eben Gesagten wird es in jedem speciellen Falle möglich sein, auch solche Muskellähmungen zu erkennen, die sich nicht sogleich durch abnorme Stellung der Hornhaut und gehinderte Beweglichkeit des Bulbus verrathen, wenn man ohngefähr folgendermassen vorgeht. Zunächst lasse man den Kranken den Kopf ganz gerade halten (am besten durch einen Gehilfen fixiren), so dass sowohl die verticale Median- als die Gesichts- oder Antlitzebene senkrecht auf der Horizontalen stehen; sodann halte man die Objecte, mit denen man auf Doppeltsehen reagiren will, vorerst dem Gesichte gerade gegenüber,

und zwar in einer Entfernung, in welcher solche Objecte vermöge ihrer Grösse und Beleuchtung und vermöge des Refractionszustandes der Augen ohne besondere Anstrengung der Accommodationsorgane noch deutlich gesehen werden können (ohngefähr im Mesoropter). Zu den Proben wähle man Objecte, welche lang und schmal, scharf begrenzt und hell oder glänzend sind, und sorge dafür, dass sie zur Unterlage (dem Hintergrunde) gehörig contrastiren. Das Gesichtsfeld des Kranken für die angegebene Entfernung (also die Horopterfläche oder vielmehr Schale) denke man sich in 4 Quadranten getheilt, durch Verlängerung der verticalen Medianebene und einer auf der Antlitzfläche senkrecht stehenden horizontalen Ebene in der Höhe der Augenlidspalte. Den Punkt im Gesichtsfelde, wo diese beiden Ebenen sich schneiden, welcher mithin gerade mitten vor dem Kranken und in gleicher Höhe mit seinen Augen liegt, wählen wir als Mittel- oder Ausgangspunkt, und führen das Probeobject von da zuerst in der Horizontalen (wo die Horopterschale von der Horizontalebene getroffen wird) links und rechts so weit, als es ohne Ausschluss des einen oder andern Auges durch den Nasenrücken geschehen kann, dann in der Verticalen (Durchschnitt des Horopters und der verticalen Medianebene) auf- und abwärts, endlich in den Zwischenrichtungen (Quadranten) nach rechts und oben, links und oben u. s. w. Sind die Erscheinungen, welche sich hiebei in Bezug auf die Stellung des vordern Poles der Hornhaut und auf die Lage der Doppelbilder ergeben, für die gewählte mittlere Sehweite erhoben, dann prüfe man das Verhalten der Augen nach denselben Merkmalen in grösserer Nähe und Ferne, je nach Zulass des Refractionszustandes.

Wo man Grund hat, theilweise Deckung der Doppelbilder anzunehmen, kann man ein Auseinandertreten derselben dadurch bewirken, dass man mit dem Objecte weiter oder näher rückt, dass man es aus dem Centrum des Gesichtsfeldes rechts, links u. s. w. bringt, die horizontale Richtung desselben in die verticale verwandelt, und wo diess Alles nicht ausreicht, vor das eine Auge ein violettes Planglas hält. Wo das Doppelbild wegen relativ zu schwacher Erregung der Netzhaut nicht wahrgenommen wird, kann man dasselbe in der Wahrnehmung dadurch auftauchen machen, dass man vor das sehkräftigere Auge ein hinreichend dunkelfarbiges (blaues) Planglas hält. (*Böhm, Gräfe.*)

Wenn sich die Doppelbilder in Bezug auf Helligkeit und Deutlichkeit nahezu oder völlig gleichen, wie bei geringer Insufficienz eines Rectus oder bei Lähmung eines Obliquus, so lässt sich durch Vorhalten irgend eines farbigen Glases vor das eine Auge leicht bemerkbar

machen, welches Bild dem rechten, welches dem linken Auge angehöre. Ausserdem aber lässt sich das Bild des afficirten Auges leicht daran erkennen, dass es minder hell und scharf erscheint, weil es einer mehr gegen die Peripherie gelegenen Netzhautstelle angehört, oder schief gestellt ist, wenn die Thätigkeit eines Obliquus gestört ist (wegen Insufficienz eines der Obliqui oder eines Antagonisten derselben bei einer bestimmten Stellung). Doch kann schon durch abwechselndes Verdecken bald des einen bald des andern Auges und Angabe des Kranken, welches der Bilder verschwindet, in den meisten Fällen, falls nicht schon die falsche Stellung der Hornhaut und die gehinderte Beweglichkeit des Bulbus nach irgend einer Richtung hin ausreicht, ermittelt werden, ob die Muskelinsufficienz am linken oder rechten Auge hafte. Man wird bei Verdeckung des gesunden Auges die Bemerkung machen, dass dasselbe hinter der Hand eine abnorme Stellung annimmt und behält, so lange das afficirte zum Fixiren verwendet wird. Es stellt sich auswärts: wenn an dem afficirten Auge der R. externus, einwärts: wenn der R. internus, nach innen und unten: wenn der Trochlearis, aufwärts: wenn der R. superior des andern Auges gelähmt ist. Ist auf diese Weise sichergestellt, welches Auge leidet, so ergibt sich aus dem Verhalten des Doppelbildes, welcher Muskel leidet und bis zu welchem Grade. Man braucht sich dann nämlich nur gegenwärtig zu halten, dass jede Erregung der Netzhaut so empfunden wird, als ginge sie von einem Punkte des Gesichtsfeldes aus, welcher in der Richtung einer Linie liegt, die man sich von der getroffenen Netzhautstelle durch den Kreuzungspunkt der Richtungslinien gezogen und bis zum Gesichtsfelde verlängert zu denken hat (Projection der Empfindung). Wenn daher z. B. das linke Auge nach innen abgelenkt ist, während das rechte seine Sehachse auf das zur Probe dienende Object richtet, so wird, weil jetzt im linken Auge das Bild dieses Objectes auf eine von der Macula lutea einwärts gelegene Stelle fällt, das Object von dem linken Auge weiter links gesehen, als von dem rechten. Mithin lässt sich schliessen, dass, wenn das Doppelbild als dem linken Auge angehörig und als gegen die linke Seite des Kranken gerückt erkannt wird, das linke Auge einwärts abgelenkt sein müsse, und zwar um so viele Grade, als die Messung und Berechnung nach der Verrückung des Doppelbildes ergibt. (Doppeltsehen mit gleichnamigen Bildern.) Wenn dagegen dasselbe Auge nach aussen abgelenkt ist, demnach das Bild des von dem rechten Auge fixirten Objectes in dem linken Auge auf eine von der Macula lutea auswärts gelegene Stelle fällt, so wird dieses Auge die Empfindung weiter rechts versetzen, als das direct sehende rechte Auge,

das dem linken Auge angehörende Bild erscheint somit rechts gelegen. (Doppeltsehen mit gekreuzten Bildern.) Erscheint der vordere Pol des einen Auges tiefer gestellt, als an dem andern Auge, so wird das diesem Auge angehörende Bild, weil auf einem unter dem hintern Pole gelegenen Punkte entworfen, im Gesichtsfelde höher als das des andern Auges erscheinen. *Gräfe* (Archiv f. Ophth. B. I. Abth. I. S. 85) hat zuerst angegeben, wie man sich mittelst Prismen (mit brechenden Winkeln von 3, 4—12 Grad) die Verhältnisse des Doppeltsehens auf exacte Weise versinnlichen kann. „Da ein Prisma das Licht nach seiner Basis hin ablenkt, so wird es, vor ein Auge gehalten, den Lichteinfall gerade in derselben Weise verändern, als wenn das Auge mit seinem vordern Pole gegen die Basis des Prisma abgelenkt wäre, wobei das Doppelbild nach der entgegengesetzten Seite projicirt wird."

„Die Berechnung der pathologischen Stellung des Auges und der Lage des Doppelbildes, welche oft von hohem physiologischen und diagnostischen Interesse ist, pflege ich auf folgende Weise vorzunehmen. Eine grosse Tafel, welche in sehr viele numerirte Quadrate getheilt ist, wird in einer möglichst weiten Entfernung vom Kranken aufgestellt. Vor derselben ist auf einer entsprechenden Vorrichtung ein scharf begrenzter, leuchtender Körper, am besten ein kleines Licht, verschiebbar. Der Kopf des Kranken wird nun genau so fixirt, dass die Angesichtsfläche der Tafel parallel bleibt und hierauf das Licht vom Centrum der Tafel allmälig nach oben, unten und beiden Seiten bewegt; für eine jede Stellung des Lichtes wird das Quadrat markirt, in welches das Doppelbild fällt. Da nun die Entfernung der Tafel vom Kopfe angegeben ist, so lässt sich die Excentricität des Netzhautbildes (Entfernung desselben vom Netzhautcentrum) im kranken Auge leicht bestimmen, denn es verhält sich die scheinbare Distanz der beiden Bilder zu dieser Excentricität, wie sich die Entfernung der Tafel vom Auge verhält zur Entfernung des Kreuzungspunktes der Richtstrahlen von der Netzhaut. Die gefundene Excentricität des Netzhautbildes gibt uns, auf den Drehpunkt bezogen, den Bogen der Drehung; über die Richtung derselben kann kein Zweifel existiren, da sie den Gesetzen der Projection gemäss immer der scheinbaren Verrückung des Doppelbildes entgegengesetzt sein muss, und zwar diametral entgegengesetzt, weil Object und Netzhautbild genau in eine Meridianebene fallen. — Ist die Abweichung der Sehachse im paralysirten Auge von der Sehachsenstellung des gesunden bestimmt, diese letztere aber durch die Verhältnisse der Fixation gegeben, so kennen wir auch die absolute Lage der Sehachse im paralysirten Auge, d. h. deren Abweichung von der ursprünglichen Gleichgewichtsstellung, als welche die auf der Angesichtsfläche senkrechte Richtung angesehen wird. Die Neigung des Doppelbildes eines verticalen Gegenstandes muss in entgegengesetzter Richtung auf den verticalen Meridian des paralysirten Auges übertragen werden, so dass auch für jede Stellung der Sehachse die Richtung der Meridiane ermittelt werden kann, vorausgesetzt, dass der verticale Meridian des gesunden Auges in verticaler Richtung verharrt, das gesunde Auge also ein in der Mittellinie (verticalen Meridianebene) liegendes Object, gleichviel, ob nach oben oder unten, nur nicht seitlich nach oben oder unten liegendes fixirt.*) —

*) Meines Erachtens darf das vom gesunden Auge fixirte Object auch nicht bedeutend über oder unter der Horizontalen (höher oder tiefer als die Augen) liegen, wenn der verticale Meridian streng senkrecht bleiben soll.

Ein anderes Mittel, die Excentricität der Bilder direct zu bestimmen, besteht in der Anwendung prismatischer Gläser. Die Stärke des Prisma, welches die Doppelbilder an einander bringt, wird direct zu dieser Bestimmung benutzt; doch ändert jede Verschiebung des Prisma gegen die Achse der einfallenden Strahlen dessen Brechkraft, und werden die nahe aneinander gebrachten Bilder durch willkürliche Muskelcontraction in kranken oder gesunden Auge leicht verschmolzen, daher dieses Mittel nur zur approximativen Schätzung geeignet ist. Wegen Vermeidung des letztgenannten Übelstandes verdient daher eine andere Anwendungsweise der prismatischen Gläser den Vorzug. Nachdem die Distanz der Doppelbilder an der Tafel für eine bestimmte Stellung markirt ist, wird das kranke Auge geschlossen und die Ermittelung der Excentricität auf das gesunde Auge übertragen, welches in der früheren Fixation verharrte. Ein Prisma wird nun so vor das Auge geschoben, dass es mit seiner Basis die Hälfte der Pupille deckt, während die andere Hälfte frei ist; hierdurch entsteht Diplopia monocularis; das eine Bild rührt von dem frei durch die Pupille einfallenden Lichte, das andere von dem im Prisma gebrochenen Lichte her. Es ist leicht, dem Prisma durch Drehung eine solche Stellung zu geben, dass das excentrische Bild nach Richtung des früher gesehenen, auf der Tafel markirten Doppelbildes projicirt wird; dass es vollends mit diesem zusammenfalle, hängt nur von der Stärke des gewählten Prisma ab, und diese bestimmt den Grad der Excentricität." (*A. v. Gräfe* Archiv für Opth. B. I. Abth. 1. S. 13—16.)

Die Muskellähmungen sind keine häufige, wenn gleich auch nicht gar seltene Erscheinung. Ihr Vorkommen ist weder an ein Geschlecht, noch an ein bestimmtes Alter oder an eine Körperhälfte besonders gebunden. Ihre Ursachen, noch lange nicht hinreichend bekannt, und in speciellen Fällen bald sehr leicht, bald sehr schwer oder gar nicht bestimmbar, machen desshalb zunächst die Eintheilung in Lähmungen centralen (von den Nerven innerhalb der Schädelhöhle ausgehenden) und peripherischen (in der Orbita oder im Muskelbauche selbst gelegenen) Ursprunges praktisch brauchbar. Genaue Kenntniss der Anatomie überhaupt, so wie des Ursprungs, Verlaufes und der Verzweigung der Nerven insbesondere thut hier ebenso noth, wie richtige und vollständige Erhebung aller krankhaften Zufälle nicht nur am Auge, sondern auch im übrigen Körper. Vergl. über Cerebralamaurosen S. 144—149. Was die peripherischen Augenmuskellähmungen betrifft, so gilt von ihnen besonders obige Behauptung, dass wir ihre nächsten Ursachen im Allgemeinen noch wenig kennen. Viele Fälle sind *rheumatischen* Ursprunges, namentlich durch Zugluft auf die Augengegend bedingt; es sprechen dafür Beobachtungen, wo die bestimmte Angabe des Patienten, die unmittelbare Aufeinanderfolge und der Erfolg der auf diese Voraussetzung gestützten Therapie vorliegen. Dasselbe gilt auch in Bezug auf *Syphilis*, welche, wenn gleich selten, Lähmung eines oder des andern Augenmuskels zur Folge hat, ohne dass der Sitz des Processes allemal in die Schädelhöhle verlegt werden kann. Die Symptomatologie der *Entzündung eines Muskels* oder seiner Zellscheide ist noch

nicht bekannt, wenigstens nicht hinreichend sichergestellt. Unerwiesen, wenn gleich nicht unwahrscheinlich, ist die Lähmung eines und des andern Augenmuskels in Folge *übermässiger Anstrengung*, nach forcirter Haltung des Bulbus in einer ungewöhnlichen Richtung. Ich kenne einige Fälle, wo Kranke diess als Ursache bezeichneten. Zu erwähnen ist endlich noch der progressiven Muskelinsufficienz, welche den Antagonisten eines habituell excessiv contrahirten Muskels vermöge *mangelhafter Übung* und Ernährung trifft, besonders den Rectus externus bei inveterirtem Strabismus convergens continuus. Unter den Weingeistpräparaten der Prager Augenklinik befindet sich auch ein Auge mit einer erbsengrossen *melanotischen Ablagerung* im Muskelbauche des Rectus externus; doch ist mir über den Fall nichts bekannt, da das Präparat aus früheren Zeiten stammt.

Viele Muskellähmungen verlieren sich allmälig von selbst oder unter entsprechender Behandlung; andere sind schon vermöge der sie bedingenden Ursache unheilbar. Aber auch an und für sich heilbare Muskellähmungen können unheilbar werden, wenn der Muskel in Folge länger aufgehobener oder beträchtlich verminderter Thätigkeit bereits atrophisch geworden oder fettig entartet ist. Hiezu gibt nicht nur der (Monate, Jahre) lange Fortbestand der Lähmung selbst, sondern auch erhöhte Contraction des Antagonisten, Veranlassung, wie wir weiter unten bei Besprechung des Strabismus sehen werden.

Bei der Behandlung wird man sich zunächst an die Behebung der Ursachen zu halten haben, wenn solche noch fortwirken und sich überhaupt beseitigen lassen, wie z. B. Syphilis, Blutergüsse u. dgl. Sodann ist auf Anregung der Function des Muskels hinzuwirken. Diess können wir auf doppeltem Wege: *a*) indem man das gesunde Auge schliessen und mit dem erkrankten Bewegungen nach der Seite des afficirten Muskels intendiren lässt; *b*) indem man die Cutis der Umgebung des Auges durch verschiedene Mittel reizt. Das erstere Mittel wird besonders dann zu versuchen sein, wenn der afficirte Muskel einige Thätigkeit noch besitzt oder bereits wieder erlangt hat. Mässige, der Kraft des Muskels entsprechende und methodisch fortgesetzte Übung vermag dieselbe zu stärken, und andererseits wird auf diese Weise zugleich dem Eintreten bleibender Contractur des Antagonisten vorgebeugt. Wo bereits Contractur des Antagonisten eingetreten und noch einigermassen Hoffnung auf Wiederherstellung der Function des gelähmten Muskels vorhanden ist, wird durch die Durchschneidung des ersteren wenigstens ein unüberwindliches Hinderniss der letzteren beseitigt. Dr. *A. von Gräfe* hat, so viel ich mich auf mündliche Mittheilungen hierüber erinnere,

auf diese Weise sehr befriedigende Resultate erhalten. Die Anwendung äusserer Reizmittel ist von altersher in Gebrauch, und namentlich gegen rheumatische Lähmungen empfohlen worden. Die vorzüglichsten sind: trockene warme Tücher oder Säckchen mit aromatischen Kräutern, Einreibungen von Veratrin- oder Mercurdeuterojoduretsalbe, an die Stirn und Schläfe, fliegende Vesicantien (täglich ein Stück von der Grösse des Nagelgliedes des Daumens an eine andere Stelle der Stirn und Schläfe angelegt), Einstreuen von Strychnin ($^1/_{16}$—$^1/_{12}$ Gran) an eine der Epidermis entblösste Stelle, Anwendung des magneto-elektrischen Stromes an verschiedenen Stellen des obern Augenhöhlenrandes und an den Augenwinkeln, Ammoniakdämpfe an die Bindehaut bei offen gehaltenem Auge u. dgl. Ich habe Lähmungen verschiedenen Grades, besonders die am häufigsten vorkommenden des R. externus unter Anwendung eines und des andern der genannten Mittel in Zeit von einigen (2 bis 10) Wochen zurückgehen sehen, weiss indess auch, dass mitunter solche Fälle ohne alle Behandlung mit der Zeit von selbst zurück gehen, bin somit nicht im Stande, für die Wirksamkeit derselben direct einzustehen, obwohl mir ihre Anwendung durchaus rationell erscheint, indem wir durch Erregung sensitiver Nerven (des Trigeminus) auf motorische einzuwirken suchen. Mit Ausnahme des Strychnin und der Elektricität, bei deren Anwendung jederzeit grosse Vorsicht nöthig ist, kann man mit den genannten Mitteln wohl nie schaden. Von der Acupunctur, welche bisweilen zu Neuralgien Veranlassung geben soll, habe ich seit vielen Jahren keinen Gebrauch mehr gemacht, da ich dabei in einigen Fällen keine Besserung hatte eintreten sehen.

Bei **Lähmung des M. rectus externus s. abducens** steht, wenn sie vollständig und noch nicht mit Contractur oder excessiver Contraction des R. internus complicirt ist, der vordere Pol des Auges nahezu in der Mitte der Lidspalte, sobald das gesunde Auge ein Object im Mittelpunkte des seiner Antlitzfläche gerade gegenüber liegenden Gesichtsfeldes fixirt. Bei engem Horopter werden also gelegene Objecte einfach, bei weitem dagegen doppelt gesehen. Hat man das Object unter der angegebenen Bedingung so weit vom Antlitz entfernt, dass es bereits anfängt doppelt oder breiter (durch theilweise Deckung) zu erscheinen, und führt man es in der Verticalen aufwärts, so nähern oder decken sich die Doppelbilder, wogegen sie beim Abwärtsführen des Objectes (in der verticalen Medianebene und in gleicher Distanz vor den Augen) weiter auseinander weichen. Geht man, sich in der Horizontalen (d. h. stets in gleicher Höhe mit den Augen über dem Fussboden) haltend, mit dem Objecte von der Medianebene nach der

entgegengesetzten Hemisphäre des Gesichtsfeldes (z. B. bei Lähmung des R. externus der *linken* Seite *rechts* von der verticalen Medianebene), so wird das Object einfach gesehen, hingegen doppelt mit immer weiter auseinander tretenden Bildern, sobald man in der gleichnamigen (linken) Hemisphäre sich mehr und mehr von der Medianebene entfernt.*) Hat man einen langen geradlinig begrenzten Gegenstand gewählt, z. B. eine Stricknadel, und wird derselbe immer senkrecht auf der Horizontalen gehalten, so nimmt der Kranke leicht wahr, dass das Doppelbild dem wahren parallel und zur gleichnamigen (linken) Seite steht. Dabei sieht man, dass das betroffene Auge dem Objecte bei der Bewegung nach der gleichnamigen Seite um so weniger folgt, je ärger die Affection des R. externus ist. Bei sehr geringem Grade der Affection kann das Auge noch so weit auswärts gerollt werden, dass der Hornhautrand an die äussere Commissur zu stehen kommt, somit die Muskelinsufficienz sich nur durch das Doppeltsehen kund gibt. Wählt man (bei richtig gehaltenem Kopfe des Kranken) in der gleichseitigen (linken) Hemisphäre einen Punkt, etwa 20 oder 30 Grad von dem Mittelpunkte des Gesichtsfeldes abstehend und in gleicher Höhe mit demselben, d. h. in der Horizontalen, so erscheinen die Bilder vertical neben einander und um ein Bestimmtes, z. B. 6 Zoll von einander abstehend; geht man aber in unverändertem Abstande von der Antlitzfläche sowohl als von der Medianebene der Horizontalen aufwärts, so rückt das Doppelbild dem wahren näher (als 6 Zoll) und neigt sich überdiess mit seinem obern Ende zu demselben; bringt man dagegen das vertical gehaltene Object unter denselben Bedingungen tiefer und tiefer unter die Horizontale, so treten die Bilder weiter auseinander, und die untern Enden der Bilder stehen weiter von einander ab, als die obern.

Nehmen wir an, der R. externus des linken Auges wäre gelähmt. Beim seitlichen Blick nach oben soll der vordere Pol dieses Auges nach aussen und oben also die Macula lutea nach innen und unten gewendet werden. Dieser Effect wird im normalen Zustande erzielt durch erhöhte Contraction des R. externus, R. superior und Obl. inferior unter entsprechender Gegenwirknng des R. internus, R. inferior und Obl. superior. Fällt nun der Zug des R. externus ganz (oder theilweise) weg, so ist die Wirkung des R. internus relativ prävalirend, die Einwärtsrollung der M. lutea ungenügend, das Lichtbild trifft also eine von der M. lutea einwärts gelegene Stelle, erregt somit die Empfindung, als befände sich das Object weiter links von der Medianebene. Dasselbe wird der Fall

*) Tritt hiebei die frappante Erscheinung ein, dass, wenn man sich dem Extrem der seitlichen Verschiebung nähert, die Doppelbilder nicht mehr proportionirt auseinander weichen, so ist diess wahrscheinlich dadurch bedingt, dass der R. internus des gesunden Auges, indem er sich dem Summum der Contraction nähert, so wie alle anderen Muskeln, sich relativ weniger verkürzt, daher das wahre Bild dem falschen näher rückt, trotzdem man weiter nach aussen geht.

sein beim seitlichen Blick nach unten, wo der R. externus, R. inferior und Obl. superior die Ablenknng bewirken, und zwar wegen Ausfall des R. externus ungenügend. Das Ungenügende der Ablenkung, mithin auch die Excentricität des Lichtbildes wird aber in letzterem Falle beträchtlicher sein, als in ersterem, weil der R. internus als Antagonist des R. externus und Obl. superior in Bezug auf die Einwärtsrollung der Mac. lutea durch den ihm näher liegenden R. inferior weit mehr unterstützt wird, als beim Blick nach oben und aussen durch den R. superior. Zugleich muss aber in dem einen wie in dem andern Falle eine Drehung um die Sehachse erfolgen. Denn eine Ebene, durch die Ursprünge des R. superior und inferior am Sehnervenloche und durch die Mittelpunkte ihrer Insertionslinien in der vordern Hemisphäre des Bulbus gelegt, streicht an der Innenseite des Drehpunktes vorbei, und muss, wenn die Obliqui den hintern Pol einwärts zu rollen streben, die verstärkte Wirkung des R. inferior den untersten Punkt des Bulbus (das untere Ende der verticalen Achse) weiter nach innen ablenken, als der R. superior beim Blick nach oben, weil die Insertion des R. inferior näher am R. internus liegt, als die des R. superior.

Über den Einfluss der Abducenslähmung auf die accommodative Thätigkeit des Auges, welcher bisher unbeachtet geblieben war, bemerkt *A. v. Gräfe* (Archiv Bd. I. Abthl. I. S. 53): „Da bei der Accommodation (für die Nähe) alle Muskeln in (erhöhte) Spannung gerathen, so zeigt sich hiebei nicht selten die Insufficienz des paretischen Muskels. So kommt es zuweilen bei pathologischer Schwäche des Abducens vor, dass beim gleichzeitigen Gebrauche beider Augen ein gradaus vor dem Erkrankten liegender entfernter Gegenstand richtig fixirt wird, *während bei Annäherung desselben auf dem erkrankten Auge pathologische Convergenz sich einstellt.* Noch beweisender sind Experimente mit Brillengläsern, weil hiebei auch die Sehachse des gesunden Auges nicht verrückt, demnach auch jede synergische Muskelcontraction an dem erkrankten Auge vermieden wird; setzt man z. B. dem erwähnten Kranken eine Concavbrille auf und zwingt hiedurch die Augen, bei gleich bleibender Stellung des Objectes einen höhern Brechzustand anzunehmen, so sieht man oft die pathologische Ablenkung eintreten oder eine vorhandene sich vermehren."

Anfang März 1850 consultirte mich eine circa 28 Jahre alte Frau vom Lande wegen Doppeltsehen, welches seit Weihnachten bestand. Sie war von kräftigem Körperbau und gesundem Aussehen. Als sonderbar hob sie hervor, dass sie mit jedem Auge für sich einfach, mit beiden Augen zugleich doppelt sehe. An der Stellung ihrer Augen war keine Abnormität wahrzunehmen. Hielt ich ihr einen Finger vertical gerade dem Gesichte gegenüber, etwa 20 Zoll entfernt, so bemerkte sie einen zweiten, etwa 2 Zoll rechts davon abstehend, ziemlich gleich deutlich. Erst vor einigen Tagen war sie an einen Wagen angerannt, das Doppelbild für das wahre haltend. Ging ich mit dem Finger weiter zurück, so traten die Bilder weiter aus einander, und das rechte wurde undeutlicher. Bei der Prüfung der Beweglichkeit der Bulbi zeigte sich, dass das linke vollkommen frei war, das rechte dagegen nicht gehörig gegen den äussern Winkel hin gestellt werden konnte. Rückte ich nun mit dem Finger bei 20 Zoll Entfernung von

der Medianebene in die linke Hälfte des Sehfeldes der Kranken, so näherten sich die Bilder mehr und mehr bis zur völligen Deckung; rückte ich dagegen in die rechte Hemisphäre des Sehfeldes, so traten die Bilder auf 3 – 4 Zoll auseinander. Sie konnte mit jedem Auge allein lesen, doch mit dem rechten Auge nicht lange. Die Sehweite dieses Auges schien nicht verändert zu sein, doch gab die Kranke an, dass sie mit demselben die Lettern etwas kleiner und minder schwarz sehe, als mit dem linken. In der Hornhaut, Iris, Pupille u. s. w. konnte ich keine Abnormität wahrnehmen. Es war nun gewiss, dass ich es mit Paresis des R. externus am rechten Auge zu thun hatte. Damit stimmten nun auch die anderweitigen Angaben der Kranken zusammen. Die Frau war zuerst von heftigen Kopfschmerzen in der rechten Seite, dann von Schwindel, Übligkeiten und Erbrechen, endlich von Doppeltsehen befallen worden. Da sie habituell an Stuhlverstopfung litt und sehr spärlich menstruirte, so waren ihr Blutegel und Abführmittel verabreicht worden. Die Kopfschmerzen verminderten sich jedoch erst dann merklich, als die Frau eine Änderung in ihrer Wohnung hatte vornehmen lassen. Sie, die schon früher einmal an acutem Rheumatismus gelitten hatte und endlich durch die Moorbäder in Marienbad gänzlich davon befreit worden war, hatte im Herbst ein neugebautes Zimmer bezogen, welches mit einem daranstossenden durch einen gemeinschaftlichen Ofen beheizt wurde, und daher ausserordentlich feucht war. Nach Beseitigung dieses Übelstandes waren, wie gesagt, die Kopfschmerzen viel gelinder und seltener geworden, aber das Doppeltschen bestand fort, obwohl das rechte Auge, welches eine Zeitlang (im Jäner) ganz gegen den innern Winkel verdreht gewesen war, sich allmälig wieder besser stellte. Von einem allgemeinen oder centralen Leiden liess sich nichts nachweisen. Die auf die Annahme, dass hier einfach Paresis rheumat. vorhanden sei, gestützte Therapie hatte bald complete Heilung zur Folge.

Mitte October 1849 consultirte mich ein Student, 17 Jahre alt, gut gewachsen, von gesundem Aussehen, bisher stets gesund und unter günstigen Verhältnissen lebend, wegen Doppeltsehen, welches sich zu Ende der Ferienzeit ohne bekannte Veranlassung eingestellt hatte, sowohl an nahen als fernen Objecten bemerkt wurde, und durch complete Lähmung des R. externus am rechten Auge bedingt war. Da sich durchaus keine anderweitigen krankhaften Erscheinungen, als das Doppeltsehen, die Unbeweglichkeit des Bulbus nach aussen und zeitweilig etwas dumpfe Kopfschmerzen nachweisen liessen, supponirte ich Verkältung als die wahrscheinlichste Ursache, und wandte durch einige Zeit erst Elektricität, dann Strychnin endermatisch an. Wegen Nichterfolg von Besserung blieb der Kranke aus, und ich sah ihn erst wieder, als er am 4. Jäner unter der Diagnosis vitium organ. cerebri auf eine Unterabtheilung des Spitales aufgenommen worden war. Es war nämlich im Spätherbste unter anhaltenden dumpfen Schmerzen im Hinterhaupte Stottern und bald darauf Schwäche der linken obern und untern Extremitäten eingetreten, welche um Weihnachten in förmliche Paresis übergegangen war. Mitte Jäner stellte sich Fieber ein, der Kopfschmerz wurde viel heftiger, das Sprechen sehr erschwert, in der rechten Gesichtshälfte traten bisweilen Zuckungen ein und die Zunge wich beim Hervorstrecken merklich nach rechts ab. Nach Anlegung von Blutegeln hinter den Ohren am 20. Jäner und spontaner Blutentleerung aus der Nase am 22., traten die Kopfschmerzen bloss bei Bewegung ein, und lobte der Kranke seinen Zustand. Ende Jäner jedoch kehrten sowohl der Kopfschmerz als häufige Convulsionen zurück, der Kranke verlor am 4. Februar das Bewusstsein, und starb am 5. Die Pupille des stark einwärts gewendeten rechten Auges war stets enger, als die des linken, das Sehvermögen bestand, wurde jedoch in der letzten Zeit nicht näher geprüft. Die von Prof. *Engel* vorgenommene

Section ergab eine fibröse Geschwulst an der Basis cerebri mit Meningitis und Apoplexie als Ursache der Erscheinungen. Diese Geschwulst bestand aus einem weichfasrigen, dichten, blutgefässreichen Stroma mit peripherisch eingelagerten rundlichen und geschwänzten Zellen. Sie war wallnussgross, an der Oberfläche gelappt, hart, fest, dem Anscheine nach fasrig, weiss, blutleer, und lag rechterseits an der Medulla oblongata längs derselben. Sie ging von der Medulla oblongata und zwar von der Gegend des Corpus rhomboid. und olivare dextrum aus, so dass die Pyramiden und Oliven sammt den Hülsensträngen und dem obersten Theile des Corpus restiforme, und ein grosser Theil der Brückenarme und der brückenförmigen Rindenschicht in dieselbe entartet erschienen. Die Dura mater der Schädelbasis daselbst verdünnt. Die innern Hirnhäute an der Schädelbasis, besonders rechterseits vom Pons Varoli und zwar vom vordern Ende desselben bis zum hintern Ende des Olivenkernes und von da 1 Zoll auswärts gegen das kleine Gehirn sehr verdickt, hart, theils gelb, theils weiss gefärbt, mit einer festen gelben Gerinnung und Serum infiltrirt. Unter und zwischen denselben an der rechten Seite des Pons ein scharf abgegrenztes dunkles Blutgerinnsel.

Lähmung der vom N. oculomotorius versorgten Muskeln. Bei peripherischen Anlässen kann ein und der andere Rectus für sich ergriffen sein, der R. internus, superior oder inferior, doch auch zwei drei zugleich. Öfters geschieht es, dass der Levator palpebrae superioris allein ergriffen wird. Von isolirter Lähmung des Obliquus inferior ist mir kein Fall bekannt. Lähmung centralen Ursprunges erstreckt sich immer auf alle vom Oculomotorius versehenen Muskeln, demnach auch mittelst der Radix brevis ganglii ciliaris auf die Iris und den Ciliarmuskel, nur ist sie nicht immer complet und dann nicht in allen Zweigen (Muskeln) gleich stark ausgesprochen (nicht gleich stark in die Erscheinung tretend). Wenn noch einige Contractionsfähigkeit besteht, so kann es leicht den Anschein haben, als sei der R. superior, besonders aber der R. inferior nicht so sehr afficirt, wie der R. internus, weil jener durch den Obl. inferior, dieser durch den ganz unversehrten Obl. superior theilweise unterstützt wird. Ich halte es für hinreichend, hier nur die Erscheinungen bei completer Lähmung der vom N. oculomotorius versehenen Muskeln zu besprechen, weil, wer diese kennt, auch im Stande sein wird, die Lähmung einzelner Muskeln zu erkennen und richtig zu beurtheilen.

Zunächst hängt das obere Lid schlaff vor dem Auge herab, und die Lidspalte erscheint geschlossen. Bemüht sich der Kranke, sie zu öffnen, so klafft dieselbe noch etwa auf 2—3 Linien, doch nicht wegen Contraction des Levator, sondern wegen Nachlass in der Wirkung des Orbicularis palpebrarum. In der Regel werden hiebei auch die Augenbrauen etwas emporgehalten. Hebt man das Lid empor — am besten bei Verdeckung des nicht afficirten Auges — so steht die Pupille in der Mitte der Lidspalte oder weiter nach aussen, und kann nur wenig

oder gar nicht einwärts, dagegen vollständig auswärts gestellt werden. Ist noch keine excessive Contraction, Contractur des R. externus, eingetreten, so ist der Pupille noch ein ziemlicher Spielraum zu Excursionen zwischen der Mitte der Lidspalte und dem äussern Winkel gestattet, indem sie bei Nachlass der erhöhten Contraction des R. externus, wenn man den Blick nach innen anstreben lässt, vermöge der Elasticität der Umhüllungen des Bulbus und des Sehnerven gegen die Mitte der Lidspalte zurückkehrt. Die Beweglichkeit nach oben und gerade nach unten erscheint beschränkt oder aufgehoben. Beim Versuche, gerade abwärts zu blicken, wird die Pupille etwas nach unten und aussen bewegt, doch mehr ruck- oder stössweise, als gleichmässig fortschreitend. An den Episcleralgefässen in der Gegend des R. internus lässt sich leicht bemerken, nach der Veränderung ihrer relativen Richtung und Stellung zu den Lidern, dass dabei der Bulbus um eine von vorn nach hinten laufende Achse gedreht wird, so dass der oberste Punkt der Cornea etwas zu, der unterste etwas von der verticalen Medianebene abgelenkt wird, Erscheinungen, welche durch die Wirkung des Obl. superior zu Stande gebracht werden, welcher durch den Impuls, das Auge abwärts zu stellen, allein in Thätigkeit versetzt werden kann, ohne dass ihm der Obl. inferior das Gleichgewicht zu halten vermag. Eine andere und zwar continuirliche Folge der alleinigen Wirkung des Trochlearis, der tiefere Stand der Hornhaut relativ zu der des gesunden Auges lässt sich selten unmittelbar wahrnehmen, weil die Hornhaut hiezu meistens zu weit über die Mitte der Lidspalte hinüber abgelenkt ist. Sie lässt sich aber, gleich der continuirlichen Drehung des Bulbus um die Sehachse, an dem Stande des Doppelbildes nachweisen. — Die Lage des Bulbus erscheint etwas flacher, indem von der rückhaltenden Kraft (den Rectis) drei Viertel, von der entgegenwirkenden (den Obliquis) die Hälfte ausfällt.

Das Doppelbild erscheint auf der dem afficirten Auge entgegengesetzten Seite (wegen Divergenz der Sehachsen) etwas höher als das wahre und schräg. Dies ergibt sich im Allgemeinen aus der dreifachen Drehung, welche der afficirte Bulbus erfahren hat. Am meisten ist er um die verticale Achse gedreht, der vordere Pol aus-, der hintere einwärts; sodann um die horizontale gerade oder die Sehachse, und zwar mit Herüberneigung des obern Endes der verticalen Achse (oder des verticalen Netzhautmeridianes) zur Medianebene; endlich um die horizontale Transversalachse, so dass das Hornhautcentrum etwas tiefer steht als die Mac. lutea. Die Lage des Doppelbildes lässt sich am besten mit einem dünnen lichten Stabe wahrnehmbar machen. Zunächst

halte man ihn vertical und in gleicher Höhe mit den Augen in der mit dem afficirten Auge gleichnamigen Hälfte des Sehfeldes. Sobald die Pupille nicht über die Mittellinie einwärts gestellt werden kann, wird auf der entgegengesetzten Seite des wahren ein Doppelbild erscheinen, um so weiter von demselben abstehend, je weiter man ihn nach dem entgegengesetzten Ende des Sehfeldes hin bewegt, oder je weiter man sich mit demselben von dem Antlitze entfernt. Überdiess steht das Doppelbild schief, oben zu dem wahren zugeneigt, weil der Obl. superior, seines Antagonisten (des Obl. inferior) verlustig, das obere Ende des verticalen Netzhautmeridianes zur verticalen Ebene zuneigt, das Lichtbild des obern Stabendes mithin auf eine relativ weniger auswärts gelegene Netzhautstelle fällt, mithin auch auf eine dem wahren Bilde nähere Stelle des Sehfeldes bezogen wird. Fixirt der Kranke statt des Stabes eine lange Stange, so bemerkt er auch, dass das obere Ende des Doppelbildes seinem Antlitze näher gelegen erscheint, als das untere. Diese Erscheinung hängt meines Erachtens damit zusammen, dass der Bulbus beim Ausfall des Obl. inferior durch den Obl. superior zugleich um die transversale horizontale Achse gedreht steht, so dass, während beim Blick nach dem Centrum des Sehfeldes an dem gesunden Auge Hornhautcentrum und Macula lutea in der Horizontalen liegen, an dem afficirten Auge ersteres etwas unter, letztere etwas über derselben liegt, was für die Empfindung bei dem Abgange des leitenden Massstabes (des Muskelgefühles im R. inferior, der sonst diese Lage bewirkt) dasselbe ist, als ob der Stab der Netzhaut schräg gegenüber gestellt wäre, mit dem einen Ende näher, mit dem andern weiter. Ganz dasselbe bewirken wir an einem gesunden Auge durch Vorhalten eines Prisma; auch hier wird das Auge gewissermassen dem Objecte schief gegenüber gestellt, und wer es nicht wüsste, dass ein vorgehaltenes Glas prismatisch geschliffen sei, würde ein hierauf betrachtetes Object für schief oder anderswo stehend halten, weil die Veränderung der Stellung seines Auges zum Objecte nicht durch Muskelaction zum Bewusstsein gebracht wurde. — Dass das Doppelbild etwas höher erscheint, bemerkt der Kranke leichter, wenn man ihm den Stab horizontal vorhält, und nicht weit von der Horizontalen abweicht; geht man tiefer herab, so kommt man auf einen Punkt, wo das Doppelbild mit dem wahren gleich hoch steht, dann aber, beim weitern Herabgehen auf Punkte, wo es relativ tiefer steht, indem die Pupille des afficirten Auges durch den Obl. superior allein nicht so tief herabgerollt werden kann, wie die des gesunden Auges durch den R. inferior und superior, mithin das Object in demselben auf einer höhern Netzhautstelle abge-

bildet wird. Kranke mit Oculomotoriuslähmung kommen daher, falls das afficirte Auge nicht geschlossen gehalten wird, besonders beim Stiegensteigen in Verlegenheit; doch machen auch im Zimmer die Wandungen, auf der Strasse die Gebäude auf sie den Eindruck, als hingen sie oben herüber und drohten mit Einsturz.

Die Sinnestäuschung ist hier so unerträglich, dass, wenn man das afficirte Auge behufs der Aufnahme der Erscheinungen offen halten lässt, der Kranke bald das afficirte, bald das gesunde Auge, so gut es eben geht, verdreht, sich dem Doppeltsehen unwillkürlich entzieht, und die Untersuchung überhaupt nicht lange aushält. Er bekommt Schwindel, wird blass, hinfällig, zur Ohnmacht geneigt. Meistens wird das befallene Auge über den Mittelpunkt der Lidspalte auswärts gelenkt, so dass das Bild von Objecten in der Medianebene schon auf eine sehr peripherische Stelle der Netzhaut fällt, zumal bei engem Horopter. Überdiess kann das Auge nur ungenügend oder gar nicht für die Nähe eingerichtet werden, erscheinen die Bilder naher Objecte auch aus diesem Grunde undeutlich. Wenn aber auch der Kranke seine Aufmerksamkeit auf die Wahrnehmung des afficirten Auges lenkt, so hält er die gleichzeitige Fixirung des Objectes mit dem gesunden Auge meistens nicht lange aus und verdreht dasselbe verschiedenartig, meist nach dem äussern Winkel hin.

Die Pupille des afficirten Auges erscheint bei vollständiger Oculomotoriuslähmung mässig erweitert, gewöhnlich $2^1/_2$‴ im Durchmesser *), rund oder ein wenig oval (von oben nach unten länger), durchaus starr und unbeweglich. Sie verengert sich nicht, wenn man auf dasselbe oder auf das andere Auge nach längerer Beschattung volles Licht einwirken lässt, wogegen die des andern Auges normal reagirt, wenn das kranke Auge abwechselnd Licht und Schatten ausgesetzt wird. Sie verengert sich nicht, wenn man den Kranken ein nahes, und erweitert sich nicht, wenn man ihn ein entferntes Object fixiren heisst. Aber sie erweitert sich in der gewöhnlichen Stärke (auf 4‴ und darüber) nach Einträuflung von Atropin. **)

*) Ohngefähr eben so gross, wie ceteris paribus auf dem andern (gesunden) Auge beim Blick in die Ferne.

**) Diese Erscheinung ist zu Gunsten der Ansicht aufgeführt worden, dass die Belladonna reizend auf die vom N. sympathicus versehenen Radialfasern der Iris wirke; sie beweist jedoch nichts weiter, als dass die Kreisfasern der Iris nach Lähmung des Nerven, der ihre Contraction bis zum höchsten Grade vermittelt, nicht auch schon alle ihre Spannkraft verloren haben. Nimmt man Aufhebung der Spannkraft in den Ciliarfasern der Iris als die eigentliche Wirkung der Belladonna an, so wird nicht nur die Erscheinung erklärt, dass erst nach dem Eintreten dieser Erschlaffung die Radialfasern sich frei und ohne Gegenzug contrahiren können, sondern auch die Wirkung der Belladonna auf die Iris in Einklang gebracht mit der Wirkung derselben auf andere Sphinkteren. *Donders* hat bekanntlich nachgewiesen, dass die in den Bindehautsack eingeträufelte Atropinlösung in das Kammerwasser aufgenommen und demnach mit der Iris in unmittelbaren Contact gebracht werde.

Das von completer Oculomotoriuslähmung befallene Auge ist der Accommodation mehr weniger verlustig, es ist eine Abänderung seines Refractionszustandes, wie sie das Erkennen feiner Gegenstände bis zur Annäherung auf 5 Zoll erfordert, nicht mehr möglich; der Nahepunkt ist auf 8″, 10″ u. s. w. hinausgerückt. Ich zweifle, dass man jemals Fälle von Oculomotoriuslähmung mit unversehrter oder auch nur relativ guter Accommodation finden werde; nur muss man nicht Fälle als Gegenbeweis benutzen, wo die Muskeln durch mechanische Hindernisse, Krankheiten in der Orbita, in der Rollung des Bulbus gehindert sind. Gerade wenn ein Bulbus völlig starr steht und nach keiner Richtung hin bewegt werden kann, liegt die Annahme viel näher, dass sie nur mechanisch gehindert sind, ohne desshalb auch ihren Tonus und ihre Contractionsfähigkeit verloren zu haben, als die Annahme, dass eine wirkliche Lähmung sämmtlicher Muskeln obwalte, welche nicht nur jede Ablenkung der Sehachse, sondern allerdings auch jede erhöhte Spannung, mithin auch die Accommodation unmöglich machen muss.

Hiemit im Einklange steht die Thatsache der Beobachtung, dass in solchen Fällen die optische Sensibilität, die Energie der Netzhaut eine Zeit lang etwas vermindert erscheint. Zwei Facta sind es, welche diess direct anzeigen: Der Kranke sieht Objecte in der deutlichen Sehweite etwas kleiner, und er sieht ferne Objecte minder deutlich, als mit dem gesunden Auge. Ich weiss bestimmt, dass einige Kranke ein Zweigroschenstück (Kupfer) für ein Groschenstück hielten, welches sie bei derselben Distanz (15—25″) nachher mit dem gesunden richtig erkannten. Entweder es verhält sich mit der Sensibilität der Netzhaut so wie mit der Empfindlichkeit der Cutis oder Cornea, welche bisweilen bei Muskellähmungen vermindert ist, oder es hängt dieses Phänomen von der geringern Spannung der Netzhaut ab, wenn unsere oben ausgesprochene Vermuthung richtig ist, dass durch Erhöhung der Spannung der Netzhaut bis zu einem gewissen Grade die Schärfe des Gesichtes gesteigert wird.

Folgende Bemerkung, obwohl in mehrfacher Beziehung unvollständig (aus dem Jahre 1844), dürfte trotzdem in andern Beziehungen bemerkenswerth sein, wenigstens zur Anreihung analoger Fälle. Eine 35 Jahr alte Wittwe, übrigens ganz gesund, litt seit einigen Wochen, als sie zu mir kam, an Doppeltsehen, dessen Entstehen sie anhaltender Anstrengung mit Handschuhnähen, da sie drei Kinder ernähren musste, zuschrieb. Ich notirte folgenden Zustand. Die Lidspalte beiderseits gleich; steht die linke Pupille in der Mitte der Lidspalte, so steht die rechte auswärts, und der innere Rand der Cornea in der Mitte der Lidspalte. Die Bulbi von normaler Grösse und Lage.. Wird beim Blicke gradaus das linke Auge mit der Hand verdeckt, so stellt sich das rechte Auge

grade, kann aber bei der grössten Anstrengung *nicht gehörig einwärts* gestellt werden, immer bleibt der innere Cornealrand noch mindestens 2‴ von der halbmondförmigen Falte entfernt. *Nach aussen* kann das rechte so vollkommen bewegt werden, wie das linke, in allen Bewegungen ganz frei; *nach oben* kann dasselbe so weit bewegt werden, wie das linke, nur weicht es dabei etwas nach aussen ab; *nach unten* kann es nicht gestellt werden, es bleibt beim stärksten Abwärtswenden des linken Auges um mindestens 1‴ zurück und weicht dabei etwas nach aussen ab. Ist die Pupille des linken gradaus gerichtet, so steht die Pupille des rechten nicht bloss auswärts, sondern auch zugleich ein wenig höher, was sich nach dem Stande des untern Lides leicht erkennen lässt. — Die Pupille des rechten Auges ist immer etwas grösser, als die des linken, etwa 1¾‴—2‴, wenn diese 1¼‴—1½‴ misst, übrigens vollkommen rund und schwarz, die Iris beiderseits etwas träg beweglich. Hält die Kranke das linke Auge zu, so drehen sich alle Gegenstände, so dass sie nicht gehen kann; mit beiden Augen zugleich sieht sie doppelt, mit gekreuzten Bildern, doch nur in der Ferne und bei gewissen Stellungen naher Gegenstände. (Dieses Verhalten bedaure ich nicht näher ermittelt zu haben.) Sie kann sich auch des rechten Auges allein bedienen, wenn sie das linke auswärts ablenkt, hält diess jedoch nicht lange aus. Bei zugehaltenem linken Auge sieht sie übrigens alle Objecte so rein, wie mit dem linken, liest auch mit dem rechten, aber die Buchstaben erscheinen ihr etwas kleiner, sie liest einen ½‴ hohen Druck mit dem rechten, wie mit dem linken Auge allein, doch nicht anhaltend und zwar bei 5″ so gut wie bei 12″. (Weiter wurde die Sehweite nicht geprüft.) — Ich wandte einige Zeit Reizmittel in der Umgebung des Auges an, und schritt endlich (im October 1844) zur Durchschneidung des R. externus am rechten Auge. Dieses stellte sich nun gerade, aber nun schielte das linke auswärts, ohne Doppeltsehen. Nach einigen Wochen, als in den gelähmten Muskeln des rechten Auges (R. internus und inferior) einige Beweglichkeit eingetreten war, durchschnitt ich den R. externus am linken Auge. Die Sehachsen konnten sich nun im Objecte kreuzen, ohngefähr zwischen 8—10 Zoll. Aber die Kranke kam schon wenige Tage nach der Operation nicht mehr zu mir, bis Ende Mai 1846, um sich neuerdings operiren zu lassen. Ich erfuhr nun, dass sie nach der Operation des linken Auges dieses fortwährend verbunden getragen hatte, um mit dem rechten, allmälig ganz gut gewordenen, so wie vordem arbeiten zu können. Sie wollte jetzt wieder mit beiden arbeiten, um das rechte nicht für immer allein zu gebrauchen und anzustrengen. — Ich fand das rechte Auge etwas mehr vorstehend, als das linke, scheinbar grösser, seine Beweglichkeit nach allen Richtungen frei, nur nach innen und aussen ein wenig beschränkt, beim stärksten Einwärtswenden mit dem Cornealrande noch gegen 1‴ von der halbmondförmigen Falte abstehend, die Sehkraft und alle Gebilde desselben normal. Das linke Auge, durch das herabgesunkene obere Lid verdeckt, stand zu meinem Erstaunen ganz unbeweglich mit der Pupille in der Mitte der Lidspalte, konnte weder ein- noch aus-, weder auf- noch abwärts bewegt werden. Wenn die Kranke gradaus blickt, so schielt sie nicht und sieht einfach; wenn sie nach irgend einer andern Richtung blickt, sieht sie doppelt. Bemüht sie sich, mit dem linken Auge gerade auswärts zu blicken, so wendet sich die Pupille ein wenig nach unten und aussen, ohne jedoch in dieser Lage fixirt zu werden; sie kehrt bald wieder in ihre frühere Stellung zurück. Bei dieser Wendung nach unten und aussen dreht sich der Bulbus um die Sehachse. Die Iris hat nämlich unter der Pupille einen dunkelbraunen Punkt. Bei ruhiger Stellung steht dieser Punkt ohngefähr ½‴ einwärts von dem verticalen Durchmesser der Irisebene. Bei der genannten Bewegung steht dieser Punkt einige Augenblicke senkrecht unter dem

Centrum der Pupille. Diese Achsendrehung ist offenbar Folge des Obl. superior. Heisst man die Kranke aufwärts blicken, so rollt sich der Bulbus ein wenig (kaum merklich) in entgegengesetzter Richtung (wohl in Folge der Erschlaffung des Obl. superior). Über den Stand des Doppelbildes habe ich leider nichts notirt, als dass das dem linken Auge angehörige etwas höher stand, als das des rechten. Die Iris war träg beweglich, die Pupille etwas grösser, als auf dem rechten Auge, überdiess oval, im senkrechten Durchmesser $2^1/_2'''$, im queren $2'''$. Mit diesem Auge allein konnte Druckschrift von $1'''$ Höhe mühsam bei circa $7''$, ziemlich gut bei 9—15 Zoll gelesen werden, während das rechte Auge denselben Druck schon von 5, mit Anstrengung selbst von 4 Zoll an lesen konnte. Verschiedene Heilversuche mit Veratrin, Strychnin, Acupunctur und Elektricität blieben ohne Erfolg und die Kranke wurde am 20. März 1847 aus der Behandlung entlassen.

Elisab. V., 37 Jahre alt, consultirte mich wegen Doppeltsehen. Ich fand das linke Auge in jeder Beziehung normal. Rechts wird die Lidspalte bis auf etwa $3'''$ geöffnet, die Falte des obern Lides ist verstrichen. Die Pupille weicht, wenn das linke Auge gradaus sieht, etwa $1'''$ nach aussen ab. Doppeltsehen mit gekreuzten Bildern. Bei Verschluss des linken Auges kann die rechte Pupille noch etwas über die Mittellinie einwärts gerollt werden. Lässt man die Kranke mit beiden Augen aufwärts blicken, so bleibt das rechte Auge etwas zurück, und die Divergenz tritt deutlicher hervor; ebenso bleibt das rechte Auge beim Blicke nach unten etwas zurück, und die Divergenz ist ebenfalls deutlicher. Die Pupille des rechten Auges misst etwa $1^1/_3$—$1^1/_2$, wenn die des linken $1'''$ Durchmesser zeigt. Bei Verschluss des linken Auges kann sie mit dem rechten lesen, am besten zwischen 15—20″, weniger gut bei 10—12″, gar nicht mehr unter 7″. Durch eine Kartenblattöffnung von $1'''$ Durchmesser liest sie bei 5″, durch engere Öffnungen noch näher. Beim Blick auf Gegenstände im Zimmer befällt sie Schwindel, und sie kann, wenn das rechte Auge geschlossen wird, nicht über's Zimmer gehen, wird selbst beim Sitzen schwindlig. Hält sie beide Augen offen, so vermischen sich ihr alle Gegenstände, und das rechte Auge schliesst sich unwillkürlich. Sie meint — wenn beide Augen geöffnet sind — der Fussboden erhebe sich je weiter je mehr, glaubt auf ebener Strasse die Füsse mehr heben zu müssen, wie beim Bergsteigen. — Sie ist von schwächlicher Constitution, blass, doch sonst angeblich gesund. Sie führt eine sitzende Lebensweise, indem sie sich durch Handschuhnähen ernährt. Sie gibt an, dass sie an demselben Zustande schon vor 5 Monaten gelitten habe, nur in geringerem Grade, und dass sie von selbst nach etwa 6 Wochen davon genesen sei. Der jetzige Anfall besteht seit 8 Tagen, ohne dass man im Stande ist, ein bestimmtes Moment als Ursache bezeichnen zu können. Das erste Symptom war Schwindel. — Ich ordinirte vorläufig nichts, indem ich die Kranke erst beobachten wollte; sie kam jedoch nicht mehr zu mir.

Lähmung des Trochlearis kommt relativ am seltensten vor, und ist am schwierigsten zu erkennen. Die wichtigsten Vorarbeiten zur Diagnosis dieses Leidens verdanken wir *Szokalsky*, *Ruete* und *Donders*, die förmliche Diagnostik aber *A. von Gräfe* im Archiv für Ophth. Bd. I. Abthl. I. S. 1 bis 81. Die hier folgende Darstellung ist der eben genannten Abhandlung entlehnt.

Die Stellung der Hornhaut scheint beim Blick geradeaus ziemlich normal zu sein, erweist sich jedoch bei genauer Prüfung, während ein

bestimmter Punkt scharf angesehen wird, als etwas höher und um eine Spur nach innen gelenkt. Wird während des Fixirens vor das gesunde Auge die Hand vorgeschoben, so bemerkt man, dass die Hornhaut des afficirten Auges aus ihrer frühern Lage ein wenig nach unten und aussen rückt, also früher unrichtig stand. (Beobachten wir, was während dieses Vorganges die Hornhaut des gesunden Auges unter der deckenden Hand thut, so sehen wir, dass dieselbe etwas nach innen und unten steht, so lange das kranke Auge fixirt, nach dem bekannten Gesetze, dass, wenn auf dem einen Auge der afficirte Muskel in erhöhten Anspruch genommen wird, auf dem andern Ablenkung nach der Seite der associirten Muskeln eintritt.) Wird das Object in der Medianebene nach unten geführt, so bleibt das afficirte Auge mehr und mehr zurück und weicht mehr und mehr nach innen ab. Gehen wir dagegen mit dem Objecte in der Medianebene nach oben, so verschwindet entweder hart an der Horizontalebene oder ein Weniges über derselben jede Spur von fehlerhafter Stellung. Dasselbe findet statt, wenn wir in dem obern Theile des Sehfeldes nach rechts oder links herüber gehen. Verrücken wir ihn aber in der untern Hälfte des Gesichtsfeldes seitlich, so treten verschiedene Stellungen auf. Rückt der Gegenstand nach der dem betroffenen Auge entgegengesetzten Hälfte des Gesichtsfeldes, so bleibt das Auge in Bezug auf die Senkung der Cornea immer mehr zurück, in Bezug auf die Einwärtsrollung immer weniger; wird hingegen das Object nach unten und aussen von dem afficirten Auge gebracht, so weicht die Stellung des afficirten Auges von der des gesunden sowohl in der einen als in der andern Beziehung allmälig immer weniger ab.

Beim Blick nach oben findet Einfachsehen statt; so wie aber der Gegenstand in der Medianebene sich der Horizontalen nähert, tritt Diplopie ein, mit gleichnamigem, also durch Convergenz der Sehachsen bedingtem Doppelbilde. Zugleich steht das Bild des kranken Auges beträchtlich tiefer, als das des gesunden, und überdiess schief gestellt. Ein vertical vorgehaltenes schmales und langes Object erscheint nämlich mit dem obern Ende zur Medianebene (einwärts) geneigt, überdiess aber auch weiter von der Antlitzebene entfernt, als mit dem untern Ende (umgekehrt wie bei Lähmung des Oculomotorius, respective des R. inferior). Geht man mit dem Objecte in der Medianebene unter die Horizontale hinab, so treten die Doppelbilder sowohl in ihrem seitlichen Intervall als im Höhenunterschied immer mehr auseinander, und auch die Schiefheit nimmt um Einiges zu. Geht man ferner mit dem stark unter der Horizontalen befindlichen Gegenstande nach der Seite des

gesunden Auges über die Medianebene hinüber, so nimmt sowohl die Schiefheit als der seitliche Abstand mehr und mehr ab, der Höhenunterschied wird aber immer beträchtlicher, so dass für die äusserste Stellung des Objectes, in welcher gemeinschaftlich gesehen werden kann, die Doppelbilder beinahe gerade über einander liegen. Geht man dagegen mit dem unter der Horizontalebene befindlichen Objecte auf der Seite des kranken Auges weiter und weiter von der Medianebene seitlich herüber, so nimmt der Höhenunterschied rasch, der seitliche Abstand langsamer ab, und die Schiefheit wird immer beträchtlicher, doch nur in der Zuneigung zur Medianebene, nicht in der Abneigung von der Antlitzebene. Bei den Versuchen über der Horizontalen lässt sich das Doppeltsehen in der dem gesunden Auge entsprechenden Hälfte des Gesichtsfeldes noch um einen geringen Winkel hinauf verfolgen, dann verschwindet es; auf der dem kranken Auge entsprechenden Hälfte schneidet es, je weiter man seitlich vorrückt, desto genauer mit der Horizontalen ab.

Die spontane Kopfhaltung der Kranken ist ziemlich charakteristisch. Anfangs tragen sie den Kopf gerade nach vorn (um die transversale Achse gedreht), um alle Objecte möglichst in den obern Theil des Gesichtsfeldes zu bringen und so das Doppeltsehen zu umgehen. Sehr bald jedoch drehen sie den Kopf gleichzeitig auch um die verticale Achse nach der entgegengesetzten Seite, damit sie die Gegenstände nicht bloss nach oben, sondern auch in der mit dem afficirten Auge gleichnamigen Hälfte des Gesichtsfeldes sehen, denn für diese Stellung fühlen sie sich im Einfachsehen am sichersten, und zwar um so mehr, wenn durch beginnende Secundärcontractur des Obl. inferior die Grenze des Doppeltsehens sich auf der gesunden Seite über die Horizontalebene erhebt. Je entschiedener die Vermehrung in der Spannung des Obl. inferior wird, desto ausgeprägter wird auch die Kopfdrehung um die verticale Achse. Später wenn die schielende Stellung durch das ganze Gesichtsfeld geht, pflegt auch die angenommene Kopfhaltung in gewissem Grade aus Gewohnheit fortzubestehen, wird aber doch weniger forcirt, da ihre Zweckmässigkeit für den Sehact mehr und mehr erlischt. Der Kranke kann nun die Doppelbilder nicht mehr in eins zusammenschmelzen, und muss sich dadurch helfen, dass er entweder ein Auge schliesst, oder dass er ein Doppelbild physiologisch unterdrückt, oder dadurch, dass er es durch die Contraction eines andern Augenmuskels so weit ablenkt, bis es der grossen Excentricität wegen an störendem Einfluss auf das Sehvermögen verliert.

„Das Sehvermögen war in keinem unserer Fälle erheblich gestört,

so dass die Tragweite selbst für die kleinsten Objecte von der des gesunden nicht wesentlich abwich. Die Accommodation zeigte sich ziemlich normal; nur in der Richtung nach unten und innen schien sie weniger andauernd und weniger excursiv, offenbar wegen der mühsamen Einstellung der Sehachsen." (*Gräfe.*)

Zur beispielweisen Erläuterung will ich, obwohl mir zwei eigene Beobachtungen zu Gebote stehen, einen von *A. v. Gräfe* (Archiv B. I. Abth. 2. S. 313) beschriebenen Fall wählen, da derselbe nicht nur wegen exacter Beobachtung, sondern auch wegen Complication der Trochlearislähmung mit Abducenslähmung ein ganz besonderes Interesse hat.

„Ein Kleidermacher von 49 Jahren hatte vor geraumer Zeit einen Chanker gehabt, der schnell und ohne Spuren zu hinterlassen heilte. In seinem 36. Lebensjahre hatte er abermals einen Chanker, welcher längere Zeit bestand, und dem, wie er angibt, nach Jahresfrist andauernde Hautausschläge folgten. Diese haben sich in den letzten Jahren wiederholt, auch sind mehrere Abscesse am Halse vorhanden gewesen, die eröffnet werden mussten. Der letzte derselben bestand vor einem Jahre, mit ihm zugleich ein anderer über der Articulatio sternoclavicularis. Vor 4 Jahren hatte Pat. zuerst Taubheit des Gefühls in der rechten Schulter bemerkt, so wie Schmerzen im rechten Arm mit bedeutender Schwäche bei der Arbeit. Vor 3 Jahren fing das jetzige Augenleiden mit Blendung und mangelhafter Ausdauer bei der Arbeit an; Doppeltsehen will der Kranke zuerst vor 5 Monaten beobachtet haben.

Bei der Untersuchung fand ich den rechten Arm nur um Weniges schwächer, als den linken, dagegen ausgeprägte paralytische Erscheinungen in den Augenmuskeln. Am auffallendsten war zunächst die Lähmung im linksseitigen M. abducens; die Cornea konnte nur um einen geringen Winkel (etwa 10 Grad) über die Mittellinie nach aussen gerichtet werden und auch diess geschah unter zuckenden, zum Theil auch unter rollenden Stössen. Mit den objectiven Zeichen übereinstimmend war die Diplopie; je mehr das Object auf die linke Seite des Gesichtes herüber bewegt wurde, desto mehr wuchs die Entfernung des gleichnamigen Doppelbildes. Höhenunterschied und Schiefheit wurden in der horizontalen Visirebene nicht angegeben. Bewegte ich das Object nach unten, so zeigten die Doppelbilder die Eigenschaften, welche auf die linksseitige Paralyse des M. abducens nicht zu beziehen waren, es trat nämlich ein namhafter Höhenunterschied zwischen den beiden Bildern auf, so dass das linke Bild höher, das rechte tiefer stand; da vollends die Diplopie im ganzen untern Theil des Gesichtsfeldes, selbst wenn man ziemlich stark nach rechts hinüberging, vorhanden war, so musste noch eine andere Affection, als die linksseitige Abducenslähmung, aufgesucht werden. Ich hielt das Object nach unten und etwas rechts herüber, um dem linken Auge die Fixation zu ermöglichen, und glaubte mich schon bei aufmerksamer Inspection der Sehachsenrichtung zu überzeugen, dass nun das rechte Auge nach innen und oben vom Object vorbeischoss. In der That ergab sich, dass beim Schluss des linken Auges die Cornea des rechten sich nach aussen und unten verrückte. Im obern Theile des Gesichtsfeldes standen, wenn das Object rechts gehalten wurde, die beiden Sehachsen richtig und es fand Einfachsehen statt. So konnte kein Zweifel bestehen, dass eine Parese in den nach unten ziehenden Muskeln des rechten Auges vorhanden sei, und es fragte sich nur noch, ob der R. inferior oder der Obl. superior betheiligt war. Die pathologische Convergenz, welche beim Blick nach unten stattfand, sprach schon von Anfang an für eine Affe-

ction des Trochlearis, und doch hätte dieses Symptom hier wegen der linksseitigen Abducenslähmung täuschen können, da bekanntlich auch bei Abducenslähmung mehr Neigung zur Convergenz der nach unten als der nach oben gerichteten Sehachsen vorhanden ist. Freilich war bei dem Kranken die Zunahme der Convergenz, wenn man in der Medianebene das Object herabsenkte, zu auffallend, als dass man dieselbe hätte auf Abducenslähmung gründen können, sofern nämlich bei letztgenannten Lähmungen wohl oberhalb der horizontalen Visirebene ein erhebliches Schwanken der Convergenz (je nach der Höhe), unterhalb der horizontalen Visirebene aber nur eine geringfügige und zuweilen gar keine Zunahme der Convergenz (nach unten hin) nachweisbar ist. Auch hätte sich füglich die Convergenz nicht bis gegen den äussersten Theil des Gesichtsfeldes nach rechts, wenn auch in abnehmender Weise wie hier, erhalten können. Trotzdem lag die Idee einer secundären Contractur im R. internus des rechten Auges, wie solche so häufig bei Paralyse des Antagonisten im andern Auge vorkommt, immer noch nahe genug, um positivere Beweisgründe wünschenswerth zu machen. Zum Glück für die Diagnose gab der Kranke eine deutliche Schiefheit des rechten Bildes an; dasselbe war mit seiner obern Extremität nach links geneigt, also ganz conform einer Trochlearisparese, entgegengesetzt einer Parese des R. inferior. Um nun die weitern controllirenden Merkmale zu gewinnen, ging ich mit dem Objecte im untern Theil des Gesichtsfeldes von rechts nach links herüber, erwartend, dass die Schiefheit in dieser Richtung continuirlich abnehmen würde. Dem war nicht so; freilich gab Pat. zuweilen auf der ersten Hälfte der Bahn (von rechts bis zur Medianebene) einige Verringerung der Schiefheit an, aber von der Mittellinie bis zur äussersten Haltung nach links wurde gar keine Abnahme, zuweilen sogar eine Zunahme der Schiefheit bemerkt. Diese Störung der Symptomengruppe hätte ich auf Grund der linksseitigen Abducenslähmung voraussehen sollen, denn auch Paralysen des R. internus und des R. externus bedingen bei diagonaler Stellung des Objectes Schiefheiten, welche mit der physiologischen Neigung der Meridiane in Zusammenhang gebracht werden müssen. Demzufolge hätte bei beschränkter Beweglichkeit nach aussen und unten eine scheinbare Schiefheit des linken Bildes nach rechts herüber stattfinden müssen, welche die scheinbare, durch Trochlearislähmung bedingte entgegengesetzte Schiefheit des rechten Bildes nothwendig steigern müsste. Diess, glaube ich, erklärt genügend die ausbleibende Abnahme der Schiefheit nach links und hat diese Ansicht im weitern Verlaufe der Krankheit ihre Bestätigung gefunden. — Vollständig charakteristisch war das Wachsen des Höhenunterschiedes der Bilder, wenn man mit dem Objecte von rechts nach links herüberging, und konnte schon durch Inspection an der Sehachsenrichtung erkannt werden. Ebenso fehlte das Näherliegen des rechten Bildes nicht. Die Beweglichkeit der Sehachse nach innen — unten war beim Verschluss des linken Auges bedeutend verringert. Die Kopfhaltung zeigte sich etwas anders, als bei einfacher Trochlearislähmung. Während sonst die Kranken den Kopf nach der afficirten Seite und gleichzeitig nach vorn drehen, war bei diesem Pat. der obere gleichnamige Theil des Gesichtsfeldes dem Einfachsehen erhalten, und er trug den Kopf etwas nach vorn geneigt, aber gleichzeitig nach links um die Verticalachse gedreht. — Das Sehvermögen zeigte sich auf beiden Augen gleich; ein gewisser Grad von Accommodationsparese mit Erweiterung des Mesoropter schien schon von früher her vorhanden zu sein. — Das Allgemeinbefinden war sehr gestört; Pat. klagte über fortwährendes Brausen im Kopfe, grosse Schwäche und Abnahme des Körpervolums.

Als Grund der beiderseitigen Lähmung wurde die inveterirte Lues aufgefasst; ob eine materielle Veränderung an der Basis cranii zugegen war, und welche, blieb unent-

schieden, weil die nöthigen Anhaltpunkte für die Bestimmung fehlten. Ich verordnete Kali jodatum, und schon nach einigen Wochen zeigte sich eine Besserung beider Muskellähmungen, so jedoch, dass die Lähmung des Abducens schneller rückgängig wurde, als die des Trochlearis. Als mich kürzlich der sich vollständig geheilt ansehende Kranke besuchte, war die Abducenslähmung verschwunden, das Doppeltsehen nach unten jedoch noch künstlich (durch violette Gläser) nachweisbar. Jetzt zeigte sich zu meiner grossen Freude eine volle Übereinstimmung der Symptome mit den für Trochlearis-Paralyse als charakteristisch angegebenen, denn trotz des geringen gegenseitigen Abstandes der Doppelbilder, der noch übrig war, konnte nun die früher durch Abducenslähmung gestörte continuirliche Zunahme der Schiefheit von links nach rechts deutlich genug nachgewiesen werden. — In therapeutischer Beziehung war es erfreulich, dass alle übrigen Krankheitserscheinungen, die Schwäche im Arm, das Brausen im Kopf mit der Augenmuskellähmung vollständig rückgängig wurden, dass das Aussehen und Befinden des Kranken sich bedeutend besserte und das Körpergewicht erheblich zunahm. Das Kali jodatum (gegen 2 Unzen) wurde mit kurzen Unterbrechungen circa 8 Wochen gebraucht."

Schielen (Strabismus).

Schielen heisst ein Auge (dessen Sehachse) von dem Gegenstande ablenken, welchen das andere fixirt. Die Ablenkung ist activ, beruht auf excessiver Contraction (später auf Contractur) eines oder mehrerer Muskeln, und erfolgt im Allgemeinen unwillkürlich und trotz alles Ankämpfens des Willens dagegen. Mit dieser activen Ablenkung zugleich erfolgt Unterdrückung der Wahrnehmung des Gegenstandes, den das andere Auge fixirt.

Willkürlich zu schielen vermögen nur wenige, und das meist jugendliche Individuen. Wenn Jemand, wie diess gewöhnlich zu physiologischen Zwecken geschieht, seine Aufmerksamkeit auf einen entfernteren Gegenstand richtet, aber die Sehachsen in einem näher gelegenen Punkte sich schneiden lässt, indem er sich einen solchen imaginirt, so kann man nicht sagen, er schiele, sofern er nämlich jenen Gegenstand weder mit dem einen noch mit dem andern Auge fixirt, sondern denselben beiderseits auf excentrischen Netzhautstellen zur Abbildung bringt, daher mit keinem Auge direct sieht. Auch das kann man nicht Schielen nennen, wenn Jemand die Sehachse des einen oder des andern Auges nicht auf das Object richtet, welches gesehen werden soll, sondern neben demselben aus dem Grunde vorbeischiessen lässt, weil das directe Sehen unmöglich ist, z. B. wegen centraler Undurchsichtigkeit der Medien oder wegen centraler Untauglichkeit der Netzhaut. Es ist diess nur dann möglich, wenn das andere Auge nicht zum Sehen verwendet wird oder ganz erblindet ist. Einigen wir uns endlich dahin, dass wir das Zurückbleiben des einen Auges hinter den Bewegun-

gen des andern wegen mechanischer Hindernisse (Verwachsung, Muskellähmung), mithin die passive Ablenkung des einen Auges von dem Gegenstande, den das andere frei bewegliche Auge verfolgt, nicht unter einem gemeinschaftlichen Namen mit der activen Ablenkung zusammenfassen, so haben wir für den Ausdruck Schielen oder Strabismus einen ganz bestimmten Begriff festgestellt, einen Begriff, welcher im Wesentlichen das enthält, was seit *J. Müller**) als Strabismus concomitans beschrieben wurde, in welchen dagegen das, was man über Strabismus lusciosus gesagt hat, nicht gehört.

Das Schielen tritt entweder nur *zeitweilig* auf, und zwar nicht bloss das *will-* sondern auch das *unwillkürliche*, oder — wie in den meisten Fällen — *continuirlich*. Auf das zeitweilige Auftreten des unwillkürlichen Schielens übt bald die Accommodation, bald der Wille, bald auch das Allgemeinbefinden bestimmend ein. Manche schielen nur beim Betrachten naher, andere nur beim Betrachten entfernter Objecte. Manche können (namentlich dann, wenn sie auf schärferes Sehen verzichten) das Schielen durch erhöhten Willenseinfluss auf mehr weniger lange Zeit vermeiden; andere verfallen in diesen Zustand gerade, wenn sie ihn zu vermeiden bemüht sind, und noch andere dann, wenn sie sich unwohl, verlegen u. dgl. fühlen. — Das *continuirliche* Schielen tritt entweder immer an demselben Auge in die Erscheinung (Str. non-alternans), oder bald an dem einen, bald an dem andern, jedoch in letzterem Falle immer in derselben Richtung (niemals z. B. auf dem einen Auge ein-, dann auf dem andern auswärts) und in demselben Grade (Str. alternans). Die häufigste Richtung ist die nach innen, *Str. convergens* (als alternans oder non-alternans), bedingt durch excessive Contraction oder Contractur des R. internus allein, oder des R. superior oder R. inferior zugleich, wodurch das Schielen nach innen-oben oder nach innen-unten zu Stande kommt; seltener ist das Auswärtsschielen, *Str. divergens* (gleichfalls als alternans oder non-alternans), bedingt durch excessive Contraction des R. externus, am seltensten die Ablenkung nach oben, *Str. sursum vergens*, und die nach unten, *Str. deorsum vergens*. In Folge von Lähmung des Obl. superior oder des Obl. inferior kann durch secundäre Contractur des Antagonisten (Obl. inferior, respective superior) das von Einigen beobachtete *Radschielen* (mit Drehung des Bulbus um die Sehachse) zu Stande kommen.

Jedes Schielen höheren Grades verräth sich durch die *abweichende Stellung der Cornea zu dem fixirten Objecte*. Wo die fehlerhafte Stellung wegen geringer Abweichung nicht sogleich augenfällig wird, braucht

*) Zur vergleichenden Physiologie des Gesichtssinnes, Leipzig, 1826.

man nur, während der Kranke zur Fixirung eines Objectes angewiesen wird, vor das eine Auge die flache Hand vorzuschieben; das gesunde Auge bleibt dabei ganz ruhig, das schielende verlässt aber seine fehlerhafte Stellung zu dem Objecte augenblicklich, und stellt sich mit der Sehachse auf dasselbe ein, falls es überhaupt noch zum directen Sehen und zum Wahrnehmen jenes Objectes geeignet ist. Hiebei ist jedoch nöthig, dass der Kopf des Schielenden früher in die normale Stellung gebracht und während der Proben darin erhalten werde. Auf die im Ganzen genommen seltenen Fälle, wo sich das schielende Auge nach Verdeckung des gesunden nicht mit der Sehachse zum Objecte einstellt, sondern mit derselben gleichsam daneben vorbeischiesst, werden wir später zu sprechen kommen. — Ein anderes Merkmal des schielenden Auges besteht darin, dass es *nach allen Richtungen hin frei bewegt werden kann*, besonders wenn das gesunde Auge mit den Fingern zugedrückt wird. Auch hievon giebt es Ausnahmen, theils bei frischen, theils bei inveterirten Fällen des alternirenden und nicht-alternirenden Schielens. Wenn sich nämlich Schielen (z. B. einwärts) in Folge von Lähmung eines Muskels (des R. externus) entwickelt, so kann zur Zeit, wo die Lähmung noch nicht völlig verschwunden ist, die Beweglichkeit des Bulbus nach dieser Seite noch beschränkt oder aufgehoben sein. Eben so wird, wenn die excessive Contraction des ablenkenden Muskels lange bestanden und zu förmlicher Contractur (mit bleibender Verkürzung und Rigidität) geführt hat, die Beweglichkeit nach der entgegengesetzten Seite theils hiedurch, theils aber auch und zwar in noch höherem Grade dadurch beschränkt, dass der Antagonist in Folge geringerer Übung atrophisch geworden ist. Nur wo diese Momente wegen hochgradiger und viele Jahre lang andauernder Ablenkung stark entwickelt sind, kann das schielende Auge nicht über die Mitte der Lidspalte nach der entgegengesetzten Richtung hinübergestellt, oder auch selbst nicht in der Mitte erhalten werden. — Hieran reiht sich ein drittes Merkmal, nämlich dass *das schielende Auge dem gesunden bei allen Bewegungen folgt*, und zwar unter gleicher oder doch nahezu gleicher Neigung seiner Sehachse zu der des gesunden Auges, so lange dieses sich in demselben Horopter bewegt (seinen Refractionszustand nicht ändert). Im gesunden Zustande schneiden sich die Sehachsen in dem fixirten Objectpunkte unter einem bestimmten Winkel, welcher für denselben Horopter derselbe bleibt, für jeden weitern Horopter spitziger, für jeden engern minder spitzig wird. Beim Einwärtsschielen schneidet die Sehachse des schielenden Auges die des fixirenden *vor* dem Objecte, und zwar unter einem um so weniger spitzigen Winkel, je höher

der Grad der Ablenkung ist; wird das Object in demselben Horopter hin und her bewegt, so folgt ihm auch das schielende Auge unter demselben Winkel. (Beim Übergange des Sehobjectes in die obere oder in die untere Hälfte des Gesichtsfeldes ändert sich der Neigungs- oder Schielwinkel trotz dem, dass der Horopter nicht geändert wird.) Wird das Object weiter entfernt, so bleiben die Verhältnisse dieselben, nur ist der Winkel, unter dem sich die Sehachsen schneiden, ein mehr spitziger. Ausnahmen hievon kommen nur dann vor, wenn Rigidität des ablenkenden Muskels oder Paresis des Antagonisten besteht. Bei Str. divergens liegt der Winkel, unter dem sich die Sehachsen schneiden, hinter den Augen. Die Sehachsen sind also bei einem und demselben Kranken für eine bestimmte Sehweite des fixirenden Auges an eine bestimmte Neigung zu einander gebunden, welche sich — mit Ausnahme der angedeuteten Complicationen — nur mit der Zu- oder Abnahme des Übels selbst ändert (Schielwinkel). — Hieraus ergibt sich ein viertes Merkmal des Strabismus. *Wenn man einem Schielenden, während er angewiesen wird, ein bestimmtes Object zu fixiren, die Hand vor das fixirende Auge schiebt, und nun, während das schielende Auge fixirt, den Stand des hinter der Hand befindlichen Auges beobachtet, so findet man, dass dieses aus der normalen in eine fehlerhafte Stellung übergegangen ist.* Es steht einwärts: wenn das nun fixirende Auge früher einwärts stand, auswärts: wenn dieses auswärts stand, dagegen abwärts: wenn das andere Auge früher aufwärts schielte, und aufwärts: wenn das andere abwärts schielte. Wird nämlich das gesunde Auge verdeckt, so muss, um dem für gewöhnlich excessiv contrahirten Muskel entgegenzuwirken, der Antagonist des schielenden Auges in erhöhte Thätigkeit versetzt werden; der hiezu nöthige verstärkte Impuls trifft aber immer zugleich auch den associirten Muskel des andern Auges, springt gleichsam auf denselben über, da wir nicht im Stande sind, diesen Impuls willkürlich auf ein Auge allein wirken zu lassen. Schielt demnach z. B. das linke Auge auswärts, so muss der R. internus desselben in erhöhte Thätigkeit versetzt werden, um das Auge dem Objecte gerade gegenüber zu stellen (und zu erhalten), und der Impuls hiezu geht gleichzeitig und unwillkürlich auf den R. externus des rechten Auges über. Schielt das linke Auge aufwärts, so sind die beiden R. inferiores in derselben Lage, wie früher der linke R. internus und der rechte R. externus. Zu bemerken ist noch, dass das Auge hinter der Hand genau oder doch nahezu um eben so viele Grade abgelenkt erscheint, als früher das schielende. — Ein Kranker, der mit dem linken Auge einwärts schielt, erhält aber auch schon bei beiderseits offe-

ner Lidspalte nicht bloss an dem linken, sondern auch an dem rechten Auge den R. internus in excessiver Contraction, und bei einem Kranken, der auswärts schielt, findet dasselbe Verhältniss in Bezug auf die beiden R. externi statt. *Beim Aus- oder Einwärtsschielen leiden immer beide gleichnamige Muskeln, nicht bloss der des abgelenkten Auges.* Beim wechselnden Schielen gibt sich diess kund, eben weil die Sehkraft einen solchen Wechsel gestattet, entweder rein nach Willkür oder nach Zulass der Sehweite des einen und des andern Auges. Auch beim nicht-wechselnden Schielen ist es möglich, das für gewöhnlich schielende Auge eine Zeit lang gerade zu halten, doch nur unter der Bedingung, dass das andere jetzt in derselben Richtung und in demselben Grade abgelenkt wird. Ist jedoch die Sehkraft des beständig schielenden Auges sehr gesunken, so vermag sich dasselbe nur auf kurze Zeit oder gar nicht mehr in der Einstellung zum Objecte zu behaupten. Aber gerade in solchen Fällen zeigt sich das Mitleiden des gleichnamigen Muskels an dem andern Auge besonders eclatant an der *Kopfhaltung des Schielenden.* Ein Kranker, der mit dem linken Auge einwärts schielt, hält, um Objecte in der Medianebene seines Gesichtsfeldes zu fixiren, den Kopf um die verticale Achse rechts gedreht. Gibt man ihm ein Buch in die Hand, so hält er es nicht gerade dem Gesichte gegenüber, sondern etwas schräg, mit der linken Seite zur Antlitzfläche geneigt. Umgekehrt ist dieses Verhalten bei einem mit dem linken Auge auswärts Schielenden. Hiedurch wird erreicht, dass der ablenkende Muskel des schielenden Auges nicht so stark contrahirt zu werden braucht, wie wenn die Antlitzfläche dem Objecte gerade gegenüber gehalten werden muss. Führt man diese letztere Lage durch Correction der Haltung des Kopfes oder des Objectes herbei, so findet man, dass beim Einwärtsschielen z. B. des linken Auges die Cornea desselben weiter einwärts gerollt wird, weil jetzt die Cornea des rechten Auges ganz oder nahezu in der Mitte der Lidspalte sehen muss, um das Object zu fixiren. Bei der spontanen Rechtsdrehung des Kopfes oder bei Herüberrückung des Objectes in die linke Hälfte des Gesichtsfeldes ist demnach der R. internus des linken (schielenden) Auges nur wenig oder gar nicht mehr contrahirt, als der R. internus des rechten Auges, während bei gezwungener Haltung des Kopfes oder des Objectes die erhöhte Contraction des R. internus am linken Auge allein die Ablenkung der Sehachse (Erhaltung des Schielwinkels) vermitteln muss. Der Kranke überlässt sich aber der spontanen Kopfdrehung oder Objectsverschiebung um so lieber, als er dadurch nicht nur grössere Freiheit in den associirten und besonders in den accommodativen Bewegun-

gen erhält, sondern auch das Entstellende seines Fehlers bis zu einem gewissen Grade maskirt, i. e. die relativ stärkere Ablenkung der linken Hornhaut gegen den innern Winkel verhindert oder doch vermindert. Laien lassen sich auf diese Weise täuschen, und meinen, das Schielen sei manchmal gar nicht oder nur in geringem Grade vorhanden, auch in Fällen, wo dasselbe ganz gewiss continuirlich besteht. Wenn wir einen Schielenden (bleiben wir bei dem gewählten Beispiele: mit dem linken Auge einwärts) längere Zeit bei seinem Thun und Lassen (unvermerkt) beobachten, so werden wir auch finden, dass er den Kopf noch nach einer andern Richtung dreht, nämlich etwas zur Schulter der betreffenden (linken) Seite neigt, ein Beweis mehr dafür, dass auch an dem andern (rechten) Auge der gleichnamige (innere) Muskel excessiv contrahirt ist. Es tritt hier dasselbe Verhalten ein, wie wenn der Antagonist (R. externus) des nicht schielenden (rechten) Auges insufficient ist. Die Haltung eines continuirlich Schielenden ist eine ganz andere als die eines Einäugigen, selbst dann, wenn das schielende Auge sich gar nicht mehr zu deutlichen Wahrnehmungen eignet. — Aus diesem Verhalten resultirt aber auch, dass *nach längerem Bestande des continuirlichen Schielens nicht nur an dem schielenden, sondern auch an dem fixirenden Auge excessive Contraction, endlich Contractur des betreffenden (gleichnamigen) Muskels und Atrophie des Antagonisten* eintritt, wenn gleich auf dem fixirenden Auge in geringerem Grade, als auf dem schielenden. Leute, welche durch viele Jahre mit dem einen Auge stark einwärts geschielt haben, können daher auch das fixirende nicht gehörig auswärts stellen. Dieser für die Operationslehre wichtige Satz erhält eben durch die unmittelbaren Ergebnisse der Muskeldurchschneidung selbst weitere Bestätigung. Es liegt demnach kein Widerspruch in der Behauptung, das Schielen könne immer nur an *einem* Auge auftreten, aber die nächste Ursache davon, die Muskelcontraction, bestehe immer an beiden Augen zugleich.

Das schielende Auge wird nicht zum directen, sondern nur zu indirectem Sehen verwendet. Der Schielende gebraucht zum Betrachten der Objecte jederzeit nur das eine Auge, und nimmt dieselben nur mit dem fixirenden Auge wahr; er sieht daher auch niemals doppelt, selbst nicht in der ersten Zeit der Affection, wenn man jene Fälle richtig auffasst, wo Doppeltsehen die Veranlassung zum Schielen gibt. In diesem letzten Falle befinden sich nicht nur jene, welche von Lähmung irgend eines Augenmuskels befallen wurden, sondern gewissermassen auch jene, bei denen die Wahrnehmung des jeweiligen Gesichtsobjectes mit dem einen Auge durch undeutliche Wahrnehmung desselben mit dem

andern Auge gestört wird, wegen Trübung in den durchsichtigen Medien, wegen Differenz im Refractionszustande oder wegen Netzhautaffection. Beim Doppeltsehen wegen Muskellähmung treten die Bilder in der Wahrnehmung räumlich getrennt, im Gesichtsfelde auseinander gehalten auf, beim Doppeltsehen aus den letztgenannten Ursachen decken sich dieselben, werden nicht als neben, sondern gleichsam als auf oder in einander liegend wahrgenommen. In dem einen wie in dem andern Falle kann Schielen eintreten, damit das Doppelbild unterdrückt werde. Das Doppeltsehen ist nicht ein Symptom, welches das Schielen begleitet, sondern ein Act, welcher leicht zum Schielen Veranlassung gibt, wie wir bei der Ätiologie unten zeigen werden. — Dass das schielende Auge nicht zum directen Sehen verwendet werde, sieht man schon aus der Stellung desselben zu dem Objecte, welches eben betrachtet wird. Dass es aber auch nicht durch indirectes Sehen Kenntniss von den Gegenständen bringt, welche das andere Auge sieht, ergibt sich leicht aus dem momentanen Verschwinden der Wahrnehmung des fixirten Objectes, sobald man vor das fixirende Auge die Hand vorschiebt. Erst wenn das schielende Auge sich zum Objecte eingestellt hat, wird dieses wieder wahrgenommen. Wie es komme, dass das von dem gesunden Auge fixirte Object von dem schielenden nicht wahrgenommen werde, trotzdem es auch auf diesem ein Netzhautbild entwirft, wissen wir nicht. Wenn wir sagen, die Wahrnehmung werde unterdrückt, so ist diess nur ein figürlicher Ausdruck, welcher insofern gut gewählt erscheint, als er gewissermassen das Active dabei anzeigt. Denn auch bei Lähmung eines und des andern Muskels wird auf dem Auge, dessen Achse nicht auf das Object gerichtet ist, irgendwo seitlich von der Macula lutea ein Bild des Objectes entworfen, aber dennoch wahrgenommen, und zwar trotz oft sehr bedeutender Excentricität, merklich gesunkener Netzhautenergie und langem Bestande des Leidens. Man muss demnach annehmen, *dass die active Ablenkung des Auges zugleich eine Bedingung für die Unterdrückung der Wahrnehmung der von dem andern Auge gesehenen Objecte in sich einschliesst.* So lange ein von Muskellähmung oder mechanischer Ablenkung eines Auges Befallener es nicht zur activen Ablenkung des betroffenen (oder des andern) Auges gebracht hat, gelingt es ihm nicht, der Wahrnehmung des Doppelbildes zu entgehen, ausser durch Zukneipen oder erst nach sehr langer Zeit, wenn die Netzhautenergie sehr gesunken ist. Beim Schielen hingegen findet selbst bei einer sehr geringen Ablenkung, also bei sehr geringer Excentricität des Netzhautbildes, schon keine Wahrnehmung des Objectes (kein Doppelt-

sehen) statt, auch in Fällen, wo die Energie der Netzhaut des abgelenkten Auges der des fixirenden völlig gleich geschätzt werden muss, und wo überhaupt kein Grund vorliegt, eine merkliche Differenz in dem Netzhautbilde des einen und des andern Auges (in Bezug auf Begrenzung und Helligkeit) anzunehmen. Schielende können es bisweilen dahin bringen, dass sie doppelt sehen, d. h. auch mit dem abgelenkten Auge das von dem andern fixirte Object wahrnehmen, aber nur dann, wenn sie mit der Schärfe der Fixation nachlassen, auf dieselbe Weise, wie Gesunde doppelt sehen können, sobald sie ihre Aufmerksamkeit auf Objecte lenken, welche diess- oder jenseits ihres Horopters liegen, oder wenn sie, wie *Böhm**) zuerst gezeigt hat, vor das bessere Auge ein dunkelfarbiges Glas halten, oder endlich, wenn sie ihre Aufmerksamkeit auf ein in der Richtung der Sehachse des schielenden Auges gelegenes Object zu lenken im Stande sind. Auch nach der Muskeldurchschneidung sieht man bisweilen bei Fortbestand von wirklichem Schielen Doppeltsehen auftreten, wenn nämlich die Durchschneidung insufficient ist, das Auge wohl noch in der frühern Richtung, aber nicht mehr so stark wie früher abgelenkt erscheint. Dem nach excessiver Rücklagerung des Muskels entstehenden Doppeltsehen liegt nicht Schielen zu Grunde, sondern Luscitas (gleichbedeutend mit Muskelinsufficienz). — *Das schielende Auge ist nie völlig unthätig, sobald es überhaupt noch sehfähig ist.* Es vermittelt durch indirectes Sehen die Erweiterung des Sehfeldes nach der gleichnamigen Seite hin. Ein Schielender hat ein weiteres Gesichtsfeld als ein Einäugiger. Zur Erweiterung des Sehfeldes kann natürlich nur die innere Netzhauthälfte des schielenden Auges dienen, gleichviel ob dasselbe ein- oder auswärts abgelenkt wird. Man lasse ein Object, z. B. einen Finger auf der Seite des schielenden Auges allmälig von rückwärts vorrücken; er wird wahrgenommen noch bevor er in jenen Theil des Gesichtsfeldes vorgerückt ist, wo ihn das gesunde Auge sehen kann. — Aus dem Gesagten erklären sich nun einige interessante Thatsachen der Beobachtung beim anhaltenden und nicht-alternirenden Schielen. So wie in andern Sinnesorganen sinkt auch die Energie der Netzhaut durch Mangel an Übung, und *das schielende Auge wird nach lange bestehendem häufigen oder continuirlichen Ausschluss vom directen Sehen amblyopisch.* Die Amblyopie kann durch methodische und länger fortgesetzte Übung wieder behoben werden, falls sie nicht schon so lange besteht, dass in der Netzhaut bereits bleibende Veränderungen (Gewebsumwandlungen) ein-

*) Das Schielen und der Sehnenschnitt in seinen Wirkungen auf Stellung und Sehkraft der Augen, Berlin, 1855.

getreten sind. Für die Netzhaut ist aber nicht bloss das directe, sondern auch das indirecte Sehen eine, wenn gleich ungenügende Übung. Daher *versinkt jene Partie* der innern Netzhauthälfte, *welche zu indirectem Sehen verwendet wird, nicht in so bedeutenden Torpor*; daher kommt es bei inveterirten und aus früher Jugend datirenden Fällen, dass ein solches Auge — nach Verdeckung des gesunden — nicht mit der Mac. lutea, sondern mit einer einwärts von derselben liegenden Stelle dem Objecte, das gesehen werden soll, zugewendet wird. — Diese Thatsache gibt uns auch Aufschluss über das Verhalten des schielenden Auges beim gemeinschaftlichen Sehacte. Wenn man nämlich bei inveterirtem Einwärtsschielen findet, dass eine von der Macula lutea einwärts gelegene Netzhautstelle noch die relativ grösste Empfindlichkeit bewahrt hat, und desshalb dem zu sehenden Objecte gegenüber gestellt werden muss, so könnte man meinen, das Einfallen des Lichtes von den Objecten des directen Sehens, die Formation von Bildern der Objecte des directen Sehens auf dieser Stelle sei es, welche derselben diese überwiegende Empfänglichkeit bewahrt habe, weil eben diese Partie beim Einwärtsschielen am meisten angeregt, in Thätigkeit erhalten werde. Dem kann aber nicht so sein, weil auch bei inveteirtem Auswärtsschielen, wo eine von der Mac. lutea auswärts gelegene Stelle in derselben Lage zu den direct gesehenen Objecten sein musste, dennoch die relativ grösste Empfänglichkeit der Netzhaut gleichfalls an einer einwärts von der Mac. lutea gelegenen Stelle erscheint, und ein solches Auge, wie *Böhm* zuerst hervorgehoben hat, wenn es bei Verschluss des andern ein Object fixiren soll, jene einwärts gelegene Stelle dem Objecte zuwendet. Es ist einleuchtend, dass der Grund hievon nur darin liegen kann, dass *auch beim Auswärtsschielen eine von der Mac. lutea einwärts gelegene Stelle es ist, welche fungirt*, d. h. welche das indirecte Sehen nach der betreffenden Seite hin, i. e. die Erweiterung des Sehfeldes vermittelt. Das schielende Auge, in Bezug auf die Objecte des directen Sehens völlig unthätig, fungirt also nur mit einer kleinen Partie der innern Netzhauthälfte, mit jener nämlich, welche jenem Theile des gesammten Gesichtsfeldes gegenüberliegen, der von dem schielenden Auge allein beherrscht werden kann. Dieser Theil des Sehfeldes liegt natürlich in der gleichnamigen Hälfte des Gesichtsfeldes, beginnt von der Medianebene bald mehr bald weniger entfernt, je nach der Höhe des Nasenrückens (der Grenze für das Sehfeld des gesunden Auges) und erstreckt sich von da auswärts. *Demnach hat der Einwärtsschielende ein kleineres, der Auswärtsschielende ein grösseres Gesichtsfeld als der Nichtschielende.* Beim Nichtschielenden zerfällt das

Gesichtsfeld in drei Regionen, eine mittlere grösste, die von beiden Augen zugleich beherrscht wird (gemeinschaftliches Sehfeld), und zwei kleinere seitliche, deren jede nur dem betreffenden Auge allein angehört. Beim Schielenden fungirt das abgelenkte Auge bloss in der ihm allein angehörenden Region. Merkwürdig bleibt hiebei, dass beim Schielenden für diese Region eine andere Netzhautpartie fungirt, als beim Nichtschielenden, und zwar beim Einwärtsschielen eine relativ zum Gesunden weiter vorn, beim Ausswärtsschielen eine relativ weiter hinten (gegen die Mac. lutea hin) gelegene, dass aber trotzdem eine Beirrung der Orientirung im Gesichtsfelde nicht beobachtet wird. Hält man einem mit dem linken Auge continuirlich einwärts Schielenden ein Object in der Mitte des Gesichtsfeldes gegenüber, so sieht er es einfach, und zwar mit dem rechten Auge; geht man nun mit dem Object in der linken Hälfte des Gesichtsfeldes weiter und weiter von der Medianebene seitlich ab, bis endlich das rechte Auge durch den Nasenrücken vom Sehen ausgeschlossen wird, so wird das Wahrnehmen des Objectes nicht unterbrochen, sondern durch indirectes Sehen des schielenden Augen vermittelt. Wo das eine Auge aufhört, fängt das andere an, und bei stetigem Fortschreiten des Objectes erfolgt auch die Wahrnehmung stetig ohne Absatz oder Sprung, ohne Beirrung in der Orientirung im Gesichtsfelde. Ist die Sehkraft des schielenden Auges nicht sehr gesunken, so tritt in dem Momente, wo das gesunde wegen des Nasenrückens nicht mehr fixiren kann, plötzlich eine Veränderung in der Stellung beider Augen ein; das gesunde flieht in den innern Winkel, das früher schielende stellt sich, so lange es noch möglich ist, in die Visio directa, bis endlich, bei noch weiter gehender seitlicher Ablenkung des Objectes, auch mit diesem Auge nur noch eine immer schwächer werdende Wahrnehmung des Objectes möglich wird.

Das Sinken der Sehkraft des schielenden Auges erfolgt in sehr vielen Fällen, die man als nicht-alternirende bezeichnen muss, lange nicht in so hohem Grade, als es nach dem Gesagten geschehen sollte. Der Grund davon liegt darin, dass *das* Auge, welches jedesmal abgelenkt wird, so oft es sich um genaues Erkennen handelt, *beim gewöhnlichen Sehen noch mehr weniger oft zum directen Sehen benützt wird*, d. h. dass der Kranke unter Umständen sich des in Rede stehenden Auges bedient, während er das bessere ablenkt. Wenn Objecte, welche in der betreffenden Hälfte des Gesichtsfeldes so weit seitlich liegen, dass sie nur von dem schielenden Auge wahrgenommen werden können, die Aufmerksamkeit des Kranken erregen, so muss vermöge des Dranges, dieselben hinreichend deutlich zu sehen, entweder der Kopf so ge-

dreht werden, dass der Nasenrücken dem andern Auge nicht entgegentritt, oder es muss das betreffende Auge auswärts gerollt, mit der relativ empfindlichen Stelle dem Objecte zugewendet werden. Da aber jetzt ein sehr starker Impuls auf den R. externus ausgesendet werden muss, um den excessiv contrahirten R. internus zu überwinden, und da ein solcher Impuls nie auf den R. externus allein gehen kann, sondern immer auch auf den R. internus des andern Auges, so erfährt dieses gleichfalls einen stärkern Impuls, und das früher gerad stehende Auge muss jetzt einwärts schielen, so lange, als sich das schielende Auge in der Visio directa zu behaupten vermag.

Dass diess sich so verhalte, sieht man bei Paresis des R. externus, z. B. des linken Auges. Hält man den Augen ein Object in der rechten Hälfte des gemeinschaftlichen Sehfeldes vor, so verhält sich der Kranke in jeder Beziehung wie ein Gesunder. Geht man aber in die Medianebene, oder bei sehr geringer Insufficienz des R. externus oc. sin. in die linke Hälfte des gemeinschaftlichen Sehfeldes, so entsteht Doppeltsehen, indem die Cornea des linken Auges nicht genügend auswärts rückt. Verdeckt man nun das rechte Auge durch Vorschieben der Hand, so wird das afficirte Auge augenblicklich so weit auswärts gerollt, dass directes Sehen möglich ist. Der R. externus, bei Öffnung beider Augen insufficient, erhält jetzt gleichsam Kraft genug, das Auge mit der Sehachse einzustellen; wenn man aber das rechte Auge hinter der Hand beobachtet, so findet man, dass es nicht in der Visio directa, sondern nach innen abgelenkt steht, einwärts schielt, und ist der Kranke im Stande, das linke Auge eine Zeit lang in der Visio directa zu erhalten, so bleibt das rechte in der fehlerhaften Stellung und gibt (bei gleicher Sehkraft beider Augen) das schwächere (rechts gelegene) Doppelbild. Das Sensorium commune, um das Object mit dem linken Auge direct zu sehen, sendet auf den geschwächten äussern Muskel des linken, unwillkürlich aber auch auf den R. internus des rechten Auges einen stärkern Impuls. Machen wir dasselbe Experiment in der rechten Gesichtshälfte des Kranken, wo von dem R. externus des linken Auges keine erhöhte Thätigkeit in Anspruch genommen wird, so tritt in dem verdeckten rechten Auge keine solche Ablenkung ein.

In den eben erörterten Verhältnissen liegt *bei sehr vielen Schielenden* der Grund, dass sie *sich mehr weniger häufig und auf eine mehr weniger lange Zeit nicht des gesunden, sondern des schielenden Auges zum directen Sehen bedienen*, sobald die Sehkraft dieses letzteren es gestattet. Ein anderer Grund liegt darin, dass das gesunde Auge bei vielen Schielenden ob der excessiven Contraction des gleichnamigen Muskels nur mit Anstrengung in der zum directen Sehen nöthigen Stellung erhalten werden kann, daher das directe Sehen wegen Ermüdung des Antagonisten zeitweilig aufgeben, und seine Rolle auf einige Zeit dem andern Auge, falls diess hiezu tauglich ist, überlassen muss. Allerdings wird, wenn der Kranke eine beliebige Stellung zum Objecte annehmen kann, der Antagonist des excessiv contrahirten Muskels

unterstützt durch die Drehung des Kopfes; doch ist auch diese Aushilfe nicht unbeschränkt, namentlich da, wo das Object nicht beliebig gestellt werden kann. Von der Richtigkeit des Gesagten kann man sich leicht überzeugen, wenn man einen Schielenden zwingt, bei streng normal gehaltenem Kopfe einem Objecte gerade in der Medianebene oder in der dem gesunden Auge entsprechenden Hälfte des Gesichtsfeldes durch längere Zeit seine Aufmerksamkeit zu widmen. Ein drittes, im Ganzen seltenes Moment zum Vertauschen der Rolle des directen Sehens liegt in der Ungleichheit des Refractionszustandes der beiden Augen, welche, wie wir weiterhin sehen werden, entweder schon vor dem Schielen bestand, und als Ursache desselben zu betrachten sein kann, aber auch oft genug erst in Folge des Schielens entsteht oder doch durch dasselbe vermehrt wird. Hier wirkt dann die Distanz des Gegenstandes der Aufmerksamkeit, nicht seine Lage in der rechten oder linken Hälfte des Gesichtsfeldes, massgebend.

Über das Accommodationsvermögen des schielenden Auges kann ich nicht viel Positives angeben, da ich auf diesen Punkt in früherer Zeit nicht genug aufmerksam war. Aus dem über das Verhalten beim gemeinschaftlichen Schacte Gesagten ergibt sich, dass sich das Accommodationsvermögen bei verschiedenen Individuen verschieden verhalten werde. Im Allgemeinen lässt sich wohl sagen, dass mit der Abnahme der Sehkraft des schielenden Auges wegen mangelhafter Übung auch die Accommodationskraft allmälig erlahme. Wenn man behauptet, in Folge von Strabismus convergens entwickle sich Myopie, in Folge von Strab. divergens Presbyopie, so habe ich dagegen nur zu erinnern, dass ich bestimmte Beobachtungen habe, wo auswärts Schielende auf beiden Augen kurzsichtig waren (ohne Trübung der durchsichtigen Medien). *Böhm*, welcher dem Verhalten des schielenden Auges in Bezug auf den Refractionszustand zuerst besondere Aufmerksamkeit gewidmet hat, hat sich durch das Verhalten solcher Augen zu Convexgläsern zu der unhaltbaren Ansicht verleiten lassen, dass das schielende Auge presbyopisch sei, nicht bedenkend, wie *A. v. Gräfe* bemerkt, dass solche Augen schon wegen der gesunkenen Energie der Netzhaut durch Convexgläser im Erkennen naher Gegenstände unterstützt werden können. Nicht die Stellung des Auges ist es, welche den Refractionszustand des abgelenkten Auges ändern kann, sondern nur die Art und Weise, wie dasselbe noch von Zeit zu Zeit gebraucht wird. Dass Differenz in der Sehweite beider Augen auch ohne Strabismus und bloss in Folge fehlerhafter Verwendung des einen und des andern vorkommt, ist ein eben nicht seltener Fall. — Auch über den Einfluss des Schielens auf die Accommodationsthätigkeit des andern, für gewöhnlich nicht schielenden Auges, erlaube ich mir kein bestimmtes Urtheil, obwohl einige Beobachtungen dafür sprechen, dass ein solcher Einfluss — wenigstens in manchen Fällen — bestehe.

Ätiologie. Die Entstehung des Schielens fällt meistens in das Kindes- und Knabenalter. Angeboren kann man höchstens die Ursache, z. B. Sehschwäche, nicht aber das Schielen selbst nennen; es kann erst während oder nach der Regelung der associirten und accommodativen Bewegungen, also wohl nicht leicht vor der zweiten Hälfte des ersten

Lebensjahres in Erscheinung treten. Seltener entwickelt sich Schielen im Jünglings-, Mannes- oder Greisenalter. — Die Veranlassungen zum Schielen sind mannigfaltig. Wir theilen sie (mit *Guérin*)*) in solche, welche zunächst die Muskeln treffen, und in solche, welche vom Auge, von Hindernissen in der Function desselben ausgehen, und unterscheiden in diesem Sinne *Str. muscularis* und *Str. opticus*. Der Umstand, dass das durch längere Zeit constant oder vorwaltend häufig abgelenkte Auge an Sehkraft einbüsst, macht in vielen Fällen die Entscheidung der Frage schwierig, in einzelnen selbst unmöglich, ob das abgelenkte Auge schon vorher functionsuntüchtig war, zumal von den Kranken als Entstehungsursache oft rein zufällige oder unwesentliche Momente bezeichnet zu werden pflegen.

Strabismus opticus. In der Mehrzahl der Fälle erfolgt die Ablenkung des einen Auges desshalb, weil dasselbe dem andern in der Sehkraft oder Sehweite beträchtlich nachsteht, und das bessere Auge in seiner Function beirrt. Dieser Fall kann eintreten bei mässigen Trübungen der durchsichtigen Medien, bei Amblyopie, bei relativer Kurz- oder Weitsichtigkeit des einen Auges. Wenn unter solchen Umständen das eine Auge einen deutlichen, das andere einen undeutlichen Eindruck auf das Sensorium commune liefert, fällt der Gesammteindruck geringer aus, als der des bessern Auges allein. Vergl. Hornhauttrübungen, B. I. S. 259—265. Das schwächere Auge wird im Dienste des gemeinschaftlichen Sehactes abgelenkt, um dem bessern allein das Sehen zu überlassen. Man muss annehmen, dass die active Ablenkung zur Erleichterung der Unterdrückung des schwächeren Eindruckes diene. Offenbar wird der Eindruck, den das von dem bessern Auge fixirte Object in dem schwächern Auge hervorrufen kann, vermöge der Ablenkung des Bildes auf eine excentrische, mithin stumpfere Netzhautpartie mehr weniger abgeschwächt, so dass es schon aus diesem Grunde leichter wird, von ihm zu abstrahiren. Es muss aber dem Acte der Ablenkung noch ein anderer directer Einfluss auf die Unterdrückung der Wahrnehmung zugeschrieben werden. Denn wir sehen, dass bei passiver Ablenkung (luscitas) das Doppelbild sich dennoch dem Kranken aufdrängt, trotzdem das betreffende Netzhautbild auf eine sehr weit gegen die Peripherie hin gelegene Stelle fällt, und dass selbst bei Monate langer Dauer dieses Zustandes das Abstrahiren von dem Doppelbilde nicht gelingt; hingegen finden wir Fälle von Schielen, wo der Eindruck in dem schielenden Auge vermöge der Beschaffenheit der durchsichtigen Medien, der allgemeinen Energie der Netzhaut und ver-

*) Gaz. méd. de Paris, 1841, Nr. 6.

möge relativ sehr geringer Excentricität des Netzhautbildes ein sehr lebhafter, und von dem des andern Auges bezüglich der Intensität nur wenig verschiedener sein müsste, aber trotzdem — ohne besondere Hilfsmittel — nicht wahrgenommen wird. Bei den nach oben oder unten Schielenden beträgt die Ablenkung äusserst wenig, nach dem relativen Stande der Pupille höchstens 1‴, mehr schon (1—3‴) bei den auswärts Schielenden; die höchsten Grade von Ablenkung kommen beim Einwärtsschielen vor. Auch dieser Umstand zeigt, dass der Grad der Ablenkung allein nicht das Massgebende für die Unterdrückung der Wahrnehmung sei. Die Annahme, dass der Sehnerv geknickt oder gedrückt und hiedurch die Unterdrückung des Doppelbildes vermittelt werde, ist durch gar nichts erwiesen, hat sogar von Seite der Anatomie und Physiologie entschiedene Gründe gegen sich. Wenn wir auch nicht angeben können, auf welche Weise es geschehe, dass mit der activen Ablenkung die Unterdrückung des Doppelbildes ipso actu zu Stande kommt, so darf uns das doch nicht bestimmen, die Thatsache selbst in Zweifel zu ziehen, oder sogar uns vorzuspiegeln, die Schielenden sähen, wenigstens Anfangs, doppelt. Es ist wahr, der Arzt ist im Stande, den Schielenden unter Verhältnisse zu bringen, wo es sich durch die Wahrnehmung des Kranken bestätigt, dass beide Netzhäute ein Bild von je einem Objecte erhalten, i. e. wo Schielende doppelt sehen, gleichwie eines und das andere dieser Verhältnisse und hiemit auch Doppeltsehen dem Schielenden bisweilen vom Zufalle dargeboten werden. Aber man verdrehe doch die Thatsachen nicht, indem man behauptet, der Schielende sehe unter allen Umständen doppelt, müsse doppelt sehen, falls er darauf achte, und es könne demnach auch ein Auge nie zu dem Behufe der Förderung des gemeinschaftlichen Sehactes abgelenkt werden, weil sonst Doppeltsehen, mithin noch ärgere Sehstörung eintreten müsste. Eine solche Argumentation kann man höchstens jenen vorhalten, welche noch nicht Gelegenheit hatten, Schielen so zu sagen unter ihren Augen entstehen zu sehen. — Wenn man eine grössere Zahl von Schielenden genau untersucht, so fällt schon das auf, dass relativ viele noch Hornhauttrübungen darbieten, und dass auch unter den übrigen noch einige sind, bei denen es, wo nicht gewiss, so doch höchst wahrscheinlich ist, dass sie früher an leichten Hornhauttrübungen litten. Diesem Ergebnisse lässt sich allerdings entgegenhalten, dass viele Individuen mit ein- oder beiderseitigen Hornhauttrübungen nicht schielen. Hier kommen aber mehrere Umstände in Erwägung zu ziehen. Erstens finden wir oft ein erstaunlich gutes Gesicht bei Hornhautflecken, welche andern, ganz gewiss störenden,

ganz ähnlich sehen. Zweitens kann eine Trübung so stark sein, dass sie aufhört, eine Störung für die Function des andern Auges zu setzen. Je stärker die Trübung, desto schwächer die Wahrnehmung, desto geringer also auch die Störung für die Function des andern Auges. Viele Trübungen sind Anfangs so in- und extensiv, dass sie gar keine oder nur sehr schwache Wahrnehmungen zu Stande kommen lassen; werden sie auch mit der Zeit kleiner und dünner, so geschieht diess so allmälig, dass das Auge längst vom gemeinschaftlichen Gebrauche ausgeschlossen und amblyopisch geworden sein kann, wenn endlich die Cornea die Theilnahme am Sehen wieder gestatten würde. Andrerseits ist nicht zu übersehen, dass bei Schielenden mit bedeutender, selbst undurchsichtiger und ausgedehnter Hornhauttrübung das Schielen trotzdem von der Hornhaut aus veranlasst worden sein kann, indem Anfangs nur leichte Trübung oder Facettirung durch längere Zeit bestand. Drittens muss die Beschäftigung, die Gebrauchsweise der Augen während der ersten Zeit des Bestandes solcher halbdurchsichtiger Trübungen berücksichtigt werden. Es ist klar, dass sie nur dann störend auf die Function des andern Auges einwirken, wenn sich's um deutliches Erkennen feiner oder aber entfernter Objecte handelt. Desshalb kommt auch Schielen im 1. Lebensjahre so selten vor, und auch da nur in der 2. Hälfte. Desshalb schielen auch Viele nur dann, wenn sie etwas genauer sehen wollen, besonders in der ersten Zeit. Desshalb kann man auch in solchen Fällen die Entwicklung oder doch das Bleibendwerden des Schielens verhindern, wenn man die Kinder fleissig in's Freie bringen, nicht mit winzigen Sachen spielen, nicht lesen lernen u. s. w. lässt, bis solche Trübungen behoben oder bis die Sehachsen zu einander in ein festeres Verhältniss getreten sind. Denn es ist viertens nicht zu verkennen, dass dieselbe Veranlassung bei Erwachsenen nicht so leicht zum Schielen führt, als bei Kindern. Es ist bekannt, dass Kinder leichter willkürlich schielen können, als Erwachsene. Gleichwie dem Willen, ist später auch der von der Netzhaut und dem Sensorium commune angeregten Reflexthätigkeit ein geringerer Einfluss auf die Abänderung in der Stellung der Augen zu einander gestattet. An diese Thatsache schliesst sich auch die analoge an, dass bei Kindern leicht Schielen durch unwillkürliches Nachahmen zu Stande kommt, was bei Erwachsenen nicht der Fall ist. Der fünfte Punkt endlich, der hier in Erwägung zu ziehen kommt, ist der, dass die Ablenkung des störenden Auges nicht das einzige Hilfsmittel ist, welches dem Organismus zu Gebote steht, um den störenden Einfluss zu beseitigen, sondern dass wir auch ganz einfach von demselben abstrahiren lernen können. Das

schwächere Auge folgt dann dem bessern in allen seinen Bewegungen entsprechend, nimmt aber doch keine Notiz von dem fixirten Objecte. Demgemäss gibt es viele Individuen mit ungleicher Sehkraft der Augen, denen man nicht das Geringste ihres Zustandes anmerkt, welche wohl selbst auch sich desselben gar nicht bewusst sind, welche aber ganz gewiss zu feinern Arbeiten, zum genauen und scharfen Sehen, sich nur des einen Auges bedienen. Hievon kann man sich leicht überzeugen, wenn man findet, dass sie, während sie z. B. lesen, durch plötzliches Vorschieben der flachen Hand vor das bessere Auge einen Augenblick unterbrochen werden, bis sich das schwächere Auge etwas genauer mit der Sehachse einstellt. Es ist nämlich bei vielen solchen Individuen das schwächere Auge zwar nicht merklich abgelenkt, aber doch auch — wie die momentane, wenn auch äusserst geringe Änderung seiner Stellung zeigt, nicht ganz genau mit seiner Sehachse eingestellt, oder, wie die momentane Unterbrechung im Sehacte zeigt, nicht für dieselbe Distanz eingerichtet, also wohl am genauern Sehen nicht direct betheiligt gewesen. Wenn man dasselbe Experiment bei Individuen mit völlig oder nahezu gleicher Seh- und Accommodationskraft beider Augen vornimmt, so bemerkt man nichts von einer solchen momentanen Unterbrechung des Sehactes oder von Abänderung in der Stellung des frei bleibenden Auges. — Dass es unter den Individuen mit ungleicher Sehkraft und Sehweite beider Augen einige gibt, welche mit dem bessern Auge besser sehen, wenn auch das schwächere geöffnet ist, kann nicht als Einwurf gegen obige Behauptung dienen. Es ist gewiss, dass das Sensorium stärker angeregt wird, wenn Licht durch zwei, als wenn es bloss durch *ein* Auge einwirkt. Bei sehr grellem Lichte, z. B. Sehen gegen die untergehende Sonne oder in einen Hochofen, temperiren wir die Erregung sogar unwillkürlich durch Verschluss des einen Auges. Wenn wir also finden, dass das Öffnen des schwächern Auges das Sehen des bessern unterstützt, so muss jedenfalls dabei auf den Grad der Beleuchtung Rücksicht genommen werden, und ist schon a priori wahrscheinlich, dass es Verhältnisse gibt, wo der Function des bessern Auges die stärkere Erregung des Sens. commune durch das Einfallen des Lichtes von dem schwächern Auge her zu Gute kommt. — Bei all dem bleibt es Thatsache, dass bei weitem die meisten Individuen mit frischen (noch nicht seit langer Zeit bestehenden) leichten Trübungen der Hornhaut oder der Linse sich über Blendung des gesunden Auges durch das kranke beklagen; auch bei älteren Trübungen gilt diess von einer relativ grossen, wenn auch vielleicht nicht von der Mehrzahl. Blendung durch das diffuse Licht solcher Trübungen kann

es nicht sein, denn ganz in derselben Weise beklagen sich auch jene, deren Sehkraft auf dem einen Auge in Folge von Netzhautleiden geschwächt ist, auch wenn die Amblyopie ohne gesteigerte Empfindlichkeit des kranken Auges besteht. — Sind die voranstehenden Sätze richtig, *so ist Schielen sehr häufig die Folge von Trübung der durchsichtigen Medien, von Amblyopie oder relativer Kurz- oder Weitsichtigkeit des Auges; es ist eine Reflexbewegung, im Dienste des Sehactes hervorgerufen; das schwächere Auge wird abgelenkt und hiemit von der unmittelbaren Betheiligung am directen Sehen ausgeschlossen, damit das Sehen mit dem gesunden Auge besser von Statten gehen könne.*

Die eben aufgestellte Ansicht über die Entstehung des Schielens ist nicht neu. Sie wurde der Hauptsache nach bereits von *Buffon* vertreten. „Nach *Buffon**) erzeugt die Ungleichheit der Augen in 8 Fällen im Durchschnitte dreimal Strabismus. Da alsdann der Eindruck auf das eine Auge beträchtlich schwächer ist, als auf dem andern, so kann er leicht gänzlich vernachlässigt werden, und statt dass das schwächere Auge auf die Gegenstände, welche sich ihm darbieten, fixirt sein sollte, schweift es umher und weicht von der richtigen Sehachse ab. *In manchen Fällen scheint sogar ein instinctmässiges Bestreben vorhanden zu sein, das schwache Auge noch viel weiter zu verdrehen, und es so weit nach einwärts unter das obere Augenlid zu wenden, dass es keinen Eindruck mehr empfangen kann, und dass desshalb das gesunde Auge allein noch Eindrücke aufnimmt.*“ (*Makenzie* l. c. S. 244.) Enthält auch diese Anschauung noch manches Irrthümliche, so hat sie doch nach unserer Ansicht die Hauptsache angedeutet, nur nicht richtig formulirt. Was von *Makenzie* als instinctmässiges Bestreben bezeichnet wird, ist die Zweckmässigkeit der reflectirten Bewegungen, welche nach uns unbekannten Gesetzen erfolgen, sobald es sich darum handelt, Hindernisse einer Function zu beseitigen oder möglichst unschädlich zu machen, und welche uns am Auge nicht minder in Staunen zu versetzen im Stande sind, wie in andern Organen. Ich sah einen Kranken, dem linkerseits das obere Lid fehlte, jedesmal beim Lidschluss den linken Bulbus abwärts rollen und die Hornhaut unter dem *untern* Lide bergen, während das rechte Auge mit normalen Lidern sich ganz normal verhielt, i. e. beim Lidschluss sich mit der Pupille nach oben — innen stellte. Diese gegen alle Gewohnheit vorkommende Rollung, noch dazu der des andern Bulbus entgegengesetzt, die kein Mensch sonst zu Stande bringen würde: sie war unwillkürlich erfolgt, sei es, um dem Lichte den Zutritt während des Schlafes zu wehren, oder um beim Lidschlage die Cornea rein zu fegen und zu benetzen, und somit vor Trübung und Zerstörung zu sichern. Es ist diess derselbe Kranke, den ich zur Auffangung des Secretes der Thränendrüse — ohne Beimischung von Bindehautsecret — benützt habe, und dessen ich bei den Krankheiten der Thränenorgane noch gedenken werde. Einen ähnlichen Fall erzählt *A. v. Gräfe* (im Archive für Ophthalmologie I. II. Abth. B. S. 290). — Ich bekam diese Tage zufällig Gelegenheit, einen Mann zu untersuchen, welcher mich durch die Zweckmässigkeit reflectirter Bewegungen der untern Lider in Staunen versetzte. Er hatte in früher Jugend an Augenentzündungen gelitten, und bot in Folge derselben auf beiden Augen leichte Hornhauttrübungen dar, welche meine Aufmerksamkeit erregten,

*) Dissertation sur la cause du strabisme. Mémoires de l'academie des sciences pour 1743. Amsterdam 1743.

als er mir einen Kranken vorführte. Die Trübungen waren halb durchsichtig und bedeckten beiderseits ohngefähr die untere Hälfte der $1^1/_2$—2‴ grossen Pupillen. Meine Frage, wie er sehe, beantwortete er damit, dass er, bereits 45 Jahre alt, noch immer gut zeichnen und graviren könne, und auch so ziemlich in die Ferne sehe. Als ich nun Sehproben mit den *Jäger*'schen Schriftmustern vornahm, und ihn zu immer feineren Drucksorten übergehen liess, erhob er die untern Lider so weit in die Höhe, dass sie die Trübung fast ganz verdeckten, was besonders dann auffiel, wenn er das Buch über der Horizontalen halten musste. Was sonst kein Mensch bei allem Aufwande von Fleiss und Anstrengung zu bewirken im Stande sein würde, war hier im Dienste des Sehactes, um die Blendung durch die Hornhauttrübungen zu beseitigen, von selbst eingetreten. — In neuerer Zeit hat besonders *Böhm* auf eine sehr einleuchtende Weise nachgewiesen, dass die Ungleichheit des Eindruckes, i. e. die Störung der Function des bessern Auges durch das schwächere es ist, welche die Ablenkung des schwächeren Auges bedingt, indem er zeigte, dass durch Vorhalten eines entsprechend getrübten (blauen) Planglases vor das gesunde Auge, also gleichsam durch Ausgleichung der Sehkraft beider Augen das Schielen behoben werden kann, wenn die consecutive Muskelerkrankung noch nicht weit gediehen ist. Bekanntlich hatte *Buffon* zu demselben Zwecke ein Convex- oder Concavglas vor dem gesunden Auge tragen zu lassen empfohlen.

Die Ablenkung des schwächern Auges von dem Gegenstande, welchen das stärkere fixirt, ist zunächst nur eine gegen die gewöhnlichen Gesetze der Muskelthätigkeit auftretende Reflexaction. Sie erfolgt vorerst nur dann, wenn es sich um Erreichung des Zweckes handelt, tritt aber späterhin meistens permanent auf, d. h. auch dann, wenn sie nicht nothwendig wäre. Sie erfolgt nach jener Richtung, wo der Zweck am leichtesten erreicht wird. Fast alle Fälle von Str. opticus, welche aus früher Jugend datiren, zeigen Convergenz, die später entstandenen (namentlich bei Erwachsenen) dagegen Divergenz, ausser die von Sehstörung des einen Auges Befallenen sind kurzsichtig oder beschäftigen sich vorwaltend mit der Betrachtung naher Objecte. Dass das divergirende Schielen eines cataractös oder amblyopisch werdenden Auges aus einer Art Vernachlässigung, aus einem gewissen Gehenlassen des schwächern Auges hervorgehen könne, halte ich für unwahrscheinlich. Die Kranken müssten eine Zeit lang doppelt sehen, wovon selbst Aufmerksame und Verständige nichts bemerken. Zwischen dem Blick eines Schielenden und eines Cataractösen oder Amaurotischen ist ein grosser Unterschied. Wenn letztere nicht fixiren können, in's Unbestimmte hinausstarren, und daher die Sehachsen in keinem Punkte zur Kreuzung bringen, so ist diess noch kein Schielen. Leute, welche beiderseits Cataracta oder Amaurosis darbieten, können trotzdem noch die Sehachsen in dem eigenen Finger, in verschiedenen Entfernungen vorgehalten, sich kreuzen lassen, was Schielende nicht vermögen. Man kann nur dann sagen, ein unilateral Cataractöser oder Amblyopischer schiele, wenn das gesunde Auge abgelenkt wird, sobald dasselbe durch die vorgeschobene Hand verdeckt und somit das an Amblyopie oder unvollständiger Cataracta leidende Auge gezwungen wird, sich dem Sehobjecte gerade gegenüber zu stellen. — Dass nur gewisse Grade von Schwäche des einen Auges zu Strabismus führen, hat schon *Makenzie* (l. c. S. 243) bemerkt. „Die häufigste Ursache von Strabismus scheint unvollkommenes Gesicht (wegen Kurzsichtigkeit oder wegen eines angeborenen Fehlers der Retina) zu sein. Das verdrehte Auge steht fast in jedem Fall an Reizempfänglichkeit dem andern beträchtlich nach. Ich bediene mich des Wortes *beträchtlich,* weil man viele Individuen trifft, deren Augen nur etwas ungleich sind, und die nicht schielen, dagegen auch wieder andere, welche von Geburt an eine vollständige, oder fast vollständige Amaurosis des

einen Auges gehabt haben, und doch ganz frei von Strabismus sind.“ In dem einen Falle ist die Differenz in der Erregung zu gering, in dem andern zu bedeutend, als dass sich die schwächere neben der stärkern geltend machen könnte. Man sieht aber leicht ein, dass es hiebei auch auf die Verwendung der Augen ankommt. So lange nicht scharfe Bilder gefordert werden, gibt die schwächere Erregung keinen Grund zur Ablenkung, ja es kann das Schielen sogar auf Kosten der Deutlichkeit noch vermieden werden, wenn nicht bereits habituelle Contraction oder förmliche Contractur des ablenkenden Muskels eingetreten ist. — Sehr geeignet, dieses Verhältniss klar darzustellen, sind Fälle von Schielen, wo das eine Auge merklich kurz-, das andere weitsichtig ist. Solche Individuen lenken beim Betrachten naher Gegenstände, z. B. beim Lesen das weit-, beim Blick in die Ferne dagegen das kurzsichtige Auge ab. Die Ablenkung erfolgt bei der Mehrzahl nach innen, seltener nach aussen, vielleicht desshalb, weil der Zustand meistens aus früher Jugend datirt. Es giebt aber darunter einige, welche bei mittleren Distanzen nicht schielen, sondern beide Augen richtig einstellen und zugleich zum Fixiren verwenden. Sehr bestimmt konnte ich mich von diesem Vorkommen bei einem Mitschüler überzeugen, den ich vom Gymnasium her als einwärts schielend kannte. Ich traf ihn zu einer Zeit, wo ich mich ganz besonders für die Schieloperation interessirte, auf der Gasse, und meinte während der Unterredung mit ihm, er habe sich operiren lassen, denn er bot keine Spur von Schielen dar. Er war aber über meine Frage verwundert, und erklärte mir, dass er noch immer schiele, aber nur manchmal. Sehproben an nahen und fernen Objecten stellten nun klar heraus, dass er nur beim Sehen auf Objecte von mittlerer Entfernung nicht schielte, dagegen schielen musste, wenn er den Stand der Zeiger auf meiner Taschen- oder auf der gerade in der Nähe befindlichen Thurmuhr angeben sollte, u. dgl. Weitere Versuche ergaben, dass das eine Auge mässig kurz-, das andere weitsichtig war. — Zur weitern Erörterung und Nachweisung der vorstehenden Behauptungen mögen noch folgende Beobachtungen dienen.

Ein Mädchen, das ich zufällig traf, klagte, dass ihr beim Nähen oder Lesen die Augen leicht ermüden, so dass sie niemals lange arbeiten könne; wolle sie aber einen feineren Druck lesen, oder z. B. eine Nadel einfädeln, so müsse sie schielen, das rechte Auge nach innen ablenken, obwohl sie ausserdem einen ganz geraden Blick hat. Sie konnte in meiner Gegenwart auch mit richtig gestellten Augen mittlern Druck (1‴ hoch) lesen; dabei verwirrten sich ihr aber die Buchstaben bald durch einander, so dass sie entweder aufhören oder das rechte Auge ablenken musste. Während sie auf dem linken Auge sich einer sehr guten Sehkraft erfreut, vermag sie mit dem rechten allein nur einen 2‴ hohen Druck zu lesen. Sie ist weder kurz- noch weitsichtig; man bemerkt sonst nichts Abnormes an ihren Augen; über die Entstehung weiss sie nichts Verlässliches anzugeben, da das Übel seit früher Jugend besteht.

Th. R. wurde 1842 von mir an Strab. converg. oc. sin. operirt, und durch die Durchschneidung beider Recti interni so geheilt, dass die Augen ihre normale Beweglichkeit behielten und bei allen Richtungen gehörig standen. Aber sie vermochte Monate lang nicht anhaltend zu nähen oder zu lesen, die Augen fingen an zu thränen, die Buchstaben verwirrten sich, und in der Supraorbitalgegend traten drückende Schmerzen ein. Später verlor sich diess, aber die Kranke sah manchmal entfernte Gegenstände doppelt, und die Mutter bemerkte, dass das Mädchen beim Arbeiten wieder etwas schielte. Die Untersuchung ergab, dass sie bald ein- bald auswärts schielte, und zwar mit dem linken Auge, an dessen Cornea ich jetzt eine leichte Trübung vor der Pupille (die Folge einer scrofulösen Augenentzündung) bemerkte. Wenn sie einen entfernten Gegenstand genauer

sehen wollte, erschien das mattere Bild links, beim Betrachten eines nahen Objectes dagegen rechts; für gewöhnlich aber, wenn man mit ihr sprach, schielte sie nicht.

Ein Candidat der Medicin, auf dem rechten Auge kurz-, auf dem linken weitsichtig, und dem gemäss alternirend auswärts schielend, war desswegen von einem Arzte operirt worden, doch ohne Erfolg. Ich rieth ihm die Sehweite durch entsprechende Gläser für mittlere Distanzen auszugleichen und dann sich zu bemühen, mit beiden Augen die Objecte zu fixiren (nach *Jurin's* Methode — s. weiter unten). Durch Beharrlichkeit hierin hatte er es nach mehreren Monaten so weit gebracht, dass er mit beiden Augen zugleich lesen konnte, aber er sah dann nicht so gut, als wenn er eines der Augen allein benutzte und das andere ein wenig (kaum merklich) abweichen liess. Am 26. März 1843, anderthalb Jahre nach der Operation, notirte ich folgenden Zustand. Die Differenz in der Sehweite scheint geringer zu sein, als früher. (Ich habe leider weder die Nahe- und Fernpunkte, noch die Brennweiten der Gläser verzeichnet.) „Lasse ich ihn die Augengläser ablegen, die er seit Ertheilung meines Rathes auf der Gasse zu tragen pflegt, so kann er in der Entfernung von 8″ Druck von nicht ganz 1‴ Höhe nicht lesen, so lange er (wie ich sehe und er selbst angibt) die Sehachsen im Objecte sich kreuzen lässt; er kann aber sogleich lesen, wenn er entweder die linke Pupille etwas über 1½‴ auswärts ablenkt oder aber die rechte beiläufig ½‴. Liest er mit dem linken Auge, so sieht er viel deutlicher, wenn er das rechte Auge circa 1½‴, als wenn er es nur etwa ½‴ ablenkt; bei dieser Ablenkung geht die rechte Pupille nach aussen — oben. Zur Fixirung ferner Gegenstände kann nur das linke Auge verwendet werden, indem dabei das rechte jederzeit noch um beiläufig ½‴ auswärts gelenkt wird. Wird aber vor das rechte Auge ein Concavglas (von 16—20″) vorgehalten, so kann er mit diesem Auge auch ferne Objecte fixiren, muss aber, um sie deutlich zu sehen, das linke noch gegen ½‴ ablenken; mit beiden Augen zugleich kann er ferne Gegenstände auch bei Armirung des rechten mit dem Concavglase nicht deutlich sehen.“ Bei einer spätern Untersuchung machte derselbe die Bemerkung, dass, wenn er eine Zeit lang mit beiden Augen zugleich gelesen, was er nur mit Anstrengung und auf Kosten der Deutlichkeit konnte, zunächst neben dem wahren Bilde ein Schattenbild auftrete, welches erst langsam, dann aber mit beschleunigter Geschwindigkeit wegrückt, um endlich plötzlich zu verschwinden; nun wusste er, dass er wieder schiele, indem er wieder ganz deutlich — mit dem linken Auge allein sah. Die Geschwindigkeit des Auseinanderweichens der Doppelbilder verglich er mit der Geschwindigkeit der Annäherung einer Luftblase auf einer Flüssigkeit nahe am Rande des Gefässes, die sich erst ganz allmälig, dann aber in raschem Fluge demselben nähert und verschwindet. Sobald er die dem Schielen entgegenstrebende Anstrengung aufgeben musste, verschwand die Undeutlichkeit und ein Moment darauf das Doppelbild.

Am 8. Juni 1841 operirte ich einen Candidaten der Rechtswissenschaften*) wegen Strab. converg. des linken Auges, mit welchem er kleineren Druck nicht lesen konnte. Die Ablenkung betrug gegen 3‴; er war etwas kurzsichtig und schielte, gleich einer Schwester, ohne bekannte Veranlassung von Jugend auf. Die Muskeldurchschneidung wurde beiderseits vorgenommen, am linken Auge mit etwas stärkerer Lösung. Unmittelbar darauf entstand leichte Divergenz; der Kranke sah rechts vor dem vorgehaltenen Objecte ein zweites minder deutliches, dem linken Auge angehörend. Nach Vernarbung der Wunden wich das linke Auge sogar wieder ein wenig einwärts ab. Fleissige Übung

*) Beiträge zur Lehre vom Schielen und dessen Heilung durch den Muskelschnitt von Dr. Arlt, med. Jahrb. des österr. Staates, 1842. 1., 2., 3. Heft.

im Fernsehen behob diesen Übelstand in Kurzem. Ende Juni waren die Wunden ganz vernarbt, die Beweglichkeit und Stellung beider Augen ganz normal; nur zu lesen vermochte der Pat. noch nicht mit beiden Augen, weil ihm immer über der wahren eine Schattenzeile schwebte, welche jene zum Theil verdeckte. Ich rieth dem Kranken auf's Land zu gehen, viel in die Ferne zu schauen, und vorzugsweise das linke Auge zu üben. Anfang August fand ich eine geringe Abweichung des rechten Auges nach aussen, aber nur dann, wenn der Pat. mit dem linken deutlich sehen wollte; hingegen stellte sich das linke etwas einwärts, wenn das rechte einen feinern Gegenstand fixirte; geschah das Fixiren mit beiden Augen — was dem Pat. bei einiger Bemühung möglich — so war der Gesammteindruck weniger deutlich wegen eines über und neben, und zum Theil auch auf dem deutlichen Bilde schwebenden Schattenbildes. Die linke Pupille stand ein wenig höher, als die rechte (das Schielen hatte eigentlich nach innen — oben stattgefunden); die Augen waren nach allen Seiten frei beweglich und die Sehkraft des linken um Vieles verbessert. Anfang März 1843 notirte ich folgenden Befund.*) Im gewöhnlichen Zustande erkennt man jetzt an der relativen Stellung der Augen kein Schielen, aber man muss wenigstens einen geringen Grad supponiren, weil er doppelt sieht, und zwar erscheint das mattere, dem linken Auge angehörende Bild rechts von dem deutlichen (also Divergenz des linken Auges). Der Kranke wird aber von demselben jetzt nicht mehr belästigt, wenigstens im Arbeiten nicht mehr behindert, da er das Schattenbild nur dann wahrnimmt, wenn er seine Aufmerksamkeit darauf lenkt. Je ferner der fixirte Gegenstand liegt, und je weniger der Kranke sich bemüht, denselben genau zu sehen, desto weiter treten die beiden Bilder auseinander. Bemüht er sich, einen nahen Gegenstand, z. B. ein Wort, eine Ziffer, *genau* zu sehen, so sieht er auch doppelt, aber dann liegt das dem linken Auge angehörende Bild links von dem deutlichen (des rechten Auges). Er zeichnete mir bei diesen Versuchen Folgendes auf: $^{90}90^{90}$. Liest er die Zahl 90 so, wie er gewöhnlich zu lesen pflegt, so erscheint noch ein undeutliches 90, ein Schattenbild *rechts* — oben von dem wirklichen; beim genauern Betrachten aber erscheint es *links* — oben, und bei einem mittlern Grade von Anstrengung fällt es auf das deutliche, doch so, dass es dieses nur zum Theile deckt, indem es bloss etwas höher steht. Beim Übergange vom *gewöhnlichen* zum *aufmerksamen* Betrachten, wo also das Schattenbild von rechts nach links rückt, sehe ich — bei unveränderter Lage des Buches — die linke Pupille deutlich von aussen nach innen rücken. Das Höherstehen des matteren Bildes, seine Distanz von dem deutlichen in verticaler Richtung, ist bedeutender, wenn er aufwärts gelegene Gegenstände betrachtet, geringer, wenn er nach unten befindliche Objecte ansieht, wird also durch übermässige Contraction des M. rectus superior bewirkt. Wäre diese Complication mit Strab. sursum vergens nicht vorhanden, so müsste bei mittlerer Intention das matte Bild mit dem deutlichen congruiren, mithin die Perception mit beiden Augen minder klar und deutlich als mit dem bessern Auge allein sein. Wir sahen diess in dem vorhergehenden Falle; wenn sich die Bilder *ganz decken*, kann sie der Kranke nicht mehr als *zwei*, sondern nur als *eins* wahrnehmen."

Ein Mädchen, bei welchem in Folge acuter Bindehautblennorrhöe ein durchbohrendes, jedoch ohne Synechie wieder vernarbendes Hornhautgeschwür am rechten Auge entstanden war, fing an, mit diesem Auge auswärts zu schielen während der Zeit, als das grösstentheils vor der Pupille sitzende, flacher und rein gewordene, mithin das Gesicht nur wenig störende Geschwür allmälig vernarbte. Wer die Kranke nach vollende-

*) Vergl. Prager Vierteljahrschrift, Band IV. S. 65.

ter Vernarbung sieht, findet die Pupille bis auf einen nach innen und oben befindlichen kleinen Theil verdeckt durch eine beinahe ganz undurchsichtige Narbe, zu welcher ein Flügelfell vom innern Winkel her verläuft. Es gab demnach eine Zeit für diese Kranke, wo das Sehvermögen des rechten Auges noch nicht so zu sagen aufgehoben war, sondern noch in einem hohen Grade bestand, mithin störend auf das Gesicht des linken Auges einwirkte, und desshalb die Ablenkung desselben eine gleichsam instinctmässig herbeigeführte Abhilfe war; nachdem diese Ablenkung einige Zeit behufs des Deutlichsehens mit dem andern Auge nothwendig gewesen war, blieb sie stationär auch dann, als die Trübung intensiv geworden, mithin das Schielen nicht mehr nothwendig war. So wie in diesem, verhält es sich auch in vielen andern analogen Fällen, namentlich bei allmälig entwickelter Cataracta. Andrerseits ist es gewiss, dass Hornhauttrübungen, namentlich in früher Jugend entstanden, allmälig geringer werden und selbst verschwinden; das Schielen aber, durch dieselben eingeleitet, besteht fort, weil die Muskelcontraction einmal habituell geworden ist.

Ein Schuhmacher wurde von einem Epithelialkrebs nächst dem äussern Winkel des linken Auges durch Pasta muriatis zinci geheilt. Die äussere Hälfte des untern Lides war nun durch die Vernarbung aus- und abwärts gestülpt, die äussere Commissur nach unten — aussen abgezogen. Der früher ganz gesunde Bulbus wurde in der Folge öfters von Entzündungen befallen und die Hornhaut in ihrer ganzen Ausdehnung leicht getrübt. Nach Beseitigung der entzündlichen Zufälle wurde der Kranke aus der Anstalt entlassen, kam aber bald wieder, weil die Augen bei der Arbeit bald mit Thränen überliefen und ermüdeten. Es wurde desshalb die Tarsoraphie nach *Walther* gemacht, das Ectropium gehoben, und die Commissur schloss wieder an den Bulbus an, nur stand das obere Lid ein wenig tiefer, als das des rechten Auges. Der Mann kehrte abermals zu seiner Arbeit zurück, bemerkte aber bald, dass er, wenn er etwas genauer sehen wollte, das linke Auge zukneipen oder verbinden musste. Eine Zeit lang — wo er viel arbeiten musste, hatte er das linke Auge bei der Arbeit immer verbunden gehalten; dann aber fand er, dass diess nicht mehr nöthig sei. Als ich ihm zufällig einmal begegnete, etwa 1/4 Jahr nach der Operation, fand ich Strabismus sursum vergens oc. sin. Er hatte also unwillkürlich das Auge allmälig ein wenig aufwärts unter das obere Lid stellen gelernt, um mit dem rechten Auge allein zu sehen, und diese, zunächst nur für's Arbeiten erforderliche und erspriessliche Stellung blieb nun auch beim gewöhnlichen Sehen. Der Mann hatte niemals die Erscheinung von Doppeltsehen bemerkt und wusste nicht, dass er schiele. Ich habe ihn noch durch einige Jahre in diesem Zustande beobachtet.

Ein Candidat der Chirurgie, dem ich wegen Str. divergens oc. dextri amblyopici beiderseits den R. externus durchschnitten hatte, wurde längere Zeit als geheilt betrachtet, da er nicht schielte. Nach etwa 1/4 Jahre, wo ich ihm mehrmal auf der Gasse begegnete, fiel mir auf, dass er das rechte Auge zuzudrücken pflegte. Er sagte, er thue es, um die ihm Entgegenkommenden schon aus der Ferne zu erkennen. Genaue Untersuchung stellte heraus, dass er nicht kurzsichtig war, und dass ihn das rechte Auge auch im Erkennen naher Gegenstände, wenn sie etwas feiner waren, hinderte. Ich munterte ihn auf, sich trotzdem zu bemühen, *beide* Augen zu gebrauchen, und damit sich das rechte Auge durch Übung stärke, das linke bisweilen zu verschliessen. Doch fand ich, etwa 1/2 Jahr später, Strab. converg. des rechten, noch immer merklich schwächern Auges. Die Ablenkung nach aussen war wegen starker Rückwärtslagerung des R. externus nicht leicht möglich; des Zukneipens suchte sich der junge Mann zu enthalten:

also wurde — zur Beseitigung des störenden Eindruckes — das Auge unbewusst und unwillkürlich abgelenkt.

Strabismus muscularis. Wir wählen diesen Ausdruck nur, um damit anzudeuten, dass die Veranlassung zum Schielen nicht von fehlerhafter Beschaffenheit des Auges selbst ausgeht. Die entfernteren Ursachen sind mannigfaltig. *a*) Zunächst gehört hieher das *willkürliche oder absichtliche Schielen.* Kinder bringen diess bisweilen zu Stande zur Unterhaltung ihrer Gespielen oder aus Muthwillen, um Schielende zu verspotten. Leider werden manche davon nach öfterer Wiederholung mit unwillkürlichem Schielen gestraft. Ich kenne wenigstens zwei Fälle, wo diess ganz bestimmt der Fall war; bei beiden war das rechte Auge das continuirlich oder doch für gewöhnlich abgelenkte, in dem einen Falle ein-, in dem andern auswärts. *b*) Hieran reiht sich zunächst das *Schielen aus Nachahmung,* ohne Absicht, ohne Willenseinfluss, als eine Art Chorea minor. Ob die Einwirkung der Phantasie das Mittelglied sei, wie *Ritterich**) in seiner an positiven Thatsachen reichen Schrift über das Schielen meint, wagen wir nicht zu entscheiden. Wer die Geschichte der Chorea kennt, wird wenigstens die Zulässigkeit der Annahme dieses Momentes als Ursache des Schielens nicht in vorhinein bestreiten. *c*) Desshalb nahm ich auch keinen Anstand, der Angabe einiger Kranken, dass sie *in Folge von Schrecken oder Furcht* schielend geworden seien, Glauben zu schenken, weil auch andere Muskeln und Muskelgruppen durch solche Affecte zu regelwidrigen Actionen gebracht werden. *d*) Nicht minder schwierig zu erklären und zu constatiren ist das Entstehen des *Schielens von fehlerhafter Verwendung der Augen,* vom Sehen nach der Quaste einer Mütze, der Masche eines Häubchens, dem Perpendikel einer Wanduhr u. dgl., oder vom Zunahehalten kleiner Objecte, Spielsachen u. s. w., welche Momente namentlich von ältern Beobachtern angeführt werden. Es bleibt dabei immer zu bedenken, was *Böhm* dagegen einwendet, nämlich ob nicht zur Zeit, wo das eine oder das andere stattfand, bereits eine andere Ursache, namentlich Schwäche der Sehkraft des einen Auges bestand, und das Fixiren von Objecten nur die entfernte, die Ungleichheit der Sehkraft aber die nächste Veranlassung zur Ablenkung des Auges abgab. Was mir aber trotzdem die ältere Ansicht als haltbar erscheinen lässt, ist der Umstand, dass ich in solchen Fällen, wo diese oder ähnliche Momente beschuldigt wurden, beinahe immer das *rechte* Auge schielend fand, und dass sogar die Richtung der Ablenkung mit der Angabe der Kranken übereinstimmte. (Vergl. meinen Aufsatz über das Schielen in den österr.

*) Das Schielen und seine Heilung, Leipzig 1843.

Jahrbüchern, S. 98.) Besonders auffallend war mir, dass ein junger Mann, welcher angab, er sei in seinem 6. Jahre in Folge dessen schielend geworden, weil er immer nach der Bandage seines linken gebrochenen Unterschenkels hinabgesehen habe, mit dem rechten Auge nach innen — unten schielte, also gerade in einer Richtung, die der Angabe entsprach, obwohl der Kranke nichts davon wissen konnte, dass sein Auge nicht wie gewöhnlich nach innen, sondern zugleich nach einer äusserst seltenen Nebenrichtung abwich. Ich konnte es nun wohl auch nicht mehr als zufällig betrachten, wenn Leute nach innen und *oben* schielten, welche das Schielen vom Schauen nach der Quaste einer Mütze ableiteten. Es sind verschiedene Erklärungen versucht worden, um den Zusammenhang zwischen der Ablenkung des Auges und den Angaben der Kranken oder ihrer Eltern begreiflich zu machen (*Beer*, *Joh. Müller*, *Ritterich*). Wenn sich auch keine derselben als haltbar erwies, so war man doch desshalb noch nicht berechtigt, den Knoten zu zerhauen, um sich aller Unbequemlichkeit dadurch zu entheben, dass man die Möglichkeit der Entstehungsweise in vorhinein negirte. Die Angaben denkender Männer ohne Weiteres unter die Ammenmärchen verweisen, heisst wohl sich selbst den Weg der weitern Beobachtung und Forschung versperren, möglicherweise auch den praktischen Arzt verleiten, dass er, beim Entstehen des Übels consultirt, Umständen kein Gewicht mehr beilegt, welche am Ende doch Einfluss auf das Übel haben können. Nach meiner Meinung lässt sich die Entstehung des Schielens in Folge der obengenannten Veranlassungen mit unsern bisherigen physiologischen Kenntnissen leicht in Einklang bringen. Die Kreuzung der Sehachsen in beträchtlich seitlich von der Medianebene gelegenen Objecten kann nur mit grosser Anstrengung längere Zeit erhalten werden. Wird aber die Aufmerksamkeit lange oder oft und in kurzen Zwischenräumen auf so gelegene Objecte gerichtet, und können die Sehachsen, respective Bulbi wegen Ermüdung der Muskeln nicht mehr in der zur Kreuzung im Objecte nöthigen Richtung erhalten werden, so tritt die Kreuzung vor oder hinter dem Objecte ein, je nach dem Verhalten des Refractionszustandes und der Accommodationsorgane (für die betreffende Entfernung des Objectes), und es tritt Undeutlichsehen durch theilweises Auseinanderweichen, später selbst Doppeltsehen mit völlig getrennten Doppelbildern ein. Diese, aus ungenauer oder gar nicht erfolgender Kreuzung der Sehachsen im Objecte entstehende Functionsstörung zu beseitigen, wird das eine Auge abgelenkt, damit das andere ungestört die Betrachtung des Objectes fortsetzen könne.*)

*) Wenn ein nahes Object stark seitlich ablicgt, so wird zur Fixirung desselben auch von jedem Auge

Es tritt hier etwas Ähnliches ein, wie — nach *A. v. Gräfe's* stricter Nachweisung — bei Myopia in distans*), wo der Kurzsichtige beim Blick auf Objecte, die weit jenseits seines Fernpunktes liegen, wenn also eine scharfe Accommodation unmöglich ist, sein Auge nicht mehr für die grösste, ihm noch mögliche Ferne einrichtet, sondern für grössere Nähe, demnach bei Richtung des Blickes auf zu ferne Objecte denselben Refractionszustand annimmt, wie bei Accommodation für grosse Nähe. Ist aber diese Erklärung für stark excentrisch vom Mittelpunkte des Gesichtsfeldes gelegene Objecte richtig, dann begreifen wir auch, warum bei *Kurzsichtigkeit leicht Schielen entstehen kann*, dann nämlich, wenn die Objecte so nahe gehalten werden, dass die Kreuzung der Sehachsen im Objecte nicht so lange ausgehalten werden kann, als das Individuum es von seinen Augen fordert, mithin die Netzhautbilder nicht auf völlig correspondirenden Stellen erhalten werden können. Hierin fände denn auch die Beobachtung ihre Erklärung, *f*) dass *Kinder besonders nach schweren Krankheiten durch Anstrengung der Augen mit Lesen, Schreiben, feinen Spielsachen u. dgl. leicht schielend werden.* Wir wiederholen, dass in solchen Fällen auch Ungleichheit der Sehkraft oder der Sehweite zu Grunde liegen kann, damit man nicht meine, wir wollen die eben genannte Erklärungsweise auf alle solche Fälle angewendet wissen. Es ist eben Sache des praktischen Arztes, in jedem speciellen Falle so sicher als möglich die Ursache der Krankheit zu ermitteln, weil diess ein reeller Gewinn für die Behandlung ist, zu welcher ja auch die Prophylaxis gehört. *g*) Über die Entstehung des *Schielens in Folge von Muskellähmung* haben wir uns bereits ausgesprochen. *h*) Minder sicher gestellt ist die Entstehung desselben *aus Convulsionen*, aus tonischen oder klonischen Krämpfen eines oder mehrerer Muskeln des Augapfels, weil es in solchen Fällen immer schwer zu entscheiden sein wird, ob nicht vielmehr Paresis des (der) Antagonisten schuld sei. A priori ist wohl nichts gegen den Übergang temporärer Ablenkung in bleibende einzuwenden, zumal wenn jene länger angedauert hat oder häufig und in kurzen Zwischenräumen wiedergekehrt ist.

Ausser den genannten sind noch mehrere andere Momente als Ursachen des Schielens angenommen worden, meines Erachtens jedoch theils mit Unrecht, theils ohne genügende Gründe. Mangel, Zerreissung, normwidrige Anheftung oder Degeneration eines Muskels durch Entzündung, melanotische Ablagerung u. dgl. vermag niemals direct zu

ein anderer Grad von Spannung der Accommodationsorgane gefordert; es wäre wohl möglich, dass dieser Umstand an sich schon hinreicht, Undeutlichsehen zu bewirken, und somit auch Schielen als Abhilfe gegen die Functionsstörung einzuleiten.

*) Archiv für Ophthalmologie, Bd. II. Abth. 1. S. 158 (163—168).

Strabismus zu führen, bloss zu gehemmter Beweglichkeit des Bulbus (luscitas), welche allerdings unter besonderen Umständen (wegen Doppeltsehens) zu activer Ablenkung nach der entgegengesetzten Seite Anlass geben kann. Eben so ist Schiefstellung der Linse, wenn auch an schielenden Augen nachgewiesen, gewiss nicht als Ursache des Strabismus zu betrachten. Eher möchte sie als Folge zu betrachten sein, da es nicht unwahrscheinlich ist, dass der Bulbus durch einseitig prävalirenden Zug und Druck der Muskeln in seiner Form auf ähnliche Weise verändert wird, wie das Knochengerüst in Folge ungehöriger Muskelthätigkeit, und dann wohl auch die Linse, relativ zur Hornhaut sowohl als zum hintern Pole (der Mac. lutea), anders gelagert sein könnte. Die Schiefstellung der Linse kann übrigens aus anderen Ursachen, z. B. in Folge eines seitlichen Cornealdurchbruches, an schielenden Augen so gut vorkommen, wie an nicht schielenden, mithin als zufällige Complication. Schiefstellung der Linse kann den Kranken nicht bestimmen, eine andere Stelle, als die Macula lutea dem Objecte, das gesehen werden soll, gegenüber zu stellen. Man vergesse nicht, dass das Auge abgelenkt wird, nicht um mit demselben zu sehen, sondern um dasselbe von der Theilnahme am Sehacte des andern Auges auszuschliessen. — Gründe, welche gegen *J. Müller's* Annahme von angeborner Incongruenz der Netzhäute als Ursache des Schielens sprechen, haben wir bereits im 2. Bande S. 282 angeführt. In neuester Zeit hat *A. v. Gräfe* (Archiv B. I. Abtheil. I. S. 105) einen exact beobachteten Fall von Strabismus beschrieben, welcher allerdings geeignet erscheint, dafür zu sprechen, dass die Macula lutea vermöge primärer Bildung nicht im hintern Pole, sondern excentrisch, in specie nach innen von der Sehnerveneintrittsstelle gelegen sein könne. Wenn man aber diesen Fall mit jenen vergleicht, in welchen der Umstand, dass die relativ empfindlichste Stelle der Netzhaut einwärts vom hintern Pole liegt, offenbar als Folge des seit früher Jugend bestehenden Schielens erklärt werden muss, wie diess *Gräfe* in mehreren genau beobachteten Fällen auch selbst erklärt, so findet — meines Erachtens — doch nur ein Gradunterschied statt. Mir ist es nicht wahrscheinlich, dass ein so wichtiger Bildungsfehler, wie Ektopie der Mac. lutea, ohne alle anderweitigen Bildungsfehler vorkommen könne. Bedenken erregt es auch, dass ein solcher Fehler bloss an Einem Auge auftreten soll. Und zugegeben, die Macula lutea, mithin gewissermassen die ganze Netzhaut, habe von Geburt aus eine andere Lage, so begreifen wir die Ablenkung der geraden Augenachse, welche jetzt nicht mehr zugleich Sehachse ist, nur dann, wenn man dasselbe Gesetz für die Augenbewegungen annimmt, wie im normalen Zustande, nämlich dass das Auge mit der relativ empfindlichsten Stelle dem Objecte der Aufmerksamkeit zugelenkt werden muss. Oder soll man annehmen, die zweckmässige Bewegung der Bulbi, die bald als associirte, bald als accommodative auftritt, beruhe nicht auf der Sensibilitätsvertheilung in der Netzhaut, sondern sei schon in der Innervation der Muskeln präformirt? Wird aber das mit Ektopie der Netzhaut behaftete Auge abgelenkt, um die empfindlichste Stelle dem Objecte gegenüberzustellen, also um mit beiden Augen zu sehen, so könnte man nicht von Schielen sprechen. Und doch fand in *allen* den Fällen, die man auf Incongruenz der Netzhaut beziehen wollte, weder gleichzeitiges Fixiren mit beiden Augen, noch eine solche Stellung des betreffenden Auges statt, dass die empfindlichste Stelle dem Object gegenüber zu liegen kam, sondern das Auge wurde so gestellt, dass seine empfindlichste Stelle nicht am Sehacte des andern Auges partieipiren konnte. Es bleibt also immer noch am wahrscheinlichsten, dass eine vom hintern Pole einwärts gelegene Stelle der Netzhaut die grösste Empfindlichkeit nicht wegen primärer Bildung besass, sondern vermöge Übung durch indirectes Sehen in der oben angegebenen Weise acquirirte. Dass aber,

wenn die Mac. lutea aus was immer für einem Grunde am Sehen verhindert wird, irgend eine seitliche, namentlich eine einwärts von ihr oder selbst von der Sehnervenpapille gelegene Netzhautstelle einen staunenswerthen Grad von Empfänglichkeit acquiriren könne, sobald das Hinderniss von der ersten Jugend auf besteht, dafür kann ich besonders mit einer bereits vor 10 Jahren gemachten Beobachtung einstehen. G. E. v. W., 12 Jahre alt, auf beiden Augen an Cat. nucl. station. leidend, deren Gegenwart erst zur Zeit des Zahnens nach Convulsionen bemerkt worden war, hatte unter ganz besonderer Bemühung eines Arztes lesen und schreiben gelernt (Anfangs mit fast zollhohen Charakteren), und konnte, bevor ich die Cat. des linken Auges durch Discission operirte, selbst Buchstaben von 2‴ Höhe und entsprechender Dicke lesen, besonders mit dem rechten, mehr geübten Auge. Sie musste aber jedesmal, wenn sie etwas genau sehen wollte, das betreffende Auge stark einwärts rollen, um neben der Linsentrübung vorbei zu sehen. Desshalb konnte man eigentlich nicht sagen, sie schiele, und wenn sie eben nichts fixirte, so boten ihre Augen einen leichten Grad von Nystagmus, wenigstens nicht jene Ruhe und symmetrische Stellung dar, die wir an normalen Augen zu finden gewohnt sind. Um zu lesen musste sie die Schrift auf beinahe zwei Zoll nähern und das betreffende Auge so stark in den innern Winkel stellen, dass man annehmen musste, das Netzhautbild falle auf eine 1—1½‴ einwärts von der Sehnervenpapille gelegene Stelle. Dieses Verhältniss blieb dasselbe, als die Pupille vollkommen schwarz geworden war, und durch mehrere Jahre schien es, dass durch die Operation nichts gewonnen worden sei, indem zum genauern Sehen naher Objecte das operirte Auge immer wie früher einwärts gestellt wurde (bei Verschluss des rechten). Erst im Verlaufe mehrerer Jahre gewann die Sehkraft in der Richtung der Sehachse, und somit für das Erkennen entfernter Objecte. Convexgläser von allen möglichen Brennweiten vermochten nicht, die Schkraft zu heben, auch nicht nach methodischer Übung. Der Erfolg der Operation des linken Auges war eben nicht hinreichend, die ängstliche Mutter des Mädchens zur Operation des rechten Auges aufzumuntern. Vergl. B. II. S. 282. — Halten wir die für und wider die *Müller*'sche Hypothese zur Zeit vorliegenden Gründe einander gegenüber, so erscheint es bei aller Achtung vor den von *Gräfe* dafür aufgeführten Gründen vorläufig nicht gerechtfertigt, sie als feststehend anzunehmen, bis nicht die Autopsie (am Cadaver oder mittelst des Augenspiegels) ihr entscheidendes Wort abgegeben haben wird.

Die nächste Ursache des Schielens besteht in der excessiven Contraction eines oder zweier Muskeln. Ein gewisser Grad von Rigidität, von bleibender Verkürzung und Mangel an Ausdehnungsfähigkeit tritt erst nach langem Bestande anhaltenden Schielens ein. Die nachtheilige Wirkung dieses Zustandes wird bei inveterirten Fällen noch unterstützt und gesteigert durch das gegentheilige Verhalten der Antagonisten. Desshalb sind Fälle mit freier Beweglichkeit des Bulbus nach der entgegengesetzten Richtung ceteris paribus leichter zu heilen. — Zu berücksichtigen ist ferner der Zustand der Sehkraft und Sehweite des schielenden Auges (relativ zum andern). Wo man erwarten darf, die Sehkraft und Sehweite des schielenden Auges der des andern völlig oder doch nahezu gleich zu bringen, lässt sich viel sicherer auf Besserung oder Behebung der fehlerhaften Stellung, wo nicht auf gänz-

liche Heilung rechnen. Wo hingegen die Sehkraft bedeutend gesunken ist, und besonders da, wo nur eine einwärts vom hintern Pole gelegene Netzhautstelle noch ein leidliches Sehen vermittelt, ist höchstens auf Verbesserung der Stellung zu rechnen. — Viel kommt auch auf Verständigkeit und festen Willen des Schielenden an, wenigstens da, wo der Einfluss des Willens nicht durch optische Hindernisse oder durch *Erkrankung* der Muskeln paralysirt wird. Mit Recht bemerkt *Ritterich*, dass Mädchen, welche das Interesse für ihr Äusseres weit mehr spornt (und wohl auch ihre Erzieher), das Schielen häufiger wieder ablegen, als Knaben.

Seit *Dieffenbach's* genialer Anwendung der Myotomie auf das Auge*) ist die Heilung des Schielens durch die Durchschneidung des verkürzten Muskels eine Thatsache, glänzend gegenüber den schwierigen und so oft erfolglosen Methoden, welche die frühere Zeit diesem so arg entstellenden Übel entgegen zu setzen vermochte. Sie ist im Stande, dem Unglücklichen die richtige Stellung des Auges so zu sagen augenblicklich wiederzugeben, und meistens auch ohne weitere Bemühung zu sichern. Einen directen Einfluss auf die Sehkraft, wie man Anfangs hoffte, hat sie jedoch nicht, und ebenso wenig kann und darf sie auch heutzutage für das einzige Mittel gegen das Schielen erklärt werden, wozu es eine Zeit lang den Anschein hatte, denn nicht jeder Fall von Strabismus erheischt die Myotomie, und nicht alle Fälle, welche nicht ohne Myotomie geheilt werden können, lassen Heilung durch dieselbe zu. Dass durch ungehörige Anwendung derselben der Zustand schlimmer, statt besser gemacht werden kann, wird ihr als solcher Niemand zur Last legen.

Wo das Schielen eben im Entstehen begriffen ist, und noch nicht als continuirlich bezeichnet werden kann, lässt sich seine Etablirung bisweilen dadurch verhüten, dass man die entfernteren Ursachen beseitigt oder unschädlich macht, und auf die Willenskraft des Kranken einzuwirken sucht. Zunächst untersuche man, ob nicht etwa optische Hindernisse vorhanden seien und sich beseitigen lassen. Kann man hierüber nicht in's Klare kommen, wie so häufig bei kleinen Kindern, wenn sie keine sichtbaren Abnormitäten darbieten, und liegen nicht etwa ganz bestimmte und glaubwürdige Anschuldigungen von entfernbaren Momenten (Willkür, Nachahmung, fehlerhafter Verwendung) vor, so lasse man fleissig Acht geben, unter welchen Verhältnissen die Ablenkung auftritt oder gesteigert wird, und empfehle die Fernhaltung solcher Verhältnisse nach Möglichkeit. Je öfter das Auge in die fehler-

*) Im December 1839. Medicin. Zeitung vom Vereine für Heilkunde in Preussen. Nr. 51.

hafte Stellung geräth, und je länger es jedesmal in derselben verharrt, desto mehr droht Gefahr, dass es endlich beständig in derselben verbleibe. So oft das Kind in der fehlerhaften Stellung des Auges betreten wird, suche man es derselben zu entreissen. In manchen Fällen genügt es, das Kind einfach anzureden und zum richtigen Blick aufzumuntern, in andern muss man das Fixiren von Objecten dadurch unterbrechen, dass man mit der Hand vor dem Gesichte vorbeistreicht oder die Augen einigemal nach einander schliessen und öffnen, und dann den Blick auf andere Objecte lenken und für einen andern Horopter einrichten lässt, bei Convergenz für einen weitern, bei Divergenz für einen engern. In manchen Fällen, namentlich bei optischen Hindernissen, müssen gewisse Beschäftigungen (mit feinen Spielsachen, Lesen, Stricken u. dgl.) für eine Zeit lang ganz untersagt werden; in andern, namentlich bei Neigung zur Kurzsichtigkeit oder bei angeborener Stumpfheit der Netzhaut oder bei allgemeiner Muskelschwäche (nach schweren Krankheiten) erweist es sich nützlich, die Kinder häufig in's Freie zu bringen und überhaupt Einförmigkeit in der Beschäftigung (im Gebrauche der Augen) nach Möglichkeit zu verhüten. — Der Einfluss des Willens kann bisweilen, wie *Jurin* empfohlen hat, dadurch angeregt und zweckmässig geleitet werden, dass man das gesunde Auge durch die vorgehaltene Hand verdeckt, und den Schielenden, der nun das kranke Auge gerad stellt, anweist, dieses Auge auch nach Entfernung der Hand auf das Object zu richten. Hat er hierin einige Fertigkeit erlangt, so steht zwar das gesunde Auge fehlerhaft; manche bringen es aber doch dahin, dass sie, indem sie mit der Schärfe der Fixation nachlassen, das rasche Fliehen des einen Auges in den Winkel temperiren und dann — zunächst eine kurze Zeit — beide Augen richtig einstellen. Besonders gelingt diess, wenn nach der Muskeldurchschneidung noch ein geringer Grad von Schielen fortbesteht. Verständige Patienten nehmen diese Übungen selbst vor, mit Hilfe eines Spiegels.

Wo Ungleichheit der Sehkraft zu Grunde liegt, erweist sich der eben besprochene Vorgang häufig als ungenügend, auch wenn er gehörig durchgeführt wird, dann nämlich, wenn der schwächere Eindruck schon beim gewöhnlichen Sehen und nicht bloss beim Fixiren und genauern Betrachten von Objecten sich geltend macht. In solchen Fällen sind Versuche mit *Schielbrillen* zu empfehlen. Es sind deren 3 verschiedene Arten bekannt.

Die ältesten sind ein Paar dunkle Kapseln, nussschalenähnlich, jede in der Mitte mit einer kleinen Öffnung oder mit einer horizontalen Spalte versehen, welche an normalen

Augen gerade vor die Pupillen zu stehen kommen würden. Diese Brillen sind verworfen worden, indem man, und zwar mit Recht, behauptete, das einmal schielende Auge könne dadurch nicht gezwungen werden, seine fehlerhafte Stellung zu verlassen und durch die Öffnung durchzusehen. Vielleicht wirken sie aber auch nicht auf diese, ihnen zugemuthete Weise. Es fordert immerhin zur Vorsicht auf, wenn genaue Beobachter, wie *Ritterich*, sich für deren Wirksamkeit aus *Erfahrungsgründen* erklären. Seit der Einführung der stenopäischen Brillen von *Donders* möchte wohl die Wirkungsweise der alten Schielbrillen anders zu interpretiren sein. Es liegt wenigstens sehr nahe, anzunehmen, dass die Schielbrillen, die wesentlich doch nichts Anderes sind, als stenopäische, geeignet seien, das schielende Auge zum Mitsehen geeignet zu machen, indem sie die Differenz der Schkraft beider Augen mehr weniger ausgleichen. Es ist wenigstens auffallend, dass *Ritterich* ausdrücklich bemerkt, er habe bei Hornhauttrübungen Nutzen von Schielbrillen beobachtet. Es liesse sich aber auch denken, dass Kinder durch Schielbrillen gezwungen werden, das Schielen aufzugeben, weil sie durch dieselben gezwungen sind, das nicht schielende Auge immer in der Mitte der Lidspalte zu halten, somit alle Objecte geradeaus anzusehen, und die Schiefhaltung des Kopfes zu vermeiden. Dann würden sich diese Schielbrillen in ihrem Wirkungskreise an einige andere mechanische Vorrichtungen anschliessen, deren wir weiter unten gedenken werden, und zu denen besonders das bekannte Volksmittel gehört, die gerade Haltung des Kopfes durch eine steife Cravatte zu erzwingen. Wie dem auch sei, das steht fest, dass es verschiedene Mittel giebt, welche ganz gewiss nützlich sind, trotzdem wir nicht wissen, *wie* sie nützen. — Die zweite Art von Schielbrillen ist von *Böhm* angegeben und wenigstens in einigen Fällen mit Erfolg angewendet worden. Es wird in einem gewöhnlichen Brillengestelle vor dem schielenden schwächern Auge ein farbloses, vor dem gesunden ein mehr weniger intensiv blaues Glas getragen, um den Eindruck des gesunden Auges abzuschwächen und hiedurch Gleichheit der Eindrücke zu erzielen. „Da es sich nicht ausführen lässt," — wie *Böhm* meint — „die gesunkene Sehkraft des erkrankten Auges zur Zeit in ein gleiches Verhältniss mit der des andern Auges zu erheben, so steht es uns doch frei, in umgekehrter Weise die Sehkraft des gesunden Auges auf unschädliche Weise vorläufig in so weit herabzustimmen, dass beide Netzhäute von einem lichtgebenden Punkte wieder in *gleicher* Weise gereizt, mithin beide Bulbi einem gleichen Reflexeinflusse auf die Muskelgruppen ausgesetzt werden. Die blaue Farbe des einen Glases muss um so intensiver sein, je bedeutender der Unterschied in der Sehkraft der Augen ist, und die Objecte müssen in einem gemilderten blauen Lichte erscheinen. „Erscheinen die Gegenstände noch in demselben Grade blauer Färbung, den man dem Glase des gesunden Auges gegeben hat, so ist der Reflexeinfluss auf diesem Auge noch nicht genügend herabgestimmt, und muss eine intensivere Färbung gewählt werden, bis durch die möglich werdende Mitthätigkeit des schwächern Auges eine ungefähre Ausgleichung zur mittlern Helligkeit beider Gläser erfolgt." Erscheinen dagegen die Objecte in ihrer natürlichen Farbe, so ist das Glas zu intensiv blau, fungirt bloss das schwächere Auge, und wird das gesunde vom Sehact ausgeschlossen." — Eine dritte Art von Brillen, welche ich bei *A. v. Gräfe* nach verrichteter Schieloperation behufs der völligen Geradestellung des Bulbus mit Nutzen anwenden sah, besteht in gewöhnlichen Brillen mit Plangläsern, welche zum vierten oder dritten Theil, zur Hälfte oder zu 2 Dritteln (von der Schläfen- oder Nasenseite her) undurchsichtig gemacht werden können. Wenn Jemand mit dem linken Auge einwärts schielt, und das rechte Auge an der Nasenseite zum Theil verdeckt wird, so kann dieses die betreffende Region des Ge-

sichtsfeldes nicht mehr beherrschen, und das linke Auge wird häufiger veranlasst, für die linke Hälfte des Gesichtsfeldes zu fungiren. Zugleich wird der Kranke zur geraden Kopfhaltung gezwungen. Dieses Mittel ist meines Erachtens nicht nur bequemer, sondern auch zweckmässiger, als die von *Darwin* empfohlene künstliche Papiernase, ein senkrechter Steg auf dem Nasenrücken, welcher jedes Auge so ziemlich auf die gleichnamige Hälfte des Gesichtsfeldes anweist und das Vorherrschen des einen in dem Gebiete des andern verhindert.“ *) *Darwin's* Patient war ein fünfjähriges, äusserst fügsames und gescheidtes Kind. Es schielte einwärts, bald mit dem einen, bald mit dem andern Auge. Wenn der Gegenstand ihm auf der rechten Seite vorgehalten wurde, so sah es denselben mit dem linken Auge, und umgekehrt. Wurde ihm ein Gegenstand in gerader Richtung vorgehalten, so drehte es den Kopf ein wenig auf die eine (rechte) Seite, betrachtete ihn nur mit dem entfernteren (rechten) Auge, und schielte mit dem andern. War es endlich müde, den Gegenstand mit diesem Auge zu betrachten, so drehte es den Kopf auf die entgegengesetzte Seite (links), und betrachtete nun den Gegenstand eben so leicht mit dem andern (linken) allein. Das Kind erkannte und nannte Buchstaben in gleichen Entfernungen mit dem einen Auge so leicht, wie mit dem andern, und es liess sich überhaupt kein Unterschied zwischen beiden Augen wahrnehmen. Man betrachtete das Übel als Folge übler Gewohnheit. *Darwin* gab den Rath, eine künstliche Papiernase, einen Zoll über der natürlichen emporragend, tragen zu lassen. Das Kind fing an, statt den Kopf zu drehen, um nach seitlichen Gegenständen zu schauen, dieselben mit dem betreffenden, nicht wie früher mit dem entfernteren Auge zu fixiren. Der Heilplan wurde jedoch nicht beharrlich ausgeführt, und nach 6 Jahren fand *Darwin* den Zustand wie früher. Nun wurde eine Scheidewand von Messingblech mit schwarzer Seide überzogen, auf der Nase befestigt, mittelst Spangen, welche von der Nasenwurzel um den Kopf liefen. Sie erhob sich gegen $2^1/_2$'' hoch über der Nase. Beim Tragen derselben fand es die Patientin bald weniger unbequem, seitlich gelegene Gegenstände mit dem Auge zu betrachten, welches denselben am nächsten lag, statt dass sie früher das entferntere dazu verwendet hatte. Nachdem diese Gewohnheit durch wochenlangen Gebrauch des Instrumentes geschwächt worden war, wurden der Patientin zwei Stückchen Holz, von der Dicke eines Federkieles, ganz geschwärzt bis auf $^1/_4$'' von der Spitze aus, häufig vorgehalten, um darnach zu sehen. Das eine wurde auf die eine Seite der Extremität des Instrumentes, das andere auf die andere Seite desselben gehalten. Auf diese Weise gelang es, dass die Patientin in der nächsten Woche eine halbe Minute lang beide Sehachsen auf denselben Gegenstand richten konnte. Indem sie diese Übung vor einem Spiegel fast jede Stunde des Tages wiederholte, war sie in der 3. Woche im Stande, eine ganze Minute lang mit beiden Augen zugleich zu lesen. Nach länger fortgesetzter Übung erlangte sie die Fähigkeit, auch entferntere Objecte (bis zu 4 oder 5′) mit beiden Augen zugleich zu fixiren, weshalb *Darwin* vollständige Heilung vorhersagte.

Über die Anwendung prismatischer Gläser, von denen sich in vielen Fällen Nutzen erwarten lässt, besitze ich noch keine eigenen Erfahrungen. Vielleicht dass *Gräfe* uns bald mehr hierüber mittheilt.

Wo die Sehkraft des Auges in Folge von Unthätigkeit gesunken ist, versuche man dieselbe erst durch methodische Übung so weit als möglich zu heben, ehe man irgend ein Heilverfahren gegen das Schielen selbst einschlägt. Das gesunde Auge werde mehrmal des Tages auf

*) Makenzie l. c. S. 247.

einige Zeit wohl verschlossen, mittelst der Finger oder eines gut anliegenden Verbandes, Anfangs nur 3—4mal des Tages und auf einige Minuten, später gradatim öfter und länger. Bei hochgradiger Amblyopie gelingt es meistens nur mittelst convexer Gläser, das Auge noch zur Thätigkeit anzuregen oder doch in relativ kürzerer Zeit. Ist es gelungen, die Sehkraft völlig oder doch nahezu wieder herzustellen, dann darf man erwarten, das Schielen auf orthopädischem Wege zu beheben. Die Angabe glaubwürdiger Autoren, wie *Beer*, dass Schielen auf diese Weise geheilt worden sei, lässt sich durch Gründe a priori nicht widerlegen, und diejenigen, welche dagegen eifern, dürften bei Empfehlung orthopädischer Regeln nach verrichteter Muskeldurchschneidung wohl etwas inconsequent werden. Wenn aber auch die Beseitigung des Schielens auf diesem Wege allein nicht gelingt, so hat man durch diese Übungen gleichsam der Operation schon vorgearbeitet. Denn je mehr das Auge zum directen Sehen geeignet wurde, desto leichter kann es, der Fessel des verkürzten Muskels durch die Operation entledigt, zu den Objecten richtig eingestellt werden, weil eben die Netzhautfunction der Regulator der Muskelthätigkeit ist; und je mehr es gelungen ist, die freie Beweglichkeit des schielenden Auges *vor* der Operation wieder herzustellen, durch Übung und Kräftigung des Antagonisten, desto sicherer wird man bemessen können, bis zu welchem Grade man bei der Operation von den — später anzugebenden — Mitteln Gebrauch machen darf, das Auge nach der entgegengesetzten Seite beweglich zu machen. Die Complication des continuirlichen Schielens mit Insufficienz des Antagonisten wegen Mangel an hinreichender Übung desselben muss *vor* der Operation so viel als möglich beseitigt werden. Denn, wenn derselbe erst *nach* der Operation wieder zu voller Thätigkeit gelangt, kann seine Wirkung leicht zu beträchtlich ausfallen; das Auge steht dann nach der Operation eine Zeit lang richtig, wird aber allmälig nach der entgegengesetzten Seite abgelenkt, vielleicht nur desshalb, weil die Durchschneidung und Rücklagerung des Muskels nach der zur Zeit der Operation vorhandenen Contractionskraft des Antagonisten berechnet wurde.

Je mehr das Auge von jeder anderweitigen Abnormität als der der Ablenkung frei ist, mit desto mehr Aussicht auf günstigen Erfolg kann die Operation unternommen werden. Als völlige Heilung kann, streng genommen, nur jener Zustand bezeichnet werden, wo sowohl die associirten als die accommodativen Bewegungen wieder zur Norm zurückgeführt wurden. Diess ist im Allgemeinen nur dann möglich, wenn das früher schielende Auge unter allen Verhältnissen am Sehacte Theil

nehmen kann, und wenn es die Function des andern Auges nicht durch Lieferung eines schwächern Eindruckes stört. Wo demnach beträchtliche Differenz in der Sehkraft oder Sehweite beider Augen besteht, wird man sich häufig bloss mit Verbesserung der Stellung des Auges begnügen müssen; das Auge weicht dann unter allen Umständen in der frühern Richtung, nur in geringerem Grade ab, oder es stellt sich bei gewissen Richtungen des Blickes und Distanzen der Objecte gehörig ein, bei andern nicht. Man kann aber auch, und das bei ganz gehörig ausgeführter Operation, in solchen Fällen beträchtlich differenter Sehkraft oder Sehweite eine mehr weniger penible Verschlimmerung herbeiführen, wenn nämlich nach erfolgter richtiger Einstellung der durch das gesunde Auge zu Stande kommende Eindruck durch den des kranken geschwächt, mithin der gemeinschaftliche Sehact unerträglich wird. Unter solchen Umständen ist es als ein Glück zu betrachten, wenn der Operirte allmälig von dem Eindrucke des schwächern Auges abstrahiren lernt, ohne das Auge neuerdings zu verdrehen; aber nicht selten erfolgt letzteres, nach der frühern oder nach der entgegengesetzten Richtung, bald mit, bald ohne Doppeltsehen. Letzteres kann die Operirten Monate, Jahre lang belästigen. — Bei ungehörig verrichteter Operation bleibt die Ablenkung in der frühern Richtung zurück (Schielen), oder erfolgt gehinderte Beweglichkeit nach dieser Richtung mit beständiger oder mit temporärer, nur bei gewissen Richtungen und Distanzen hervortretender Ablenkung nach der entgegengesetzten Seite (Luscitas). — Dem Auge selbst bereitet die Operation keine Gefahr; wenn hie und da ein Fall mit Gefährdung oder Verlust des Sehvermögens oder Augapfels vorgekommen ist, so müssen ganz absonderliche Fehler von Seite des Arztes oder des Kranken vorgefallen sein. Am Ende kann selbst eine leichte Schnittwunde eines Fingers gefährlich werden, die in tausend und abermals tausend Fällen ohne alle Gefahr verläuft. Der operative Eingriff, den die Muskeldurchschneidung setzt, soll und kann jederzeit so geringfügig sein, dass die Heilung in 8—14 Tagen ohne weiteres Zuthun erfolgt.

Vor der Operation muss nebst der Sehkraft, Sehweite, Beweglichkeit der Bulbi u. s. w. auch noch der *Grad der Ablenkung* bei mittleren Distanzen ermittelt werden, um zu bestimmen, ob man die Durchschneidung auf beiden oder nur auf dem einen Auge, und in welcher Ausdehnung man dieselbe werde vorzunehmen haben. Den Grad der Ablenkung zu bestimmen, kann man sich füglich an den Stand des Hornhautrandes relativ zum innern oder äussern Augenwinkel halten, wenn die Hornhaut des andern Auges in der Mitte der Lidspalte steht

(bei gerade gehaltenem Kopfe). Im normalen Zustande kann der Hornhautrand einwärts bis zur halbmondförmigen Falte, auswärts bis zur Commissur gestellt werden. Beim Schielen, besonders beim convergirenden, kann der Rand, selbst die Hälfte der Hornhaut verborgen werden. Diese excessive Bewegbarkeit soll bis auf die Norm (nie viel darüber) beschränkt werden. Als leichte Grade kann man bei Strab. convergens jene Fälle bezeichnen, wo bei oben bezeichnetem Stande des andern Auges der Hornhautrand des schielenden höchstens 2‴ weiter einwärts steht; als mittlere Grade, wo derselbe an die halbmondförmige Falte zu stehen kommt; als höchste Grade, wo von der Hornhaut schon ein Theil verborgen ist. Zwei Linien Ablenkung nach aussen sind ohngefähr so hoch anzuschlagen wie eine Linie nach innen, wenn sich's um den Einfluss der Ablenkung auf das Operationsverfahren handelt. Bei geringerer Ablenkung ist nämlich meistens schon die unilaterale Operation hinreichend, und muss der Schnitt auf die Sehne des Muskels beschränkt werden; bei mittlern Graden ist es in der Regel besser, beide Augen zu operiren, und auch hier zunächst nur die Sehnenfasern zu durchschneiden; man kann zwar durch ausgiebige Erweiterung der Wunde (Schlitzung der T. vaginalis bulbi nach oben und unten) Geradstellung des Bulbus erzielen, doch nur für gewisse Richtungen und Distanzen, und riskirt unvollständige Beweglichkeit nach Seite des durchschnittenen Muskels oder Abweichung nach der entgegengesetzten Seite mit Doppeltsehen. Bei höhern Graden lässt sich auch diese Geradstellung durch unilaterale Operation nicht mehr erzielen, geschweige denn das Schielen beheben. Betrüge z. B., wenn bei gerader Kopfhaltung die Pupille des im Mesoropter und in der Medianebene fixirenden Auges nahezu in der Mitte der Lidspalte steht, die Abweichung des schielenden Auges, nach dem Stande des Hornhautrandes vergleichungsweise gemessen, drei Linien, so kann die Correction nur durch bilaterale Durchschneidung exact und ohne Nachtheil für die normale Beweglichkeit erzielt werden, und es darf die Stellung des erstoperirten nur um 1½, höchstens 2‴ verbessert werden, damit für das andere noch mindestens 1‴ zur Correction übrig bleibt. Es ist aber viel schwieriger, hierin zu wenig, als zu viel zu thun. Zu bewirken, dass das Auge nur um 1‴ nach der entgegengesetzten Seite gelenkt werde, erfordert vom Operateur weit grössere Dexterität, als grössere Ablenkungen herbeizuführen. Ich zweifle, dass es möglich ist, das Auge weniger als ¾‴ abzulenken. Das einzige Mittel, geringere Effecte zu erzielen, wäre vielleicht, nur einen Theil, etwa ¾ der Sehne, und nach einigen Tagen den Rest zu durchschneiden. Doch fehlen

mir hierüber Versuche. (Vom horizontalen Einschneiden der Bindehaut oder von der sogenannten subconjunctivalen Muskeldurchschneidung habe ich a priori wegen der Dehnbarkeit der Bindehaut nichts erwartet.)

Dieffenbach operirte ohngefähr auf folgende Weise. Ein hinter dem Kranken stehender Gehilfe fixirte die Lider, und zog sie besonders in dem betreffenden Winkel aus einander. Ein zur Seite stehender Gehilfe übernahm die Haltung eines spitzen Häkchens, welches der Operateur nächst dem betreffenden Hornhautrande in die Bindehaut eingesenkt hatte, um den Bulbus nach der entgegengesetzten Richtung zu fixiren. Der Operateur setzte ein zweites solches Häkchen über dem betreffenden Muskel, etwas rückwärts von dessen Insertion, in die Bindehaut ein, und durchschnitt nun mit einer nach der Schneide (rabenschnabelähnlich) gekrümmten Scheere die durch die Spannung zwischen den Häkchen entstandene, horizontal verlaufende Bindehautfalte etwas hinter der Insertionslinie des Muskels. Nach Stillung der Blutung (oder Abtupfung mittels eines Schwämmchens) umging er den Muskel mit einem bogenförmig gekrümmten stumpfen Haken (Krümmungsradius circa $2^1/_2'''$), zog den Muskel hervor, und durchschnitt ihn nun quer (von unten nach oben) mit der neben dem Haken eingeführten Scheere. — Dieser Vorgang erlitt mannigfaltige Modificationen, welche aufzuzählen höchstens historisches Interesse haben würde. Als Nachtheile kann man bezeichnen: dass zwei geübte Gehilfen nothwendig sind, dass sie leicht Ekchymosen veranlasst, dass sie beim Hervorziehen des Muskels mit dem Haken starke Schmerzen erregt, und dass der Muskel leicht zu weit von seiner Insertionsstelle durchschnitten wird. Ich beschränke mich auf die Angabe des Verfahrens, welches ich seit dem Jahre 1840 anwende, und für ebenso zweckmässig als einfach halte.

Ich lasse das (zunächst) nicht zu operirende Auge mit der Hand zuhalten oder fest verbinden, damit der Kranke das andere besser in seine Gewalt bekomme und nach der entgegengesetzten Seite richten könne. (Der leichtern Verständlichkeit wegen nehmen wir an, es sei der R. internus des linken Auges zu durchschneiden.) Während nun der Kranke ein links gelegenes Object fixirt, und der Assistent mit der linken Hand das obere, mit der rechten das untere Lid fixirt, besonders den innern Winkel bloss legend, fasse ich mit einer mittelgrossen *Blömer*'schen Pincette (in der linken Hand, mit auf- und abwärts federnden Armen) die Bindehaut höchstens 3''' vom Hornhautrande ent-

fernt*), hebe die Bindehaut etwas vom Bulbus ab, dass sie eine Falte bildet, schneide diese knapp an der Pincette (an der der Cornea zugewandten Seite) mit einer *Dieffenbach*'schen Scheere, die Convexität nach unten gerichtet, vertical ein, und erweitere die Wunde auf- und abwärts bis auf etwa 4‴ Länge. Sofort setze ich die Pincette in derselben Haltung senkrecht oder unter einem wenig spitzigen Winkel zwischen den Wundrändern vor dem bloss noch von der T. vagin. umhüllten Muskel auf die Sclera auf, gehe mit der Pincette, sie allmälig bis auf 4‴ öffnend und dabei an den Bulbus andrückend, ein wenig rückwärts, gleichsam um den Muskel aus der Wunde hervorzuholen, und fasse ihn nun wie ein Flügelfell durch Schliessen der Pincette. Unmittelbar darauf schiebe ich das untere Blatt der Scheere, welches nicht *scharf* spitzig ist, gleich einem Haken von unten zwischen der Sclera und dem Muskel bis zu dessen oberem Ende hinauf, drehe die Scheere nun so, dass beide Blätter (das eine vor, das andere hinter dem Muskel) flach am Bulbus liegen, und durchschneide somit in 1—2 Zügen den Muskel in seiner Sehne und so knapp als möglich an der Sclera. Hiemit kann die Operation — in Zeit von 1 Minute — beendet sein. Wenn man jedoch die Arme der Pincette nicht genug öffnete, oder wenn man die Scheere nicht hinter der Muskelsehne hinauf, sondern unten oder oben durch dieselbe durchführte, so sind Fasern ungetrennt geblieben, und machen noch die Einführung eines stumpfen Häkchens (halb so gross als das *Dieffenbach*'sche) nothwendig. Wo man Ursache hat, unvollständige Trennung anzunehmen, vertausche man sofort die Pincette mit diesem in Bereitschaft liegenden Häkchen, und sondire, von der Mitte der Wunde, wo die Sclera bloss liegt, knapp an dieser auf- und abwärts streifend, wo die noch zu durchschneidende Partie sitze, was man leicht an dem Widerstande erkennt, auf den das Häkchen beim Anziehen nach vorn stösst. Wo dieses der Fall ist, führe man die Scheere neben dem Häkchen wie an einer Leitungssonde ein, und durchschneide jedoch nur die Sehnenfasern, die man mit dem Häkchen hervorholt, ohne die Wunde bis in die seitliche Invagination des Muskels zu erweitern. — Ob man am rechten oder am linken Auge, im innern oder im äussern Winkel zu operiren hat, das ändert weder die Rolle der Hände, noch die Haltung der Instrumente, nur dass beim R. externus des linken und beim R. internus des rechten Auges Scheere und Pincette beim Muskelschnitte

*) Nach manchen, selbst noch in neuester Zeit erschienenen bildlichen Darstellungen der Operation möchte man glauben, der R. internus müsse nicht $2^1/_2$, höchstens 3, sondern mindestens 4‴ weit vom Hornhautrande durchschnitten werden.

sich kreuzen müssen, damit der Muskel zwischen der gefassten Stelle und der Sclera, nicht aber auf der andern Seite der Pincette (im Muskelfleische) durchschnitten werde.

Möge man aber auf diese oder eine andere Weise operiren: wesentlich ist nur das, dass der Muskel so knapp als möglich am Bulbus, also in seiner Sehne durchschnitten werde, und dass man die T. vagin. weder nach oben noch nach unten hin zu weit schlitze. Das vordere Ende des Muskels steckt in der von ihm äusserst schräg durchbohrten T. vagin. wie in einer Scheide, und hängt mit derselben so fest zusammen, dass sich der Muskel nicht aus dieser Invagination herausziehen kann. Die eben gegebene Vorschrift gründet sich auf dieses anatomische Verhalten und auf den Vorgang der Heilung der Wunde, wie man ihn theils während des Lebens, theils bei der Section von Operirten beobachtet hat. (Zu letzterer hatte ich 2mal Gelegenheit.) Die Muskelwundränder, man möge nun in dem sehnigen oder im fleischigen Theile durchschnitten haben, treten nicht mehr mit einander selbst in Verbindung, weder unmittelbar, noch durch eine Zwischenmasse, wie man in früherer Zeit meinte, sondern das hintere Stück zieht sich, so weit es eben die Verhältnisse gestatten, zurück und verwächst mit den nächst angrenzenden Gebilden, während das vordere Stück, falls ein solches sitzen geblieben, allmälig schrumpft, oder aber wuchert und nachträglich abgetragen werden muss. Den Muskel nicht knapp an der Sclera abschneiden heisst also eigentlich so viel, als vorn ein Stück von ihm excidiren, mithin den ohnehin kürzern (contrahirten) Muskel noch kürzer machen. Wird aber der Muskel knapp an der Sclera abgeschnitten, so hängt er durch die ihn hier fest umhüllende T. vagin. beiderseits (oben und unten) mit dem Bulbus zusammen, und kann sich an diesem nur so weit zurückziehen, als es eben die Dehnbarkeit der T. vagin. und die Grösse der Eröffnung derselben gestattet. Wurde die T. vagin. so weit geschlitzt, dass der darin haftende Muskel sich bis zum Aequator bulbi zurückziehen kann, und dort anheilt, so sinkt der Einfluss, den dieser Muskel fernerhin noch auf den Bulbus üben kann, ziemlich auf Null herab, trotzdem der nächste Zweck, Wiedervereinigung des vordern Muskelendes unmittelbar mit dem Bulbus, erreicht ist. — Wird aber der Muskel dort durchschnitten, wo er bereits aus der T. vagin. herausgetreten ist, so hängt er mit derselben höchstens noch durch das in die T. vagin. übergehende Perimysium zusammen, und kann nur mit diesem und dem benachbarten fettreichen Bindegewebe verwachsen. Die Folge davon ist zunächst eine mehr weniger starke Beeinträchtigung der Beweglichkeit des

Bulbus nach dieser Seite, und gibt sich bald unmittelbar nach der Operation, bald erst nach erfolgter Veranlassung kund. Ein geringerer, wenn gleich noch immer beachtenswerther Übelstand ist — nach solcher Durchschneidung des R. internus — Rückwärtsziehung der Caruncula und der halbmondförmigen Falte.

Die nächste Aufgabe der Operation, zu bewirken, dass der Muskel um ein Gewisses ($^3/_4$‴ bis $1\,^1/_2$‴) weiter rückwärts an die Sclera anheile, wird nicht erreicht, wenn auch nur einige Fasern (oben oder unten) ungetrennt blieben. Dass der Muskel vollständig getrennt sei, erkennt man häufig noch vor Anwendung der Hakensonde an dem Klaffen der Wunde bei Wendung des Auges nach der entgegengesetzten Seite. Wo die Sclera — nach Beseitigung des Blutes — mitten in der Wund rein weiss zu Tage liegt, kann man überzeugt sein, dass der Muskel völlig durchschnitten ist. Wo hingegen die Beweglichkeit nach der betreffenden Seite zu sehr beschränkt erscheint, hat man gewiss die T. vagin. zu reichlich geschlitzt.

Nach vollendeter Durchschneidung lasse man das andere Auge öffnen, um die Stellung beider Bulbi zu prüfen. Nach Durchschneidung eines R. internus wird man zunächst finden, dass der Bulbus etwas aus der Orbita vorgetreten ist. War die Ablenkung gering, so stehen vielleicht schon jetzt die Bulbi für alle Richtungen und Distanzen richtig oder doch zu Objecten, welche in Distanz von 2—3 Fuss in der Medianebene vorgehalten werden. Tritt für grössere Entfernungen noch etwas Convergenz ein, so darf man bei entsprechender Nachbehandlung völlige Heilung erwarten; tritt hingegen sichtliche Divergenz oder doch Doppeltsehen mit gekreuzten Bildern auf, so hat man zu viel gelöst, und muss von den — weiter unten angegebenen — Mitteln gegen das weitere Zurückweichen des Muskels bei der Anheilung Gebrauch machen. War die Ablenkung hochgradig, so wird, falls man mit der Trennung nicht zu freigebig war, das operirte Auge noch schielen, oder aber, falls dieses sich in der Visio directa zu behaupten vermag, das andere, nur das eine sowohl als das andere in geringerem Grade, als vordem. Diess ist's, was man in solchen Fällen eben zunächst anzustreben hatte. Denn wird nun an dem zweiten Auge die Durchschneidung dem Reste der Ablenkung (dem jetzigen Schielwinkel) entsprechend vorgenommen, so ergänzt dieser Act den ersten. Wem dieses etwa nicht glaubwürdig erscheint, der versuche es einmal, die Tenotomie bloss an dem nicht schielenden Auge vorzunehmen; bei geringen Graden von Schielen kann hiedurch allein schon Heilung bewirkt werden. — Allerdings könnte man die richtige Einstellung der Sehachsen

dadurch erzwingen, dass man an dem eben operirten Auge die Trennung der T. vagin. noch in ausgedehnterem Masse vornähme; hiedurch würde man aber eben nicht eigentliche Heilung, sondern höchstens Verbesserung des Schielens erzielen; es würde das operirte Auge höchstens für einige, niemals aber für *alle* Richtungen und Distanzen richtig eingestellt werden können. — Wenn man mit der Durchschneidung an dem 2. Auge wartet, bis am 1. feste Vernarbung eingetreten ist, so wird man meistens finden, dass entweder dieses noch einmal operirt werden muss (falls sich noch ein hoher Grade von Schielen erhalten hat), oder dass die Operation des 2. Auges sehr schwierig wird, weil sie (wenn nur noch ein geringer Rest vom Schielen geblieben) auf das Minimum der Ablösung beschränkt werden muss. Falls aber auch durch die unilaterale Operation bei höheren Graden von Schielen der Zweck rücksichtlich der Stellung der Sehachsen so weit erreicht worden ist, dass man sich damit begnügen kann, so wird doch dem kosmetischen Zwecke immer mehr weniger Eintrag gethan durch die ungleiche Lage der Bulbi, die hier immer schon auffallend hervortritt, und durch die fortbestehende Schiefhaltung des Kopfes, welche oft nur mit grosser Mühe abgelegt werden kann, während sie bei der bilateralen Operation so zu sagen durch den Operationsact selbst beseitigt wird.

Bei der völligen Gefahrlosigkeit der Operation steht der beiderseitigen Durchschneidung in *einer* Sitzung (oder wenig Tage nach einander) nichts entgegen, als die Furcht, das Einwärtsschielen in Auswärtsschielen mit Doppeltsehen zu verwandeln. Dass diesem üblen Zufalle vorgebeugt werden könne, ergibt sich wohl aus dem bereits Gesagten; dass ihm aber auch wieder abgeholfen werden könne, hat *A. v. Gräfe* durch eine Reihe glänzender Erfolge bei inveterirtem Auswärtsstehen der Bulbi nach excessiver Internusdurchschneidung dargethan. So viel ich weiss, war die Mehrzahl in diesen schlimmen Zustand nicht durch die bilaterale, sondern durch unilaterale Internusdurchschneidung versetzt worden. Das Umschlagen in luxiöse Auswärtsstellung dürfte demnach mindestens eben so oft nach unitaleraler Durchschneidung zu fürchten sein, ja noch öfter, indem man, um die Geradestellung zu erzwingen, den Muskel zu weit zurücklagern, das Auge dem Einflusse des Muskels zu viel entziehen und dasselbe somit gleichsam verstümmeln muss. Übrigens liegt der Grund des Umschlagens in Strabismus nach der entgegengesetzten Richtung in vielen Fällen gewiss nicht in fehlerhafter Verrichtung der Operation, oder doch nicht vorzüglich in dieser, sondern vielmehr darin, dass Augen operirt werden, die überhaupt durch die Operation nicht geheilt werden können, weil Complicationen (optische Hindernisse, Muskelinsufficienz) vorhanden sind, welche erst hätten beseitigt werden müssen, wenn die Operation nicht so zu sagen „auf gut Glück“ unternommen werden sollte. Es gibt Leute, welche nach vollkommen richtig verübter Operation wieder schielen müssen, wenn sie mit dem andern Auge gut sehen wollen; ist die Ablenkung nach der frühern Richtung unmöglich, so erfolgt sie nach der entgegengesetzten Seite um so leichter, je weiter der Muskel rückwärts gelagert worden war.

Die Wunde bedarf kaum einer Nachbehandlung. Zur Linderung des brennenden oder drückenden Schmerzes mag man durch einige Stunden kalte Überschläge machen lassen. Einschränkung des Kranken auf's Zimmer wird höchstens aus Rücksicht auf die Stellung der Bulbi nothwendig. Bedeutende Ekchymosen habe ich nicht mehr gesehen, seit ich in der oben beschriebenen Weise und ohne Lidhalter operire. Wenn man an der Sclera einen Stumpf zurückliess, bei Durchschneidung im Muskelfleische, so heilt die Wunde langsam, und es erheben sich dann häufig von dem Stumpfe aus Wundgranulationen, welche man zu ätzen empfohlen hat. Wenn mir dieser Zufall — wie in der ersten Zeit mehrmal — begegnete, so wartete ich, bis die Wucherung an der Basis durch die immer näher zusammenrückende Bindehaut bis auf einen dünnen Stiel eingeschnürt worden war, wo sie sich dann leicht mit einer flach gebogenen oder geraden Scheere abtragen liess. — Wichtiger ist die sogenannte orthopädische Nachbehandlung. Die Grundsätze derselben sind im Wesentlichen dieselben, wie die, welche wir der Operation vorauszuschicken empfohlen und oben angegeben haben. Wer sich die Mühe genommen, Schielende ohne Operation zu heilen, wird sich im Allgemeinen auch zu helfen wissen, wenn nach der Operation noch ein geringer Grad von Schielen zurück bleibt. Nur gegen *geringe* Reste hilft die Orthopädie in Fällen, wo sie nicht auch ohne Operation ausreichend gewesen wäre. Wo dem Erfolge der Operation nicht schon in vorhinein eine zweifelhafte Prognosis zu stellen war (wegen Complicationen, von denen oben die Rede war), und wo dieselbe richtig ausgeführt wurde, da stehen die Bulbi meistens schon unmittelbar nach der Operation richtig, und das Verhalten der Kranken muss in Bezug auf den Gebrauch der Augen in den ersten Tagen und Wochen nur so eingerichtet werden, dass die richtige Einstellung nicht durch fehlerhafte Verwendung wieder verrückt werde. Bei insufficienter Wirkung der Operation hat man empfohlen, das noch fehlerhaft stehende Auge fleissig so verwenden zu lassen, dass der Antagonist mehr in Anspruch genommen werde, die Wunde mehr klaffe, und der Muskel weiter hinten anheile. Dagegen ist nichts einzuwenden, sobald nicht zu viel verlangt, andrerseits aber auch die Sache nicht zu weit getrieben wird. Wie aber bei excessiver Wirkung der Operation das Zu-weit-zurückweichen des durchschnittenen Muskels dadurch verhindert werden soll, dass man den Kranken anweist, nach der Seite des durchschnittenen Muskels zu schauen (bei Durchschneidung des linken R. internus nach rechts), ist mir unbegreiflich. Denn hiedurch wird offenbar die Zurückziehung des abgelösten Muskels eher begünstigt (indem ja der R. in-

ternus jetzt den Bulbus einwärts rollen, mithin in erhöhte Thätigkeit gerathen muss, wie er es denn auch thut, so gut es eben seine Verbindung mit dem Bulbus noch gestattet). Will man das Zu-weit-zurückweichen des abgelösten Muskels durch Orthopädie verhüten, so muss man überhaupt jede Seitenbewegung und jeden Gebrauch sowohl für grössere als für nähere Distanzen (accommodative Bewegung) verbieten. Am ehesten, wenn überhaupt etwas, kann noch *das* helfen, dass man *beide* Augen durch einige Tage wohl verschlossen halten lässt. Bedeutendes darf man aber auch von diesem Verfahren nicht erwarten, und es wird bei offenbarer Divergenz unmittelbar nach der Operation besser sein, statt die beste Zeit zu erfolgreichem Handeln verstreichen zu lassen, lieber sogleich zu einem operativen Verfahren zu schreiten, indem man entweder das vordere Ende des abgelösten Muskels mittelst eines oder zweier Hefte an die Binde- und Scheidenhaut nächst der Cornea befestigt, oder indem man überdiess den R. externus mit möglichst geringer Wundgrösse durchschneidet. — Bei veralteter Auswärtsstellung des Bulbus hat *A. v. Gräfe* das *Guérin*'sche Verfahren, zweckmässig modificirt, mit dem besten Erfolge angewendet. Zunächst wird im innern Winkel die Bindehaut eingeschnitten, und der zu weit zurückgelagerte oder mit dem Bulbus gar nicht in directe Verbindung getretene Muskel präparirt, um ihn zur Wiedervereinigung mit der Sclera geeignet zu machen. Sodann wird der R. externus durchschnitten und der hiebei absichtlich (in der Sclera) sitzen gelassene Stumpf mit einer Fadenschlinge gefasst, um hiemit den Bulbus bis zur Wiederanheilung des R. internus genügend einwärts gelenkt zu erhalten. Nach 2—3 Tagen wird der Faden entfernt.

Augenzittern (Nystagmus bulbi).

Mit diesem Terminus pflegt man jenen Zustand der Bulbi zu bezeichnen, wo dieselben in beständiger oscillirender oder rotirender Bewegung sind, welche nicht nur unwillkürlich fortbesteht, sondern auch beim Bestreben, den Blick fest auf irgend ein Object zu heften, noch stärker in die Erscheinung tritt. Manche Augen bieten nur oscillirende Bewegungen dar, d. i. eine Reihe ganz kleiner und rascher Schwankungen oder Drehungen um eine durch den Aequator bulbi gehende Achse, demnach wohl vermittelt durch kurz auf einander folgende kleine Contractionen und Extensionen gerader Augenmuskeln, besonders des R. internus und R. externus (Nystagmus oscillatorius). An andern

bemerkt man beständig, besonders aber beim Bestreben, irgend ein Object genauer zu sehen, kleine rotirende Bewegungen um eine ohngefähr vom vordern zum hintern Pole verlaufende Achse, also wohl durch die M. obliqui vermittelt (Nyst. rotatorius), während noch andere gewissermassen ein Gemisch von beiden darbieten, doch so, dass bald das eine, bald das andere vorherrschend in die Erscheinung tritt. — Dieser Zustand ist an und für sich kein Gegenstand der Behandlung, denn er ist immer nur die Folge anderer Übel; aber seine Betrachtung ist so sehr geeignet, auf den Act des Sehens überhaupt Licht zu werfen, dass wir nicht umhin können, ihn einer etwas weitläufigeren Erörterung zu unterwerfen, als bisher geschehen ist.

Man wird diesen Zustand niemals treffen, wenn auch nur eines der beiden Augen ein vollkommenes Gesicht besitzt. Das Gesicht ist aber nicht fehlerhaft, weil Nystagmus vorhanden ist, sondern der Nystagmus ist ganz bestimmt jederzeit die Folge mangelhaften Gesichtes. Der Nystagmus wird — mit sehr wenigen Ausnahmen — nur an Individuen beobachtet, welche Fehler des Gesichtes beider Augen seit der Zeit des 1. Lebensjahres an sich tragen, Trübungen der durchsichigen Medien oder Amblyopie aus was immer für Ursachen. Wenn sich solche Zustände in späterer Zeit entwickeln, namentlich wenn beiderseitige Cataracta oder Amaurosis entsteht, so pflegen die Bulbi wohl auch häufig in Schwankungen zu gerathen; diese erfolgen jedoch bei weitem nicht so rasch und sind vielmehr dem stets unbefriedigt bleibenden Drange zu sehen zuzuschreiben. Wenn das Sehhinderniss, die Hornhauttrübung, die Cataracta bei Zeiten, ehe noch unheilbare Abstumpfung der centralen Netzhautpartie dazugetreten ist, beseitigt wurde, so schwindet der Nystagmus, und zwar auch dann, wenn die Functionsfähigkeit bis zu einem gewissen Grade auch nur auf dem einen Auge wieder hergestellt wurde.

Obwohl es bei Nystagmus schwer ist zu bestimmen, ob beide Augen zugleich richtig zu den Objecten eingestellt werden, so gibt es doch Fälle, wo wenigstens keine merkliche Ablenkung des einen Auges stattfindet. Wenn aber auch das eine Auge entschieden abgelenkt wird, so participirt es doch an den oscillirenden oder rotirenden Bewegungen des andern. Auch ein ganz erblindetes, z. B. phthisisches Auge participirt am Nystagmus des andern. In den meisten Fällen wird aber, wenn beide sehfähig sind, auch das zum Betrachten von Objecten verwendete bessere Auge nicht mit dem Netzhautcentrum dem Objecte zugewendet, sondern mit einer excentrischen Region. Der Nystagmus hindert übrigens nicht, dass sowohl associirte als accommodative Be-

wegungen auftreten, wenn auch nicht mit jener Ruhe und Stetigkeit im Fortschreiten, wie im gesunden Zustande. Vergl. B. III. S. 48.

Ich glaube nicht zu irren, wenn ich annehme, der Nystagmus erfolge im Dienste des Sehactes. Dieser kann nicht gehörig erfolgen, weil entweder ein unvollständiges, zu lichtarmes Bild entworfen wird, oder weil durch eine ausgedehnte centrale Trübung die Mac. lutea vom Sehen ausgeschlossen wird, oder wegen Blendung (durch diffuses oder reflectirtes Licht, bei durchscheinenden Trübungen, bei Chorioidealspaltung — Coloboma, bei Pigmentmangel — Albinismus) oder endlich wegen Netzhaut-, Sehnerven-, Hirnleiden — Hydrocephalus chronicus. Ist nun die Netzhaut aus was immer für einer Ursache schon in früher Jugend in ihrer Function gehindert, und zwar auf beiden Augen, ist der Eindruck, den sie dem Sensorium bringt, ungenügend, so tritt Nystagmus auf, als eine Reihe rasch auf einander folgender Reflexbewegungen, um dadurch, dass dieselbe Netzhautstelle rasch nach einander wieder von denselben Lichtstrahlen getroffen wird, ehe noch die Schwingungen von der nächst vorhergehenden Erregung verschwunden sind, den Eindruck zu potenziren. Die Schwingungen oder Rotationen erfolgen meines Erachtens rascher, als man eine Flamme im Kreise herumzudrehen im Stande ist. Vergl. B. III. S. 34. So wie ein gesundes Auge ein Object, das wegen zu geringer Erregung der Netzhaut schon jenseits der Grenze der Wahrnehmung liegt, noch wahrnehmen kann, sobald dieses in rasche Bewegung geräth, so, möchte ich sagen, erkennt das mit unvollständiger Sehkraft ausgerüstete Auge Objecte oder sieht sie doch besser, sobald dieselben rasch hinter einander demselben vorgeführt werden. Denn es ist wohl eins, ob das Object sich so bewegt oder das Auge. Desshalb, wenn ich nicht irre, tritt der Nystagmus besonders dann auf, wenn sich's darum handelt, irgend ein Object genauer zu erkennen. Gäbe es also auch ein Mittel, den Nystagmus zu heben: könnte ich nicht zugleich das Sehhinderniss beseitigen, so würde ich auch jenes Mittel unbenützt lassen.

X. Buch.

Die Augenlider, palpebrae.

A. Anatomisch-physiologische Bemerkungen.

Die constituirenden Theile der Augenlider sind: die Haut, der Kreis- oder Schliessmuskel, die beiden *Lidknorpel,* welche die *Meibom'schen Drüsen* in sich einschliessen, innen mit der *Bindehaut* überzogen sind, und durch die *obere und untere Augenlidbinde* (fascia tarso-orbitalis sup. et inf.) so wie durch das *innere und äussere Augenlidband* (ligamentum canthi seu palp. intern. et extern.) mit dem Orbitalrande des Knochengerüstes verbunden werden; längs ihres freien Randes sind die *Haarzwiebeln der Cilien* zwischen dem Schliessmuskel und dem Knorpel eingepflanzt, und in den convexen Rand des oberen Knorpels inserirt sich (mittelbar) der *Aufheber des oberen Lides*, welcher hinter der obern Augenlidbinde auf- und rückwärts verläuft (zur Spitze der Orbita). Im innern Augenwinkel liegen die *Thränenröhrchen.*

1. *Lage.* Die Haut, in der Gegend der Augenbrauen ungewöhnlich dick, und unterhalb des untern Augenhöhlenrandes besonders fettreich, ist im Bereiche der Augenhöhlenöffnung ungemein dünn (gegen die Lidränder hin wie Papier), fettlos, sehr dehnbar und mit der 2. Lage (dem Orbicularmuskel) durch ein sehr lockeres Bindegewebe verbunden; bloss an den Augenlidbändern, besonders am innern, dem sie unmittelbar aufliegt, und an den Lidrändern haftet sie fest; sonst lässt sie sich überall leicht in Falten erheben und isoliren, ist zu blutigen und serösen Infiltrationen sehr geneigt, dagegen der Entwicklung von Furunkeln und Balggeschwülsten nur noch in der Nähe des Orbitalrandes günstig. Durch zahlreiche, nur äusserst feine Schmeerdrüschen wird die Cutis der Lider nicht nur geschmeidig erhalten, sondern auch in demselben Masse, wie die Cutis überhaupt, gegen Benetzung ge-

schützt. Dass der Augenlidhaut auch die Schweisskanälchen nicht abgehen, sieht man beim Schwitzen. Die Haarbildung ist nur durch äusserst dünne und farblose Härchen vertreten, welche vom Orbitalrande gegen die Cilien hin allmälig an Zahl und Grösse abnehmen.

2. *Lage.* Der Augenlidschliessmuskel reicht als ein membranartig dünner Kreismuskel, dessen Fasern grösstentheils zu demselben Gebilde zurückkehren, von dem sie entspringen, mit seinen peripherischen Fasern oben bis unter die Augenbrauen, unten bis vor die Fossa canina, aussen etwa $^1/_2$''' über den Orbitalrand hinaus, während die innersten (kürzesten) Fasern längs der Lidränder und knapp an denselben verlaufen. Die meisten Fasern desselben entspringen vom *Ligam. palpebr. internum*, einem dichten, zelligfibrösen Bändchen, welches knapp vor der Thränensackrinne vom Stirnfortsatze des Oberkieferknochens entspringt, mit auf- und abwärts gerichteten Flächen circa 3''' lang horizontal auswärts verläuft, und an eben diesen Flächen den Muskelfasern zur Anheftungsstelle dient, während der vordere, etwas abwärts gerollte Rand mit der Cutis, der hintere dagegen mit dem Thränensacke fest zusammenhängt. Obwohl dieses Bändchen von vorn nach hinten $1^1/_2$—2''' breit ist, reichen seine Flächen doch nicht hin, die zahlreichen Muskelfasern alle aufzunehmen, sondern es inseriren sich viele derselben noch an der Leiste des Oberkieferknochens vor dem Thränensacke, während andere vom Thränenbeinkamme (hinter und besonders über dem Thränensacke) aus der Tiefe kommen, um an dem Verlaufe der mehr oberflächlich entsprungenen Theil zu nehmen. An seiner Peripherie hängt er oben mit Fasern des Musc. frontalis und Corrugator supercilliorum, unten mit dem M. zygomaticus minor und levator alae nasi et labii superioris zusammen. Die über den Orbitalrand hinausragenden Fasern liegen nicht dicht aneinander, sondern lassen Lücken zwischen sich, durch welche dichtere Bindegewebsfasern vom Corium und Panniculus adiposus der Cutis zu der Unterlage des Muskels streichen. Diese Bindegewebsfasern heften den Muskel gewissermassen an die Cutis, und vermitteln die Hereinziehung der benachbarten Cutis über den Orbitalrand, sobald die peripherischen Fasern des Kreismuskels sich stark verkürzen. Besonders zahlreich und viel straffer angezogen sind die genannten Bindegewebsfasern in der Gegend der äusseren Commissur der Lider zwischen der Cutis und den unter den Muskelfasern liegenden fibrösen Gebilden (Ligamentum palp. externum und Periosteum), so dass die zwischen ihnen durchgehenden Muskelfasern an ihrer Umbiegungsstelle vom obern zum untern Lide sich nie weit von ihrer Unterlage entfernen, also auch die Cutis, in welche sich übri-

gens manche Fasern zu inseriren scheinen, hier nie so bedeutend verschieben können, wie oben und unten. — Über der obern und untern Augenlidbinde und über dem Knorpel liegen die Muskelfasern mehr gedrängt aneinander, aber sehr dünn; erst gegen den Lidrand hin, besonders am untern Lide, liegen sie nicht nur dicht, sondern auch dicker oder mächtiger, und wurden desshalb von *Albinus* als eigener Muskel beschrieben. Diese Lage (portio minor) ist es, welche den Lidschluss zunächst bewirkt, während die peripherische (portio major) mehr die Herbeiziehung der Cutis und der Augenbrauen behufs kräftigeren Lidschlusses und stärkerer Beschattung des Auges vermittelt. Längs des Lidrandes von der äusseren Commissur bis zu den Thränenpunkten bedecken die innersten Fasern zunächst das dunkelfarbige Bindegewebe, in welchem die Haarzwiebeln der Cilien eingebettet sind, dann streichen sie quer über das verticale Anfangsstück der Thränenröhrchen, und umhüllen dann diese letzteren von drei Seiten, bloss deren Innenseite zur unmittelbaren Anlagerung der Bindehaut an dieselben frei lassend, bis diese Kanälchen kurz vor ihrer Einsenkung in den Thränensack endlich ringsum von ihnen umfangen werden.

3. *Lage.* Diese Lage, welche hauptsächlich von der obern und untern Augenlidbinde, von dem äussern und innern Augenlidbande und von den Knorpeln gebildet wird, und vermöge ihres unmittelbaren Überganges in die Beinhaut am Orbitalrande gewissermassen als Ergänzung des Knochengerüstes betrachtet werden kann, lässt sich trotz des sehr lockeren, durch äusserst dehnbares Bindegewebe vermittelten Zusammenhanges der Muskelschicht mit derselben desshalb nicht gar leicht bloss legen und als Continuum präpariren, weil die Augenlidbinde nicht straff gespannt ist und stellenweise nicht nur sehr dünn, sondern auch durchbrochen, oder doch bloss von Bindegewebe gebildet erscheint. In der Nähe des Orbitalrandes jedoch, besonders vor der Thränendrüse, und an einzelnen breiteren, sehnenartig glänzenden Streifen ist die fibröse Natur dieser Fascie nicht zu verkennen. Man kann diese Fascie gewissermassen als Fortsetzung der Beinhaut betrachten, indem man sich vorstellt, die Beinhaut steige vom Orbitalrande herab, um den Knorpel an seiner Aussenfläche als Perichondrium zu überziehen, schlage sich auf dessen Innenfläche um, und streiche dann, mit dem absteigenden Blatte verschmolzen, wieder aufwärts, jedoch nicht um wieder zum Orbitalrande zurückzukehren, sondern um zur Fascia s. tunica vaginalis bulbi zu gelangen. Über dem Orbital- oder convexen Rande des Tarsus trennt sich nämlich von der in Rede stehenden Augenlidfascie eine zellig-fibröse Membran als Unterlage der Conjunctiva palp. ab, schlägt

sich mit derselben auf den Bulbus und verschmilzt hier mit der T. vaginalis. Nebstdem aber geht von der Innenfläche der Augenlidfascie, wo hinter ihr die Thränendrüse liegt, ein Ausläufer ab, welcher sich zwischen die obere und untere Thränendrüse einschiebt, und erstere stützt, indem er sich hinter ihr in die Periorbita inserirt. In der Mitte des oberen Lides, wo sich der M. levator palp. super. in die Augenlidfascie mit einer gegen $^1/_2$″ breiten dünnen Sehne inserirt, schickt sie einen ziemlich starken, zellig-fibrösen Überzug für diesen Muskel ab, so wie sie endlich weiter einwärts (gegen die Nase) durch eine solche Fortsetzung mit der Scheide zusammenhängt, welche die Sehne des M. obl. super. umhüllt. Im Bereiche des untern Lides verhält sie sich zur Bindehaut und T. vagin. bulbi so, wie oben; unter ihren äussern drei Viertheilen birgt sie bloss Orbitalfett, gegen den Thränensack her aber bedeckt sie unmittelbar den Ursprung des M. obl. inferior, und dann die äussere (kleinere) Hälfte des Thränensackes, mit dessen fibrösem Überzuge sie einwärts einer schräg aufsteigenden Linie verschmilzt, welche vom Ansatzpunkte des innern Randes des Obl. inf. bis zum Ligam. palp. internum aufsteigt. — Sowohl hinter dem bereits beschriebenen inneren Augenlidbande als auch hinter dem etwas dichteren, zellig-fibrösen Gewebe, welches als Continuum der genannten Fascie zwischen den äussern Enden der Lidknorpel und dem benachbarten Theile des Orbitalknochenrandes ausgespannt ist, und das äussere Augenlidband genannt wird, befindet sich eine ziemlich mächtige Lage dichten und fettlosen Bindegewebes, welches zur Befestigung des genannten Fasciengerüstes an das Skelett bestimmt zu sein scheint, ohne die Beweglichkeit des von demselben getragenen Bulbus zu beeinträchtigen.

Die Knorpel können füglich als elastisch-biegsame Träger der Meibomschen Drüsen betrachtet werden, indem gerade nur so viel Bandfaserknorpelmasse vorhanden zu sein scheint, als zum Binden dieser Drüsen erforderlich ist. In der Mitte ist der obere 4‴ ($3^1/_2$—$4^1/_2$), der untere 2‴ breit. Ihre Länge beträgt mehr als 1″. Gegen die Schläfe hin enden sie mehr zugespitzt; unmittelbar an ihr inneres, quer abgestutztes Ende legt sich das Anfangsstück eines jeden Thränenröhrchens. Die Acini der *Meibom*'schen Drüsen, mitten in der Knorpelsubstanz eingebettet, daher an der Aussenfläche (nach Beseitigung der Cutis und des Muskels) so gut wie an der Innenfläche durch die (beinahe durchsichtige) Bindehaut als gelbliche Körnchen sichtbar, sind reihenweise von oben nach unten um je einen Ausführungsgang gruppirt. Die Ausführungsgänge münden in einer Reihe neben einander am Lidrande, welche der innern scharfen Kante desselben näher liegt, als der äussern

stumpfen, und theils durch die blosse Ansicht, theils durch Ausquetschen des wasserhellen flüssigen, doch fettigen Secretes leicht erkannt werden kann. Fest oder talgähnlich wird das Secret dieser Drüsen nur durch Vertrocknen an der Luft oder nach langer (krankhafter) Zurückhaltung im Ausführungsgange. Die Linie, in welcher die Mündungen der Meibomschen Drüsen liegen, ist zugleich die Marke zwischen Cutis und Conjunctiva. Die Follikel sowohl als die Ausführungsgänge sind mit Pflasterepithelium ausgekleidet.

Der Lidrand zeigt sowohl an dem untern als an dem obern Lide deutlich eine innere scharfe, vom Knorpel gebildete, und eine äussere mehr stumpfe von der Cutis gebildete Kante, aus welcher die *Wimpern* in einer Reihe längs derselben, doch nicht einzeln, sondern immer zu mehreren über einander stehend (besonders am obern Lide) hervorsprossen. Sind die Lider geschlossen, so berühren sie sich mit ihren linearen Randflächen (zwischen der äussern und innern Kante) vollkommen, ohne zwischen sich und dem Bulbus einen Raum (dreikantigen Kanal, Thränenbach) übrig zu lassen, wie ich nach Durchschnitten an gefrornen Köpfen mit Bestimmtheit behaupten darf. Die Zwiebeln der Wimperhaare liegen am obern Lide etwa 1‴, am untern ³/₄‴ tief (von der Randfläche des Lides an gerechnet) in einem etwas dunkelfarbigen Bindegewebe eingebettet, zwischen dem Knorpel und den Schliessmuskelfasern, daher das Lid, so weit die Cilien hineinreichen, auch etwas dicker ist, als höher oben (respect. tiefer unten). An den Zwiebeln befinden sich zahlreiche Talgdrüschen.

4. *Lage.* Der *Aufheber des obern Augenlides* (M. levator palp. super.) entspringt am obern Umfange des Schnervenloches, hängt Anfangs noch mit dem M. r. internus und r. superior zusammen, trennt sich von letzterem, den er in seinem Laufe nach vorn von obenher bedeckt, erst in der Gegend des Bulbus, und breitet sich dann, ringsum von einem ziemlich mächtigen Fettlager eingehüllt, fächerartig aus, und verliert sich mit einer dünnen breiten Sehne in die oben beschriebene Augenlidfascie, welche somit seine Verbindung mit dem Lidknorpel vermittelt. Er steht demnach mittelst dieser Fascie auch mit den obgenannten Ausläufern derselben in Verbindung.

Ihre *Arterien* erhalten die Lider theils von der Carotis interna (vorzüglich von der Nasenseite her) durch die *Art. ophthalmica* mittelst der Art. supraorbitalis, palpebralis (interna), frontalis und lacrymalis, theils von der Carotis externa (vorzüglich von aussen und unten her) durch die *Art. maxillaris externa s. facialis* mittelst der Art. angularis, durch die *Art. temporalis* (superficialis) mittelst der Art. transversa faciei

und zygomatico-orbitalis (s. supraorbitalis externa), endlich durch die *Art. maxillaris externa* mittelst des Ram. temporalis profundus und der Art. infraorbitalis. So wie an der Iris kann man auch an den Lidern einen äussern grössern und innern kleinern Gefässkranz unterscheiden, gebildet durch directe und anastomosirende Zweige der genannten Arterien. Der grössere entspricht der Lage nach ohngefähr dem Orbitalrande, und ist besonders oben (unter den Augenbrauen) deutlich als Kranz ausgesprochen; der kleinere schlingt sich nahe um die Lidspalte, verläuft dem Lidrande parallel und nur 1—1½‴ davon entfernt, mithin nächst dem Haarzwiebelboden zwischen dem Tarsus und M. orbicularis. Vom innern Winkel her wird er durch zwei Endäste der Art. ophthalmica gebildet. Da, wo die Art. ophthalmica unterhalb der Trochlea aus der Orbita heraustritt, sendet sie die Art. palpebr. interna seu tarsea superior ab, welche alsbald den genannten Verlauf nimmt, während der zweite Ast, die Art. palp. interna seu tarsea inferior erst unter dem innern Theile des Ligam. palp. internum abwärts dringen muss, um an den Lidrand zu gelangen. Diesen beiden Ästen kommen vom äussern Winkel her verschiedene Zweige entgegen, vorzüglich aber zwei Endzweige der Art. lacrymalis als Art. palp. externa s. tarsea superior und inferior, und schliessen den ziemlich spitzigen Bogen etwa 2‴ jenseits der äussern Commissur (dem dünnen Hautbändchen zwischen den Lidknorpeln). — Die *Venen* der Augenlider, flacher und grösstentheils unmittelbar unter der Haut gelegen, und in ihrem Verlaufe den Muskelfasern viel weniger als die Arterien entsprechend, treten erst gegen den Orbitalrand hin in grössere Äste zusammen, welche bereits unter der Fascie liegen und daselbst eine Art Kranz bilden, aus welchem ihr Blut theils in die Tiefe zur Vena ophthalmica fliesst, welche im innern Augenwinkel beginnt und durch die obere Augenhöhlenspalte zum Sinus cavernosus führt, theils zur *Vena facialis* mittelst der *Vena supraorbitalis* (längs des Augenbrauenrunzlers), der *Vena angularis* (die mit der ophthalmica anastomosirt), *Vena temporalis superficialis, transversa faciei* und anderer kleineren Zweige. — Die *Saugadern* folgen dem Verlaufe der Venenstämme.

Mit *sensitiven Nervenfasern* werden die Lider sehr reichlich versehen vom 1. und 2. Aste des Trigeminus, mit *motorischen* der Aufheber des obern Lides vom Oculomotorius, der Schliessmuskel vom Facialis; mit den Gefässen verbreiten sich Fasern vom Sympathicus.

Die Augenlider dienen den Augen nicht bloss zum Schutze gegen fremde Körper, grelles Licht, grosse Hitze oder Kälte u. dgl., sie stehen auch zur Secretion, Vertheilung und Fortschaffung der Thränen in naher

Beziehung, und vermögen selbst den Sehact direct zu beeinflussen, theils durch Temperirung des Lichtes, theils durch Druck auf den Bulbus. So lange der Bulbus nicht so weit in die Orbita zurücksinkt, dass eine gerade Linie, vom äussern Orbitalrande bis zur Anheftungsstelle des innern Augenlidbandes am Oberkieferknochen gezogen, durch oder gar über die Cornea hinwegstreicht — und ein so starkes Zurücksinken kommt wohl nur bei äusserster Abmagerung vor — so lange muss auch der Musc. orbicularis mit seiner innern Portion gewölbt (die Convexität nach vorn gerichtet) über den Bulbus verlaufen. Demnach schmiegen sich die Lider stets an den Bulbus an, und kann niemals Luft zwischen ein Lid und den Bulbus eindringen, ausser bei sehr tiefliegenden Augen während rascher Lidbewegungen, was dann ein klackendes oder quatschendes Geräusch (Schotengeräusch) erzeugt. Da nun der höchste Punkt des Augapfels höher (weiter vorn) liegt, als die fixen Punkte des Orbicularis, und demnach die Lider beim Schlusse durch den Orbicularis am Bulbus aufsteigen müssen, so erhellt, dass, wenn ein Lid aus was immer für einer Ursache umgestülpt ist, die Umstülpung bei jeder stärkern Contraction des Schliessmuskels stärker hervortreten müsse. — Zurückdrücken kann der Schliessmuskel den Bulbus nur bei geschlossenen Lidern und excessiver Contraction; eine Compression (Formveränderung) des Bulbus kann hiebei wahrscheinlich nicht stattfinden, weil das retrobulbäre Fettgewebe compressibel ist. Wenn aber der Bulbus bei offener Lidspalte abwärts gerichtet ist, kann der Orbicularis allem Anscheine nach wohl mittelst des obern Lides auf den Bulbus so drücken, dass derselbe in der Sehachse etwas verlängert wird. Vergl. oben über Weitsichtigkeit. — Zu bemerken ist, dass wir willkürlich und je nach Bedürfniss bald die Portio major, bald die Port. minor s. interna vorzugsweise in Wirksamkeit treten lassen können, indem wir bei relativ geringer Contraction des Musc. Albini die Stirn-, Schläfen- und Wangenhaut stark hereinziehen, oder aber gewissermassen nur den M. Albini wirken lassen. Wollen wir ein Auge allein schliessen, so ist diess wohl immer nur mittelst der Portio major und minor zugleich möglich. Zu bemerken ist ferner, dass wir, wenn wir bei Fixirung eines Gegenstandes die Lidspalte verengern wollen, nur das untere Lid hinaufziehen, dass wir diess wenigstens thun können, ohne den Stand des obern Lides merklich zu ändern. Es ist also bis zu einem gewissen Grade eine selbstständige und isolirte Bewegung des untern Lides gestattet. — Die Hebung des obern Lides wird durch den vom N. oculomotorius versehenen Augenlidheber vermittelt; zur Senkung des untern Lides ist kein eigener Mus-

kel vorhanden. Die Hebung des obern und die Senkung des untern Lides ist aber bis zu einem gewissen Grade auch vom M. rectus superior und inferior abhängig. Sobald der M. orbicularis nicht entgegenwirkt, muss bei Abwärtsrollung der Hornhaut durch den R. inferior auch das untere Lid abwärts gezogen werden, weil die Tunica vaginalis bulbi durch die unter der Lidbindehaut fortgehende Fascie mit der Fascia tarso-orbitalis in Verbindung steht. Auf gleiche Weise, nur in geringerem Grade, muss auch das obere Lid schon vermöge dieses Zusammenhanges der Fascien etwas gehoben werden, sobald der R. superior die Pupille aufwärts rollt, und auch das untere Lid folgt dem Zuge dieses Muskels. Desshalb kann die Stellung des Bulbus nur bei gelindem Wechsel zwischen Öffnung und Schliessung der Lidspalte ruhig bleiben, hat jeder starke Lidschlag auch momentane Bewegung des Augapfels zur Folge. — Da ferner die Augenlidbinde auch mit jener Fascie, welche die Thränendrüse stützt, in continuirlichem Zusammenhange steht, so wirkt der Lidschlag in ähnlicher Weise bethätigend auf die Thränensecretion ein, wie die Thätigkeit der Kaumuskeln auf die Speichelsecretion. Auf den durch die Thätigkeit des Schliessmuskels in Gang gesetzten und erhaltenen Mechanismus der Fortleitung der Thränen können wir erst im nächsten Buche eingehen, und begnügen uns vorläufig nur mit der Bemerkung, dass insufficiente oder aufgehobene Action des M. orbicularis jederzeit Thränenträufeln — von gehinderter Ableitung der Thränen — im Gefolge hat. — Wenn bei Ectropium von Substanzverlust der Cutis die Fascia tarso-orbitalis unversehrt ist, so ist Heilung viel leichter möglich, als wenn wegen Zerstörung und Verschrumpfung dieser Fascie der convexe Rand des Knorpels gegen den Orbitalrand gezogen oder gar mit demselben verwachsen ist. — Wenn excessive Contraction des Orbicularis durch längere Zeit besteht oder häufig nach einander erfolgt, so wird der Rückfluss des Blutes aus den Hautvenen behindert; die Folgen davon sind: Austritt von Serum (Ödem) und Erweiterung der Venen (oder beides). Daher findet man bisweilen schon nach anhaltendem Weinen die Lidränder etwas angelaufen. — Das Überfliessen der Thränen wird bis zu einem gewissen Grade verhindert durch die Beölung des Lidrandes mittelst der Meimbomschen Drüsen. Wo deren Mündungen obliterirt oder durch ein operatives Verfahren zerstört sind, leiden die Kranken häufig an Excoriationen der Lidränder. Ob sich die Thränen mit dem Secrete der Meibomschen Drüsen mischen, ist meines Wissens noch unerwiesen. — Indem die Fasern des Schliessmuskels bis zur äussern Kante des Lidrandes reichen, würden sie die unter ihnen liegenden

Wimpern gegen den Bulbus drücken, wenn nicht die innere scharfe, vom Knorpel gebildete Kante eine stützende Unterlage gewährte; wo demnach diese Kante abgeflacht ist, erhalten die Cilien eine einwärts gekehrte Richtung. — Wenn bei Personen, deren Bulbi von Natur aus eine mehr flache Lage hatten, Abmagerung, Zurücksinken der Bulbi und Runzelung der Haut eintritt, so sind die Lider (von einem Winkel zum andern) relativ zu lang und können sich längs der Ränder nicht mehr genau an den Bulbus anschmiegen, besonders in der innern Hälfte; die Bindehaut der Lider, nicht für den Contact mit der Luft geschaffen, erleidet zunächst vom Lidrande aus dieselben Veränderungen, wie aus ihren Höhlen vorgefallene Schleimhäute (Vagina, Rectum) und wird eben desshalb und wegen Verlängerung des Lidrandes auswärts gestülpt, während in andern Fällen unter den gleichen mechanischen Verhältnissen heftigere Contractionen des M. orbicularis, durch Reizung der Bindehaut oder des Bulbus (fremde Körper, Verwundungen, Entzündungen) angeregt, zu Einwärtsstülpung des verlängerten Lidrandes führen. Diese Verhältnisse machen sich jedoch nur an dem untern Lide geltend. — Soll dem Streben des M. orbicularis und corrugator superciliorum entgegengewirkt, das obere Lid behufs einer Operation am Bulbus mit den Fingern fixirt werden, so muss, da der Muskelzug nach *unten* und *einwärts* geht, der Gegenzug die Richtung nach *oben* und *einwärts* nehmen. Vergl. Bd. II. S. 305. — Sind in der Gegend der Augenlider Einschnitte zu machen oder Hautstücke auszuschneiden, so macht es schon die Kosmetik wünschenswerth, sich wo möglich nach dem Verlaufe der Muskelfasern zu halten.

*B. Krankheiten der Augenlider.**)

I. Entzündliche Zustände.

1. Die *phlegmonöse und erysipelatöse Hautentzündung* kommt selten auf die Lider allein beschränkt vor, und bietet, auch wenn dieses der Fall ist, keine Besonderheiten dar. Man hat eben nur Acht zu geben, dass man die entzündlichen Erscheinungen nicht auf eine blosse Hautaffection bezieht, wo dieselben durch anderweitige Affectionen (Thränensackentzündung, Bindehautblennorrhöe, Gerstenkorn, heftige

*) Dasjenige, was sich bei Kenntniss der Anatomie schon nach den allgemeinen medicinisch-chirurgischen Grundsätzen erkennen und behandeln lässt, z. B. Verletzungen, Verbrühungen, Rothlauf der Lider u. s. w., glaube ich hier füglich übergehen zu dürfen.

Chorioiditis u. dgl.) bedingt sind. Ist Eiterung eingetreten, so mache man Incisionen nach dem Verlaufe der Fasern des Schliessmuskels, bevor es noch zu Eitersenkung oder ausgebreiteter Zerstörung der Cutis gekommen ist. — Nach Erysipel bleibt besonders bei scrofulösen Individuen gern eine blasse, schmerzlose, *pastöse Anschwellung der Lider* zurück, bisweilen so bedeutend, dass die Lidspalte kaum geöffnet werden kann. Einreibungen von Jodkaliumsalbe, besonders aber Aufstreichen von Jodtinctur erwiesen sich — bei allgemeiner Behandlung — als die wirksamsten Mittel gegen dieses lästige und hartnäckige Übel.

2. *Furunkeln* entwickeln sich, so viel ich bis jetzt beobachten konnte, nur in der Gegend des Orbitalrandes, namentlich unterhalb der Augenbrauen, und bieten nichts Besonderes dar. Man hat sich nur zu hüten, dass man diese umschriebene Entzündung, die sehr bald zugespitzt erscheint und an der Spitze einen gelben Punkt wahrnehmen lässt, nicht mit umschriebener Hautentzündung als Folge von Periostitis und Caries verwechselt, welche besonders in der äussern Hälfte des Orbitalrandes gern ihren Sitz aufschlägt. Auch hier erfordert die Gefahr der Eitersenkung bei Zeiten eine hinreichend ausgiebige Incision. *Carbunkeln* an den Lidern sah *Carron du Villards* nach der Aufnahme deletärer Stoffe in die Hautfollikel entstehen.

3. Grosse Ähnlichkeit mit der eben besprochenen Form bieten *umschriebene Entzündungen des Unterhautzellgewebes* dar, welche besonders in der Nähe des obern Augenhöhlenrandes vorkommen und bedeutende Schwellung des ganzen Lides verursachen. Ich sah diese Form bis jetzt nur bei jungen Leuten. Meistens bildet sich sehr bald über der zuerst infiltrirten Stelle ein gelber Fleck, wo der massenhaft angesammelte Eiter durchscheint. Näher gegen den Lidrand hin oder in der Gegend der Commissuren führt die Entzündung des subcutanen Bindegewebes nur zu kleinen oberflächlichen Eiterherden ohne beträchtliche Infiltration der Umgebung. Einfache Incision reicht hin, dem Processe ein Ende zu machen.

4. Als *Entzündung der Meibomschen Drüsen* fassen wir die unter dem Namen *Gersten-* und *Hagelkorn* (Hordeolum et Chalazion) bekannte Affection der Lider auf. — Das *Gerstenkorn* wird seit *Himly* gewöhnlich als Furunkel des Lides betrachtet. Wenn man jedoch Gelegenheit hat, diese Affection vom ersten Beginn an zu beobachten, so überzeugt man sich bald, dass dieselbe nicht von der Cutis ausgeht, und noch weniger von einem Hautfollikel, wie der Furunkel, sondern dass die Cutis erst consecutiv ergriffen wird, in Folge von Ablagerung

eines umschriebenen Exsudates am Knorpel selbst, welches im Allgemeinen um so früher schmilzt, je rascher die Setzung desselben erfolgte, und je näher die Cutis demselben liegt. Das Gerstenkorn sowohl als das Hagelkorn kommt jederzeit nur im Bereiche oder zunächst des Knorpels vor. Erfolgt die Exsudatablagerung in der *äussern* Fläche des Knorpels nahe am Lidrande oder nächst der äussern oder innern Commissur, und in kurzer Zeit, so verräth sie sich zunächst durch leichte Röthe und ödematöse Schwellung der darüber liegenden Cutis, begleitet von um so heftigeren stechenden oder drückenden Schmerzen, Thränenfluss und Lichtscheu, je weniger die Cutis wegen Raschheit der Ablagerung oder wegen Fixirung an den Knorpel und das Augenlidband nachgeben kann. Längs des Lidrandes, wo die Cutis am dünnsten ist und am wenigsten ausweichen kann, wird demnach die über dem Exsudate liegende Partie sehr bald hoch- und dunkelroth, dann in der Mitte gelb, zugespitzt und in 3—5 Tagen durchbrochen; in der Gegend der Augenlidbänder dagegen, wo die Cutis dicker und minder straff angeheftet ist, kommt es erst nach stärkerem Ödem der Umgebung und unter heftigen Schmerzen zum Durchbruche der Cutis und Entleerung des Abscesses (ohne Pfropf, und ohne bleibend sichtbare Narbe wie beim Furunkel). Mitunter erfolgt auch Resorption ohne Entstehung eines gelben Punktes. Man kann dann eben nur durch Betasten mit dem Finger an der Empfindlichkeit und Härte einer umschriebenen Stelle erkennen, woher die Zufälle stammen. Dasselbe ist der Fall, wenn die Ablagerung des Exsudates höher oben (respective unten) oder an der *Innenfläche* des (obern) Lides stattfand, und entweder Resorption, oder aber Durchbruch durch die Bindehaut erfolgt. Dann pflegt die Affection scheinbar an Wichtigkeit noch dadurch zu gewinnen, dass wohl auch Ödem der Conj. bulbi dazu kommt, wenn das Exsudat rasch in Schmelzung geräth. Beim Furunkel ist die Stelle (der Follikel), von welcher die Affection ausgeht, gleich beim Beginn der Zufälle an der Haut sichtbar, und bleibt es bis zur Ausstossung durch Eiterung.

Nicht selten kommt es nicht zum Durchbruche, weder nach aussen, noch nach innen, und auch nicht zu baldiger Resorption. Diess geschieht in einigen Fällen wahrscheinlich desshalb, weil die Setzung des Exsudates allmälig und ohne beträchtliche Erweichung und seröse Durchfeuchtung der Umgebung erfolgt und zunimmt; in andern Fällen scheint die Nachgiebigkeit der das Infiltrat bedeckenden Gebilde die Ursache zu sein, dass weder heftige Schmerzen noch bedeutende Schwellung auftreten, Muskel und Cutis darüber bloss verdrängt, nicht aber durchbohrt werden. Diess ist der Fall, wenn die Infiltration etwas weiter

vom Lidrande entfernt oder nächst dem convexen Knorpelrande stattfindet. Hier werden die Muskelfasern erst dann auseinander gedrängt und die Cutis darüber geröthet und gespannt, wenn die Geschwulst die Grösse einer halben Zuckererbse oder Haselnuss erreicht hat. Nur wenn das Infiltrat nicht über 2‴ weit vom Lidrande sein Centrum hat und eine beträchtliche Grösse erlangt, geschieht es bisweilen nach langem Bestande, dass die darüber gespannte und dunkelroth gewordene Haut an der erhabensten Stelle verschwärt. Dieser Ausgang, der übrigens nicht nothwendig völlige Entleerung oder Resorption des Infiltrates zur Folge hat, kann auch durch Auflegen von Pflastern oder Kataplasmen herbeigeführt werden. Diess sind die sogenannten *Hagelkörner*. Wir halten sie nach der Ansicht der meisten Beobachter, wenn auch nicht für verhärtete, so doch für solche Gerstenkörner, welche weder durch Resorption, noch durch Eiterung und Ausstossung bald beseitigt wurden. Andere haben sie für Balggeschwülste oder für ein Product chronischer Entzündung des Lidknorpels erklärt.

Ganz analog ist der Process, wenn die Entzündung von *Meibom*'schen Follikeln ausgeht, welche an der Innenfläche des Knorpels und nahe an der Bindehaut liegen. Der Ausgangspunkt liegt hier wegen der Durchsichtigkeit der Bindehaut klar zu Tage. Auch hier tritt der doppelte Fall ein, dass entweder rasche Ablagerung, Eiterung und Entleerung oder aber allmälige Ausscheidung und Anhäufung von Exsudat mit Verdrängung und Wucherung der Bindehaut erfolgt. Letzteres findet besonders dann statt, wenn der Sitz der Exsudation an oder unweit von dem Lidrande ist. Bei Untersuchung des schmerzhaften, lichtscheuen und häufig thränenden Auges findet man, dass hinter einer Stelle, wo der Lidrand etwas röther und wohl auch dicker erscheint, ein Follikel oder ein Ausführungsgang mit Eiter gefüllt ist, falls man die Affection nicht schon zeitig zu Gesicht bekommt, wo bloss Röthe und Schwellung der afficirten Stelle zu sehen ist. Später sieht man wohl auch die Ausmündungsstelle des betroffenen Drüsenstranges als weissen Punkt an der dunkelrothen und geschwellten Stelle des Lidrandes. Man kann dann der Affection rasch ein Ende machen, indem man, scheinbar noch untersuchend, den Lidrand zwischen die Daumen bringt, und den Eiter aus dem Ausführungsgange ausdrückt. Liegt der Eiterherd weiter hinter dem Lidrande, so incidire man die ihn bedeckende Bindehaut. — In andern Fällen kommt es nicht zur Eiterung oder doch nicht zur Beendigung des Processes trotz theilweiser eitriger Schmelzung, sondern es wird die Bindehaut an der betreffenden Stelle allmälig emporgehoben, wohl auch verdickt, und es bildet sich, wenig-

stens am Lidrande, eine dem äussern Hagelkorn ganz analoge Erscheinung. Es erhebt sich nämlich von der innern Lidkante eine dunkelrothe Geschwulst oder Excrescenz, welche an der innern (dem Bulbus zugewendeten Fläche) platt, an der in die Lidspalte hereinragenden Seite etwas gewölbt, und an dem convexen Rande dazwischen scharfkantig ist. Trägt man eine solche Excrescenz mit einer Scheere ab, was im Allgemeinen das beste Mittel zu ihrer Beseitigung ist, so erhält man eine ähnliche Masse als Inhalt derselben, wie wenn man die als Chalazien bekannten Geschwülste untersucht. Hinter solchen Excrescenzen findet man dann den entsprechenden Drüsenstrang noch von gerötheter und geschwellter Bindehaut bedeckt, oder schiefergrau, später obliterirt. Überhaupt findet man bei Individuen, welche an äussern oder innern Gersten- oder Hagelkörnern gelitten haben, selten einmal alle Meibomschen Drüsen normal. Eine häufige Folge solcher Exsudationen sind die an der Innenfläche des Tarsus sitzenden Kalkconcremente, welche man wohl auch als Thränensteine beschrieben hat, oder noch immer für Product eingedickten Drüsenschmeeres hält. Sie sind an der Innenfläche dasselbe, was die verkalkten Chalazien an der Aussenfläche.

Balggeschwülste habe ich wohl ziemlich oft über oder nächst dem Orbitalrande, niemals aber im Bereiche der Lidknorpel gefunden. Die Geschwülste, welche von jeher Chalazien genannt wurden, kommen aber immer nur im Bereiche des Tarsus vor. Sie sitzen jederzeit mit breiter Basis (wie eine halbirte Kugel) fest auf dem Knorpel, und lassen sich nur mit diesem zugleich verschieben. Sie zeigen nie eine besondere, innen glatte Hülle, nie einen honig- oder breiartigen Inhalt, niemals Haarbildung, die in den am Orbitalrande sitzenden häufig vorkommt. Öffnet man eine solche Geschwulst, so findet man, falls sie noch nicht über 3—4 Wochen besteht, eine doppelte Masse als Inhalt, nämlich eine eiterartige Flüssigkeit, und eine halbfeste, sulzartige, lichtgraue Substanz, welche sich jedoch nur durch Druck aus der Wunde ausquetschen lässt, und etwas körnig ist, ähnlich dem Parenchym einer weichen Pflaume oder weissen Kirsche. Diese Masse zeigt unter dem Mikroskope nebst Exsudatkörnern und Fettkugeln zahlreiche Epithelialzellen. Öffnet man später, etwa bis zur 8. Woche, so findet man neben dieser Masse nur noch ein wenig Flüssigkeit, und zwar trüb, nur wenig Eiterkugeln enthaltend, oder auch klar und dünn. Noch später ist auch von dieser nichts mehr vorhanden, umschliesst das etwas verdichtete umgebende Bindegewebe bloss die genannte sulzige, jedoch etwas derbere und schwerer ausdrückbare Masse. Oft kann man sie nicht ganz entfernen. Diess ist indess kein Hinderniss gegen die Heilung. Die auf den Einschnitt und das Ausdrücken folgende Reaction reicht in der Regel hin, völlige Resorption der zurückgebliebenen Reste in 8—14 Tagen einzuleiten. Bei Balggeschwülsten genügt bekanntlich die einfache Incision und Entleerung des Inhaltes nicht. Wenn aber solche Geschwülste sich viele Monate lang überlassen bleiben, und nicht entweder spontaner Durchbruch und Entleerung durch die Cutis oder Conjunctiva, oder spontane gänzliche Resorption eintritt, so pflegt der Rest des Infiltrates endlich zu verkalken. Dass

solche Geschwülste jemals den Herd zur Krebsablagerung abgeben, ist unwahrscheinlich; das Infiltrat ist und bleibt structurlos.

Stülpt man ein Lid, welches eine solche Geschwulst darbietet, um, so wird man häufig finden, dass die Bindehaut an der entsprechender Stelle und in demselben Umfange, wie aussen die Basis derselben, geröthet und sammtartig aufgelockert erscheint. Hat die Geschwulst schon lange gedauert, so findet man wohl auch mitunter den Rand dieser gerötheten und gewulsteten Partie etwas über die nächste Umgebung umgeschlagen. In vielen Fällen erscheint die Mitte dieser Stelle längs eines Drüsenstranges livid; seltener geschieht es, dass man daselbst eine kleine Öffnung findet, durch welche man mit einer Sonde in das Innere der Geschwulst eindringen kann. Auch kommt es vor, dass am Rande einer solchen Öffnung oder mitten darin eine polypenähnliche Excrescenz sitzt. — Diese Befunde erklären sich auf folgende Weise. Das in einem der äussern Knorpelfläche näher liegenden Follikel abgelagerte Exsudat wird durch die Muskelfasern an den Knorpel angedrückt, und verursacht, so wie äusserlich an der darüber gespannten Cutis, so innen an der Bindehaut Hyperämie und Lockerung; allmälig scheint auch der Tarsus in der Mitte erweicht zu werden, und es kommt dann endlich zum Durchbruche desselben und zur Entleerung des flüssigen Antheiles der Exsudatmasse. Mittels solchen Durchbruches scheint bisweilen völlige Resorption des Exsudates eingeleitet zu werden. Diesen Vorgang führen wir sicherer und schneller herbei, wenn wir, wie *Makenzie* l. c. S. 139 zuerst empfohlen, das umgestülpte Lid mitten in der afficirten Stelle incidiren, durch den Knorpel und in der Richtung des entsprechenden Drüsenstranges, sodann das Lid zwischen den Fingern von oben nach unten zusammendrücken, und den festen Theil des Inhaltes auspressen. Man überzeugt sich dabei leicht, dass der Knorpel in der Mitte der afficirten Stelle nicht verdickt oder verhärtet, eher verdünnt und (in früherer Zeit) etwas erweicht ist. Der obenerwähnte reichliche Gehalt an Pflasterepithelien dürfte wohl von der Innenfläche eines Drüsenfollikels herrühren; ich habe mich versichert, dass sie nicht von der Bindehaut durch Abstreifung kommen konnten. Wo es gelingt, den genannten festweichen Theil des Inhaltes ganz oder grösstentheils zu entfernen, ist auch der Process beendet; die Wunde vernarbt in wenig Tagen, und in Zeit von 2—3 Wochen ist in manchen Fällen keine Spur der Affection mehr vorhanden. Niemals, auch dann nicht, wenn grosse Chalazien viele Monate lang bestanden hatten, sah ich weder merkbaren Substanzverlust des Knorpels, narbige Einziehung oder Verschrumpfung, noch Vergrösserung oder Verdickung des Knorpels zurückbleiben, gleichviel ob bereits Durchbruch nach innen erfolgt war oder nicht. Alle diese Umstände sind wohl hinreichend, zu zeigen, dass hier keine Entzündung der Knorpelsubstanz stattfinde, sondern Ablagerung von Exsudat an der Oberfläche, oder, was am wahrscheinlichsten ist, in einen *Meibom*schen Follikel selbst.

Ich kann zwischen Gersten- und Hagelkorn untereinander, und zwischen diesen und den an der Innenfläche des Tarsus vorkommenden Abscesschen und kleinen Geschwülsten, die sichtlich von den Drüsenfollikeln ausgehen, keinen wesentlichen Unterschied finden. Sie alle lassen sich auf eine umschriebene Ablagerung eines Exsudates zurückführen, welches nicht organisationsfähig ist und bald rasch, bald langsam schmilzt, sofern es nicht durch Resorption beseitigt wird, oder aber verkalkt. Nicht äussere Umstände, wie namentlich die oft beschuldigte Einwirkung von Kälte, sondern die mehr weniger schnelle Setzung des Exsudates und die anatomischen Verhältnisse bestimmen die fernere Gestaltung des Processes und dessen Ausgänge.

Die Behauptung, dass die Bildung von Gersten- und Hagelkörnern mit Scrofulosis (Tuberculosis) in ursächlichem Zusammenhange stehe, hat zwar mehrseitigen Widerspruch erfahren, ist aber trotzdem in der ganzen bisher aufgestellten Ätiologie die einzig haltbare und auf wirkliche Beobachtungen gestützte. Die Beschuldigungen von Unreinlichkeit, Trunksucht u. s. w. beruhen auf Verwechslung des Zufälligen mit dem Wesentlichen. Die in Rede stehenden, von den Meibomschen Drüsen ausgehenden Affectionen, und in specie die Gersten- und Hagelkörner kommen bei Individuen vor, die unter den günstigsten Verhältnissen und auf's zweckmässigste leben, kehren oft, hartnäckig, und wohl auch zu bestimmten Zeiten wieder, wechseln mit einander und mit andern offenbar scrofulösen Affectionen, und treten überhaupt von äussern Einflüssen unabhängig auf. Um diess zu constatiren, genügt es natürlich nicht, dass man solche Individuen etwa ein- oder zweimal im Leben sieht; man muss sie viele Jahre, in ihren häuslichen Verhältnissen und als Familienglieder beobachten.

Ob wir im Stande seien, Resorption einzuleiten, etwa durch kalte Umschläge, ist wohl dadurch noch nicht bewiesen, dass es bisweilen nach Anwendung derselben nicht zum Aufbruche kommt; denn diess geschieht — vielleicht eben so oft — auch ohne alles Zuthun, und noch öfter tritt ungeachtet gehörig angewandter Umschläge Durchbruch ein. Will der Kranke gerade etwas thun, so mag er sich warme Breiumschläge (Semmel mit Milch) auflegen; sie lindern den Schmerz, und befördern wohl auch die Eiterung. Bei starkem Ödem lasse man das Auge einfach oder mit erwärmten trockenen Compresschen bedecken. Sobald der Eiter durchscheint, kann man ihn durch einen Einstich oder auch durch Druck entleeren. Gegen die öftere Wiederkehr scheint das Einreiben von rother Präcipitatsalbe (1—3 Gran auf 1 Dr.) an die Lidränder einigen Nutzen zu gewähren; doch bleibt immer die Allgemeinbehandlung zu diesem Zwecke das Wirksamste. Bei Chalazien können sich die Kranken nicht immer sogleich zur Incision entschliessen. Man versuche Einreibungen von Salben mit rothem Präcipitat, Jodkalium, Mercurdeuterojoduret ($^1/_3$—$^1/_2$ Gran auf 1 Dr.). In den meisten Fällen reicht man damit nicht aus, verlieren die Kranken die Geduld und entschliessen sich zu der Anfangs proponirten Incision. Das Auflegen von Pflastern oder Kataplasmen bei Chalazien führt leicht zu partieller Schmelzung des Exsudates und zum Durchbruch der Haut, bevor noch das ganze Infiltrat zur Elimination geeignet ist, und der Kranke muss lange mit einem geschwürigen Augenlide herumgehen. Das Eindringen mit einem zugespitzten Lapis infernalis in die Öffnung

kann dann noch am ehesten die Schmelzung und die Heilung beschleunigen.

5. Als *Lidrandentzündung* (Blepharadenitis ciliaris) bezeichnet man gewöhnlich eine längs des Augenlidrandes sich zeigende Entzündung, für deren Ausgangspunkte oder Herde man die um die Haarzwiebeln gelegenen Drüschen hält; frühere Autoren beschrieben die hieher gehörigen Formen unter den Namen Psorophthalmia, Lippitudo ulcerosa, Tinea, Herpes oculi inflamm., Ophthalmia tarsi u. s. w.

Wenn gleich die am Lidrande selbstständig vorkommenden entzündlichen Affectionen, sowohl in Bezug auf den Sitz oder Ausgangspunkt, als auch in Bezug auf ihre ätiologischen Momente nicht als ein und derselbe Process zu betrachten sind, so getraue ich mich doch in Ermanglung genügender Untersuchungen zur Zeit noch nicht, eine streng nosologische Sonderung derselben zu unternehmen, und will demnach nur beschreiben, was ich beobachtet, und sondern, was schon jetzt behufs der Prognosis und Therapie gesondert werden kann und muss. Ich wähle den Namen Blepharadenitis, weil es am wahrscheinlichsten ist, dass die um die Haarzwiebeln der Cilien gelegenen Drüschen (*Zeis*) der gemeinschaftliche Krankheitsherd sind, und weil ich die Zahl der Benennungen nicht ohne gute Gründe vermehren mag. Die verschiedenen Formen von Entzündungen am Lidrande gehören im Allgemeinen nicht nur unter die häufigsten, sondern auch unter die hartnäckigsten Augenkrankheiten und verdienen nicht nur wegen ihrer Rückwirkung auf die Bindehaut, sondern auch wegen mannigfacher Entstellung, zu der sie führen, dass sie fernerhin einer grösseren Aufmerksamkeit und strengeren Forschung gewürdigt werden, als bisher leider geschehen ist.

Eine Form von Blepharadenitis ciliaris kommt am häufigsten mit Conjunctivitis scrofulosa, doch auch ohne diese vor. An einer oder an mehreren isolirten Stellen des obern oder untern Lides oder beider zugleich sieht man eine leichte knotige Schwellung und Röthung des Lidrandes, und darüber an der Basis der Cilien eine Kruste, welche fest an der Cutis haftet. Sucht man diese Kruste abzustreifen, was oft schwierig und nur mittelst der Nägel oder eines zugeschärften Hölzchens (Zahnstochers) möglich ist, so erscheint die Cutis darunter ganz dünn und roth, oder der Epidermis verlustig, oder auch mit einem Grübchen versehen, welches oft noch mit etwas Eiter gefüllt ist. Diese Krusten hängen gewöhnlich so fest an den sie durchbrechenden Cilien, dass bei Entfernung derselben ein und das andere Wimperhaar mitgeht; sie sind keineswegs bloss vertrockneter Schleim oder Drüsensecret, sondern führen namentlich an der Basis immer eine Menge Epidermiszellen mit sich. — Ganz dieselbe Form findet man auch häufig bei Leuten, die an Thränensackblennorrhöe leiden, und zwar hier fast immer nur an den Lidern derselben Seite.

An diese Form (die solitäre) schliesst sich eine andere, seltener

vorkommende an, die nämlich, wo Sehwellung, Röthung, Eiter- und Krustenbildung längs des ganzen Lidrandes auftreten, und wo besonders die Verdiekung des Lidrandes (*Tylosis*) stark ausgesprochen erseheint. Naeh dieser oft Monate, Jahre lang und ganz für sieh allein bestehenden Form entsteht leieht Distiehiasis und nehmen manchmal die Wimpern, wenn aueh nieht gegen den Bulbus hineinsprossend, doeh eine sehr sparrige Riehtung an. Verlust der Cilien erfolgt hier selten, und zwar desshalb, weil es nieht zur Vereiterung, sondern zur *Hypertrophirung* und Selerosirung des die Haarzwiebeln umgebenden Bindegewebes kommt.

Die gefährliehste, hartnäekigste und leider auch nieht die seltenste Form ist die zur *Vereiterung des Haarzwiebelbodens* führende Form. Diese Affeetion findet sieh immer an beiden Lidern, längs des ganzen Randes, und aueh immer auf beiden Augen zugleieh. Sie besteht in der Bildung kleiner über die Umgebung gar nicht oder kaum merklich emporragender Eiterpunkte, meist so gelegen, dass mitten aus je einem solehen Abseessehen ein Wimperhaar hervorsprosst; seltener sitzen welehe an der linearen Fläehe des Lidrandes selbst. Die friseh entstandenen liegen, wenn der Lidrand nieht sehon mit Krusten bedeekt war, frei zu Tage; andere sind dureh Krusten verdeckt. Beim Versuehe, solche Krusten abzuheben und zu beseitigen, folgen oft ganze Sehollen von Epidermis längs eines grossen Theiles des Lidrandes und bis über den Haarzwiebelboden hinauf (hinab); darunter erseheint dann die Cutis nur von dünner Epidermis bedeckt und roth, nächst den Wimpern oft ohne Epidermis, leieht blutend, an der Basis einer und der andern Cilie selbst (nach Beseitigung des Eiters) mit einem mehr weniger tiefen und breiten Grübehen versehen. Wird eine aus einem Abseessehen hervorsprossende Cilie ausgezogen, so entleert sieh der Eiter; das Ausziehen selbst ist für das Naehwaehsen einer Cilie an derselben Stelle nieht hinderlieh, befördert aber aueh die Heilung nieht. Die Cilien gehen erst naeh langer Dauer der Krankheit und oft wiederholter Eiterbildung an derselben Stelle bleibend verloren (Madarosis), doeh immer nur theilweise; die dureh Nachwuehs ersetzten sind dann dünner, kürzer, blässer, und meist in einzeln stehende Büsehel zusammengedrängt (wohl durch die Narbenbildung). Noeh bevor diess eintritt, sieht man sehon, dass längs der Linie, in welcher die Abseessehen naeh einander zu wiederholten Malen gesessen, eine Art von Furehe oder seichter Vertiefung entstanden ist. Gleichzeitig bemerkt man aueh, wie die Bindehaut über die innere Kante des Lidrandes gegen jene Furehe hingezogen wird (Eetropium eonjunetivae), demnach die Lid-

ränder gleichsam roth eingesäumt erscheinen. Wenn die Krankheit einmal so weit gediehen ist, wird man auch meistens schon die Mündungen der Meibomschen Drüsen nicht mehr auffinden können, und hiemit ist bereits ein Zustand eingetreten, welcher keine Restitutio ad integrum (nach meinen bisherigen Erfahrungen) mehr zulässt. Die Lidränder schliessen nicht mehr genau an den Bulbus an, der Kranke leidet nebst der abscheulichen Entstellung auch noch fortwährend an Thränenträufeln, an Excoriationen und an grosser Empfindlichkeit der Augen. Immer findet man bei dieser Form die Conjunct. palp. über dem Tarsus sammtartig aufgelockert und gleichmässig geröthet, im Übergangstheile dagegen und am Bulbus normal. Umschriebene Exsudationen an der Conjunct. bulbi gehören hier zu den Seltenheiten. Nach sehr langer Dauer wird die Conj. palp. oberflächlich sehnenartig glänzend (wie mit Milch übergossen), öfter jedoch punktförmig marmorirt (durch verkalkte Exsudate in den Meibomschen Follikeln).

Nicht gefährlich, nur äusserst lästig ob Unterhaltung eines gereizten Zustandes der Bindehaut und hartnäckig ob häufiger Rückfälle sind jene Formen von Augenlidrandentzündung, welche sich durch die Bildung *feiner Schüppchen* und leichte Röthung der Haut längs der äussern Lidkante manifestirt. Bläschenbildung oder andere Erscheinungen als die eben genannten zu beobachten ist mir nie gelungen.

Ein unbedeutendes Leiden ist die *Bildung kleiner Bläschen* an der linearen Fläche des Lidrandes, deren ich nur desshalb erwähne, weil sie Empfindlichkeit der Augen und selbst Schmerzen verursachen, und als Ursache dieser Zufälle leicht übersehen werden können. Ich fand sie bei sonst ganz gesunden Individuen, die mich bloss desshalb consultirten, viel öfter jedoch bei Katarrh, chron. Blennorrhöe und Trachom. Es sind halbkuglige, höchstens mohnkorngrosse, hyaline oder auch etwas trübe Erhöhungen mit flüssigem Inhalte auf der innern Kante oder an den Ausmündungsstellen der *Meibom*'schen Drüsen. Ich drücke sie gewöhnlich dadurch aus, dass ich den Nagel des Daumens anlege und auswärts streife. Schmerzen, Lichtscheu und Thränenfluss sind nun bald vorüber. Selten sind mehr als 1—2 Bläschen zugleich vorhanden; aber bei manchen Individuen kehren sie eine Zeit lang öfter und an verschiedenen Stellen wieder.

Die ersten 3 Formen (die solitäre, hypertrophirende und exulcerirende) sind nach ihrem Vorkommen, wenn nicht immer, so gewiss in den meisten Fällen scrofulösen Ursprunges; die 4. Form hängt vielleicht mit abnorm zarter Organisation der Haut zusammen, indem sie oft bei Individuen vorkommt, die sonst gesund sind, besonders wenn sie

blond sind oder mehr flach liegende Augen haben; doch habe ich sie auch bei offenbar scrofulösen Individuen ohne diese Beschaffenheit der Haut und ohne Glotzaugen gesehen. Ungeregelte Lebensweise, Nachtwachen, Arbeiten beim Feuer, Aufenthalt in staubiger oder sonst verunreinigter Atmosphäre u. dgl. können wohl den Zustand verschlimmern, schwerlich aber die Krankheit selbst jemals — bei sonst gesunden Individuen — erzeugen.

Bei der Behandlung muss vor Allem für Beseitigung der eben erwähnten und ähnlicher Schädlichkeiten gesorgt, und nach Möglichkeit auf das etwa zu Grunde liegende Allgemeinleiden eingewirkt werden. Die örtliche Behandlung erfordert zunächst sorgfältige Entfernung des Eiters und der Krusten, so oft sich solche gebildet haben. Diese halten den darunter gebildeten Eiter zurück, und verhindern auch die Application der nöthigen Arzneistoffe auf die erkrankten Stellen selbst. Die der Ablösung vorauszuschickende Erweichung durch Kataplasmen oder durch Anhalten eines feuchtwarmen Schwammes erfolgt leichter, wenn man den Abend vorher die Lidränder mit Öl oder Fett bestreichen liess. Bei der solitären und selbst bei der tylotischen oder hypertrophirenden Form reicht in der Regel das Einreiben (nicht blosses Aufpinseln) einer Salbe aus 1—3 Gran rothen Präcipitates auf 1 Dr. Fett an die Lidränder (vor dem Einschlafen) zur Heilung hin, bei grosser Empfindlichkeit mit einigen Tropfen Tinct. opii crocata, bei starker Wulstung mit 1 Gran Camphora rasa vermischt. Reaction, des Morgens durch Röthe und grössere Empfindlichkeit der Augen sich kund gebend, ist erwünscht, und darf nicht sogleich zur Schwächung der Dosis, sondern zunächst nur zur seltenern Anwendung, jeden 2. oder 3. Tag, bestimmen. Sind starke Excoriationen vorhanden, so schicke man den Gebrauch einer Salbe von 2—3 Gran weissen Präcipitats allein oder mit eben so viel Zinkblumen voraus, oder bestreiche die wunden Stellen mit einer schwachen Lösung von Sublimat oder salpeters. Silber. Bei förmlicher Induration des Lidrandes bediene man sich einer Salbe aus $^1/_3$—$^1/_2$ Gran Mercurdeuterojoduret, doch vorsichtig, dass nichts davon zwischen die Lidspalte eindringe. — Bei der exulcerirenden Form leistet unter den genannten Mitteln der weisse Präcipitat (allein oder mit Zinklumen) noch am meisten, wenn überhaupt schon Obliteration der Meibomschen Drüsenmündungen eingetreten ist; weit wirksamer, und selten im Stiche lassend, ist seine Verbindung mit Theer (nach Emery: praecip. albi gr. 4—6, picis liq. scr. 1, ung. comm. dr. 1) täglich 2—3mal auf die sorgfältig gereinigten Lidränder aufgepinselt. Wo grössere Abscesse und Excoriationen vorhanden, habe ich *Makenzie's*

Rath, diese Stellen nachdrücklich mit Lapis inf. zu touchiren, mehrfach bewährt gefunden. Das oben erwähnte Ectropium conjunctivae habe ich in einigen Fällen vermindert oder beseitigt durch Bestreichen des sammtartig aufgelockerten Tarsaltheiles der Bindehaut mit reinem oder durch Kali nitricum geschwächtem Höllenstein. — Bei der Form, welche durch die Bildung kleiner Schüppchen an den Cilien und durch fortwährende Empfindlichkeit gegen kalte Luft, Staub, Kerzenlicht u. s. w. lästig wird, erzielt man Heilung — wenigstens für einige Zeit oder doch Linderung durch schwache Präcipitatsalben oder durch Waschungen mit einer schwachen Sublimatsolution oder einer Mischung von Franzbranntwein und Wasser.

Ob es eine primäre *Entzündung des Knorpels* gebe, ist unerwiesen; wenigstens sind uns die Symptome derselben noch nicht bekannt. Wir wissen, dass in Folge von Trachoma der Knorpel nach merklicher Verdickung oft sehr bedeutend einschrumpft, in Folge von Blennorrhöe dagegen breiter, länger und dicker wird; ich habe auch einige Fälle gesehen, wo der Knorpel ohne vorausgegangene Blennorrhöe nach allen Dimensionen fast um die Hälfte vergrössert war; trotzdem war es mir bisher nicht möglich, genauere Einsicht in den Process zu gewinnen, und lasse ich die Frage lieber offen. Ich zweifle, dass heutzutage noch jemand die Ansicht verfechten werde, die Bildung der sogenannten Hagelkörner gehe aus Entzündung der *Knorpelsubstanz* hervor. In dem Falle, den *Hasner* l. c. S. 243 als Ausgang von Knorpelentzündung in Hypertrophie und Verknöcherung angesehen hat, ist ein diagnostischer Irrthum untergelaufen, wie ich bereits in der Prager Vierteljahrschrift 18. B. S. 51 nachgewiesen habe. (Vergl. auch *Pilz* über Keratitis, Pr. Vtljschr. 20. B. S. 39.)

6. Eine Entzündung des Augenlidrandes kann leicht vorgetäuscht, vielleicht auch wirklich hervorgebracht werden durch das Vorkommen von *Läusen an den Cilien*, weil dieselben, wie ich gesehen, ausserordentlich klein sind und für Schüppchen imponiren, oder weil sie sich, wie *Chelius* angibt, tief in die Haut eingraben. Ich wurde zuerst durch den sparrigen Stand der Cilien auf diese Thierchen aufmerksam gemacht. Mit Hilfe einer Loupe, und bei guter Beleuchtung und aufmerksamer Betrachtung auch mit freiem Auge, erkennt man bestimmt, was man vor sich hat. In einem Falle war bloss der linke obere Augenlidrand inficirt; in einem andern beide obere Lider. In diesem wurde in Zeit von 10 Tagen Heilung erzielt durch Einreiben von Ung. cinereum; in jenem erfolgte einige Tage, nachdem ich ihn gesehen, der Tod in Folge von Medullarsarkom der Leber. *Scarpa* entdeckte mittelst einer Loupe Läuse an der Basis der Cilien als Ursache einer hartnäckigen Ophthalmie, und *Chelius* führt an, dass er zwei ähnliche Fälle beobachtet habe.

II. Pseudoplasmen.

1. *Cysten* werden am Lidrande als *Hirsekorn* (milium) und als *Wasserbläschen* (hydatis), gegen den Orbitalrand hin als *Breigeschwülste* (atheroma) beobachtet. Erstere sitzen unmittelbar unter oder in der Cutis, letztere in den meisten Fällen (nach meinen Beobachtungen in allen) an der Augenlidfascie oder an der Beinhaut. — Das Wasserbläschen sitzt immer irgendwo nahe am Lidrande als eine ganz ohne Zufälle entstandene und fortbestehende helle Cyste von der Grösse eines Hirse- oder Hanfkorns. Zur bleibenden Beseitigung genügt vielleicht die einfache Incision; ich pflege nachher noch ein Stückchen zu excidiren. — Das Hirsekorn erreicht gewöhnlich nur am Lidrande die Grösse der Frucht, der es an Farbe gleicht; kleinere solche Körner entwickeln sich oft in grosser Anzahl weiter entfernt vom Lidrande bei Individuen, welche dieselbe Affection der Talgdrüsen auch an andern Stellen der allgemeinen Bedeckung darbieten; selten kommen linsengrosse vor. Nach Einritzung der sie umgebenden dünnen Hülle kann man ihren Inhalt ausdrücken. — An diese Affection reiht sich eine Art diffuser, *flächenartig ausgebreiteter Schmeeransammlung* unter der äusserst dünnen Cutis ober- und unterhalb des innern Augenwinkels. Ich habe diese in hohem Grade entstellende Affection bisher nur bei älteren fettleibigen Individuen beobachtet, und keinen Anstand genommen, da die Haut bereits sehr runzlig war, ganze Stücke derselben sammt der Schmeermasse zu excidiren, elliptische, nach der Richtung der Orbicularfasern laufende Falten bis zu 2 und 3‴ Breite entfernt, und den kosmetischen Zweck ohne Nachtheil und vollständig erreicht. — Die Ausschälung der Balggeschwülste geschieht nach den von der Anatomie und Chirurgie gegebenen Vorschriften. Wenn die Geschwülste grösser als ein Taubenei waren, gleichviel ob sich die Cutis darüber noch in Falten fassen liess oder nicht, und ob sie von ausgedehnten Gefässen mehr oder weniger geröthet war, so glaubte ich immer im Interesse der Heilung zu handeln, wenn ich vor der Ausschälung ein elliptisches Stück Haut ausschnitt, nach der Richtung der Muskelfasern; die einsinkenden Wundränder lassen sich dann leichter (ohne Einrollung) vereinigen, und man erspart sich das nachträgliche Excidiren einer Hautfalte.

2. *Warzen* bieten an der Augenlidhaut die gewöhnlichen Merkmale dar, und sind mit den Knoten bei beginnendem Epithelialkrebs nicht zu verwechseln. Ganz kleine warzenähnliche Excrescenzen habe ich mehr-

mal an der linearen Fläche des Lidrandes als Ursache einer beständigen Reizung des Auges, namentlich der Bindehaut beobachtet. Es sind kleine, unebene, harte, weiss aussehende Erhöhungen mit scharf abgegrenzter Basis. Ich trug sie mit einer flach gebogenen dünnen Scheere ab; sie bestanden grösstentheils aus Epidermis. Zur Stillung der Blutung und zur sicheren Verhütung der Wiederkehr betupfte ich die Wunde mit Höllenstein. Die Bildung von *Condylomen* bei Lues dürfte unter die Seltenheiten gehören.

3. *Teleangiektasien* in der Haut kommen an den Lidern nicht gar selten vor, bald flach (Feuermäler), bald erhaben (Blutschwamm, Maulbeergeschwulst), bald klein in der Fläche der Haut oder am Lidrande, bald ausgebreitet und über den Lidrand bis zur Innenfläche des Lides übergreifend. In andern Fällen entwickelt sich die erectile Geschwulst unter der Haut, und greift erst nach beträchtlicher Vergrösserung in diese über. Die Grundsätze der Diagnostik und Therapie als aus der Chirurgie bekannt voraussetzend, will ich bloss bemerken, dass mir die Heilung flacher Angiektasien durch Aufschlagen von Aqua Goulardi mittelst Leinwandbäuschchen gelungen ist, wenn dieselbe frühzeitig (vor Ablauf der dritten Woche nach der Geburt) und fleissig vorgenommen wurde, und dass ich mich bei grösseren und tiefer eingreifenden Ektasien der Unterbindung mittelst zweier durch die Basis durchgeführter (stärkerer) Insectennadeln mit dem gewünschten Erfolge bedient habe. Die grosse Dehnbarkeit der Haut gestattet die Anwendung dieses Mittels hier wohl bei grösserem Umfange, als an andern Körperstellen. Für erd- und maulbeerartige Ektasien empfiehlt *Chelius* die einfache Unterbindung oder auch die Abtragung mit der Scheere. Zur Einimpfung der Kuhpocken bei noch nicht geimpften Kindern (nach *Carron du Villards*) hatte ich noch keine Gelegenheit. Es versteht sich übrigens von selbst, dass man, wo ein Wachsen der Affection bemerkt wird, und nicht dringende Gegenanzeigen da sind, die Operation durchaus nicht verschieben darf. Eine ausgezeichnete Abhandlung über Naevus maternus und Aneurysma per anastomosin an den Augenlidern und in der Orbita, mit trefflichen Beobachtung von *Hodgson, Young, John Bell, Allan Burns, Travers* und *Wardrop* findet man bei *Makenzie* l. c. S. 148—157.

4. Der *Krebs* ist an den Augenlidern — meines Wissens — nur als Epithelialkrebs beobachtet worden*), und zwar als flacher, als drusiger und als warziger. Die Stellen, wo ich ihn (seinen Ausgangs-

*) Ich folge in der Terminologie und Beschreibung der hieher gehörigen Affectionen der Darstellung von *Schuh*: Pathologie und Therapie der Pseudoplasmen. Wien, 1854.

punkt) sah, waren: unterhalb der äussern Commissur, in der Mitte des untern Lides nächst dem Rande, tiefer unten gegen den Orbitalrand hin, unter- und oberhalb des innern Augenlidbandes.

a) Der *flache Epithelialkrebs* beginnt bekanntlich mit der Bildung kleiner lichter Knötchen in der Haut, die sich verschieden an einander reihen (zu kleinen Wülsten), und bisweilen eine inselförmig eingeschlossene gesunde Partie umfassen, durch zahlreiche venöse Gefässchen ein röthlich-marmorirtes oder gestreiftes Aussehen bekommen, dann sich bald mit gelben Borken belegen, unter welchen man zunächst bloss eine excoriirte, weiterhin eine geschwürige Fläche findet, welche eine dünneitrige Flüssigkeit absondert, harte Ränder zeigt, zeitweilig wohl scheinbar sich schliesst (durch ein dünnes Häutchen), bald aber wieder aufbricht, und in diesem Zustande Monate, ja Jahre lang verharren kann, ohne beträchtlich grösser oder tiefer zu werden. Dabei ist die Affection fast schmerzlos, oder treten bloss flüchtige Stiche ein. Erst nach jahrelangem Bestande greift die Affection theils tiefer, theils weiter um sich, und zerstört nicht nur die Haut durch Schmelzung des immer wieder mit solchen Tuberkeln infiltrirten Randes, sondern auch alle unterliegenden Gebilde des untern, dann auch des obern Lides, endlich selbst den blossgelegten Bulbus und die knöcherne Wandung der Orbita (bis zur Communication mit der Nasen-, Highmors-, selbst der Schädelhöhle). Erst wenn die Affection über die Haut hineingegriffen hat, pflegen heftige Schmerzen einzutreten, und erst wenn eine beträchtliche Geschwürsfläche vorhanden ist, schwellen die Lymphdrüsen (um die Parotis) an. Dann entsteht auch Schlafmangel, Abmagerung, üble Gesichtsfarbe, Zehrfieber. „Innere Organe werden von diesem Processe nie ergriffen; auch findet man bei den Leichenuntersuchungen nie an einem Eingeweide irgend eine andere Krebsform.“ *(Schuh.)*

„Die Ursachen der Entstehung sind selten klar. Meistens lässt sich keine äussere Veranlassung auffinden; das innere ursächliche Moment ist in der Regel vorwaltend und liegt in einer eigenthümlichen Blutmischung, die sich nur bei Menschen über 40 Jahren entwickelt. Hier kann die geringste mechanische Reizung hinreichen, um in einer excoriirten oder in Granulation begriffenen Stelle eine solche Umstimmung im Bildungsprocesse hervorzurufen, dass es zum Hautkrebse kommt. Es lässt sich aber nicht leugnen, dass die Krankheit nicht selten rein örtlich sei, indem sie gegen die Regel bei blühenden Männern und Weibern in den zwanziger Jahren vorkommt, und aus zufälligen Wunden durch mechanische oder dynamische Misshandlung

sich herausbildet.“ *(Schuh.)* In einigen von mir beobachteten Fällen hatte sich das Übel bei Individuen, die sonst für gesund erklärt werden konnten, und noch nicht über 36 Jahre alt waren, ohne bekannte Veranlassung entwickelt.

„Da der flache Krebs am häufigsten unter allen bösartigen Geschwülsten als örtliche Krankheit auftritt und immer einen sehr langsamen Verlauf beobachtet, so leistet die chirurgische Behandlung sehr oft (?) radicale Hilfe. Hat man alles Krankhafte beseitigt, so sind Recidiven selten, falls noch keine Drüsenanschwellungen bestehen. Die Beseitigung geschieht durch Ätzmittel oder durch Exstirpation.“ *(Schuh.)* Am Auge habe ich auch unter den günstigsten Auspicien nicht so glückliche Resultate erhalten, auch nicht von Andern trotz Beobachtung *aller* Regeln der Kunst erhalten sehen.

In dem 1. Falle (1841) trat nach vollkommener Zerstörung durch Chlorzink (Pasta aus 7 Gran mit 1 Scr. Mehl nach *Canquoin*) Heilung ein, und hatte auch die Beseitigung des durch Zerstörung der äussern Commissur entstandenen Ectropium palp. infer. mittelst der Tarsoraphie nach *Walther* (etwa ½ Jahr später) keine Recidive zur Folge; diese trat erst ¾ Jahr später ein, konnte aber trotz nochmaliger energischer Zerstörung durch obige Pasta und trotz allgemeiner Behandlung nicht für die Dauer verhütet werden. Als ich den Mann in seinem 42. Jahre (9 Jahre nach der Behandlung) das letzte Mal sah, bot er durch Blosslegung und theilweise Zerstörung der Orbitalwandung (untere und innere) einen fürchterlichen Anblick dar. — In zwei andern Fällen, wo die Affection noch auf eine so kleine Partie beschränkt war, dass Prof. *Pitha*, der die Exstirpation vornahm, nicht nur diese, sondern auch die Vereinigung der Wunde so gut, als man nur wünschen konnte, durchzuführen vermochte (bei einem Manne von etwa 36 und einer Frau von 50 Jahren), trat ebenfalls nach Jahresfrist abermals Infiltration ein. — Die von mir im August 1844 nicht bloss durch Exstirpation, sondern auch durch Transplantation eines Hautstückes operirte 36jährige Bäuerin *Marek* Katharina, deren Krankengeschichte *Hasner* l. c. S. 258 mitgetheilt, um ein neues Verfahren der Blepharoplastik zu beschreiben, war im Jahre 1847 nicht mehr geheilt, denn sie kam am 1. December 1846 recidiv auf die Augenklinik und wurde von da an Dr. *Hasner* gewiesen, der die Exstirpation und Blepharoplastik am 14. December 1845 vorgenommen hatte. Wie *Hasner* diese Kranke, deren Recidive auch von Dr. *Pilz* constatirt wurde, noch im Jahre 1847 „vollkommen hergestellt“ finden konnte, ist mir unbegreiflich. — Ob in zwei andern Fällen die Heilung dauerhaft gewesen, weiss ich nicht; die Kranken sind mir nicht mehr zu Gesicht gekommen.

b) Der *drusige oder alveolare Epithelialkrebs*, welcher sich nicht bloss nach der Fläche, sondern auch nach der Tiefe ausdehnt, und nicht nur in der Haut, sondern auch im Unterhautzellgewebe und in den Muskelfasern abgelagert wird, kommt bald als umschriebene Geschwulst, bald auch infiltrirt vor. Es bilden sich in oder unter der Haut ein oder mehrere runde, harte und bei stärkerem Drucke schmerzhafte Knötchen, welche an und für sich oder durch Verschmelzung

mehrerer zur Grösse einer Erbse, höchstens einer Wallnuss anwachsen, bevor sie aufbrechen, was in Zeit einiger Wochen oder Monate geschieht. Nach dem Wundwerden zeigt sich keine Höhle, da die Haut sehr allmälig durch den Krebs verdrängt wurde, welcher früher keine Verjauchung einging. Die offene Stelle ist dunkel-, bisweilen braunroth und ziemlich eben. Wenn das schmutzigweisse, dünne Secret nicht fleissig abgespült wird, verbreitet es einen üblen Geruch oder vertrocknet zu Krusten. Bisweilen bilden sich streifenweise Überhäutungen oder wirkliche grubige Narben. Die Ränder sind aufgeworfen, mehr weniger nach aussen gekehrt, und rundliche Wülste darstellend oder rundlich eingekerbt. Die benachbarten Lymphdrüsen werden hier gewöhnlich sehr bald in dieselbe Metamorphose gezogen. Dann ist die Aussicht auf günstigen Erfolg der Exstirpation sehr gering. „Unter den Krebsformen am Auge ist der Epithelialkrebs (als flacher und alveolarer) der einzige, den ich ausser dem Markschwamme beobachtete. Er entsteht immer an der vordern Gegend der Schleimhaut des Augapfels, der Lider, oder von der Caruncula in Form eines oder mehrerer Knötchen.“ *(Schuh.)* Ich habe in 2 Fällen von solcher Infiltration des untern Lides die Exstirpation und darauf die Blepharoplastik nach *Dieffenbach* vorgenommen, vor 2 und vor 1 Jahr, bis jetzt jedoch noch nichts über das fernere Verhalten erfahren.

c) In früheren Jahren glaube ich auch den *warzenähnlichen Epithelialkrebs* nach der Schilderung, die *Schuh* davon entwirft, beobachtet zu haben, und zwar am obern Lide. Da ich indessen weder eine Operation noch eine genauere Untersuchung vornahm, so will ich für dieses Vorkommen nicht einstehen. Nach *Schuh* erscheint derselbe in Form von einfachen warzenähnlichen Kolben, welche Epithelialzellen als Belegmasse und eingeschlossen enthalten, und kommt vorzüglich in der Haut des Gesichtes, seltener in andern Gegenden vor. *Schuh* beobachtete diese Affection an der Ober- und an der Unterlippe, am Nasenflügel und an der Wange, in 4 Fällen nach Verletzungen, im 5. ohne äussere Veranlassung. Das rasche Wachsen bestimmte ihn bei Zeiten zur Operation.

III. Motilitätsstörungen.

1. Ich wurde mehrmals wegen unwillkürlichen *Zitterns der Augenlider* um Rath gefragt. Bei genauerer Nachforschung erfuhr ich, dass dasselbe vorzüglich nach angestrengtem Sehen bemerkt worden war; doch trat es, einmal entstanden, auch ausser der Zeit der Beschäftigung

ein, nicht continuirlich, nur weilenweise. Wo ich einen solchen Anfall zu beobachten Gelegenheit hatte, konnte ich leichte vibrirende Bewegungen oder Zuckungen bemerken, doch nur an den untern Lidern, einer- oder beiderseits. Das häufige Vorkommen dieses Zustandes an Augen mit ungenügender Accommodationskraft und nach übermässig langer Anstrengung der Sehkraft liess den ursächlichen Zusammenhang hiemit nicht verkennen und bezeichnete mir dieses Übel als *relative Insufficienz des Orbicularmuskels.* Nur in einigen wenigen Fällen schien Verkältung, namentlich Zugluft die Veranlassung dazu gegeben zu haben. Übergang in förmliche Paresis oder Paralysis habe ich nie beobachtet. Das Übel schwindet bei einem den ursächlichen Momenten entsprechenden Verhalten und Heilverfahren. (Viel Bewegung im Freien, Waschen mit spirituös-aromatischen Flüssigkeiten, kalte Douche — trockne Wärme, aromat. Kräuterkissen.)

2. Ein gewisser Grad von *Insufficienz des Schliessmuskels* wird nicht selten bei alten Leuten bemerkt, welche früher fettreich waren, mehr flach liegende Augen hatten, und nun starke Faltung und Runzelung der Lidhaut darbieten. Der Arzt wird entweder wegen Thränenträufeln oder wegen Zufällen chronischen Bindehautkatarrhes oder endlich wegen Auswärtsstülpung des Lidrandes, selbst des ganzen untern Lides consultirt. Diess ist nämlich die Reihenfolge der Zufälle, welche daraus entstehen, dass die Fasern des Musc. Albini nicht mehr im Stande sind, beim gewöhnlichen Lidschlage das untere Lid gehörig an den Bulbus anzudrücken. Spirituös-aromatische Einreibungen in die Cutis, mit Kampher bestrichene Kräuterkissen, Waschungen mit Solut. Lapid. divini oder Collyr. adstr. luteum wie bei chronischem Katarrh, und ähnliche Mittel können bloss zu Anfang nützen; wo bereits Ektropium besteht, vermag nur die Tarsoraphie nach *Walther* abzuhelfen; weniger zu empfehlen ist hier das Ausschneiden eines keilförmigen Stückes aus dem relativ zu langen Lide nach *Adams.*

3. Die von mangelhafter Innervation abhängige *Lähmung des Schliessmuskels* gibt sich in den geringsten Graden bloss durch Thränenträufeln, in mittlern Graden überdiess durch insufficiente Wirkung beim Versuche, das Auge fest zu schliessen, in den höchsten Graden durch beständiges Offenstehen der Lidspalte (Mangel des Lidschlages) und Abstehen oder vielmehr Nicht-anschliessen des untern Lides an den Bulbus kund; später kann auch Umstülpung dieses Lides dazu treten. Je nach der Stelle, wo der Nerv. facialis ergriffen ist, beschränkt sich die Lähmung bloss auf den Schliessmuskel (selten), auf mehrere oder auf alle von diesem Nerven versehene Muskeln, erscheint der Stand der

Augenbraue höher, der Mund nach der andern Seite verzogen, der Nasenflügel eingesunken u. s. w. — Von peripherischen Veranlassungen kennen wir nur: Verkältung, Verletzungen, Druck durch Geschwülste oder infiltrirte Drüsen (an der Parotis, zwischen Unterkiefer und Zitzenfortsatz), Knochenerkrankung im Verlaufe des Fallopischen Canales. Die centralen Ursachen sind die in der Schädelhöhle gelegenen Veränderungen. — Die günstigste Prognosis gestatten die Fälle von Verkältung oder von Druck, der sich beseitigen lässt. — Rücksichtlich der Behandlung können wir füglich auf das bei der Lähmung der Augenmuskeln Gesagte verweisen.

4. Wenn der *Aufheber des obern Lides insufficient ist,* weil dieses für ihn zu schwer geworden, so hat man den Zustand Vorfall des obern Lides, Ptosis palp. genannt, während man die von mangelhafter Innervation des Aufhebemuskels abhängigen Zustände als *Atonie* und als *Lähmung* desselben bezeichnet. — Um diese Zustände, welche beim ersten Anblicke bloss ein Herabhängen des Lides über den Bulbus darbieten, nicht zu verwechseln, untersuche man zunächst, ob nicht eine mechanische Ursache davon aufgefunden werden könne, in Vergrösserung des Lides (seiner einzelnen Gebilde) oder in abnormen Adhäsionen. Bei chronischen Bindehautentzündungen (Blennorrhöe, Trachom, umschriebenen Bindehautwucherungen, z. B. um fremde Körper) wird das Lid in der Regel nicht zur normalen Höhe emporgehoben. Bei manchen Individuen kommt eine so starke Faltung der Haut des obern Lides vor, dass sich dieselbe förmlich über den Lidrand herablegt, und zwar nicht bloss nach entzündlichen Affectionen, sondern auch ohne bekannte Veranlassung oder als Vitium primae formationis. Dieser Übelstand lässt sich durch Ausschneiden einer entsprechenden Falte (nach der Richtung der Muskelfasern) beseitigen. Bei der angeborenen Ptosis, die ich in hohem Grade nur auf einem, in mässigem Grade auch auf beiden Augen beobachtet habe, kann durch Excision einer solchen Hautfalte nur Verbesserung des Lidstandes erreicht werden, wenn die Bewegungen des Lides ganz fehlen (Mangel des Levator?) oder nur in sehr beschränktem Masse gestattet sind. — Geringere Energie (Atonie) des Augenlidhebers beobachtet man nach langwierigen Augenentzündungen mit anhaltender oder häufiger excessiver Action des Schliessmuskels und bei alten Leuten. Die Behandlung ist analog der bei Insufficienz des Schliessmuskels angegebenen. — Lähmung des Augenlidhebers kommt meistens mit Lähmung der übrigen vom N. oculomotorius versehenen Muskeln, doch auch für sich allein vor. Sie kann rheumatischer Natur sein und lässt sich dann noch am leichtesten

heilen, kommt aber auch nach Verletzungen oder bei Druck auf den Levator in der Orbita vor.

5. *Spastische Contractionen des Schliessmuskels* sind am häufigsten bedingt durch *Reizung der sensitiven Zweige des Trigeminus, welche das Auge und die Lider versorgen.* Sie kommen demnach in verschiedenem Grade und in verschiedener Dauer vor: bei Reizung durch fremde Körper, durch Entzündung, durch Pseudoplasmen oder Entozoen, sind immer von Lichtscheu und Thränenfluss, meistens auch von Schmerzen begleitet, und bieten, wenn nicht einen continuirlichen, so doch mehr einen re- als intermittirenden Typus dar. Hiedurch unterscheiden sie sich zunächst von den Contractionen, welche die Anfälle von *Neuralgien des Trigeminus* begleiten, deren Sitz meistens der Ram. supraorbitalis oder infraorbitalis ist. Fälle von Neuralgia ciliaris, deren mehrere Autoren erwähnen, habe ich bisher noch keine beobachtet. Ohne Schmerzen und ohne Lichtscheu bestehen jene Contractionen, welche die Bedeutung der Chorea minor haben, und selten auf den Schliessmuskel allein beschränkt sind. Sie treten auch, was *ich* gesehen, nur auf *einer* Gesichtshälfte auf. Hievon verschieden ist eine eigenthümliche Art von Blepharospasmus, welche ich bisher bei vier Individuen beobachtet habe. Plötzlich und ohne alle Vor- oder Nebenerscheinungen werden die Augen auf einige Secunden, höchstens auf 2—3 Minuten krampfhaft geschlossen, und der Betroffene ist um keinen Preis im Stande, sie zu öffnen, ausser mit den Fingern, ja bisweilen auch da nur mit Mühe und Anstrengung. Ist der Anfall vorüber, so fühlt der Kranke sich auch wieder völlig wohl. Nach häufiger und intensiver Wiederholung, wobei das Auge etwas mehr thränt, stellt sich ein hyperämischer Zustand der Bindehaut ein, und die Hautvenen der Lider erscheinen etwas erweitert. Sonst ist weder an den Lidern noch an den Bulbis irgend eine Abnormität wahrnehmbar, auch keine Sensibilitätsstörung nachweisbar, weder während, noch ausser der Zeit der Anfälle. Auf die Häufigkeit und Intensität der Anfälle scheinen auch äussere Einflüsse nicht bestimmend einzuwirken; sie kommen auf der Gasse — und der Kranke muss stehen bleiben, beim Essen, beim Lesen, beim Nichtsthun. Die Individuen waren alle zwischen 55 und 72 Jahre alt, 3 Männer (1 Jude, 2 Beamten), 1 Frau (Jüdin), hager, gesund aussehend, ohne erhebliche Gesundheitsstörungen.

Bei dem 1. Kranken, einem Handelsmanne von 65 Jahren, versuchte ich nach einander Flores zinci, Valerianas zinci, Magist. bismuthi, Cupr. ammoniacale, ohne Erfolg, bis ich endlich — nach *Ad. Schmidt* — in der Gegend des Zitzenfortsatzes ein Causticum anwandte, Pasta von Chlorzink. Die Anfälle blieben durch beinahe 3/4 Jahre gänz-

lich aus, kehrten allmälig wieder, und wurden durch Wiederholung desselben Mittels bleibend — bis zu dem 5 Jahre später erfolgten Tode — beseitigt. Der eine von den beiden Beamten (aus Graz) consultirte mich auf seiner Durchreise nach Karlsbad; ich rieth ihm dasselbe Mittel, habe aber weiter nichts erfahren. Der Andere leitete sein Leiden von anstrengenden Arbeiten bei grellem Licht und von Blendung durch Schneelicht ab; doch war die Sehkraft gut, und ein Netzhautleiden nicht nachzuweisen. Er war etwas empfindlich gegen das grelle Licht, trug aber, als ich ihn sah, bereits längere Zeit blaue Brillen. Merkwürdig war bei diesem Mann, dass er die Anfälle abkürzen, meistens im Entstehen ersticken konnte, wenn er anfing zu pfeifen; auch das Violinspielen hatte denselben Effect, nicht aber das blosse Anhören von Musik (was ich versuchsweise vornehmen liess). Er war ohngefähr 6 Wochen nach Entstehung des Übels nach Wien gegangen und dort durch 3 Wochen mit Belladonnasalben, Valeriana, Tinct. castorei und einigen andern Mitteln behandelt worden, ohne Besserung, und kam im 6. Monate der Krankheitsdauer nach Prag, wo auch wir mehrere Mittel (Veratrinsalbe, Flor. zinci, Con. maculatum) ohne Erfolg anwandten. Zur energischen Anwendung obiger Ätzpasta konnte er sich nicht entschliessen, da sein Zustand schon durch das blosse Auflegen der Cantharidenpflästerchen, wie er angab, bedeutend verschlimmert worden sei. — Der Frau ordinirte ich Ferrum carbon. sacchar. mit Extr. conii macul.; dass nach 8 Wochen Besserung eingetreten war, berichtete mir ihr Mann; ob Heilung erfolgte, ist mir unbekannt geblieben.

Einen eigenthümlichen Fall von Blepharospasmus bei einem jungen Manne, dem ein Apfel an das linke Auge geworfen worden war, hat *A. von Gräfe* im Archiv f. O. B. I. Abth. 1. S. 440 beschrieben. Ein Theil des Apfelstieles war in den Bindehautsack eingedrungen gewesen und daselbst $^1/_4$ Stunde geblieben. Unmittelbar darauf war an der betroffenen Seite permanenter Lidkrampf aufgetreten, welcher nur für eine kurze Periode eine Unterbrechung erlitten hatte. In jener Periode, wo er allein fähig gewesen war, die Lider zu öffnen, versichert er zwar alle Gegenstände mit diesem Auge erkannt, aber dabei eine durch das ganze Gesichtsfeld verbreitete rothe Färbung wahrgenommen zu haben. Als ihn *Gräfe* einige Monate nach Entstehung des Übels sah, waren die Lider des linken Auges fest geschlossen; das rechte Auge, für gewöhnlich frei von spastischen Anfällen, zeigte nur während des Heftigwerdens der Contractionen an dem linken einiges Zucken an den Lidrändern. Suchte man die Lider des linken Auges zu öffnen, so äusserte Pat. den lebhaftesten Schmerz, und fing unwillkürlich an, nicht bloss die Gesichtszüge stark zu verzerren, sondern auch die Extremitäten convulsivisch zu bewegen. Dagegen konnten die Lider in einer der Lidspalte zuführenden Richtung (der Wirkung des Orbicularis conform) dislocirt und an einander geschoben werden, ohne dass Pat. dadurch im mindesten belästigt wurde, wie auch die einfache Berührung der Hautpartien keineswegs von Hyperästhesie derselben zeugte. Während der Chloroformbetäubung hörte der Krampf vollkommen auf, und liessen sich die Lider leicht öffnen. Der Bulbus erschien gesund, die Pupille normal gross und beweglich, nirgends war eine Spur eines fremden Körpers oder einer Texturveränderung wahrzunehmen. Kurz nach dem Zurückkehren des Bewusstseins stellte sich der Krampf ganz unverändert wieder ein. Nach Anwendung verschiedener äusserer und innerer Mittel trat statt Besserung Verschlimmerung des Zustandes ein, indem namentlich auch allgemeine Convulsionen nicht nur auf Versuche, die Lider auseinander zu ziehen, sondern auch von selbst anfallsweise sich einstellten. Anfangs wollte Gr. die subcutane Durchschneidung der zum Orbicularis gehenden Facialäste vornehmen,

entschloss sich jedoch, nach einer Consultation mit *Romberg*, zur subcutanen Durchschneidung des Superorbitalnerven, indem das Übel als ein von pathologischer Erregung der Gefühlsnerven ausgehender Reflexkrampf aufgefasst wurde. Der Erfolg entsprach der Erwartung vollständig und bleibend. *Gräfe* erklärt sich nach Erwägung aller hier denkbaren Deutungen für die, dass durch Trennung des Superorbitalnerven und Aufhebung der von diesem abhängigen Empfindlichkeit der Muskelfasern, welche durch jede Dehnung des Muskels gesteigert wurde, die Hyperästhesie des M. orbicularis und somit auch die hievon abhängigen Reflexwirkungen behoben wurden.

IV. Fehlerhafte Lage, Verwachsung, Trennung, Zerstörung.

1. *Entropium*, die Umstülpung des Lidrandes nach innen, so dass die Cutis den Bulbus berührt, kommt häufiger an dem untern als an dem obern Lide vor. Sie ist nicht zu verwechseln mit der blossen Einwärtswendung der Cilien, welche entweder bloss auf abnormem Hervorsprossen der Cilien beruht (*Distichiasis*), wobei die Lage des Lidrandes ganz normal sein kann, oder auf Verlust (Abschliff) der innern Kante (*Trichiasis*), welche allerdings bei weiterer Entwicklung des Übels zur Einstülpung des Lidrandes selbst führen kann. Auf die Zufälle und üblen Folgen der Einwärtswendung des Lidrandes haben wir bereits im I. Bande S. 128 aufmerksam gemacht.

Das wichtigste Moment zur Einwärtsstülpung der Lider bildet lange anhaltende oder häufig wiederholte, excessive Contraction des Schliessmuskels, in specie der innern Portion (Musc. Albini). Für sich allein jedoch scheint dieses Moment, das bei jeder Art von Entropium eine wohl zu berücksichtigende Rolle spielt, Entropium nicht bewirken zu können. Die mitwirkenden Momente sind: Verschrumpfung der Bindehaut und des Tarsus mit Abrundung der innern Kante, Verengerung der Lidspalte vom äussern Winkel her (Blepharophimosis), ödematöse Schwellung der Cutis, oder endlich Zurücksinken des früher flach gelegenen Bulbus, wobei das Lid relativ zu lang ist und die Cutis stark gerunzelt erscheint.

Von der Einwärtswendung des Lidrandes, welche in Folge von Verschrumpfung der Bindehaut und des Tarsus mit Verlust der innern Lidkante, also nur als höherer Grad von Trichiasis auftritt, und welche man Entr. organicum genannt hat, war bereits im I. Bande S. 128 die Rede, und wurde eben daselbst S. 144—147 das dagegen anzuwendende Heilverfahren angegeben.

Ebenso wurde dort S. 129 der Blepharophimosis und S. 143 der dagegen anzuwendenden Operation gedacht.

Blepharospasmus allein scheint nur dann Entropium bewirken zu können, wenn er durch Behinderung des Blutrückflusses starke ödematöse Schwellung der Cutis bewirkt hat, und auch diese Fälle sind — nach meinen Beobachtungen — äusserst selten, und betreffen nur das untere Lid. Man hat diese Form Entr. spasticum genannt. Sollten die gegen den Blepharospasmus empfohlenen Mittel bei fleissiger Reposition des Lides nicht ausreichen, so wäre wohl die von *Heidenreich* empfohlene subcutane Durchschneidung des Schliessmuskels gerechtfertigt, welche nach Einschiebung einer Hornplatte keine Schwierigkeiten macht, auf die über dem Tarsus gelegenen Fasern zu beschränken ist, und der Sicherheit wegen an zwei Stellen (gegen die Enden des Knorpels hin) vorgenommen wird.

Die Ursache des sogenannten Entr. senile hat man wohl vorzüglich desshalb in Erschlaffung der Haut gesucht, weil die Ausschneidung einer Hautfalte genügt, dasselbe zu beseitigen. Das Missverhältniss zwischen Cutis und Bindehaut, wie man sich ausgedrückt hat, ist nur ein coëxistirendes Moment. Es kommt dieses Entropium immer nur an dem untern Lide vor, wo man, wenn die Ursache in der Haut läge, eher ein Herabsinken des Lides und Auswärtsstülpung erwarten sollte. Man sieht es, wo die oben bezeichneten Momente vorhanden sind, also meistens nur bei alten Leuten, nicht selten entstehen, wenn solche Individuen durch Einfallen eines fremden Körpers, nach einer am Bulbus vorgenommenen Operation, durch eine anderweitig entstandene Entzündung oder Reizung zu öfterem oder vehementerem Lidschlusse veranlasst wurden. Allerdings kommen auch Leute vor, die von einer solchen Veranlassung nichts wissen. Nach längerem Verbinden des Auges findet man eine solche Einwärtsstülpung mitunter auch bei jüngeren Individuen, wenn auch nicht gerade Blepharospasmus vorhanden war. — Oft genügt die Beseitigung der Veranlassung, das Entfernen eines Staubkornes, einer am äussern Winkel eingebogenen Cilie u. dgl., und das nachträglich eine Zeit lang fleissig vorgenommene Reponiren des fehlerhaft gestellten Lides. Oder man fixire eine Falte der dünnen überschüssigen Haut durch Collodium oder ein Englischpflaster. Bei inveterirten Fällen hilft nur ein operativer Eingriff radical. — a) Will man nach dem Vorgange von *Callisen*, *Helling* u. A. ein lang-elliptisches Hautstück durch Bestreichen mit Nordhäuser Schwefelsäure zerstören, so lasse man einen Gehilfen dafür sorgen (mittelst Anhalten von Löschpapier), dass keine Thränen auf die betreffende Stelle fliessen, und fahre mit dem getränkten Asbestpinsel oder Besenrüthchen 2 — 3 mal über die Haut, parallel dem Lidrande und so, dass der obere Rand des

zu verschorfenden (2—3‴ breiten) Streifens höchstens 2‴, aber auch nicht weniger als 1‴ von der Cilienreihe entfernt sei. Nur messerscheue Individuen dürften dieses Verfahren dem Ausschneiden der Hautfalte vorziehen. — *b*) Zum Fassen eines 3—5‴ breiten und 10—14‴ langen Hautstreifens haben *Himly, Beer, Langenbeck* u. A. die sogenannten Entropiumzangen angegeben. *Jüngken* hat gezeigt, dass diese Instrumente entbehrlich sind. Man fasst je nach der Erschlaffung der Haut und dem Grade der Einwärtswendung des Lidrandes eine mehr weniger breite Hautfalte mit Daumen und Zeigefinger jener Hand, mit der man später die Scheere (eine gerade) führen will, überzeugt sich durch Rollen zwischen den Fingern, dass man keine Muskelfasern mitgefasst habe, legt dann an der Nasenseite der Finger eine Pincette an, die man dem hinter dem Kranken stehenden Gehilfen übergibt, an der Schläfenseite eine zweite, die man mit der andern Hand hält, ergreift nun mit der früher zur Faltenbildung verwendeten Hand die Scheere und excidirt die jetzt durch die Pincetten gespannte Hautfalte in einem Zuge, die Scheere beim Schneiden etwas nachschiebend. Die Pincetten müssen so angelegt und die Scheere muss so geführt werden, dass der obere Wundrand zum Lidrande nahezu parallel und von demselben weder über 2‴ noch unter 1‴ entfernt verläuft. Die Wunde wird dann durch 4—5 blutige Hefte vereinigt. Kommt die Narbe weiter als 2‴ vom Lidrande zu liegen, so nützt die Excision gewöhnlich nichts, wegen der grossen Dehnbarkeit der Cutis. Damit man kein zu breites Stück excidire, überzeuge man sich vor Anlegung der Scheere, ob der Kranke das Auge noch zu schliessen vermöge. — *c*) Statt dieser Methode habe ich in neuester Zeit das von *Rau**) empfohlene *Gaillard*'sche Verfahren, etwas modificirt, angewendet, und zwar mit dem besten Erfolge. Man fasst eine Hautfalte mit Daumen und Zeigefinger der linken Hand, mitten unter dem Lidrande, sticht an der Nasenseite der Finger eine leicht gekrümmte Nadel mit einem Faden von unten nach oben (an der Basis der Falte), und 1—2‴ davon entfernt wieder von oben nach unten, nimmt dann dasselbe Manöver mit einer zweiten Nadel an der Schläfenseite der Finger vor, und knüpft nun die Enden des 1. und 2. Fadens, je für sich, fest zusammen, wodurch die Falte an 2 Stellen (4—6‴ von einander entfernt) fixirt und abgeschnürt erscheint. Nach 48—60 Stunden werden die Ligaturen entfernt. Die Fäden dürfen nicht zu dünn sein und nicht zu knapp abgeschnitten werden, damit sie nicht zu bald durchschneiden und damit ihre Entfernung nicht durch das An-

*) *Gräfe's* Archiv für Ophth. Bd. I. Abth. II. S. 176.

schwellen der Cutis zu sehr erschwert werde. Nach einigen Tagen verliert sich die Schwellung und allmälig auch die Faltung der Cutis, und die Heilung ist erreicht.

2. Die *Umstülpung des Lides nach aussen*, Ectropium, findet entweder längs des ganzen Lidrandes statt oder vorzugsweise an einem Winkel, gegen den andern hin sich allmälig verlierend. Diess kann sowohl an dem obern als an dem untern der Fall sein. Dieser Zustand ist jederzeit entstellend und durch beständige Reizung lästig; in gewissen Fällen schliesst er auch die Unmöglichkeit in sich, den Bulbus zu bedecken (Lagophthalmus). — Bei jedem Ectropium, es mag wodurch immer bedingt sein, sind 3 Momente ins Auge zu fassen: 1. dass die Bindehaut der Lider, nicht für den Contact mit der Luft geschaffen, wenn auch Anfangs gesund, allmälig dieselben Veränderungen erleidet, wie die Schleimhaut der Vagina, des Uterus, des Rectums bei Vorfall dieser Organe aus ihren Höhlen, 2. dass der Knorpel (oft auch die äussere Commissur), sei es durch diesen Vorgang in der Bindehaut, sei es durch Zerrung, verlängert wird, wenigstens am Lidrande, was man durch vergleichende Messung des andern Lides constatiren kann, und 3. dass die innere Portion des Schliessmuskels (M. Albini), welche bei jedem vollständigen Ectropium den Lidrand mit jedem Augenlidschlage an die Cutis andrückt, somit am Bulbus abwärts (rückwärts) anstatt aufwärts (vorwärts) streift, in permanente Contraction, endlich wohl auch in Contractur und Verkürzung geräth. Wenn gleich der Entwurf des Heilplanes vorzüglich durch Berücksichtigung der sogenannten entfernteren Ursache bestimmt wird, so muss doch jedem dieser Momente dabei Rechnung getragen werden, um so mehr, je stärker dasselbe ausgesprochen ist.

a) Die günstigste Prognose gestattet das *Ectropium als Folge chronischer* oder chronisch gewordener *Bindehautblennorrhöe*, gewöhnlich als Ectr. sarcomatosum beschrieben. Es kommt häufiger an dem untern als an dem obern Lide, selten an beiden zugleich vor. — Bei frisch entstandenen Fällen (nach Weinen, ungeschicktem Abziehen der Lider vom Bulbus u. dgl.) genügt oft die einfache Reposition, indem man das Lid an den Cilien oder an der Cutis nächst denselben fasst, und den Kranken nach der entsprechenden Richtung blicken lässt, nöthigenfalls noch den kleinen Finger der andern Hand behufs der Rückdrängung auf die Mitte des convexen Lidrandes aufsetzt. — Auch bei länger dauernden und allmälig entstandenen Ectropien dieser Art genügt bisweilen die Reposition, doch geschieht es hier leicht, dass nach einigen Augenlidschlägen die Umstülpung wieder da ist. Dann lasse man nach vorgenommener Reposition beide Augen geschlossen halten, be-

decke das Auge noch vor Entfernung des Fingers mit Charpie, bis zur völligen Ausfüllung der Augengrube und führe, um einen permanenten Druck zu erhalten, eine Binde um den Kopf. Sollte sich zeigen, dass trotzdem das Lid sich unter dem Verbande wieder umstülpte, so verklebe man vor Anlegung desselben nicht nur das kranke, sondern auch das gesunde Auge mit Englischpflaster. Wo starke Wucherung der Bindehaut nicht nur im Tarsal- sondern auch im Übergangstheile besteht, kann man die Reposition leichter bewerkstelligen und erhalten, wenn man vorher zahlreiche seichte Einschnitte macht, stark wuchernde Papillen mit einer flach gebogenen Scheere abträgt, und das Ganze recht ausbluten lässt. Mit Excisionen aus dem Übergangstheile sei man vorsichtig, weil Substanzverluste der unter der Bindehaut liegenden Fascie später leicht zu Entropium führen können. Dasselbe gilt auch von der intensiven Ätzung mit Lapis infernalis, welche überhaupt so lange, als Verbinden des Auges noth thut, nicht wohl anwendbar ist (wegen der Schorfbildung). Diese oder auch andere Mittel anwenden und dabei die Bindehaut nicht vor dem Contact mit der Luft bewahren, heisst ohngefähr so viel, als ein aus seiner Höhle vorgefallenes Organ auf solche Weise zum Zurückweichen bestimmen wollen. — Wo Reposition und Druckverband, unterstützt durch Touchiren mit Cuprum sulfur. in der Zwischenzeit, nicht genügen, weil der Knorpel wegen langen Bestandes bleibend verlängert ist, wo wenigstens eine Recidive zu besorgen steht oder eintritt, weil trotz längerer Behandlung in der eben angegebenen Weise das Lid sich nicht gehörig an den Bulbus anlegte, bleibt nichts übrig, als die Excision eines keilförmigen Stückes nach *Adams* oder, falls Ausdehnung der äussern Commissur überwiegend Schuld wäre, die Tarsoraphie nach *Ph. von Walter* zu machen. Wie breit der excidirende Keil am Lidrande sein soll, ergibt sich, wenn man die Länge des betreffenden Lidrandes vom Thränenpunkte bis zur äussern Commissur mit einem längs der Cilien angelegten Faden misst, und mit dem andern Lide vergleicht. Dann fasst man mit einer Pincette oder Kornzange, einen Arm an die Cutis, den andern an die Bindehaut gelegt, das Lid unweit der äussern Commissur, führt mit einem bauchigen Messer zwei Schnitte vom Lidrande gegen die Wange, deren Anfänge so weit von einander abstehen, als das Lid zu lang ist, deren Enden etwa 5—6‴ vom Lidrande entfernt in der Cutis zusammenstossen, fasst hierauf eine gerade Scheere, und schneidet mit dieser, einen Arm in die Hautwunde, den andern an die Bindehaut angelegt, diese und die zwischenliegenden Gebilde auf der einen wie auf der andern Seite der Kornzange durch. Das ausgeschnittene Stück bildet gewisser-

massen ein Tetraëder. Um die Entstehung eines Coloboms zu verhüten, excidire man kein zu breites Stück (am Lidrande), verrichte den Schnitt durch die Haut lieber mit dem Messer, obwohl er gleich auch mit der Scheere gemacht werden könnte, lege stets die umschlungene Naht an, und führe die oberste Nadel knapp an den Cilien nicht etwa bloss durch die Cutis, sondern knapp vor dem Knorpel, nicht durch diesen selbst. Es eignet sich übrigens dieses Verfahren auch für manche Fälle von Ectropium wegen Verkürzung der Cutis oder der Augenlidbinde, so wie für Fälle, wo ein Krebs oder eine Teleangiektasie von geringem Umfange, aber bis auf den Knorpel oder die Conjunct. eingreifend, excidirt werden soll. — Die *Tarsoraphie nach Walther* ist gewissermassen nur eine Übertragung des *Adams*'schen Verfahrens auf die äussere Commissur. Die mit dem Messer zu führenden Schnitte haben den Zweck, sowohl vom obern als vom untern Lide nächst des äussern Knorpelendes einen Streifen, etwa 2‴ lang, 1‴ breit, abzutragen und convergiren gegen die Schläfe hin; die auf diese Weise wund gemachten Lidränder, an denen keine Haarzwiebeln sitzen geblieben sein dürfen, werden durch die umschlungene Naht vereinigt, um das früher umgestülpt gewesene Lid an das andere zu heften, dadurch zu spannen und an den Bulbus zu ziehen. Bei beiden Methoden dürfte die Durchschneidung des M. orbicularis einen wesentlichen Antheil an der Heilung haben.

b) An die eben besprochene Form reiht sich das *Ectropium von insufficienter oder fehlender Muskelaction*, ectrop. senile et paralyticum, von welchem bereits oben die Rede war. Es kommt nur am untern Lide vor. Bei der einen wie bei der andern Art ist das Verfahren nach *Walther* oder auch nach *Adams* anzuwenden, sobald keine Aussicht mehr vorhanden ist, das Grundleiden zu beheben, oder wenn das Ectropium trotzdem fortbesteht.

c) Das *durch Zerstörung der äussern Commissur* eingeleitete Ectr. palp. inferioris wird, falls nicht mit zu bedeutendem Hautverluste verbunden, einfach durch die Tarsoraphie beseitigt werden können, wenn man die beiden Schnitte durch die Haut so lang und allenfalls geschweift führt, als es die Excision einer Narbe oder eines Krebsinfiltrates erheischt, und nöthigenfalls die Wundränder unterminirt, um sie zur Vereinigung nachgiebig zu machen.

d) Die grössten Schwierigkeiten setzen der Heilung die *durch Verkürzung der Lidhaut bedingten Ectropien* entgegen. (Diese Bezeichnung ist nicht genau; ich behalte sie bei, weil sie bequem und durch langen Usus eingebürgert ist.) Bei der ungewöhnlichen Verschieb- und Dehn-

barkeit der Augenlidhaut können Streifen von 3—4‴ Breite (von oben nach unten) verloren gehen, durch Verbrühung, Ätzung, Verletzungen u. dgl., ohne dass Ectropium entsteht. Es pflegen aber viel kleinere Substanzverluste der Haut Ectropium zu erzeugen, wenn die Verletzung, Eiterung und Narbenbildung tiefer, bis auf die Fascia tarso-orbitalis eingegriffen hat, wenn diese verkürzt, und somit der convexe Rand des Knorpels gegen den Orbitalrand hingezogen ist. Darum führt Caries am Orbitalrande in der Gegend der Thränendrüse oder am Jochbeine, was *von Ammon**) zuerst mit klaren Worten auseinander gesetzt hat, so leicht zu einer der schlimmsten Formen von Ectropium, wenn auch gerade nicht viel Cutis verloren ging. Man muss demnach unterscheiden, ob bloss die Cutis, oder zugleich auch die Augenlidbinde verkürzt ist, in welchem Falle die Cutis an einer Stelle an den Orbitalrand fixirt erscheint. — Ectropien von blossem Hautverluste können sich allmälig von selbst verlieren, wie ich nach ziemlich ausgebreiteten Substanzverlusten in Folge von Thränensackentzündung einige Male beobachtet habe. Ob die von *Richter*, *Beer* u. A. empfohlenen Einreibungen der verkürzten Haut mit Öl, so wie das Streichen und Dehnen derselben von directem Nutzen seien, ist noch nicht entschieden; jedenfalls sind sie gut, den Kranken zu beschäftigen, bis die letzten Nachklänge der Entzündung vorüber sind, da operative Eingriffe *vor vollkommen beendetem Vernarbungsprocesse* leicht zu Eiterung, Ausreissen der Hefte, Absterben von Hautzipfeln u. dgl. führen. — Ectropien mit Verkürzung der Augenlidbinde und Fixirung einer Hautpartie an den Orbitalknochenrand sind immer schwieriger zu heben, nicht sowohl desshalb, weil die genannte Fascie und die Cutis in hinreichendem Umfange getrennt werden müssen, um den Knorpel mobil zu machen, sondern vielmehr desshalb, weil nachträglich der Knorpel leicht wieder gegen den Knochen hingezogen wird. — Die Verhältnisse gestalten sich hier nach Sitz und Umfang der Zerstörung und Verwachsung so mannigfaltig, dass wir es nicht wagen, in Detailschilderungen einzugehen. Wer mit den Grundsätzen der Chirurgie überhaupt und den plastischen insbesondere vertraut ist, für den dürfte eine Übersicht der vorzüglichsten bisher versuchten Methoden genügen, um in jedem speciellen Falle eine derselben unverändert, oder den Umständen gemäss modificirt, anzuwenden.

Der Kürze und leichtern Verständlichkeit wegen wollen wir den Vorgang bei Ectr. des untern Lides schildern; es wird nicht schwer sein, bei Ectr. des obern Lides die nöthigen Änderungen zu treffen. Die hier zu besprechenden Methoden datiren aus den

*) Zeitschrift für Ophthalmologie, Bd. I. S. 36—51. (1830.)

letzten 25 Jahren, indem alle frühern Heilversuche, auf die Erzielung breiter Narben berechnet, als illusorisch mit Recht verlassen worden sind.

1. Verfahren nach *Sanson*. Man führt mit einem bauchigen Sealpell zwei Schnitte senkrecht durch die Cutis und die Fasern des Schliessmuskels. Der eine beginnt unterhalb der äussern Commissur; beide vereinigen sich, V-förmig convergirend, etwa $^3/_4$—1″ unter der Mitte des Lidrandes. Der Lappen wird an der Spitze mit einer Pincette gefasst, und bis gegen den Tarsus hin lospräparirt. Könnte jetzt das Lid noch nicht leicht und vollständig reponirt werden, wegen Verkürzung der Augenlidbinde oder wegen zu starker Bindehautwucherung, so müsste erstere knapp am Orbitalrande eingeschnitten, aus letzterer eine Partie excidirt werden. Durch die Reposition wird der V-förmige aus Cutis und Muskelfasern bestehende Lappen hinaufgezogen; ihn in dieser Lage zu fixiren, vereinigt man die Wunde unterhalb der Spitze desselben durch die umschlungene Naht (2 Nadeln), die Seitenränder durch Knopf- oder fortlaufende (Kürschner-) Nähte. Ist der Tarsus beträchtlich verlängert, und lässt sich wegen langer Dauer dieses Zustandes nicht auf baldige Rückbildung dieser Verlängerung rechnen, so beginne man den Schnitt an der Schläfenseite nicht unterhalb der Commissur, sondern vom Lidrande selbst, und excidire ein Stück aus dem Lide, wie bei *Adams'* Verfahren, um das Lid durch Verkürzung in transversaler Richtung gespannt zu erhalten.

2. Methode von *Chelius*.*) Mit einem nahe am Lidrande und längs desselben geführten Schnitte trennt man die Haut, und unterminirt diese von hier aus gegen den Orbitalrand hin, bis der Tarsus frei emporgezogen und in die gehörige Lage gebracht werden kann. Durch einige senkrechte Schnitte wird die innere Portion des Schliessmuskels nachgiebig gemacht; sollte Wucherung der Bindehaut die Resorption erschweren, so werden longitudinale Stücke excidirt; zuletzt wird noch die äussere Commissur einige Linien weit in horizontaler Richtung eingeschnitten. Um nun das Lid in der natürlichen Lage zu erhalten, soll man zwei Fadenschlingen durch den am Lidrande sitzenden Hautstreifen ziehen und mittelst Heftpflastern an der Stirne befestigen, und die blossgelegte Stelle des Lides mit Charpie bedecken. Nach *Chelius* nützt dieses Verfahren hauptsächlich desshalb, weil die Lidhaut mit andern Stellen des unterliegenden Zellgewebes in Berührung gebracht und durch die Vernarbung der Wunde im äussern Winkel das Lid transversal gespannt werde. Er bemerkt, dass die durch dieses Verfahren erzielten Resultate selbst in Fällen höchst bedeutender Hautverkürzung über alle Erwartung glücklich waren. Eine zweckmässig erscheinende Modification hat *Ruete***) angegeben, indem er, statt die äussere Commissur einfach zu spalten, empfiehlt, ohngefähr wie bei der Tarsoraphie, vom äussern Ende des Schnittes an bis etwa 2—3 Linien in den Tarsalrand des obern und untern Lides ein Stückchen mit der Scheere abzutragen, wodurch das Lid schon eine bessere Stellung erhält. Die Fadenschlingen, die auch *Ruete* trotzdem noch anwendet, werden nach 3—4 Tagen entfernt.

3. *Fr. Jäger's* Verfahren.***) Mit einem convexen Sealpell wird ein Schnitt, parallel dem Lidrande und 2—3‴ davon entfernt, von der Cutis aus durch das ganze Lid, nöthigenfalls auf einer untergeschobenen Hornplatte, geführt, so dass gleichsam eine zweite Lidspalte entsteht. Von der dem Orbitalrande zugewendeten Wundlefze aus dringt man

*) Handbuch der Augenheilkunde, 1838. S. 157, und Fischer, dissertatio de cetropio, Heidelberg 1830.
**) Lehrbuch der Ophthalm. 2. Auflage. Bd. II. S. 58.
***) J. G. Dreyer, nova blepharoplastices methodus, Vindob. 1831.

nun mit einem Messer unter die an den Knochen fixirte Haut und löst die Adhäsionen, wo und so weit solche bestehen, bis die Haut nachgiebig erscheint. Dann excidirt man aus der Brücke, welche der Lidrand bildet, ein Stück, so lang als die Differenz gegen die Länge des andern Lides beträgt, wodurch die zwischen der natürlichen und künstlichen Lidspalte bestandene Brücke in eine äussere und innere Portion zerfällt wird. Beide werden nun auf's Sorgfältigste durch die umschlungene Naht vereinigt, somit die Brücke wieder hergestellt, aber nicht mehr schlaff, sondern über den Bulbus gespannt. Durch Vereinigung der horizontalen Wunde mittelst Knopfnähten wird die nachgiebig gemachte Haut vom Orbitalrande gegen die Brücke hergezogen. — Dieses Verfahren schliesst grosse Gefahren in sich, ein Coloboma palpebrae zu erhalten, daher bei der Excision des Stückes aus der Brücke und bei der Wiedervereinigung wohl die grösste Vorsicht nöthig ist. — Die Ablösung der Haut vom Knochen ist übrigens nicht immer möglich, wie *von Ammon* in dem oben citirten Aufsatze bereits bemerkt hat. Es bleibt dann nichts übrig, als die in die Knochennarbe hineingezogene Hautpartie mit zwei Schnitten zu umfassen, welche gegen die Peripherie der Orbita hin convergiren, diese Partie abzutragen oder doch wund zu machen, und die angrenzende Haut nach gehöriger Unterminirung über dieser Partie zusammen zu heften.

4. Nach *Fricke**) werden stärkere Narben mit zwei Schnitten umgangen, schmale und feine Narben mit leichten Messerzügen durchschnitten. Der Schnitt muss parallel mit dem Tarsus über das ganze Augenlid geführt werden, und man muss sich mit demselben möglichst fern vom Lidrande halten, um Haut zur Anheftung des einzupflanzenden Stückes zu ersparen. Die Ränder der durchschnittenen Haut werden von einem Gehilfen sorgfältig von einander gezogen, und man trennt das Zellgewebe und den Orbicularmuskel bis zur Conjunctiva selbst, ohne diese zu verletzen. (Ich habe in einem Falle auch die Bindehaut durchschnitten, wie bei Jäger's Methode, ohne Nachtheil.) — Die Wunde wird nun genau gemessen, und ihre Dimensionen auf jenen Theil der Stirnhaut, der sich etwas nach aussen, zwei Linien oberhalb des Orbitalrandes befindet, übertragen, und die Haut mit genau in einander fallenden Schnitten bis zum Muskel getrennt. Das einzupflanzende Stück muss mit Berücksichtigung der nachträglichen Schrumpfung der Haut eine Linie länger und ebensoviel breiter sein. Der Hautlappen wird nun losgelöst und der nach aussen geführte Schnitt in dem Grade weiter nach unten und aussen geführt, dass beim Einpassen des Lappens in die Lidwunde keine Zerrung oder Faltung der Haut stattfindet. Die zwischen dem innern Schnitte, welcher den Lappen bildet, und dem äussern Winkel der Wunde des Augenlides bestehende Brücke wird nun durchschnitten und ein so grosses Hautstück herausgenommen, dass nächstdem der Hautlappen genau in den dadurch entstandenen Zwischenraum passt. Am untern Augenlide wird das Hautstück in derselben Entfernung und Richtung wie beim obern Lide von der Wange genommen. Nach Stillung der Blutung wird der Lappen in die Wunde gelegt und die Vereinigung zuerst am obern durch 8—10, dann am untern Rande durch 6—8 Knopfnähte auf das Genaueste bewerkstelligt. Das Augenlid wird locker mit Charpie bedeckt, und diese mit schmalen Heftpflasterstreifen befestigt, die äussere Wunde mit in Öl getauchter Charpie belegt. Die Nähte werden nach 2mal 24 Stunden entfernt, die Vereinigung durch Heftpflaster geschützt. (Nach Bedürfniss modificirt, lässt sich dieses Verfahren — das zu

*) Die Beschreibung dieser und der folgenden Methode ist nach *Chelius* gegeben, nach dessen Angaben ich mich bei meinen Operationen gehalten habe. Eine treffliche Abhandlung über Blepharoplastik von Prof. *Beck* findet man in *Ammon's* Monatsschrift, Bd. I. S. 24—50. (1838.)

Grunde liegende Princip — auch zum Ersatze gänzlich oder theilweise verlorener Lider verwenden. *Hasner**) hat auf diese Weise in einem Falle die innere Partie des obern und untern Lides zugleich aus der Haut der Nase, in einem andern Falle mehr als die Hälfte des untern Lides aus der Haut der Stirnglatze ersetzt.)

5. Das von *Dieffenbach***) aufgestellte Verfahren ist, wenn eine zu bedeutende Zerstörung diese Behandlungsweisen nicht zulässt oder ein völliger Verlust eines Augenlides besteht, offenbar das zweckmässigste, sowohl hinsichtlich des leichtern Gelingens, als auch der geringen Deformität, welche zurückbleibt. Man beginnt mit der Exstirpation der Narbe (des Krebses) durch eine dreieckige Wunde, wobei man den Lidrand oder doch von der Lidbindehaut so viel als möglich erhält. Die Basis des Dreieckes bildet die Wunde längs des Lidrandes (in der Cutis oder bei Zerstörung des Lides in der Bindehaut) von einem Winkel zum andern; die Spitze liegt unter der Mitte des Lidrandes auf der Wange, etwa 1 Zoll davon entfernt, und wird durch zwei dahin convergirende Schnitte gebildet, welche nebst dem Narben- (oder krebsig-infiltrirten) Gewebe auch gesunde Cutis mit fortnehmen werden, da sie gradlinig verlaufen müssen.

Hat man nun eine ganz reine V-förmige Wunde vor sich, so führt man vom äussern Augenwinkel aus einen Schnitt nach der Schläfe ohngefähr in der Richtung der Lidspalte, um etwa 2‴ länger als diese. Vom Ende dieses Schnittes wird nun parallel zu dem äussern, jenes Dreieck begrenzenden Schnitte ein fünfter Schnitt geführt, und eben so weit oder noch etwas tiefer herab, als die Spitze des Dreiecks herabreicht. Der hiedurch entstandene viereckige, an seiner untern Seite allein nicht umschriebene Lappen wird nun mit Zurücklassung der Fettlage durch flach geführte Messerzüge getrennt, und nach Stillung der Blutung und Reinigung der früher entblössten dreieckigen Stelle auf diese so herüber gelegt, dass sein oberer Rand jetzt die Stelle des Augenlidrandes einnimmt, oder, wo dieser noch vorhanden ist, sich an denselben anlegt, sein innerer Rand aber an den längs der Nase herablaufenden Rand des obgenannten Dreiecks zu liegen kommt. Man heftet ihn nun zuerst am innern Augenwinkel mit einer Knopfnaht, vereinigt hierauf den Wundsaum der Conjunctiva mit dem obern Rande des Hautlappens (oder, wenn Lidrand erhalten worden war, an die Cutis desselben) durch feine Knopfnähte oder eine fortlaufende Naht und dann eben so an dem innern Rande, nachdem man zuvor den entsprechenden Rand der Dreieckwunde eine Linie breit vom Grunde gelöst hat. Der äussere Winkel wird durch keine Naht befestigt, sondern man legt den äussern Theil des herübergezogenen Lappens hier nur an. Die auswärts vom Lappen unbedeckt bleibende dreieckige Wunde wird mit Charpie bedeckt, und über das Ganze legt man mehrere Heftpflasterstreifen, um den Lappen gehörig anzudrücken. — Die Nachbehandlung wird nach den allgemeinen Grundsätzen der Transplantation geleitet.

Chelius bemerkt, dass er die unbedeckt bleibende Wunde mit Vortheil durch die Naht vereinigt habe. Ich fand diess bestätigt und verkleinere sie immer nur durch 1—2 Insectennadeln von dem Winkel her, den der obere und äussere Wundrand bilden. Hiedurch wird die Basis des Lappens dem Auge etwas genähert, die Spannung desselben bis zu einem gewissen Grade (zum einfachen Anliegen) gemindert. Ich führe den in der Richtung der Lidspalte gegen die Schläfe hin zu machenden Schnitt nicht horizontal, sondern immer etwas abwärts geneigt, damit der Zipfel, welcher dann gegen den Thränensack

*) Entwurf zu einer anatom. Begründung der Augenkrankheiten, S. 248.
**) Caspar's Wochenschrift 1833, Nr. 1.

hin zu liegen kommt, weniger stumpfwinklig ausfalle. Auch fand ich, dass es sehr zweckmässig ist, den in die Gegend des äussern Augenwinkels zu liegen kommenden Zipfel an das nöthigenfalls etwas aufzufrischende obere Lid oder doch an die Cutis auswärts von demselben sehr genau durch Hefte zu befestigen. Für Unterhaltung des Anliegens der transplantirten Partie sorgt man wohl besser durch einen leichten Verband mit Charpie als durch unmittelbar auf die Haut gelegte Heftpflaster.

3. Von der Verwachsung eines oder beider Lider mit dem Bulbus (*Symblepharon*) und von der Verwachsung der Lider unter einander (*Anchyloblepharon*) haben wir bereits im I. B. S. 125 und 155 das Nöthige mitgetheilt. Da es sich nach der Trennung des Lides vom Bulbus darum handelt, die eine Wundfläche zu decken, besonders dort, wo beide an einander stossen, also dort, wo die Übergangsfalte verlaufen sollte, so kann man, wie ich mit bleibendem Erfolge gethan*), bei nicht gar zu breiter Verwachsung nach vollendeter Trennung die Wiederverwachsung leicht dadurch verhüten, dass man die Wunde am Bulbus heftet, indem man mittelst einer krummen Nadel einen Faden durch die Bindehaut und die subconjunctivale Fascie von dem einen Wundrande zu dem andern durchführt. Gegen die Cornea hin kann die Wunde ungedeckt bleiben, wenn nur in der Tiefe (gegen die Peripherie hin) die Vereinigung durch ein oder zwei Hefte vollständig ist.

4. Spaltung des Lides (*coloboma*) ist als angeborener Zustand nur an dem obern Lide beobachtet worden (von mir am linken Auge). *Heyfelder* (*Ammon's* Zeitschr. I. S. 480) sah bei einem 3monatlichen Kinde eine Spalte der Oberlippe, des obern Lides und der Iris zugleich (auf der linken Körperhälfte). Sie kann auch in Folge von Verletzungen oder Operationen zurückbleiben, wenn die schnelle Vereinigung nicht zu Stande kam. Das Verfahren dagegen ist analog dem bei der Hasenscharte.

Die verschiedenen Verletzungen der Lider, mit oder ohne Trennung des Zusammenhanges, erheischen wohl für denjenigen, der die Anatomie kennt und allgemeine chirurgische Bildung besitzt, keine besondere Besprechung. Nur das sei noch besonders hervorgehoben, dass auch scheinbar geringfügige Verletzungen dieser Gegend eine sehr genaue Untersuchung erheischen, damit man nicht etwa gleichzeitige Verletzungen des Bulbus oder der Orbitalwandungen übersehe. (Vergl. über Amaurosis und Krankheiten der Orbita.)

5. *Mangel der Lider* ist selten als angeborener Zustand beobachtet worden; *Zerstörung derselben* kann auf verschiedene Weise zu Stande kommen, nach Verletzungen, durch Krebs, durch Lupus, durch

*) Prager Vierteljahrschrift 1854. Bd. 41. S. 165.

Lues. Nach den letztern beiden Affectionen und nach Verbrühungen wird auch die Blepharoplastik, das einzige noch übrige Mittel, nicht selten unausführbar, weil die Haut weit über den Orbitalrand hinaus zerstört erscheint.

6. Einen angeborenen Fehler an den Lidern hat *von Ammon* (Zeitschrift, I. S. 533) unter dem Namen *Epicanthus* (χανθος der Winkel) beschrieben. Er kommt — nach meinen Beobachtungen — nur bei sehr flachem Nasenrücken vor, und besteht darin, dass vor jedem innern Augenwinkel eine Hautfalte vom obern zum untern Lide gespannt verläuft. Will das Individuum von dieser Entstellung befreit sein, so excidire man, nach *Ammon's* Angabe, mitten auf der Nase einen Hautstreifen, vertical, etwa 1″ lang und 3—5‴ breit, und vereinige die Wunde durch die blutige Naht, wodurch die Hautfalte vor dem innern Augenwinkel ausgeglättet wird.

XI. Buch.

Die Thränenorgane.

A. Anatomisch-physiologische Bemerkungen.

Ausschliesslich zur Bildung und Fortleitung der Thränen dienen die *Thränendrüse* mit ihren Ausführungsgängen und der *Thränenschlauch* mit den Thränenröhrchen; die zwischen beiden Organen eingeschobenen Lider betheiligen sich durch das Bindehautsecret an der Bildung, und durch die Form, Lage und Bewegung der Lider an der Fortleitung der Thränenflüssigkeit.

I. Die Thränendrüse gehört zu den acinösen Drüsen und stimmt im Baue mit den Speichel- und Milchdrüsen überein. In der Thränendrüsengrube und unmittelbar hinter der Augenlidbinde gelegen, wird ihr oberer, bei weitem grösserer Theil durch eine von der Augenlidbinde rückwärts laufende Fascie (Lig. Soemmerringi) an den Stirnknochen befestigt, während der unter dieser Fascie gelegene kleinere Theil bis zum convexen Rande des Knorpels herabreicht und von der Bindehaut nur durch jene dünne Fascie getrennt wird, die als Unterlage der Bindehaut vom Lide zum Bulbus streicht. Die obere Partie misst von vorn nach hinten 9‴, in der Breite 5—6‴, in der Dicke $2\frac{1}{2}$‴, die untere ist 4—5‴ lang (von der Schläfe gegen die Nase), 3‴ breit (von vorn nach hinten), 1‴ dick. Hat man die Lidbinde längs des Orbitalrandes (in der äusseren Hälfte) eingeschnitten, so kann man die obere Drüse mit dem Scalpellhefte leicht von der Beinhaut ablösen, wenn man die Vertiefung, die hier der Knochen bildet, gehörig berücksichtigt. — Die grösstentheils für diese Drüse bestimmte *Thränendrüsenarterie* kommt von der Art. ophthalmica, ausnahmsweise durch die obere Augenhöhlenspalte von der Art. meningea media, und dringt in die obere Drüse von deren unteren, etwas concaven Fläche, in die untere vom

hinteren Rande her ein. Die *Vena lacrym.* führt in die Vena ophthalmica. Der *Nerv. lacrym.* ist ein Zweig vom 1. Aste des N. trigeminus. — Die Ausführungsgänge, wegen ihrer Feinheit erst in späteren Zeiten mit Sicherheit nachgewiesen, 6—10 an Zahl, münden in den Bindehautsack nächst dem convexen Rande des oberen Lidknorpels (im äusseren Drittel desselben).

Die Thränendrüse liefert wahrscheinlich den grössten Theil der Flüssigkeit, welche den Bulbus befeuchtet. (Vergl. Bd. I. S. 6.)

Ich habe im Sommer 1854 Gelegenheit gehabt, einen jungen Mann zu beobachten, bei welchem eine wahre Thränendrüsenfistel bestand. Die Bindehaut war in Folge von Lupus grösstentheils zerstört; in der Gegend des äussern Augenwinkels bestand eine kleine, von Schleimhaut eingesäumte Öffnung, aus welcher beständig eine wasserklare Flüssigkeit aussickerte. Diese wurde mittelst kleiner Saugglöschen aufgefangen; man konnte in einer halben Stunde, besonders wenn man den Bulbus an der mit trockenen Borken besetzten Hornhaut rieb, beinahe 10 Gran Flüssigkeit gewinnen. Dieselbe reagirte schwach alkalisch, schmeckte salzig, und hatte ein specifisches Gewicht von 1,0086 bei 20° *Celsius.* Das Mikroskop zeigte in derselben ausser einer geringen Menge von Epithelien keine andern morphologischen Bestandtheile. Die qualitative Analysis, unter Leitung des Herrn Dr. *Lerch* vorgenommen, ergab: Wasser, Chlornatrium, Albuminnatron und Spuren von Fett. Der von Chlornatrium befreite Rückstand enthielt nach dem Verbrennen: kohlensaures Natron, schwefelsauren und phosphorsauren Kalk und Magnesia. Die quantitative Analyse gab in 100 Theilen: 98,223% Wasser, 1,257% Chlornatrium, 0,520% { Albumin = 0,504%, Salze = 0,016%, } Spuren von Fett.

II. Der Thränenschlauch, ein häutiger Canal von $^3/_4$—1 Zoll Länge, vermittelt im Verein mit den *Thränenröhrchen* die Communication des Bindehautsackes mit dem unteren Nasengange. Er verläuft vom innern Augenwinkel zur Seite der Nasenhöhle zwischen dieser und dem vordersten Theile der Augen- und Highmorshöhle beinahe gradlinig herab, jedoch nicht senkrecht, sondern stark nach hinten und ein wenig nach aussen abweichend.*) Er wird durch eine deutliche Einschnürung, oft durch eine förmliche Falte, in eine obere weitere und untere engere Partie, den *Thränensack* und *Thränennasengang* geschieden.

Der *Thränensack* liegt in der Thränensackrinne, welche vom Thränenbein und vom Stirnfortsatze des Oberkieferknochens gebildet wird, und ist in der vordern Hälfte seines Umfanges bloss von Weichgebilden bedeckt. Indem die Beinhaut sich von der vorspringenden Leiste des genannten Fortsatzes über die vordere äussere Wand desselben bis zum Thränenbeinkamme fortsetzt, und mit der eigenthümlichen Haut des

*) Der Winkel, den der Thränenschlauch durch seine Abweichung nach hinten mit dem Boden der Nasenhöhle bildet, beträgt im Mittel 65°; der durch die seitliche Declination gebildete Winkel zur verticalen Medianebene schwankt zwischen 5 und 10°.

Thränensackes innigst zusammenhängt, umschliesst sie denselben ringsum, hält ihn am Knochengerüste fest und verstärkt seine Resistenz. Nur nach unten-aussen entfernt sich die Beinhaut von dem in den Nasengang hinabsteigenden Thränenschlauche, indem sie auf die genannte Leiste übergeht; auf diese Weise entsteht ein mehr weniger grosser, bloss von lockerem Bindegewebe ausgefüllter Raum zwischen Beinhaut und Thränenschlauch, gegen welchen hin der Thränensack bald mehr bald weniger ausgestülpt erscheint, und eine Art Sinus oder Blindsack bildet. An der vordern oder Antlitzfläche wird die Wandung des Thränensackes noch durch Fasern der Augenlidbinde verstärkt, welche sich in einer von unten-aussen schräg nach oben-innen aufsteigenden Linie anheftet. Der hinter der Augenlidbinde liegende Theil der bloss häutigen Wandung des Thränensackes sieht gegen das Auge hin. Auf der Antlitzfläche des Thränensackes liegt der M. orbicularis, dessen Sehne etwa 1—1½‴ unterhalb seines obern Endes (Kuppel) quer über ihn wegstreicht und mit ihm fest zusammenhängt. Die von der obern und untern Fläche dieses sehnigen, mit dem vordern Rande etwas abwärts gekrempten Bändchens von circa 3‴ Länge entspringenden Muskelfasern sind auf dem Thränensacke in der Regel 1‴ mächtig, während die darüber liegende Cutis fettlos und fast papierdünn ist. Die Augenhöhlenfläche des Thränensackes wird von jenen Muskelfasern bedeckt, welche von der Crista lacrymalis aus vorwärts verlaufen, die Thränenröhrchen zwischendurch treten lassen, und mit den weiter vorn entsprungenen Fasern des Orbicularis sich vereinen; sie sind von *Horner* als besonderer Muskel (des Thränensackes) beschrieben worden. An dieser Fläche ist der Thränensack vom Bindehautsacke und von der Thränenkarunkel durch Orbitalfett geschieden. Die Durchmesser der länglich-eiförmigen, jedoch von vorn-aussen nach hinten-innen abgeplatteten Höhlung des Thränensackes sind: von oben nach unten 5‴, von vorn nach hinten-aussen 2‴, von aussen nach innen-hinten 1‴. Bei hohem Nasenrücken ist der Thränensack geräumiger und die Antlitzfläche desselben schmäler, als bei Plattnasen; bei jenen ist die Abdachung der vordern-äussern Wandung von der Leiste des Oberkiefernasenfortsatzes steil, bei diesen mehr flach. Da wo die Antlitz- und Augenhöhlenfläche zusammenstossen, und zwar hinter dem Augenlidbande, inseriren sich die Thränenröhrchen. Die hintere und innere Wandung des Thränensackes geht unmittelbar in den Thränennasengang über, die vordere und äussere erst nach Bildung eines mehr weniger tiefen Sinus oder Blindsackes, dessen wir schon erwähnten. Der Durchmesser der Ausmündung in den Nasengang variirt zwischen

$^3/_4$ und $^5/_4$‴, während der Nasengang unterhalb dieser Stelle allmälig weiter wird.

Der *Thränennasengang* ist die unmittelbare, zunächst durch die eben angedeutete Verengerung oder Einschnürung abgegrenzte Fortsetzung des Thränensackes. Sie ist mehr walzenförmig, wenn gleich noch immer etwas seitlich abgeplattet, und grösstentheils in dem 3—4‴ langen Knochencanale eingeschlossen, welcher im Oberkiefer zwischen der Nasen- und Kieferhöhle herabsteigt. Unterhalb der Anlagerung der untern Nasenmuschel, wo der Knochencanal endet, erstreckt sich der häutige Nasengang, beträchtlich weiter werdend, an der äussern Wandung der Nasenhöhle zwischen Knochen und Schleimhaut noch eine Strecke von 2—4‴ herab, und durchbohrt letztere unter einem mehr weniger spitzigen Winkel mit einer relativ engen Öffnung, welche, wenn sie sehr eng ist, das blindsackige Ende des Thränennasenganges *vor* dessen Mitte durchbohrt. Die unterste Portion des Nasenganges ist demnach an der Innenfläche von einer mehr weniger breiten Schleimhautfalte gebildet, während sie an der Aussenseite am Knochen liegt und ohne Faltung in die Nasenschleimhaut übergeht.

Die *Nasenmündung des Thränenschlauches* liegt 1—$1^1/_4$‴ rückwärts vom Eingange in die Nase (unten vom Nasenloche gerechnet), und 3—5‴ über dem Boden der Nase. Sie ist jederzeit von oben nach unten länger, als in die Quere, und variirt zwischen einer Art Ritze oder Spalte von $^3/_4$‴ Länge und $^2/_5$‴ Breite bis zu einem Oval von 2‴ Länge und 1 bis $1^1/_2$‴ Breite. Je kleiner diese Öffnung, desto tiefer liegt sie (und umgekehrt), und desto breiter und dünner ist die Schleimhautfalte, welche den untersten Theil der innern Wandung bildet. Diese Duplicatur oder Klappe liegt, wenn die Mündung nicht hoch oben und von 1‴ Durchmesser oder darüber ist, immer an der äussern Wandung an, weil sie selbst sehr dünn (bisweilen wie feines Papier), und weil die Schleimhaut hier stets mit einer zähen, eiweiss- oder sulzähnlichen Flüssigkeit überzogen ist. Man ist daher an Cadavern auch nach Entfernung der unteren Nasenmuschel sehr oft nicht im Stande, die Mündung zu sehen, wenn man nicht erst jenes Secret sorgfältig abgewischt hat. In mehreren Fällen fand ich eine Furche oder Rinne in der Schleimhaut der äussern Nasenwand, welche gleichsam als Fortsetzung des Thränennasenganges, erst abwärts, dann bogenförmig vorwärts gegen das Nasenloch verlief; in einigen Fällen war diese Rinne gegen $^1/_2$‴ tief.

Der Thränenschlauch wird von einer eigenthümlichen, weissen, ziemlich festen, aus longitudinal, quer und spiralförmig verlaufenden Binde-

gewebsfasern zusammengesetzten Membran gebildet, welche innen mit der Schleimhaut verschmilzt, aussen mit der Beinhaut verbunden ist. Die Beinhaut hängt fester am Thränenschlauche, als am Knochen, daher Sonden sehr leicht zwischen ihr und dem Knochen fortgeschoben werden können. Die innere Wandung der in die Nasenhöhle hinabreichenden Portion besteht bloss aus einer dünnen Schleimhautduplicatur. Die Schleimhaut zeigt im Wesentlichen dieselben Eigenschaften, wie die Schneidersche Haut der Nasenhöhle; sie ist überall, mit Ausnahme der genannten Duplicatur, ohngefähr $^1/_2$‴ dick, sehr gefässreich und daher röthlich, weich, gleichsam schwammig und mit kleinen Hügeln besetzt, mit zahlreichen Schleimdrüschen versehen. Im Thränensacke zeigt sie hie und da kleine Fältchen und erscheint in den meisten Cadavern etwas blässer; im Nasengang sieht man oft grössere Follikel, deren Mündung, mitunter bis 1‴ lang, meistens ab-, selten aufwärts gerichtet ist.

Um sich über die anatomischen Verhältnisse am Thränensacke zu unterrichten, entferne man zuerst ein Stück Haut, etwas grösser, als der Umfang des Thränensackes, dann die Fasern des M. orbicularis, unterhalb der Sehne desselben. Nun hat man eine weisse sehnige Membran vor sich, welche die Antlitzfläche des Thränensackes deckt. Von der Mitte des Augenlidbandes sieht man eine weisse Linie nach unten-aussen bis zum scharfen Orbitalrande nächst der Insertion des M. obl. inferior streichen. An dieser Linie hängt die Fascia tarso-orbitalis mit dem Thränensack zusammen. Hinter ihr streicht die Orbitalfläche der häutigen Wandung des Thränensackes rückwärts zur Crista lacrymalis. An der Antlitzfläche ist der sehnige Überzug des Thränensackes, den man als Fortsetzung der Beinhaut über den Thränensack betrachten kann, stärker als an der Orbitalfläche. Schneidet man die Sehnenhaut der Antlitzfläche in der Richtung der genannten Linie ein, so kann es leicht geschehen, dass man mit dem Messer wohl durch die genannte Sehnen-, nicht aber durch die Schleimhaut des Thränensackes eindringt, besonders in der untern Hälfte dieser Strecke, denn in dieser ist der Zusammenhang zwischen der Sehnen- und Schleimhaut oft ein sehr lockerer, weil sich letztere von ersterer entfernen muss, um in den weiter hinten gelegenen Eingang zum Thränennasencanale zu gelangen. Eben dieses Auseinanderweichen der beiden Membranen scheint die buchtige Erweiterung des Thränensackes nach unten, vorn und aussen zu begünstigen, bisweilen zu einem förmlichen Divertikel, ohne dass man berechtigt ist, diess schon als krankhaft anzusehen, weil geringere Grade davon fast constant vorhanden sind.

Um den Thränenschlauch in seinem ganzen Umfange ohne Formveränderung übersehen zu können, muss man ihn von seiner Innenseite aus blosslegen und öffnen. Nach Entfernung des Schädelgewölbes sammt dem Gehirne, des Unterkiefers und der hintern Schädelhälfte durchsäge man den Kopf von vorn nach hinten. Zuerst führe man einen Schnitt durch die Weichtheile an der Antlitzfläche in einer geraden Linie, welche von der Stirnglatze am innern Ende des Ligam. palp. intern. und knapp am Nasenflügel herabstreicht, also oben der Medianebene näher liegt, als unten. Dann führe man die in diesem Schnitte angelegte Säge so, dass sie beim tiefern Eindringen knapp an der innern Wandung des Thränenschlauches vorbeistreicht. Es wird nun nicht schwer sein,

mit Meissel und Knochenscheere die dünne Knochenplatte zu entfernen, welche den Thränenschlauch von innen deckt, und den blossgelegten Schlauch dann aufzuschlitzen, zunächst nur von oben bis zur Ansatzlinie der Nasenmuschel. — Ist letztere nicht schon beim Durchschneiden mit fortgenommen worden, so excidire man ihre vordere Hälfte bis an die Wurzel, deren Beseitigung man lieber erst später vornimmt.

Ich finde die alte Eintheilung des Thränenschlauches in *Thränensack* und *Nasengang* trotz des Widerspruches von *Osborne**) und *Hasner***) gerechtfertigt, weil ich mich durch eigene Untersuchungen überzeugt habe, dass u. A. *Huschke's****) Angabe ganz richtig ist: „Die Stelle des Überganges des Thränensackes in den Thränennasengang wird durch eine schwache Verengerung, zuweilen auch durch eine im Innern hervorspringende Falte der Schleimhaut, aus welcher beide gebildet sind, bezeichnet." Um ganz sicher zu gehen, ersuchte ich Herrn Prof. *Bochdalek*, mir den ganzen Thränenschlauch sammt den Thränenröhrchen mit Wachs zu injiciren. Mehrfache Injectionen bestätigten genau, was ich auch ohne sie oft gesehen hatte. Eben so haben mir auch Durchschnitte von gefrornen oder in Chromsäure erhärteten Köpfen sehr instructive Präparate geliefert, welche den Vergleich des Thränenschlauches mit einem umgestürzten Flaschenkürbis (*Hasner*) als völlig unpassend darthun. Der Thränennasengang, deutlich vom Thränensacke durch eine mehr weniger beträchtliche Einschnürung abgeschieden, wird abwärts allmälig weiter und bildet vor seiner relativ engen Ausmündung in die Nase in den meisten Fällen eine bedeutende Erweiterung oder Tasche, welche sich besonders nach hinten weit ausdehnt, und gegen welche die Öffnung in die Nasenhöhle sehr klein erscheint. Manchmal ist der Nasengang unten viel weiter, als der Thränensack.

In den Thränensack münden sich die *Thränenröhrchen*, ein oberes und unteres, dünne häutige Canälchen von 3—4‴ Länge und etwa $^1/_3$‴ im Lichten. Jedes derselben beginnt am Nasenrande des Lidknorpels mit einer punktförmigen Öffnung, dem *Thränenpunkte*, mitten in einer kleinen warzenähnlichen Erhabenheit, dem *Thränenwärzchen*, dringt zuerst senkrecht zwischen der Cutis und Conjunctiva etwa $^3/_4$‴ tief ein, genau an das Ende des Lidknorpels angefügt, durch denselben steif erhalten, und vor Compression geschützt, wendet sich dann, etwas weiter werdend, fast rechtwinklig einwärts, den Schenkeln der hufeisenförmigen Hautfalte folgend, welche die Thränenkarunkel umschliesst, und senkt sich sofort hinter der äussern Hälfte des Augenlidbandes in den Thränensack ein, gemeinschaftlich mit dem andern, meistens jedoch durch eine Schleimhautduplicatur getrennt. Indem sie die Thränensackwandung schief durchbohren, erscheint ihre Mündung, von innen her angesehen, durch ein Schleimhautfältchen gedeckt, auf ähnliche Weise, wie die Harnleiter beim Einmünden in die Harnblase. Ihre Öffnung am Thränenwärzchen ist stets dem Bulbus zugewendet, und wird bei etwas abgezogenem Lide sichtbar.

*) Darstellung des Apparates der Thränenableitung, Prag 1835.

**) Beiträge zur Physiologie und Pathologie des Thränenableitungsapparates, Prag 1850.

***) Eingeweidelehre, Leipzig 1844.

Die Thränenröhrchen werden von einer ähnlichen, jedoch viel dünnern Membran wie der Thränensack gebildet, welche in den Thränenwärzchen zu einem derben weissen Ringe anschwillt, wodurch ihre Mündung stets rund und offen erhalten wird. Ihre schleimhäutige Auskleidung ist analog der Bindehaut äusserst dünn, glatt und blass, ohne Flimmerepithel. Aussen sind die Thränenröhrchen von Fasern des M. orbicularis (et Horneri) umgeben, an welche sich die Cutis anschmiegt; nur hinten-oben scheint die Bindehaut (so weit sie reicht) unmittelbar an ihnen anzuliegen. Eine schwarze Borste, in dieselben eingeführt, scheint besonders durch die Bindehaut deutlich durch.

Durch die Thränenröhrchen und den Thränenschlauch treten fortwährend Thränen in den untern Nasengang. Blut oder andere gefärbte Flüssigkeiten gelangen in kurzer Zeit aus dem Bindehautsacke in die Nase.

Das Secret der Thränendrüse und der Bindehaut ist auch im ruhigen Zustande, d. h. wenn die Secretion nicht durch besondere Reize gesteigert wird, immer in grösserer Menge vorhanden, als durch Verdunstung und Absorption an der Bindehaut verbraucht wird. Immer ist ein Überschuss zur Aufnahme für die Thränenpunkte vorhanden.

Es unterliegt keinem Zweifel, dass an dem stets feuchten Bulbus beständig eine gewisse Menge von Flüssigkeit verdunstet, um so mehr, je trockener die Luft ist, und je mehr frische Luftschichten rasch nach einander mit dem Bulbus in Berührung kommen. Es ist auch nach den lebhaften Resorptionserscheinungen, welche die Bindehaut zeigt, anzunehmen, dass ein Theil derselben von ihr absorbirt werde. Es lässt sich aber auch bestimmt nachweisen, dass immer noch ein Überschuss zur Asorption für die Thränenpunkte übrig bleibt. Bevor wir die beweisenden Thatsachen hiefür anführen, müssen wir noch erinnern, dass die Secretion der Thränen nicht nur durch gewisse Gemüthsaffecte, sondern auch durch Reizung der Bindehaut, der Cutis an den Lidern, der Schleimhaut in der Nase und im Thränenschlauche, durch grellen Lichteinfluss und Reizung des Trigeminus gesteigert werde; wir müssen insbesondere noch hervorheben, dass der Augenlidschlag selbst in directer Beziehung zur Thränensecretion steht, so dass häufiges Blinzeln oder anhaltend spastische Contractionen des Orbicularis auf ähnliche Weise vermehrte Secretion bewirken, wie das Kauen und Saugen bei den Speicheldrüsen. — Das Thränenträufeln bei Blennorrhöe des Thränensackes, bei Thränensackfistel u. s. w. kann nicht al Beweis für die oben aufgestellte Behauptung benutzt werden, weil dasselbe ebensowohl von Hypersecretion in Folge des gereizten Zustandes als von gehinderter Fortleitung der Thränen abgeleitet werden kann. Aber es sind Fälle bekannt, wo die thränenableitenden Organe ohne alle Spur von Reizung undurchgängig waren und Thränenträufeln bestand. So habe ich einen Fall beobachtet, wo die Thränenröhrchen von einer Glasscherbe durchschnitten worden und sofort verwachsen waren, und wo ohne alle Spur von Reizung nach mehreren Monaten noch Thränenträufeln den Verwundeten belästigte. — Eine viel öfter vorkommende und meines Erachtens völlig competente Thatsache ist das Vorkommen von Thränenträufeln bei Lähmung des N. facialis. Ich bin von Kranken wegen Thränen-

träufeln consultirt worden, bei denen ich durchaus keine Ursache dieses Übels auffinden konnte, bis ich die Lider fest schliessen liess und fand, dass der Orbicularis zwar noch nicht seine ganze Function, aber doch bereits an Energie eingebüsst hatte. Noch erfolgte der Schluss des Auges, noch schlossen die Lider an den Bulbus, und doch war bereits Thränenträufeln vorhanden, weil — wie wir später zeigen werden — wegen Paresis des Orbicularis die Thränen nicht mehr fortgeleitet werden konnten. Hier kann durchaus von keiner Hypersecretion, sondern nur von gehinderter Fortleitung die Rede sein. — Man kann übrigens bei jedem Menschen, sowohl am obern als am untern Lide eine Flüssigkeitssäule sehen, welche in der Rinne steht, die durch das Anliegen des Lidrandes an den Bulbus gebildet wird. Sie reicht vom äussern Winkel bis zur halbmondförmigen Falte, z. B. bei gradaus gerichtetem Blicke bis zu den Thränenpunkten, welche sich bei dieser Stellung gerade an die Rinne legen, die durch das Anschmiegen der halbmondförmigen Falte an den Bulbus gebildet wird. Ebenso sind die halbmondförmige Falte und die Karunkel immer nicht bloss feucht, sondern deutlich mit Flüssigkeit bedeckt, was dieser Gegend schon in alten Zeiten den Namen Thränensee verschafft haben mag. — Ich kann demnach der Annahme von *Hyrtl* u. A., dass der Thränenableitungsapparat nur bei erhöhter Thränensecretion, beim Weinen, beim Übergange in die Kälte u. dgl. in Anspruch genommen werde, durchaus nicht beistimmen, und bin überzeugt, dass fortwährend nicht nur Secretion, sondern auch Fortleitung überschüssiger Thränen stattfinde. Es fragt sich nur, *wie* die Fortleitung erfolge.

In die Flüssigkeitssäulen längs des obern und untern Lides und im innern Winkel sind die stets offenen Thränenpunkte continuirlich eingetaucht, daher auch die capillaren Thränenröhrchen stets mit Flüssigkeit gefüllt. Luft mit Gewalt in diese Röhrchen eingepresst, muss schon nach einigen Contractionen des M. orbicularis et Horneri ausgetrieben werden, und im normalen Zustande lässt sich niemals Luft in den Thränenröhrchen auffinden.

Die senkrechten Anfangsstücke der Thränenröhrchen werden vermöge ihrer Fügung an das quer abgestutzte Knorpelende durch die darüber laufenden Muskelfasern wohl an den Bulbus angedrückt, niemals jedoch comprimirt. Es ist irrig, wenn man angibt, beim Lidschlusse werden die Thränenwärzchen vorgeschoben, etwa wie die Fühlhörner einer Schnecke. Ein solches scheinbares Hervortreten bewirkt man nur, wenn das Lid mit dem Finger abgezogen, und nun der Versuch gemacht wird, die Lider zu schliesseu. Eben so wenig, wie von einem isolirten Hervortreten, konnte ich mich je von einer spontanen oder durch Reizung bedingten Verengerung oder Erweiterung der Thränenpunkte überzeugen. Die Thränenwärzchen verhalten sich bei dem Acte der Thränenfortleitung rein passiv, wie die Enden von Capillarröhrchen. Wenn auch die Thränenröhrchen besonders an der knieförmigen Umbeugung etwas weiter werden, selbst bis zu $^2/_3'''$ im Lumen, so bleiben sie trotzdem immer noch einfache Capillarröhrchen, stets von Flüssigkeit gefüllt und dieselbe festhaltend, so lange ihnen ihr Contentum nicht von aussen her oder durch Compression entzogen wird. Eine solche Compression können die unmittelbar auf ihnen liegenden Fasern des Schliess- und Horner'schen Muskels in ihrer mittleren Portion üben, indem sie beim Lidschlusse kürzer und dicker werden. Die Ausmündung der Thränenröhrchen in den Thränensack, hinter oder etwas unterhalb der innern Hälfte des Augenlidbandes gelegen, kann beim Lidschlusse nicht comprimirt werden. Es ist wenigstens Thatsache, dass manche Menschen durch heftiges Schneuzen Flüssig-

keit und selbst Luft durch die Thränenpunkte austreiben können (bei offenen oder doch nicht fest verschlossenen Lidern), ohne Zeichen eines Thränenschlauchleidens darzubieten, und dass bei Blennorrhöe des Thränensackes in der Regel das trübe Contentum desselben durch die Thränenröhrchen in den Bindehautsack gedrückt werden kann. Ein ventilähnlicher Verschluss des Thränensackes durch die Schleimhautfalte an der Einmündung der Thränenröhrchen in denselben kann also nicht angenommen werden, und die Thränenröhrchen sind somit als beiderseits stets offene, in der Mitte etwas weitere und comprimirbare Capillarröhrchen zu betrachten.

Auch der Thränenschlauch, von der Kuppel des Thränensackes bis hinab zur Nasenmündung, ist gewiss nicht mit Luft, sondern mit Flüssigkeit gefüllt. Diese besteht nicht bloss aus Thränen, sondern auch aus einer ziemlich dicken, der Schleimhaut anhaftenden Lage eiweissähnlichen Secretes. Es existirt demnach vor der Nasenmündung des Thränenschlauches bis zu den Thränenpunkten und von da bis zum äussern Winkel (längs der Lidränder) eine continuirliche Flüssigkeitssäule, welche, wie wir weiter zeigen werden, durch den Lidschlag zum allmäligen Weiterrücken gegen die Nase hin bestimmt wird.

Von dem Vorhandensein eines schleim- oder eiweissähnlichen Überzuges im Thränenschlauche kann man sich an jedem Cadaver überzeugen. Sehr oft fand ich auch noch Thränenflüssigkeit in dem Thränensacke, wenn ich ihn so eröffnete, dass er dabei nicht comprimirt wurde. Man hat bisher bei Aufstellung physikalischer Theorien über die Fortleitung der Thränen weder das continuirliche Vorhandensein fortzuleitender Flüssigkeit durch Thatsachen nachzuweisen unternommen, noch auch die Frage, ob der Thränenschlauch Luft oder Wasser enthalte, bestimmt aufgeworfen, geschweige denn zu beantworten gesucht. Gleichsam als selbstverständlich setzen die Einen Wasser voraus (Hebertheorie), die Andern Luft (Aspirationstheorie). Schon aus den oben angeführten Dimensionen des Thränenschlauchlumens ergibt sich als höchst wahrscheinlich, dass derselbe mit Flüssigkeit gefüllt sein werde. Das im Cadaver gemessene Lumen muss wohl während des Lebens, wo die sehr blutreiche, gegen $1/2'''$ dicke Schleimhaut turgescirt, noch als etwas geringer angenommen werden. Durch die an der Schleimhaut haftende zähe Schleimschicht wird es noch mehr vermindert, so dass man den ganzen Canal als ein so enges Rohr zu betrachten berechtigt ist, in welchem sich die Attraction fester auf flüssiger Theile geltend macht. Die Nasenmündung ist wahrscheinlich immer durch Flüssigkeit geschlossen, was jedoch nicht hindert, dass bei extrem-heftiger Exspiration (Mund und Nase verschlossen) ein oder das andere Luftbläschen durchgetrieben werden kann. Diess sind jedoch nur Ausnahmen, vielleicht nur bei etwas weiterer oder krankhaft veränderter Nasenmündung möglich. — Direct beweisend, dass im Thränensacke keine Luft sei, scheint mir ein Experiment, dessen *Hasner* im gegentheiligen Sinne erwähnt. Wenn man bei festem Verschlusse des Mundes und der Nase möglichst stark inspirirt, so sinkt die Gegend des Thränensackes nicht ein, und sie erhebt sich nicht bei eben solchem Exspiriren. Ich habe viele Ärzte zu diesem Experimente aufgefordert, wir konnten nie weder ein Sinken noch Heben wahrnehmen. Auch empfand keiner von uns in dieser Gegend ein Gefühl von Spannung wie etwa am Trommelfelle. Man muss aber bei diesem Experimente die Augen offen halten und auf einen bestimmten Punkt richten lassen, weil sonst synergische Contractionen des M. orbicularis oder Bewegungen des Bulbus

Täuschungen veranlassen können. Bei einigen trat während forcirter Exspiration ein oder das andere Luftbläschen (nie ein Luftstrom) mit hörbarem Knistern aus dem Thränenpunkte, bei dem einen links, bei dem andern rechts, obwohl durchaus kein Unterschied zwischen beiden Augen, überhaupt keine Abnormität in der Thränenleitung wahrgenommen werden konnte.

Der M. orbicularis, der Augenlidschlag ist das Agens und der Regulator für die Fortleitung der Thränen in die Nase. Im Momente des Augenlidschlusses wird der Thränensack sammt den Thränenröhrchen etwas comprimirt durch die Anschwellung der contrahirten Muskelfasern des Orbicularis und durch die gleichzeitig erfolgende rückwärts ziehende Wirkung des *Horner*'schen Muskels. Sind die Wandungen des Thränensackes hinreichend resistent, und ist das Contentum desselben incompressibel, so muss eine entsprechende Menge davon entweichen, natürlich dorthin, wo gar kein oder ein relativ geringerer Widerstand obwaltet. Diess geschieht im normalen Zustande nach dem Thränennasengange hin, in welchem also die Flüssigkeit fortrücken, und aus welchem ein Tröpfchen in die Nase treten muss. In dem Momente, wo mit der Öffnung der Lidspalte die Compression der Thränenröhrchen und des Thränensackes nachlässt, und der Thränensack sein eigentliches Lumen wieder gewinnt, muss Flüssigkeit aus dem Thränensee nachrücken, um den leeren Raum zu füllen. Es ist einleuchtend, dass ein Zurücktreten von der Nase her nicht stattfinden kann, weil sonst eine lange Flüssigkeitssäule gehoben werden, und die bereits in die Nasenhöhle gelangte Portion wieder eindringen müsste. Auf diese Weise werden die Thränenwärzchen zu Saugwärzchen. Die in der Rinne zwischen jedem Lidrande und dem Augapfel befindliche und durch Adhäsion an den festen Theilen festgehaltene Flüssigkeit kann nur durch die angegebene Assuction der Thränenröhrchen, niemals aber, wie gewöhnlich angenommen wird, durch die Bewegung der Lider als solche, durch Erfolgen des Abschlusses der Lidspalte vom äussern zum innern Winkel hin und zum Fortrücken gegen den innern Winkel gebracht, geschweige denn in die Thränenröhrchen, welche gefüllt und capillär sind, hineingepresst werden.

Dass der Thränensack im Momente des Lidschlusses comprimirt werde, folgere ich nicht bloss aus anatomischen Thatsachen als möglich und wahrscheinlich, sondern auch aus vielfältigen Beobachtungen von Thränenfisteln als wirklich. Befindet sich in einer Fistelöffnung Flüssigkeit, so sieht man sie im Momente des Lidschlusses steigen, im Momente der Lidöffnung fallen. Besonders instructiv sind Fälle, wo die Grösse der Öffnung gestattet, in die Tiefe, bis an die Öffnung der häutigen Wandung des Thränensackes selbst zu blicken. Man übersehe dabei nicht, dass im Momente des Lidschlusses auch die Thränenröhrchen comprimirt werden müssen, demnach in diesem Momente keine Flüssigkeit vom Bindehautsacke nachrücken oder gar hineingepresst werden kann. Dass

der Lidschluss vom äussern zum innern Winkel erfolge, ist eine blosse Annahme; eben so wenig lässt sich beweisen, dass die Lidspalte dabei vorn hermetisch abgeschlossen werde. Das Eintreten von Flüssigkeit in die Thränenröhrchen kann absolut erst nach vorübergegangenem Lidschlusse erfolgen, nicht während desselben.

Dass aber die Fortleitung der Thränen von der Action des M. orbicularis abhänge, zeigen Fälle von Lähmungen desselben. Bei Lähmung des Orbicularis ist Thränenträufeln eine constante Erscheinung. Sie tritt früher auf, als die Veränderung der Stellung der Augenlider und Thränenpunkte. Sie war in einigen Fällen das erste Symptom und machte mich erst aufmerksam auf die übrigen Erscheinungen, welche die unvollständige Lähmung des N. facialis beurkunden. Erst der Umstand, dass der über Thränenträufeln klagende Kranke die Lidspalte der betroffenen Seite nicht so kräftig zu schliessen vermochte, wie die andere, bestimmte mich, die Haltung der Gesichtsmuskeln genau zu controlliren. Gerade diese Fälle sind es, in welchen das Thränenträufeln nicht als Folge von Hypersecretion betrachtet werden kann, da die Lider noch an den Bulbus anschliessen; sie sind es, welche sowohl die Heber- als die Aspirationstheorie als unhaltbar erweisen. — Der Respiration kann nur insofern ein Einfluss auf diesen Vorgang zugeschrieben werden, als sie durch Verdampfung von Flüssigkeit an der Nasenmündung des Thränenschlauches auf den Stand der Flüssigkeitssäule in diesem engen Canale einzuwirken vermag. Wird an einem Capillarrohre der unterste Tropfen entfernt, sei es durch Verdünstung, sei es durch Abwischen o. dgl., so muss die ganze Flüssigkeitssäule nachrücken. Während des Schlafes scheint dieser Einfluss allein hinzureichen, das Hinabrücken der ohnehin geringeren Menge von Secret zu bewirken, wiewohl es noch nicht ausgemacht ist, ob nicht auch während des Schlafes von Zeit zu Zeit Contractionen des M. orbicularis erfolgen. Bei kleinen Kindern habe ich mich von deren zeitweiligem Eintreten überzeugt.

Gegen die von *E. H. Weber* angedeutete und von *Hasner* weiter ausgeführte Theorie der Aspiration hat *Hyrtl* mit Recht bemerkt, dass die Thränenröhrchen zu wenig steif seien, um durch Luftdruck nicht comprimirt zu werden. Nach *Hasner* sollen bei jeder Einathmung, welche mittelst der Nase zu Stande kommt, zugleich mit der Luft auch die Thränen in den luftverdünnten Raum des Schlauches eingezogen werden. „Durch Erweiterung der Lungenhöhle im Momente der Inspiration wird die Luft in dem gesammten Schlauche verdünnt, und es drängt die äussere Luft auf die Thränen im See, welche somit in den Schlauch gelangen. Sowohl durch die aus dem Thränenschlauche in die Nasenhöhle drängende Luft, als durch die eigene Schwere wird die Klappe (an der Nasenmündung) bei jeder Inspiration geöffnet.“ „Die Thränenableitung kann natürlich nur dann vor sich gehen, wenn der Mund geschlossen ist; jedes Öffnen des Mundes schliesst die Nasenhöhle ganz von der Respiration aus.“ „Das Schliessen der Lider ist zur Aufsaugung der Thränen nicht nothwendig, schon bei mässiger Verengerung der Lidspalte tauchen beide Thränenpunkte in den See, und es steht besonders der untere jederzeit zur Absorption der geringen Menge Flüssigkeit, welche sich an dem Lidrande angesammelt hat, bereit.“ „Im Momente der Exspiration wird durch Verschliessung der am Übergange des Thränenschlauches in die Nasenhöhle befindlichen Klappe eine vollkommene Isolirung beider Cavitäten von einander zu Stande gebracht.“ — Gegen diese Sätze sprechen mehrere Thatsachen. Wir können Stunden lang bloss durch den Mund athmen, ohne dass Thränenträufeln eintritt, während längere Unterbrechung des Augenlidschlages, absichtlich oder bei anhaltendem Betrachten eines Gegenstandes, die Augen übergehen macht. Ich kenne eine Frau, deren Nasenhöhle vollständig und luftdicht von

der Rachen- und Mundhöhle abgeschlossen ist (in Folge von Narben nach syphilitischen Geschwüren), welche aber keine Spur von Thränenträufeln darbietet, obwohl kein Grund vorhanden ist, bei ihr eine Verminderung der Thränensecretion überhaupt anzunehmen. Nasenpolypen, welche den Luftstrom hermetisch abschliessen, machen kein Thränenträufeln, so lange sie nicht bis zur Compression des Thränennasenganges vorgerückt sind. — Ich habe mich bei einer Menge Thränensackfisteln durch Einträufeln von Cochenillentinctur in den Bindehautsack überzeugt, dass diese Flüssigkeit nach einigen Augenlidschlägen in der Fistelöffnung zum Vorschein kam, obgleich die sorgfältigste Sondirung sowohl, als gehörig angestellte Injectionen (so wie auch heftige In- und Exspirationen bei Verschluss des Mundes und der Nase) völlige Undurchgängigkeit des Thränennasenganges erwiesen. Also bei sicher gestelltem Ausschlusse des Einflusses der Respiration gelangt das Contentum des Bindehautsackes dennoch nicht nur in den Thränensack, sondern auch bis vor die äussere Fistelöffnung. Hierin liegt auch zugleich — nebenbei gesagt — eine Widerlegung der *Petit*'schen, auf verschieden lange Arme gestützten Hebertheorie und gegen die Annahme, dass der Hornersche Muskel den Thränensack während des Lidschlusses erweitere. Bei der Thränensackfistel mit hermetischem Verschlusse des Thränennasenganges sind die Verhältnisse wie im normalen Zustande, mit dem Unterschiede, dass an die Stelle des Thränennasenganges der Fistelgang getreten ist; wie früher in die Nase, kommen jetzt die Thränen auf die Wange. — Bekanntlich gibt es auch Thränensackfisteln, wo sich, bei Abwesenheit jeder Spur von Entzündung, aus einer haarfeinen Öffnung von Zeit zu Zeit ein Tröpfchen klarer und dünner Flüssigkeit entleert, welche sich als Thränenflüssigkeit erweisen lässt. An diese scheint *Hasner* nicht gedacht zu haben, als er l. c. S. 47 behauptete: „Die dauernde Thränenschlauchfistel sei niemals das Symptom einer Verwachsung oder Undurchgängigkeit des Schlauches, sondern stets nur jenes der Caries des Thränenbeins.“ Wenigstens bei den längst bekannten Haarfisteln kann man mit Bestimmtheit die Anwesenheit von Caries in Abrede stellen, obwohl auch von einer Menge anderer, lange dauernder Fisteln dasselbe behauptet werden muss.

Hyrtl's Ansicht geht dahin, dass der Hornersche Muskel und der M. orbicularis bei jedem Augenlidschlage den Thränensack erweitern, und dadurch ein Nachrücken der Flüssigkeit bedingen, wobei noch Absperrung von der Nasenhöhle durch die Klappe am untern Ende des Nasenganges vorausgesetzt wird. Wäre diese Ansicht richtig, so müsste man bei Thränensackfisteln im Momente des Lidschlusses die Flüssigkeit in der Hautöffnung sinken sehen. Irrig ist übrigens die von *Hyrtl* aufgestellte Behauptung, dass bei Dacryocystoblennostasis in der Regel kein Thränenträufeln vorhanden sei, und dass die Thränenröhrchen nur während des Weinens beschäftigt werden. Nach dem, was *ich* beobachtet habe, kommen die Kranken mit Dacryocystoblennostasis eben nicht wegen Schmerzen oder wegen der Geschwulst, sondern lediglich oder doch vorzüglich wegen der Belästigung durch Thränenträufeln beim Arbeiten, Ausgehen u. dgl. zum Arzte. Demnach müssen die Fälle, in welchen kein Thränenträufeln stattfindet, wohl als Ausnahmen betrachtet werden, vielleicht dadurch bedingt, dass allmälig weniger Thränen ausgeschieden werden. — Mit Unrecht zeiht *Hasner* den Veteranen *A. G. Richter* eines Irrthums, wenn dieser behauptet, dass bei Blennorrhöe des Thränensackes dieser immerfort noch durch frisch nachrückende Thränen ausgedehnt werde, „indem das Contentum des Thränenschlauches bei Dacryocystostasis nur aus dem Schleimsecret des Schlauches selbst bestehe, welches bei Verschliessung der Nasalöffnung nicht abfliessen könne.“ Mir scheint, dass der alte Richter viel genauer beobachtet und untersucht hat. Das Contentum blen-

norrhöischer Thränensäcke besteht in der That aus einem Gemenge von Secret des Thränensackes und von *Thränen*. Dass trotz hermetischen Abschlusses des Thränennasenganges auch bei Blennorrhöe des Thränensackes noch Flüssigkeit aus dem Bindehautsacke aufgenommen werden könne, davon kann man sich überzeugen, wenn man in solchen Fällen Cochenillentinctur in den Bindehautsack einträufelt, diese nach einiger Zeit rein ausspült, und nun das Thränensackcontentum durch die Thränenpunkte ausdrückt. — Nach *Ross* soll der Lidschluss vom äussern zum innern Winkel erfolgen, die Flüssigkeit gegen den Thränensee und aus diesem in die Thränenröhrchen u. s. w. gepresst werden. Wir haben schon oben bemerkt, dass diess unerwiesene Annahmen sind, die sich wohl kaum je beweisen lassen werden. Beim gewöhnlichen Lidschlage wird übrigens die Lidspalte gar nicht völlig geschlossen; das obere Lid nähert sich dem untern, ohne es völlig zu erreichen.

Schliesslich will ich noch hervorheben, dass die Anwesenheit von etwas Luft im Thränensacke den oben dargestellten Mechanismus der Thränenfortleitung nicht unmöglich mache. Ich hatte, als ich diess niederschrieb, eben eine Patientin vor mir — und ich erinnere mich, in einigen Fällen Ähnliches beobachtet zu haben — welche nicht im mindesten von Thränenträufeln belästigt wird, und ihre Augen überhaupt jetzt für vollkommen gesund erklärt, bei welcher jedoch das Entweichen von Luft aus dem Thränensacke in die Nase deutlich fühlbar ist, wenn ich den Thränensack mit dem Finger comprimire. Diese Patientin, vor 14 Jahren von mir von einer beiderseitigen Thränensackfistel nach der gewöhnlichen Methode geheilt — (Dauer der Behandlung durch 2 Jahre, zuletzt Tragen von Bleinägeln durch beinahe 1½ Jahre), — wandte sich jetzt nicht wegen der Augen an mich, sondern wegen Tuberculosis pulmonum. Links war ausser der Narbe keine Spur von dem früheren Leiden aufzufinden; rechts bestand an der Stelle der Fistel eine schon von weitem auffallende trichterförmige Einziehung der Cutis. Aber auch hier ist kein Thränenträufeln vorhanden und auch der Thränensack ganz gewiss nicht obliterirt. Das Eintreten von Luft in den Thränensack erfolgt beim Schneuzen, Husten u. dgl., da aller Wahrscheinlichkeit nach die Nasenöffnung des Thränenschlauches durch das längere Tragen der Stifte so erweitert worden ist, dass der Lufteintritt nicht mehr völlig abgehalten werden kann. Die zu dem oben beschriebenen Mechanismus erforderliche Flüssigkeitssäule existirt demnach, sobald Luftblasen im Thränensacke sind, noch längs der Wandungen desselben. Es besteht keine solide, sondern eine im Innern mehr weniger Luftbläschen haltende Flüssigkeitssäule, und diese Luftbläschen entweichen bei Compression der Thränensäcke unter leichtem Knistern und Gefühl von Prickeln im Finger. Ich selbst bin im Stande, beim starken Schneuzen Luft durch die Thränenröhrchen auszupressen, wenn ich an heftigem Schnupfen leide, und doch halte ich meine Thränenorgane für ganz gesund. — Ich würde diesem Gegenstande nicht so viel Raum gewidmet haben, wenn nicht die Ansichten, die man über die Function des Thränenschlauches hat, von so bedeutendem Einflusse auf die Behandlung seiner Krankheiten wären.

B. Krankheiten.

a. Der Thränendrüse und ihrer Ausführungsgänge.

1. *Die Entzündung der Thränendrüse* ist mir nicht aus eigener Beobachtung bekannt. Ausser *Joh. Ad. Schmidt**) äussern sich alle

*) Über die Krankheiten des Thränenorgans, Wien 1803.

Schriftsteller dahin, dass diese Affection eine sehr seltene sei. Die acute Form soll sich durch Trockenheit des Auges, heftigen, tiefgreifenden Schmerz, entzündliche Geschwulst des obern Lides und Verdrängung des Augapfels nach vorn, innen und unten kundgeben, und mit Eiterung und Durchbruch des obern Lides enden. Wenn diese oder ähnliche Erscheinungen auftreten, wird man jedenfalls wohl zu untersuchen haben, ob sie nicht bloss von Zellgewebs- oder aber von Beinhautentzündung und nachfolgender Caries bedingt seien, welche gerade in dieser Gegend nicht selten vorkommt. Nach *Makenzie* (l. c. S. 89) hat *Todd* auch chronische Thränendrüsenentzündung beobachtet, mit allmäliger Vergrösserung der Drüse, welche leicht für krebsige Entartung gehalten werden könne. Bei scrofulösen Individuen soll spontane chronisch entzündliche Vergrösserung der Thränendrüse vorkommen. In 4 von *Makenzie* ausführlich mitgetheilten Beobachtungen (von *Todd*, *O'Beirne*, *Lawrence* und *Daviel*) wurde die Diagnosis durch Exstirpation der taubenei- bis wallnussgrossen Geschwulst constatirt. In 3 Fällen davon waren heftige Schläge auf die Gegend der Thränendrüse vorausgegangen. In keinem dieser Fälle hatte weder die Entartung noch auch die Entfernung der Drüse Trockenheit des Auges zur Folge; in dem letztern soll das Auge (nach radicaler Heilung durch die Exstirpation) fähig gewesen sein, eben so viel Thränen zu vergiessen, wie das andere.

2. *Schwund der Thränendrüse* und fettige Entartung habe ich nur einmal im Cadaver gefunden, und zwar wohl als Folge von Obliteration ihrer Ausführungsgänge bei Trachoma. S. B. I. S. 128. Dass Trockenheit der Conjunctiva Folge von Erkrankung dieser Membran selbst, nicht aber der Thränendrüse sei, ergibt sich aus dem, was wir S. 126, B. I. über Xerophthalmus bemerkt haben. Vergl. unten *Verödung des Thränensackes.*

3. Als *Thränensackgeschwulst*, dacryops, haben *Ad. Schmidt* und *J. G. Beer* eine mit wasserklarer und salzig schmeckender Flüssigkeit gefüllte Geschwulst an der innern Fläche des obern Lides beschrieben, welche selbst die Grösse einer Wallnuss erreichen können soll, und beim Weinen grösser wird. Diese Umstände und der Sitz in der Gegend, wo die Ausführungsgänge der Thränendrüse liegen, bestimmten zu der Annahme, dass die Geschwulst als Ausdehnung eines Ausführungsganges in Folge von Obliteration seiner Mündung, oder als Erguss von Thränenflüssigkeit in das umgebende Bindegewebe nach Zerreissung eines Ausführungsganges zu betrachten sei. „Wenn die Geschwulst von aussen künstlich geöffnet worden ist, und der Kranke

weint, so fliesst eine bedeutende Menge reiner Thränenfeuchtigkeit aus der Öffnung, und erweist sich als solche durch ihren salzigen Geschmack.“ (*Beer* l. c. B. II. S. 593.) Nach *Beer* ist die Krankheit nicht leicht zu heilen, weil leicht — nach absichtlicher oder zufälliger (?) Eröffnung von aussen — eine Haarfistel zurückbleibe, wenn der Sack nicht vernichtet wird. *Beer* empfiehlt die Blosslegung von der Bindehaut aus und das Durchziehen eines dicken Seidenfadens. Beer führte die Enden desselben durch die Cutis und befestigte sie auf der Stirn; es dürfte wohl auch zulässig sein, den Faden durch die Bindehaut ein- und wieder auszustechen, die Enden zum äussern Winkel herauszuleiten und daselbst zu befestigen, bis die beabsichtigte Reaction erfolgt ist.

4. Als *Hydatide der Thränendrüse* beschreiben dieselben Autoren eine im Parenchym der Drüse sitzende Cyste, welche durch rasches Wachsthum und Druck nicht dem Augapfel Gefahr bringt, sondern selbst den Tod herbeiführen kann (eine Beobachtung von *Schmidt*, eine von *Beer*). Vergl. *Cysten in der Orbita* im XII. Buche.

Ein Soldat bekam nach überstandenem Typhus stumpfen, tiefsitzenden Druck im Auge. In der 3. Woche wurde der Schmerz heftig, erstreckte sich auf die Hälfte des Kopfes, das Auge wurde roth und vorgetrieben. In der 4. Woche Schlaflosigkeit wegen unerträglicher Schmerzen, Erblindung des noch stärker vorgetriebenen Auges, Vordrängung der nicht geschwollenen Lider, in der Gegend der Thränendrüse eine harte Geschwulst, die man für ein Steatom halten konnte. Nach einigen Tagen, ehe es noch zu der von *Ad. Schmidt* beschlossenen Exstirpation kam, verfiel der Patient in einen Zustand von Schlafsucht, Bewusstlosigkeit, unwillkürlicher Entleerung von Urin und Stuhl; einige Stunden später erfolgte der Tod. Bei der Section: die Venen und Sinus des Gehirnes mit Blut überfüllt; kein Erguss in den Ventrikeln. Als der Augenhöhlenfortsatz des Stirnbeins ohne Verletzung des Periosteums weggenommen wurde, drang eine schwappende Geschwulst aus dem Schläfewinkel der Augenhöhle hervor. Man fand die Muskeln, den Sehnerven und die übrigen Nerven gezerrt und verlängert, die Vena ophth. sehr ausgedehnt, die Thräuendrüse kleiner als gewöhnlich, die Acini auf der Geschwulst kleiner und auseinander gedrängt, die vor der Geschwulst liegenden grösser und mehr zusammenhängend. Die Geschwulst hatte, von hinten nach vorn gemessen, 1″ Durchmesser senkrecht und transversal etwas weniger als 1″. Sie drängte sich auf das äussere Segment des Augapfels und hatte ihn gegen die Nase hin und vorwärts verschoben. Sie hatte eine äussere und eine innere Hülle. Die äussere bestand aus dicker Zellenmembran. Zwischen ihr und der innern Hülle befand sich eine Quantität Interstitialflüssigkeit. Die innere Hülle war sehr zart, halb durchsichtig und enthielt eine klare Flüssigkeit. Die äussere Membran konnte nicht leicht von den eingestreuten Acinis getrennt werden. Die innere konnte recht gut von der äussern Hülle weggenommen werden. (Entlehnt aus *Makenzie* l. c. S. 103.)

b. Der Thränenröhrchen und Thränenpunkte.

Die Zeichen von *Entzündung* kommen *an den Thränenröhrchen*

sehr selten zur Beobachtung. Nur in einigen Fällen sah ich die schleimhäutige Auskleidung derselben an der Mündung geröthet, aufgelockert und geschwellt, so dass die Thränenwärzchen merklich vergrössert und die Thränenpunkte verengert erschienen. In allen diesen Fällen war zugleich Blennorrhöe des Thränensackes zugegen, und die Bindehaut bot die Erscheinungen von Trachoma oder von chronischer Blennorrhöe dar; nur in einem einzigen Falle schien dieses Leiden auf die Thränenwärzchen allein beschränkt zu sein.

Vor *Wunden* sind die Thränenröhrchen vermöge ihrer Lage ziemlich geschützt. *Ad. Schmidt*, *J. N. Fischer* u. A. erzählen Fälle, wo quer verlaufende Schnittwunden wieder so verheilten, dass die Durchgängigkeit der Canälchen nicht aufgehoben wurde. Ich habe einen Fall beobachtet, wo beide Thränenröhrchen von einer Glasscherbe durchschnitten worden waren, und die Vernarbung zu Undurchgängigkeit derselben führte, welche sich noch mehrere Monate nachher durch Thränenträufeln kund gab. — Bei unvorsichtigem Sondiren dieser dünnen Schläuche soll auch *Zerreissung* derselben vorgekommen sein.

Ich habe einen jungen Mann gesehen, bei dem in Folge heftigen Schneuzens bei zugepressten Augenlidern Luft in das subcutane Bindegewebe ausgetreten war, unmittelbar nachdem er sich an einen Nagel gestossen hatte. Eine leichte, gegen 4‴ lange Hautaufschürfung, schräg von unten und innen nach oben und aussen über die innere Hälfte des Ligam. palp. intern. streichend, deutete die Richtung an, in welcher der Nagel den innern Augenwinkel getroffen hatte. Es war kein Knochenbrueh, auch keine Blutunterlaufung aufzufinden. Die das untere Lid bedeutend aufblähende Luft, welche sich unter einem eigenthümlich prickelnden Gefühle (für den betastenden Finger) seitwärts verdrängen liess, hatte aller Wahrscheinlichkeit nach nicht den viel resistenteren Thränensack, sondern das dünne untere Thränenröhrchen irgendwo durchrissen, als der Verletzte bei den reichlich zuströmenden Thränen heftig schneuzte. Einen ähnlichen Fall hat *A. v. Gräfe* (Archiv B. I. Abth. I. S. 288) beschrieben. — Bei einem an Trachoma conjunctivae und Blennorrhoea sacci lacrymalis leidenden alten Weibe, deren Thränenwärzchen die obgenannte Schleimhautwulstung darboten, riss, als ich laues Wasser in das untere Röhrchen einspritzte, dasselbe ein und liess das Wasser unter die Haut des Lides austreten. Sowohl die Luft in dem ersten, als das Wasser in dem zweiten Falle sind nach einigen Tagen ohne weitern Nachtheil allmälig verschwunden.

Verstopfung der Thränenröhrchen durch kalkige Concremente, deren *Travers* u. A. gedenken, ist mir bisher nicht vorgekommen. *Hasner* fand einmal im untern Thränenröhrchen eine *Cilie*, welche noch so weit herausragte, dass er sie mit einer Pincette fassen konnte. Convolute von verfilzten *Fadenpilzen* in dem zu einer Höhle erweiterten untern Thränenröhrchen, ohne anderweitige Erkrankung des Thränenschlauches, fand *A. v. Gräfe* (l. c. S. 284) bei einer jungen Frau. Die erbsengrosse Geschwulst konnte für ein Gerstenkorn oder Atherom gehalten werden;

die Heilung wurde durch Incision vom Bindehautsaeke aus bewirkt. *Mit einer dicken, grüngelben, schmeerähnlichen Materie* ausgefüllt fand ich das untere Thränenröhrchen bei einem Manne, der seit mehr als einem Jahre an Thränenträufeln des rechten Auges litt, und fruchtlos mit verschiedenen Mitteln behandelt worden war.

Als ich nach der Ursache des von einer merklichen Injection der Bindehaut im innern Winkel begleiteten Thränenträufelns forschte, fiel mir zunächst das Weitoffenstehen des Thränenpunktes und weiter eine abnorme Dicke des Lides an der Stelle auf, wo das Thränenröhrchen senkrecht in das Lid eindringt. Indem ich nun den Zeigefinger an die äussere Fläche anlegte, und mit einem Davielschen Löffel an der innern Seite gegen den Thränenpunkt streifend drückte, entleerte sich ein dünner Cylinder der genannten Materie. Dieses Manöver wurde immer nach einigen Tagen wiederholt und darauf jedesmal eine Injection lauen Wassers gemacht, in der Zwischenzeit aber eine Salbe von rothem Präcipitat, nach einigen Wochen von Deuterojodur. hydrarg. an die äussere Lidfläche dieser Gegend eingerieben. Nach und nach nahm die Menge dieser Masse ab, und nach 10 Wochen war der Mann vollständig geheilt. Diese Masse war wohl kein Product des Thränenröhrchens selbst; mir ist es am wahrscheinlichsten, dass sie von einem Follikel einer Meibomschen Drüse ausging, welcher, durch Ansammlung seines Secretes ausgedehnt und verdünnt, endlich eine Öffnung in das Thränenröhrchen erhalten hatte.

Verwachsung der Mündung findet man nicht selten nach chemischen Verletzungen, nach Blattern, besonders aber bei Individuen, welche lange an jener Form von Blepharadenitis gelitten haben, die sich durch Bildung kleiner Abscesse an der Basis der Cilien, bleibenden Verlust derselben, lineare Einschrumpfung der Cutis, Obliteration der Mündungen der Meibomschen Drüsen und Eetropium conjunctivae charakterisirt. Am untern Lide ist dieser Zustand häufiger als am obern. Die Function des obern Thränenröhrchens reicht dann bisweilen hin, das Thränenträufeln zu vermindern oder zu verhüten. Bei Xerophthalmus in Folge von Trachoma habe ich auch die *Thränenröhrchen in ihrer ganzen Ausdehnung obliterirt* gefunden. Nach *Bowman* lässt sich die Fortleitung der Thränen bei Verschluss der Thränenpunkte wieder herstellen, wenn man das Thränenröhrchen vom Bindehautsaeke aus aufschlitzt; die Spalte schliesst sich auch ohne Einlegung des von *Jüngken* hiezu vorgeschlagenen Bleidrahtes nicht.

Veränderte Stellung der Thränenpunkte (relativ zum Bulbus) kann bei verschiedenen Abnormitäten der angrenzenden und benachbarten Gebilde vorkommen, bei En- und Ectropium der Lider, bei stärkerer Infiltration der Bindehaut, bei Volumenzu- oder Abnahme der Karunkel, der halbmondförmigen Falte, oder des Bulbus, bei Pterygium und Symblepharon, nach ausgedehnter Verschwärung der Cutis über dem Thrä-

nensacke u. s. w. — Geschwülste, welche die Stellung der Thränenpunkte verändern, können eines oder das andere zugleich *comprimiren.*

c. Des Thränensackes und Thränennasenganges.

Ein entzündlicher Zustand der Schleimhaut des Thränenschlauches kommt wahrscheinlich sehr oft vor, ohne dass wir ihn erkennen. Es liegt sehr nahe, anzunehmen, dass bei jedem heftigeren Nasenkatarrh auch die Schleimhaut des Thränenschlauches mitleidet, sobald Thränenträufeln, stärkere Injection der Bindehaut im innern Augenwinkel und ein Gefühl von Drücken und Spannen in der Gegend des Thränensackes hinzutreten. Doch können alle diese Erscheinungen sowohl einzeln als zusammen auch anders gedeutet, mithin nicht als beweisend für Katarrh des Thränenschlauches aufgestellt werden. Sicher lässt sich die katarrhalische Affection des Thränenschlauches wohl erst dann erkennen, wenn sie chronisch geworden ist, als sogenannte

I. Blennorrhöe des Thränensackes.

Symptome. In der Regel ist es das *Thränenträufeln,* welches den Kranken bestimmt, einen Arzt zu consultiren; sehr oft auch sind die Beschwerden vorhanden, welche *chronischer Bindehautkatarrh* dem Kranken zu verursachen pflegt. (Vergl. B. I. S. 11.) Die objectiven Merkmale dieses letzteren fehlen fast niemals; die Bindehaut bietet durchaus oder bloss im innern Winkel abnorme Injection, meistens auch Lockerung, Schwellung und abnorme Secretion dar. Untersucht man genauer, so findet man schon nach kurzem Bestande dieser Affection den *Thränensack erweitert,* daher die *Cutis über ihm mehr weniger deutlich emporgehoben,* was sich bei unilateraler Affection leicht durch Vergleich mit der andern Seite erkennen lässt. Bald früher, bald später steigt die Geschwulst so hoch, dass sie dem Kranken selbst auffällt: sie bildet dann eine erbsen-, bohnen- bis haselnussgrosse Geschwulst, welche entweder bloss unterhalb des Augenlidbandes oder auch oberhalb desselben hervortritt, und nach Massgabe ihrer Grösse und Dauer endlich wohl auch eine bläulich-rothe Farbe annimmt. Die Geschwulst entspricht nach Lage und Form im Allgemeinen dem Thränensacke, lässt sich weder verschieben noch umgreifen, und sitzt mit breiter Basis auf. Drückt man auf dieselbe, ohne die Thränenröhrchen zu verschliessen, so kann man *eine trübe, schleimig-eitrige, mitunter auch theilweise klare und eiweissähnliche Flüssigkeit gegen die Bindehaut hin entleeren.* Seltener ist es möglich, das Contentum in die Nase zu drängen. Nach längerem Bestande und bei

grösserer Ausdehnung des Thränensackes gelingt jedoch bisweilen die Entleerung weder nach der einen noch nach der andern Richtung. Um die Entleerung durch das obere oder durch das untere Thränenröhrchen zu bewirken, muss man die anatomischen Verhältnisse genau berücksichtigen.

Verlauf und Ausgänge. Die Schleimhaut des Thränenschlauches wird bei diesem Zustande dunkelroth, dicker, wulstiger, dabei Anfangs lockerer und mürber, später aber rostbraun oder schiefergrau, derb, dichter, bisweilen warzig oder drusig. Ihre *Schwellung oder Hypertrophirung* kann im Thränennasengange schon an und für sich zur unmittelbaren Berührung ihrer Wandungen, somit zur Impermeabilität für Flüssigkeiten führen, welche nicht mit ungewöhnlicher Kraft hindurch getrieben werden. Eigentliche Stricturen und Verwachsungen kommen erst in Folge von Geschwürsbildung zu Stande, wovon wir weiter unten sprechen werden. Diese Schwellung und Hypertrophirung kann einfach zurückgehen, aber auch namentlich im Thränensacke, wenn dieser stark ausgedehnt wurde, einer Art von *Atrophie* weichen; die Mucosa wird alsdann dünn, glatt und blass, serösen Häuten ähnlich.

Mit der Schleimhaut wird *allmälig auch die eigenthümliche Haut des Thränenschlauches und die damit innig zusammenhängende Beinhaut* Anfangs lockerer und weicher, so dass beide an Resistenz verlieren. In manchen Fällen participiren diese auch an der entzündlichen Infiltration, und tragen wesentlich zur Erzeugung der Geschwulst in der Gegend des Thränensackes bei. Diese pflegt dann minder scharf abgegrenzt zu sein, als wenn sie bloss durch Ausdehnung des Thränensackes bewirkt wird, und verschwindet nur zum Theil, wenn man auch alles Contentum aus dem Thränensacke entleert. (Vergl. Polypenbildung weiter unten.)

Aus der entzündlichen Erweichung der die Schleimhaut umschliessenden Weichgebilde erklärt sich die *allmälige Erweiterung des Thränensackes* selbst bei noch nicht völlig aufgehobener Durchgängigkeit des Thränennasenganges. Wenn nämlich im Momente des Augenlidschlusses der Musc. orbicularis die Thränenröhrchen und den Thränensack comprimirt, und das Contentum wegen verminderter oder aufgehobener Durchgängigkeit des Thränennasenganges schwer oder gar nicht entweichen kann, so gibt zunächst die bloss von Weichtheilen gebildete (erweichte) Wand des Thränensackes nach, und wird, da sie sich (wegen Mangel an Elasticität) nicht auf ihr früheres Lumen zusammenzieht, allmälig ausgedehnt. So entsteht nach jedem Augenlidschlage etwas Raum in dem momentan erschlafften Thränensacke, in welchen ein entsprechendes Quantum von Flüssigkeit nachrücken kann, und so sammeln

sich Schleimsecret und Thränenflüssigkeit im Thränensacke an, und füllen denselben wieder völlig aus. — Diese Ausdehnung erfolgt vorzugsweise nach vorn (unten und aussen). Die anatomischen Verhältnisse gestatten zunächst eine Erweiterung des Sinus oder Recessus, welcher sich nach vorn, unten und aussen von der Einmündung in den Thränennasengang befindet. Ist diese Erweiterung erfolgt, dann ist auch die Lage dieser Mündung relativ zum Hohlraume des Thränensackes eine andere, eine mehr schräge geworden, und die Entleerung vielleicht schon hiedurch erschwert. — Der Druck, den diese Erweiterung nach vorn, unten und aussen ausübt, ist in manchen Fällen so gross, dass die Knochenleiste des Nasenfortsatzes vom Oberkiefer, welche die Thränensackgrube bilden hilft, verdrängt und theilweise resorbirt wird; sie steht dann deutlich weiter vor und fühlt sich scharfkantig und zackig an. — In andern, seltneren Fällen vergrössert sich der Thränensack vorzüglich nach hinten und aussen, so dass die Fossa sacci lacrym. allmälig verstreicht, und man nach Aufschlitzung der vordern Wandung in eine zwischen dem Bulbus und der innern Orbitalwand rückwärts reichende, in dieser Richtung bis 9‴ tiefe Höhle gelangt. — Nach der Kuppel hin erweitert sich der Thränensack immer relativ am wenigsten. Auch auf Kosten der Thränenröhrchen wird man kaum jemals eine erhebliche Erweiterung wahrnehmen können.

Wir müssen, da die gegentheilige Behauptung aufgestellt worden ist, ausdrücklich wiederholen, dass zur Entwicklung dieser oft enormen Ausdehnung des Thränensackes keineswegs eine völlige Undurchgängigkeit des Thränennasenganges, wenigstens keine bleibende, erforderlich sei. Es kommen, wenn auch seltener, dennoch ganz bestimmt Fälle vor, wo sich die Kranken von den Beschwerden, welche die Geschwulst erregt, und wozu selbst mechanische Behinderung des Sehens naher Objecte kommen kann, von Zeit zu Zeit dadurch befreien, dass sie — ohne ärztliche Anleitung oder anatomische Kenntnisse — die Geschwulst mit dem Finger zusammendrücken, und den Kopf vorwärts neigend einen Strom zäher, eiweiss- oder gallertähnlicher und eitrig untermischter Flüssigkeit durch die Nase entleeren. Hiezu ist nicht sowohl Gewalt, als vielmehr Einhaltung einer gewissen Richtung erforderlich. Wahrscheinlich ist in solchen Fällen nur in früherer Zeit eine so starke entzündliche Schwellung der Schleimhaut im Thränennasengange vorhanden, dass derselbe schwer oder gar nicht durchgängig ist, und tritt allmälig mit Atrophirung der Schleimhaut im Thränensacke auch Abschwellung im Thränennasengange ein. Ist dann der Thränensack einmal auf das Drei- und Mehrfache seines Lumens ausgedehnt, so reicht

die nun relativ viel zu geringe Compression, welche der Musc. orbic. allenfalls noch auszuüben vermag, durchaus nicht hin, den Thränensack so weit als nothwendig zu entleeren, wenn gleich der Ausweg jetzt nicht mehr versperrt ist. Für solche Fälle wählte man in früherer Zeit den Namen *Atonia* oder *Hernia sacci lacrymalis* (*Heister* 1716), einen Ausdruck, der heutzutage wohl nur in so fern beibehalten werden könnte, als man dabei den Verlust der Contractilität und Resistenz der submucösen Fasern des Thränensackes vor Augen hat, falls nicht etwa auch wirkliche Muskelatrophie (durch Druck) nachgewiesen werden sollte.

Ist aber das Schleimhautgewebe allmälig durch Atrophirung ganz verändert, blass, glatt und derb geworden, dann sondert es nicht mehr eine schleimig-eitrige, sondern eine vorwaltend oder ausschliesslich synovia- oder gallertähnliche Flüssigkeit ab. Diese Umwandlung des Thränensackes in eine Art seröser Membran und diese Veränderung der Secretion ist es, welche dem von *Anel* (1712) eingeführten Namen *Hydrops sacci lacrymalis* dieselbe Berechtigung gibt, mit welcher man auch bei der Gallenblase, den Muttertrompeten etc. unter gleichen Verhältnissen von Hydrops spricht. *Beer* reservirte diesen Treminus bloss für jenen Zustand, wo der stark ausgedehnte Thränensack weder nach dem Auge noch nach der Nase hin entleert werden kann.

Zu dem Processe der Hypertrophirung der Schleimhaut gesellt sich in seltenen Fällen die Bildung von *kleinen Wärzchen und Polypen*, welche in den Thränensack hineinwuchern, und denselben sogar beträchtlich ausdehnen können. In einem von *Walther* beobachteten Falle hatte ein solcher Polyp die Grösse einer Haselnuss, und *Blasius* exstirpirte einen wallnussgrossen, welcher nächst dem Eingange in den Thränennasengang mit einer dünnen Wurzel aufsass, und die häutige Wandung sammt der Cutis bis gegen das Wangenbein hin ausgedehnt hatte. In neuester Zeit hat *A. von Gräfe* (Archiv) 2 Fälle von Thränensackpolypen beobachtet.

Weit häufiger als die eben genannten consecutiven Zustände der Thränenschlauchblennorrhöe ist die *katarrhalische Vereiterung oder Phthise der Schleimhaut.**) Die chronische katarrhalische Entzündung geht hier wie in andern Schleimhäuten bisweilen an und für sich und ohne weitere Veranlassung allmälig, öfters aber nach Einwirkung äusserer Schädlichkeiten unter den Erscheinungen einer acuten Entzündung in Vereiterung und Verschwärung über. Das erkrankte Gewebe wird an einer oder der andern Stelle eitrig infiltrirt und schmilzt. Dieser

*) Vgl. *Rokitansky*, Handbuch der patholog. Anatomie. Wien, 1844. Bd. I. S. 52—55.

Schmelzungsprocess begrenzt sich entweder in dem submucösen Gewebe und führt dann zur narbigen Einziehung und Verengerung (*Stricturen*), oder bei grösserer Ausdehnung zur Verwachsung des Canales (*Obliteration, Verödung*), oder der Process greift bis auf die Beinhaut, die Muskelschicht und die Cutis über, und veranlasst *Blosslegung des Knochens* oder Durchbruch der häutigen Wandung des Thränensackes unter den Erscheinungen der sogenannten *Dacryocystitis*, deren Folge dann gewöhnlich durch mehr weniger lange Zeit eine *Thränensackfistel* ist. Da von diesen beiden letzteren Zuständen weiter unten ausführlicher gesprochen werden muss, so genüge es indessen, ihren Zusammenhang mit der Blennorrhöe vorläufig angedeutet zu haben. — Die *Stricturen des Thränennasenganges* kommen an verschiedenen Stellen vor, am häufigsten an der Einmündung in den Thränensack oder in den untern Nasengang. Auf die totale Verwachsung des Thränennasenganges und auf die spontane Verödung des Thränensackes kommen wir gleichfalls später zurück.

Es gibt Individuen, bei denen die Blennorrhöe des Thränenschlauches mit bald geringerer bald stärkerer Erweiterung Jahre lang fortbesteht, ohne andere Beschwerden mit sich zu führen, als die der Blennorrhöe an und für sich zukommenden, i. e. ohne zeitweilig auftretende Thränensackentzündung. Viele derselben fühlen sich bei trockenem heiterem Wetter minder oder gar nicht belästigt, halten sich wohl auch eine Zeit lang für geheilt, oder sie helfen sich, so gut es eben geht, durch Entleerung nach oben oder unten. Bei manchen vermindert sich selbst das Thränenträufeln bis zu einem wenig und selten incommodirenden Grade, und die Blennorrhöe mit oder ohne sichtbare Geschwulst bleibt bei wechselnder Besserung und Verschlimmerung Jahre lang auf einer gewissen Stufe stehen. — Fälle, wo die Ausdehnung noch nicht so weit gediehen ist, dass sich die Einschnürung durch das Augenlidband bemerklich macht, wo die Blennorrhöe nicht aus unbeseitigbaren Hindernissen der Thränenableitung (z. B. Verwachsung der Nasenmündung in Folge von Lues) hervorgegangen ist, oder bereits selbst zu solchen geführt hat (durch katarrhalische Verschwärung), und wo die (später zu erörternden) entfernteren ätiologischen Momente keine unüberwindlichen Hemmnisse entgegensetzen, lassen unter entsprechender Behandlung und bei zweckmässigem Verhalten des Kranken völlige oder doch temporäre Heilung zu. Ich habe einige Fälle beobachtet, wo die Individuen nach dem Auftreten einer verschärften Entzündung unter den Erscheinungen der Dacryocystitis mit oder ohne Durchbruch der vordern Wandung des Thränensackes

wenigstens für lange Zeit (ob bleibend, weiss ich nicht) von den seit Monaten — Jahren bestehenden Zufällen einfacher Thränenschlauchblennorrhöe befreit wurden. Es scheint hier dasselbe vorzugehen, wie beim Pannus nach Einimpfung blennorrhoischen Secretes. Die acute Entzündung bewirkt Verflüssigung und Resorption des erstarrten Exsudates.

Vorkommen und Ursachen. Vor dem 7. Lebensjahre scheint die Blennorrhöe des Thränenschlauches sehr selten zu sein, ausser bei hereditärer Syphilis; später entsteht sie bei beiden Geschlechtern in verschiedenen Perioden, beim weiblichen etwas häufiger. Ich habe die schon von *Platner* gemachte Bemerkung bestätigt gefunden, dass die Mehrzahl der von Krankheiten des Thränenschlauches Befallenen eine flache Nasenwurzel darbieten; doch habe ich auch bei normaler und gerade entgegengesetzter Nasenbildung oft genug solche Leiden beobachtet. Die Zahl der linkerseits Erkrankten überwiegt die der andern nicht beträchtlich. Beiderseitiges Leiden kommt relativ selten vor.

In seltenen Fällen ist die Blennorrhöe des Thränenschlauches nachweisbar Folge blennorrhoischer, durch Infection erzeugter Erkrankung der Bindehaut; das oben geschilderte Bindehautleiden ist meistens als consecutiv, mitunter auch coëxistirend zu betrachten. Ziemlich oft kommt Thränenschlauchblennorrhöe bei Individuen vor, welche an Trachoma conjunctivae leiden. Eine auffallend häufige gleichzeitige Affection ist Blepharadenitis, mit Bildung kleiner Abscesschen oder blosser Knötchen am Lidrande, und zwar meistens unilateral, wenn das Thränenschlauchleiden unilateral ist.

Am häufigsten findet man die Thränenschlauchblennorrhöe (und ihre Folgezustände) bei Individuen, bei denen die Schleimhaut der Nasen- und Rachenhöhle in ähnlicher Weise leidet, wovon man sich leicht überzeugen kann, wenn man bei jedem Thränensackkranken diese Höhlen genau untersucht. Es ist eine durchaus irrige Auffassung des Verhältnisses beider Affectionen zu einander, wenn man behauptet, „die Affection des Thränenschlauches sei durch das Leiden der Nasenhöhle bedingt“; diess mag wohl in einzelnen Fällen stattfinden, im Allgemeinen aber müssen beide Affectionen als neben einander bestehend und durch eine gemeinschaftliche Ursache bedingt und unterhalten betrachtet werden. Gleichwie die meisten und hartnäckigsten Fälle von Schwerhörigkeit in Folge von chronischem Katarrh des Mittelohres entstehen, welcher nur als Theilerscheinung gleicher Affection der Schleimhaut des Rachens, der Nasen-, Keilbeins- und Highmorshöhle zu betrachten ist, wird man auch die Blennorrhöe des Thränenschlauches und ihre Folgen

selten für sich isolirt antreffen. Bei Gehörleiden ist man geneigt, die Ursache ihrer Hartnäckigkeit in der wenig zugänglichen Lage der Organe zu suchen; der Thränenschlauch steht örtlichen Mitteln hinreichend offen, und dennoch hat man sich hier nicht weniger über die Unzulänglichkeit der örtlichen Behandlung zu beklagen. Der gemeinschaftliche Grund unserer Ohnmacht gegenüber diesen Schleimhautleiden der Nasen- und ihrer Nebenhöhlen liegt darin, dass dieselben fast ohne Ausnahme mit allgemeinen Gesundheitsstörungen und mit unzweckmässigen Lebensverhältnissen zusammenhängen, somit vorzugsweise eine allgemeine pharmaceutische und diätetische (leider oft nicht mögliche) Behandlung erfordern. — Man findet solche Schleimhautleiden dieser Regionen bekanntlich am häufigsten bei Scrofulosis; sie bleiben auch bei früher Gesunden oft nach acuten Exanthemen (Blattern, Masern, Scharlach) zurück; sie entwickeln sich, wenn sonst gesunde Individuen zur Zeit, wo sie von einfachem Nasenkatarrh befallen sind, den regelmässigen Verlauf und Ausgang durch unzweckmässiges Verhalten, namentlich durch wiederholte Verkältung dieses Leiden in einen chronischen Zustand überführen; sie stellen sich allmälig ein beim Bewohnen feuchter, besonders neu gebauter oder frisch ausgeweisster Stuben. Daher dürfte auch das ganz entschieden häufigere Vorkommen von Thränensackfisteln bei der ärmeren Volksklasse zu erklären sein.

Blennorrhöe des Thränenschlauches und ihre Folgezustände können endlich bedingt sein durch *mechanische Verstopfung der Nasenmündung* desselben, durch Polypen, durch Narben nach Geschwürsbildung, namentlich in Folge von Syphilis und von Blatterneruption, durch fremde Körper (z. B. eine Erbse) im untern Nasengange u. dgl. Dasselbe kann geschehen, wenn der in dünnen Knochen eingeschlossene Thränennasengang durch Pseudoplasmen im mittlern Nasengange oder in der Highmorshöhle durch Schleimanhäufung in dieser, durch Knochenauftreibung u. dgl. comprimirt wird. (Ich habe in mehreren Cadavern mit Verlust der Nasenknorpel und Blennorrhöe des Thränenschlauches den untern Theil desselben in einen fibroiden Strang verwandelt gefunden.)

II. Entzündung des Thränensackes, Dacryocystitis.

Symptome. Dieser Ausdruck wurde für jenen Zustand eingeführt, wo nebst der Schleimhaut und der Tunica propria des Thränensackes auch die über demselben gelegene Cutis entzündet ist. Sie charakterisirt

sich jederzeit durch *eine der Lage und der Form des Thränensackes entsprechende, mehr weniger deutlich umschriebene, und mehr weniger emporragende rothe, wärmere, gegen Druck empfindliche und Anfangs pralle Geschwulst.* Niemals lässt sich, sobald die entzündlichen Zufälle einigermassen heftig sind, der Thränensack gegen die Nase, meistens auch nicht gegen das Auge hin entleeren.

Bei acutem Verlaufe wird sie durch *starke ödematöse* (daher weiche und unschmerzhafte, weder von merklicher Temperaturerhöhung noch von erheblicher Röthe begleitete) *Anschwellung der nächsten Umgebung, namentlich der Augenlider* begleitet. Sehr oft ist auch die Conjunctiva bulbi besonders in der innern Hälfte geröthet und stark serös infiltrirt. Da ein solches Ödem auch bei acuten Bindehautentzündungen, bei Periostitis, bei Hordeolum und bei subcutaner oder in der Orbita sitzender eitrig schmelzender Bindegewebsinfiltration vorkommt, und da auch das Erysipel dieser Gegend ähnliche Erscheinungen erregt, so kann eben nur eine genaue Untersuchung des Thränensackes vor Verwechslung schützen. Denn die übrigen Zufälle, als: *Thränenträufeln, Schmerz in der betreffenden Gegend* (gewöhnlich als tiefsitzend, bohrend und äusserst heftig bezeichnet), *Gefühl von Trockenheit* der entsprechenden Nasenhälfte und *Fiebererscheinungen* sind nicht constant und auch nicht ausschliesslich dieser Affection zukommend.

Verlauf und Ausgänge. Je rascher und heftiger sich diese Zufälle entwickeln, desto sicherer und früher kommt es zum Durchbruche. Die *Geschwulst* wird an einer unterhalb des Augenlidbandes gelegenen Stelle erhabener, dann weich und schwappend und *lässt allmälig den in der Tiefe gebildeten Eiter durchscheinen*, der sich endlich entleert. — Bei minder stürmischem Auftreten geschieht es bisweilen, dass die Erscheinungen allmälig zurückgehen und entweder völlige Genesung eintritt oder über kurz oder lang die Zeichen einfacher Blennorrhöe (wieder) auftauchen. Auch nach erfolgtem *Durchbruche* kann, selbst wenn vor der Dacryocystitis Blennorrhöe bestanden hatte, permanente oder doch temporäre *Heilung* eintreten, obwohl die Hinterlassung einer *Thränensackfistel* der häufigere Ausgang ist.

In andern Fällen entwickelt sich die obgenannte Thränensackentzündung langsam und ohne heftige Zufälle, namentlich ohne beträchtliches Ödem der Umgebung. Diess geschieht nur dann, wenn schon längere Zeit Thränenschlauchblennorrhöe bestanden hat und die katarrhalische Verschwärung an der vordern Wandung spontan auftritt. Die Haut über dem Thränensacke wird, gleichviel ob dieser schon beträchtlich ausgedehnt war oder nicht, unterhalb des Augenlidbandes dunkel-

roth, livid, wärmer und schmerzhaft; dabei erhebt sich die Geschwulst mehr und wird bald weich, teigig anzufühlen; sofort zeigen sich ein oder mehrere Eiterherde unter der unterminirten Cutis, durchbrechen jedoch diese gar nicht, oder erst spät und nicht immer an diesen Stellen, die dann einsinken, sondern bisweilen weit davon entfernt im Bereiche des untern Lides oder selbst erst vor dem Oberkiefer- oder Wangenbeine, einen oder mehrere fistulöse Gänge bildend, welche unter dem Musc. orbicularis verlaufen.

Solche Fälle sind — meines Erachtens — seit *Richter* und *Beer* als *Anchylops* (rosenartige Nasenwinkelgeschwulst, Zellgewebsentzündung über dem Thränensacke) aufgefasst und beschrieben worden. Es genügt, die betreffenden Beschreibungen z. B. von *Beer**) genau durchzugehen, um diese Behauptung so zu sagen zwischen den Zeilen selbst herauszulesen. Ich habe noch nie einen Fall von sogenanntem Anchylops ohne Erkrankung des Thränenschlauches zu sehen bekommen. *Andreae***) und Andern scheint es ebenso gegangen zu sein.

Der Durchbruch des Thränensackes erfolgt in der Regel nach vorn unterhalb des Augenlidbandes; doch sind auch Fälle bekannt, wo die Entleerung durch das Thränenbein geschah, und *Beer****) citirt einen Fall von *Vogel*, wo sich das Contentum des Thränensackes durch die äussere Wandung unter der Cutis und dem Schliessmuskel entleerte und bis unter den äussern Augenwinkel hin vordrang.

In Folge dieses Vorganges bleiben gern schwer oder gar nicht heilbare *Thränensackfisteln* zurück. Da derselbe ohne Zweifel oft das Resultat spontaner katarrhalischer Verschwärung der Schleimhaut ist, und diese nicht selten an mehreren isolirten Herden nach einander oder zugleich auftritt, so darf es uns nicht wundern, dass wir bei den betreffenden Individuen nach diesem Vorgange theils Stricturirung oder wirkliche Verwachsung im Thränennasengange, theils auch Blosslegung des Knochens (Thränenbeins oder Oberkiefers) finden. Die letztere Complication hat man insgemein als *cariöse Thränensackfistel* (mit Caries complicirte) bezeichnet, obgleich Blosslegung des Knochens noch nicht Caries ist. Die Blosslegung des Knochens ist demnach in der Regel der consecutive, durch die katarrhalische Phthisis und die corrodirende Jauche bedingte Zustand. Nur bei Syphilis und bei Tuberculosis ist bisweilen wahre und vom Knochen selbst, nicht vom Thränensack aus entstehende Caries vorhanden, der Thränensack möglicherweise consecutiv ergriffen.

Ein viel seltnerer Ausgang der Thränensackentzündung ist der in gegenseitige Verwachsung seiner Wandungen und *theilweise oder gänzliche Verödung des Thränensackes*. Sie erfolgt auf dieselbe Weise, wie

*) l. c. Bd. I. S. 331—339.

**) Grundriss der Augenheilkunde, Leipzig, 1846. Th. II. S. 99.

***) Lehre von den Augenkrankheiten, Wien, 1792. Th. I. S. 131.

die Stricturirung und Verwachsung des Thränennasenganges, in Folge oft wiederkehrender und ausgebreiteter Geschwürsbildung; daher geht ihr gewöhnlich der Bestand einer Thränensackfistel oder öfter wiederkehrende Thränensackentzündung voraus. Bei der totalen findet man den Sack einige Zeit von einer harten oder doch prallen Masse ausgefüllt, allmälig eingezogen, bisweilen trichterförmig (an der frühern Fistelmündung). Einspritzungen in die Thränenröhrchen gehen weder in die Nase, noch bewirken sie Aufblähung des Thränensackes; ist die Partie noch frei, so können sie durch das andere Thränenröhrchen regurgitiren. Das Anfangs starke Thränenträufeln vermindert sich mit der Abnahme der entzündlichen Erscheinungen und Consolidirung des Narbengewebes, tritt jedoch bei gesteigerter Thränenabsonderung immer mehr weniger belästigend wieder auf. Ob diese Erscheinung von verminderter Absonderung der Thränen oder aber von vermehrter, gleichsam vicarirender Aufsaugung durch die Bindehaut herrühre, wissen wir nicht.

Die *Ätiologie* der Thränensackentzündung ist im Allgemeinen die der Thränenschlauchblennorrhöe. Sie entsteht wahrscheinlich niemals, ohne dass Katarrh oder Blennorrhöe durch einige Zeit vorangegangen ist und ist dann nur als Steigerung dieser erstern, als Übergreifen der Entzündung auf die Cutis zu betrachten; sie entwickelt sich, wie gesagt, entweder spontan durch Entstehung kleiner Eiterherde in der blennorrhoisch afficirten Schleimhaut, oder als Steigerung durch das Hinzutreten äusserer Schädlichkeiten, vielleicht auch in Folge übermässiger Ausdehnung, wenn diese rascher erfolgt. Auch in Folge von Entzündung der Schleim- und Beinhaut der Highmorshöhle, bedingt durch Zahncaries, sah ich Entzündung des Thränensackes entstehen.

III. Thränensackfistel, Fistula sacci lacrymalis,

minder richtig *Thränenfistel* nennen wir jede Öffnung, welche vom Thränensacke nach aussen durch die Cutis führt, und entweder ein erst vor Kurzem nach Dacryocystitis entstandenes Geschwür darstellt, oder an der Cutis bereits mehr weniger callöse Ränder oder Wucherungen zeigt.

Symptome. Die Thränensacköffnung befindet sich jederzeit unterhalb des Augenlidbandes, bald gerade nach vorn, bald mehr zur Seite nach aussen; die Hautöffnung liegt der Thränensacköffnung gegenüber oder tiefer unten, bisweilen auch weit nach aussen, gegen das Wangenbein hin. Es können übrigens auch mehrere Hautöffnungen und Hohl-

gänge zur Thränensacköffnung führen. Die Hautöffnung bildet ein verschieden grosses offenes oder durch Borken verdecktes Geschwür, mit frisch-infiltrirten oder bereits callösen Rändern umgeben; die sogenannten Haarfisteln zeigen bloss eine haarfeine, nur durch das Aussickern einer wasserklaren Flüssigkeit erkennbare Mündung.

Wenn die Hautöffnung nicht zu weit vom Thränensacke entfernt liegt, und die Infiltration der Umgebung nicht mehr beträchtlich ist, wird man immer finden, dass die in derselben stehende Flüssigkeit mit dem Augenlidschlage steigt und fällt. Wird der Thränensack von oben her mit dem Finger comprimirt, so entleert sich sein Contentum durch die Hautöffnung. Träufelt man nach solcher Entleerung in den Bindehautsack eine gefärbte Flüssigkeit (Cochenilletinctur, Safranwasser u. dgl.), so tritt diese nach mehrmals erfolgtem Augenlidschlage zur Hautöffnung heraus; dasselbe geschicht mit Injectionen durch die Thränenröhrchen. Diese Zeichen setzen die Durchgängigkeit der Thränenröhrchen voraus. Ist die Hautöffnung nicht zu weit unten oder seitlich, so kann man mit einer Sonde nicht nur in den Thränensack eindringen, sondern auch seine Dimensionen, namentlich über das Augenlidband hinauf ermitteln, und befindet sich die Hautöffnung nicht zu tief unten, so gelingt auch die Einführung der Sonde in den Thränennasengang, falls dieser nicht verwachsen ist. Mit Hilfe eines und des andern dieser Kennzeichen wird man jederzeit im Stand sein, zu bestimmen, ob eine in dieser Gegend befindliche Hautöffnung in den Thränensack führe oder nicht. Die Angaben des Kranken über das Vorausgegangene können wohl in der Regel nützliche Fingerzeige geben, aber auch leicht irre leiten.

Ätiologie. Eine Thränensackfistel entsteht immer nur in Folge von Thränensackentzündung. Es ist weder wahrscheinlich, noch durch sichere Beobachtungen constatirt, dass einfache Verwundungen der vordern Wand des Thränensackes ein solches Leiden bedingen können. Auch die Entstehung aus Entzündung des benachbarten Bindegewebes (Anchylops), ja selbst die aus Caries am Thränenbeine ist problematisch, mindestens viel seltener, als Einige angenommen haben. Wenn bei Syphilitischen oder Scrofulösen neben Caries am Thränen- oder Oberkieferbeine eine Thränensackfistel vorkommt, so ist noch nicht erwiesen, dass diese die Folge von jener sei; die Caries hindert nicht, dass eine Thränensackaffection auch aus einer andern Ursache, z. B. allgemeiner Schleimhauterkrankung der Nasen- und ihrer Nebenhöhlen entstehe. Die Caries kann auch secundär, Folge länger dauernder Knochenentblössung durch das Schleimhautgeschwür sein.

Nicht jede Thränensackentzündung hinterlässt, auch wenn es zum Aufbruche des Thränensackes gekommen ist, desshalb schon eine Fistel. Diess geschieht nur dann, wenn die Durchgängigkeit des Thränennasencanales nicht bald wieder hergestellt wird. In manchen Fällen von Dacryocystitis schliesst sich die Öffnung wohl auch bei verminderter Wegsamkeit des Thränennasenganges, aber es kommt nach kürzern oder längern Pausen immer wieder zum Aufbruche, bis endlich die Öffnung bleibend wird, oder der Thränensack verödet. Der eigentliche Grund des Fortbestandes der Thränensacköffnung ist demnach, falls nicht etwa überdiess Caries vorhanden ist, in der verminderten oder aufgehobenen Durchgängigkeit des Thränennasenganges zu suchen. Auf welche Weise diese herbeigeführt und unterhalten werden könne, ergibt sich aus dem, was wir über die Ätiologie und den Verlauf der Thränenschlauchblennorrhöe gesagt haben. Zur Eruirung des Zustandes des Thränennasencanales ist die Untersuchung desselben mit einer Sonde nothwendig, wovon wir weiter unten sprechen werden.

Behandlung. Bei einer grossen Zahl von Thränenschlauchleiden lässt sich auf Wiederherstellung des normalen Zustandes gar nicht rechnen; man muss sich begnügen, schlimmeren Zufällen vorzubeugen, oder an die Stelle des grösseren Übels ein kleineres zu setzen. So z. B. können wir viele Fälle von Blennorrhöe nicht heilen, aber wir können viel Erspriessliches thun und rathen, um den Übergang in Ektasie und in Fistelbildung zu verhüten; wir können manche Thränensackfistel nicht heilen, aber durch Verödung des Thränensackes so weit unschädlich machen, dass dem Kranken bloss das weit weniger lästige Thränenträufeln übrig bleibt.

Bei jedem Thränenschlauchleiden muss vor Allem auf's Sorgfältigste erhoben werden, wodurch dasselbe bedingt und unterhalten werde, um sich und den Kranken nicht unnöthig zu plagen. Man begnügt sich nur zu leicht mit der Erkenntniss der am Thränenschlauche vorhandenen Abnormitäten und einer dagegen gerichteten örtlichen Behandlung; es muss aber jedenfalls nicht nur die Nasen- und Rachenhöhle genau untersucht, sondern es muss auch weiterhin so viel als möglich eruirt werden, ob und welche Regelwidrigkeiten im Allgemeinbefinden und in den diätetischen Verhältnissen des Kranken vorkommen, die mit der örtlichen Affection in ursächlichen Zusammenhang gebracht werden können und müssen. Welche Momente hier vorzüglich in Betracht zu ziehen seien, wurde bereits bei der Ätiologie der Thränenschlauchblennorrhöe angedeutet. Es ist einleuchtend, dass ohne Beseitigung derselben auch durch die zweckmässigste örtliche Behandlung an eine dauerhafte Hei-

lung nicht zu denken sei. Leider ist *eine der Causalindication entsprechende allgemeine, diätetische und pharmaceutische Behandlung* bei vielen Individuen unmöglich oder aber fruchtlos, wenn auch keine an und für sich unbeseitigbaren örtlichen Hindernisse, wie z. B. Stricturirung oder Obliteration des Thränennasenganges, vorhanden sind.

a) Bei *Blennorrhöe des Thränenschlauches* überzeuge man sich zunächst, ob sie etwa durch *rein locale Hindernisse* bedingt ist, z. B. Nasenpolypen, fremde Körper, und entferne dieselben. Sind solche mechanische Hindernisse von der Art, dass sie nicht beseitigt werden können, wie z. B. Narben nach Syphilis, so kann die Blennorrhöe nicht anders als durch Verödung des Thränensackes gehoben werden. Bei syphilitischer Schleim- oder Beinhautentzündung muss erst der Erfolg einer entsprechenden allgemeinen Behandlung abgewartet werden. Ebenso muss bei Scrofulosis und bei andern, durch regelwidrige diätetische Verhältnisse herbeigeführten Schleimhautleiden vor Allem diesen Momenten nach allgemeinen therapeutischen Grundsätzen Rechnung getragen werden.

Sodann suche man so viel als möglich zu eruiren, ob nicht etwa *durch die Blennorrhöe selbst schon unheilbare Veränderungen* herbeigeführt worden seien, Stricturen oder Verwachsung des Thränennasenganges, starke Ektasie des Thränensackes mit mehr weniger Atrophirung der Schleimhaut, Obliteration der Thränenröhrchen. Die Möglichkeit, den Thränensack nach der Nase hin zu entleeren, schliesst Stricturen des Thränennasenganges nicht aus, und die Unmöglichkeit setzt noch keineswegs nothwendig Verwachsung voraus. Ohne Anwendung der Sonde nach künstlicher Eröffnung des Thränensackes können wir oft nur mit Wahrscheinlichkeit auf die Beschaffenheit der Schleimhaut schliessen. Wenn die Blennorrhöe schon lange bestanden hat, wenn beim Ausdrücken längere Zeit ein sehr dickes und eiterförmiges oder ein blutstriemiges, oder gar ein übelriechendes Secret sich zeigt, wenn der Thränensack bereits eine deutlich umschriebene bohnenförmige oder noch grössere Geschwulst bildet, wenn seine häutige Wandung und die nächste Umgebung chronisch infiltrirt und indurirt erscheint, besonders aber, wenn bereits Dacryocystitis und temporäre Fistelbildung ein oder mehrere Male intercurrirte: dann kann man mit mehr weniger Wahrscheinlichkeit annehmen, dass nicht mehr einfache Aufwulstung der Schleimhaut, sondern schon katarrhalische Verschwärung, Stricturirung oder selbst Obliteration des Thränennasenganges eingetreten sei.

Stellt sich die Wahrscheinlichkeit überwiegend für *einfache Blennorrhöe* (*mit blosser Schwellung oder Hypertrophirung*) heraus, so lasse

man bei der allgemeinen diätetischen und (wo solche nöthig erscheint) pharmaceutischen Behandlung das Contentum *fleissig ausdrücken* und 3—4mal des Tages unmittelbar nach möglichst vollständiger Entleerung *ein Collyrium wie beim chronischen Bindehautkatarrh* in den innern Winkel träufeln. Dabei muss der Kranke einige Minuten eine solche Lage annehmen, dass das Collyrium von den Thränenröhrchen gut aufgenommen werden könne. Vor dem Einschlafen lasse man *Unguentum cinereum an die Gegend des Thränensackes* und die nächste Umgebung einreiben; zu längerem Gebrauche eignet sich besser eine Salbe aus 3—6 Gran weissem Präcipität oder Jodkalium auf 1 Drachme Fett. In einigen Fällen hat mir das Aufstreichen von Tinct. jodinae auf die Gegend des Thränensackes treffliche Dienste geleistet, wie diejenigen wissen, welche in den letztverflossenen 2 Jahren meine Klinik besuchten.

Ich ziehe die Einträuflung adstringirender Collyrien nach jedesmaliger Ausdrückung des Thränensackes den Einspritzungen durch die Thränenröhrchen vor. Eine hinreichend feine Spritze, so dass die Thränenröhrchen nicht zu sehr ausgedehnt werden, und die gehörige Fertigkeit, so dass weder Zerrung und Schmerzen, vielweniger denn Zerreissungen bewirkt werden, kann und soll sich jeder aneignen, der Augenheilkunde betreiben will; aber die Einspritzungen müssen, wenn man damit etwas ausrichten will, mindestens des Tages einmal gemacht werden, und das ist bei einer Cur, die im Allgemeinen auf Monate, nicht auf Wochen zu berechnen ist, wohl in Anschlag zu bringen. Da die Bindehaut ohnehin fast ohne Ausnahme die Zeichen chronischen Katarrhes darbietet, so wird ihr Zustand solche Einträuflungen kaum je contraindiciren. Ich bediene mich meistens des Lapis divinus oder des Sulfas zinci; die Lösungen von Arg. nitricum zersetzen sich vor der Aufsaugung und verursachen leicht die bekannte Verfärbung nicht nur der Cutis, sondern auch der Bindehaut.

Zur Injection nimmt man eine *Anel*'sche Spritze, am besten mit einem geradeu Ansatzrohr, das wenigstens vorn nicht über $^1/_3$ Pariser Linie dick sein darf, daher aus Gold angefertigt wird. Um dieses Rohr bequem einzubringen, ist es bisweilen nöthig, den Thränenpunkt durch vorläufige Einführung einer dünnen ungeknöpften Sonde etwas auszudehnen. Die zur Sondirung vorgeschlagenen Schweinsborsten können meines Erachtens vorn nie so abgerundet werden, dass sie nicht kratzen. — Man wählt zum Einspritzen gewöhnlich den untern Thränenpunkt, nicht weil er weiter, sondern in der Regel bequemer gelegen ist. Will man das untere Thränenröhrchen der linken Seite sondiren oder injiciren, so setze man den Kranken so, dass sein Kopf mit der linken Hand leicht an eine Wand oder Sessellehne angedrückt werden kann, ziehe das untere Lid mit dem Zeigefinger der linken Hand aus-, mit dem Mittelfinger etwas abwärts, und führe die Sonde (Spritze) etwa eine halbe Linie tief ein, in einer Position, welche gestattet, die Richtung der Sonde (Spritze) sofort so zu ändern, dass sie dem ferneren Verlaufe des Thränenröhrchens entspricht. Behufs der Einspritzung soll man nicht bis unter das Augenlidband, sondern nur etwa 2—3‴ weit vordringen.

Hat man nach längerer Fortsetzung dieser Behandlung (einige Monate) oder gleich Anfangs (aus den oberwähnten Zufällen) die Überzeugung gewonnen, dass dieselbe nicht ausreicht, und wünscht der Patient

von den lästigen Zufällen der Blennorrhöe befreit zu sein, selbst auf die Gefahr hin, dass ihm möglicherweise für immer etwas Thränenträufeln zurückbleibe, so schreite man zur *Eröffnung des Thränensackes*, und versuche, ob nicht jetzt sich der normale Zustand des Thränenschlauches wieder herstellen lasse, ehe man zum letzten Mittel, der Verödung schreitet. Dieser Eingriff wird in den Augen des Patienten besonders dann gerechtfertigt erscheinen, wenn bereits Dacryocystitis und temporäre Fistelbildung vorhanden waren, oder wenn der Thränensack sehr stark ausgedehnt ist.

Die Eröffnung des Thränensackes ist nicht sehwer, sobald derselbe von Schleim mehr weniger ausgedehnt ist. Da man sie aber doch vorher an Cadavern geübt haben muss, besonders um das Sondiren zu lernen, so will ich hier die von mir sehon 1841 angegebene und seitdem geübte Methode der Eröffnung und Sondirung beschreiben.

Das Messer, dessen ich mich bediene, ist ein einfaches Spitzbistouri; die Sonde ist nicht geknöpft, sondern stellt einen langgestreekten, an der Spitze und Basis wohl abgerundeten Kegel dar; sie ist ohngefähr 4″ lang, an der Spitze etwa 1/3, an der Basis 3/4″ im Durchmesser, am besten von Silber. Beide Instrumente können immer mit der rechten Hand geführt werden.

Soll der linke Thränensaek eröffnet werden, so greife man, wenn der Kopf hinten gestützt ist, mit der linken Hand über die Stirn des Kranken so herüber, dass man die Augenlider mit dem an die äussere Commissur angelegten Daumen stark aus- und etwas aufwärts ziehen kann, um das Augenlidband zu spannen und vortreten zu machen. Um die Führung des Messers nieht zu hindern, muss der Vorderarm oberhalb der Stirn zu liegen kommen. Wer diess nicht gut zu Stande bringt, kann die Hand auch vor der Wange so anlegen, dass er die äussere Commissur mit dem Mittel- oder Zeigefinger auswärts ziehen kann. (Bei der Operation auf der rechten Seite legt man die Finger der linken Hand an das Seitenwandbein und spannt die Lider mit dem Daumen naeh aussen und oben.) Hierauf nimmt man das Messer, dessen Klinge nieht über 1 1/2″ lang sein soll, so in die rechte Hand, dass der Daumen auf die eine, Zeige- und Mittelfinger (mit der Pulpa) auf die andere Seite zu liegen kommen, die Schneide zur Hohlhand geriehtet, und führt dasselbe in einer Ebene, die ieh die Operationsebene zu nennen pflege. Um diese zu bestimmen, denke man sich eine Linie (Sonde) von der Spitze der Nase zur äussern Commissur gezogen, und dureh den Punkt, der diese halbirt, so wie dureh den Halbirungspunkt der gespannten Sehne des Orbieularmuskels eine Ebene so gelegt, dass dieselbe senkreeht auf jener Linie (Sonde) stehen würde. Ist nun das Messer so mit der Spitze unter dem Mittelpunkte der genannten Sehne angesetzt, dass seine Sehneide (verlängert gedacht) die gedaehte Linie (Sonde) halbiren würde, so stösst man, die Hand mit dem kleinen und Ringfinger an die Wange stützend*), dasselbe senkreeht (d. i. bei vertiealer Haltung des Kopfes mit horizontal verlaufendem Rüeken) etwa 2‴ tief ein, hebt nun, ohne aus der Operationsebene zu weichen, und ohne tiefer einzudringen oder die Spitze zurückzuziehen, das Heft so weit empor (gegen den obersten Theil der Nasenwurzel), bis der Rücken der Klinge beinahe an der Cutis anliegt, und stösst es etwa 2—3‴ abwärts (mit nach unten, ein wenig nach hinten, und auswärts geriehteter Spitze), so dass die Hautwunde 2—3‴ lang wird. Ist das Messer riehtig geführt, so bleibt es, falls

*) Wird die Hand frei gehalten, so kann man die Kraft, mit der man sticht, nicht so gut bemessen.

es noch tiefer hinabgestossen wird, frei stehen, und seine Schneide sieht gegen die genannte Halbirungslinie hin. Will man die Hautwunde grösser haben, so bewirke man diess durch Senkung des Heftes beim Zurückziehen, nicht durch tieferes Hinabstossen.

Man kann sich den Einstichspunkt auch dadurch ermitteln, dass man bei angespannter Orbicularmuskelsehne mit dem Finger die Leiste des Oberkiefernasenfortsatzes aufsucht, welcher die Thränensackgrube bilden hilft. Jene Sehne und diese Leiste bilden einen Winkel, in dessen Spitze man das Messer ansetzen, und dessen Raum man durch die Schnittlinie halbiren soll. *Schlemm* empfiehlt das Messer nach gehörig angesetzter Spitze mit ab- und auswärts gewendeter Schneide gleich von oben nach unten so einzusenken, als wollte man mit derselben auf den Winkel des Unterkiefers der entgegengesetzten Gesichtshälfte vordringen. *Hyrtl's* Rath, den Thränensack unterhalb des Augenlidbandes quer, d. i. parallel diesem Bande aufzuschlitzen, scheint keinen Anklang gefunden zu haben, die Wunde würde alsdann die Muskelfasern quer vom Augenlidbande trennen. Bei unserer Methode werden die Muskelfasern nur getrennt, nicht quer durchschnitten. *Pouteau's* Vorschlag, die Eröffnung vom Bindehautsacke aus vorzunehmen, ist mit Recht verworfen worden. Das Augenlidband mit zu durchschneiden, wie *Richter* gethan, ist mindestens überflüssig, wenn auch vielleicht nicht direct nachtheilig; wir glauben nicht, dass dabei die Thränenröhrchen durchschnitten werden möchten, weil sie sich nie bis zur Mitte des Augenlidbandes hin erstrecken. — Wir rathen, mit dem Messer nicht gleich ab- sondern erst rückwärts einzustechen, weil man sonst leicht ausserhalb des Thränensackes herabgleiten kann. Dass man die vordere Wand des Schlauches durchbohrt habe, erkennt man bei einiger Übung am Gefühle, so gut jeder Geübte es fühlt, ob er mit dem Keratom in die Augenkammer oder bloss in die Cornea eingedrungen ist. — Die Abdachung der häutigen Wandung des Thränensackes von der Oberkieferleiste zum Thränenkamm ist steiler, flacher bei niedriger Nasenwurzel; unsere Methode berücksichtigt diese anatomische Verschiedenheit, indem sie die Lage der Operationsebene vom Bau der Nase abhängig macht. Das Messer wird somit immer senkrecht auf die Wandung des Thränensacks (die tangirende Ebene) aufgesetzt, und gleitet demnach weder nach aussen noch nach innen davon ab, was bei der geringen Breite des Thränensackes leicht geschehen könnte, wenn man z. B. gerade von vorn nach hinten (also parallel der Medianebene des Kopfes) einstechen würde.

Ist der Thränensack eröffnet, so nimmt man die Sonde so wie früher das Messer zwischen die Finger, und führt, sich auf dieselbe Weise an die Wange stützend, ihr dickeres Ende in derselben Richtung ein, wie beim Einstiche das Messer. So wie man fühlt, dass man an die hintere (harte) Wand des Thränensackes anstösst, hebt man ihr dünneres Ende, die Operationsebene verlassend, so gegen den Orbitalrand empor, dass sie ohngefähr 2—3‴ einwärts von der Incisura supraorbitalis knapp an die Cutis anzuliegen kommt. Hat man bei dieser Bewegung die hintere Wandung nicht mit der Sonde verlassen, so braucht man sie jetzt nur in der gegebenen Richtung an der hintern Wand ohne allen Druck herabgleiten zu lassen, und ist mit ihr sicher im Thränennasengange. Die Stelle, wo der Nervus supraorbitalis aus der Orbita heraustritt, lässt sich auch in jenen Fällen, wo derselbe durch einen förmlichen Canal verläuft, jederzeit an einer Einkerbung des Orbitalrandes erkennen, wenn man diesen von unten her betastet. — Bei hohem Nasenrücken und stark vorspringendem Augenbrauenbogen muss man die Sonde ein wenig krümmen und bei rückwärts gewendeter Convexität einführen, weil man sonst sich leicht an der bisweilen ziemlich stark entwickelten Falte zwischen Thränensack und Thränennasengang verfangen, die Schleimhaut und selbst den Knochen durchstossen könnte.

Bei der entgegengesetzten Gesichtsbildung kann man, wenn man die Sonde nicht an der hintern Wandung anliegen und herabgleiten lässt, leicht in den nach vorn und aussen gelegenen Sinus des Thränensackes kommen, und dieser unangenehme Zufall ereignet sich noch leichter, wenn man der Sonde eine zu starke Tendenz nach aussen gibt, sie oben weiter als höchstens 3‴ von der genannten Einkerbung einwärts anlegt. — Stösst man auf ein Hinderniss, so wende man ja keine Gewalt an, sondern ziehe die Sonde ein wenig zurück und corrigire ihre Richtung; man könnte sonst leicht nach durchstossener Wandung des Thränenschlauches zwischen ihm und dem Knochen in die Nasenhöhle dringen. Geschähe eine solche Forçirung bei zu weit vorwärts gerichtetem oder gar nicht im Thränensacke befindlichen untern Ende der Soude, so könnte man — wie es wirklich geschehen ist — vor dem Thränensacke und selbst vor dem Oberkieferknochen hinab dringen, gleichwie man bei zu starker Ablenkung nach aussen in die Augenhöhle gelangen würde.

Die Sonde genau und sicher in der Richtung des Thränenschlauches einführen zu können, ist von grösster Wichtigkeit. Denn käme man bei einem Kranken nicht bis in die Nase, ohne Weichtheile zerrissen zu haben, so kann man nur dann auf Verwachsung schliessen, wenn man sicher ist, dass man die Sonde nicht nur im Thränenschlauche, sondern auch in der gehörigen Richtung bewegt. Diese Sicherheit lässt sich nur durch vielfache und wiederholte Übung gewinnen. Mir sind einige Fälle vorgekommen, wo man Undurchgängigkeit des Thränennasenganges angenommen hatte, und dennoch die Sonde ohne Zerreissung von Weichtheilen durchgeführt werden konnte.

Statt der von *Stahl* (1702) zuerst vorgeschlagenen und von *Louis Petit* geübten Eröffnung des Thränensackes empfahl *Anel* (1712) das obere Thränenröhrchen zur Einführung einer dünnen Sonde in den Thränenschlauch zu benützen, und *La Forest* (1730) führte eine ohngefähr S-förmig gekrümmte Sonde durch die Nase ein, welches Verfahren später von *Dubois* und von *Gensoul* (in *Lyon*) nach zweckmässiger Verbesserung der Sonde mehr in Aufnahme gebracht wurde. — *Anel's* Methode lässt sich nicht ohne bedeutende, und daher leicht nachtheilige Zerrung der Thränenröhrchen, wenn auch ohne Verletzung der häutigen Wandung des Thränenschlauches, ausführen; diese Anwendung der Sonde gibt uns nie einen sichern Aufschluss über die Beschaffenheit des Thränennasencanales und kann auch dem therapeutischen Zwecke (der mechanischen Dilatation) niemals entsprechen, da eine viel zu dünne Sonde genommen werden muss. — Die Einführung der *Gensoul*'schen Sonden und Katheter kann an Cadavern leicht so eingeübt werden, dass man darin nicht nur Fertigkeit, sondern auch eine gewisse Sicherheit erlangt. Wer indess die Nasenmündung des Thränenschlauches aus vielfacher Anschauung kennen gelernt hat, wird es begreiflich finden, dass diese Methode so unschuldig nicht ist, als Manche glauben machen wollen. Diese Mündung ist oft so klein und dazu noch durch ein papierdünnes Schleimhautfältchen gedeckt, dass man, selbst wenn sie dem Auge zugänglich wäre, beim Eindringen mit den genannten Instrumenten noch oft genug gewaltsame Zerrung, wo nicht Zerreissung bewirken würde. Wenn wir auch dieser Schleimhautfalte nicht die Bedeutung eines Luftventils zuschreiben können, so halten wir doch schon die gewaltsame Ausdehnung, geschweige denn Einrisse derselben für nichts weniger als gleichgiltig. Überdiess kann eine stark nach der betreffenden Seite herüberstehende Nasenscheidewand, abnorme Gestalt der Nasenmuschel, vor Allem aber Schwellung und Verdickung der Schneiderschen Haut bedeutende, selbst unüberwindliche Hindernisse entgegensetzen. Und ist man glücklich eingedrungen, so fehlt ein Hauptvortheil der durch die künstliche Öffnung von oben eingeführten Sonde, man kann nicht wie dort das Gefühl

des Widerstandes zur Beurtheilung der Beschaffenheit der Schleimhaut benützen. Die von oben frei eingeleitete Sonde versetzt so zu sagen unsern Tastsinn mitten in den Thränenschlauch.

Desshalb hat die Sondirung durch eine von selbst erfolgte oder absichtlich gemachte Öffnung an der vordern Wand des Thränensackes unläugbare Vortheile. *Hasner*, l. c. S. 61, welcher der Ansicht ist, „dass man die Zerreissung der Klappe an der Nasenmündung bei vorsichtiger Führung des *Gensoul*'schen Cylinders *stets* vermeiden könne," behauptet, „dass man durch die Führung der Sonde von oben nach abwärts dieses Organ selbst bei der vorsichtigsten Führung unter 20 in 19 Fällen perforiren oder spalten müsse. Die Klappe sei nämlich schräg über den Thränenschlauch gespannt, und jedes Instrument, welches in dem letztern abwärts geführt werde, müsse dieselbe vor sich her drängen, spannen und zerreissen." Es ist nicht schwer, an Cadavern den Beweis zu führen, dass diese Angabe ganz irrig ist. Legt man den obern Theil der Sonde 2—3‴ einwärts von der Incisura supraorbitalis an den Augenhöhlenrand, so gleitet ihr unteres Ende immer an der äussern Wandung des untern Nasenganges herab, und man wird bei diesem Vorgange die Klappe kaum in 1 von 20 Fällen verletzen. — Wenn *Hasner* S. 90 sagt, „er sondire nur in solchen Fällen, wo die Dacryocystitis eine Complication anderer Krankheiten des Thränenschlauches sei, z. B. bei Verwachsung des Maxillarstückes," so ist wohl nur die Einführung der Sonde von oben gemeint, die doch verworfen wird; wir begreifen übrigens nicht, wie man z. B. Verwachsung des Maxillarstückes schon vor der Anwendung der Sonde diagnosticiren könne, um sich erst durch eine solche Complication zur Anwendung der Sonde bestimmen zu lassen.

Unmittelbar nach der Eröffnung des Thränensackes schreite man noch nicht zur Untersuchung mit der Sonde, sondern bloss zu *Einspritzungen lauen Wassers*, um das in demselben angesammelte Secret völlig zu beseitigen. Das Engerwerden und Verwachsen der Öffnung verhindere man durch Einlegen von Charpie, welche jedoch gerade nur so tief eingeschoben werden darf, als der Zweck erheischt. Ist die Absonderung der Schleimhaut des Thränensackes sehr reichlich, so dass sie denselben in 24 Stunden wieder beträchtlich ausdehnen oder gar den Charpiepfropf herausdrängen würde, so muss die Einspritzung täglich 2mal vorgenommen werden. Nach einigen Tagen gehe man zu *adstringirenden, allmälig stärkern Einspritzungen* über (mit Zincum aceticum oder sulfuricum, Lapis divinus, Argentum nitricum). — Ist die Secretion minder reichlich und minder dick geworden, so lege man bei abwärts gerichtetem Spritzenschnabel den Finger so an, dass nichts neben der Spritze oder durch die Thränenpunkte zurück kann, um die Flüssigkeit wo möglich in die Nase zu treiben, falls dieselbe nicht schon auch ohne diese Beihilfe dahin abgeflossen sein sollte, was in vielen Fällen gleich bei den ersten Einspritzungen geschieht. Erst jetzt ist es erlaubt den Thränenschlauch mit der Sonde zu untersuchen. In Fällen, wo die Injection gleich Anfangs oder doch in kurzer Zeit frei in die Nase abfloss, und wo man nicht Ursache hat, Stricturen zu vermuthen, ist es

gar nicht nothwendig zu sondiren. Wenn dann der Thränensack zum normalen Volumen zurückgekehrt ist und seine Wandung nicht mehr infiltrirt erscheint, wenn sein Secret nicht mehr trüb, sondern eiweissähnlich ist, und auch der Zustand der Schleimhaut der Nase keine weitern Befürchtungen erregt, so lege man keine Charpie mehr in die Öffnung, sondern bedecke diese bloss mit englischem Pflaster, und lasse sie sich allmälig schliessen. Sollten die Ränder callös geworden sein, so werden sie durch Scarification oder einen dünnen Cylinder von Lapis infernalis wund gemacht. In sehr kleine Öffnungen schiebe man ein Splitterchen Lapis oder einen in Salpetersäure getauchten Silberdraht.

Zu den Einspritzungen bediene ich mich einer durchaus gläsernen Spritze, welche ohngefähr einen Esslöffel Flüssigkeit fasst, $^3/_4$″ dick und 4—5″ lang ist, und in ein etwa Rabenfeder-dickes, leicht gebogenes, gut abgerundetes Rohr endet. Die Charpiewicken schiebe ich, wenigstens später, nicht mit der Sonde ein, um jede Verletzung und Zerrung fern zu halten. Ich bilde etwa 7—8‴ lange und 1‴ dicke, fest zusammengedrehte Cylinder aus Charpie, welche (durch das Umschlagen) vorn gut abgerundet sind, und mache sie durch wiederholtes Eintauchen der vordern Hälfte in eine Gummilösung hart und glatt, so dass sich diese steife Hälfte bequem einlegen, die biegsame mit englischem Pflaster an die Haut wohl befestigen lässt.

Zeigt sich die *Untersuchung mit der Sonde* nothwendig, so lasse man den Kranken so sitzen, dass man seinen Kopf mit der linken Hand fixiren kann, und sorge dafür, dass er nicht während des Sondirens, gegen welches Manche ausserordentlich empfindlich sind (bis zum Ohnmächtigwerden), in die Hand greife. Auch in krankhaft erweiterten Thränensäcken liegt der Eingang in den Nasencanal zu unterst nach hinten und innen, daher man sich immer an die Rinne des Thränenbeines zu halten hat. Stösst man auf Hindernisse, so ziehe man die Sonde ein wenig zurück, und corrigire nöthigenfalls ihre Richtung. Bei Verengerung durch einfache Hypertrophirung lässt sich die Sonde hinabschieben, aber unter dem Gefühle, als würde sie etwa zwischen zwei Fingern gehalten, Stricturen fühlen sich hart an. Polypöse Excrescenzen am Eingang in den Nasencanal lassen sich umgehen. Entblösste oder cariöse Knochenpartien sind rauh, letztere zugleich mürb; bei Caries pflegt die silberne Sonde schwarz zu werden. Ob eine Verwachsung häutig oder cylindrisch sei, dürfte sich durch die Sonde kaum ermitteln lassen, hat auch, da beide unheilbar sind, nichts zu bedeuten.

Schwankt man zwischen Stricturirung und einfacher Hypertrophie, so führe man sogleich, oder bei grosser Empfindlichkeit erst nach einigen Tagen eine *Darmsaite* ein, Violin E oder A. Ein gradgestrecktes Stück, gegen $1^1/_2$″ lang, wird an dem einen Ende gut abgerundet, an dem andern hakenförmig umgeknickt, so dass 4—5‴ zur Befestigung

ausserhalb des Thränensackes abgebogen erscheinen. Dickere Saiten müssen an der Einknickungsstelle zugleich mit einem Messer etwas eingekerbt werden, damit sie die Knickung behalten, weil sie sonst beim Erweichen mit in den Thränenschlauch hineingezogen werden. Die Saite kann 24 Stunden liegen bleiben; neben ihr muss noch eine Charpiewieke eingelegt werden, damit sich die Hautöffnung nicht vor der Zeit verengere. Vor ihrer Entfernung lasse man laues Wasser in die Nase ziehen, um den an ihrem untersten Ende etwa angetrockneten Nasenschleim zu erweichen, damit er nicht beim Zurückziehen der Saite die Schleimhaut aufritze. Sind Stricturen vorhanden, so erscheint die Saite an den betreffenden Stellen minder aufgequollen oder eingeschnürt. An stärkeren Saiten (A und D) treten solche Einschnürungen deutlicher hervor.

Nur bei einfacher Hypertrophie kann man auf Wiederherstellung des normalen Zustandes rechnen. Blosslegung des Knochens im Thränennasengange ist der Stricturirung gleich zu achten, im Thränensacke kann sie ohne erheblichen Nachtheil heilen, obwohl sie die Prognosis im Allgemeinen trübt. Die Sorge für Entfernung des Secretes durch die Hautöffnung ist (nebst der etwa nöthigen allgemeinen Behandlung) das Beste und Einzige, was hier zunächst geschehen kann, und schon dieser Umstand zeigt die Überlegenheit dieser Methode (der Eröffnung des Thränensackes) über alle andern. Bei Verwachsungen, bei deutlichen Stricturen, bei Geschwüren im Thränennasencanale verzichte man auf Wiederherstellung der Durchgängigkeit desselben, wenigstens auf bleibende, und schlage dem Kranken die Verödung des Thränensackes vor.

Ist Aussicht vorhanden, die Schleimhaut (wenigstens im Nasengange) zum normalen Zustande zurückzuführen, und ist diess bei gehöriger allgemeiner diätetischer und pharmaceutischer Behandlung (wo solche nöthig) nicht schon unter einfachen Einspritzungen gelungen, so wende man gegen die Hypertrophie der Schleimhaut noch *mechanische* (*dilatirende*, *comprimirende*) *Mittel* an. — Das zweckmässigste unter den zahlreichen hiezu vorgeschlagenen Mitteln dürften *Bleidrähte* sein, wenn man von dünneren ($^1/_3$‴ Durchmesser) allmälig zu dickeren (1‴) übergeht. Man nimmt ein Stück von beinahe $1\,^1/_2$″ Länge, rundet es an dem einen Ende glatt ab, und biegt es an dem andern hakenförmig um, so dass der kürzere Schenkel etwa $^1/_2$″ lang wird. Das Ende dieses Schenkels muss bis über den Orbitalrand hinabreichen, damit es an diesem eine feste Stütze finde. Dieser Draht kann mehrere Tage liegen bleiben. Fände man sein unteres Ende mit vertrockneten Schleimkrusten

belegt, so müsste es etwas verkürzt werden. Der Übergang zu stärkeren Drähten kann in Zeit von 8—14 Tagen gemacht werden, bei geringeren Dickeunterschieden auch früher. Der stärkste Draht muss in der Regel mehrere Monate lang getragen, jedoch von 8 zu 8 Tagen immer untersucht, und falls er rauh (erodirt oder incrustirt) befunden würde, mit einem frischen vertauscht werden. Wenn dann durch die Hautöffnung kein schleimig-eitriges Secret mehr zum Vorchein kommt, lasse man, bevor man zur Verschliessung der Hautöffnung schreitet, erst noch einige Zeit wieder einen dünnern Stift tragen, um zu sehen, ob dann auch der dickere wieder ohne Hinderniss durch den Nasencanal geführt werden kann. Immer wird man aber jetzt die Hautöffnung zu eng finden, daher durch ein Stückchen Pressschwamm erweitern müssen. Noch besser ist es, einige Tage vor Verschliessung der Öffnung gar nichts in den Thränennasengang einzulegen, dabei aber die Hautöffnung mit englischem Pflaster und Collodium luftdicht verschlossen zu halten. Zeigt sich dann der Thränennasengang nicht nur offen, sondern auch noch hinreichend weit, so schreite man zur bleibenden Verschliessung der künstlichen Öffnung. — Der andern Mittel werden wir weiter unten (beim geschichtlichen Überblicke) gedenken.

Ist endlich auf bleibende Wiederherstellung der Durchgängigkeit des Thränennasencanales nicht zu rechnen, so schlage man dem Kranken die *Verödung des Thränensackes* vor. Behufs dieser muss zunächst für eine grössere Öffnung gesorgt werden, durch Einlegen von Pressschwamm oder durch Schlitzung, selbst bis über das innere Augenlidband hinauf. Will man sich zur Verödung des Lapis bedienen, so wird eine wiederholte nachdrückliche Touchirung der ganzen Schleimhautfläche nöthig und auch da ist der Erfolg noch nicht ganz sicher. Verlässlicher wirken Mineralsäuren, deren Einführung (mit einem Asbestpinsel oder Tropfgläschen) jedoch grosse Vorsicht erheischt. Das gebräuchlichste Mittel ist das Glüheisen, das beste der *Middeldorpf*'sche galvanokaustische Apparat, welcher in neuester Zeit von *Gräfe* zu diesem Zwecke angewendet wurde.

b) Bei der *Thränensackentzündung* kann man auf Zertheilung nur dann hoffen, wenn sie noch nicht bis zur Eiterbildung vorgeschritten ist. Örtliche Blutentziehungen und kalte Umschläge habe ich zu diesem Zwecke fruchtlos angewandt: hingegen sah ich mehrmals beim Gebrauche trockener warmer Tücher die Erscheinungen in wenig Tagen zurückgehen und den frühern Zustand wiederkehren. Ob das Einziehen von warmem Wasser oder von Wasserdämpfen in die Nase von Nutzen sei,

blieb mir unentschieden. *Andreae**) empfiehlt bei minder stürmischem Auftreten Fomentationen mit in Bleiessig getränkten Bäuschchen. — Ist die Entzündung so weit vorgeschritten, dass der in der Tiefe gebildete Eiter durchzuscheinen beginnt, so ist es das Beste, den Thränensack an der erhabensten Stelle, doch nicht zu tief unten, mit einer Lanzette zu eröffnen. Man erspart dem Kranken die an den spontanen Durchbruch der Haut gebundenen Schmerzen und man erhält statt einer mehr weniger grossen, unregelmässigen und wohl auch noch unbequem gelegenen Öffnung eine lineare, 3—4‴ lange Wunde, welche man nachträglich, falls es nöthig werden sollte, zu Einspritzungen und zum Sondiren benützen kann. — Hat man geöffnet, oder war bereits spontaner Durchbruch erfolgt, so entleere man den Thränensack durch allmälig verstärkten Druck von oben und von der Seite her und durch Einspritzen lauen Wassers, und bedecke die Öffnung mit etwas Charpie und einem Heftpflaster. Sind die Wund- oder Geschwürsränder noch stark infiltrirt, roth und empfindlich, so lasse man noch durch einige Tage Cataplasmata emollientia anwenden oder doch das Auge trocken verbunden tragen. — Nach einigen Tagen wird sich dann nach der Beschaffenheit des Thränensackinhaltes, nach dem freien oder gehinderten Abflusse der Injectionen nach der Nase, vorzüglich aber aus genauer Würdigung der anatomischen und ätiologischen Momente bestimmen lassen, ob man die Wunde sich schliessen lassen oder aber durch Einlegen von Charpiewieken offen erhalten soll, um weiterhin ganz so zu verfahren, wie bei Blennorrhöe nach geschehener Eröffnung des Thränensackes.

c) Bei der *Thränensackfistel* entsteht zunächst die Frage, wodurch dieselbe erhalten werde, ob bloss durch verminderte oder aufgehobene Durchgängigkeit des Thränennasencanales, oder zugleich durch Blosslegung oder wirkliche Caries des Knochens. Zur Beantwortung dieser Frage wird die Anwendung der Sonde nöthig, auch dann, wenn ein manifestes Hinderniss der Durchgängigkeit, z. B. ein Nasenpolyp vorliegt. Wäre demnach die Hautöffnung nicht bequem gelegen, so müsste entweder dieselbe entsprechend erweitert werden (am besten durch Schlitzung gegen das Augenlidband hin), oder man müsste einen frischen Einstich so wie bei Blennorrhöe machen (bei zu entfernt gelegenen Fisteleöffnungen). Weiterhin kommt in Bezug auf Diagnosis, Prognosis und Therapie derselbe Vorgang, wie wir ihn bei der Blennorrhöe nach Eröffnung des Thränensackes angegeben haben, in Anwendung.

d) Die Complication mit *Caries* erfordert rücksichtlich der örtlichen

*) Grundriss der Augenheilkunde, Leipzig 1846. Bd. II. S. 106.

Behandlung vorzüglich Sorge für möglichst freien Abfluss des Secretes und fleissige Beseitigung desselben durch Einspritzungen mit lauem Wasser. Die allgemeine, diätetische und pharmaceutische Behandlung des zu Grunde liegenden Allgemeinleidens ist wenigstens nicht minder wichtig.

C. Geschichtliche Bemerkungen.

Bis zu Ende des vorigen Jahrhunderts gebrauchte man für die verschiedenen krankhaften Zustände des Thränenschlauches im Allgemeinen den Namen *Thränenfistel*, die man in mehrere Grade eintheilte. Als 1. Grad bezeichnete man ohngefähr das, was wir als Blennorrhöe besprochen haben; der 2. Grad kam mit dem überein, was wir als Thränensackentzündung geschildert haben. Diese beiden Grade mit Einschluss der Hernia nach *Heister*, und des Hydrops nach *Anel*) wurden auch unechte oder verborgene Fistel genannt. Den 3. Grad bildete die wirkliche Fistel als echte und einfache, und den 4. Grad (nach Einigen) die mit Caries verbundene, als complicirte Fistel. — Diese allgemeine Benennung scheint sich theils wegen mangelhafter Kenntniss der Anatomie — obwohl schon *Vesale* und *Fallopius* den Thränenschlauch genau kennen gelernt hatten — theils aber und vorzüglich desshalb so lange erhalten zu haben, weil man das aus den Thränenpunkten oder der Fistel entleerte Secret für das Product eines im Thränensacke sitzenden Geschwüres hielt. Erst die Arbeiten von *Ad. Schmidt* und *J. G. Beer* zu Anfang des jetzigen Jahrhundertes brachten mehr Einsicht in die Nosologie des Thränenschlauches, obgleich auch sie noch manches zu wünschen übrig liessen.

Rücksichtlich der Therapie sah man, wie *Himly* bemerkt, diese Krankheiten namentlich im vorigen Jahrhunderte noch zu viel von einem mechanischen Gesichtspunkte an, indem man nur Eröffnung oder Erweiterung des Thränennasencanales durch mechanische Mittel zu erreichen suchte; in späterer Zeit verfielen Manche in den entgegengesetzten Fehler, sahen bloss auf kranke Erregung, gar nicht auf mechanische Verengerung; in der neuesten Zeit ist man wieder zur bloss mechanischen Auffassung einseitig zurückgekehrt. „Die *allgemeine* Behandlung der Grundkrankheiten ist sehr häufig die Hauptsache; doch können wir durch *örtliche* Mittel allerdings bedeutend mitwirken, und in manchen Fällen durch sie allein helfen.“ *)

Das älteste Verfahren, das man der Thränensackfistel (den Thränenschlauchleiden überhaupt) entgegensetzte, ist die von *Celsus* beschriebene *Ausrottung* oder **Verödung des Thränensackes** mit dem Messer oder dem Glüheisen.

Sodann (zur Zeit des *Archigenes, Paul von Aegina, Rhazes*) verfiel man auf den Versuch, mittelst **Durchbohrung des Thränenbeines** *einen neuen Weg* für die Thränen zu gewinnen. Doch unterschied *Rhazes* bereits zwischen verschiedenen Zuständen, und empfahl nebst der Cauterisation und der Thränenbeindurchbohrung für besondere Fälle die Compression des ausgedehnten Thränensackes, für andere dagegen Injectionen in denselben. — Neben diesem Verfahren, welches bis zu Anfang des vorigen Jahrhundertes am meisten geübt wurde, wandte man bei Ausdehnung des Thränensackes *continuirliche Compression* an (*Verduc* 1665), wozu von *Stahl, Sharp, Hennemann* u. A. eigene Instrumente erfunden wurden.

*) Himly, die Krankheiten und Missbildungen des menschlichen Auges, Opus posthumum, Berlin, 1843. T. I. S. 323.

Die 3. Hauptmethode hat die **Wiederherstellung der Durchgängigkeit des Thränenschlauches** zum Ziele; wir finden sie bereits in *Avicenna's* Verfahren, Einziehen eines Fadens in den Canal, vertreten, doch erst seit *Anel* (1712) weiter ausgebildet. Durch beinahe anderthalb Jahrhunderte ging das Streben der tüchtigsten Chirurgen dahin, zu diesem Zwecke geeignete Mittel und Methoden aufzufinden. — **Anel** führte täglich eine silberne oder goldene *Sonde durch das obere Thränenröhrchen* bis in die Nase hinab, und machte *durch das untere Einspritzungen* mit der nach ihm benannten Spritze. **Méjean** führte auf demselben Wege mittelst einer *geöhrten Sonde*, die er mit einer Sondenplatte in der Nase auffing und hervorzog, einen *Faden durch den ganzen Canal*, mittelst dessen er eine *Charpiemesche in den Thränennasengang* hinaufleitete, die er dann mittelst eines zweiten, an dieselbe angeknüpften Fadens wieder herausbeförderte, um sie täglich durch eine neue, allmälig dickere zu ersetzen. **Cabanis** benützte einen auf gleiche Weise eingeführten Faden zur Einziehung einer *biegsamen Röhre in die Nasenmündung*, um durch diese die Einspritzungen zu machen. — *Méjean's* Verfahren führte zur Erfindung der sogenannten Sondenfänger, um die Sonde aus der Nase hervorzuziehen, und wurde mit wenig Abänderungen, wovon die wesentlichste die, dass man statt des Thränenpunktes die künstliche Öffnung an der vordern Wand des Thränensackes benützte, bis in die neuere Zeit geübt. *Cabanis* Vorgang wurde bald durch die folgende (*La Forest'*sche) Methode überflüssig. — Diese Methoden trifft mindestens der Vorwurf, dass sie die Thränenröhrchen mehr als zulässig ausdehnen und leicht zerreissen.

La Forest (1739) und fast 100 Jahre später *Dubois* und *Gensoul* schoben eine *eigenthümlich gekrümmte Sonde durch die Nase bis in den Thränensack* hinauf, um den Nasengang zu erweitern; zu Injectionen bedienten sie sich ähnlich geformter Röhrchen. *Gensoul* gab der Sonde die doppelte Krümmung, welche die jetzt üblichen Instrumente besitzen und verband sie auch, wenn bedeutende Verengerungen gehoben werden sollten, mit einem *Ätzmittelträger*. Über den diagnostischen und therapeutischen Werth dieser Methode haben wir uns oben ausgesprochen.

J. Louis Petit (1734) brachte die von *Stahl* (1702) vorgeschlagene *Eröffnung des Thränensackes unter dem Augenlidbande* in Aufnahme. Er drang mit einem einerseits gefurchten Bistouri unterhalb des Augenlidbandes in den Thränensack, stiess an der Furche eine Hohlsonde nach, und schob nach Entfernung des Messers in der Sondenrinne eine *Bougie in den Nasengang* hinab. Die Modificationen dieses Verfahrens beziehen sich hauptsächlich auf die sogenannten Dilatationsmittel und auf die Art ihrer Einführung. Sein Schüler *Desault* (1770) leitete über einer in den Canal eingeführten Sonde ein silbernes Röhrchen in denselben, in welchem er dann mit der Sonde einen Faden hinabschob, den der Kranke hervorschneuzen musste; diesen Faden benützte er so wie *Méjean* zur Einführung allmälig verstärkter Meschen. *Giraud* bediente sich zur Einführung des Fadens durch jenes Röhrchen einer dünnen, unten mit einem Knöpfchen, oben mit einem Öhre versehenen Stahlfeder (*Bellocq'*sche Röhre). Dieses Verfahren fand trotz seiner Schmerzhaftigkeit viel Aufnahme, wurde namentlich auch von *Walther* und *Chelius* zu dem Zwecke adoptirt, um mittelst des Fadens nach und nach stärkere Fadenbüschel von der Nase aus in den Nasengang hinaufzuziehen. *Himly* wählte zur Einführung des leitenden Fadens eine etwa spannenlange Darmsaite, oder, wo diese nicht durchdrang, die *Méjean'*sche Sonde, was denn auch *Walther* und *Chelius* annahmen, und *J. N. Fischer* leitete eine etwas dickere, jedoch locker gedrehte Seidenschnur mittelst einer E-Darmsaite durch den Thränenschlauch, welche (an dem täglich einzuziehenden Stücke) mit

Flüssigkeiten oder Salben imprägnirt wurde. — Diese Methoden müssen wohl alle die an der Nasenmündung befindliche Falte mehr weniger verletzen.

Die Benützung von *Darmsaiten* zur Dilatation des Nasenganges, schon von *Stahl* eingeführt, kam erst durch **Richter** (1770), noch mehr aber durch **Beer** (1790) in Gebrauch. Ihre Anwendungsweise haben wir bereits oben angegeben. Man verband damit Einspritzungen oder bestrich die Saite mit Salben. *Beer* bediente sich bloss langer Saiten; Andere liessen nachträglich noch durch längere Zeit Bleinägel tragen. — Das täglich nothwendige Zurückziehen und Einlegen frischer Saitenstücke ist unbequem und leicht verletzend; zum Tragen langer Saiten, welche über die Stirn herablaufen müssen, wie die *Fischer*'sche Seidenschnur, entschliessen sich die wenigsten Kranken.

Die schon seit früheren Zeiten üblichen Bleidrähte versah **Scarpa** (1801) oben mit einer Platte, welche nicht nur das Hinabsinken des Stiftes bis auf den Nasenboden verhindern, sondern auch auf den ausgedehnten Thränensack comprimirend wirken soll. Der ziemlich schwere und bloss durch die Platte gestützte Stift macht durch anhaltenden Druck die Muskelfasern allmälig atrophisch, und bewirkt leicht die Bildung einer trichterförmigen Grube.

Endlich wurden *silberne, goldene oder bleierne Röhrchen*, wie solche schon in frühern Zeiten, namentlich von *Plattner* (1724) nach Durchbohrung des Thränenbeins eingeheilt worden waren, später von *Faubert* (1750), *Walther*, *Ware*, besonders aber von **Dupuytren** (1812) in den Thränennasencanal eingelegt (allenfalls auch mit Gewalt eingetrieben) und eingeheilt.

Wie früher das eben beschriebene, der Kunst und Wissenschaft wahrlich nicht zur Ehre gereichende Verfahren schien in neuester Zeit die *Verödung des Thränensackes* zur allgemeinen Methode erhoben werden zu wollen, nachdem *P. Biagini* den noch weiter durch Beobachtungen zu bestätigenden Satz aufgestellt hat, dass nach Verödung des Thränensackes sich auch die Absonderung der Thränenflüssigkeit vermindere, und die Thränendrüse atrophisch werde. *Biagini* fand bei einem von *Camici* durch Verödung des Thränensackes von einer Thränensackfistel geheilten Individuum bei der Section den Saccus und Ductus lacrym. obliterirt, in zellig fibröses Gewebe verwandelt, und die Thränendrüse an dieser Seite viel kleiner, atrophisch. Zur Untersuchung der Thränendrüse hatte ihn der Umstand bewogen, dass der von der Thränensackfistel Geheilte nur höchstens an einem geringen und nicht lästigen Thränenflusse gelitten hatte.

XII. Buch.

Die Augenhöhle, Orbita.

A. Anatomisch-physiologische Bemerkungen.

Das Knochengerüst der Augenhöhle kann als eine Pyramide betrachtet werden, deren Basis von oben nach unten circa 15‴, von innen nach aussen circa 18‴ misst, und deren Spitze ohngefähr 21‴ hinter der Basis liegt. Im Kindesalter ist die Achse der Orbita relativ zu den Durchmessern der Basis unverhältnissmässig kurz. Die Basis bildet der Orbitalrand, welcher an der Schläfenseite weiter hinten liegt, als an der Nasenseite. Die *obere Wand* wird vom horizontalen Theile des Stirnbeines, nächst der Spitze jedoch vom kleinen Flügel des Keilbeines gebildet; sie ist stark ausgehöhlt, besonders gegen die Schläfenseite hin, wo sie die Thränendrüsengrube bildet, und trennt die Augenhöhle von der vordern Schädelgrube. Der Stirnbeinknochen ist hier meistens sehr dünn, häufig stark durchscheinend, bisweilen selbst durchlöchert. Die Anheftungsstelle der Trochlea am Übergange der oberen in die innere Orbitalwand bezeichnet ohngefähr die Mitte der Stirnhöhle, welche sich von da aus-, ab-, rück- und vorwärts erstreckt. Die *äussere* ziemlich senkrecht stehende Wandung wird grösstentheils durch den grossen Flügel des Keilbeines, vorn jedoch vom Jochfortsatze des Stirnbeines (oben) und vom Jochbeine (unten) gebildet. Der grosse Flügel des Keilbeines trennt die Augenhöhle durch eine meist bis zum Durchscheinen dünne Platte von der mittleren Schädelgrube, vorn aber gemeinschaftlich mit dem Joch- und Stirnbeine von der Schläfengrube. Die *innere Wand*, grösstentheils von der Papierplatte des Siebbeines gebildet, vorn aber vom Augengrubentheile des Thränenbeins, hinten vom kleinen Flügel des Keilbeines (bisweilen auch von einem Theile des Gaumenbeines) ergänzt, dacht sich vom Stirnbeine ange-

fangen, allmälig nach aussen ab, so dass sie ohne Bildung eines besondern Winkels in die untere Wand übergeht. Sie trennt die Augen- von der Nasenhöhle und ist unter allen die dünnste. Die *untere*, von vorn nach hinten allmälig aufsteigende Wand wird grösstentheils vom Oberkieferknochen gebildet, hinten von einem kleinen Theile des Gaumenbeines, vorn und aussen vom Jochbeine ergänzt, und trennt die Augen- von der Highmorshöhle. An ihr verläuft der Canal, der den Nervus und die Arteria infraorbitalis von der untern Augenhöhlenspalte zur Antlitzfläche leitet, und in seinem hintern Theile bisweilen nicht gedeckt, sondern als Furche erscheint.

An der Spitze der Orbita, und zwar in dem Winkel, wo die obere und innere Wand zusammenstossen, tritt das *Sehnervenloch* durch den kleinen Flügel des Keilbeines zur Orbita herab. Auswärts davon, wo die obere und äussere Wandung an einander stossen sollten, befindet sich zwischen den Keilbeinflügeln die gegen $^3/_4$″ lange und 1—2‴ breite *obere Augenhöhlenspalte*, durch welche die bereits früher erwähnten Nerven aus der mittleren Schädelgrube in die Orbita treten, die Vena ophthalmica dagegen zurück läuft. Die äussere und untere Wand sind in ihren hinteren zwei Dritteln durch die zwischen dem grossen Flügel des Keilbeines und dem Oberkieferknochen verlaufende *untere Augenhöhlenspalte* von einander geschieden. Die Orbita communicirt durch diese Spalte mit der Flügelgaumengrube, und erhält durch sie von dem aus dem Foramen rotundum der mittleren Schädelgrube austretenden 2. Aste des Trigeminus den Hautwangen- und den Unteraugenhöhlen-Nerven, so wie von der Carotis externa (mittelst der inneren Kieferarterie) die Art. infraorbitalis, an welcher die gleichnamige Vene zurückläuft. Sie ist länger und breiter als die obere.

An der Bildung des Augenhöhlenrandes betheiligen sich drei Knochen. Der dem Stirnbein angehörende Theil beginnt nahe über der Kuppel des Thränensackes ziemlich abgerundet, bietet dann eine mehr weniger tiefe Einkerbung dar, welche die Austrittsstelle des Nervus und der Art. supraorbitalis bezeichnet, wird von da auswärts immer schärfer, und ragt vor der Thränendrüsengrube am weitesten herab. Der Jochbeintheil beginnt ohngefähr $^1/_2$″ oberhalb der äusseren Commissur, geht erst ziemlich flach (ohne einen Vorsprung zu bilden) in die äussere Orbitalwand über, springt dann, an den unteren Umfang der Orbita gelangt, stark vor, so dass hinter ihm eine seichte Grube entsteht, und endet ohngefähr in der Mitte des unteren Augenhöhlenumfanges oder noch etwas weiter nach innen. Der Orbitalrand des Oberkieferknochens ist nur im Bereiche des unteren Orbitalumfanges und vor der unteren

Hälfte der Thränensackrinne einigermassen scharf, an der Innenseite der Orbita durch eine bisweilen sehr stumpfe Leiste angedeutet, und verflacht sich in die innere Wand.

Die *Beinhaut der Augenhöhle* (Periorbita) bildet nicht nur eine unmittelbare Fortsetzung der Beinhaut des Gesichtes, sondern erhält gewissermassen noch einen verstärkenden Überzug von der harten Hirnhaut durch das Sehnervenloch und die obere Augenhöhlenspalte. Sie ist beträchtlich dick und fest, an der freien Fläche platt, an der andern Fläche mit den Knochen, wo diese platt sind, nur locker verbunden; nur an den Rändern, Nähten und Spalten der Knochen, und an den Insertionsstellen der Muskeln, der Rolle und über der Thränendrüse lässt sie sich nicht leicht vom Knochen abschaben. Der Thränensack ist gleichsam zwischen zwei Platten derselben eingeschoben. In der hintern Hälfte liegen die Muskeln (der Levator palpebrae oben, der Obl. super. und R. internus innen, u. s. w.) unmittelbar an der Periorbita; erst in ihrem weitern Verlaufe nach vorn ist eine mehr weniger mächtige Lage fettreichen Bindegewebes (Orbitalfett) dazwischen eingeschoben.

Das *Fettgewebe der Orbita*, welches gleichsam zur Ausfüllung der Zwischenräume zwischen den Wandungen und den einzelnen Gebilden der Orbita dient, ungemein weich, in grossen Zellen eingeschlossen und elastisch ist, kann füglich in eine centrale und peripherische Lage geschieden werden, welche in den Zwischenräumen der R. recti mit einander zusammenhängen. Die centrale Lage wird seitlich von den geraden Augenmuskeln, vorn vom Bulbus begrenzt, in der Mitte vom Sehnerven durchbohrt. Die peripherische Lage, vorn durch die Augenlidbinde und Augenlidbänder begrenzt, schiebt sich zwischen die Orbitalwand und die von dieser an den Bulbus tretenden Muskeln ein, und hat ihre grösste Mächtigkeit unmittelbar hinter dem Orbitalrande und hinter der Augenlidbinde, oben besonders zwischen dem Levator palp. und dem Knochen von der Thränendrüse bis zur Trochlea, unten vom Ursprunge des M. obliquus inf. bis zu dem zelligfibrösen Gewebe, welches hinter dem Ligam. palp. extern. zur Periorbita streicht. — Wo es gilt, ohne Verletzung wichtiger Gebilde in das Bereich des Orbitalfettes einzudringen, führe man oben zwischen der Thränendrüse und Trochlea unten zwischen dem Ursprunge des M. obl. inf. und der äussern Commissur einen Schnitt nahe am Orbitalrande und längs desselben durch die Cutis, den M. orbicularis und die Augenlidbinde. Es wird dann in der Regel möglich sein, mittelst dünner Platten oder stumpfer Haken oben die Thränendrüse, den Levator palp. oder die Sehne des Obl. su-

perior, unten den Obl. inferior und den Bulbus zur Seite zu schieben und vor Verletzung zu schützen. Auch dann, wenn z. B. eine Geschwulst zwischen R. sup. und Levator palp. zu beseitigen wäre, halte ich diesen Weg für besser, als dass man nach Schlitzung der äussern Commissar vom Bindehautsacke aus eindringt, es müsste denn das Augenlid durch die orbitale Geschwulst umgestülpt und dieser Weg gleichsam durch die Hervortreibung der Bindehaut selbst als der leichtere angedeutet sein.

Diese Andeutungen dürften hinreichen zur Orientirung bei Verletzungen und Krankheiten der Orbita und der Organe in den angrenzenden Höhlen. Dem Anatomen sind auch die undurchsichtigen Theile durchsichtig. Die Anatomie ist die Fackel der Chirurgie.

B. Krankheiten der Orbita.

Die Affectionen, welche hier zu besprechen sind, gehen aus: *a)* von den knöchernen Wandungen, ihrem fibrösen Überzuge, oder den angrenzenden Höhlen; *b)* von dem Fett- und Bindegewebe, *c)* von den Gefässen, welche durch diese Gebilde zum Bulbus verlaufen. Sie gefährden je nach ihrer Beschaffenheit und Ausbreitung bald nur die Lage und Function des Auges oder seiner Hilfsorgane, bald auch die Existenz des Bulbus, ja des Individuums. Ihre Diagnosis ist, im Allgemeinen, um so schwieriger, je tiefer die Affection sitzt, und je weniger sie noch an Ausbreitung gewonnen hat. Die Erscheinungen, welche die Aufmerksamkeit des Arztes auf eine Affection in der Tiefe der Orbita zu lenken vermögen, sind im Allgemeinen: Schmerzen daselbst oder im Verlaufe von Zweigen des 1. und 2. Astes des Trigeminus, welche die Orbita passiren oder zum Bulbus treten; Doppeltsehen mit verminderter oder aufgehobener Action eines, mehrerer, aller Muskeln; Verdrängung des Bulbus aus seiner Lage, nach vorn, nach der der Affection entgegengesetzten Seite, oder beides zugleich; Zeichen von Druck auf den Sehnerven oder die Netzhaut, durch Abnahme der Sehkraft oder durch Lichterscheinungen. So lange nicht einer und der andere dieser Zufälle vorhanden ist, wird man kaum eine Ahnung von einer tiefern Orbitalaffection haben können. Es kann aber auch jeder derselben mit Ausnahme der wirklichen *Verdrängung* des Bulbus, anderweitig bedingt sein, und es wird bei der Diagnosis nur das Vorhandensein von mehreren und zugleich der Umstand entscheiden können, dass dieselben nicht auf eine Affection des Bulbus oder der Organe in den Nachbarhöhlen der Orbita bezogen werden können.

Da die Verdrängung des Bulbus aus seiner Lage ein Symptom der meisten Orbitalaffectionen ist, so erscheint es schon desshalb nothwendig, zu untersuchen, ob dasselbe oder ähnliches nicht auch anderweitig bedingt werden könne. Flachere Lage des Bulbus kann den minder Geübten leicht zur Annahme von Vergrösserung desselben verleiten, und umgekehrt kann Verlängerung des Bulbus in der Richtung der Sehachse für einen leichten Grad von Exophthalmus imponiren. Flachere Lage beider Bulbi kann ohne alle anderweitigen Abnormitäten als einfaches Glotzauge bestehen, aber auch Symptom sein von Herabdrängung der obern Orbitalwand durch Hydrocephalus (connatus, chronicus), von Hypertrophie und Sclerosis der Orbitalknochen, oder von Hyperämie und Hypertrophie des Orbitalfettgewebes bei Struma und Herzkrankheiten. In welcher Weise die Muskeln die Lage des Bulbus beeinflussen, haben wir bereits im 9. Buche angegeben. Zu erwähnen ist hier noch der sogenannte *Prolapsus bulbi* (Ptosis), welcher nur auf gewaltsame Weise zu Stande kommt. „Ein auf einem kleinen Handschlitten sitzender Knabe rannte im Herabfahren über eine Anhöhe seinen aufwärts kriechenden Kameraden mit der Deichsel des Schlittens über den Haufen. Man trug den bewusstlosen Knaben mit blutendem Gesichte nach Hause. Die dünne Deichsel hatte, durch das obere Lid in die Augenhöhle gedrungen, den rechten Bulbus luxirt. Der gerufene Wundarzt war eben im Begriffe, den auf der Wange liegenden Augapfel wegzuschneiden, als er durch einen Laien daran gehindert wurde, welcher meinte, dazu wäre noch immer Zeit. Das getrennte Lid wurde geheftet und der Bulbus durch eine Art Suspensorium mit Heftpflasterstreifen gehoben. Diesen Vorgang erzählten uns mehrere verlässliche Augenzeugen. Nach etwa 12 Jahren sahen wir den Verletzten selbst. Ausser einer bedeutenden, wagrechten Narbe am oberen Lide fanden wir am Auge nichts Abnormes; er konnte es frei nach allen Richtungen bewegen, und las damit den kleinsten Druck.“ (*J. N. Fischer*, Lehrbuch, 1846, S. 35.) *Makenzie* erzählt in der London med. Gaz. 1838 einen Fall von Ophthalmoptosis bei einem Manne, welcher vor 5 Jahren entstanden war, als derselbe eine schwere Last auf dem Rücken trug. Er wurde Gegenstand der Beobachtung, als er sich wegen einer katarrhalisch-rheumatischen Augenentzündung im Spitale befand. Man bemerkte, dass der Augapfel auf der Wange vorgefallen war, als der Kranke einmal abwärts blickte, und dass derselbe wieder zurückgebracht wurde, indem der Kranke den Kopf in die Höhe hob und das Auge rieb. Das Merkwürdigste war, dass bei diesem Vorfalle die Retina fortwährend ihre Function erfüllte. (*Chelius* Handbuch, 1839, B. II. S. 185.) Der Wiederholung solcher Vorfälle liesse sich wohl durch Verengerung der Lidspalte (Tarsoraphie) vorbeugen. (Vergl. B. III. Buch 8. S. 28.) Dass endlich der Bulbus auch durch Ödem seiner Umgebung hervorgedrängt werden könne, wenn acute Ablagerung, namentlich von eitrigem Exsudate, in denselben stattfindet, wurde bei den Krankenheiten der Chorioidea bemerkt.

I. Krankheiten der Gefässe.

a) Aneurysma der Art. ophthalmica wurde durch Section constatirt von *Guthrie* und *Carron du Villards*. In *Guthrie's* Fall bestand das Übel auf beiden Seiten, hatte Vordrängung der Bulbi, doch keine Blindheit bewirkt, und ein zischendes Geräusch (wohl auch Pulsation?) wahrnehmen lassen. Die nussgrossen Geschwülste hatten auch den Rückfluss des Blutes durch die Vena ophthalmica behindert. Wodurch der Tod veranlasst wurde, und wie die übrigen Kreislauforgane beschaf-

fen waren, findet sich bei *Makenzie* (l. e. S. 291, von wo diese Notiz entlehnt ist) nicht angegeben. *Burk* (the laneet, Manch. 136) unterband bei einem Aneurysma, welches nach einem Schlage auf den Kopf entstanden war, die Carotis mit glüekliehem Erfolge. (*Chelius* l. c. S. 459.)

b) Von *Teleangiektasia oder Aneur. per anastomosin* in der Tiefe der Orbita findet man bei *Makenzie* (l. e. S. 283) zwei vollständige und genaue Beobaehtungen von *Travers* und *Dalrymple*. Die Krankheit entwickelte sieh plötzlich und ohne bekannte Veranlassung bei Frauen von 34 und 44 Jahren, bei der einen in den ersten, bei der andern in den letzten Monaten der (sechsten) Schwangerschaft, bei beiden auf der linken Seite. Den Beginn der Krankheit bezeichneten plötzlieher Eintritt heftiger Schmerzen im Auge und in der entsprechenden Kopfhälfte und eine eigenthümliche Empfindung von Knallen, Krachen oder Rauschen in der Orbita; dazu traten bald Ödem der Lider, Hervortreibung derselben und des Bulbus, starke Injection an letzterem, Abnahme der Sehkraft und gehinderte Funetion einzelner Muskeln. Entscheidend für die Diagnosis war das Auftreten pulsirender Gesehwülste zwisehen dem vor- und seitwärts gedrängten Bulbus und dem Orbitalrande (in T. Falle unterhalb des Bulbus und über dem innern Augenlidbande, in D. Falle im Bereiche des untern Lides), deren Grösse und Pulsation durch jede Aufregung gesteigert wurde. Diese Gesehwülste, allmälig an Grösse zunehmend, und von verdickter Haut überzogen, waren theils weich wie lockere Wolle, theils derb und elastisch anzufühlen, liessen sieh durch Rückwärtsdrücken comprimiren, und gaben dann deutlich das Gefühl der Pulsation. Druek auf den Stamm der gemeinschaftlichen Carotis machte die Pulsation gänzlich verschwinden; Compression der Art. temporalis, angularis und maxillaris hatte keinen Einfluss auf die Geschwulst. Die Venen des obern Lides und an den Seiten der Nase waren varicös. — Da rasches Waehsen und Gefahr für das Leben zu besorgen stand, wurde die Unterbindung der Carotis — in beiden Fällen mit glüekliehem Erfolge — unternommen. — Wegen einer ereetilen Geschwulst in der reehten Orbita eines *5 Monate alten Kindes* unternahm *Walton* (Med. Tim. Juli 1852) die Unterbindung der Car. comm. d. ohne nachtheiligen Einfluss (?) auf die Gesundheit des Kindes. Pulsation war nicht deutlich, aber mit dem Stethoskope hörte man ein Blasen in den Arterien (?) der Augenhöhle. — *Carron du Villards* erwähnt einer vorwaltend durch *Venenerweiterung* bedingten, daher nieht pulsirenden Geschwulst in der Orbita eines 8 Monate alten Kindes, die

er durch Exstirpation und Unterbindung von 3 ziemlich grossen Arterienzweigen glücklich beseitigte (l. c. S. 319).

II. Krankheiten des Fettgewebes.

a) Entzündung des Fett- und Bindegewebes kommt meistens mit Periostitis, doch auch für sich allein vor, und zwar sowohl in acuter als in chronischer Form. So lange die Affection noch auf einen kleinen Herd beschränkt ist, können die Erscheinungen auch durch den Sitz (im retrobulbären oder im peripherischen Fettgewebe) modificirt werden. — Die selbstständige *acute* Form ist entweder traumatischen Ursprunges, besonders wenn fremde Körper eingedrungen sind, oder metastatisch, bei Pyämie nach Typhus. Das letztere Vorkommen versichert *Carron d. V.* bei der österreichisch-sardinischen Armee 1818 beobachtet zu haben. Heftiger Schmerz und Gefühl von Druck in der Tiefe der Orbita, Vordrängung des Bulbus, Abnahme und Erlöschen des Sehvermögens unter Lichterscheinungen ödematöse Schwellung der Conj. bulbi und der Lider, dabei heftige Fieberzufälle, wohl auch Delirien, entwickeln sich rasch nach einander und verkündigen den Ausgang in Eiterung, der vielleicht nur bei zeitig und engerisch angewandter Antiphlogose verhütet werden kann. Entwickelt sich die Entzündung in dem peripherischen Fettgewebe, unweit von der Lidbinde, so tritt die Schwellung zunächst an einem Lide und viel früher auf, wird der Bulbus mehr nach der Seite als nach vorn verdrängt, und gestaltet sich die Prognosis für die Erhaltung des Sehvermögens und des Bulbus günstiger. In beiden Fällen muss man dem Eiter so bald als möglich Abfluss zu verschaffen suchen. — In einem von *Deval*)* nach Scharlach beobachteten Falle von schnell aufgetretenem Exophthalmus scheint *acutes Ödem* des Orbitalfettgewebes stattgefunden zu haben. — Bei scrofulösen Kindern bildet sich bisweilen *Eiteransammlung hinter dem Bulbus* unter minder stürmischen Zufällen, namentlich ohne heftige Schmerzen und ohne Fieber; da man, wenn der Eiter sich selbst einen Ausweg durch die Cutis nächst dem Orbitalrande gebahnt hat, oder wenn die Eröffnung vorgenommen wurde, in solchen Fällen fast immer mit der Sonde auf entblössten, nekrotischen, cariösen Knochen stösst, so bleibt es unentschieden, ob diese Affection nicht gleich vom Knochen ausgegangen sei. Doch versichert *Carron d. V.*, solche kalte Abscesse, wie er sie nennt, auch ohne Knochenleiden beobachtet zu haben. Vielleicht, dass die Ablagerung und Schmelzung von *Tuberkeln im Orbitalfette* die Ursache solcher Abscesse ist. — Je tiefer die Affection sitzt

*) *Cunier*, annales d'oculist. T. 21.

und je acuter sie auftritt, desto mehr droht Gefahr der Erblindung und Zerstörung des Bulbus, der consecutiven Erkrankung des Knochens, des Ergriffenwerdens der Hirnhäute.

Auf eine Hervordrängung des Bulbus durch *chronische Entzündung* und Hypertrophirung des Fett- und Bindegewebes der Orbita hat *Sichel**) aufmerksam gemacht. Wir theilen, statt der allgemeinen Schilderung, lieber zwei seiner Beobachtungen mit.

Ein Frauenzimmer von 22 Jahren hatte Hervortreten des linken Auges seit etwa 1 Jahre bemerkt; in den letzten 6 Wochen hatte das Übel rascher zugenommen. Das Auge war gerade nach vorn vorgetrieben, etwa 2—3‴, weniger frei, doch nach allen Richtungen beweglich, beim Anfühlen etwas resistenter. Die Augenhöhle liess ihren Inhalt rings um das Auge wulstig vorragen, die Falte des obern Lides war zum Theil verstrichen, doch konnte man nirgends eine härtere oder erhabenere Stelle entdecken; das Sehen war nur wenig gestört (wie?). Die Kranke war von lymphatischer Constitution, zu Kopfcongestionen geneigt, sonst gesund. *Sichel* diagnosticirte Hypertrophie des Zell-Fettgewebes mit leichter chronischer Entzündung und seröser Infiltration. Blutegel ans Perinäum, ein Purgans mit Scammonium, Fussbäder mit Salz und Asche, reichliche Einreibungen von Ung. neapol. an die Stirn und Schläfe, dann Calomel bis zur Salivation. Anfangs nahm der Exophthalmus noch beträchtlich zu, die Lider wurden roth und etwas ödematös, ebenso die Conj. bulbi, und die Kranke hatte heftige Schmerzen in der Orbita. Nach einem Aderlasse und 20 Blutegeln vor dem linken Ohre beim Fortgebrauche der Quecksilbersalbe und des Calomels nahmen alle Erscheinungen allmälig ab, und die Kranke wurde nach längerem innerlichen und äusserlichen Gebrauche von Jodkalium ganz gesund, und war es noch ein Jahr später. — Bei einer 38jährigen Frau ragte der linke Augapfel bedeutend mehr hervor als der rechte, war hart anzufühlen, und scheinbar grösser. Die starke Erweiterung der Pupille erwies sich beim Versuche mit einer engen Kartenblattöffnung bloss als Mydriasis, indem die Kranke durch dieselbe fast ganz deutlich sah. Man konnte keine umschriebene Geschwulst zwischen Bulbus und Orbitalwand, noch in der Tiefe entdecken; der nach keiner Richtung hin abgelenkte Bulbus liess sich weniger leicht rückwärts drängen, als im normalen Zustande, doch leichter, als in Fällen, wo umschriebene und harte Geschwülste in der Orbita sitzen. Die Falte des obern Lides war fast ganz verstrichen. Zugleich war Hypertrophie des Herzens zugegen, die Schläge heftig, aussetzend, der Herzstoss fühl- und sichtbar. Aderlass, Calomel mit Digitalis, Mercurialeinreibungen. Mit dem Eintritte der Salivation auffallende Besserung. Schon nach 8 Tagen war die Mydriasis verschwunden, der Bulbus fast in die normale Lage zurückgekehrt. *Sichel* sah sie nach 5 Jahren noch vollkommen geheilt.

b) Das mehr weniger starke Hervortreten der Bulbi bei Individuen, welche an Struma und excentrischer Hypertrophie des linken Herzventrikels leiden, dürfte zunächst auf *Blutüberfüllung und Hypertrophie* des Orbitalfettgewebes beruhen. Dafür spricht wenigstens ein Sectionsbericht von *Heussinger***), welcher die hinter den sonst normalen Bulbis befindliche Fettmasse um mehr als das Doppelte vermehrt, compacter,

*) Bullet. gén. de thér. Mai 1846.

**) *Casper's* Wochenschrift 1851, Nr. 4.

mehr dem Rindertalge ähnlich und von gesättigter gelber Farbe, dabei die Thränendrüsen fast um die Hälfte kleiner fand, als im Normalzustande. Dr. *Helfft**), der die bisher bekannten Beobachtungen zusammenstellte, bemerkt, dass Antiphlogosis, namentlich Blutentziehungen, zu denen man sich durch die Gehirnerscheinungen und Athmungsbeschwerden eingeladen sehen könnte, durchaus verderblich wirken, dagegen der lange fortgesetzte Gebrauch von Eisenpräparaten (bei Menstruationsanomalien mit Aloë und Myrrha) bei Fleischkost und Aufenthalt im Freien entschieden nützten. *Heussinger* sah Heilung (?) nach der Cur in *Dribury*, in einem andern Falle nach Ferrum carbon. saccharatum.

c) *Bluterguss* in das retrobulbäre Fettgewebe kommt meistens nur in Folge tief eindringender Verletzungen, doch auch spontan vor. Letzteres ist constatirt durch eine Beobachtung von *J. N. Fischer* (Lehrbuch S. 359). Bei einer sonst ganz gesunden Frau war seit dem Aufhören der Menstruation allmälig Hervortreibung des linken Bulbus, ohne Aufhebung des Sehvermögens eingetreten. Nach mehrjähriger Dauer dieses Zustandes bildete der des Sehvermögens allmälig beraubte Bulbus sammt den blaurothen Lidern hervorgetrieben, eine hühnereigrosse, aus einzelnen Knollen zusammengesetzt erscheinende Geschwulst. Wegen heftiger Schmerzen schritt man zur Ausleerung der Orbita. Die eine Zeit lang für melanotisch gehaltene Geschwulst wurde später von *Rokitansky* als aus einzelnen (zu verschiedenen Zeiten erfolgten) apoplektischen Herden des Orbitalzellgewebes bestehend erklärt. — *A. von Gräfe* (Archiv B. I. Abth. 1. S. 424) diagnosticirte Bluterguss in der Nähe der Spitze der Orbita bei einem 19jährigen Handwerksburschen, welcher nach anhaltender Feuerarbeit plötzlich von Doppeltsehen befallen worden war (4 Tage vor der Consultation). Ein sehr genau angestelltes Examen ergab: vollkommene Lähmung des M. rect. inferior, superior und obl. superior, unvollkommene des M. rect. internus und externus, Integrität des Obl. inferior; dabei Verminderung der Sehkraft, und leichte Vorwärtslagerung des linken Bulbus. Gänzlicher Mangel von Gehirnerscheinungen; Gefühl von Druck in der Tiefe der Orbita; Schmerz nur beim Versuche, den Bulbus zurückzudrücken, wobei die Resistenz ergab, dass die Vorlagerung nur durch Verdrängung, nicht durch Muskellähmung bedingt sein konnte. Alle diese Umstände, zusammengehalten mit einander und mit dem plötzlichen Auftreten und dem Mangel aller entzündlichen Zufälle berechtigten zur Diagnosis auf

*) Ibid. 1849, Nr. 30.

Bluterguss, welche überdiess in der raschen Rückbildung aller Zufälle (binnen 14 Tagen) weitere Bestätigung fand. Verordnet wurden: Ruhe des Auges und des Körpers, Blutegel, kühlende Abführmittel. — Bei reichlichen Orbitalblutergiessungen nach dem Eindringen fremder Körper in die Orbita oder nach Fissuren der Orbitalwandung in Folge von heftigen Stössen oder Schlägen an den Kopf, empfiehlt *Carron du Villards* bei Zeiten durch tiefe und gehörig breite Einstiche zwischen Bulbus und Orbitalwand und durch Einspritzungen das Blut zu entleeren, bevor es noch durch Zersetzung und Erregung von Entzündung, Eiterung u. s. w. schlimmere Folgen herbeiführt. *Carron d. V.* fand in einem Falle, wo er nach einer Schädelfractur Bluterguss in die Orbita diagnosticirt hatte, nahe am Sehnervenloche eine Fractur und die Art. und Vena ophth. zerrissen. — Wenn die Blutung noch fortbesteht, soll man sie durch Kälte und Druckverband zu beschränken suchen. Wo starke Reaction droht oder schon da ist: rigoröse Antiphlogose.

d) Balggeschwülste, Lipome, Sarcome, verschiedene Formen von *Krebs* (Gallert-, Faser- und melanotischer) und *Hydatiden* (Echinococcus, Acephalocystis) im Orbitalfette sind durch Beobachtungen constatirt. Die Erscheinungen sind die der Verdrängung des Bulbus und der Lider, und werden zunächst durch den Sitz (im retrobulbären oder im peripherischen Fettgewebe), weiterhin durch die Grösse, die Consistenz (Inhalt) und das mehr weniger langsame Wachsen mannigfach modificirt. Eine exacte differentielle allgemeine Diagnostik ist wohl zur Zeit noch nicht möglich. Wer das Verhalten dieser Geschwülste in andern Körperregionen kennt, wird bei genauer Untersuchung in einzelnen Fällen die Diagnosis mit mehr weniger Wahrscheinlichkeit, in andern höchstens bis zur Ausschliessung einer und der andern Form stellen können. — Von welcher Natur die Geschwulst auch sei: immer kann nur das Messer noch Hilfe leisten. Je länger die Operation aufgeschoben wird, desto schwieriger wird dieselbe. Auch ist zu bemerken, dass durch Vergrösserung dieser Geschwülste vorzugsweise die obere Wand der Orbita der Gefahr der Verdünnung und Durchbohrung ausgesetzt wird. Ob der Bulbus werde erhalten werden können, lässt sich oft erst während der Operation bestimmen, je nachdem die Geschwulst in die Tiefe greift, und von welcher Beschaffenheit sie ist. Bei Hydatiden genügt die einfache Incision und Entleerung. Nicht immer gehen die einzelnen Cysten gleich nach der Eröffnung der gemeinschaftlichen Hülle ab. Bei Balggeschwülsten kann, falls sich die Hülle nicht ganz beseitigen lässt, die Verödung durch Einlegen von Charpie, Ätzen mit Lapis u. dgl. noch erzielt werden; doch hüte man

sich, zu heftige Reaction herbeizuführen, nicht nur wegen des Bulbus, sondern auch wegen Meningitis. Das durch Zerrung des Sehnerven aufgehobene Sehvermögen kann allmälig wiederkehren; doch sind auch Fälle bekannt, wo das noch vorhandene Sehvermögen durch die nachfolgende Entzündung zu Grunde ging. Auch ist die Exstirpation nicht immer ohne Gefahr für das Leben (durch Meningitis). Eine Sammlung instructiver Beobachtungen findet man bei *Makenzie* l. c. S. 260—283.

III. Krankheiten der Periorbita und der Knochen.

a) Die *Entzündung* des Knochens und der Beinhaut, sowohl die acute als die chronische, lässt sich bei nur einigermassen tieferem Sitze bloss nach den Erscheinungen kaum jemals von der Fettgewebsentzündung unterscheiden. Glücklicherweise kommt sie meistens am Orbitalrande oder doch nicht weit hinter demselben vor. Sie entsteht bald primär, nach *Verwundungen und Stössen*, nach *Verkältung*, bei *Syphilis*, bei *Scrofulosis* (Tuberculosis), bald secundär in Folge von Krankheiten der in der Orbita liegenden Organe oder bei *Krankheiten der Nachbarhöhlen*. (Einen Fall von Periostitis an der untern Wand der Orbita in Folge von Entzündungen in der Highmorshöhle hat *J. N. Fischer* — Lehrb. S. 70 — beschrieben; ich habe zwei solche Fälle beobachtet. Fälle von Periostitis und Caries der Orbita nach Entzündung der Schleimhaut der Stirnhöhlen sind von *Richter*, *Beer* u. A. veröffentlicht worden.) — Die Ausgänge sind die der Knochen- und Beinhautentzündung überhaupt, Zertheilung, meistens *Eiterung* mit Blosslegung, *Caries* und *Necrosis* der betroffenen Partie, selten *Hyperostosis* oder *Exostosis*. In einem von *A. v. Gräfe* beobachteten Falle von Caries an der obern Wand erfolgte Tod durch Zerstörung derselben und Vorfall von Hirnsubstanz in die Orbita. Rücksichtlich der Prognosis und Behandlung können wir auch hier füglich auf die allgemeinen medicinischen und chirurgischen Grundsätze verweisen. *Ammon's* Rath, bei Abscessen von Caries am Orbitalrande die Hautöffnung nicht gerade über der cariösen Partie, sondern etwas entfernt vorzunehmen, hat den Zweck, zu verhüten, dass späterhin Haut und Knochennarbe nicht auf einander fallen, und die Haut nicht so tief in die Knochengrube hineingezogen werden könne. (Gute Beobachtungen hieher gehöriger Affection findet man bei *Makenzie* l. c., und zwar einen Fall von Periostitis, Hyperostosis und Verlust beider Augen, beobachtet von *Howship* und *Ware*, mehrere Fälle von Exostosis von *Lukas*, *Anderson*, *Jourdain*, *Acrel* u. A., von *Osteosarcoma* von *Astley Cooper* und *Crampton*.)

b) Verletzungen der Knochen der Orbita sind nicht selten bei unscheinbaren Verletzungen der Lider beobachtet worden.

Contusionen, bewirkt durch einen Fall, Stoss, Schlag u. dgl. auf den Orbitalrand, oder auch selbst auf eine andere Gegend, namentlich auf das Hinterhaupt, können zu einer Reihe krankhafter Veränderungen in der Orbita Veranlassung geben, welche von Verletzung des Knochens direct (Quetschung, Fractur) oder indirect (Fractur durch Contrecoup) ausgehen. Diese Veränderungen bestehen in der Entwicklung von Balggeschwülsten (nächst der gequetschten Stelle), von Periostitis und Ostitis mit dem Ausgange in Genesung, Hyperostosis, Exostosis, Caries und Necrosis (letzteres besonders bei scrofulösen Kindern), Aneurysma oder von Bluterguss in die Orbita (bei Fracturen). Zu bemerken ist überdiess, dass nach heftigen Contusionen, nicht nur des obern, sondern auch des untern Orbitalrandes Fracturen des Augenhöhlentheiles des Stirnbeines mit Bluterguss in die Schädelhöhle, die Entstehung von Meningitis oder von Abscessen im Gehirne beobachtet worden sind. Vergl. Retinalamblyopie S. 103—106. Das Vorliegen solcher Thatsachen ist wohl hinreichend, den Arzt bei derlei Verletzungen zur genauesten Untersuchung und zur grössten Vorsicht bei der Prognosis, so wie zur sorgfältigsten Überwachung und Behandlung des Verletzten aufzufordern. Da die genannten Veränderungen nicht immer der Verletzung auf dem Fusse folgen, die Verletzten sich mitunter längere Zeit wohl fühlen können, kann der Nachweis des Zusammenhanges für den Gerichtsarzt grossen Schwierigkeiten unterliegen. Rücksichtlich der Behandlung verweisen wir auf das S. 106 Gesagte und auf die allgemeinen Regeln der Therapie.

Bei *Wunden* der Augenhöhlen- oder Schläfengegend (in der Richtung gegen die Orbita) wird zunächst untersucht werden müssen, ob der verletzende Körper in die Orbita oder noch tiefer eingedrungen, und ob derselbe ganz, oder theilweise (abgebrochen) oder gar nicht entfernt worden sei. Hiebei ist zu erinnern, dass der gespannte Bulbus in dem weichen Fettpolster leicht ausweichen konnte, dass mithin Unversehrtheit desselben noch nicht zu dem Schlusse berechtigt, der fremde Körper könne nicht tiefer, selbst bis zur entgegengesetzten Wand vorgedrungen sein, weil etwa nach der Richtung, den der fremde Körper von aussen her nahm, der Bulbus hätte durchbohrt werden müssen. Obwohl Fälle bekannt sind, wo fremde Körper (selbst spitzige) jahrelang oder zeitlebens in verschiedenen Gebilden, selbst im Gehirne getragen wurden, erscheint es doch gerathen, dieselben, sobald sie nur zugängig sind, selbst mit Gewalt auszuziehen, nöthigenfalls mit Aufopferung des Augapfels, weil die Fälle der Einkapslung doch ungleich selten sind gegenüber jenen, wo durch die nachfolgende Entzündung

nicht nur das Auge zerstört, sondern auch der Tod herbeigeführt wurde. (Gern würde ich eine Reihe von Beobachtungen, durch die man sich am besten instruiren kann, hier anführen, wenn mich nicht der Raum drängte. Auch über dieses Capitel findet man bei *Makenzie* l. c. S. 6—30 eine Sammlung lehrreicher Beispiele.

c) *Formveränderungen* betreffen die ganze Orbita als Verengerung oder Erweiterung, oder nur die eine und die andere Wand durch Verdrängung des Knochens von innen oder von aussen her. — Vergrösserung der Orbita und Zurücksinken des Bulbus, analog der Vergrösserung der Schädelhöhle, kann wahrscheinlich auch durch senilen Knochenschwund bedingt werden; durch Druck von Seite ihres Inhaltes wird sie herbeigeführt bei beträchtlicher Vergrösserung des Bulbus, Hypertrophirung des Fettgewebes, Entwicklung von Geschwülsten in der Orbita. Wir haben schon früher bemerkt, dass es vorzüglich die obere (concave) Wandung ist, welche verdrängt wird, und fügen nur noch hinzu, dass nicht die Usur des Knochens und der Druck auf das Gehirn allein es ist, was Gefahr bringt, sondern dass oft schon früher Periostitis, Eiterung oder Meningitis auftritt. — Verkleinerung entwickelt sich, wenigstens bei jugendlichen Individuen, nach Verlust oder Schwund des Bulbus, bei Hypertrophie und Sclerosis des Knochens, welche indess wohl nur selten auf die Orbitalwandungen beschränkt auftritt, am häufigsten bei chronischem und angeborenem Hydrocephalus (Verkürzung und Compression von oben nach unten). Am häufigsten erfolgt Verdrängung und Usur der einen und der andern Orbitalwand (mit oder ohne Caries) in Folge von Ausdehnung der Nachbarhöhlen, besonders aber in Folge von Geschwülsten, die sich daselbst entwickeln. Diese sind an der innern Wand: die Nasen- und Stirnhöhle, welche letztere sich zugleich an der obern Wand aus- und rückwärts ausbreitet; an der untern Wand: die Oberkiefer- und gegen die Spitze hin die Keilbeinshöhle; an der äussern Wand: die Schläfen-, die Flügelgaumen- und die mittlere Schädelgrube, welche gerade hinter der Orbita liegt; an der obern Wand die Schädelhöhle mit der vordern Grube. Die Erscheinungen im Bereiche der Orbita sind in der Regel die des Druckes auf die Muskeln oder ihre Nerven (Luscitas, Ptosis), auf den Opticus, Bulbus, die Ciliarnerven (Abnahme des Sehvermögens, Exophthalmus, Mydriasis), auf Zweige des Trigeminus (Neuralgie, neuroparalytische Erscheinungen an der Binde-, Hornhaut u. s. w.); es können aber auch die Zufälle von Entzündung der Periorbita und des Orbitalfettgewebes auf- und in den Vordergrund treten. In dem einen wie in dem andern Fall werden daher die Nachbarhöhlen und Organe einer genauen Durchmuste-

rung zu unterwerfen sein. (Lehrreiche Beispiele hieher gehörender Affectionen findet man bei Makenzie l. c. S. 59—84.)

C. Operationen in der Orbita.

Die manuellen Eingriffe bei Abscessen in der Augenhöhle, bei durch Caries und Necrosis bedingten Fisteln, behufs der Abstemmung von Exostosen, der Ausrottung von Geschwülsten u. s. w. gestalten sich nach den individuellen Verhältnissen so verschieden, dass sich ausser den bereits gegebenen Andeutungen keine allgemeinen Vorschriften oder Normen aufstellen lassen. Wir beschränken uns daher bloss auf die Beschreibung des Verfahrens bei der *Ausrottung des Bulbus* und bei der *Ausrottung des gesammten Inhaltes der Orbita.* Beide, obwohl wesentlich verschieden, wurden bisher unter dem gemeinschaftlichen Namen Exstirpatio bulbi zusammengefasst.

Die Ausrottung des Bulbus allein genügt und ist nothwendig, wenn die Ablagerung medullarer oder melanotischer Krebsmasse bloss auf die Gebilde des Bulbus beschränkt oder nach Durchbruch der Sclera doch nicht weit rückwärts gedrungen ist. Die Lage und Beschaffenheit des Bulbus und die Anamnesis kann hierüber wohl meistens Aufschluss geben. Zeigt sich während der Operation, dass die Krebsmasse weiter rückwärts greife, als man angenommen hatte, so lässt sich das Entartete noch immer nachträglich entfernen. Die Beschränkung der Ausrottung auf den Bulbus hat aber nicht bloss den Vortheil der leichtern Ausführbarkeit, sie bringt auch das Leben des Kranken nicht so leicht in Gefahr, wie die Ausrottung des gesammten Orbitalinhaltes. Wo es sich bloss um Volumensverminderung des übermässig ausgedehnten (staphylomatösen) Bulbus handelt, wird man besser thun, bloss die Punction, oder die partielle Abtragung (vergl. Hornhautstaphylom) oder, wie ich in neuester Zeit mit dem besten Erfolge gethan, die Einziehung eines Fadens und Belassung bis zu hinreichender Reaction vorzunehmen (nach *Flarer*).

Behufs der *Ausschälung des Bulbus aus der Tunica vaginalis* (nach *Bonnet*) wird der Kranke narkotisirt und bequem gelagert. Der Operateur stellt sich an die rechte Seite des Kranken, ein Gehilfe, der das obere und untere Lid mit hakenförmig gekrümmten, an die innere Fläche der Lider einzusetzenden Platten (Elevateurs nach *Desmarres*) auseinander zu ziehen hat, zur Kopfseite, und ein zweiter Gehilfe, der das Abtupfen des Blutes besorgt, zur linken Seite des Bettes. Der Operateur fasst den Bulbus mittelst eines spitzigen (einfachen oder doppelten) Hakens, so dass er nicht leicht ausreissen kann, und führt mittelst eines bauchigen Messers einen Bogenschnitt von einem Winkel zum andern erst am untern, dann am obern Umfange des Bulbus, um die Binde- und Scheidenhaut in der Gegend hinter der Insertion der M. recti zu

trennen, ergreift sodann eine flach gebogene Scheere, durchschneidet die Recti nahe an ihrer Insertion, löst nun mit der Scheere (geschlossen) oder mit dem Scalpellhefte die Sclerotica ringsum von der T. vaginalis bis zum hintern Umfange des Bulbus, wo er nun bloss die beiden M. obliqui und den N. opticus mit der Scheere (vom äussern oder innern Winkel aus) zu durchschneiden hat. Die Blutung ist in der Regel unbedeutend und wird leicht durch Einspritzen kalten Wassers gestillt. So wie diess geschehen, wird es leicht sein, mit dem Auge oder doch mit dem Finger zu erkennen, ob man alles krankhaft Entartete mit weggenommen, worüber in der Regel auch die Besichtigung des Exstirpirten Aufschluss gibt. Sollte die Blutung stärker sein, so fülle man die Grube mit Charpie aus, einfach oder mit einer Lösung von *Hesselbach*'schem Pulver getränkt, und führe dann eine Binde über die Lider um den Kopf. Die Charpie wird nach 24 Stunden entfernt, und die Wunde dann einfach gereinigt und verbunden.

Die Entfernung sämmtlicher Weichtheile aus der Orbita (mit Einschluss der Thränendrüse) wird nothwendig, wenn bösartige Pseudoplasmen sich über den Bulbus hinaus oder bis zum Sehnervenloche erstrecken. Vorbereitung, Gehilfen und Instrumente wie bei der Ausschälung. Das erste Operationsmoment besteht hier in der Spaltung der äusseren Commissur durch einen horizontalen Schnitt bis über den Orbitalrand hinaus. Sind die Lider dicht über den stark hervorgetriebenen, von harten Geschwülsten umgebenen Bulbus gespannt, so löse man sie von diesem Schnitte aus gegen den inneren Winkel hin los, mit möglichster Schonung ihrer Bindehaut, oder trage am äusseren Winkel ein Stück ab, wie bei der Tarsoraphie, um die Lider dann freier auseinander drängen lassen zu können. Der Bulbus muss hier meistens mit den Fingern nach der andern Seite gedrängt werden, wenn man mit dem Messer zwischen der harten, hühnerei- bis faustgrossen Geschwulst und dem Orbitalrande in die Tiefe dringen will. Der Blutung wegen beginne man am untern Rande. Ob man nun zum weitern Eindringen das Messer oder die Scheere gebrauchen soll, wird sich im Momente des Operirens selbst ergeben; nur halte man sich die Lage und Richtung der Orbitalwandungen gegenwärtig und verletze nicht unnöthiger Weise die Bindehaut. Wo und sobald es nur thunlich ist, führe man den Finger als Leitungssonde und an diesem das schneidende Instrument ein. Ist es möglich, das Pseudoplasma sammt seiner Umhüllungsmembran (von verdichtetem Bindegewebe) ohne Zerstücklung auszuschälen, oder unmittelbar längs der glatten Beinhaut vorzudringen, so erleichtert man sich das Beseitigen des gleichsam den Stiel des Pseu-

doplasma bildenden tiefsten Theiles, welcher oft mürb und brüchig ist, und sich nicht gut mit Pincetten fassen lässt. Für den Fall, dass die Entartung irgendwo fest am Knochen sässe, soll man Meissel und Schabeisen in Bereitschaft haben. Ganz in der Tiefe kann man wohl nur mit der Scheere an dem als Leitungssonde eingeführten Finger operiren. Man erinnere sich der Entfernung des Sehnervenloches von der Orbitalöffnung und der Lage der obern Augenhöhlenspalte. — Die Blutung sucht man zunächst durch Einspritzen von Eiswasser zu stillen; sollte die Art. ophth. (die weit hinten noch an der Schläfeseite des Opticus liegt) stark spritzen, so würde man sie torquiren müssen, was indess wohl nicht leicht vorkommen wird. Die Blutung ist meistens venös, oft sehr reichlich. Ich bin ihrer immer, wenn nicht einfach durch Eiswasser und Tamponade, so mit *Hesselbach*'schem Pulver Herr geworden. Sollte das Glüheisen nothwendig werden, so sei es von kleinem Umfange und werde weder der obern Wand noch der obern Augenhöhlenspalte nahe gebracht, weil sonst leicht Meningitis entstehen kann. — Die Thränendrüse zurückzulassen ist nur dann zulässig, wenn man nicht wegen Krebs exstirpirt. — Schliesslich wird die Wunde am äussern Winkel durch die Naht vereinigt und die Orbita schichtenweise mit kleinen Charpieballen ausgefüllt. Wegen der Gefahr nachträglicher Blutung muss der Kranke durch 24—48 Stunden unter steter Obsorge bleiben.

Systematische Übersicht.

			Band.	Seite
I. Bindehaut.				
I.	Anatomie und Physiologie		I.	1
	Entzündung: **Catarrhus**	(ophthalmia catarrhalis)	—	8
		(ophth. cat. pustularis)	—	9
		(ophth. erysipelatosa)	—	10
		(ophth. senilis)	—	11
	Blennorrhoea	(acuta, ophthalmoblennorrhoea)	—	18
		(chron., blepharoblennorrhoea)	—	23
		(gonorrhoica)	—	43
		(neonatorum)	—	51
		(sporadica)	—	46
		(atmosphaerica)	—	47
		(militaris, aegyptiaca, contag.)	—	63
	Conjunctivitis membranacea		—	85
	Conjunctivitis scrofulosa		—	88
	Trachoma	(conjunctivitis trachomatosa)	—	106
		Symblepharon posterius	—	125
		Xerophthalmus	—	126 (87)
		Distichiasis / Trichiasis	—	128 (143)
		Entropium	—	128 (143)
		Blepharophimosis	—	129 (143)
		Pannus	—	130 (33, 89)
		Keratektasia (hydrops camerae, staphyloma pelluc. sphaer.)	—	130
	Conjunct. bei Exanthemen, Blattern, Masern, Scharlach, chronisch. Hautausschlägen		—	148

			Band.	Seite
Bindehaut.				
fremde Körper, Trennung, Verwachsung:	**Laesiones traumaticae**		I.	151
	— **chemicae**		—	155
		Symblepharon anterius	—	156
		Anchyloblepharon	—	157
		Pterygium	—	158
Erguss: von	**Blut,**	ecchymoma conj.	—	168
	Luft,	emphysema conj.	—	168
	Serum,	oedema conj.	—	168
	Eiter,	abscessus conj.	—	169
Pseudoplasmen:	**Partielle Wucherung**		—	166
	Cysten und Entozoen		—	169
	Warzen,	(verrucae conj.)	—	170
	Krebs,	(carcinoma conj.)	—	167
Thränenkarunkel, Krankheiten derselben			—	172
II. Hornhaut.				
Anatomie und Physiologie			—	174
Entzündung:	**Keratitis**	scrofulosa	—	183
		K. rheumatica	—	192
		K. traumatica	—	203
Verletzung, fremde Körper,	**mechanische**	Verletzungen	—	203
		Fremde Körper	—	203
	chemische	Verletzungen	—	207
Erweichung:	**Malacia corneae**		—	211
		(Neuroparalyt. Affectionen)	—	180
Geschwüre:	**Ulcera corneae**		—	213
		(Regeneration der Hornhaut)	—	215
		(Narbenbildung)	—	221
		Unguis (onyx)	—	222
		Hypopyum (Vergl. Iritis)	—	222
		Keratokele	—	224
		Perforatio corneae	—	225
		Fistula corneae	—	227
		Prolapsus iridis (clavus)	—	229
		Synechia anterior (atresia pup.)	—	230
		Catar. caps. centr. anterior	—	232
		Staphyloma corneae (opacum.)	—	236
		Phthisis et applanatio corneae	—	244
		Phthisis bulbi	—	245
		(Sectionsbefund)	—	245
				(II. 171)
Trübungen:	**Defectus pelluciditatis** congen.		—	252
	Arcus senilis (Gerontoxon)		—	253
	Entzündungsresiduen an der Wasserhaut		—	254
		am Epithelium	—	255
		in der Hornhautsubstanz	—	256

			Band.	Seite
Hornhaut.				
Formfehler:	**Abnorme Wölbung** (Staphyloma pellucidum).			
		Keratoconus	I.	278
		Keratoectasia ex panno	—	130
		Keratoectasia ex ulcere corneae	—	224
	Abnorme Grösse		—	284
III. Leder- und Scheidehaut. (Sclera et Tunica vaginalis bulbi.)				
Anatomie und Physiologie			II.	1
Entzündung:	**Scleritis**	simplex et substant.	—	4
		complic. et consecut.	—	11
Verletzung:	**Vulnera**		—	15
	Rupturae		—	16
Ausdehnung:	**Staphyloma**	scl. posticum	—	19
			(III. 213 u. 235)	
		anticum	—	20
			(II. 46, 75)	
		laterale	—	21
			(II. 160, 175)	
Pseudoplasmen:	**Krebs**	(sarcom. medull. et melan.)	(II. 237)	
IV. Regenbogenhaut.				
Anatomie und Physiologie			—	22
Entzündung:	**Iritis**	im Allgemeinen	—	35
		(Synechia posterior)	—	41
		(Atresia pupillae)	—	42
		(Catar. accreta)	—	43
		(Hypopyum)	—	43
			(209, 229)	
		(Hydromeningitis)	—	45
		I. traumatica	—	55
		I. rheumatica	—	62
		I. syphilitica	—	66
		I. scrofulosa	—	71
		I. innominata (chronica)	—	79
Lagen- und Farbenveränderung (Schlottern, Vorfall etc.)			—	104
			(I. 229)	
Atrophie:	**Atrophia iridis**	(atroph. bulbi)	—	105
			(47)	
Pseudoplasmen:	**Krebs**	sarcoma medull. et melan.	—	106
	Cysticercus	(iridis, camerae ant.)	—	108
			(110)	
Motilitätsstörung:	**Mydriasis**	(paralytica et spastica)	—	112
	Myosis	(paralytica et spastica)	—	118
Mangel, Spalte:	**Irideremia**	(congenita, acquisita)	—	120
	Coloboma	(congenitum, acquisitum)	—	122
Pupillenbildung			—	131
V. Aderhaut (Ciliarkörper).				
Anatomie und Physiologie			—	147

			Band.	Seite
Aderhaut.				
Entzündung:	**Chorioiditis**	im Allgemeinen	II.	158
		(Sectionsergebnisse)	—	159
		Ch. simplex (ex congest.)	—	184
		Ch. arthritica, Glaucoma	—	190
		Ch. pyaemica (metast.)	—	209
		Ch. syphilitica	—	210
		Ch. scrofulosa (tubercul.)	—	212
		Ch. rheumatica	—	218
Verletzung:		Ch. traumatica	—	224
		(panophthalmitis)	—	228
Bluterguss:	**Apoplexia**	externa et interna	—	231
			(III.	10)
Serumerguss:	**Hydrops**	inter scler. et chor.	—	234
Pseudoplasmen:	**Cysticercus**	echinococcus (?)	—	235
	Krebs	sarc. medull. et melan.	—	236
Spaltung:	**Coloboma**	(siehe Col. iridis)	—	238
			(122)	
Pigmentmangel:	**Leucosis**	congenita	—	238
		acquisita (atrophia chorioideae)	(III.	238)
VI. Krystallkörper.				
Anatomie und Physiologie			II.	239
Entzündung der Linsenkapsel (?)			—	263
Trübung:	**Cataracta**	lenticularis	—	250
		capsularis	—	260
		spuria (Auflagerung)	—	264
Schrumpfung:	**Catar. vieta**	membranacea (secundaria)	—	267
		arida siliquata	—	269
		cystica (tremula, natatilis)	—	270
Dislocirung:	**Prolapsus lentis**	per scleram	—	271
		in cameram	—	271
	Luxatio caps. et lentis.	(Senkung der Linse)	—	275
			(III.	5)
Verletzung:	Verwundung der Kapsel, Erschütterung (s. cat. vieta)		—	245
			(267)	
Staaroperationen:	**Extractio**	(totalis, partial.)	—	298
	Dislocatio	(reclinatio, depressio)	—	327
	Discissio	(Keratonyxis, Scleronyxis)	—	336
		(Anzeigen, Folgen)	—	339
VII. Glaskörper.				
Anatomie, Physiologie			III.	1
Entzündung (?)	**Exsudate** im Glaskörper		—	19
	Bluterguss		—	10
	Verflüssigung		—	14
	Cysticercus		—	22

			Band.	Seite
VIII. Netzhaut und Sehnerv.				
Anatomie			III.	24
Physiologie		(Theorie des Sehens)	—	31
		(Entoptische Erscheinungen)	—	56
		(Augenspiegel)	—	62
	Amblyopie und Amaurosis im Allgemeinen		—	89
	Retinalleiden	angeborne Schwäche	—	98
		mangelhafter Farbensinn	—	100
		angeborner Nachtnebel	—	101
		Mangel an Übung	—	101 (320)
		Erschütterung	—	103
		Blendung	—	106
		Hemeralopie	—	109
		Nyktalopie	—	112
		Entzündung der Netzhaut	—	116
		(Ablösung der Netzhaut)	—	119
		Bluterguss	—	133
		Verkältung (Serumerguss)	—	135
		Cystenbildung	—	136
		Markschwamm	—	137
	Orbitalamaurose im Allgemeinen		—	142
		(Krankheiten der Orbita)	—	422
	Cerebralamaurose im Allgemeinen		—	144
		Verletzungen am Kopfe	—	148
		Circulationsstörungen	—	151
		Syphilis	—	155
		Unterdrückte Ausscheidungen	—	157
		Geschwülste in der Schädelhöhle	—	161
	Spinalamaurose		—	166
	Sympathische Amaurose im Allgemeinen		—	167
		vom Trigeminus	—	168
		von Unterleibsleiden	—	170
		von Uterusleiden	—	171
		in Folge von Giften	—	172
		von Erschöpfung	—	173
IX. Augenmuskeln (Accommodation).				
Anatomie			—	175
Physiologie			—	183
		(Accommodationstheorie)	—	194
Accommodationsfehler:	**Kurzsichtigkeit** (Myopia)		—	230
	Weitsichtigkeit (Presbyopia)		—	251
	Übersichtigkeit (Hyperpresbyopia)		—	257
	Augenmattigkeit (Kopiopia, Asthenopia)		—	261
		Brillen, concave	—	243
		— convexe	—	258

			Band.	Seite
Augenmuskeln.				
Motilitätsstörung:	**Paralysis**	Lähmung der Augenmuskeln .	III.	267
		(Doppeltsehen, binoculäres . . .	—	269
		— monoculäres) . .	—	270
		Lähmung des musc. r. externus	—	278
		Oculomotoriuslähmung	—	282
		Trochlearislähmung	—	288
	Strabismus	Schielen (Operation)	—	293
	Nystagmus	Augenzittern	—	333
X. Augenlider.				
Anatomie, Physiologie			—	336
Entzündung:	**Hautentzündung**	Phlegmone	—	344
		Erysipel	—	344
		Chron. Ödem	—	345
		Furunkel	—	345
	Zellgewebsentzündung,	Abscess	—	345
	Drüsenentzündung	Hordeolum	—	345
		Chalazion	—	346
		Blepharitis marginalis	—	351
		(Phthiriasis)	—	355
Pseudoplasmen:		Milium		
		Hydatis	—	356
		Atheroma		
		Warzen (verruca)	—	356
		Teleangiektasia	—	357
		Krebs (epithelioma)	—	357
Motilitätsstör.:	**Lähmung**	Zittern der Lider	—	360
		Insufficienz des Schliessmuskels	—	361
		Lähmung des Schliessmuskels .	—	361
	Krampf	blepharoptosis paralyt.	—	362
		mechan. (ptosis)		
		Spastische Contraction	—	363
		(blepharospasmus)		(I. 94)
Fehlerh. Lage:	**Entropium**	von Bindehautschrumpfung . . .	—	365
				(I. 118, 143)
		von Blepharospasmus	—	366
		senile	—	366
	Ectropium	sarcomatosum	—	368
		senile et paralyticum	—	370
		von Hautverlust	—	370
		(Blepharoplastik)	—	(373)
Verwachsung:	**Symblepharon**	posterius	—	375
				(I. 125)
		anterius	—	375
				(I. 155)
	Anchyloblepharon		—	375
				(I. 157)

			Band.	Seite
Augenlider.				
Spaltung:	**Coloboma**	congenitum	III.	375
Mangel:	**Defectus** et destructio palp.		—	375
	(Epicanthus)		—	376
XI. Thränenorgane.				
Anatomie:		der Thränendrüse	—	377
		des Thränenschlauches	—	378
		der Thränenröhrchen	—	382
Physiologie		(Theor. d. Fortleitung d. Thränen)	—	383
Krankheiten:	**der Thränendrüse**		—	389
	der Thränenröhrchen		—	391
	des Thränenschlauches		—	394
		Blennorrhoea sacci lacrym.	—	394
		(Atonia sacci l.) / (Hydrops sacci l.)	—	397
		Dacryocystitis	—	400
		(Anchylops)	—	402
		Fistula sacci lacrym.	—	403
		(Geschichtliche Notizen)	—	416
XII. Orbita.				
Anatomie, Physiologie			—	419
Krankheiten der Orbita		im Allgemeinen	—	422
		(Exophthalmus)	—	423
		(Prolapsus s. ptosis bulbi)	—	423
	der Gefässe	aneurysma arter. ophth.	—	423
		teleangiektasia orb.	—	424
	des Fettgewebes	Entzündung (acutes Ödem) (Eiteransammlung) (Tuberkelablagerung)	—	425
		(Hypertrophie)	—	426
		Hyperämie		
		Apoplexie	—	427
		Geschwülste	—	428
	der Knochen und Beinhaut		—	429
		Entzündung (Caries, Necrosis) (Hyperostosis, Exostosis) (Osteosarcoma)	—	429
		Verletzungen	—	429
		Formveränderung (Usur)	—	431
Operation in der Orbita (exstirpatio bulbi)			—	432
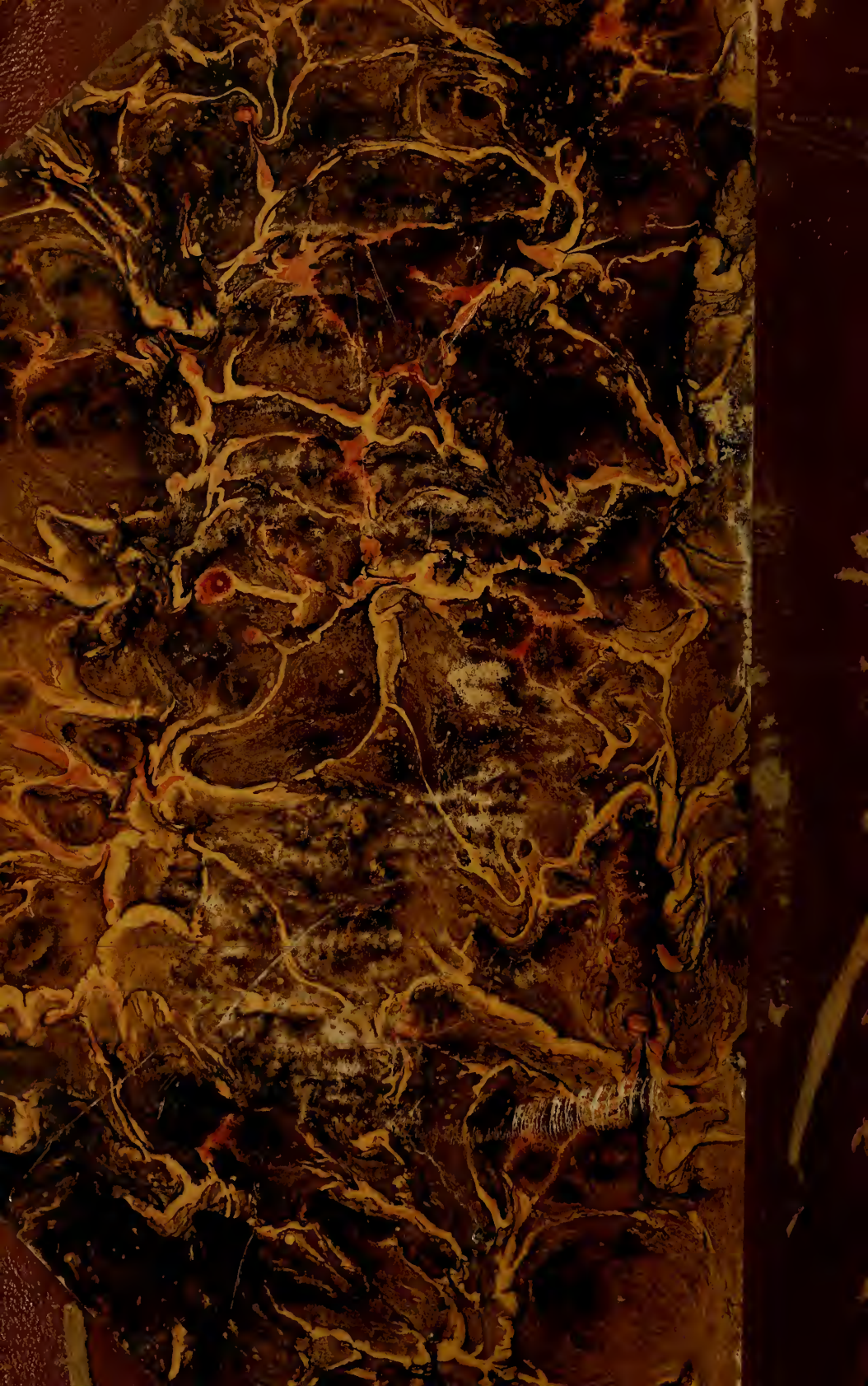
Druck von J. B. Hirschfeld in Leipzig.